Lehrbuch der speziellen pathologischen Anatomie.

Contributors

Kaufmann, Eduard, 1860-1931.
Harvey Cushing/John Hay Whitney Medical Library

Publication/Creation

Berlin : Georg Riemer, 1911.

Persistent URL

https://wellcomecollection.org/works/dhnz9zyg

License and attribution

This material has been provided by This material has been provided by the Harvey Cushing/John Hay Whitney Medical Library at Yale University, through the Medical Heritage Library. The original may be consulted at the Harvey Cushing/John Hay Whitney Medical Library at Yale University. where the originals may be consulted.
This work has been identified as being free of known restrictions under copyright law, including all related and neighbouring rights and is being made available under the Creative Commons, Public Domain Mark.

You can copy, modify, distribute and perform the work, even for commercial purposes, without asking permission.

wellcome collection

Wellcome Collection
183 Euston Road
London NW1 2BE UK
T +44 (0)20 7611 8722
E library@wellcomecollection.org
https://wellcomecollection.org

YALE
UNIVERSITY
CUSHING/WHITNEY
MEDICAL LIBRARY

L. T. Webster

September 1919.

LEHRBUCH

DER

SPEZIELLEN

PATHOLOGISCHEN ANATOMIE

FÜR STUDIERENDE UND ÄRZTE

VON

Dr. EDUARD KAUFMANN

ORD. PROFESSOR DER ALLGEMEINEN PATHOLOGIE UND PATHOLOGISCHEN ANATOMIE,
DIREKTOR DES PATHOLOGISCHEN INSTITUTS DER UNIVERSITÄT GÖTTINGEN

SECHSTE NEU BEARBEITETE UND VERMEHRTE AUFLAGE

MIT 703 ABBILDUNGEN

FAST SÄMTLICH NACH ORIGINALZEICHNUNGEN DES VERFASSERS

WEBSTER

ZWEITER BAND

BERLIN
DRUCK UND VERLAG VON GEORG REIMER
1911

Med. Lib
RB25
K21
1911
v.2

Inhalt von Band I und II.

I. Band.

Seite

I. Circulationsorgane 1
A. Herz 1
B. Arterien 60
C. Venen 94
D. Kapillaren 106
E. Lymphgefäße 108

II. Blut und Lymphe. Blutbereitende Organe 118
A. Blut und Lymphe 118
B. Blutbereitende Organe 127
Milz 134. — Lymphdrüsen 153. — Knochenmark 179.

III. Respirationsorgane 183
A. Nase 183
B. Larynx 192
C. Trachea 209
D. Bronchien 214
E. Lunge 229
F. Pleura 318
Anhang: Thymus (und vorderes Mediastinum) 328. — Schilddrüse 332.

IV. Verdauungsorgane 349
A. Mundhöhle 349
Zähne 371. — Speicheldrüsen 380.
B. Gaumen, Tonsillen, Rachen 385
C. Ösophagus 403
D. Magen 422
E. Darm 459
F. Peritoneum 548
G. Leber 564
H. Gallengänge und Gallenblase 622
I. Pankreas 641

II. Band.

V. Knochensystem 655
VI. Gelenke (Diarthrosen und Synarthrosen) 763

Seite

VII. Nebennieren 796

VIII. Harnapparat 804
Einleitung. Mißbildungen der Nieren und Ureteren 804
A. Niere 807
B. Nierenbecken und Ureteren 868
C. Harnblase 878
D. Harnröhre 893

IX. Geschlechtsorgane 900
Entwicklung, Mißbildungen 900
A. Männliche Sexualorgane 911
I. Hoden und Samenstrang und ihre Häute 911
II. Samenbläschen und Samenleiter 932
III. Prostata 933
IV. Penis und Skrotum 943
B. Weibliche Sexualorgane 947
I. Ovarium 947
II. Tuben 976
III. Uterus 989
IV. Vagina 1037
V. Vulva 1043
VI. Der schwangere und der puerperale Uterus und das Ei 1048
Anhang: Brustdrüse 1076

X. Nervensystem 1099
A. Hirnhäute 1099
B. Ventrikel 1123
C. Gehirnsubstanz 1127
Gehirnanhänge (Hypophysis und Zirbeldrüse) 1175
D. Rückenmark 1179
E. Periphere Nerven 1216
XI. Muskeln 1228

XII. Sehnenscheiden und Schleimbeutel 1244

XIII. Haut 1248

Literaturangaben 1337

Sachregister 1443

Erklärung zu Tafel I und II.

V. Erkrankungen des Knochensystems.

I. Allgemeines über Knochenresorption und Knochenneubildung.

Trotz der großen Festigkeit und starren, wie man von vornherein glauben möchte, fast unveränderlichen Beschaffenheit des fertigen Knochengewebes findet nicht nur beim wachsenden Individuum (*v. Ebner*), sondern sogar bis ins hohe Alter hinein schon unter physiologischen Verhältnissen ein fortgesetzter innerer Umbau, eine fortwährende Verschiebung der den Knochen aufbauenden starren Bälkchen statt (*Pommer*). Während sich auf der einen Seite ein Abbau, eine Resorption fertigen Knochens vollzieht, wird andererseits der Ausfall durch Anbau neuen, von Osteoblasten produzierten, zunächst kalklosen (osteoiden), dann aber unter normalen Verhältnissen alsbald verkalkenden Knochengewebes ersetzt. In dem wachsenden Skelett jugendlicher Individuen führt dieser Resorptions- und Appositionsprozeß in relativ kurzer Frist zu einer totalen Neugestaltung des Skeletts. Auch unter pathologischen Verhältnissen kommt Resorption von fertigem Knochen und Bildung neuen Knochengewebes sehr häufig und leicht zustande.

A. Welche Vorgänge spielen sich bei der Resorption von Knochengewebe ab?

a) Lakunäre Resorption und glatte Resorption; lamelläre Abspaltung, b) Bildung perforierender Kanäle, c) Schwund nach vorhergehender Kalkberaubung (Halisterischer Knochenschwund).

a) Lakunäre Resorption.

Bei weitem am häufigsten wird fertiges Knochengewebe durch lakunäre Resorption zum Schwund gebracht. Dieser Vorgang vollzieht sich nicht nur bei der *physiologischen Resorption*, sondern ist auch sehr häufig unter *pathologischen Verhältnissen* zu sehen, z. B. bei den verschiedenen Formen von Atrophie, bes. der Druckusur, ferner bei Verkleinerung des Callus, bei Sequesterlösung, sowie ferner an der Oberfläche von Elfenbeinstiften, die in das lebende Knochengewebe geschlagen werden. Hierbei entstehen an den glatten Oberflächen der Knochensubstanz ovoide oder flache, grubige Vertiefungen, Ausfräsungen — sog. *Howship*sche *Lakunen* —, in welchen kleine (von Osteoblasten nicht zu unterscheidende) Zellen oder große vielkernige von den Knochenmarksriesenzellen gänzlich verschiedene Riesenzellen (*Osteoklasten — Kölliker*) liegen, welche offenbar die lakunäre Einschmelzung bewirken (Fig. 360 u. 361). Die Osteoklasten sind *keine spezifischen Zellen*, sondern es können die verschiedensten, dem Knochen normaler- oder pathologischerweise anliegenden Zellen — wie Mark-, Bindegewebs-, Granulationsgewebs-, Tumorzellen — zu Osteoklasten werden. (Es gibt auch Autoren, welche die Osteoklasten für Gefäßsprossen halten; s. S. 370.) Strukturveränderungen an der Knochensubstanz, welche etwa auf eine primäre Entkalkung (*Kölliker*) hindeuten würden, sind nicht vorhanden (*Pommer*). Übrigens involviert, wie *von Recklinghausen* betont, der

Befund einer Lakune noch nicht die vorausgegangene Mitwirkung von Osteoklasten. Durch Konfluenz der Lakunen entstehen größere *Lücken*. Mit dem Aufhören der Resorption schwinden auch die Riesenzellen. (Vielleicht werden sie dann zu Fibroblasten.)

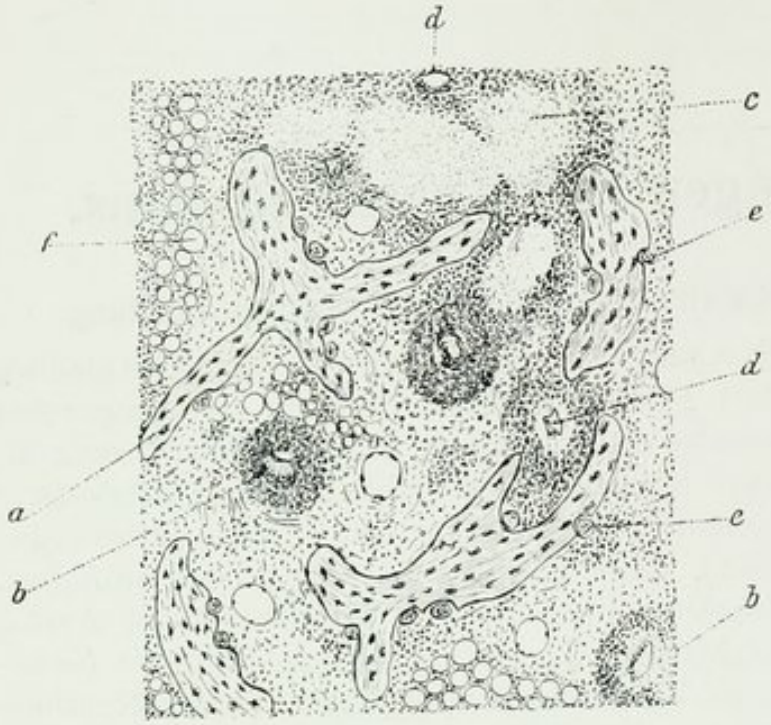

Fig. 360.

Zur Demonstration der lakunären Resorption.
Von einer tuberkulösen Caries eines Fußwurzelknochens.
a Knochenbälkchen.
b Tuberkel mit verkästem Centrum, epithelioiden und Riesenzellen.
c Verkäsung in tuberkulösem Granulationsgewebe.
d Riesenzelle im Tuberkel.
e *Osteoklasten*, zum Teil in *Howship*schen *Lakunen* liegend.
f FetthaltigesKnochenmark; an anderen Stellen weite, zartwandige Venen im Knochenmark.
Mittlere Vergrößerung.

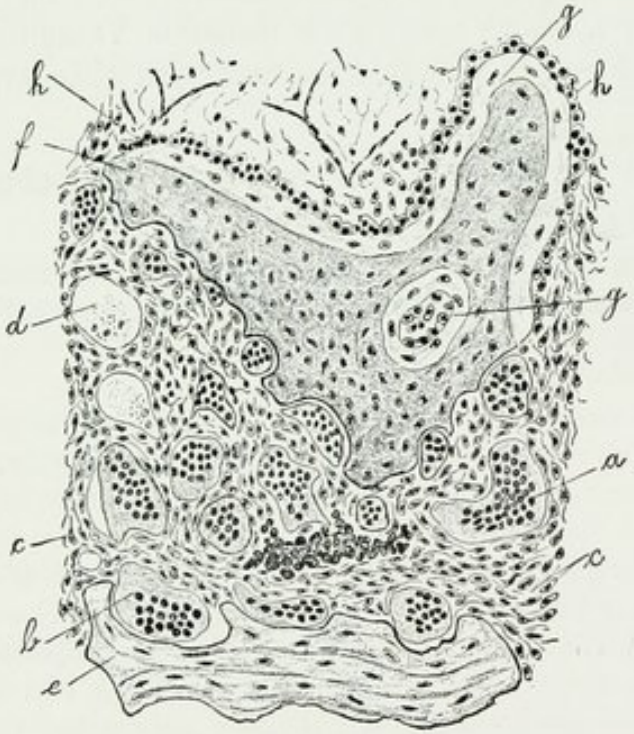

Fig. 361.

Knochenresorption und **Knochenneubildung** in *einem Osteo-Fibrosarcoma giganto-cellulare der Ulna.*
a Riesenzelle.
b Riesenzelle in einer *Howship*schen Lakune (Osteoklast).
c Fibrosarcomgewebe, fibrös, spindel- und riesenzellig; mitten im Präparat braunes Blutpigment.
d Blutgefäß.
e Altes Knochenbälkchen.
f Neugebildeter Knochen.
g Durch Osteoblasten (*h*) gebildeter, noch unverkalkter Knochensaum.
Starke Vergrößerung.

Hervorzuheben wäre noch, daß, wie es eine lakunäre Resorption mit oder ohne Riesenzellen gibt, auch eine Resorption ohne Lakunen vorkommt; man hat dieselbe passend als **glatte Resorption** (*Busch*) bezeichnet. Auch Geschwulstzellen können dieselbe bewirken.

Verschieden davon ist die von *Ernst* und *v. Muralt* beschriebene **lamelläre Abspaltung,** wie sie durch Tumoren gelegentlich herbeigeführt werden kann. Die Zellen dringen hier

zwischen die Knochenlamellen ein, welche glatte Ränder behalten, aber mehr und mehr fragmentiert werden, bis schließlich ein ganz feiner, polymorpher Knochensand entsteht, der dann völlig resorbiert wird.

b) Bildung perforierender Kanäle (*Kanalikulation*).

Die zweite Art von Knochenresorption, der wir teilweise wenigstens gleichfalls unter physiologischen Verhältnissen begegnen, ist der mittels **perforierender Kanäle,** *Resorptionskanäle,* **sog. Volkmannscher Kanäle,** bedingte organische Knochenschwund. Unter physiologischen Verhältnissen handelt es sich um Kanäle, welche in sehr wechselnder Zahl in den Grundlamellen (Generallamellen) vorkommen und Gefäße (perforierende Gefäße) enthalten, die mit den Gefäßen der Haversschen Kanäle vielfach zusammenhängen und allmählich in diese übergehen; sie sind *nicht* wie die Haversschen Kanäle von ringförmig angeordneten Lamellen umgeben und meist auch feiner wie diese. — *Unter pathologischen Verhältnissen wird der Begriff der perforierenden Kanäle weiter gefaßt.* Man spricht einmal von Volkmannschen Kanälen, wenn sich *Gefäße* unter Bildung von *Sprossen* (*Pommer*) *oder gefäßhaltiges*, eventuell auch Osteoblasten führendes *Bindegewebe* von einem Markraum der Substantia spongiosa oder von einem Haversschen Kanal der Substantia compacta *) aus, die Lamellen durchquerend zu einem anderen Markraum oder Haversschen Kanal durch die harte Knochensubstanz durchbohren, diese kanalisieren, wobei natürlich auch gelegentlich einmal ein oder das andere Knochenkörperchen mit eröffnet wird. Unter den Begriff der Volkmannschen Kanäle fallen aber ferner auch unregelmäßige, ampullenartige *Erweiterungen von Knochenkörperchen resp. -höhlen* (vgl. *Abbildung* bei Osteomalacie S. 670) und *durch Konfluenz solcher verzerrter Knochenkörperchen entstehende Lücken* oder unregelmäßige zackige, die Knochensubstanz durchsetzende *Kanäle*, welche, wenn sie sich in einem Markraum eröffnet haben, sogar *von Zellen ausgefüllt* werden können (S. 670 Bild He); diese Kanäle können in der Folge von Osteoklasten noch mehr erweitert oder aber von Osteoblasten mit konzentrisch aufgelagerten Lamellen so bedeckt werden, daß sie Haversschen Räumen ähnlich werden. (*Axhausen* [Lit.] erklärt jüngst alle Volkmannschen Kanäle für präexistierende, durch Knochenanlagerung eingeschlossene Gefäßbahnen und erkennt nur die lakunäre Arrosion als einzige Art des Abbaues an.)

c) Knochenschwund nach vorhergehender Kalkberaubung, halisterischer Knochenschwund. (Bildung von Gitterfiguren bei der Halisteresis.)

Unter viel selteneren Verhältnissen, namentlich bei der senilen und bei der marantischen Osteomalacie, sowie bei der vornehmlich bei Frauen auftretenden sog. puerperalen und nicht puerperalen, reinen *Osteomalacie* erfolgt der Knochenschwund so, daß zunächst *eine Kalkberaubung* (*Halisteresis*) des Knochens stattfindet; die danach übrig bleibende Knochengrundsubstanz (Knochenknorpel) wird dann weiterhin *aufgelöst*, wobei sie vorübergehend *faserig* aussehen kann. Die definitive Zerstörung und Resorption des entkalkten, in Fibrillen zerfallenden Knochens findet in der Regel *ohne Osteoklasten* statt. Die entkalkten Randzonen der Knochenbälkchen treten bei einfacher Färbung mit *Karmin* oder bei Doppelfärbung mit Hämatoxylin und neutralem Karmin (es genügt als Gegenfärbung auch *Eosin*) als *rote Säume* (*sog. osteomalacische Säume*) hervor; die kalkhaltige Knochensubstanz färbt sich blau.

Es muß, um Irrtümer zu verhüten, betont werden, daß sich auch neugebildetes *osteoides Gewebe* (noch nicht kalkhaltiger Knochen) mit *Karmin* oder *Eosin rot* färbt. — Beim Kapitel Osteomalacie wird Gelegenheit sein, auf die Unterscheidung von *entkalktem alten* und *kalklosem neuen* Knochen noch einzugehen (s. S. 671).

*) Das Knochengewebe tritt bekanntlich in 2 Formen auf: a) als **Substantia spongiosa,** die nur aus einem mit Mark gefüllten Maschenwerk von Knochenbälkchen und -plättchen besteht; b) als **Substantia compacta,** deren dichtes Gefüge von Haversschen, die Blutgefäße enthaltenden Kanälen durchsetzt wird, welche sowohl an der äußeren wie an der inneren, gegen die Spongiosa gerichteten Fläche, frei ausmünden.

Die Bildung von Gitterfiguren (*v. Recklinghausen*) als besondere Form des Kalkschwundes (S. 670, Bild III). Der völligen Kalkberaubung (Halisteresis) geht häufig und unter den verschiedensten Verhältnissen, vor allem bei der klassischen Osteomalacie, ferner auch bei der Knochenresorption durch destruierende Geschwülste (*Apolant*), sowie noch bei anderen Gelegenheiten eine eigentümliche Veränderung voraus. Das ist das Auftreten neugebildeter (nicht präformierter), *sehr vielgestaltiger, zuweilen ziemlich deutlich gitterförmiger Figuren in der Knochensubstanz*, die, wenn man sie mit Luft oder mit Kohlensäure injiziert, mikroskopisch im durchfallenden Licht infolge Totalreflexion dunkel bleiben, grauschwarz erscheinen und besonders gut sichtbar werden. Sie beruhen auf einer *Resorption des Kalkes* und folgen zunächst dem *Verlauf der Interfibrillärspalten*. Dadurch wird die Grundsubstanz des Knochens in ihre elementaren Bestandteile, in die Fibrillen zerlegt. (Analogon: asbestartige Degeneration des Knorpels.) Diese Gitterfiguren lassen sich an Schnitten *osteomalacischer Knochen*, am besten von solchen, die eine Zeitlang in Müllerscher Lösung konserviert wurden und noch nicht ganz darin entkalkt sind, oder auch von in Alkohol gehärteten Präparaten, nach den von *v. Recklinghausen* (und *Apolant*) angegebenen Methoden, die in einer Luft- oder Kohlensäureinjektion dieser feinsten Spalten bestehen, leicht sichtbar machen. Man sieht dann, daß die Figuren, wenn auch nicht ausschließlich, so doch mit Vorliebe an dem meist lakunär konturierten *Übergang vom völlig kalklosen Saum zum kalkhaltigen inneren Teil der Knochenbälkchen* auftreten, d. h. da, wo der fortschreitende Entkalkungsprozeß eben einsetzt; diese Übergangszone ist am nicht mit Luft- oder Kohlensäure injizierten Präparat oft durch *körnig-krümelige Streifen* charakterisiert. Die Verteilung der Figuren ist durchaus nicht besonders regelrecht oder gleichmäßig, vielmehr treten sie fast immer nur fleckweise und ohne jede Beziehung zur normalen Architektur auf. Auch im Innern der noch kalkhaltigen Knochensubstanz sieht man bei der Osteomalacie Gitterfiguren. *In dem völlig entkalkten* (osteoiden) *Gewebe dagegen sind sie nicht mehr darzustellen*; die Interfibrillärspalten werden hier durch dichte Aneinanderlagerung der hyalin werdenden, quellenden, verbackenden Fibrillen geschlossen.

Gegenüber der *v. Recklinghausen*schen Auffassung der Gitter hat *Hanau* die Ansicht aufgestellt, daß Gitter gerade für Neubildung und, worauf übrigens auch Beschreibungen von *Pommer* bereits hinwiesen, für unvollkommene krümelige Kalkablagerungen sprächen; *M. B. Schmidt* erklärte aber die Einwände von *Hanau* (*Bertschinger*) für nicht stichhaltig. *Schmorl*, *Looser* (Lit.) und *Axhausen* (Lit.) negieren dagegen völlig die Bedeutung der Gitterfiguren als Zeichen der Halisteresis, so daß man gezwungen sein wird, die Gitterfigurenfrage einer Revision zu unterziehen. (Auf die letzten Äußerungen *Axhausen*'s zu dieser Frage und die wichtigen neuen Untersuchungen *v. Recklinghausen*'s, welche zur Bestätigung der Lehre kamen, daß sich die richtigen Gitterfiguren nur im kalkhaltigen Knochengewebe finden, kann, da dieselben nach begonnener Drucklegung dieser Auflage erschienen, leider hier nicht mehr genauer eingegangen werden.)

Bemerkungen über die normale Zusammensetzung des Knochengewebes. Die Knochengrundsubstanz ist bekanntlich nicht homogen, wie man bei Betrachtung des mikroskopischen Bildes zunächst glauben möchte, sondern man hat an ihr wie bei den übrigen Bindesubstanzen leimgebende Fasern, *Fibrillen* nachgewiesen (*v. Ebner*), welche im *lamellären* Knochen annähernd parallel nebeneinander liegen und untereinander durch Kittsubstanz (die *v. Kölliker* übrigens leugnet) fest verbunden sind. Im *nichtlamellären* Knochen sind präexistierende, viel gröbere Fasern der *bindegewebigen Matrix* eingeschlossen, *Sharpey*sche oder perforierende *Fasern*, welche *Geflechte* bilden und zum Teil verkalkte, größtenteils aber unverkalkte Bindegewebsbündel sind. Danach unterscheidet man *feinfaserige* **(lamellöse)** und *grobfaserige* **(geflechtartige)** *Knochengrundsubstanz*. In der Grundsubstanz sowie in der interfibrillären Kittsubstanz befinden sich die *Kalksalze* (hauptsächlich basisch-phosphorsaurer Kalk).

Die Grundsubstanz enthält längliche *Knochenhöhlen mit den plattovalen Knochenzellen*, was man zusammen *Knochenkörperchen* nennt; die Höhlen hängen durch zahlreiche verästelte

feine Ausläufer (*Knochenkanälchen*) miteinander zusammen. Die Knochenkanälchen münden sowohl in die Haversschen Kanäle als auch an der äußeren und inneren Oberfläche der Knochen frei aus.

Beim Erwachsenen zeigt das gesamte Skelett *feinfaserigen*, **lamellösen** *Knochen, der von Osteoblasten gebildet* ist, und dessen Grundsubstanz auch elastische Fasern enthält; die feinfaserige Masse selbst ist nicht präformiert und etwa mechanisch eingeschlossen, sondern ein Produkt der Tätigkeit der Osteoblasten (siehe nächstes Kap.). — Ein Teil des *lamellösen Knochens*, und zwar die der äußeren Knochenoberfläche gleich verlaufenden äußeren Grundlamellen (General-Lamellen) und die an letztere anstoßenden, zwischen Haversschen Lamellen gelegenen Schaltlamellen, enthalten *im kindlichen Alter* auch noch *Sharpey*sche *Fasern*, das sind nach verschiedenen Richtungen in der Knochensubstanz verlaufende, teils verkalkende, teils unverkalkt bleibende, eingeschlossene Bindegewebsfasern. Diese sind aber nur auf den periostalen Anteil des Knochens beschränkt und *fehlen am ausgebildeten Knochen*. Die Haversschen oder Spezial-Lamellen, jene konzentrisch um die Haversschen Kanäle gelagerten Ringe, welche erst durch Osteoblasten aus dem Innern der Kanäle heraus gebildet werden, entbehren der *Sharpey*schen Fasern.

Die *grobfaserige*, **geflechtartige** Grundsubstanz findet sich beim *embryonalen Knochen* sehr reichlich, und zwar in den periostalen resp. perichrondralen und in den sekundären (Bindegewebs-)Knochen; aber schon *vom ersten Lebensjahr ab* erscheint die Grundsubstanz der *Bindegewebsknochen* (Schädeldach, seitliche Teile des Schädels, fast alle Gesichtsknochen) bereits *feinfaserig* (*lamellös*), d. h. schon *ersetzt* durch Osteoblasten-Knochen, und *beim Erwachsenen* besteht grobfaserige Knochengrundsubstanz normalerweise *nur noch* an den Nähten und Ansatzstellen der Sehnen. — Sehr häufig kommt *geflechtartige* Grundsubstanz dagegen unter *pathologischen* Verhältnissen vor, und der so beschaffene Knochen *charakterisiert sich dadurch* einmal als *jugendlich* und zweitens als *aus Bindegewebe* (in der Regel Periost) gebildet.

(*Lamellär* gebauter Knochen entsteht durch *Osteoblasten*, *geflechtartiger* dagegen in und aus *Bindegewebe*, d. h. aus Grundsubstanz und Zellen, wobei erstere verkalkt.)

B. Welche Vorgänge spielen sich bei der pathologischen Neubildung von Knochengewebe ab?

Genau wie unter physiologischen Verhältnissen beim normalen Wachstum des Knochens vollzieht sich die *pathologische Knochenneubildung*.

Mark, *Periost* und *Knorpel*, in beschränktem Maße auch das *Bindegewebe*, sind knochenbildende Gewebe. Vor allem kommen hier die Osteoblasten, welche im Mark von den Markzellen, im Periost von den bindegewebigen Zellelementen desselben abstammen, in Betracht. — Die Knochenneubildung erfolgt:

a) **Durch Apposition von Osteoblasten auf fertige Knochenbälkchen** (S. 660, Bild I u. II). Diese Bildungszellen entstammen dem *Mark* (Markzellen) oder den bindegewebigen Zellelementen der *inneren* Schicht (Cambiumschicht — osteogenetische Schicht, periostales Mark *Ranvier*'s) des *Periosts*, welche genetisch dem Mark völlig gleichwertig ist und mit demselben in unmittelbarem Zusammenhang steht. Die Osteoblasten *sitzen in etwa nach Art von polymorphen Epithelzellen* (mit feinen Ausläufern) *den alten Bälkchen auf*, vermehren sich durch Kernteilung und wandeln sich *teils* unter Schwund des Kerns in eine homogen aussehende, tatsächlich aber fibrilläre Grundmasse um, welche, indem sie verkalkt, zu lamellärer Knochensubstanz wird, *teils* wird nur ihre periphere Protoplasmaschicht zu Grundsubstanz, in welcher dann das Centrum als Knochenzelle in einer zackigen, mit Ausläufern versehenen Höhle eingeschlossen ist. Diese Zellen enthaltenden Höhlen nennt man ‚*Knochenkörperchen*'. (Färbung derselben mit ihren Ausläufern nach den Methoden von *Schmorl* vgl. bei *Schaffer* und *Fasoli* [Lit.]; s. auch die neue Methode von *Morpurgo*.)

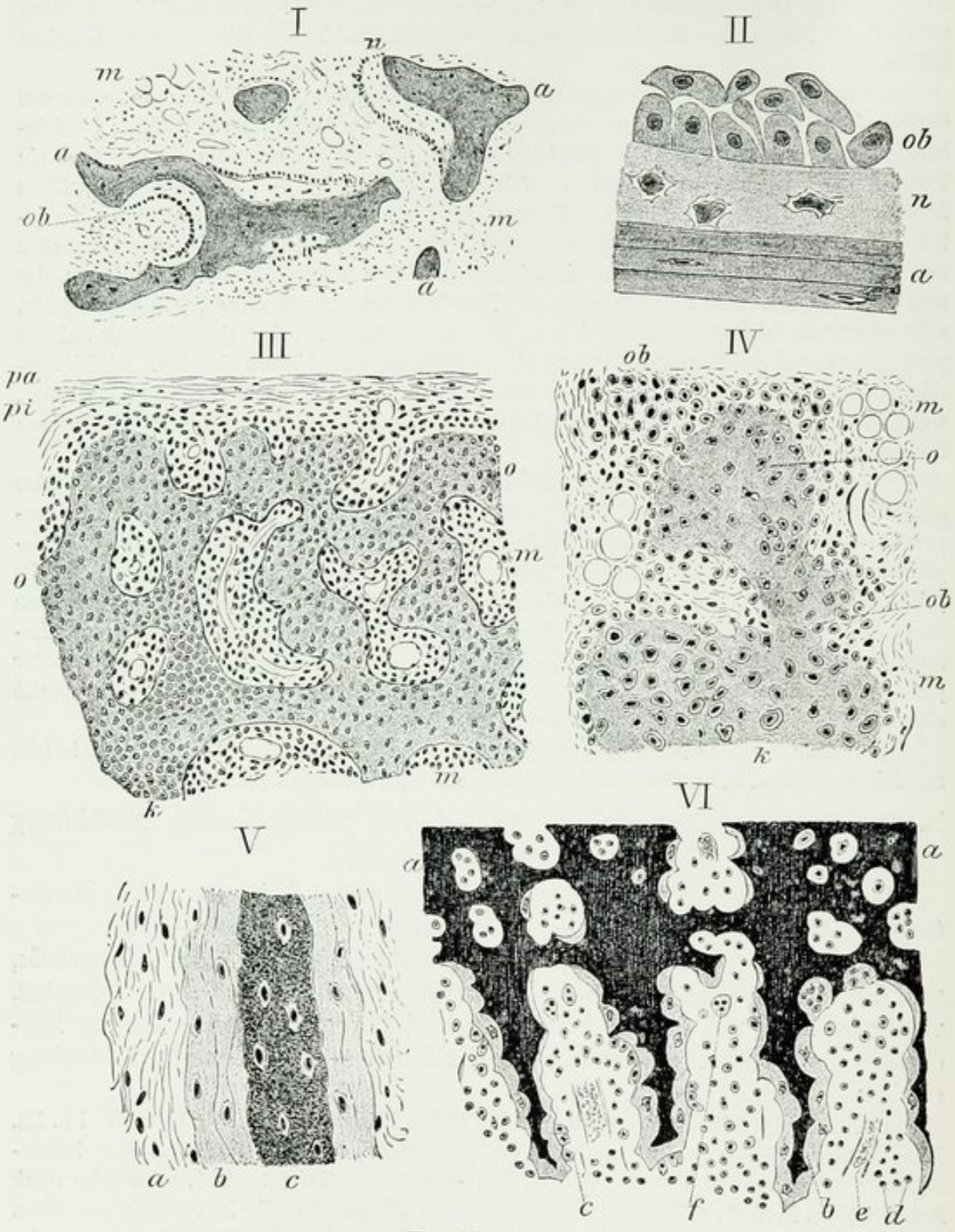

Fig. 362—367.

I **Apposition von osteoiden Säumen durch Osteoblasten;** aus der Tiefe eines auf die Fußwurzelknochen dringenden syphilitischen, gummösen Ulcus der Haut. *a* Bälkchen alten, kalkhaltigen Knochens, tiefblau gefärbt; *n* neugebildete, von Osteoblasten (*o b*) produzierte, apponierte, kalklose Knochensäume (Osteoid), rot gefärbt; *m* fibröses Mark; links oben Fettzellen; einzelne Blutgefäße. Färbung mit Hämatoxylin (blau) und Eosin (rot). Schwache Vergr.

II **Knochenbildung durch Auflagerung von Osteoblasten** (*o b*) **auf alten Knochen** (*a*). *n* Neuer, noch nicht verkalkter Knochen (Osteoid). Starke Vergr.

III **Bildung osteoider Bälkchen aus dem Periost.** *Von einer zwei Wochen alten Fraktur.* *p a* Periost, äußere Schicht. *p i* Periost, innere Schicht, wucherndes Keimgewebe. *o* Osteoide

Bälkchen, bei *k* Knorpelgewebe. *m* Zu Markgewebe gewordenes Keimgewebe. Färbung wie bei I. Mittlere Vergr.

IV **Myelogene Knochen- und Knorpelbildung aus Osteoblastenhaufen.** *Von einer circa drei Wochen alten Fraktur* (knöcherner und knorpeliger **Markcallus**). *k* Knorpelgewebe, das nach oben in Knochen (*o*) übergeht. *o b* Osteoblastenhaufen im Markgewebe (*m*). Färbung wie bei I. Etwas stärkere Vergr. wie bei III.

V **Metaplastische Umwandlung von fibrillärem Bindegewebe in Knochen.** Von einem fast mannskopfgroßen, ossifizierenden Fibrosarcom der unteren Rückengegend, seit 20 Jahren bestehend. *a* Bindegewebe, *b* verdichtetes kalkloses (osteoides) Bindegewebe, *c* Knochen. Die Bindegewebszellen werden in Höhlen eingeschlossen und zu Knochenzellen, das osteoide Bindegewebe verkalkt. Färb. wie bei I. Starke Vergr.

VI **Endochondrale Ossifikation.** Schematisiert. Vordringen der Markräume in die verkalkte Knorpelgrundsubstanz mit Eröffnung der Knorpelhöhlen. Bildung von Knochengewebe mittels Osteoblasten aus dem Mark. Die so entstehenden Knochenbälkchen enthalten Reste verkalkter Knorpelgrundsubstanz (*a*). *b* osteogener Knochen, *c* Osteoblasten, *d* Markzellen, *e* Blutgefäße, *f* Riesenzellen.

b) Während in dem eben besprochenen Fall die Osteoblasten nur einen mehr oder weniger dicken Belag oder Besatz auf dem fertigen Knochen bildeten, treten bei der nun zu besprechenden Art von Knochenneubildung die *Osteoblasten* gleich *zu großen Massen vereint* auf, *bilden Haufen und Züge* in dem wuchernden *Mark* resp. in der wuchernden, osteogenetischen *Periostschicht*. Die Wucherung der gesamten Zellen *des Markes* und *Periostes* ist sehr lebhaft und durch viele Kernteilungen ausgezeichnet. Innerhalb der Haufen von großkernigen, protoplasmareichen **Osteoblasten, welche sich zu Zügen und Herden anordnen** (S. 660 Bild IV), erscheint dann eine bei schwacher Vergrößerung homogen, bei starker Vergrößerung aber feinfaserig aussehende, glutinhaltige, kalklose Grundsubstanz (*osteoides Gewebe*), zu deren Bildung auch ein Teil der Osteoblasten verbraucht wird, während ein anderer Teil derselben in anfangs plumpe rundliche und später zackige Höhlen eingeschlossen und zu Knochenzellen wird. *Das osteoide Gewebe ist Knochen ohne Kalksalze*; es bildet Bälkchen, während das wuchernde Markgewebe die Zwischenräume zwischen den neugebildeten Bälkchen ausfüllt. *Durch Aufnahme von Kalksalzen wird das Osteoid* zu fertigem Knochen. Nach *Gierke*, *Schmorl*, *Ehrlich* findet *vor der* Verkalkung eine *Eisenablagerung* in die Grundsubstanz statt. (*Orth* hält diese Auffassung, wonach also die Imprägnation mit Eisensalzen quasi eine Beize für die nachfolgende Kalksalzablagerung darstellen soll, nicht für zutreffend. *Hueck* glaubt gar, daß die Eisenablagerung überhaupt ein Kunstprodukt durch eisenhaltige, zur Konservierung, Härtung usw. benutzte Flüssigkeiten sei. Doch ist letzteres nach Untersuchungen von *Sumita* im Göttinger Institut des *Verf.*, welche im übrigen der Beizungstheorie *Schmorl*'s beipflichten, unrichtig. Der fertige Knochen gibt die Berlinerblaureaktion nicht. — Die neugebildeten Bälkchen zeigen die Anordnung von spongiösem Knochen. (Durch Wucherung des Markgewebes kann auch *Knorpel* entstehen.)

Vom *Periost* ausgehende Bildung von osteoiden Bälkchen (S. 660 Bild III) beginnt im Bindegewebe als zellige (Osteoblasten-) Wucherung, von Gefäßbildung begleitet. Das so entstehende Keimgewebe wird zum Teil zu *osteoiden Bälkchen*, die reichlich alte derbe Fasern, *Sharpey*sche Fasern des Bindegewebes, einschließen (s. S. 659), zum anderen Teil zu *Markgewebe*. Durch Kalkaufnahme entsteht fertiger, spongiöser Knochen. Auf diesen kann dann noch weiterhin nach teilweiser Resorption neue Knochensubstanz durch Apposition mittels Osteoblasten lamellär aufgelagert werden, die auch Sharpeysche Fasern verkalkt oder unverkalkt enthalten kann und sich so als in einer bindegewebigen Matrix entwickelter Knochen kennzeichnet (s. S. 659). Die Bälkchen werden dadurch dicker, die Markräume enger.

c) **Durch direkte Umwandlung** (Metaplasie) von periostalem oder endostalem **Bindegewebe zu Knochengewebe,** ohne Zellwucherung (S. 660 Bild V). Die streifige Grundsubstanz verdichtet sich, wird sklerosiert (*Gegenbaur*), erhält einen eigentümlichen Glanz (*proosteoides* Gewebe); erscheinen die Zellen des kalklosen Bindegewebes in zackige Höhlen eingeschlossen

so spricht man von *osteoidem* Gewebe. Durch Aufnahme von Kalkkrümeln, welche später zu einer homogenen Masse konfluieren, wird dieses osteoide Gewebe dann zu Knochen. (Vgl. diesen Bildungsmodus bei Ostitis fibrosa.)

d) **Das wuchernde Periost** (S. 660 Fig. III), **seltener das Mark** (S. 660 Fig. IV), **können ferner auch Knorpel produzieren.** Zwischen den Bildungszellen, *Chondroblasten*, tritt eine hyaline, chondrinhaltige Grundsubstanz auf; später liegen die Zellen in rundlichen Hohlräumen, deren Umgrenzung dichter werden und so eine Kapsel (vgl. *Schaffer*) bilden kann. Es kann sich auch zunächst nur knorpelähnliches, *chondroides Gewebe* bilden, das dann entweder in osteoides oder in richtiges Knorpelgewebe übergeht. Bei Färbung mit Hämatoxylin wird die Knorpelgrundsubstanz rotviolett bis blauviolett.

e) **Der Knorpel wird zu Knochen umgewandelt,** indem seine Grundsubstanz zuerst *Kalksalze aufnimmt* (wo Kalk ist, tritt auch *Eisen* auf, s. oben); dann dringen *Gefäße und Markräume* in ihn ein. Die Knorpelkapseln brechen auf, die frei werdenden Zellen gehen unter (oder werden zu Markzellen), die Gefäße und Zellen des Markes drängen sich in die Höhlen hinein. *Aus dem Mark* bildet sich dann *unter Auftreten von Osteoblasten* (s. S. 660 Fig. VI) *Knochensubstanz*, die sich den Höhlenwänden und den noch stehenbleibenden Zacken verkalkter Knorpelgrundsubstanz anlegt. — Wir werden später — bei Besprechung der **endochondralen Ossifikation** — dem eben entwickelten Vorgang wieder begegnen. — Es kann auch zunächst nach fast völligem Schwund der Knorpelsubstanz *osteoides Gewebe* aus dem vordringenden Mark gebildet und den spärlichen, stehengebliebenen Knorpelbälkchen angelagert werden. Das osteoide Gewebe kann verkalken, und das Mark kann durch Osteoblasten weitere Knochensubstanz auflagern.

f) **Der Knorpel kann sich metaplastisch direkt in Knochen umwandeln.** Dieser Knorpelknochen sieht unschön, unregelmäßig aus, die Knochenkörperchen liegen ungeordnet in Gruppen, Säulen, oder einzeln in der Grundsubstanz. Normalerweise kommt dieser chondrometaplastische Typus nur selten, z. B. am Unterkiefer und nach *Manasse* und *Shin-izi Ziba* auch bei der endochondralen Ossifikation des menschlichen Felsenbeins vor. Bei der Rachitis und auch besonders bei der Ossifikation von Enchondromen spielt er eine Rolle, zum Teil auch beim Callus.

II. Regressive Veränderungen. Knochenschwund durch einfache Atrophie und halisterischer Knochenschwund (Osteomalacie).

Unter **einfacher Atrophie des Knochens** versteht man einen Schwund bereits fertig gebildeten Knochengewebes, der in der Regel nach Art der normalen Resorption von Knochen durch lakunäre Resorption (vgl. S. 655), zum Teil auch unter Bildung perforierender Kanäle (vgl. S. 657) vor sich geht. In einem Teil der Fälle von Atrophie handelt es sich um ein Ausbleiben oder um eine ungenügende Lebhaftigkeit der Appositionsvorgänge, während die physiologischen Resorptionsvorgänge fortdauern.

Geschieht der Knochenschwund unter Kalkberaubung, wobei das Knochengewebe erweicht, oder wird der abgebaute Knochen durch weiches Osteoid ersetzt, so spricht man von *Osteomalacie*. Durch entzündliche Vorgänge bewirkten Knochenschwund nennt man *Caries*. Wird Knochengewebe durch irgend einen Vorgang abgetötet, wurde z. B. durch eine ausgedehnte Zerstörung des Periostes dem Knochen die Ernährung abgeschnitten, so spricht man von *Nekrose*. — Von Atrophie sind zu trennen: *Aplasie*, welche auf einem Fehler der ersten Anlage beruht, und *Hypoplasie*, welche einer Hemmung des normalen Wachstums ihre Entstehung verdankt.

Findet die lakunäre Resorption außen am Knochen statt, und liegen die Osteoklasten dicht aneinander, wodurch große Howshipsche Resorptionslakunen entstehen, so erscheint die *Oberfläche des Knochens* dicht mit Grübchen besetzt, *rauh*. Bilden sich dabei gröbere oberflächliche oder tiefgreifende

Defekte, so spricht man von *Knochenusur*. Wenn die lakunäre Resorption auf größeren Gebieten der Oberfläche eines Knochens stattfindet, so wird dieser von außen mehr und mehr abgebaut, wobei er sich verdünnt. Man nennt das *konzentrische Atrophie*. — Findet der Abbau im Innern des Knochens statt, so kann der Knochen mehr und mehr ausgehöhlt, selbst *cystisch* und die Kortikalschicht papierdünn werden; das ist die *exzentrische innere Atrophie*. — Werden durch fortschreitende Resorption die Bälkchen der Spongiosa mehr und mehr verdünnt und zum Teil völlig zum Schwund gebracht und die Haversschen Kanäle der Compacta markraumartig, zu *Haversschen Räumen*, erweitert, so besteht die als *Osteoporose* bezeichnete Art der Atrophie. Die Knochen werden leicht und brüchig, sägen sich wie morsches Holz; die macerierten Knochen sind spröde.

Es handelt sich bei dieser *einfachen Atrophie* darum, daß die fortschreitende physiologische Resorption nicht durch eine entsprechende Apposition ausgeglichen wird; die Lakunenzahl ist nicht vermehrt (*Pommer*).

Das *Mark* kann bei hochgradiger Atrophie aus flüssigem, öligem *Fett* bestehen. Da das Fett das schwindende Knochengewebe quasi ersetzt, spricht man auch von *Lipomasie* des Knochens (*v. Volkmann*). Das Mark kann auch oft *lymphoid*, rot sein.

Höhere Grade von *Knochenbrüchigkeit* bezeichnet man als **Osteopsathyrosis.** Man unterscheidet eine *symptomatische Osteopsathyrosis*, welche bei Erkrankungen auftritt, die die Festigkeit und Widerstandsfähigkeit der Knochen herabsetzen, so z. B. bei einfacher und entzündlicher Osteoporose, bei Marasmus seniler und nicht seniler Art, bei Rachitis und Osteomalacie, ferner bei neurotischer Atrophie, wie sie besonders bei Tabes dorsalis und Syringomyelie zuweilen beobachtet wird (ferner bei chronischen Pawlowschen Fisteln bei Tieren, vgl. *Looser*, permanenten Gallenfisteln beim Menschen, vgl. *Seidel*). Auch infolge der Infiltration einer Knochenpartie mit Geschwulstmassen (Carcinom, Sarcom) kann Knochenbrüchigkeit entstehen. — Die **idiopathische Osteopsathyrosis** (*Lobstein*), *essentielle Brüchigkeit der Knochen*, ist ein seltenes, oft angeborenes oder in früher Kindheit auftretendes, zuweilen familiäres und erbliches, ätiologisch ganz dunkles Leiden, wesentlich dadurch charakterisiert, daß Frakturen und Infraktionen oft auf geringfügige Insulte hin eintreten, was sich das ganze Leben hindurch wiederholen kann; diese im Verein mit spontanen Formveränderungen führen zu sonderbaren Verkrümmungen des Skeletts (s. *Maier*). Über die anatomische Grundlage des Leidens wußte man bis vor kurzem nur sehr wenig (vgl. z. B. *A. Broca* und *Herbinet* u. a.). *Looser* (Lit. bis 1905) identificiert die Erkrankung mit der **Osteogenesis imperfecta,** nennt sie ‚*tarda*', in Parallele zur ‚congenita', und sucht ihr Wesen in einer mangelhaften *Funktion* der endostalen und periostalen Osteoblasten, bei normaler Bildung derselben. Dadurch wird die Knochenapposition ungenügend, und die Knochen werden *rareficiert*, ohne daß die normale Resorption gesteigert ist. Das Dickenwachstum ist vermindert. Doch ist die Unterscheidung in tarda und congenita, wie *Sumita* in einer Arbeit aus dem Institut des *Verfasser*'s betont, überflüssig und irreführend. Es genügt, einfach von *Osteogenesis imperfecta* zu sprechen. Die Affektion kann in schweren Fällen bereits intrauterin die schwersten Formen annehmen und die Kinder bringen diese gleich mit zur Welt (Osteogenesis imperf. congenita s. Fig. 434), oder die Affektion zieht sich ohne besonders aufzufallen länger hin und wird später plötzlich durch eine Spontanfraktur manifest; die Krankheit selbst ist aber darum nicht ‚tarda' zu nennen. Interessant sind auch *Looser*'s Angaben über die relativ zu große, geschwollene Epiphysenscheibe und über krümelige Verkalkung der Knochengrundsubstanz, welch letztere er im Sinne von *Pommer* (vgl. S. 658) und nicht als Entkalkungsfiguren *von Recklinghausen*'s auffaßt (s. auch *Axhausen*, der in einem Falle frühe Osteomalacie — nach *M. B. Schmidt* die malacische Form der Rachitis — als Ursache der Knochenbrüchigkeit anspricht, ferner *Hagenbach*).

Arten der Atrophie.

a) **Senile und marantische Atrophie.** Dieselbe kann am gesamten Skelett, und zwar an verschiedenen Stellen in verschiedenem Maße auftreten und zu einer äußeren und inneren Atrophie der Knochen führen. Die Röhrenknochen und vor allem die spongiösen Wirbelkörper werden dadurch abnorm porös und brüchig, eindrückbar; sie sägen sich wie morsches Holz. In besonders hohem Grade werden die Gesichts- und Schädelknochen betroffen. Die platten Knochen am Schädel, Schulterblatt, an den Hüftbeinen pflegen besonders stark verdünnt zu sein. Zumeist werden an den platten Knochen diejenigen Stellen atrophisch, die muskelarm oder wenigstens von derben Sehneninsertionen frei sind (*Virchow*).

Der **Schädel** wird besonders an seinem *Dach* mehr und mehr verdünnt, rauh, feinporig, mit tiefen Gefäßfurchen bedeckt, die Emissarien werden erweitert; die *Diploë* scheint anfangs dunkelblaurot durch; später, mit zunehmender Verdünnung und *Schwund der Tabula externa*, wird sie bloßgelegt (rauh und rot) und dann mitunter sogar bis zur Tabula vitrea zum Schwund gebracht. Es legt sich jedoch auch neue Knochensubstanz an die eröffneten Markräume an, so daß eine Verdichtung und Glätte der restierenden Teile eintritt. (An der *Innenfläche* des Stirnbeins kann zugleich *Knochenneubildung* in Form stachliger, rauher, harter Verdickungen mitunter in größerer Ausdehnung auftreten.) Der Schädel zeigt beiderseits *über den Scheitelbeinen lange, tiefe Gruben*, kann hier sowie an der Hinterhauptsschuppe bis zur *Durchsichtigkeit* pergamentartig verdünnt und selbst stellenweise total *durchlöchert* werden, so daß Galea aponeurotica und Dura sich direkt berühren. — Sehr typisch ist auch die Atrophie der zahnlosen **Ober- und Unterkieferknochen.** — Die **Röhrenknochen** und die **platten Knochen des Brustkorbes und Beckens** werden durch äußere und innere Atrophie verändert, werden kleiner und leichter; die Atrophie pflegt an den Gelenkenden besonders stark zu sein. Am aufgesägten *Schenkelhals* wird die *Architektur* oft besonders übersichtlich, indem gerade diejenigen typischen Balkensysteme länger erhalten bleiben, welche als die auf die wichtigsten mechanischen Anforderungen berechneten Trajektorien anzusehen sind. In seltenen Fällen sind alle *platten Knochen* von zahllosen Löchern durchbrochen und sehen ganz wurmstichig aus. Die **Wirbelkörper** werden manchmal nur *poröser*, in anderen Fällen aber *gleichmäßig kleiner*, so daß die Wirbelsäule um mehrere Centimeter verkürzt wird. Erfolgt die *Atrophie ungleichmäßig*, so resultieren *Deformitäten der Wirbelsäule (senile Kyphose, Skoliose)*.

Der *Konsistenz nach* sind die senilen Knochen α) solche, die abnorm brüchig, spröde sind, bei denen also *senile Osteoporose* und dadurch bedingte *Osteopsathyrosis*, Brüchigkeit des gut verkalkten Knochengewebes, vorliegt, β) solche, bei welchen die eigentliche Festigkeit des Knochengewebes leidet, wodurch der Knochen abnorm weich und schneidbar wird, und wo der als *senile Osteomalacie* bezeichnete, durch osteoide Säume und Fehlen von Lakunen gekennzeichnete Zustand besteht. (Vgl. die erste Anmerkung S. 666.)

Das **Knochenmark** ist bei der senilen Atrophie häufig Fettmark oder auch Gallertmark, in einigen kurzen und platten Knochen behält es den Charakter von rotem Mark (s. S. 179).

Die **marantische Atrophie** kann auch bei jüngeren Individuen vorkommen die infolge chronischer Leiden im Marasmus verfielen. Es kann dabei das Bild schwerster allgemeiner Osteoporose oder Osteomalacie entstehen.

b) **Inaktivitätsatrophie.** Diese *einfache, quantitative Atrophie* tritt am auffallendsten an den langen Röhrenknochen auf, wenn die Gebrauchsfähigkeit einer Extremität während der Wachstumsperiode verloren gegangen ist. Die Knochen werden dünn und kurz. Es kann sich dabei um *Lähmung* handeln,

die z. B. zentralen Ursprungs, durch Poliomyelitis bedingt wird, oder die Atrophie folgt langem Nichtgebrauch von Gliedern aus anderen Gründen, unter denen besonders Entzündungen der Knochen und vor allem der Gelenke zu nennen sind.

Inaktivitätsatrophie kann man *an einer Beckenhälfte* sehen, wenn ein Bein dauernd außer Funktion gesetzt ist, ferner *an leer gewordenen knöchernen Höhlen* — so an der *Orbita* nach Schwund des Bulbus, an einer *Zahnalveole* nach Entfernung des Zahnes, an der *Pfanne* nach Entfernung des Femurkopfes aus derselben. — *Amputationsstümpfe* an Röhrenknochen nehmen eine verjüngte, konisch zugespitzte Form an (konzentrische Atrophie). — Auch bei der *definitiven Formung der Knochen nach Frakturen* gelangt ein gut Teil des für die statischen Leistungen des Knochens nicht benötigten Knochengewebes zur Atrophie, und die porotischen Knochenmassen erfahren eine komplizierte Veränderung, einen teilweisen Ausfall und eine Umformung ihrer „statischen Elementarteile" (*Roux*).

c) **Druckatrophie. Usur.** Diese Form ist sehr häufig. Die Atrophie, welche hier durch erhöhte lakunäre Resorption bewirkt wird, entsteht unter dem kontinuierlichen Druck selbst einer sehr weichen und nachgiebigen Substanz. Beispiele sind die durch Druck der Pacchionischen Granulationen entstehenden tiefen, glatten Pacchionischen Gruben, ferner die Knochenusuren durch *Aneurysmen*, vor allem der Aorta, wobei Usur von Wirbeln, Rippen des Sternums und nicht selten Perforation dieser Teile vorkommt.

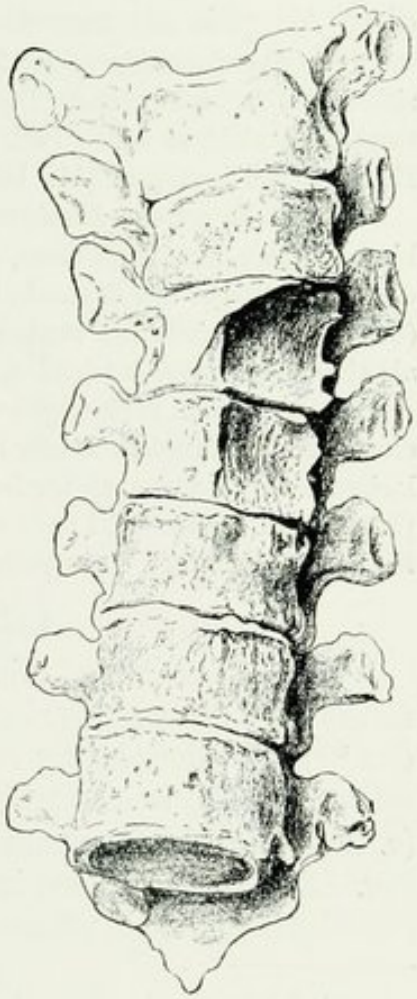

Fig. 368.
Druckatrophie (Usur) mehrerer Brustwirbelkörper infolge eines Aneurysmas der Aorta. Skoliose der Wirbelsäule. Sammlung Breslau.

Bei *intracranieller Druckerhöhung* durch Hydrocephalus oder cerebrale Tumoren oder Abscesse kann der Schädel gleichmäßig verdünnt oder an seiner Innenfläche unregelmäßig usuriert, rauh werden. Tumoren der *Dura* oder *Balggeschwülste der Kopfhaut* können die Schädeldecke durch Druck zu Usur und Perforation bringen. Bei hochgradiger Ausdehnung des *Abdomens* und Druck von Tumoren, z. B. von Kystomen des Eierstocks auf die *Beckenschaufeln*, können diese verdünnt und durchlöchert werden. *Ferner erzeugen Druckatrophie*: Geschwülste oder auch nur entzündliche Produkte *in starrwandigen Knochenhöhlen*, z. B. Cholesteatome des Mittelohrs, fibröse oder seltener sarcomatöse, gefäßreiche Nasenrachenpolypen, Tumoren oder chronische Flüssigkeitsansammlung in den Highmorshöhlen, intraorbitale Geschwülste, solche der Alveolarfortsätze (Zahncysten und Epuliden), *den Knochen anliegende Geschwülste*, sowie die *primären* äußeren oder inneren *eigentlichen Knochengeschwülste*, ferner *metastatische Knochentumoren und Parasiten* (*Echinokokken*) im Innern von Knochen.

In der Umgebung dieser Druckusuren etabliert sich zuweilen eine reaktive, zu *Sklerose* führende *appositionelle Knochenneubildung* als Ausdruck einer leichten entzündlichen Reizung, während der usurierende Prozeß fortschreiten kann.

(Führen endostale Granulationen mit oder ohne Eiterung zu einem fortschreitenden Schwund von Knochen, so liegt *Caries*, Knochenfraß vor.)

d) **Neuroparalytische und neurotische Atrophie.** Erstere ist die Folge der Inaktivität gelähmter Glieder; man sieht sie z. B. bei der Kinderlähmung. Die neurotischen Atrophien werden bei centralen, nicht mit Lähmungen verbundenen Leiden des Gehirns oder Rückenmarks, so vor allem bei Tabes dorsalis (an Röhrenknochen und auch an Wirbeln) und Dementia paralytica, sowie bei Syringomyelie beobachtet. Die Knochen können das Bild der excentrischen Atrophie bieten, brüchig oder abnorm biegsam sein und mehr denen bei Osteomalacie gleichen. Sehr leicht entstehen Spontanfrakturen. Wegen der freilich dunklen Beziehung zu den genannten centralen Nervenleiden bezeichnet man diese Atrophie als neurotische.

Die *Spontanfrakturen* bei *Tabes* betreffen besonders die *unteren* Extremitäten; sie vollziehen sich fast schmerzlos. Die Konsolidation ist nicht beeinträchtigt. Sogar Callushypertrophie ist nicht so selten (vgl. *Baum*). Bei *Syringomyelie* werden die Knochen der *oberen* Extremitäten bevorzugt (Lit. bei *Grunert*). Vgl. auch bei *neuropathischen Arthropathien.*

Auch die seltene *Hemiatrophie des Gesichts* (Hemiatrophia facialis progressiva) gehört hierher. Man bezeichnet diese, meist schon in der Wachstumsperiode beginnende Krankheit, die man entweder auf Erkrankungen des Trigeminus (*Virchow*, *Mendel*) oder des Sympathicus (*Seligmüller*), neuerdings auch auf einen örtlichen Infektionsprozeß (*Moebius*) zurückführt, als eine *Trophoneurose* (*Romberg*).

Sudeck zeigte radiographisch, daß nach Entzündungen und Traumen der Extremitäten eine *akute Knochenatrophie* sehr häufig ist, und zwar nicht nur nach Entzündungen großer und kleiner Gelenke, was auch wir bei der Autopsie häufiger sahen, sondern selbst nach Weichteilphlegmonen. Seltener ist das nach Traumen der Fall. S. faßt diese Atrophie als ‚*trophoneurotische*' auf, die durch einen peripheren Reiz reflektorisch ausgelöst werde.

Echte, reine Osteomalacie *).

Wenn man schlechthin von Osteomalacie spricht, so hat man jene chronische allgemeine Erkrankung des Skeletts im Sinne, welche in manchen Gegenden **) besonders häufig und vor allem bei Frauen auftritt; sie betrifft meist solche Frauen, welche schon öfter und meist leicht und rasch geboren haben (*v. Winckel*). An Osteomalacie leidende Frauen sind oft sogar besonders fruchtbar. Die Krankheit kann in der Gravidität oft schnell zu den schwersten Graden fortschreiten. Man nennt diese Form *puerperale* Osteomalacie und stellt ihr

*) Im Gegensatz zur senilen und marantischen Osteomalacie und zu Knochenerweichung aus anderen Gründen, wie bei schwerer Rachitis, Geschwulstinfiltration u. a.

**) Lombardei, Niederrhein bei Köln, Westfalen, Ostflandern u. a. Von einer wirklichen Immunität gewisser Gegenden, wozu z. B. nach *Cohnheim* auch die Oderufer gehören sollten, ist wohl keine Rede, denn in Schlesien sind wiederholt Fälle von puerperaler und nicht puerperaler O. zur klinischen Beobachtung (*Kroner* u. a.) und auch zur Sektion gekommen. — *v. Winckel* führt *sieben verschiedene Ursachen* für das Leiden an, welche sich ihrer zeitlichen Einwirkung nach so anordnen: *Einfluß feuchter Wohnungen, mangelhafte Kleidung, schlechte Ernährung* (Kartoffeln, saures Brot usw.), *Schwangerschaft* mit der damit verbundenen reichlichen *Kalkabgabe an den Fötus, Geburts- und Wochenbettsvorgänge*, wobei vor allem der protrahierten *Laktation* ein schädlicher Einfluß zukomme, schwere Arbeiten im Freien und endlich Sorgen und Kümmernisse. — Nach *Kehrer* kommt die Erkrankung auch unter günstigen äußeren Verhältnissen vor, worüber schon *W. Busch* in Bonn Mitteilung machte gelegentlich der Besprechung eines Falles schwerer Osteomalacie, den er unter Anwendung von *Wegner*'s Phosphorpillen (das richtige Rezept bei *Oppel*) ausheilen sah.

die *rheumatische* an die Seite, welche gelegentlich bei jugendlichen Frauen ohne vorausgegangene Geburten und Wochenbett sowie auch bei Männern vorkommt, was jedoch in den schweren Fällen selten ist. Im übrigen ist es sicher geboten, den Begriff der O. viel weiter auszudehnen und sich von der Vorstellung frei zu machen, daß es sich hauptsächlich um eine Krankheit der Gravidität handle. Denn abgesehen von Fällen in mittlerem Lebensalter bei beiden Geschlechtern, gibt es eine echte *senile* Osteomalacie (*C. O. Weber*, *Ribbert* u. a.).

Fig. 369.

Hochgradigste Osteomalacie bei einer 64jähr. Frau (Heimat Kanton Schaffhausen). Körpergewicht 26,23 kg, Länge 139 cm; Conjugata vera 8 cm. Starke Kalkablagerungen in beiden Nieren. Das Kehlkopfskelett war bis auf einen stecknadelkopfgroßen Knochenherd im Schildknorpel rein knorpelig. Beobachtung des *Verf.* in Basel.

Nach Untersuchungen von *v. Recklinghausen*, *Rehn*, *Siegert*, *Anschütz*, *Sauper*, *Axhausen* kommt typische O. auch im *Kindesalter* vor, und *v. R.* sucht in vielen Fällen, wo sich *Gestaltsveränderungen am Skelett* finden, wie sie sonst durch die puerperale und senile O. hervorgerufen werden, den Anfang dieser Veränderungen in einer in die Kinderjahre zurückreichenden Osteomalacie (d. h. eigentlich in der malacischen oder schweren Variante der Rachitis). Auch die Belastungsdeformitäten (*Genu valgum*, *Coxa vara* usw.) sind zum größten Teil von diesem Gesichtspunkt aus zu betrachten.

Die auffallendste Veränderung, welche sich bei dieser mit rheumatischen Schmerzen im Kreuz längs der Wirbelsäule und Rippen beginnenden Erkrankung zeigt, ist eine allmähliche Verminderung der Kalksalze und ein Weichwerden der Knochen, und zwar am auffallendsten (besonders auch klinisch) derjenigen, welche die Hauptstützen des Körpers bilden, also, Wirbelsäule, Schädelbasis, Beckenknochen, Halsteil der Oberschenkel; dieselben werden flexibel und in den höchsten Graden der Erkrankung weich und wie Wachs

schneidbar (Osteomalacia flexibilis sive cerea). In den schwersten Graden der Erweichung stellen die Knochen förmliche häutige Schläuche dar, welche mit weichen pulpösen Massen gefüllt sind. In anderen Fällen erhalten sich noch dünne Schichten kalkhaltiger Substanz in der Rinde, wodurch die Knochen äußerst fragil werden (Osteomalacia fracturosa, fragilis) siehe Fig. 369. In den meisten Fällen kommt es nicht zu einer so hochgradigen Brüchigkeit oder Weichheit.

Irgend ein prinzipieller Unterschied zwischen *O. flexibilis* und *O. fracturosa*, wie ihn *Kilian* annahm, besteht nicht. Beides kann zusammen vorkommen, oder Knochen, die erst fragil, werden später flexibel. Die Flexibilitas ist oft auch nur eine scheinbare, indem tatsächlich, wie in Fig. 369, die biegsamen Knochen zahlreiche Infraktionen zeigen.

Die *Veränderungen* in den Knochen bei der echten Osteomalacie bestehen nicht, wie man früher annahm, einfach in einem halisterischen Knochenschwund, sondern es tritt in vielen Fällen zugleich eine *lebhafte*, zunächst kalklos bleibende *Knochenneubildung* auf. *Resorptionsvorgänge* spielen allerdings bei der echten *Osteomalacie* die überwiegend große Rolle. Dadurch werden die kalkhaltigen Knochenbälkchen vom Rande her mehr und mehr entkalkt, so daß an ihre Stelle schließlich ein fibrilläres (mit Karmin sich färbendes) Bindegewebe tritt, das dann zerfällt und in den dadurch weiter werdenden Haversschen Kanälen und Markräumen untergeht. Wir sehen also wieder *Abbau* und *Anbau*, aber zum Unterschied von dem Verhalten unter physiologischen Verhältnissen tritt beides gleichzeitig oder nacheinander im *Übermaß* auf (*v. Recklinghausen*). Durch die lebhafte Tendenz zur Knochenneubildung erklärt sich auch die überraschende Tatsache, daß Frakturen bei Osteomalacischen oft mit üppiger, wenn auch kalkarmer Callusbildung heilen *). — Die Knochenneubildung kann so weit gehen, daß an großen Abschnitten des Skeletts der geschwundene alte Knochen ganz durch ein neues, zunächst kalkloses und später zuerst im Centrum der Bälkchen verkalkendes, dichtes, feinporiges, osteoides Gewebe ersetzt sein kann. Während hier ein völliger Umbau erfolgt, sieht man in anderen Fällen neben dem Schwund alten Knochens eine so lebhafte Anbildung von osteoidem Gewebe (S. 670 Bild I), daß sich, besonders an den Wirbelkörpern, aber auch an anderen Stellen (z. B. Femurhals, Becken, Sternum, seltener den platten Schädelknochen), ein *feinporiges, dichtes, bimssteinartiges Gefüge* bilden kann. Diese innere Verdichtung des Knochens, die in den einzelnen Fällen sehr verschieden stark ist und oft zugleich eng verbunden mit Osteoporose vorkommt, manchmal aber auch vollkommen vorherrscht, kann man als *Enostose* bezeichnen, während es durch Verdickung der Spinae und Tubera, da wo stärkere Muskeln, Sehnen und Ligamente ansetzen, zu einer Veränderung auch der äußeren Konfiguration des Knochens bis zur Bildung förmlicher *Exostosen* kommen kann (*v. Recklinghausen*).

Die **Resorptionsvorgänge** bei der reinen, echten Osteomalacie werden, wie bereits betont wurde, durch folgende Punkte charakterisiert: Einmal durch das Auftreten der ‚*osteomala-*

*) Bei der *senilen und marantischen Osteomalacie* ist das *nicht* der Fall. Hier fehlt die lebhafte Knochenneubildungstendenz, und ein guter Teil von dem, was sich scheinbar als *entkalkt* präsentiert, ist nur noch *nicht verkalkt*. Der senil-malacische Knochen bleibt stets porös, wird nicht dicht, wie es das Knochengewebe bei reiner Osteomalacie so oft werden kann.

cischen Säume'. Zuerst treten an den Rändern der Knochenbälkchen Streifen *kalklosen* Knochengewebes auf. Diese Säume (mit Karmin stark färbbar) haben eine homogene oder höchstens feinstreifige, bisweilen aber auch eine sehr deutlich parallelfaserige Beschaffenheit (Fig. 370 bis 372) und *enthalten nur wenig zahlreiche und kleine Knochenkörperchen.* Auch im Verlauf der Knochenbälkchen kommen kalklose Stellen vor. Die Grenze der noch kalkhaltigen gegen die entkalkten Teile der Knochenbälkchen ist oft ausgezackt, lakunär, sehr unregelmäßig konturiert. — In der Grenzzone der kalkhaltigen, homogenen Bälkchen, aber auch im Innern derselben sieht man schon ohne besondere Behandlung der Schnitte auffallend viele Stellen von körnig-krümeligem, mitunter leicht bräunlichem Aussehen; das sind die uns schon bekannten *Gitterfiguren v. Recklinghausen*'s, welche in Fig. II und III S. 670 durch Kohlensäureinjektion besonders deutlich gemacht sind, und welche *v. R.* als Ausdruck der vor sich gehenden Entkalkung betrachtet (vgl. S. 658). Die Gitterfiguren spielen bei der Osteomalacie insofern eine besondere Rolle, als sie *hier auffallend reichlich, vor allem in der Grenzzone von kalklosem gegen kalkhaltigen Knochen, aber auch im Innern der kalkhaltigen Teile* vorkommen. Wie bereits früher (S. 658) betont, findet man diese Figuren *nicht* im bereits entkalkten Gewebe. Zur Feststellung dessen, was entkalkter alter Knochen ist, und zur Auffassung der *osteomalacischen Säume als entkalkter Knochen* sind sie von Wichtigkeit; doch dürfen wir nicht verschweigen, daß die alte Ansicht, welche die osteomalacischen Säume für *neuangelagertes*, aber *noch unverkalktes* Gewebe hält, jetzt mehr und mehr Anhänger gewinnt (*Cohnheim*, *Pommer*, *Kassowitz*, *Schmorl*, *Looser*, *Axhausen* u. a.); die Unterschiede von Osteomalacie und Rachitis, für welch letztere osteoide Säume neuer Bildung typisch sind, würden sich dann histologisch sehr verwischen. — Die Knochenkörperchen sind vielfach unförmig (Fig. III). An den Enden der Balkenstücke sieht man hier und da Auffaserung. — Besonders auffallend ist auch die reichliche Bildung von *Volkmann*schen, *die Knochenbälkchen perforierenden Kanälen* (S. 670 Bild II*e*). Diese und vor allem eine einfache Abschmelzung vom freien Rande her bewirken den Schwund des osteoiden Grundgewebes, während *Howship*sche Lakunen und Osteoklasten (*im krassen Gegensatz zur Ostitis deformans!* s. dort) nur sehr spärlich und vielleicht sogar weniger zahlreich als am normalen wachsenden Knochen vorkommen. Mit der zunehmenden Entkalkung und Verdünnung, Resorption der Knochenbälkchen, geht eine *Erweiterung der Knochenräume* Hand in Hand. Die *Havers*schen Kanäle werden vielfach zu weiten *Havers*schen Räumen. In schwersten Fällen bilden sich durch Verflüssigung des Marks, da wo größere Knochendefekte entstanden, kleine oder große glattwandige *Cysten*, welche wasserhellen oder gelblichen Inhalt haben können. Hier und da bleibt das entkalkte Gewebe faserig und verschmilzt gewissermaßen mit dem gefäßreichen Markgewebe. Man findet dann oft nur noch vereinzelte entkalkte Bälkchen in faserigem, gefäßreichem Grundgewebe.

Die **Knochenneubildung** bei der Osteomalacie besteht in der Bildung osteoider Substanz durch Osteoblasten und kann mitunter eine große Mächtigkeit erlangen, so daß das spongiöse Gewebe *dicht* und *feinporig* wird. Die Knochenneubildung kann sich auch auf Teile der *Zwischenbandscheiben* erstrecken. Dieser Anbau von osteoidem Gewebe erfolgt nach *v. Recklinghausen* hauptsächlich da am Skelett und an den einzelnen Knochen, *wo der stärkste Druck und Zug ausgeübt* wird, so besonders an bestimmten Stellen des Rumpfskeletts sowie an den Spinae und Tubera, wo stärkere Muskeln, Sehnen und Ligamente ansetzen. Auch an *Verbiegungsstellen* sowie an *Frakturstellen* kommt die kalklose neue Knochensubstanz reichlich vor. Die Neubildung osteoiden Gewebes erfolgt teils durch Auflagerung von Osteoblasten auf vorhandene Bälkchen, teils dadurch, daß im fibrösen Mark an den genannten Stellen *Osteoblastenhaufen und -lager auftreten, die kalklose Knochen bilden.* Die Bälkchen osteoider Substanz sind *reich an regellos verteilten, plumpen, großen Knochenkörperchen mit wenigen Ausläufern.* Die Grundsubstanz des osteoiden Gewebes ist *geflechtartig, nicht lamellös*, schließt Sharpeysche Fasern ein. — Wenn sich die osteoiden Bälkchen durch Aufnahme von Kalksalzen in Knochen umwandeln, so geschieht das zunächst nur in den centralen Teilen, und diese haben dann noch

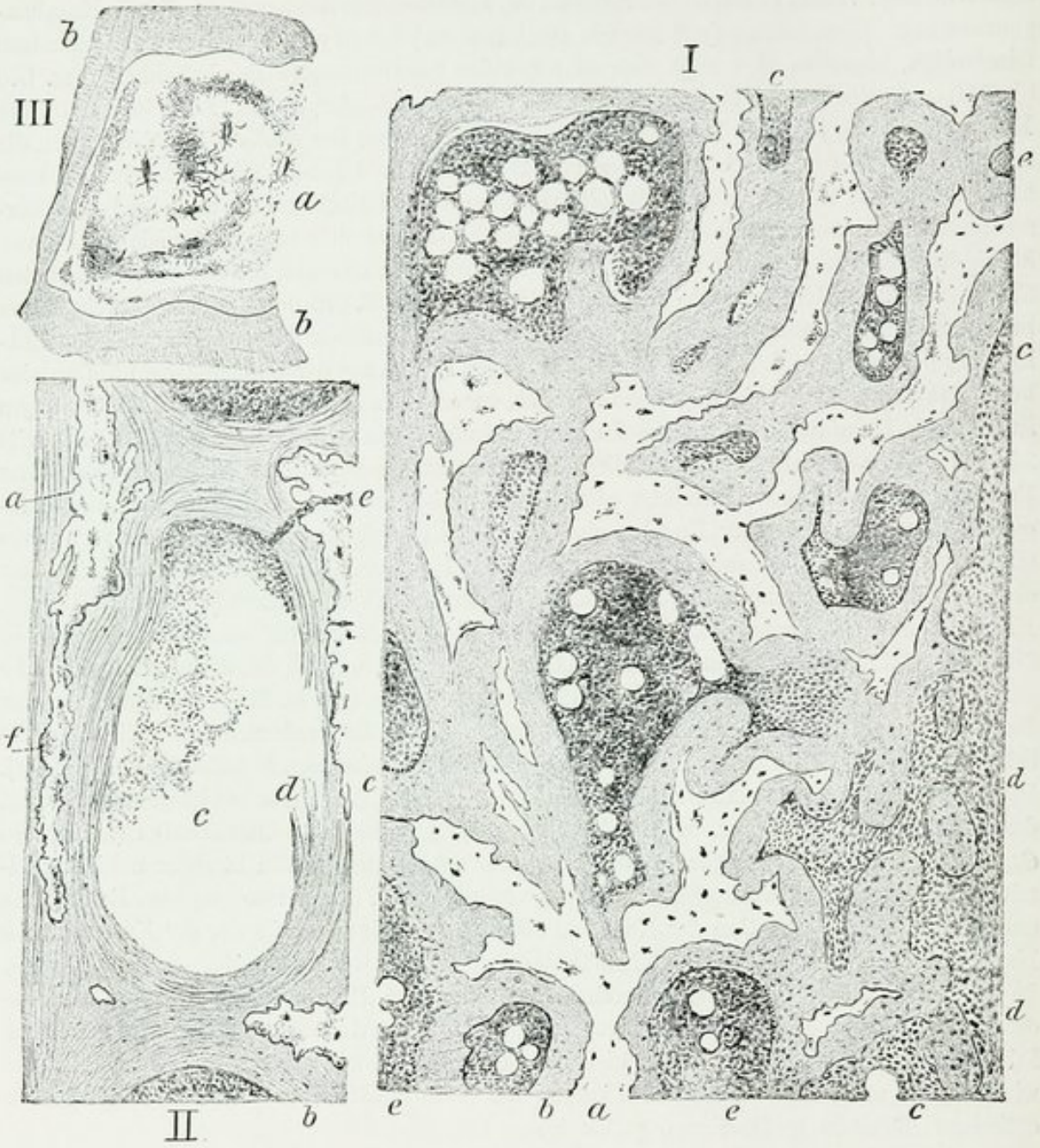

Fig. 370—372.

I **Puerperale Osteomalacie.** 33jähr. Frau, 6 Jahre krank, 4 Geburten. Sectio caesarea. Schnitt aus einem unteren Brustwirbelkörper. Die Wirbelsäule, das Sternum, die Beckenknochen waren makroskopisch außerordentlich dicht infolge Bildung eines reichlichen, die Markräume einengenden osteoiden Gewebes. *a* Alter Knochen, die verkalkten Bälkchen (hell, farblos) sind stark reduziert; *b* osteoide (malacische) Säume (rot). Die krümeligen, feinkörnigen Stellen, welche abgesehen von den unförmigen Knochenkörperchen zu sehen sind, sind Gitterfiguren. *c* Osteoblasten; *d* Bildung osteoider, an regellos gelagerten Knochenkörperchen reicher Balken; Fasermark; diese Stelle liegt nahe der Peripherie des Wirbelkörpers. *e* Markräume. Härtung in Müllerscher Flüssigkeit. Karminfärbung. Schwache Vergr. (Beob. aus Breslau).

II **Nicht puerperale Osteomalacie** von einer 37jähr. Näherin mit Kyphose der schneidbar weichen Wirbelsäule. *a* zum Teil kalkhaltiger Knochen, viele Gitterfiguren (*f*); *b* entkalkter Knochen, bei *d* künstlich eingerissen und aufgefasert; *c* Markraum; *e* perforierender Kanal. Karminfärbung. Kohlensäureinjektion. Schwache Vergr.

III **Gitterfiguren** in den noch meist kalkhaltigen inneren Knochenbälkchen. *a* Große, unförmige Knochenkörperchen; *b* aufgefaserte und kammartig gestreifte, entkalkte Knochensubstanz. Detail aus II. Karminfärbung. Kohlensäureinjektion. Starke Vergr.

osteoide Säume (*Ribbert*); dieser Autor glaubt, daß Knochenneubildungsprozesse eine solche Rolle im Verlauf der Osteomalacie spielen, daß auch an scheinbar unveränderten oder sogar rarefizierten Partien eine Verdickung der einzelnen Knochenbälkchen und zugleich eine Veränderung ihrer Architektur eintritt. — *v. Recklinghausen* hat auch den Nachweis *Sharpey*scher Fasern (vgl. S. 661) an Stellen, wo sie sonst nicht vorkommen, zur Feststellung der neoplastischen Natur des osteoiden Gewebes benutzt. (In der Bildung osteoiden — malacischen — Gewebes liegt eine Übereinstimmung mit der *Rachitis* und ein Berührungspunkt mit der *Ostitis fibrosa* = *metaplastische Malacie*.)

Das **Knochenmark** ist an den feinporigen Stellen, wo reichliche Osteoidbildung stattfindet, vielfach richtiges fibröses oder *Fasermark*. Im übrigen ist das Fettmark zum Teil durch *Lymphoidmark* ersetzt, welches hyperämisch, von dunkelroter bis braunroter Färbung ist; dann sind die Knochen meist mit dem Messer schneidbar. Auch *Blutungen* und *Pigmentzellen* kommen in dem hyperämischen Mark vor. An anderen Stellen sieht man noch gelbes *Fettmark*, oder dasselbe hat sich in *Gallertmark* umgewandelt.

Die puerperale Osteomalacie beginnt fast stets am Becken unter stechenden, bohrenden Schmerzen. Sie ist zuweilen auf das Becken und die angrenzenden Teile des Rumpfes beschränkt (wenigstens makroskopisch). Die nicht puerperale Form beginnt fast immer an der Wirbelsäule und dem Thorax, seltener am Schädel und pflegt, da sie sich viel diffuser ausbreitet, meistens schlimmer zu sein als die puerperale. Meist hat die Osteomalacie einen progredienten Charakter. — Kommt es zur **Heilung** der Osteomalacie, so kann nach Verkalkung und knöcherner Umwandlung des reich entwickelten osteoiden Gewebes ein *sklerotisches Gefüge* der Knochen resultieren (ähnlich wie bei der Rachitis).

Schon ganz im Beginn auftretende *Motilitätsstörungen* sind wohl zentralen Ursprungs (*Pommer*, *v. Höβlin*).

Von den **Skelettveränderungen,** die sich infolge der Weichheit der Knochen ausbilden können, sind die am **Becken** die bedeutungsvollsten und relativ typisch. Der Druck des Rumpfes auf das Kreuzbein und der seitliche Gegendruck der meist gesunden Schenkelköpfe gibt der Beckenapertur eine kartenherzförmige oder dreieckige (Fig. 373 u. 374) oder kleeblattförmige Gestalt, während die Schambeine mehr und mehr schnabelförmig vorragen. Das Becken ist klein, leicht, die Knochen sind dünn, biegsam, zuweilen brüchig; skelettiert sieht es oft gelb oder dunkelbraun aus und ist häufig fettig anzufühlen.

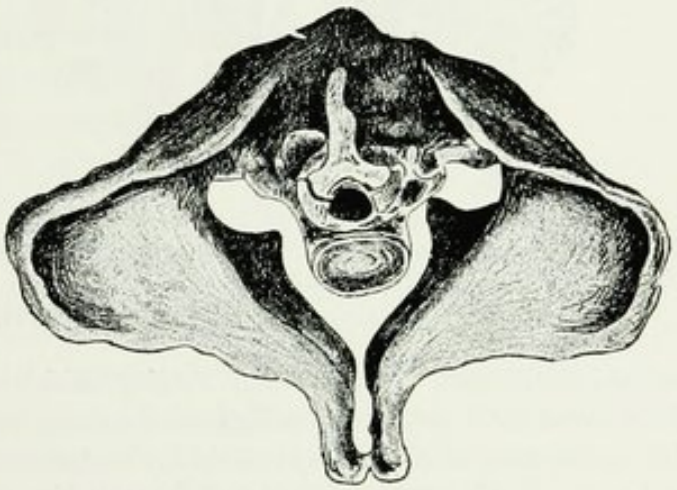

Fig. 373.
Osteomalacisches Becken, Ansicht von oben.

Die **Wirbelsäule** kann verschiedene Arten von Verkrümmungen zeigen, die als Kyphose, Lordose, Skoliose (Krümmung nach hinten, nach vorn, nach der Seite) bezeichnet werden. Die Bandscheiben können verknöchern, was Synostose der Wirbel bedingen kann. — Das Schädeldach kann biegsam, sehr leicht, porös oder dicht sein; die Schädelbasis kann Elevation (Kyphose) zeigen. — Die **Rippen** sind häufig nach innen gedrängt (besonders in der Linie, welche jederseits dem am Thorax anliegenden Arm entspricht) und vielfach eingeknickt. Oft sieht man verheilte Infraktionen, wobei der (oft knorpelhaltige) Callus osteoid bleibt. — Das **Sternum** kann vorgetrieben, kahnförmig oder winklig geknickt sein. Die **langen Röhrenknochen,** meistens

gar nicht, in anderen Fällen nur in den spongiösen Teilen und nur selten in höherem Grade beteiligt, zeigen in letzterem Fall poröse Enostosen, Einknickungen, Verbiegungen und Brüche. In ganz seltenen Fällen kann sich der Körper durch Beteiligung fast aller Knochen in einen unförmigen Fleischklumpen verwandeln (s. Fig. 369).

Das eigentliche **Wesen der Osteomalacie** ist nicht völlig klar, wenn auch der allgemeinen Ursachen genug statuiert wurden (vgl. S. 666). Während manche Autoren geneigt sind, eine durch Verdauungsstörungen bedingte, abnorm starke Milchsäurebildung (teils im Verdauungskanal, teils im Knochen selbst) in Verbindung mit kalkarmer Nahrung als die die Entkalkung bewirkenden Momente anzusehen (Säuretheorie), wogegen freilich viele Bedenken zu erheben sind (so z. B. allein schon das eine, daß eine saure Reaktion des Blutes zu Fällungen im Blut führen müßte, *Hoppe-Seyler*), hat sich eine andere Ansicht jetzt mehr und mehr Bahn gebrochen, wonach es sich um einen *aktiven Prozeß* handelt, der sich eng an die Ostitis und Osteomyelitis anschließt und vielleicht nur eine besondere Form derselben darstellt (*v. Volkmann*, *Basset* u. a.). Auch *v. Recklinghausen* nimmt eine *Kongestion*, eine richtige *arterielle Hyperämie* des Knochenmarkes an, die er auf lokale Reizungen des Knochen-Gefäßapparates (gerade an den mechanisch am meisten in Anspruch genommenen Knochen) zurückführt; *infolge dieser arteriellen Hyperämie* treten die Vorgänge des physiologischen *Anbaues* und *Abbaues* hier gleichzeitig oder nacheinander, aber im *Übermaß* auf; der vorherrschende Abbau wird durch ein Übermaß der Saftströmung im Knochen bedingt, wodurch die Auflösung der Kittsubstanz und dann der Knochenfasern selbst bewirkt wird. Die zuerst von *Fehling* berichteten **Heilerfolge** bei der Osteomalacie durch **Entfernung der Ovarien (Kastration)** sprechen auch zugunsten dieser Auffassung. Schon früher hatte man *vasomotorische Einflüsse* als das Maßgebende aufgefaßt; *Fehling* hat dann auf Grund der durch die Kastration bewirkten Erfolge die Hypothese aufgestellt, daß von den Ovarien aus reflektorisch eine Erregung der Vasodilatatoren der Knochengefäße ausgelöst werde, was Hyperämie des Markgewebes und dadurch Resorption durch Halisteresis nach sich ziehe. (Die *Bossi*sche Behandlung der Osteomalacie mit Nebennierensubstanz zielt daher auf eine vasoconstrictorische Wirkung ab.) Ältere anatomische Untersuchungen der Ovarien fielen ganz negativ aus (*Bulius*, *Sonntag*, *Goth*); jüngst beschrieb *Wallart* eine auffallend starke Entwicklung der sog. interstitiellen Eierstockdrüse bei graviden und nicht graviden Osteomalacischen (vgl. auch *Kaji*, *Falk*), so daß man wohl an irgend eine Beziehung zwischen Osteomalacie und innerer Sekretion der Ovarien denken möchte. Den unzweifelhaften *Einfluß der Gravidität* auf die Osteomalacie glaubte *Hanau* (bestätigt von *Wild*) durch die Feststellung dem Verständnis näher bringen, daß sich an den Knochen von *Graviden oder Puerperalen* ähnliche Veränderungen, freilich sehr leichten und auch erst mikroskopisch nachweisbaren Grades (vornehmlich am Becken) ausbilden wie bei der progressiven Osteomalacie. (Vgl. dagegen *v. Recklinghausen*'s

Fig. 374.
Hochgradig osteomalacisches Becken. Samml. der path. Anstalt in Basel. (Bereits publiziert bei *Gelpke*, die Osteomalacie im Ergolztale, Liestal [Schweiz] 1891.)

Kritik dieser sog. physiologischen Osteomalacie.) *Birch-Hirschfeld* schlägt diesen Faktor so hoch an, daß er sogar die Vermutung zuläßt, „daß wenigstens die Osteomalacie der Schwangeren nur die exzessive Steigerung dieser während der Schwangerschaft häufig sich ausbildenden Knochenveränderung darstellt", die sich in der Regel nach dem Puerperium zurückbildet.

Experimentell gelang es bei älteren Tieren durch Darreichen kalkloser Nahrung nur Osteoporose zu erzeugen, aber keine Osteomalacie. *H. Stilling* und *v. Mering* konnten bei einer trächtigen Hündin Veränderungen hervorrufen, die leichten Graden von Osteomalacie entsprachen. Diese Versuche lassen aber die Frage zu, wie viel von den Veränderungen auf Rechnung der *Gravidität* zu setzen sind. *Morpurgo* konnte durch fortgesetzte Untersuchungen in Fällen von *Osteomalacie* und von *Rachitis* bei weißen *Ratten* aus dem Rückenmark, verschiedenen Organen, so auch aus dem Knochenmark einen *Diplostreptococcus* züchten, durch dessen Überimpfung er einen Prozeß hervorrufen konnte, der, wofern ältere Tiere infiziert wurden, der Osteomalacie entsprach, während man bei ganz jugendlichen Tieren Rachitis damit hervorrief. *Moussu* und *Charrin* wollen durch Überimpfen von Knochenmarkemulsion osteomalacischer Tiere (Schweine, Pferde, Kühe, Ziegen) bei Ziegen, Schweinen und Kaninchen typische O. reproduziert haben. — Ältere Angaben über *bakteriologische* Befunde bei O. des *Menschen* haben sich nicht bestätigt (vgl. *Löhlein*); dagegen gelang es *Morpurgo*, aus verschiedenen Organen einer osteomalacischen Frau Diplokokken zu isolieren, die bei weißen und gefleckten Ratten je nach dem Alter der Tiere Rachitis oder Osteomalacie erzeugten.

Angebliche Beziehungen zu einer Schilddrüsenerkrankung (*Hoennicke*) sind nicht bewiesen. Dagegen sind beachtenswert Angaben *Erdheim*'s über Neigung der *Epithelkörperchen* (s. S. 347) zur *Hyperplasie*, wodurch vielleicht gewisse, im Eierstock oder in anderen Organen erzeugte, die Ausscheidung des Kalks beeinflussende Gifte neutralisiert würden. *Strada* führt weiter aus, daß, wenn die Epk. zu dieser Hyperplasie unfähig wären, Zeichen parathyreoidaler Insufficienz, folglich Tetanie (Fälle von Osteomalacie mit Tetanie) aufträten.

III. Regenerative und hypertrophische Knochenneubildung. Heilung von Frakturen.

Knochenneubildung, deren histologische Details auf S. 659 u. ff. besprochen und illustriert sind, kann sehr verschiedene Ursachen haben und in sehr mannigfaltiger Form auftreten. Einmal stellt sie einen *reparatorischen Vorgang* dar; das sehen wir bei der Heilung von Knochenbrüchen, bei der Vereinigung künstlich gesetzter Knochenwundflächen, wie sie bei Resektionen gebildet werden, ferner bei dem Ersatz von Defekten, welche durch Traumen bei den eigentlichen Knochenwunden oder durch krankhafte Knochenveränderungen verschiedenster Art hervorgerufen werden.

Osteoplastik. Die Lehre von dem Knochenersatz hat manche Wandlungen durchgemacht. Gegenüber einer älteren Auffassung von *Ollier*, wonach lebender Knochen samt Periost derselben Species mit Erhaltung der Vitalität einheilt, herrschte bis jüngst die Lehre, daß *transplantierte* und *replantierte* Knochenstückchen, lebende wie tote, die zum Ersatz von Defekten eingefügt werden, nicht einheilen, sondern unter allen Umständen zugrunde gehen (*Barth*, *Marchand*, u. a., Lit. s. bei *Askanazy*). Danach stirbt der eingepflanzte Knochen ab und wird durch neuen *substituiert*, der vom lebenden ossificationsfähigen Gewebe der *Nachbarschaft* stammt, indem die Anlagerung des neuen Knochens (mittels Osteoblasten) und die Umwachsung durch denselben zugleich mit dem ohne nennenswerte lakunäre Resorption erfolgenden Schwund des alten toten (mit unfärbbaren Zellen und später leeren Knochenhöhlen) stattfindet; es findet also „ein schleichender Ersatz des toten Materials durch lebendes" statt (*Barth*; vgl. auch *Marchand*, *Enderlen*). Vielleicht werden dabei die Kalksalze des toten Knochens zum Aufbau des neuen mit verwandt (*Marchand*). — *Wolff* und *David* verteidigten dagegen die lebende Einheilung. *Axhausen* stellte aber fest, daß, im Gegensatz zu

Barth's Ansicht, bei der Transplantation eines frischen Knochens samt seinem *Periost* letzteres am Leben bleibt und in erster Linie neuen Knochen bildet (in zweiter Linie beteiligt sich daran die ossifikationsfähige *Nachbarschaft*), während das transplantierte Knochengewebe zugrunde geht; der Ersatz des toten Knochens durch neuen erfolgt durch successive Resorption und Apposition. Transplantierter *toter* Knochen spielt die Rolle eines Fremdkörpers, wird entweder eingekapselt resp. resorbiert, oder, wenn benachbarte ossificierende Gewebe da sind, langsam durch neues Knochengewebe substituiert. Diese Ansicht, die also die *Ollier*sche teilweise wieder rehabilitiert, fand vielfache Bestätigung (u. a. *Barth* selbst, *Läwen*; vgl. auch *Saltykow*, *Kausch*, Lit.).

Unter anderen, überaus mannigfaltigen Verhältnissen führt die Neubildung von Knochengewebe zu einer *Hypertrophie* der *Knochen*.

Selten tritt eine solche Hypertrophie **idiopathisch** auf; das sehen wir z. B. bei dem *Riesenwuchs*, ferner bei *Akromegalie*. Meistens ist die Hypertrophie ein **sekundärer** Prozeß, der sich vor allem an die verschiedenartigsten entzündlichen *Erkrankungen der Knochen selbst*, ihrer umgebenden *Weichteile* oder benachbarter *Gelenke* anschließt. Von allen diesen Dingen wird noch später die Rede sein, wenn uns die wichtigsten Knochenerkrankungen erst bekannt sein werden. Knochenneubildung kann auch als *Begleiterin von Geschwülsten* auftreten, welche im Mark oder Periost ihren Sitz haben. In anderen Fällen wird gesteigertes Knochenwachstum durch *venöse Stauung* *) bedingt; hierher gehören die *Trommelschlägelfinger* bei cyanotischen, jugendlichen Herzkranken, Bronchiektatikern u. a. (s. S. 696). Auch *Phosphor* und *Arsen*, andere toxische Substanzen (s. S. 697) steigern das Knochenwachstum. Desgleichen spielen *Traumen* bei Hyperostosen eine Rolle.

Wird ein Knochen durch Anbildung neuen Knochengewebes voluminöser, so spricht man von *Hyperostose*. Eine abnorme Verlängerung eines Knochens wird *Elongation* genannt. Wenn sich ein Knochen durch Apposition von reichlichem neuem Gewebe auf die alten Bälkchen oder durch Neubildung von ganzen Knochenbälkchen verdichtet, so entsteht die Kondensation oder *Osteosklerose*, der direkte Gegensatz zur *Osteoporose*. Sehr häufig ist der Knochen gleichzeitig sklerotisch und hyperostotisch. Außer dieser sklerotischen Hyperostose gibt es jedoch auch eine *spongiöse Hyperostose*, die man z. B. gelegentlich an den Tibiae bei Syphilis sieht (Fig. 715). Als *Enostose* bezeichnet man die Neubildung circumscripter Knochenmassen im Innern von Knochen, meist in der Spongiosa. Eine äußere Verdickung diffuser Art nennt man *Periostose*. Circumscripte oder flächenartige, kleinere, vom Periost ausgegangene, entzündliche Knochenwucherungen heißen *Osteophyten* (vgl. S. 681).

Exostosen sind größere dem Knochen aufsitzende umschriebene Neubildungen von Knochengewebe, Hyperostosen, die nach Art von Geschwülsten am Knochen vorstehen. Manche Exostosen sind nicht von den echten Geschwülsten zu trennen, und sie werden daher zusammen mit den *Knochengeschwülsten* abgehandelt werden.

Die Heilung von Knochenbrüchen.

Bricht oder knickt ein Knochen ein (inkomplette Fraktur, *Infraktion*, s. Fig. III, S. 675), wobei die Knochen am häufigsten abnorm weich sind (Osteomalacie, Rachitis), oder bricht er durch, auseinander (*Fraktur*), so zerreißen in der Regel Periost und Mark **), und es kommt zu einem Bluterguß

*) *Helferich* hat nach dem Vorgang von *Dumreicher* und *Nicoladoni* dieses Moment zur Beschleunigung der Heilung von Frakturen benutzt. (Es wird Stauung durch Umschnürung mti dem *Esmarch*schen Schlauch hervorgerufen.) Vgl. auch *Bum* (Lit.). — **) Fettembolie s. S. 248.

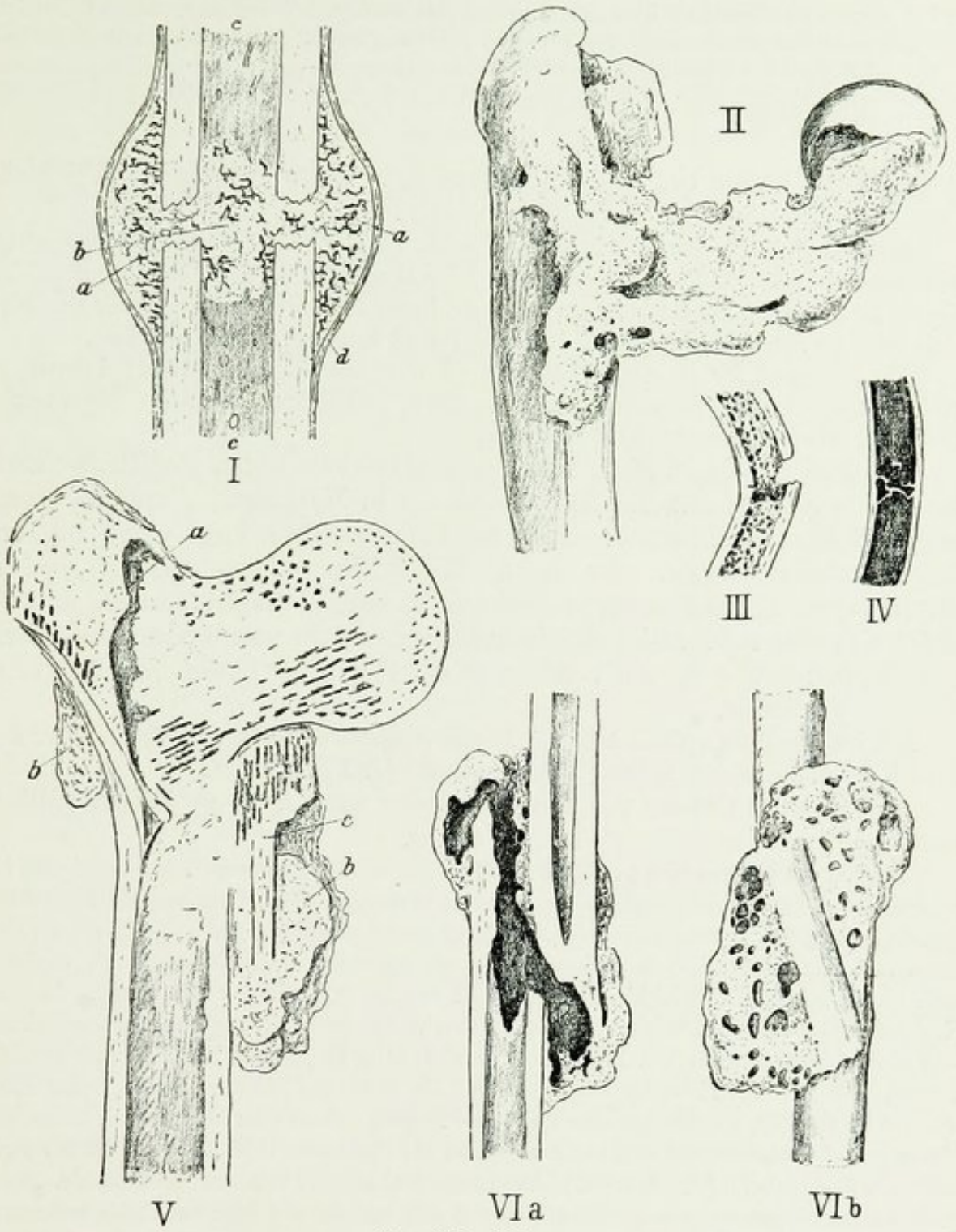

Fig. 375—382.

I **Callusbildung bei einer 14 Tage alten Fraktur;** die Frakturenden stehen etwas auseinander. *a Periostaler, b myelogener* Callus, durch den *intermediären*, der ins Mark (*c*) reicht, verbunden. *d* Periost. Im Callus sieht man Knochenbälkchen.

II **Unförmige parostale Callusbildung** nach alter, pseudarthrotisch geheilter Fraktur des linken Schenkelhalses. Ansicht von hinten. Circa ½ nat. Gr. Samml. Breslau.

III **Infraktion** der Ulna. Die Rinde ist außen gebrochen, innen eingeknickt.

IV Ohne äußere Deformität geheilte, 24 Wochen alte **Fraktur** eines Kaninchenknochens. Auch der *innere Callus* ist bis auf einige zarte Knochenbälkchen *resorbiert.*

V 2½ *Monate alte, unvollständige konsolidierte, extracapsuläre* **Oberschenkelfraktur** *mit Einkeilung des Halses in den Trochanter*; von einer 80jähr. Frau. *a* Innerer, weicher, glasig aussehender, *b* äußerer, knöcherner, feinporöser Callus. *c* Abgesprengtes Stück des Schaftes, nach oben mit neugebildeten Stützbälkchen; dasselbe wird von feinporösem Callus fixiert. Samml. Breslau.

VI 7 Monate alte **Splitterfraktur** des r. Femur mit starker Callusbildung. Samml. Breslau.
VIa Frontaler Durchschnitt der vorderen Hälfte. Ansicht von hinten. Die Markhöhle des oberen Frakturendes ist geschlossen.
VIb Ansicht von vorn. Ein langes abgesprengtes Stück der Corticalis wird von dem Callus fixiert.

in das Mark und die Umgebung des Knochens. Auch angrenzende Weichteile können zerrissen und blutig infiltriert werden.

Fissuren sind sehr feine *Sprünge* und Spalten im Knochen, besonders häufig und oft sehr zahlreich am Schädel, wo sie von Frakturstellen ausstrahlen oder selbständig vorkommen. Hierbei verharren die Ränder in ihrer alten Lage, liegen dicht aneinander, und nur eine feine Linie zeigt die Kontinuitätstrennung an. Das Periost kann ganz erhalten bleiben.

Der *Bluterguß*, für die Frakturheilung ohne Wert oder sogar hinderlich bei derselben, wird später durch *Resorption* entfernt. Bereits vom 2. Tage ab kann man Zellen sehen, welche Blut- und Gewebstrümmer wegtransportieren.

Am Periost und im Mark nahe der Frakturstelle treten unmittelbar nach der Läsion *Zeichen von Entzündung* auf, die in Hyperämie, Exsudation und zelliger Infiltration bestehen. Falls die Fraktur jedoch nicht durch stärkere Gewebszertrümmerungen oder durch eine Infektion kompliziert ist, gehen die lebhaften Entzündungserscheinungen in einigen Tagen zurück, und es bildet sich eine *regenerative Gewebswucherung*, welche vom Periost und Mark ausgeht, und welche das die Vereinigung der Fragmente bewirkende Knochenmaterial produziert.

Man bezeichnet sie auch als *traumatische* oder *regenerative Entzündung*, die aber über den Bereich der traumatischen Reizung nicht hinausgeht (*F. Busch*, *Bruns*).

Soweit dieses Gewebe vom Periost geliefert wird, heißt es *äußerer Callus*, soweit es vom Mark stammt, *innerer Callus*.

Bildung des äußeren oder periostalen Callus. Schon 24 Stunden nach der Verletzung ist an den Zellen der Cambiumschicht des Periostes sowie an den Endothelien der Blutgefäße indirekte Kernteilung wahrzunehmen (*Krafft*), und nach einigen Tagen hat sich ein an Gefäßen und Kernteilungsfiguren reiches *Keimgewebe* etabliert. In geringem Grade wuchern auch die äußeren Periostschichten und eventuell das Bindegewebe der Umgebung. In dem Keimgewebe entwickeln sich schon Ende der ersten Woche Bälkchen und Herde von osteoidem oder chondroidem Gewebe (Fig. III, S. 660), welche später zu porösem Knochen umgewandelt werden. Ein Teil des Keimgewebes übernimmt die Stelle des Markes. Dieses vom Periost stammende Gewebe, welches wie eine spindelige Kapsel, Schale oder Scheide von außen um die Fragmente herumwächst und sogar weit über die Frakturstelle hinausgreift, ist der *periostale oder äußere Callus* (Fig. I, S. 675). Anfangs besteht also der Callus aus *Keimgewebe*. Dann quellen zunächst die inneren Schichten gallertig auf, und danach wird der Callus mehr und mehr *osteoid*, von knorpelartigem Aussehen; zum Teil ist er echt *knorpelig* *). Später wird dann

*) Wenn die Bruchenden stark gegeneinander *verschieblich* sind (*Kapsammer*), bildet sich reichlicher **Knorpel im Callus** nahe der Bruchstelle; das sieht man in den Tierexperimenten bei Hunden und Kaninchen (*Giani*), Fröschen und Tritonen (*Ulmann*), ferner bei Knochenbrüchen von Kindern (*Kassowitz*), aber auch bei Erwachsenen z. B. sehr oft an Rippenfrakturen, selbst bei ganz alten Leuten. Hier ist der Einfluß der *Verschiebung* und des *Druckes* der Bruchenden gegeneinander für das Zustandekommen der Knorpelbildung (im äußeren und inneren Callus) evident. Die Umwandlung dieses *Knorpels* zu Knochen geht nach *Gümbel* durch *Metaplasie* und nicht nach dem endochondralen Typus vor sich, wofern er gefäßarm ist. — Auch die **Überknorpelung** der Frakturenden bei *Pseudarthrosen* illustriert die Bedeutung der Be-

der Knorpel zu Knochen oder zu Markgewebe, resp. wird von dem eindringenden Mark substituiert. Darauf tritt durch Kalkaufnahme die Umwandlung des Osteoids zum *knöchernen* Callus ein; die innersten Schichten verkalken zuerst, und man sieht feine, weißliche Nadeln und Striche, den verkalkten osteoiden Bälkchen entsprechend. Der äußere Callus ist vom 10. bis 14. Tage an deutlich von außen durchzufühlen. Seine Bildung dauert ungefähr bis zum 30. Tag fort.

Bildung des inneren oder myelogenen (endostalen) Callus. Das Mark nimmt im Bereich der Frakturstelle alsbald eine hyperämische und lymphoide Beschaffenheit an. Schon nach 24 Stunden hebt die Bildung von Callus an (Fig. IV, S. 660). Osteoblasten gruppieren sich zu Bälkchen; es bildet sich osteoides Gewebe, aus dem durch Verkalkung Knochen wird. Es können sich auch Knorpelinseln *) bilden, die später meist zu Markräumen umgewandelt werden. Zum Teil kann der Callus auch fibrös sein und dann auch ossifizieren. Dieser myelogene oder innere Callus, auch *Markcallus* genannt, ist von *untergeordneter Bedeutung im Vergleich zum periostalen Callus*. Oft ist er nur wenig ausgebildet, zuweilen stellt er einen kurzen, soliden Zapfen dar, der im nächsten Bereich der Bruchenden in der Markhöhle steckt.

Der intermediäre Callus. Stehen die Frakturenden weit auseinander, so bildet sich als direkte Verbindung zwischen denselben der intermediäre Callus, in welchem äußerer und innerer Callus ineinander übergehen. Er ist wahrscheinlich wesentlich ein Produkt des periostalen Keimgewebes.

Der **parostale** *Callus* entsteht dann, wenn sich die bindegewebigen (bes. die intermuskulären) Teile in der weiteren Umgebung beteiligen (Fig. II auf S. 675); sie können Knorpel, osteoides Gewebe und Knochen bilden, und zwar wohl wesentlich ohne daß Osteoblasten dabei tätig sind, also durch Metaplasie (vgl. *Orth*). *Takata* nimmt dagegen wiederum Einwanderung periostaler Zellen an, die zu Chondro- resp. Osteoblasten werden (bestritten von *Tsunoda*) und auch *Pochhammer* sieht *nur* die Osteoblasten als Bildner von Knorpel -und Knochenbälkchen an.

(**Lit.** über *Callus* im Anhang.)

Weiterer Umbau (Rückbildung) des knöchernen Callus.

Der Callus vergrößert sich bis circa 4, 5 Wochen nach der Fraktur und ist bis zur 7. bis 9. Woche total verknöchert, konsolidiert. Dann wandelt er sich zunächst in der Art um, daß das anfangs blutreiche, höchst lockere, poröse, fremdartige Knochengewebe mehr und mehr verdrängt und durch neuen Knochen von dichterem Gefüge ersetzt wird. Das geschieht einerseits durch lakunäre Resorption und Markraumbildung und anderseits durch Apposition von Lamellen oder Bildung vollständig neuer Bälkchen durch Osteoblasten. Hierdurch wird ein festeres und dichteres Knochengewebe geschaffen. Früher nannte man das vielfach definitiven Callus im Gegensatz zu dem porösen provisorischen. — Das ist aber noch kein definitiver Zustand, sondern im weiteren Verlaufe, der Monate, bei starker Dislokation oder Absplitterung von Fragmenten selbst Jahre beanspruchen kann, findet eine „*Rückbildung*“ des Callus selbst und eine Umformung desselben sowie teilweise der von ihm umfaßten Frakturenden statt.

---

wegung (*Virchow*). — Nach *Hanau* und *Koller* kann sogar das *Periost bindegewebig präformierter Knochen* knorpelhaltigen Callus bilden, was es physiologischerweise nie vermag; auch hier (am Schädel) ist das an solchen Stellen (z. B. am Jochbogen) zu beobachten, wo die Fraktur stetem Druck und Verschiebungen (durch die Masseter-Tätigkeit) ausgesetzt ist.

*) Bes. bei erheblicher Dislokation der Fraktur; hier ist auch an die Möglichkeit einer Einschleppung von Periostteilen bei der Fraktur zu denken.

Durch diese Transformation wird einerseits die Knochenmasse auf das Maß reduziert, welches für die Funktion des Knochens beansprucht wird; es wird also ein Teil des Callus durch lakunäre Resorption (und perforierende Kanäle) wieder eliminiert. Anderseits kann aber auch an den Stellen der Hauptdruckwirkung noch lange Zeit hindurch Apposition neuer Knochensubstanz und Bildung statisch benötigter, stärkerer Bälkchen erfolgen. Wir sehen hier eine äußerst vollkommene *funktionelle Anpassung*. (Auf die *Form* kommt es dabei nicht an.) Die *Wiederaufnahme der Funktion* regt den *Transformationsprozeß* erst an (vgl. *Walkoff* u. s. auch *Zondek*).

Schon während sich der Callus bildet, findet an der Frakturstelle eine *Resorption* etwa losgelöster oder zackig vorspringender Knochenbälkchen statt. Später, wenn die völlige Konsolidation eingetreten, wird, wie eben erwähnt, auch der *Callus bedeutend reduziert*. Betrachtet man eine noch frische, gut konsolidierte Fraktur eines Röhrenknochens, so fällt *außen die spindelige Verdickung, innen eine dichte, die Markhöhle an der Frakturstelle ausfüllende Knochenmasse auf*. Die *äußere* Verdickung nimmt nun mehr und mehr ab — *konzentrische Atrophie* — und wenn die Bruchenden ohne jegliche Dislokation adaptiert waren, kann der Knochen mit der Zeit (in Jahren) die ursprüngliche Form vollständig wieder erlangen. Auch der *innere* Callus kann bei gut aneinander passenden Frakturenden gänzlich, wenn auch langsam, resorbiert werden, so daß die Markhöhle zuweilen völlig wieder hergestellt wird. Bei stärkerer Dislokation bleiben beide Markröhrenöffnungen meistens dauernd verschlossen. Es kann jedoch, selbst wenn die Frakturenden zweier Röhrenknochen mit Dislocatio ad longitudinem aufeinander liegen, die alte Markhöhle der beiden Fragmente später — durch *exzentrische Atrophie* — wieder hergestellt werden, indem die Rinde seitlich eingeschmolzen wird. — Im übrigen hängt die definitive Form eines geheilten Knochenbruchs, welche oft genug eine Deformität darstellt, wesentlich von der Art der Fraktur, resp. von der Masse des Callus ab.

Die *Größe des Callus* ist verschieden; sind die Regenerationsbedingungen im übrigen günstige, so ist die Callusbildung, und zwar hauptsächlich die periostale, im allgemeinen der *Schwere der Fraktur und dem Grade der Dislokation proportional. — Bei unvollständigen Brüchen — Infraktionen, Impressionen, Fissuren* usw. — ist die Callusbildung *gering*. — Ist die Fraktur vollständig, aber einfach, schräg oder quer, ohne Dislokation, so ist der Callus gleichfalls *gering*. Am *schwächsten* ist er, wenn das Periost nicht einmal eingerissen ist. — An den kurzen spongiösen und an den platten Knochen ist der Callus, namentlich der äußere, *gering*, es überwiegt hier die Wucherung des Markgewebes. Dasselbe sieht man bei *Knochenwunden*; wurde z. B. ein Stück von der Corticalis oder von der Tabula externa eines Schädelknochens weggeschlagen (*Aposceparnismus*), so wuchert aus den eröffneten Markräumen und Haversschen Kanälen Granulationsgewebe hervor, welches sich später zu Knochen umwandelt. — An den *Röhrenknochen* ist die Callusproduktion bei Diaphysenbrüchen viel stärker wie bei Frakturen nahe den Epiphysenenden. — Bei *komminutiven* Brüchen mit Absplitterungen und starken Dislokationen ist die Menge des Callus mitunter eine sehr mächtige; hier beteiligen sich selbst in weiterer Umgebung die parostalen und intermuskulären Bindegewebsteile an der Callusproduktion, wie auf S. 677 bereits erwähnt wurde.

Experimentell wurde gezeigt, daß *Thyreoidektomie* (s. S. 342) die Callusbildung verzögert, während Darreichung von Schilddrüsenpräparaten die Frakturheilung auch bei normalen Tieren beschleunigt (s. *Eug. Bircher*, Lit.)

Eine difforme äußere oder parostale Calluswucherung, die nicht resorbiert wird, bezeichnet man als **Callus luxurians** oder, wenn sie circumscript ist und dadurch *einer richtigen Knochengeschwulst ähnlich* sieht, als **Osteoma fracturae** (Fig. II auf S. 675). Mitunter strahlt die Knochenmasse, oft den ansetzenden Muskeln und Sehnen folgend, zackig (Fig. 383), dorn- oder schaufelartig in die umgebenden Weichteile aus, so daß, wie auch *Verf.* sah, sogar der Eindruck einer Myositis ossificans entstehen kann (*Lange*). Man beobachtet auch knorpelige Auswüchse, die man **Chondroma** (oder *Enchondroma*) **fracturae** nennen kann. — Der Callus luxurians ver-

mag sich zum Teil zurückzubilden, zum Teil kann er irgend eine Verwendung bei den statischen Leistungen der Knochen finden; manchmal umklammert er in sehr heilsamer Weise lockere Fragmentenden und kann so trotz einer Pseudarthrose ein Glied tragfähig erhalten (das sieht man z. B. bei nicht konsolidierter, extrakapsulärer — eingekeilter — Schenkelhalsfraktur). Zuweilen stört aber ein selbst unbedeutender Callus luxurians die Funktion eines Gelenks oder Muskels und wird Gegenstand der operativen Abtragung. — Es gibt auch *Calluscysten* (*Frangenheim*, Lit.).

Fig. 383.
Zackige Exostose am Amputationsstumpf des r. Femur. ½ nat. Gr. Samml. Basel.

Brechen zwei *benachbarte Knochen*, so kann es durch Verschmelzung des Callus zu *Synostosen* kommen (z. B. zwischen Tibia und Fibula).

In der *Nähe von Gelenken* können gelegentlich bei einer Fraktur alle umliegenden Gewebe (Bänder, Synovialis, Sehnen) Knochen bilden; so entstehen knöcherne Überbrückungen und Gelenksteifigkeit (*Knochenbrücken-Ankylose*, s. bei Gelenken), oder es verschmelzen zahlreiche benachbarte Knochen durch *Synostose* (z. B. ein Teil der Fußwurzelknochen nach Fraktur des untersten Endes von Tibia und Fibula).

Dauer bis zur vollendeten Konsolidation.

a) **Bei einfachen Brüchen.** Frakturen heilen bei Kindern viel schneller als bei Erwachsenen und zwar durchschnittlich in 2—3 Wochen. Im hohen Alter und bei schweren Kachexien heilen sie schlecht; bei Kachektischen bleibt der Callus häufig lange Zeit weich. 60 Tage wird als Mittelzahl für Konsolidation eines einfachen Diaphysenbruchs angenommen. Im übrigen hängt, wie aus folgender Zusammenstellung hervorgeht, die Dauer des Heilungsprozesses ceteris paribus von der Größe des Knochens ab. Nach *Gurlt* würden eine Phalanx 2, Metacarpus, Metatarsus und Rippen 3, Clavicula 4, Vorderarm 5, Humerus und Fibula 6, Collum humeri und Tibia 7, beide Unterschenkelknochen 8, Femur 10, der Schenkelhals 12 Wochen bis zur Konsolidation gebrauchen.

b) **Bei komplizierten Brüchen.** Wenn starke Zertrümmerungen des Knochens, Loslösung von Knochensplittern, die der Nekrose anheimfallen, ausgedehnte Quetschungen der Weichteile, *perforierende Hautwunden* den Bruch komplizieren (*komplizierte Fraktur*), so liegen die Verhältnisse für die Heilung viel ungünstiger. Vor allem kann hier leicht eine *Infektion*, eine infektiöse Periostitis und Osteomyelitis hinzutreten, wodurch sich der Heilungsvorgang oft sehr lange hinzieht. Es können hierbei Granulationsgewebsbildung und Eiterung mit cariösem Untergang von Knochengewebe auftreten, oder es fallen größere, ungenügend ernährte Knochenstücke der Nekrose anheim.

Heilung mit Bildung einer Pseudarthrose.

Kommt bei einem Knochenbruch keine knöcherne Vereinigung zustande oder verknöchert die entzündliche Neubildung nicht, so liegt eine *Pseudarthrose* (falsches Gelenk) vor.

Diese ungenügende Callusbildung beobachtet man, wenn das Periost durch Abtrennung oder bei offenen Frakturen oder bei Eiterung tiefe Zerstörungen erfuhr und so seine knochenbildende Fähigkeit einbüßte; ferner wenn die Bruchenden auf einander reiten (fortwährende Verschiebung genügt nach *Cornil* und *Coudray* nicht) oder, wie bei der Querfraktur der Patella und bei der Absprengung des Olecranon, durch Muskelzug von einander entfernt werden; ferner bei *Interposition von benachbarten Weichteilen* (Fascien und vor allem von Muskelbäuchen), welche die Vereinigung verhindern; ferner bei rarefizierender Ostitis, schweren Kachexien und senilem Marasmus.

Die Fragmente werden bei der Pseudarthrose entweder durch bindegewebige straffe Bandmasse, die sich wie eine Sehne in die Bruchenden einsenkt, fester oder lockerer verbunden, oder jede Vereinigung bleibt aus. Die Enden können sich verhärten, gelenkartig abschleifen (*Nearthrose*). In seltenen Fällen erhalten die Enden einen knorpeligen Überzug (s. Anm. S. 676) und eine Kapsel, welche sogar eine Art Synovia enthalten kann.

Endothelien, welche eine wahre Synovialmembran charakterisieren, hat man aber nie dabei nachgewiesen.

Bei *intrakapsulären Frakturen* besonders älterer Leute, als deren typisches Beispiel die *Fractura colli femoris* gilt (der Hals bricht nahe dem Kopf durch), wird der nur am Lig. teres hängende Kopf so schlecht ernährt, daß es in der Regel zu keiner oder höchstens zu einer ligamentösen Vereinigung kommt. Der abgebrochene Kopf schmilzt zuweilen sogar fast wie ein fremder Körper ein. Bei der Fraktur des *Caput humeri* sind die Ernährungsbedingungen noch schlechter. Die Heilungsbedingungen bei der intrakapsulären Fraktur liegen alsbald günstiger, wenn der Bruch nur ein wenig in das extrakapsuläre Gebiet hineinreicht. Es kann dann zu starker Callusbildung und zu Konsolidation kommen.

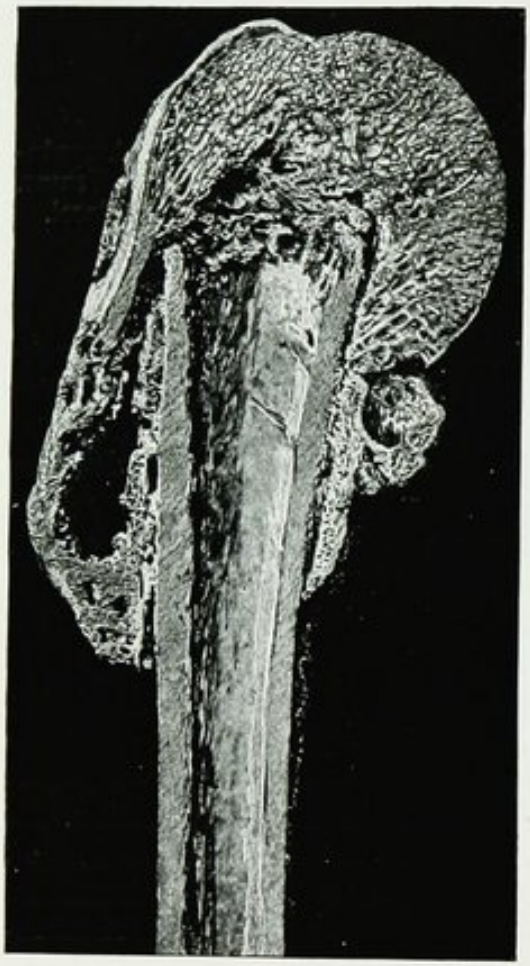

Fig. 384.
Eingekeilte Fraktur des r. Humerus, durch mächtigen Callus fixiert. Die Diaphyse ist in den Kopf eingekeilt **(Gomphosis).** 67jähr. M. Samml. Basel. ½ nat. Gr.

Zuweilen wird bei Frakturen eine Vereinigung dadurch ermöglicht, daß der abgebrochene Teil in das andere Bruchende eingekeilt wird, *Gomphosis* (ὁ γόμφος Pflock, Nagel) oder dadurch, daß das eine gut ernährte, lebhaft wuchernde Bruchende mit seinen Callusmassen das andere Bruchende umklammert und fixiert, s. Fig. 384. Der extrakapsuläre Callus kann z. B. das Hüftgelenk überbrücken.

Gestaltsveränderungen infolge von Dislokation der Fragmente.

Sehr häufig verschieben sich die Bruchenden bei Frakturen. Man unterscheidet verschiedene Arten dieser Dislokation, welche sich untereinander kombinieren können:

1. **Dislocatio ad axin;** die Frakturenden stehen aufeinander, ihre Längsachsen bilden aber einen *Winkel* miteinander. Das Glied erscheint wie geknickt, verbogen.

2. **Dislocatio ad latus;** die Bruchenden sind *seitlich* in der Richtung der queren Achse des Knochens verschoben, können aber noch partiell aufeinander stehen.

3. **Dislocatio ad longitudinem;** die Fragmente verschieben sich in der Richtung der *Längsachse*, entweder aneinander vorbei (Fig. VIa u. b S. 675), übereinander oder selten rücken sie auseinander; ersteres ist häufiger und führt zu Verkürzung, letzteres zu Verlängerung resp. zu einem *Bruchspalt* (*Diastase*). Die aneinander vorbei geschobenen Fragmente können sich berühren, aneinander liegen, oder sie stehen von einander ab (Diastase). Ein Bruchspalt ist besonders da zu sehn, wo kräftige Muskeln sich an ein abgerissenes Stück ansetzen, wie am Olecranon und

an der Patella. — Eine besondere Form der Disl. ad long. ist die erwähnte Einkeilung der Fragmente (*Implantation, Gomphosis*), was man bei *extrakapsulären*, in der Nähe des Trochanter gelegenen *Brüchen des Schenkelhalses* (Fig. V S. 675) am häufigsten sieht; der Hals wird in den Trochanter eingetrieben, verzahnt, und zwar oft so fest, daß die klinische Diagnose der Fraktur schwierig sein kann, da weder abnorme Beweglichkeit noch Krepitation, zwei Kardinalsymptome einer Fraktur, vorhanden zu sein brauchen (*Volkmann*).

4. **Dislocatio ad peripheriam.** Das eine Bruchende, und zwar immer das untere, ist um seine Längsachse *gedreht*; das obere verharrt in der alten Lage. Die korrespondierenden Punkte der Peripherie der Bruchflächen passen nicht mehr aufeinander.

IV. Entzündungen der Knochen und ihre Folgen.

Bei den Entzündungen der Knochen spricht man je nach dem vorherrschenden Sitz des krankhaften Prozesses, sei es im Periost oder im Knochenmark, d. h. im eigentlichen Markcylinder der Knochen, oder im Knochengewebe, von **Periostitis, Osteomyelitis** und **Ostitis.** Ostitis bedeutet jedoch keine Entzündung der eigentlichen Knochensubstanz; sie ist vielmehr nur eine besondere Form der Osteomyelitis. Die Entzündung hat hier zunächst in den Gefäßkanälen der Spongiosa und Compacta ihren Sitz; es erkrankt das in den Kanälen steckende, gefäßführende Markgewebe, was sekundär Veränderungen der umgebenden Knochensubstanz nach sich zieht.

Man kann bei den Entzündungen der Knochen nach klinischen Gesichtspunkten akute und chronische unterscheiden, oder man teilt sie nach dem anatomischen Charakter ein. Zunächst sollen hier die einzelnen anatomischen Formen der Entzündung kurz besprochen werden.

A. Periostitis.

a) *Periostitis fibrosa.* Hierbei entsteht meist unter dem Einfluß chronischer, oft jahrelanger Reize eine fest mit dem Knochen verbundene, derbe, schwielige periostale Verdickung. Den wichtigsten Anteil an der Bindegewebsproduktion hat die äußere Lage des Periostes.

Diese Form kommt vor: bei *Elephantiasis* cruris im Anschluß an ein chronisches Ulcus cruris, wobei sich das subkutane Gewebe schwielig verdickt (Fig. 76); ferner bei alten Nekrosen, sowie in der Nähe chronisch entzündeter *Gelenke.* Auch durch ein *Trauma* (Kontusion, Druck usw.) kann eine circumscripte schwielige Verdickung des Periostes entstehen, welche sich aus einer schmerzhaften, anfangs voluminösen und durch Exsudation weichen Anschwellung entwickelt. — Desgleichen können nach *Ponfick* kleine *bakterielle Entzündungsherde* im Periost, die im Anschluß an verschiedenste Infektionskrankheiten auftreten, zu Verdickung und festerer Adhärenz des Periostes und zu oberflächlicher Rarefizierung des Knochens führen.

b) *Periostitis ossificans.* Hierbei produziert die innere Schicht des Periostes Knochengewebe. Man nennt das neugebildete Knochengewebe, wenn es sich als etwas Fremdartiges vom Knochen abhebt, *Osteophyt**). In dem wuchernden, gefäßreichen Periost entstehen zunächst osteoide Bälkchen, welche dann durch Kalkaufnahme zu Knochen werden. Das zwischen den Bälkchen gelegene zellreiche Gewebe wird zu Markgewebe.

Die **Osteophyten** sind *anfangs porös*, bimssteinartig, blutreich und infolge nur partieller Verkalkung fragil, zart; sie *sitzen* dann dem *Knochen nur lose auf*, und die oft wie verwitterter Mörtel zerreibbaren Auflagerungen bröckeln am macerierten Knochen leicht ab.

---

*) ὀστέον Knochen, φυτόν Geschwulst, Gewächs.

Später folgt mittels Osteoblasten eine Anbildung von Knochen aus dem Markgewebe; schöner lamellöser Knochen legt sich den alten verkalkten (geflechtartig aufgebauten) Knochenbälkchen an, wodurch die Poren des Osteophyts mehr und mehr eingeengt werden. Jetzt ist das Osteophyt in ein verschieden *dichtes*, oft gußartiges, elfenbeinhartes, *dem Knochen auf das festeste aufsitzendes Knochengewebe*, eine Hyperostose, umgewandelt, welche oft die bizarrsten Formen annimmt, zackig, stachelig, blätterig, tropfstein-, stalaktitenartig*) usw. aussieht. — Später kann dieses *sklerotische Osteophyt* mitunter wieder von weiten Markräumen durchsetzt werden (*Medullisation*) und *spongiösem Knochen* ähnlich sehen.

Fig. 385.
Mächtige Osteophyten **(Periostitis ossificans)** bei Ulcus cruris. Brükkenartige Synostose von Fibula und Tibia. Tiefe Knochennarbe an der medialen Fläche der Tibia. Ansicht von hinten, ca. ¼ nat. Gr. Samml. Breslau.

Diffus ausgebreitete Osteophyten führen zu allgemeiner Verdickung (*Hyperostose*) oder bei flächenartiger Medullisation zwischen altem Knochen und Auflagerung zuweilen auch zu *Schalenbildung*, sog. doppelter Rinde (Fig. 411); circumscripte Osteophyten bedingen eine lokale Verdickung des Knochens (Hyperostose, *Exostose*).

Periostitis ossificans ist ungemein häufig. Sie entsteht nach *Traumen*, nach *Reizung von der Nachbarschaft* her, z. B. bei *Ulcera cruris* (Fig. 385) oder infolge verschiedenartiger *Ulcera der Haut*, im Anschluß an *Caries* und *Nekrose* der *Knochen*, an *Gelenkentzündungen* usw. — *Diffuse Periostitis ossificans* s. S. 696.

Eine eigentümliche Form von Periostitis ossificans kann sich an das **Cephalhaematoma neonatorum,** die *Kopfblutgeschwulst*, anschließen. Kephalhämatom ist ein Bluterguß zwischen Periost und Schädelknochen. Dasselbe kann außen oder aber innen, also zwischen Schädelknochen und Dura, sitzen. Außen ist es viel häufiger, entsteht aus zerrissenen periostalen Gefäßen und kann bis apfelgroß werden. Am häufigsten ist es am Scheitelbein, bisweilen an beiden, öfter am rechten allein; hier hat es eine nierenförmige Gestalt. Selten sitzt das Hämatom am Stirn- oder Hinterhauptbein, wo es rundlich ist. Nie überschreitet es eine Naht. An den Randpartien des abgehobenen Periostes (Pericraniums), d. h. um die Basis des Hämatoms, bildet sich im Verlauf von Tagen, während welcher die Geschwulst noch wächst, ein knöcherner *Wall*, Kreis oder Ring; dieser ist das Produkt einer ossifizierenden Periostitis. Mitunter kann die ganze Innenfläche des losgeschälten Stückes des Pericraniums Knochen produzieren, der als *platte Decke* oder Schale außen auf dem oft wochenlang flüssig bleibenden Bluterguß liegt. Es sieht dann so aus, als ob die knöcherne Schädeldecke selbst durch ein Extravasat auseinander geblättert wäre. — Nach Monaten schwinden Extravasat und Knochenneubildung mit Hinterlassung kleiner Unebenheiten. — Das *Hämatom entsteht* durch Zerreißung subperiostaler Gefäße bei schwierigen Geburten. Es entspricht *nicht* bestimmten Schädellagen, wie das die **gewöhnliche Kopfgeschwulst** (*Caput succedaneum*) tut, welche aus einem meist blutigen Ödem der Kopfschwarte an dem vom Druck des anliegenden Gebärmuttermundes oder -halses freien, vorliegenden Teil des Kopfes besteht, sich nicht selten aber mit dem Kephalhämatom kombiniert (vgl. *Beck*). Sie kann in seltenen Fällen gangränös werden (vegl. *Ehrendorfer*). — Wird das *Kephalhämatom* im Anschluß an Traumen infiziert, so kann es vereitern, verjauchen, zu Caries und Nekrose sowie zu Meningitis führen.

*) σταλακτίς triefend; σταλαζάω triefe, tropfe.

Verschiedene mit Knochenschwund verbundene Erkrankungen führen oft zugleich zu einer oft sehr lebhaften *reaktiven, ossifizierenden Periostitis.* Das werden wir bei *Tuberkulose, Syphilis*, sowie bei manchen *Geschwülsten* der Knochen sehen. — Auch das sogenannte *Schwangerschafts-Osteophyt*, jene häufigen feinblättrigen Osteophyten vor allem an der Innenfläche des Craniums, welche besonders dem Sulcus longitudinalis entlang oder oft vorzugsweise im Gebiet der A. meningea media liegen, ist hier zu nennen. Es kann sich unter Entkalkung zurückbilden. Nach *Hanau* hängt diese Art von Osteophyten mit gesteigerten Resorptionsvorgängen im Knochen selbst zusammen (S. 672). — Eine besondere Stellung nimmt ferner die periostale Knochenneubildung bei der *Osteomalacie* (S. 668) und bei der *Rachitis* ein; bei letzterer werden wir noch darauf zurückkommen. — Von der Bedeutung der Periostitis ossif. bei der *Frakturheilung* war früher (S. 676) die Rede. Der periostale Callus ist ein besonders mächtiges und dementsprechend langsamer ossifizierendes Osteophyt mit der weiteren Besonderheit, daß gelegentlich auch Knorpelinseln in ihm vorkommen (vgl. S. 676). — Auch bei der *Osteoplastik* kommt der Periostitis ossif. die Hauptrolle zu (s. S. 673).

Mitunter führt die Periostitis ossif. zur Bildung von *Synostosen*; am häufigsten sieht man das zwischen zwei benachbarten Wirbelkörpern, ferner zwischen Tibia und Fibula (Fig. 385), selten am ganzen Fuß- oder Handwurzelskelett.

c) *Periostitis purulenta.* Die wichtigste Form der Periostitis purulenta wird nachher bei der akuten hämatogenen Periostitis und Osteomyelitis zu besprechen sein. In anderen Fällen gelangen Eitererreger entweder direkt durch eine Wunde in das Periost, oder es wird ein Trauma ohne äußere Verletzung gesetzt und hierdurch ein locus minoris resistentiae geschaffen, in welchen Eitererreger, die irgendwoher aus dem Körper stammen, mit dem Blutstrom eingeschleppt werden.

Das eitrige Exsudat sammelt sich in der lockeren inneren Periostschicht und zwischen dieser und dem Knochen an. Das Periost wird dadurch abgehoben (*P. purulenta dissecans*), s. Fig. 386. Die eitrige Entzündung kann in die umliegenden Weichteile vordringen und hier das Bild einer *Phlegmone* hervorrufen; diese Fälle enden meist tödlich. Der Eiter kann auch nach außen durchbrechen, und der Prozeß kann unter Vernarbung heilen. War die Infektion des Periosts weniger schwer, so können sich an seiner Innenseite Granulationen etablieren, welche eitern, mit der Zeit aber, wenn die Eiterproduktion sistiert oder der Eiter nach außen entleert ist, zur Vernarbung gelangen.

Die einzelnen Vorgänge bei der Periostitis purulenta werden wir bei Besprechung der *akuten Osteomyelitis und Periostitis* (S. 687) noch genauer kennen lernen.

Die weiteren *Folgen* der Periostitis purulenta für den anliegenden Knochen, als da sind *Exfoliation* oberflächlicher Lagen, *Nekrose* größerer, ihrer Ernährung beraubter Knochenteile, sowie die sich mitunter anschließende *Caries* werden in späteren Kapiteln besprochen werden.

Über *Periostitis albuminosa* vgl. S. 689.

B. Osteomyelitis und Ostitis.

Aus dem oben (S. 681) über das Verhältnis von Ostitis zu Osteomyelitis Gesagten ergibt sich, daß eine Trennung der in dem Markcylinder der Röhrenknochen und der in den feineren Mark- resp. Gefäßräumen der Spongiosa und Compacta sich etablierenden Entzündungen von keiner prinzipiellen Bedeutung ist. Die Osteomyelitis *) und die Ostitis können daher gemeinsam besprochen werden.

*) Über die *Allgemeinerkrankungen des Knochenmarks bei Infektionskrankheiten* vgl. S. 181.

1. Akute Osteomyelitis und Ostitis.

a) Die akute, hämatogene, infektiöse Knochenmarkentzündung, meist mit Periostitis verbunden.

Die Erkrankung beruht auf Infektion, wobei die Entzündungserreger, Bakterien und deren Stoffwechselprodukte, auf dem Blutweg in die gefäßreichen Teile des Knochens, d. i. in das Mark und oft auch sofort in das Periost gelangen. Ergreift die Entzündung auch die feineren Binnenräume des Knochens, so liegt eine Ostitis vor.

Nicht selten findet zugleich eine alsbaldige *Invasion in ein Gelenk* statt, und nach *Lexer* scheinen besonders *Streptokokken* und *Pneumokokken* die Gelenke zu bevorzugen.

Die Affektion tritt einmal, wie man sagt, *primär*, *spontan* auf, geht mit Schmerzhaftigkeit und Fieber einher und befällt vorzugsweise jugendliche, anämische Individuen, deren Knochenwachstum noch nicht vollendet ist. Wenn der Chirurg schlechthin von akuter Osteomyelitis spricht, so ist diese ‚spontane' Form gemeint.

Nicht selten findet sich in den „spontanen Fällen" irgend ein geringfügiges *primäres Leiden* einer andern Körperstelle, ein Furunkel, Panaritium, eine Phlegmone, eine Angina, das die *Eingangspforte* für die Knocheninfektion abgab.

Nach *Trendel* steigt die Kurve der Häufigkeit bis zum 17. Jahr, und fällt dann steil ab; die meisten Erkrankungen fielen zwischen das 13.—17. Jahr.

In anderen Fällen tritt die Knochenerkrankung notorisch *sekundär* im Verlauf von pyämischen und Infektionskrankheiten auf, stellt also eine metastatische Entzündung oder eine pyämische Metastase im gewöhnlichen Sinne dar; diese Infektionskrankheiten sind vor allem: Scharlach, Masern, Abdominaltyphus, Typhus recurrens, Pocken, Pneumonie, Gonorrhoe u. a.

Unter den *bakteriellen Entzündungserregern* kommen die gewöhnlichen *Eitererreger* in erster Linie in Frage.

Das gilt vor allem für die *primäre spontane, akute Osteomyelitis und Periostitis*, bei welcher in der Regel *Staphylococcus pyogenes aureus*, seltener *albus* in den Erkrankungsherden der Knochen und zuweilen sogar im Blut intra vitam (*Garrè*) nachzuweisen ist.

Mit dem *St. p. aureus* können der *albus* und Strept. pyogenes auch gemischt sein; nach *Lexer* kommt auch der Strept. pyogenes als alleiniger Erreger vor.

K. Müller und *Klemm* halten dafür, daß *das klassische Bild der Osteomyelitis nur durch Staphylokokken verursacht wird*, indem bei Infektion mit Streptokokken, Pneumokokken und Typhusbacillen das Bild doch Verschiedenheiten zeigt. — *Klemm* führt für die *Osteomyelitis streptomycotica* aus, daß die Knochenprozesse im Gegensatz zu O. staphylomycotica geringfügig sind, öfter corticale Herde oder solche an den Epiphysen oder Epiphysengrenzen darstellen, so daß Epiphysenlösung und Gelenkergüsse häufig sind. Die schweren progredienten Markphlegmonen der klassischen Osteomyelitis sollen jedoch fehlen. Die Umgebung der Teile ist ödematös und mehr zu *brandigem Zerfall*, bei den Staphylomykosen dagegen mehr zur *Vereiterung* geneigt.

Bei der *sekundären, metastatischen* Osteomyelitis und Periostitis spielen teils die der betreffenden primären Krankheit zugrunde liegenden *spezifischen Bakterien* (Typhusbacillen, Pneumokokken) allein, teils *sekundär hinzugekommene eitererregende Staphylo-*, seltener *Streptokokken* (bei Puerperalfieber, Nabelsepsis, Scharlachdiphtherie u. a.) allein, ferner *Colibakterien* eine ätiologische

Rolle, oder es handelt sich um eine *septische Mischinfektion*, d. h. um die gleichzeitige Anwesenheit von spezifischen und von ordinären Eitererregern.

Es gibt Fälle von Knochenerkrankungen bei **Typhus,** wo im Knocheneiter *nur Typhusbacillen* gefunden werden (S. 511). Der reine *Typhuseiter* ist eine gelbbraune rostfarbene Flüssigkeit. Diese Typhuslokalisation entbehrt in der Regel der Neigung zur weiteren Ausbreitung, so lange keine sekundäre Infektion mit den gewöhnlichen Eitererregern vorliegt (*Lexer*).

Die *spezifisch* **typhösen,** *meist corticalen Knochenentzündungen* zeigen verschiedene Typen, je nach dem Ausgang in *Resorption*, *Verkäsung* (wobei trockene, der Tuberkulose ähnliche Granulationen auftreten), *Verflüssigung* oder — was selten ist — in eine *centrale Osteomyelitis* mit Sequesterbildung. — *Quincke* und *Stühlen* konnten in tödlich verlaufenen Fällen von Abdominaltyphus aus dem makroskopisch unveränderten *Knochenmark* der Rippen und des Sternums Typhusbacillen züchten (vgl. die Befunde von *Eug. Fraenkel* bei Knochenmark, S. 181). *Quincke* teilte auch Fälle von *Spondylitis* typhosa mit und betont gleichfalls gewisse klinische Eigentümlichkeiten, vor allem die *relative Gutartigkeit der Knochenerkrankungen bei Typhus*, geringe Tendenz zu Eiterung und Nekrose, Neigung zu subakutem Verlauf und *zu lange dauernder Latenzperiode.* So hatten sich z. B. in Fällen von *Sultan* und *Buschke* bei *Periostitis typhosa* 6 und 7 Jahre nach überstandenem Typhus Bacillen noch lebensfähig erhalten; s. auch *Fogh.*

Ätiologisches über die akute Osteomyelitis und Periostitis. Experimentelles.

Die organisierten Entzündungserreger gelangen *ins Blut* und werden im Mark oder im Periost deponiert. Der Übertritt der Bakterien ins Blut, der von einer primären Eingangspforte aus erfolgt, kann fieberlos verlaufen, und ein an der Eingangspforte eventuell vorhandener Entzündungsherd, der z. B. ein Panaritium oder ein Furunkel gewesen sein mag, kann bereits abgeheilt sein, wenn die Knochen-Metastase sich klinisch manifestiert. Neuere Untersuchungen (*Eug. Fraenkel*) haben dargetan, daß sich im *Knochenmark* von mit Panaritien, Pneumonie, Phlegmone, Erysipel behafteten Leichen häufig die betreffenden Erreger finden, ohne daß es sich klinisch um eine eigentliche Blutinfektion (mit Schüttelfrost) handelte. Daraus darf man wohl folgern, daß auch *bei geringfügigen örtlichen Infektionen* recht häufig Bakterien ins Blut und Mark gelangen. Ja man weiß, daß ein solcher Bakterienübertritt ins Blut zuweilen sogar durch die intakte äußere Haut und nicht selten durch intakte Schleimhäute (Gaumen, Tonsillen, Rachen) oder durch den Darm erfolgen kann, was freilich wohl nur für sehr virulente Bakterien zutrifft. Zum Zustandekommen eines eitrigen Krankheitsherdes im Knochen müssen aber die *Bakterien* von *hoher Virulenz* und auch in *großer Menge* vorhanden sein, sonst werden sie im Knochenmark vernichtet. — Früher nahm man an, daß bei dieser *Lokalisation* im Knochen *Traumen* eine große Rolle spielten. *Experimentell* vermochte man nach subcutaner Verletzung eines Knochens (*Becker*, *Krause*, *Rosenbach*) oder nach Ligatur einer Extremität bei jungen Tieren (*Ullmann*) *und gleichzeitiger Injektion von Mikroorganismen* verschiedenster Art ins Blut, natürlich vor allem der gewöhnlichen Eiterkokken samt deren Stoffwechselprodukten, Osteomyelitis und Periostitis zu erzeugen. (Jetzt ist man vielfach der Ansicht, daß ein *Trauma* insofern eine Rolle spielen kann, als es durch die damit verbundene Schädigung des Gewebes die bakterizide Fähigkeit des Knochenmarkes schwächt, so daß die dort bereits vorhandenen oder bald nachher hineingelangenden eitererregenden Bakterien sich lebhaft entfalten können.) — Dann gewann man die Ansicht, daß schon die *Hyperämie der wachsenden Knochen jugendlicher Individuen allein die nötige Prädisposition* schafft, und man hat die akute *Osteomyelitis eine pyämische Lokalisation der Wachtsumsperiode* genannt. In diesem Sinne sind auch die meisten Tierexperimente ausgefallen. Es gelang nämlich, bei *jugendlichen Tieren* (a) *auch ohne Verletzungen*, nur durch Staphylokokkeninjektion in das Blut, ein der menschlichen akuten *Osteomyelitis* ähnliches Bild hervorzurufen (*Rodet*, *Lexer*). Die Tiere gingen in 8 bis 10 Tagen pyämisch zugrunde. (Schwere Nierendegeneration.) Die Herde traten mit beson-

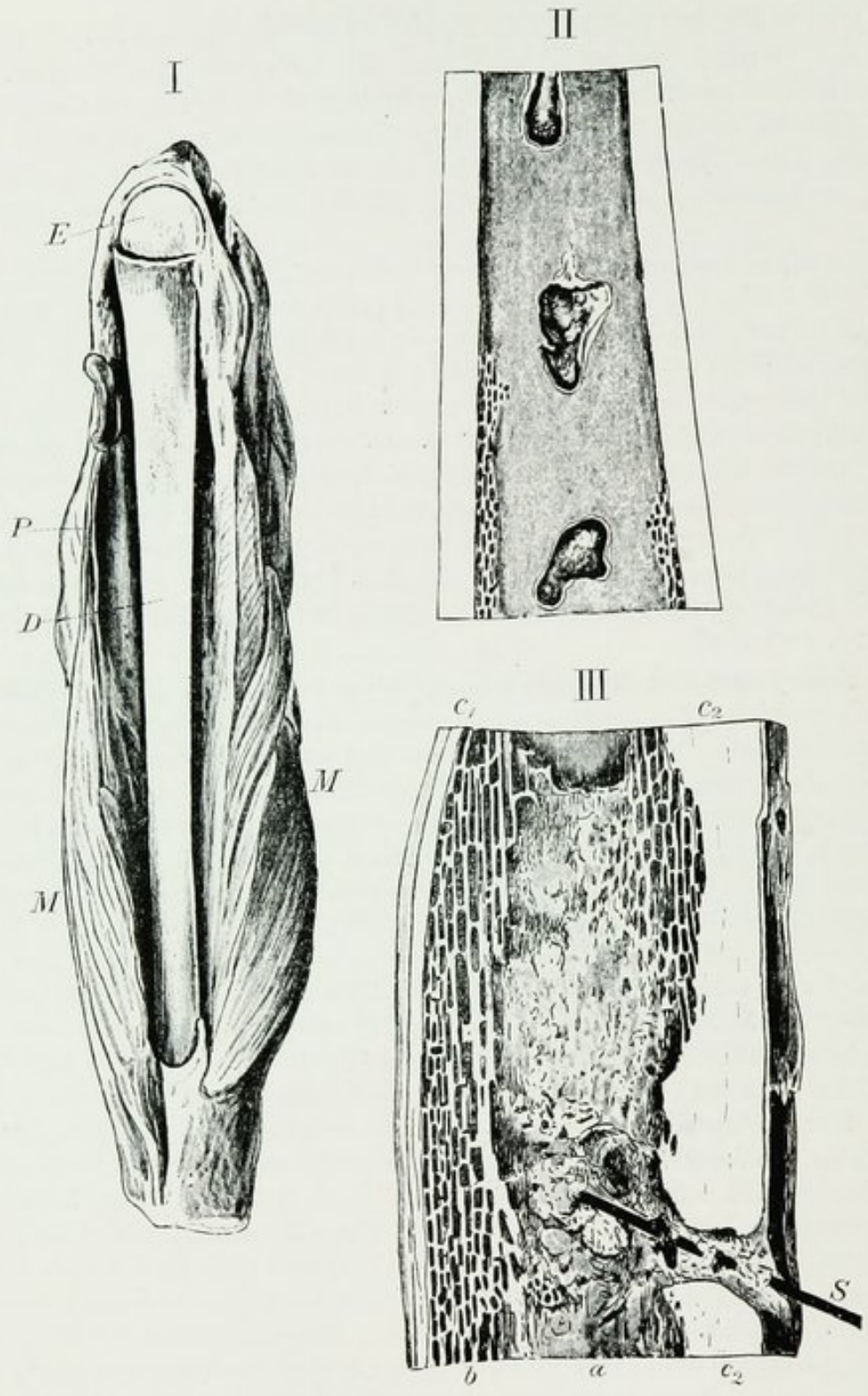

Fig. 386—388.

I **Akute eitrige Periostitis und Osteomyelitis** mit Totalnekrose der rechten Fibula. Die osteomyelitischen Herde (dunkel durchscheinend) sitzen im oberen Teil der Diaphyse. Lösung der oberen Epiphyse (*E*). Es bestand auch Osteomyelitis und Periostitis der Tibia. Phlegmone der umgebenden Weichteile. Metastatische Herde in einer Rippe und im Radius sin. Von einem 1½jähr., an Pyämie gestorbenen Kind. *D* Diaphyse. *P* Abgehobenes Periost. *M* Muskeln. ½ nat. Gr. Samml. Breslau.

II **Typische Osteomyelitis apostematosa** mit Bildung kleiner Marksequester. Mittlerer Teil der Femurdiaphyse eines 21jähr. Mannes. ½ nat. Gr. Samml. Breslau.

III Viele Jahre **alte Osteomyelitis** im unteren Schaftteil des sagittal durchsägten rechten Femur, mit Kloakenbildung nach hinten. *S* Sonde in der Kloake. Bedeutende Hyper-

ostose, zum Teil spongiös (*b*), zum Teil sklerotisch. Bei c_2 sklerotische Verdickung der Corticalis. c_1 verdünnte Corticalis; nach innen davon ist viel spongiöser Knochen angebaut. Die Markhöhle *a* ist im oberen Teil von spongiösem Knochengewebe stark eingenommen; im übrigen ist sie von fibrösem und von Granulationsgewebe ausgefüllt, welches kleine, spongiöse Sequester enthält. 45jähr. Mann, an Pneumonie gestorben. ½ nat. Gr. Samml. Breslau.

derer Vorliebe in der Nähe derjenigen Knorpelfugen auf, an denen ein stärkeres Wachstum stattfindet (*Jordan*, *K. Müller*, *Lexer* u. a.); dieses zwischen Epi- und Diaphyse liegende spongiöse Ende der letzteren bezeichnete *Kocher* als *Metaphyse*. — Ihr entspricht ein selbständiger metaphysärer Bezirk von *Gefäßen*, die von außen eintreten und sich gegen die Knorpelfugen zu büschelförmig verzweigen. Die beiden anderen Gefäßbezirke langer Röhrenknochen sind einmal die in der Mitte der Diaphyse eintretende A. nutritia, die sich nach oben und unten bis zur Metaphyse verteilt, und dann die von außen nach den Knochenkernen der Epiphyse vordringenden epiphysären Gefäße, vgl. *Lexer* (Lit.). Die epiphysären und metaphysären sind Endarterien (*Langer*). Diese *Gefäßbezirke* sind nur bei sehr jugendlichen Knochen scharf und *stark ausgebildet*. Daher ist im gefäßreichen jugendlichen Knochen die embolische Einfuhr von infektiösen Keimen sehr leicht. Später wird namentlich die A. nutritia viel unbedeutender als die kurzen epi- und metaphysären Arterien der Gelenkenden. — *Bei älteren Tieren* (b) dagegen entstand das Bild der *multiplen Pyämie* mit Lokalisation in Gelenken, Muskeln, inneren Organen, wie es der *Pyämie* der Erwachsenen entspricht. In späteren Versuchen mit *abgeschwächten* Kulturen von *Staph. aureus* und auch von *albus*, seltener von *Streptokokken*, gelang es *Lexer*, einen der spontanen Osteomyelitis des Menschen ähnlichen, langdauernden Eiterungsprozeß hervorzurufen. — *Pneumokokken*, in die Blutbahn junger Tiere (Kaninchen) injiziert, führten dagegen stets durch akute Septikämie zum Tode (vgl. *Bolognesi*, Lit.).

Bei der **akuten, spontanen Osteomyelitis und Periostitis** befällt die Erkrankung entweder einen einzelnen langen Röhrenknochen — am häufigsten Femur, Tibia oder Humerus — oder mehrere gleichzeitig oder auch nacheinander, indem dann der erste Herd weitere metastatische Herde veranlaßt. Seltener werden die kurzen und platten Knochen (Clavicula, Scapula, Os ilii, Calcaneus, Rippen, Schädelknochen) ergriffen. — Der Prozeß fängt im Periost oder im Knochenmark, in den langen Röhrenknochen mit Vorliebe in der spongiösen, blutreichen Metaphyse (s. oben) an.

Statistik über Lokalisation in den verschiedenen Skelettteilen s. bei *Trendel*.

Über die seltene akute und subakute Osteomyelitis purulenta der *Wirbelsäule* s. Lit. bei *Donati*.

Die *akute Periostitis* beginnt mit entzündlicher Hyperämie, seröser oder fibrinöser Exsudation und zelliger (eitriger) Infiltration. Das rote, saftreiche, dicke Periost läßt sich leichter wie gewöhnlich abziehen. Die eitrige Infiltration nimmt mehr und mehr zu; auch Haufen roter Blutkörperchen (Blutungen) treten in dem eitrigen Exsudat auf. Die lockere innere, sog. Cambiumschicht des Periostes ist von Eiter durchtränkt, der sich dann zwischen Periost und Knochen ansammelt. Hierdurch wird das Periost beulenartig an einzelnen Stellen (*subperiostaler Absceß*) oder in größerer Ausdehnung abgehoben, disseziert (*P. purulenta dissecans*). Schneidet man ein, so erblickt man den von Eiter umgebenen, entblößten Knochen (s. S. 686 Bild I).

Eine *ausgedehnte Abhebung des Periosts* erfolgt bei der als **Periostitis maligna** oder *acutissima* bezeichneten Form, bei welcher das Exsudat oft auch *jauchig* wird. Das Periost kann sehr zerreißlich, zunderig sein und mißfarben, graugrün aussehen. In kürzester Zeit kann der ganze Schaft vom Periost entblößt und von einem förmlichen Eitermantel umgeben werden.

Nach Durchbrechung des Periostes kann sich die eitrige oder eitrig-jauchige Entzündung nach Art einer *Phlegmone* auf die umgebenden Weichteile, besonders die Muskelinterstitien und das subcutane Gewebe, fortsetzen und eventuell sogar nach außen perforieren. Auch die Muskeln selbst können von zahllosen *Abscessen* durchsetzt sein. Die malignen Fälle führen meist durch *Septikämie* oder *Pyämie*, welche zuweilen nachweislich durch Verschleppung jauchiger Thromben entsteht, rasch zum *Tode*.

Der vom Periost entblößte Knochen kann absterben (*Nekrose*), wenn er ganz von der Ernährung ausgeschlossen ist. Der Abschluß der Ernährungszufuhr von der periostalen Außenseite allein genügt in der Regel nur zum Zustandekommen oberflächlicher Nekrosen (*Necrosis superficialis*, *Exfoliation*). Ausgedehntere Nekrose dagegen, die manchmal den ganzen Schaft, ja einen ganzen Knochen betreffen kann (*Totalnekrose*), tritt nur ein, wenn eine eigentliche Endostitis im engeren Sinn entsteht, wobei der Eiter den Gefäßen folgend in die Binnenräume des Knochens selbst eindringt, die Haversschen Kanäle und eventuell auch größere Markräume erfüllt, wobei sich zuweilen sogar eine ausgedehnte Thrombophlebitis der Knochengefäße einstellt. Der nekrotische Knochen sieht wie normal, weiß und glatt aus. Werden dagegen durch Eiterung und Granulationen in den Knochenkanälchen Defekte am Knochen gesetzt, so erscheint er zerfressen, porös, und dann spricht man von *Caries*.

Die *akute Osteomyelitis* beginnt mit Hyperämie des Markes, die eventuell von Hämorrhagien begleitet ist, und der alsbald die Bildung entzündlicher Herde folgt, welche vornehmlich im Mark der Diaphyse, und zwar in der der Epiphyse benachbarten Zone, ihren Sitz haben, von wo aus dann eine Ausbreitung sowohl in den eigentlichen Schaft als auch ein Übergreifen auf die Epiphysen selbst und auf die Gelenke erfolgen kann. Es tritt ein Exsudat auf, welches öfter anfangs serös oder fibrinös ist, bald aber einen eitrigen oder eitrig-jauchigen Charakter annimmt, wodurch die Herde in eine trübgelbe oder mißfarbene, feuchte Masse verwandelt werden, deren Umgebung intensiv gerötet ist. Mitunter, jedoch nicht gerade häufig, bilden sich alsbald Eiterhöhlen mit flüssigem Inhalt, *Abscesse* (S. 686, Bild II). In seltenen Fällen ist die eitrige Entzündung ganz diffus ausgebreitet (*Osteomyelitis maligna*, acutissima). Durch vollständigen Abschluß der Ernährungszufuhr entstehen *Nekrosen von Knochenteilen* (*centrale Nekrose*) oder auch *Marksequester*, welche in Eiterhöhlen liegen können (Fig. 386—388 II). Bei schweren Infektionen dringt die Eiterung regelmäßig rasch vom Mark aus, den Gefäßkanälen der Corticalis folgend, auf das *Periost* vor. Dieses kann dann von Eiter infiltriert und abgehoben werden und verhält sich im übrigen ganz wie bei der primären Periostitis. Sind Mark und Periost ganz diffus und schwer erkrankt (*Panostitis*), so kann es auch dadurch (ohne eigentliche Endostitis) zu einer *Totalnekrose* eines ganzen Knochens kommen. — Bei jugendlichen Knochen kann, wenn die Epiphysen besonders stark von Herden durchsetzt sind, oder wenn Diaphysenherde an die Epiphysengrenze heranreichen, der Diaphysenknorpel (Intermediärknorpel) zerstört und die *Epiphyse* gelegentlich selbst in wenigen Tagen *abgelöst* werden (Fig. 386—388 I).

Diese *Epiphysenlösung* ist circa bis zum 20. Lebensjahr möglich; nach diesem Jahre verschwindet die für das Längenwachstum des Knochens verwendete Knorpelscheibe zwischen Dia- und Epiphyse. Verkürzung, abnorme Beweglichkeit sind die Folgen der Ablösung.

Häufig erfolgt ein Eitererguß in *Gelenke*, die dadurch dauernde, schwere Veränderungen erleiden können (s. bei Gelenkentzündungen).

Ausgänge der akuten Osteomyelitis und Periostitis.

In der Mehrzahl der Fälle treten die diese Infektionskrankheit begleitenden schweren, fieberhaften Allgemeinerscheinungen zurück, und der Prozeß lokalisiert sich an dem erkrankten Knochen. — Ist die *Eiterung* infolge von Nekrosen *sehr chronisch*, so können die Individuen nach Jahren an *amyloider Degeneration innerer Organe* oft mit Ascites und Anasarca marantisch zugrunde gehen. Werden von vornherein mehrere Knochen betroffen, so führt die pyämische Erkrankung meist bald zum Tode. — Erfolgen von osteomyelitischen Herden aus Verschleppungen (Metastasen) von Eitererregern, so können sowohl weitere Knochen, als auch, wie bei anderen *pyämischen Prozessen*, innere Organe, vor allem Lungen, Nieren, Herz, aber auch die Haut befallen werden (metastatische Abscesse). Dann erfolgt meist der Tod entweder schon nach wenigen Tagen oder nach Wochen infolge der Allgemeininfektion. Die Verschleppung wird häufig durch septische Thromben in Knochenvenen (*Osteophlebitis*) vermittelt, die sich z. B. vom Femur bis auf die Vena profunda und iliaca fortsetzen können. — *Nekrose* und *Sequesterbildung* sind sehr häufige Folgen der Osteomyelitis und Periostitis. Sie werden in einem besonderen Kapitel genauer besprochen werden (S. 697). — *Heilung* ohne Knochenzerstörung nach Resorption des entzündlichen Exsudates ist in den Anfangsstadien der Affektion noch möglich.

b) Traumatische Osteomyelitis und Periostitis.

Diese kommen durch Infektion zustande, welche sich an Operationen, Hieb-, Schußwunden, komplizierte Brüche anschließt oder an Amputationsstümpfen stattfindet.

Seltenere Formen der akuten Osteomyelitis und Periostitis.

a) **Periostitis albuminosa** oder **serosa** (*Poncet, Ollier*). Diese Form der Exsudation unter das Periost ist meist eine Abart der *eitrigen* Periostitis und nur graduell von derselben verschieden (*Schlange, Vollert*). (In einem Bruchteil der Fälle soll es sich um Tuberkulose handeln, *Sleeswijk.*) Es tritt dabei ein fadenziehendes, eiweißähnliches oder ein klares, seröses Exsudat mit hohem Eiweißgehalt auf, wobei es sich nach *v. Volkmann* um schleimige Degeneration von Eiterzellen, nach anderen (*Kocher* und *Tavel*) um das seröse Exsudat eines durch Verfettung charakterisierten Granulationsgewebes handelt. In dem Exsudat finden sich bei Fällen ersterer Art Staphylokokken (wie bei der spontanen, akuten Periostitis und Osteomyelitis), wahrscheinlich aber solche von abgeschwächter Virulenz. Dieselbe Erklärung finden wohl die *subakut* und *chronisch* verlaufenden Fälle. Nach *Schlange* können im *Mark Cysten* mit serösem Inhalt vorkommen (Analogon des Knochenabscesses); vgl. auch Ostitis deformans S. 694.

b) Selten ist eine **sklerosierende nicht eitrige Osteomyelitis** (*Garrè*), die *Kocher* und *Tavel* zur *proliferierenden* (nicht exsudativen) Osteomyelitis rechnen, bei der sie eine vaskulöse, granulöse und eine skl rotische Form unterscheiden.

c) **Sarcomähnliche,** trockene Formen (*Kocher* und *Tavel, Jordan*), äußerlich zuweilen einer syphilitischen Hyperostose ähnlich, können *differentialdiagnostisch* große Schwierigkeiten machen, selbst bei der mikroskopischen Untersuchung, wie auch *Verf.* in mehreren Fällen sah. Entscheidend ist besonders auch der Nachweis von pyogenen Kokken im Granulationsgewebe und klinisch der Befund des typischen Sequesters (*Jordan*).

d) Zuweilen treten viele Jahre nach dem akuten Beginn der Osteomyelitis lokale **Recidive** an dem primär erkrankten Knochen auf, wobei es sich entweder um ein Persistieren der Eitererreger (s. *Ehrich* und Fall *Fogh* von posttyphöser eitriger Osteomyelitis des Femur von 23jähriger, oft von monate- und jahrelangen Intervallen unterbrochener Dauer) oder um eine *Reinfektion* handelt (*Kraske*).

Bei *Infektionskrankheiten* sieht man außer Abscessen gelegentlich auch *anämische Nekrosen* im Mark, welche durch embolischen Gefäßverschluß entstehen.

2. Chronische Osteomyelitis und Ostitis.

Wenn man die wichtigsten Resultate dieser chronischen Entzündungen herausgreift, so sieht man einmal *Schwund* oder Einschmelzung und das andere Mal *Neubildung*, Anbau von Knochengewebe. Nicht selten kommen beide Veränderungen nebeneinander vor. Die einzelnen Formen sind:

a) Rarefizierende Ostitis (entzündliche Osteoporose).

Hierbei tritt anstatt des normalen Markgewebes ein gefäßreiches Granulationsgewebe (Ostitis granulosa) auf, das sich auf Kosten der Knochensubstanz in den Markräumen und Haversschen Kanälen ausbreitet. Die Einschmelzung des Knochens erfolgt *ohne Eiterung*, einmal durch *lakunäre Resorption*, wodurch die Haversschen Kanäle zu Hav. Räumen erweitert werden und der kompakte Knochen porös wird, und zweitens durch *Kanalikulation*, das heißt durch Bildung perforierender Kanäle. Bevorzugt sind die Epiphysen der Röhrenknochen und überhaupt spongiöse Teile.

Die *Ätiologie dieser Ostitis* ist nicht einheitlich. Zum Teil gehört sie als *selbständige* Erkrankung wohl zu der Osteomyelitis, als trockene, granulöse Form derselben (s. S. 689), kommt *ferner* bei Tuberkulose, Lues, Lepra vor (s. bei diesen), wobei das Granulationsgewebe aber einen spezifischen Charakter trägt, teils ist sie ein *untergeordneter* Prozeß, wie wir das bei Lösung der Sequester und bei der Nekrose sehen. Ferner sieht man sie bei der spongiösen Umwandlung des Callus und der Osteophyten. Eine größere Bedeutung hat die rar. O. bei der Heilung von Knochenwunden (aus den Knochenkanälen herauswachsende Granulationen verknöchern später). Auch bei der Caries begegnen wir der rar. O., besonders bei der als fungöse Caries bezeichneten chron., granulösen Ostitis mit Knochenschwund.

b) Caries der Knochen. Chronische, intraostale Granulationswucherung mit Knochenauflösung (*Billroth*).

Unter **Caries** oder **Knochenfraß** ist jede durch interstitielle, intraostale Wucherung von Granulationsgewebe zustande kommende *Ulceration* (Verschwärung) von Knochengewebe zu verstehen, welche einen progredienten chronischen Verlauf nimmt und zu mehr oder weniger *vollständiger Auflösung* des Knochengewebes führt, so daß an der cariösen Stelle ein *Defekt* resultiert. Bei diesem Auflösungsprozeß verhält sich das eigentliche Knochengewebe ganz passiv. Die Caries kann akut (z. B. im Anschluß an akute Osteomyelitis oder andere allgemeine Infektionskrankheiten) oder schleichend einsetzen, *mit Eiterung oder Jauchung* einhergehen — was das Gewöhnliche ist — *oder aber ohne diese* auftreten. Eiterung kann als sekundäres Symptom zu Caries hinzutreten, aber *wesentlich ist sie durchaus nicht für letztere* (*Billroth*). Unerläßlich für das Zustandekommen der Defekte ist vielmehr nur die aktive Tätigkeit von Granulationsgewebe. Das Granulationsgewebe kann einfach, nicht spezifisch sein oder

einem spezifischen, infektiösen Prozeß (Tuberkulose, Syphilis, Aktinomykose) seine Entstehung verdanken (*einfache* und *spezifische Caries*). Vor allem bei der Syphilis und zuweilen bei Tuberkulose begegnen wir mitunter Formen von Caries, bei denen nicht ein Tropfen Eiter produziert wird (*Caries sicca*).

Bei weitem die häufigste und wichtigste Form der Caries ist die Caries tuberculosa, welche manche, mit Unrecht, eigentliche Caries nennen.

Für diejenigen Formen von Caries, bei denen *das üppige Granulationsgewebe vorherrscht* (*C. granulosa*, *carnosa* und *C. fungosa*, letztere geht im Begriff der Ostitis tuberculosa auf), gilt ziemlich genau das, was wir bei der rarefizierenden Ostitis (S. 690) besprochen haben. Nur geht die Granulationswucherung in der Regel über die Rarefizierung des Knochengewebes hinaus und erzeugt richtige *Defekte*; *das Knochengewebe wird hier ganz und gar aufgezehrt.*

Bei den mit lebhafter Eiterproduktion einhergehenden und ferner *bei den spezifischen Formen von Caries* entstehen nicht immer so vollständige Defekte. Wo keine sehr lebensfähigen Granulationen sind, kommt es nicht überall zu einer totalen Aufzehrung des Knochengewebes. Durch lebhafte eitrige Infiltration, Verjauchung oder durch andere regressive Umwandlungen, z. B. Verkäsung, kann das Granulationsgewebe vielmehr in seiner resorbierenden Fähigkeit so abgeschwächt werden, daß es nur wenig Knochensubstanz zur Auflösung bringt. Die zerfallende, absterbende intraostale Neubildung bewirkt dann aber *Nekrose*, den Tod des Knochengewebes, indem sie ihm die Ernährungszufuhr abschneidet. Es findet, wie *Billroth* sagt, am lebenden Organismus eine Art von Maceration der erkrankten Knochen statt. Man findet dann noch tote Knochenpartikel, meist von geringer Größe, zwischen den Entzündungs- und Zerfallsprodukten. *Volkmann* nennt dieses Absterben oder Verwittern kleinster Teilchen des Knochens *Molekularnekrose*. Diese kleinsten, teilweise entkalkten, teilweise noch kalkhaltigen nekrotischen Knochenpartikel bilden den *Knochensand*. Derselbe ist jedoch nicht konstant bei der Caries, sondern findet sich nur gelegentlich, und zwar, wie oben erwähnt, bei solchen Formen, die mit sehr lebhafter Eiterung oder außerordentlich reicher, die Gefäße komprimierender Zellwucherung oder mit Verkäsung usw. einhergehen; das findet regelmäßig bei der tuberkulösen, zu Caries führenden Ostitis statt, wobei zuweilen selbst so grobe Sequester vorkommen, daß man von *Caries necrotica* spricht.

Betrachten wir von den zuletzt erwähnten Formen **die Caries, die mit lebhafter Eiterproduktion einhergeht,** etwas näher. Wird z. B. — um eine der häufigsten Formen der C. herauszugreifen — bei einer eitrigen Gelenkentzündung nach Zerstörung des Gelenkknorpels die Spongiosa entblößt, so liefert das bloßgelegte, hyperämische, granulierende, gefäßführende Markgewebe *Eiter* (*Osteomyelitis* oder *Ostitis purulenta*). Es besteht das, was man ein *offenes Knochengeschwür* nennt, wofür manche den Namen einfache Caries (im Gegensatz zur fungösen) reservieren. Der Eiter kann nun mitunter die Binnenräume des Knochengewebes so ausfüllen, daß die Blutgefäße komprimiert werden. Hierdurch wird die Ernährungszufuhr von dem dazwischen liegenden Knochengewebe abgeschnitten; dasselbe wird *nekrotisch*. Die Knochenzellen verfetten. Bisweilen können nun die toten Bälkchen der entblößten Spongiosa zunächst im Zusammenhang untereinander und in Verbindung mit dem lebenden Knochen erhalten bleiben. Es kann das sogar geschehen, während oberflächliche Schichten der endostalen Weichteile förmlich verjauchen. (Die Weichteile faulen aus dem Knochen heraus.) Dabei können die toten Bälkchen teilweise entkalkt werden.

Fragen wir nach dem weiteren *Schicksal des Knochengewebes* bei dieser eitrigen oder jauchigen Ostitis, so lauten die Antworten der Autoren darauf verschieden. Nach *v. Volkmann* wird das Knochengewebe zum Teil chemisch aufgelöst, zum Teil verwittert es gewissermaßen wie ein Stein, wobei es einer *Molekularnekrose* anheimfällt und in pulverförmigen Staub vergeht. *v. Volkmann* und nach ihm andere bezeichnen nur den mit Eiterung und Molekularnekrose verbundenen Verschwärungsprozeß als Caries, während *Billroth*, dessen Auffassung wir uns im wesentlichen anschließen, den Nachdruck auf die Tätigkeit des Granulationsgewebes

bei der Caries legt. *Billroth* schlägt vor, *nur die durch lakunäre Einschmelzung entstandenen Knochendefekte* mit dem Namen *Caries* zu belegen. Dieser Prozeß kann jedoch dann durch nekrotische Vorgänge kompliziert werden, wenn, wie oben auseinandergesetzt, lebhafte Eiterproduktion oder Jauchung, oder wenn ein Zerfall oder eine spezifische regressive Umwandlung (Verkäsung) des die Resorption ermöglichenden Granulationsgewebes eintritt.

Aussehen cariöser Knochen. Bestand Eiterung und Jauchung, so sind die Knochen häufig mißfarben, schmutzig-grünlich. Die spongiösen Knochen werden morsch, eindrückbar weich, mit dem Messer schneidbar. Im macerierten Zustand zeigen die Knochen *Defekte, die wie ausgefressen aussehen*, und sind oft grob-porös, wie wurmstichig.

Es möge noch einer besonders wichtigen Lokalisation *einfacher cariöser Prozesse* gedacht werden, nämlich der **Caries** am **Schläfenbein.** Chronische Mittelohrentzündungen sind meist der Ausgangspunkt. Diese werden zwar auch durch *Tuberkulose* hervorgerufen (Mittelohrtuberkulose), stellen jedoch häufiger *einfache Entzündungen* dar, welche vom Nasenrachenraum aus fortgeleitet werden oder hämatogen im Anschluß an akute Infektionskrankheiten, besonders in den Kinderjahren, entstehen. Vor allem sind die akuten Exantheme zu nennen (s. S. 388). Die chronischen Mittelohrentzündungen gehen mit *Granulationsbildung* und *mehr oder weniger reichlicher Eiterung*, oft von *jauchiger* Beschaffenheit, in anderen Fällen mit *sog.* **Cholesteatombildung** im Schläfenbein einher und können ausgedehnte *Caries* und *Nekrose* der knöchernen Teile nach sich ziehen. Bei der *Cholesteatombildung* nimmt die chronisch entzündete, verdickte Paukenhöhlenschleimhaut den Charakter von Epidermis an. Man nennt das vielfach *Metaplasie* des Epithels (Umwandlung des Cylinderepithels in Plattenepithel, *v. Troeltsch*), obwohl es sich wohl meist nur um *Überhäutung* der granulierenden Schleimhaut mit Plattenepithel handelt, welches durch eine Perforationsöffnung des Trommelfells von dessen Außenseite oder vom äußeren Gehörgang in die Paukenhöhle eindringt (*Habermann*, *Bezold* u. a.). Verhornte Plattenepithelien pressen sich zu blättrigen, konzentrisch geschichteten, perlmutterartig glänzenden, immer dicker werdenden, oft kirsch- bis walnußgroßen, *geschwulstähnlichen* Klumpen zusammen, die mit Cholestearin gemischt sind. Mitunter *erweichen* sie im Innern, zerfallen bröckelig und lassen in den weichen Teilen einen Detritus, Margarinsäurenadeln und Bakterien erkennen. Das wachsende Cholesteatom kann eine *glattwandige, kugelige Usur* mit sklerotischer Umgebung im Knochen hervorrufen. In anderen Fällen aber entsteht oder besteht bereits ein *cariöser Knochenschwund* mit reger Produktion von Eiter, der häufig *jauchigen* Charakter hat. Die Caries kann sehr ausgedehnt und folgenschwer sein. (Vgl. *entzündliche Sinusthrombose*, *Pyämie*, *Meningitis*, *Hirnabsceß.*) — Es gibt auch **echte Cholesteatome,** primäre Geschwülste im Schläfenbein, aus versprengten Epidermiskeimen entstehend, wofür letzthin *Erdheim* (Lit.) neue sichere Belege erbrachte (vgl. auch *Borchardt*).

c) Ostitis (eigentlich Endostitis) ossificans, kondensierende Ostitis, Osteosklerose.

Sie ist das Widerspiel der Osteoporose und besteht in einer Anbildung von neuen, erst ostoiden, dann verkalkenden, echten Knochenmassen aus den Mark- und Gefäßräumen auf die alten Bälkchen. Hierdurch werden die Binnenräume des Knochens mehr und mehr mit Knochengewebe erfüllt (Fig. 389). Die Ostitis ossificans kann zu steinharter Verdichtung, *Sklerose*, *Eburneation* führen.

v. Volkmann unterscheidet **idiopathische, reaktive oder indurative** und **restitutive** Knochensklerose. Die **restitutive Sklerose** schließt sich zuweilen an eine rarefizierende Ostitis an, wodurch dann der verdickte, vorher leichte Knochen steinhart und schwer wird. Auch bei manchen Geschwülsten, welche den Knochen zum Teil zerstören, desgleichen in der Umgebung von

Geschwülsten, kann eine osteoplastische Osteomyelitis bestehen (vgl. bei Knochengeschwülsten). Der Verschluß der Markhöhle, welcher bei Frakturen, an Amputationsstümpfen und in ausgeräumten Sequesterladen nach Osteotomie auftreten kann, ist ein Werk der Osteomyelitis ossificans (Fig. 396). — Die **reaktive** *Ostitis ossificans* ist sehr häufig und wird durch chronisch entzündliche Reize hervorgerufen; oft ist sie mit Periostitis ossificans verbunden, und es entsteht gleichzeitig eine Verdichtung und Verdickung des Knochens. Sie kann sich u. a. infolge chronischer *centraler Osteomyelitis* mit Sequesterbildung entwickeln, tritt stets in der Nachbarschaft eines Knochenabscesses auf oder kann z. B. im Anschluß an Ulcera cruris oder chronische Gelenkeiterungen entstehen. — **Idiopathische sklerotische Hyperostosen** sind viel seltener. Sie kommen relativ häufig bei *Syphilis* vor. — Auch *Phosphor* kann Osteosklerose (S. 700) oder auch das Bild der ossifiz. Periostitis hervorrufen. Dasselbe kommt auch bei *Leukämie* vor (*v. Baumgarten, Schwarz* u. a.); vgl. S. 697.

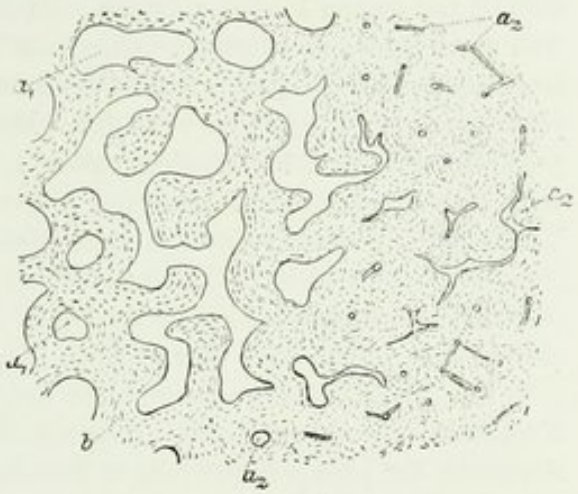

Fig. 389.

Osteosklerose. a_1 Weite Markräume; das Markgewebe ist nicht hineingezeichnet. a_2 Durch Knochenauflagerung vom Mark aus mehr und mehr eingeengte Markräume der Diploë. *b* Lamellöse Knochensubstanz. Von dem bis auf 1 cm verdickten Stirnbein einer syphilitischen Frau. Es bestand eine ganz unbedeutende Caries sicca an einzelnen Stellen der Schädeloberfläche.

Seltenere Formen idiopathischer Hyperostose.

1. **Ostitis deformans** (*Paget*), **Ostitis fibrosa** (*v. Recklinghausen*). Diese Erkrankung, welche zwar an kein bestimmtes Alter gebunden ist, betrifft, da ihr *besonderes Merkmal in einem Umbau des fertigen Knochengewebes besteht*, naturgemäß Individuen, die aus den ersten Dezennien heraus sind, besonders solche *jenseits der 40er Jahre*, vielleicht mit Bevorzugung solcher *in sehr hohem Alter* *). Sie ergreift gewöhnlich mehrere Knochen, am häufigsten die *langen Röhrenknochen der Beine* (vor allem die Tibiae, die auch Elongation zeigen können), ferner den *Schädel* und die *Wirbelsäule*, die *Schlüsselbeine*, den Unterkiefer, das Becken oder selbst alle Knochen. (Isoliert an *einem* Femur trat die Veränderung in einem Fall von *Küster*, an *beiden* in einem Fall von *Kockel* auf [selten]; häufiger erkrankt auch die Tibia allein, selten der Schädel allein, zuweilen nur an circumscripter Stelle, s. *Wrede*.) Unter rheumatischen Schmerzen, oft von enormer Stärke, zuweilen aber auch schmerzlos, kann in meist *langwierigem Verlauf* eine *allmählich, aber stetig zunehmende Verdickung*, knotige Mißstaltung und an den von Druck besonders belasteten Knochen eine *Verkrümmung* eintreten. Frakturen sind nicht häufig. Da das besonders die *Beine* und die *Wirbelsäule* betrifft, so werden die Individuen kleiner und bekommen eine sehr charakteristische *affenähnliche Haltung* (Hände und Füße behalten ihre Größe). Die *Schädelbasis* kann durch den Druck, welchen die immerhin festeren Halswirbel auf sie ausüben, in die Schädelhöhle hineingedrängt werden (Kyphose, Elevation). — Die Affektion ist anatomisch charakterisiert (*Stilling, v. Recklinghausen*) **a)** durch *ausgedehnte Resorptionsvorgänge*, wobei der Knochen durch lakunäre Resorption (und perforierende Kanäle?), aber in reinen Fällen nicht durch Halisteresis zum Schwund gebracht wird. Wie auch *v. Recklinghausen* betont, sind im schroffsten *Gegensatz zu* den Abbauvorgängen bei der *Osteomalacie* die *Osteoklasten* in großen Scharen beteiligt. Dadurch wird der Knochen porös, brüchig, besonders auffallend die kompakte Rinde. **b)** *Das Mark wandelt sich an den erkrankten Stellen fibrös um*, wobei die Markzellen schwinden und das Gerüst des Marks sich faserig verdichtet. **c)** *Von dem fibrösen Mark erfolgt eine verschieden mächtige Knochenneubildung*; dieser neugebildete Knochen

*) In *Stilling*'s Fällen waren die Individuen 70, 77, 92 Jahre alt.

bleibt öfter lange *kalklos* oder *kalkarm*, weich (malacisch), hat zunächst wenig Tendenz, genügend Kalksalze aufzunehmen und dadurch hart zu werden. Der Knochen wird biegsam und enthält mit seinen kurzen plumpen Bälkchen, die eine engmaschige Spongiosa bilden, vielfach ein feinporiges Aussehen. Genannte Vorgänge spielen sich im Verlauf der chronischen Krankheit gleichzeitig ab. Der Zustand kann mit *v. Recklinghausen* auch passend als *metaplastische Malacie* bezeichnet werden. Das durch diese Osteomyelitis fibrosa osteoplastica gelieferte neugebildete Knochengewebe zeigt den geflechtartigen Charakter und großen Gehalt an *Sharpey*schen Fasern von jungem Bindegewebsknochen (s. S. 659). Im weiteren Verlauf kann der neue Knochen auch wieder dem lebhaften Abbauprozeß zum Opfer fallen. Nötig ist das aber nicht. Es können vielmehr *porotische*, *hyperostotische* und *sklerotische* Formen resultieren, je nachdem Abbau oder Anbau und nachträgliche Fixierung des Kalks überwogen. (Selten tritt später *echte* Osteomalacie hinzu, so im Fall Fig. 369.)

Der starke *Abbau* und der *Anbau* bewirken eine totale Umwälzung der Architektur des Knochens, eine deformierende Transformation mit Verkrümmung, Verdickung und gar Verlängerung der plumpen unförmigen Knochen, welche dadurch ein abenteuerliches Aussehen erhalten (s. Abbild. von hirtenstabförmig gekrümmtem Femur bei *v. Recklinghausen*). Frakturen sind selten (s. Fall von *Glaessner*, *v. Recklinghausen*). *Verf.* sah in dem unten erwähnten Fall (36 j. M.) 2 Querfrakturen des l. Humerus, Fraktur des os pubis und collum femoris sin.

Die *Fasermarkmassen* können mitunter an solchen Stellen, wo noch keine Knochenbildung davon ausging, ganz den Eindruck eines *Fibroms* machen (z. B. Fall *Schlange-Axhausen*). Von *sekundären Veränderungen* des Fasermarkes sind besonders bemerkenswert **a.** *regressive*, bestehend in einer stellenweisen Verflüssigung und Bildung von **Cysten;** man sieht im Knochen glattwandige, zuweilen mehrkammerige Hohlräume mit serösem oder kleisterartigem Inhalt, in fibrösem Gewebe gelegen, „Cystofibrome". So sah *Verf.* im 34 cm langen r. Humerus eines 36jähr. Mannes eine daumendicke, vollkommen glattwandige Cyste von 12,5 cm Länge mit wässerigem Inhalt. (*Solitäre Knochencysten* in den langen Röhrenknochen, wie sie z. B. *Schlange* beschrieb, gehören zum Teil auch hierher; s. auch *Fudjii*.) Andererseits kommen auch **b.** *progressive* Veränderungen in Form kleiner circumscripter, braunroter, *riesenzellensarkomartiger Wucherungen* (die zum Teil auch als echte metastasierende Riesenzellensarcome angesprochen wurden, *v. Haberer*) hier und da im Faserwerk vor (vgl. *Schönenberger*, Lit.), die angeblich zu *Cysten* erweichen können. Auch die typische Epulis (s. S. 370) rechnet *v. Recklinghausen* hierher. In anderen Teilen desselben Knochens findet sich *Fett-* oder *Gallertmark*.

Am *Schädel*, welcher sich, wie ein Breslauer Präparat zeigt, stellenweise auf 2,8 cm und in einem äußerst chronischen Fall, den *Verf.* im Breslauer Armenhaus sah, sogar auf 4 cm verdicken kann, *ohne zu Craniostenose zu führen*, können sich die Grenzen zwischen äußerer und innerer Tafel und Diploë vollkommen verwischen. Das frische Schädeldach ist, wie *Verf.* in obigem Fall (36jähr. M.) sah, von grauroter, fleckiger Farbe, wie Kautschuk biegsam; die macerierten Präparate sind weiß und fragil wie „Schaumgebackenes", und es löst sich, wie ein Schädel der Basler Sammlung zeigt, bei Berührung ein feinster pulveriger Knochensand von der Oberfläche ab. Der Kopfumfang nimmt zu, der Kopf wird unförmig. (Leontiasis ossea s. unten.)

Die *Ätiologie* dieser Krankheit ist dunkel. *Arcangeli* ist der Ansicht, daß es sich um einen infektiösen Prozeß handle und beruft sich auf *Bignami*, der den von *Morpurgo* bei Rachitis und Osteomalacie gefundenen Gram-positiven Diplococcus auch bei Ostitis deformans (*Paget*) nachgewiesen haben will. *Lannelongue* u. a. denken an *Syphilis*. — **Lit.** im Anhang.

2. Hyperostosis cranii, Cranioselerosis oder Leontiasis ossea (*Virchow*). Bei dieser seltenen, meist bei jugendlichen Individuen entstehenden Erkrankung bildet sich an den *Schädel- und Gesichtsknochen*, meist bei letzteren beginnend, eine mächtige, diffuse Hyperostose. Erysipele, Traumen, Tränensackeiterungen figurieren als ätiologische Momente. Besonders an den Gesichtsknochen können feinporige Verdickungen und, nach vollendeter Verkalkung, elfenbeinartige oder ‚marmordichte' Exostosen von wulstigem, lappigem Aussehen entstehen, welche

besonders um den *Unterkiefer* und an den *unteren Rändern der Augenhöhlen* und im Bereich des Jochbeins sitzen und die Bezeichnung *Leontiasis* (*Virchow*, der den Vergleich mit einer leprösen Leontiasis meinte) rechtfertigen. Die Schädelhöhle, die Höhlen des Gesichts, sowie die Fissuren und Foramina können eingeengt werden (*Craniostenosis*). Kopfschmerzen, Krämpfe, Lähmungen, Neuralgien, Blindheit, Schwund des Geruchssinnes, Taubheit können folgen. Das Gewicht des trockenen Schädels, normal, ca. 1 kg, kann mehr als das fünffache betragen; das Dach kann 3—4 cm dick werden. *M. B. Schmidt* (Lit.), *Bockenheimer* und letzthin *Koch* plädieren mehr oder weniger nachdrücklich für die Identität der Virchow'schen L. o. mit der Ostitis deformans (*Paget*). Und auch *v. Recklinghausen* möchte sie unter der *hyperostotisch-metaplastischen Malacie* oder Ostitis fibrosa hyperostotica rubrizieren. Man müßte dann annehmen, daß jene steinharten dicken Schädel ausgeheilte, stationär gewordene Fälle von L. o. darstellen, die schneidbar weichen aber floride resp. chronisch-progressive und daß dieses Stadium dezennienlang bestehen kann, auch ohne zu Craniostenose zu führen (s. die Beob. des *Verf.* S. 694). Wenn auch wohl viele Fälle von L. o. zur Ostitis deformans gehören mögen, so zeigt doch die interessante Beobachtung von *Nauwerck*, daß auch durch Syphilis das makroskopische Bild der L. o., aber ohne histologische Analogie mit Ostitis deformans, hervorgerufen werden kann. —(Eine *sklerosierende Hyperostose* von mäßiger Ausbildung ist sehr häufig bei chron. Alkoholismus, ferner in Fällen von Herz- und Lungenleiden, die mit chron. venöser Hyperämie des Schädels und der Hirnhäute einhergehen; oft ist dabei die Dura am Schädel fest adhärent.)

3. **Akromegalie (Marie) oder Pachyakrie (v. Recklinghausen).** Bei dieser in ihrer Pathogenese noch nicht völlig geklärten Erkrankung, welche *meist jugendliche* Individuen (in der

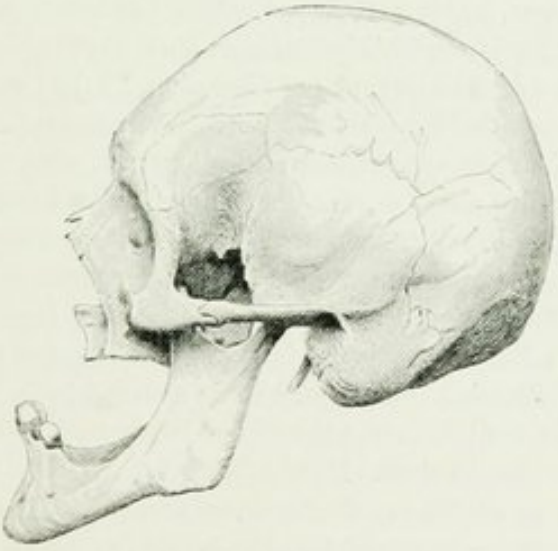

Fig. 390.

Fig. 391.

Schädel eines 49jähr. über 2 m langen **akromegalen Riesen.** Das excessive Körperwachstum begann mit dem 20. Jahr. (Maße der Stiefelsohle: Länge 34 cm, Breite 12 cm.) Schädelgewicht 1070 g, Umfang 55 cm, Unterkiefergewicht 145 g. Angaben über die ausgeweitete Sella turcica und die hochgradige Erweiterung der pneumat. Höhlen des Schädels s. im Kapitel Hypophysis. — Fig. 391. Vorderansicht des stark vergrößerten **Unterkiefers;** illustriert die Diastase der mittleren Schneidezähne. Samml. Basel.

Regel nicht vor dem 3. Dezennium) betrifft, entwickelt sich eine *unförmige Verdickung gewisser gipfelnder Teile des Körpers*, und zwar *vor allem der Knochen, aber auch der Weichteile. Hände, Füße, Unterkiefer, Lippen, Zunge und Nase* beteiligen sich an der Volumzunahme. Die Knochen nehmen infolge *subperiostaler* und supracorticaler *Knochenbildung* (*Arnold*) gleichmäßig an Dicke (nicht nachweislich an Länge) zu und sind zugleich mit Exostosen besetzt; im Innern der Knochen ist meist ein Überwiegen der Resorptionsvorgänge, seltener Sklerose zu konstatieren (vgl. *Dietrich, Beneke*). Die *Hände* erhalten dadurch ein *tatzenartiges*, die *Füße*

ein *elephantiastisches* Aussehen. Infolge der Vergrößerung des *Unterkiefers* tritt das Kinn meist in charakteristischer Weise nach vorn (Progenie), der *untere Gesichtsabschnitt wird breit*, der Kieferwinkel streckt sich, und die Zähne weichen zuweilen auseinander (*Strümpell*); s. Fig. 390 u. 391. Die hypertrophische Zunge kann zwischen den Zahnreihen hervorragen. Der Alveolarrand wird dadurch — wie auch sonst bei Makroglossie — zuweilen eingebogen (*Arnold*). In einigen Fällen war die Wirbelsäule kyphotisch. Auch die Protuberantia occip. ext. kann stark entwickelt sein. Verhältnismäßig oft wurde eine Beteiligung des Sehorgans konstatiert, sei es als vollständige Amaurose, sei es als Abnahme der Sehkraft (vgl. *Uhthoff*, *Greeff*).

Die *Ätiologie* der Akromegalie wird in Beziehung zur *Hypophysis* gebracht; man findet sie meist vergrößert, die Sella turcica und oft auch alle pneumatischen Höhlen des Schädels erweitert. Auch kongenitale, ferner *nervöse Einflüsse* u. a. werden vermutet. — Ein Teil (nach *Sternberg* ein Fünftel) der Akromegalen gehört zu den *Riesen*, und zwar zu der pathologischen Klasse (*Langer*), das heißt zu den akromegalischen Riesen. (Vgl. Kapitel *Riesenwuchs*, S. 740.)

4. **Allgemeine hyperplastische Periostitis und Ostitis.** Unter dieser Kategorie sind verschiedene, über das ganze Skelett ausgebreitete Prozesse zu betrachten, die sich auf *dieses beschränken* oder sich auch mit Verdickungen der Weichteile kombinieren:

a) Die **Ostéoarthropathie hypertrophiante pneumique** (*Marie*), resp. **Knochenveränderungen bei chronischen Herz- und Lungenleiden** (*Bamberger*). Es handelt sich hier um Knochenveränderungen, welche vor allem bei jugendlichen Individuen und solchen mittleren Alters, selten schon bei Kindern und bei Greisen, *sekundär* bes. bei chronischen Herz- und Lungenleiden beobachtet werden. Das Nervensystem bleibt intakt. Von Herzleiden sind es solche mit starker Cyanose, also bes. die angeborenen, unter den Lungenleiden vor allem putride Bronchiektasie, putride Bronchitis, fistulöses Empyem, Phthise, seltener auch Lungentumoren (vgl. *Teleky*); ferner sind andere *eitrige Prozesse im Thorax* (vgl. bei *Thompson*, Lit.) zu nennen, so, wie *Verf.* sah, z. B. ein prävertebraler Absceß bei tuberkulöser Wirbelsäulencaries (s. auch *Alamartine*, Lit.). Die Veränderungen, welche stets *symmetrisch* und schmerzlos sind, zeigen graduelle Unterschiede. Stets *zuerst* und zuweilen allein werden die Endphalangen der *Finger* und *Zehen* betroffen; die vorwiegend **periostalen Wucherungen** bedingen eine Verdickung und Verbreiterung; der Knochen ist unter der Auflagerung unverändert oder sklerosiert, seltener rarefiziert (z. B. Fall von *Maresch*). *Weichteilverdickungen* allein liegen in der Regel den „*Trommelschlägelfingern*" zugrunde, wobei die Nägel uhrglasförmig gekrümmt auf den kolbig aufgetriebenen Phalangen liegen. (Lit. bei *P. Ebstein.*) *Bamberger* konnte aber bei jenen Herz- und Lungenleiden außer der ossifizierenden Periostitis auch *Sklerose* der Rinde und sogar der spongiösen Substanz der Extremitätenknochen nachweisen. Kombinieren sich Weichteil- und Knochenverdickungen an den Endphalangen, so erhöht das die Formveränderung. Die *Hände* sind eventuell riesig verbreitert und verdickt, und zwar ungleichmäßig, indem das distale Ende jeder Phalanx am stärksten verbreitert und verdickt ist. In anderen Fällen werden auch die *Schäfte* der Knochen, manchmal nur an den distalen Enden, und zwar hauptsächlich an den *Vorderarm-* und *Unterschenkelknochen*, zuweilen aber in ihrer ganzen Länge mit flächenartigen periostalen Auflagerungen bedeckt. Auch die *Darmbeinkämme* können sich verdicken. Spindelige Auftreibungen der die Gelenke konstituierenden Knochen bilden die wesentliche Veränderung der *Gelenke*, welche in schweren Fällen beobachtet wird, während nur in seltenen Fällen der *Knorpel* erodiert ist. (Die Bezeichnung *Ostéoarthropathie* ist daher übertrieben, und der Zusatz pneumique ist zu eng; s. auch *Krüger.*)

b) Ähnliche vorwiegend *ossifizierend-periostitische Veränderungen* werden bei **Syphilis** beobachtet, bei kongenitaler (vgl. Fig. 413, S. 711) wie bei erworbener (vgl. S. 706), und ferner bei chronischem **Icterus** (*Obermayer*, *Beuttenmüller*, Lit.).

Die Veränderungen bei a) und b) sind wahrscheinlich teils eine Folge des Einflusses *venöser Hyperämie* auf die Knochen, teils des *Reizes toxischer Substanzen*, die sich bei jenen Bronchial- und Lungenaffektionen oder eitrigen Prozessen im Thorax bilden und welche in

die Körpersäfte resorbiert werden, und die man in ähnlicher Weise auch bei der *icterischen Autointoxikation* und bei den *Schwangerschaftsosteophyten* (vgl. S. 683) annehmen und wohl auch bei Syphilis vermuten darf (vgl. Lit. bei *Spieler*). Zu erinnern ist noch an die relativ seltenen Fälle von *diffuser ossifizierender Periostitis* bei *Leukämie* (Ait. bei *Schlagenhaufer*), sowie daran, daß, wie längst bekannt (vgl. *Gies*), *Phosphor* und *Arsen* selbst schon in minimalsten Mengen einen zu ossif. Periostitis führenden Reiz ausüben.

V. Nekrose des Knochens (Knochenbrand).

Die *Nekrose* (νεκρός der Tote, Leichnam) des Knochens ist der lokale Tod eines Knochenteils. Das infolge lokaler Ernährungsstörung abgestorbene Stück, *Sequester*, wird meist durch eine reaktive Entzündung (Eiterung und Granulationsbildung) gegen das lebende Gewebe abgegrenzt, demarkiert.

Doch ist das nicht ausnahmslos gültig; denn einmal wird transplantiertes totes Knochengewebe zum größten Teil nicht sequestriert, und anderseits wird oft viel mehr nekrotisch z. B. bei chronischer Osteomyelitis, Frostbrand (*Kleinschmidt*), an Amputationsstümpfen, als sequestriert wird; der tote Knochen bleibt hier teilweise dem Körper erhalten und wird allmählich von der Umgebung substituiert (s. S. 674); die Demarkation erfolgt hier vielmehr oft innerhalb des toten Abschnitts (*Axhausen*).

Die Nekrose kann hervorgerufen werden: zunächst durch *infektiöse Osteomyelitis* und *Periostitis* (S. 668), welche das größte Kontingent liefern (in einer Zusammenstellung von *Trendel* kam auf 1229 osteomyelitiskranke Knochen 1048 mal Sequesterbildung), ferner durch direktes Töten, z. B. durch chemische oder thermische Einwirkungen (Verbrennen, Erfrieren), Erschütterungen, Komminutivbrüche mit völligem Abschluß der Ernährung von einzelnen Fragmenten oder durch Infektion von Knochenwunden, durch Übergreifen von Geschwüren der Weichteile (tuberkulöser, syphilitischer u. a. Natur), durch exanthematische Infektionskrankheiten, vor allem durch Typhus (S. 685); bei letzterem kann z. B. in seltenen Fällen binnen weniger Tage ein ganzer abgestorbener Oberkiefer ausgestoßen werden (*v. Volkmann*).

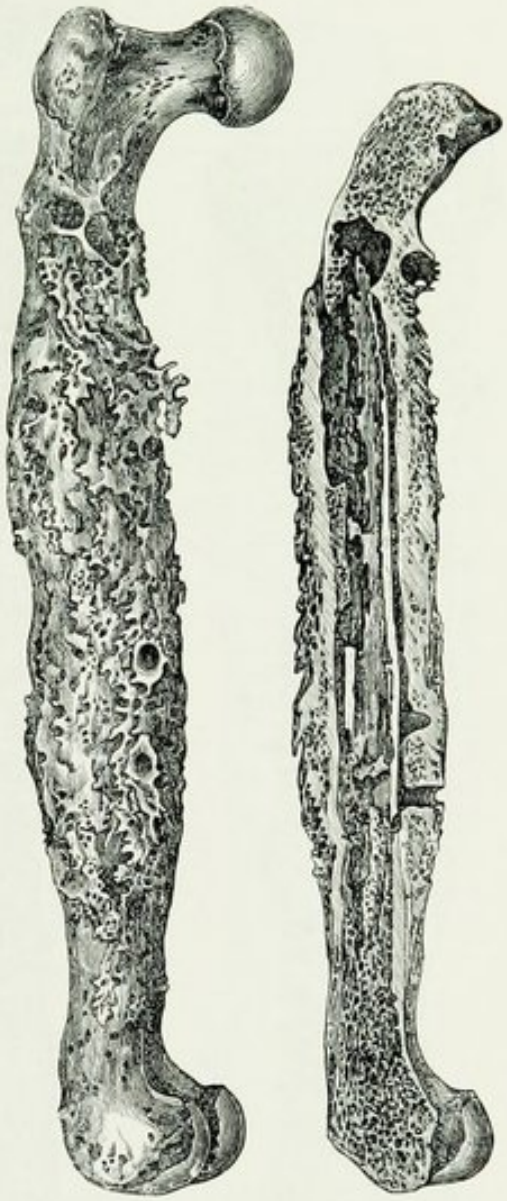

Fig. 392. Fig. 393.

Fig. 392. **Totale Nekrose der Diaphyse des Femur** mit bedeutender Knochenlade, durch welche das abgestorbene Knochenstück ersetzt ist; durch die Knochenlade führen mehrere Öffnungen auf den Sequester. Fig. 393. Gleiches Präparat im Längsschnitt. Aus *Billroth*'s Allg. Chir.

Die *Demarkation* erfolgt in der Weise, daß der Sequester in dem lebenden Knochenteil, an welchen er angrenzt, eine rarefizierende Ostitis hervorruft, wodurch die verbindenden Knochenbälkchen verdrängt und der Zusammenhang mit der Umgebung gelockert und schließlich gelöst wird (Fig. 392 u. 396). Dazu braucht es meist ca. 8 bis 12 Wochen.

Der *Sequester* ist normalem Knochengewebe ziemlich ähnlich, nur ist er spezifisch leichter, hell bis weiß, trocken, sehr fettarm. Er ist also in ähnlicher Weise wie bei gutem Macerieren verändert. In maceriertem Zustand ist er von einem normalen Knochen nicht zu unterscheiden, er müßte denn zur Zeit des Eintritts der Nekrose bereits krank — cariös oder porotisch oder sklerosiert — gewesen sein (Fig. 396 *b*).

Fig. 394.

Fig. 395.

Fig. 394. **Große, vorn operativ eröffnete, leere Totenlade** in der linken Tibiadiaphyse mit deformierender Hyperostose des ganzen Knochens. Circa ½ nat. Gr. Samml. Breslau.

Fig. 395. **Alte Totalnekrose der Tibia mit fast vollständiger Ladenbildung** durch schwammig sklerotische Osteophyten. Zahlreiche **Kloaken** durchsetzen den Sequestermantel. Circa ½ nat. Gr. Samml. Breslau.

Wird der Sequester rings von Eiter umgeben, so verändert er sich selbst in Jahren nicht mehr. *Liegen ihm jedoch Granulationen dicht auf*, so kann er durch lakunäre Einschmelzung angefressen, rarefiziert, rauh, *cariös* werden und eventuell total schwinden; letzteres ist aber selten.

Der Sequester bewirkt und unterhält eine *osteoplastische Entzündung in seiner Umgebung*; in erster Linie das Periost, dann aber auch Mark- und Weichteile der Umgebung bilden einen neuen Knochenmantel, die sog. *Knochen- oder Totenlade oder Capsula sequestralis*, welche die abgestorbenen Teile umgibt (wie ein Gipsumguß, *v. Volkmann*), und durch welche, wenn es sich um den wichtigsten Fall, nämlich um *totale Nekrose einer ganzen Diaphyse* handelt, die Kontinuität des Knochens garantiert wird. Die Lade ist außen vom Periost überzogen, innen von Granulationen bedeckt. Anfangs ist das neugebildete Knochengewebe porös, später enorm hart. Die Oberfläche ist oft unregelmäßig, wie eine rissige Baumrinde, oder ist tropfsteinartig, zackig; in späteren Stadien kann sie sich mehr abglätten.

Die *Totenlade* zeigt stets Lücken, kanalartige, meist senkrecht auf den Sequester führende Löcher oder Gänge — *Knochenfisteln* oder *Kloaken* (Fig. 393)

—, Stellen, durch die der Eiter nach außen tritt, und welche daher nicht in den Ossifikationsprozeß hineingezogen wurden. Oft gelangt der Eiter weiter durch *Fistelgänge* in den Weichteilen bis unter die Haut und dann durch diese nach außen. Die Ausmündungen an der Oberfläche der Haut sind gewöhnlich von einem kreisrunden Granulationswall umgeben. — Andere unregelmäßige, oft sehr *große Lücken im Sequestermantel*, besonders am macerierten Präparat deutlich sichtbar, sind durch eine lückenhafte, infolge von Zerstörung von Periost unzulängliche periostale Knochenproduktion um den Sequester bedingt (siehe oberen Teil von Fig. 395).

Ist die Nekrose des Knochens oberflächlich — *Necrosis externa s. superficialis* — und nur partiell, so wird eine tote Lamelle abgestoßen (*Exfoliation*), und in der Tiefe wuchern und verknöchern Markgranulationen. Ist das abgestorbene Stück aber beträchtlicher, oder besteht eine *Necrosis totalis*, welche den Knochen in seiner ganzen Dicke einnimmt, so kommt es zur stärksten Totenladenbildung. Bei der *centralen* N. kann der Sequester, wenn er lange Zeit im Schaft eines langen Röhrenknochens sitzt, eine sehr starke *Sklerose* und *Hypertrophie* des ganzen *Knochens* hervorrufen (Fig. 388 u. 393).

Centrale N. der spongiösen Gelenkenden sind gefährlich wegen *Beteiligung des Gelenks*. Ankylose kann daraus hervorgehen (s. später, bei Gelenken). — Partielle oder totale N. sieht man nicht selten an der *dritten Phalanx* bei einem vernachlässigten *Panaritium periostale*, jener so häufigen Form eitriger Periostitis, die sich an verunreinigte Verletzungen der Finger anschließen kann. — Als *Necrosis disseminata* bezeichnet man das gleichzeitige Auftreten zahlreicher kleiner Sequester an demselben Knochen, der enorm viele Kloaken zeigt. Nach *von Volkmann* handelt es sich dabei vielleicht um Kommotionsnekrosen.

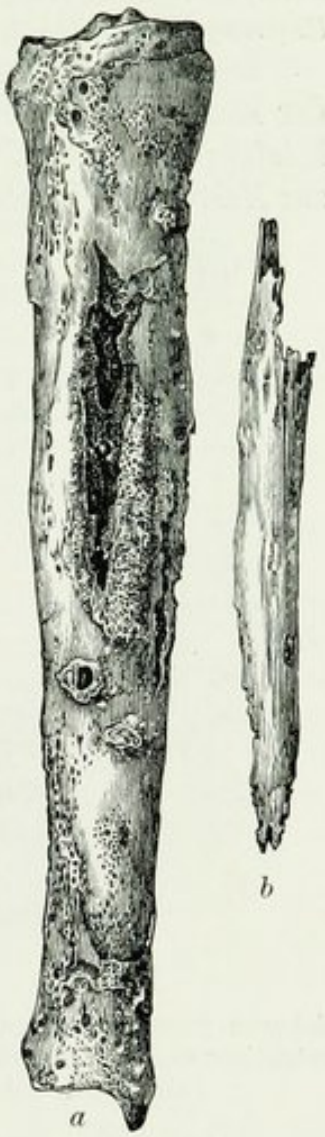

Fig. 396.

a Tibia eines jungen Mannes nach totaler **Nekrose der Diaphyse;** etwa zwei Jahre zuvor war der röhrenförmige **Sequester** *b* extrahiert worden; die Höhle hat sich fast ganz mit Osteophyten gefüllt. Patient starb an einem Karbunkel. Aus *Billroth*'s Allg. Chir.

Schicksal der Sequester und der Lade: *Heilung* erfolgt bei oberflächlichen Nekrosen nach Abstoßung meist spontan. Vollständig eingekapselte Sequester bleiben meist dauernd stecken, wenn man sie nicht durch *Sequestrotomie* entfernt. Dagegen können selbst sehr große, aber unvollständig eingekapselte Sequester durch Granulationen spontan ausgestoßen werden. Ist der Sequester aus der Lade entfernt, so füllt sich diese mit Granulationen, die sich zu Schwielen oder zu Osteophyten umwandeln (Osteomyelitis ossificans [s. Fig. 396]). Infolge davon kann eine enorme Sklerose eintreten. Die Fisteln und Kloaken schließen sich. Durch Resorption kann dann ein Teil wieder schwinden, und so kann eine Markhöhle hergestellt werden, und auch die äußeren Verdickungen können später eine bedeutende Reduktion erfahren.

Bei sehr ausgedehnter Sequestrotomie und Auskratzung der Totenlade kann (trotz Tamponade) in seltenen Fällen tödliche Nachblutung aus Knochengefäßen eintreten.

In alten Sequesterladen und Fistelgängen können sich, wenn auch selten, *Carcinome* entwickeln; die Gänge und Höhlen wurden dann vorher von außen *epidermisiert*. (S. Fall bei Haut).

Selten ist die regenerative Knochenneubildung unzureichend, so daß *Pseudarthrosen* resultieren (z. B. am Unterschenkel oder am Unterkiefer). Meist ist sie aber sehr ergiebig, ja exzessiv, und es tritt nicht nur eine *Verdickung* (*Hyperostose*), sondern mitunter auch eine *Verlängerung* (*Elongation*) der erkrankten Knochen ein.

Die sog. **Phosphornekrose** ist die Folge einer (sekundären) eitrigen *Periostitis* der Kieferknochen (besonders des Unterkiefers), welche bei Arbeitern in Zündholzfabriken auftritt und zur Rarefizierung und häufig, aber nicht notwendig, zur *Nekrose* des Knochens führt. Die Affektion tritt als Gewerbekrankheit meist erst nach mehrjähriger und selbst nach 10—20jähriger Beschäftigung auf und befällt die durch die lokale (und allgemeine, hämatogene) Einwirkung eingeatmeter Dämpfe des gelben Phosphors bereits veränderten (chronisch hyperplasierten) Kiefer. Hauptsächlich sieht man das bei blutarmen Individuen, die *cariöse Zähne* haben, ein Moment, das disponierend wirkt, und von letzteren, sowie von Verletzungen des Zahnfleisches aus dringen die *Infektionserreger* ein (*Kocher*, *Riedel*). Auf Rechnung der letzteren sind dann die eitrige Entzündung, die sich oft zuerst durch Ausfallen der Zähne und akutere periostitische, diffuse Schwellung der Kiefer bemerkbar macht, und die sich daran anschließenden, oft rapid um sich greifenden destruktiven Prozesse (Caries und Nekrose) zu setzen *).

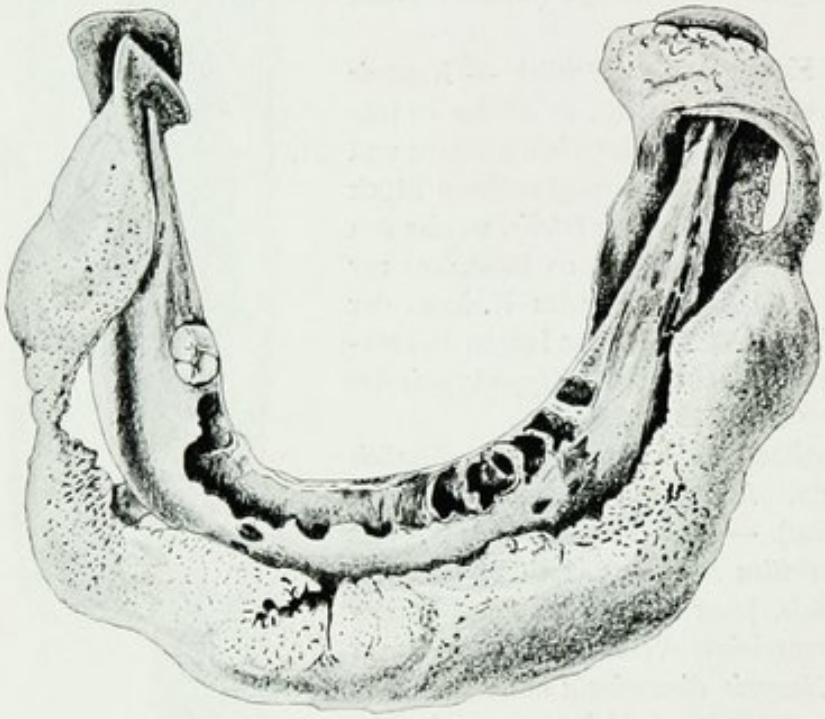

Fig. 397.

Schwere Phosphornekrose (Totalnekrose) des Unterkiefers, mit mächtiger steinharter reparatorischer Totenladenbildung. Samml. Path. Inst. Göttingen. (Ohne nähere Daten.)

Der Beginn und Verlauf kann sich verschieden gestalten: **a)** *Es tritt alsbald eitrige oder jauchige Periostitis* auf (*v. Volkmann*); *Haeckel* nimmt an, daß auch in diesen Fällen stets schon eine chronische Phosphoreinwirkung vorliege, was Osteophyten beweisen. Der Eiter kann nach außen durchbrechen, und es wird der denudierte oder gar bereits teilweise oder total nekrotische Kiefer sichtbar. Um denselben kann durch *Periostitis ossificans* eine die Gestalt des Kiefers nachahmende derbe *Lade* gebildet werden. Der Eiter sitzt dann zwischen Ober-

*) Nach Untersuchungen von *Wegner* (bestritten von *Kissel*, dann aber wieder bestätigt von *Miwa* und *Stoeltzner* u. *v. Stubenrauch*) kommt dem Phosphor bei lange andauernder Gabe kleiner Dosen (und genügender Kalkzufuhr, *Lehnert*) eine starke *osteoplastische Fähigkeit* zu (vgl. auch S. 697).

fläche des Kiefers und Osteophyt. Die Lade selbst kann später ebenfalls partiell oder total der *Nekrose* verfallen; sie kann aber auch nach Entfernung des Sequesters (Dauer bei großem Sequester 2—3 Jahre) einen Ersatz für den entfernten nekrotischen Kiefer bilden, freilich ohne Zähne. **b)** In ganz foudroyanten Fällen ist das von Eiter oder Jauche emporgehobene und durchsetzte *Periost* fast vollkommen *unfähig, Knochen zu bilden.* **c)** Es tritt *zunächst eine chronische ossifizierende Periostitis* auf, wodurch Osteophyten auf dem Kiefer abgelagert werden; *das ist wohl die häufigste Form*, nach *Thiersch* sogar die Regel; gleichzeitig kann eine *sklerosierende Ostitis* bestehen. Der Knochen wird dick, steinhart, und der Alveolarkanal kann eingeengt werden (*v. Volkmann*). Alles das wird als spezifische lokale Phosphorwirkung am Kiefer aufgefaßt (andere halten es dagegen für Folgezustände einer das Periost reizenden Eiterung — vgl. *Küttner*). Der Ausgang kann dann verschieden sein; es kann Stillstand und Heilung oder eine akut einsetzende eitrige Periostitis, die meist von einem cariösen Zahn ausgeht, und partielle oder totale *Nekrose* folgen. Der Eiter sitzt dann entweder *zwischen* dem Periost und dem Osteophyt und trennt den alten Knochen wieder von der auf ihm abgesetzten knöchernen Neubildung, wodurch eine Lade entsteht, oder er sitzt *über* dem Osteophyt. Es kann zur Exfoliation einzelner Stücke oder am Unterkiefer zur Sequestrierung des ganzen Knochens kommen. Auch kann der sklerotische Kiefer, ehe er nekrotisch wird, noch cariös und morsch werden. Der Ersatz vom abgehobenen Periost aus kann wie bei a erfolgen.

Aspirationspneumonie oder Allgemeininfektion oder Kräfteverfall führen in etwa ½ der Fälle zum *Exitus*.

Haeckel und *Kocher* erwähnen auffallende *Weichheit* und *Brüchigkeit* der Knochen von Zündholzarbeitern, was vielleicht als Folge einer durch Sklerosierung bedingten Elastizitätsverminderung anzusehen sei. Doch fehlen darüber noch genauere anatomische Feststellungen. — Man nimmt übrigens vielfach an (vgl. *Küttner*), daß die *primäre*, durch Aufnahme eingeatmeten Phosphordampfs ins Blut zustande kommende Einwirkung auf die Knochen ein allgemeines Knochenleiden hervorrufe, welches durch Gefäßveränderungen, sowie auch durch Knochenapposition im Mark sich kennzeichne und eine große Widerstandslosigkeit des Knochengewebes bedinge, ein Boden, auf dem nun die *sekundär* hinzutretende eitrige Infektion ein leichtes Spiel habe.

(*Lit.* bei *v. Stubenrauch*, Zur Lehre von der Phosphornekrose; S. kl. V. Nr. 303 1901, ferner bei *Perthes*, *Teleky*.)

VI. Infektiöse Granulationsgeschwülste.

1. Tuberkulose der Knochen.

Tuberkulose des Knochensystems ist ungemein häufig. Die Zufuhr der tuberkulösen Keime erfolgt sehr oft auf dem Blutweg, wobei Tuberkelbacillen von irgendeinem Herd im Körper aus mit dem Blut in das Innere des Knochens (oder selten ins Periost) eingeschleppt werden. Dieser embolische Ursprung ist vor allem bei der tuberkulösen Ostitis interna anzunehmen. In anderen Fällen wird die Infektion von einem Gelenk oder benachbarten Teilen aus fortgeleitet und ergreift zuerst die dem Knorpel nahe gelegenen Teile oder das *Periost*. Die hämatogene Tuberkulose des Knochens kann eine Teilerscheinung einer allgemeinen akuten Miliartuberkulose sein. Die hierbei im Knochenmark auftretenden miliaren, zuweilen aber auch viel größeren und massenhaften Tuberkel erlangen keine größere Bedeutung, da die allgemeine Miliartuberkulose in der Regel vorher zum Tode führt. — Die gewöhnlichen Formen von Knochentuberkulose, welche einen chronischen Verlauf nehmen, sind durch die Entwicklung einer tuberkulösen Wucherung mit Knochenschwund (Caries tuberculosa) charakterisiert.

Das *Auftreten der Knochentuberkulose* fällt besonders oft in das *jugendliche Alter*; manchmal macht es sogar den Eindruck, als ob sie direkt auf intrauteriner Übertragung beruhe. Bei Kindern trifft man vielfach neben der Knochentuberkulose ältere verkäste Lymphdrüsen (Bronchial-, Hals-, Mesenterialdrüsen) an. *Beim Erwachsenen* findet man sehr häufig neben dem tuberkulösen Knochenleiden Lungenphthise und tuberkulöse Darmgeschwüre. Während man in manchen Fällen von klinisch sog. primärer Knochentuberkulose bei der Sektion irgend einen alten, als primär anzusprechenden Herd findet, so ist doch zu betonen, daß, wie *Verf.* bestätigen kann, gelegentlich auch ganz *reine Fälle von primärer Tuberkulose* der Knochen vorkommen. So sezierte *Verf.* ein 3½jähr. Mädchen mit tub. Caries der Brustwirbelsäule und des Sacrums, mit Fistel, die ins Rectum perforiert war; keinerlei andere tub. Affektion; Amyloidose. — Von *klinischer* Seite wird *Traumen als prädisponierenden Momenten* für die Ansiedlung der Infektionserreger teils eine maßgebende (*Volkmann* u. a.), teils eine weniger große Rolle (nur in 6—7% *Wiener*) beigemessen. Tierexperimente (*Schüller*, *Krause*), welche als Stütze für die Bedeutung des Traumas dienen sollten, haben bei der Nachprüfung zwar nicht standgehalten (*Friedrich*, *Lannelongue* und *Achard*, *Honsell* u. a.). Die *klinische* Erfahrung spricht aber trotz des Ausfalls der Tierversuche, die eben doch keine vollkommene Analogie mit den menschlichen Verhältnissen herzustellen vermögen, dafür, daß ein Trauma sowohl als *mitwirkendes Moment für die Lokalisation* öfter in Betracht kommt, als auch *latente* tuberkulöse *Herde lebhaft anzufachen vermag* (vgl. auch *Pietrzikowski*, Lit.). Männer erkranken häufiger als Frauen (vgl. *Cheyne*).

Kleine spongiöse Knochen (Wirbelkörper, Phalangen, Metacarpalknochen, Calcaneus usw.) und an den langen Röhrenknochen vor allem deren *Epiphysen* und Metaphysen (sehr selten der Schaft) sind am häufigsten Sitz der tuberkulösen Ostitis.

Die typische *Lokalisation* ist verschieden von derjenigen der (akuten) Osteomyelitis; die eitrige Osteomyelitis hat ihre Hauptstätte in der Diaphyse langer Röhrenknochen. — Die tuberkulösen Knochenherde treten einzeln oder zu mehreren in demselben Knochen auf. Letzteres ist jedoch nicht häufig und noch am ersten an den großen Röhrenknochen zu sehen, wo sich in rascher Folge käsige Erweichungsherde bilden können. Zuweilen erkranken mehrere Knochen zugleich oder nacheinander.

Die weitere Entwicklung der tuberkulösen Knochenveränderungen kann sich verschieden gestalten:

Einmal folgt der Invasion der Tuberkelbacillen das *Auftreten reiner tuberkulöser Knötchen* im Mark der Knochen, welche anfangs grau erscheinen und einen hyperämischen Hof besitzen, dann mehr und mehr verkäsen und gelblich aussehen. Die Knötchen vergrößern sich durch periphere neue Eruptionen.

Viel häufiger treten im Beginn graue oder graurote *osteomyelitische Granulationsherde auf, welche hier und da typische miliare Tuberkel enthalten* (Fig. 398). *Tuberkelbacillen* sind darin nur sehr spärlich (ähnlich wie beim Lupus) zu finden. Man spricht hier von *tuberkulösem Granulationsherd* oder, wenn die Ausbreitung in diffuser Weise erfolgte, von *tuberkulösem Infiltrat* oder bezeichnet die tuberkelhaltige, chronisch-entzündliche Neubildung als *Fungus*. Wo die fungösen Granulationen sich etablieren, destruieren sie das Knochengewebe. Ob das mit totaler Aufzehrung des Knochengewebes einhergeht oder mit Bildung von partiellen Nekrosen kombiniert ist, hängt von der besonderen Beschaffenheit resp. den weiteren Schicksalen des tuberkulösen Granulationsgewebes ab. Manchmal verzehren die tuberkelhaltigen Granulationen das Knochengewebe durch lakunäre Einschmelzung wie bei jeder granulösen Ostitis, was ohne

Eiterung vor sich gehen kann (Caries sicca). Verkäst das tuberkelreiche Granulationsgewebe jedoch, oder ist es sehr atonisch, schlecht ernährt, so verliert es immer mehr die Fähigkeit, Knochen zu verzehren. Dann sterben die in dem verkästen Gewebe steckenden Knochenbälkchen ab; sie werden nekrotisch (*Knochensand*). Die Verkäsung tritt manchmal sehr in den Vordergrund (*Ostitis resp. Osteomyelitis tuberculosa caseosa*), und dann findet man ganz besonders große nekrotische Knochenstücke in dem Käse, so daß man manchmal sogar von Caries necrotica spricht. In der Umgebung sieht man nicht selten miliare Tuberkel. — In anderen Fällen herrscht ein schwammiges Granulationsgewebe vor (*Ostitis resp. Osteomyelitis fungosa*). Die fungöse Form der Knochentuberkulose trifft man am ersten bei fetten, gut genährten, die käsige Form bei mageren, schlecht genährten Individuen. Die Formen können sich aber auch miteinander kombinieren.

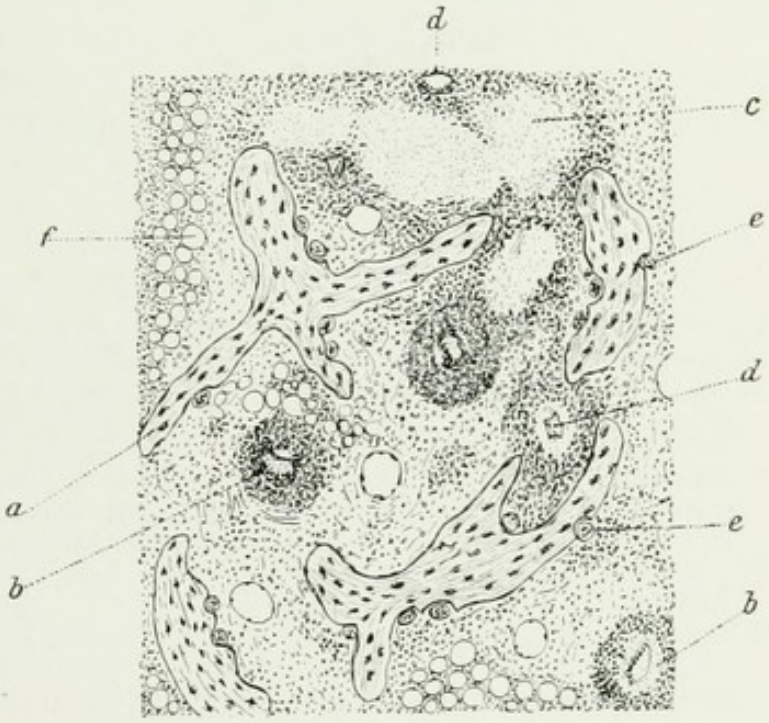

Fig. 398.
Tuberkulöse Caries eines Fußwurzelknochens.
a Knochenbälkchen.
b Tuberkel mit verkästem Centrum, epithelioiden und Riesenzellen.
c Verkäsung in tuberkulösem Granulationsgewebe.
d Riesenzelle im Tuberkel.
e *Osteoklasten*, zum Teil in *Howshipschen Lakunen* liegend.
f Fetthaltiges (gelbes) Knochenmark; an anderen Stellen weite, zartwandige Venen im Knochenmark. Mittlere Vergrößerung.

Der weitere Verlauf hängt ferner davon ab, ob die *verkästen Stellen* längere Zeit *unerweicht* bleiben oder aber alsbald *erweichen*. In ersterem Fall bilden sich trockene, steife, käsige, gelbweiße Herde, die zuweilen wie ein Geschwulstknoten in der Spongiosa sitzen (Fig. 399 A).

Diese käsigen Herde enthalten nekrotische, von Käse durchsetzte Knochenbälkchen, welche zuweilen einen zusammenhängenden *Sequester* bilden, in anderen Fällen in kleinste Teile zerbröckelt sind. Die Herde können *keilförmig* sein, wobei die Basis nach dem Gelenk zu, bei den Wirbelkörpern nach vorn liegt. Das deutet auf eine *Beziehung zum Gefäßsystem*, eine metastatisch-*embolische* Entstehung hin (*König*), wobei es entweder zu einem *sofortigen Verschluß* oder zu einer obliterierenden tuberkulösen Endarteriitis und vorheriger Aussaat in dem Gefäßgebiet kommt (*Heile*), und man hat solche Herde auch als **tuberkulöse Infarkte** (*Krause*) oder **tuberkulöse Keilherde** (*König*) bezeichnet. Experimente von *W. Müller*, *Cheyne*, *Friedländer* und anatomische Untersuchungen von *Lexer*, welche die Arterienverzweigungen in den Knochen (vgl. S. 687) besonders berücksichtigten, sprechen durchaus für eine solche Entstehung, für die im *gefäßreichen jugendlichen Knochen* (vgl. S. 687) natürlich die geeignet-

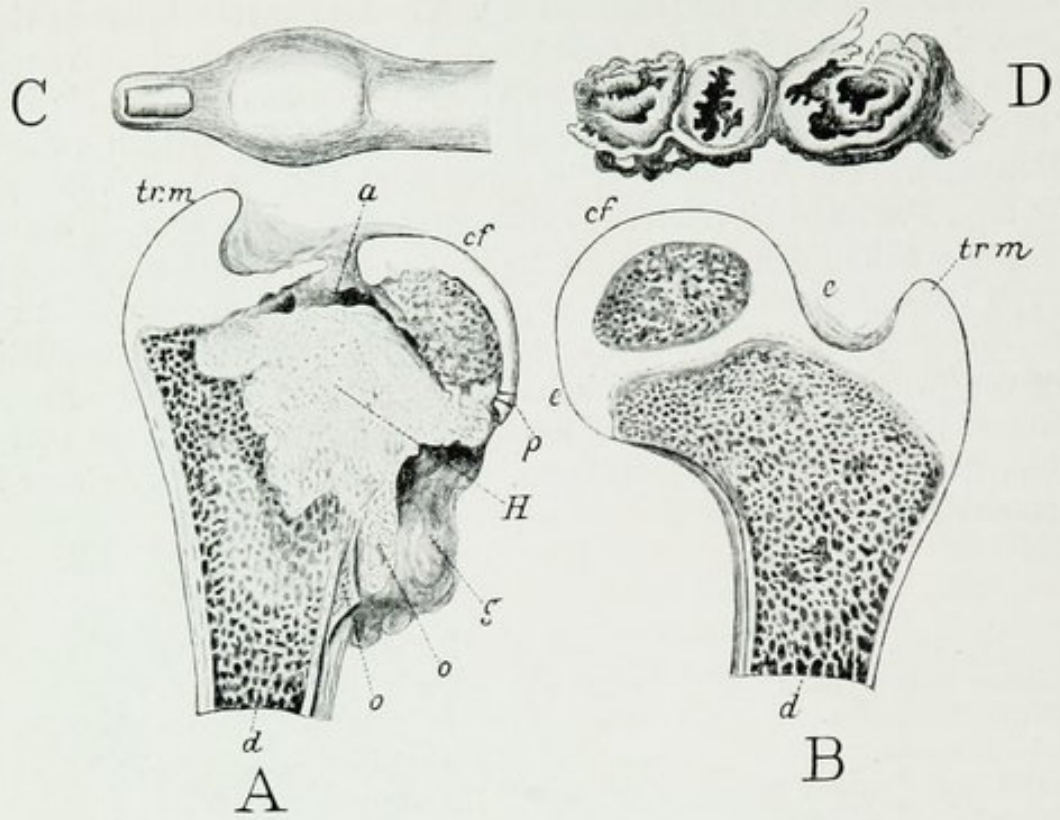

Fig. 399—402.

A Großer subartikulärer, steifer, **käsiger Keilherd** (*H*) im Femur **(Ostitis tuberculosa caseosa).** Granulationen sind oben (*a*) und unten breit nach dem Hüftgelenk perforiert (*ostale Form der Coxitis*), haben die Innenseite des Schenkelhalses zerstört und sind hier in die Umgebung vorgedrungen. Es bestanden mehrfache periartikuläre *kalte Abscesse.* Bei *o* schwacher Versuch von Osteophytenbildung. Die Epiphysenlinie ist ganz verwischt. Der Femurkopf (*c f*) ist zum großen Teil aus dem Zusammenhang mit dem Hals gelöst. Bei *p* ist der Gelenkknorpel von unten her perforiert. *tr m* Trochanter major. *d* Schaft. Von einem 2jähr. Kinde. Es bestand eine starke, zu Atemnot führende Vergrößerung der verkästen Bronchialdrüsen. Tracheotomie. Tod an Bronchopneumonie. Beob. aus Breslau.

B Frontalschnitt des gesunden linken Femur desselben Kindes. Bezeichnungen wie bei A. *e e* Epiphysenlinie. $^{9}/_{10}$ nat. Gr. Nach dem frischen Präparat gezeichnet.

C **Spina ventosa** der zweiten Phalanx von einem 2jähr. Kinde, nach *v. Volkmann.*

D **Spina ventosa** aller drei Fingerphalangen, nach *Howship.* Maceriert.

sten Bedingungen vorliegen. Eine solche Verschleppung tuberkulös infizierter Emboli in die Knochen kommt in der Regel nur bei auch sonst schwer tuberkulösen Individuen vor, aber es können solche Herde auch als Primärleiden auftreten, wobei dann Tbb. z. B. die Lunge passierten und im Blut eingeschleppt grade hier Fuß faßten. Der ganze käsig nekrotische Herd kann dann weiter durch *reaktive, rarefizierende Ostitis aus dem Zusammenhang* mit dem übrigen Knochen *gelöst* werden, was nicht selten lange Zeit erfordert, und er erscheint dann von einem Granulationssaum umgeben. Die Granulationen können reichlich Eiter produzieren oder puriform schmelzen, während der käsige Zerfallsprozeß peripher fortschreitet. Der *Sequester* wird dann von Eiter oder eiterähnlicher Flüssigkeit umgeben. Es entsteht ein sog. **tuberkulöser Knochenabsceß,** und der periphere Granulationsgewebssaum heißt *Absceßmembran.* Mitunter kommt es jedoch auch durch schwielige Umwandlung des Granulationsgewebes zu einer **Abkapselung** des tuberkulösen Erweichungsherdes und zu einer **Sklerose des umgebenden Knochengewebes.** Oft wird das freilich schon dadurch verhindert, daß die den Absceß beherbergende Spongiosa mechanisch durch Belastung einbricht, zermalmt wird, worauf dann eine diffuse Ausbreitung in die Umgebung erfolgt.

Haben die tuberkulösen Granulationsherde die Neigung, alsbald zu *verkäsen* und zu *erweichen*, so wandeln sie sich in eine käsig-eitrige Masse, den *‚tuberkulösen Eiter‘* um, welcher sehr arm an Tuberkelbacillen ist und Partikel der nekrotischen Knochenbälkchen, sog. *Knochensand*, enthält. Vielfach handelt es sich jedoch hierbei nicht um eine richtige, reine Eiterung, sondern nur um eine puriforme Schmelzung.

Demgemäß findet man auch die bekannten Eitererreger für gewöhnlich nicht in dem ‚tuberkulösen Eiter‘ (*Krause*); es müßte denn der Herd nicht abgeschlossen, sondern nach außen aufgebrochen sein, unter welchen Umständen dann Eitererreger leicht hinzugelangen können.

Greift der tuberkulöse Zerfallsprozeß auf das *Periost* und die umgebenden *Weichteile* über, oder bricht ein ulceröser Herd in ein *Gelenk* (s. S. 781) ein, so können sich mannigfache schwere Veränderungen anschließen. Das Periost kann von tuberkulösen Granulationen durchsetzt werden, welche sich oft auf die benachbarten Weichteile fortsetzen. Verkäsen und erweichen die Granulationen, so entstehen in der Umgebung des erkrankten Knochens sog. *kalte Abscesse* oft von großer Ausdehnung sowie *Fistelgänge*, deren Auskleidung meist von weichem, tuberkelhaltigem Granulationsgewebe gebildet wird, und deren äußere Umgebung schwielig umgewandelt sein kann.

Den meist dicklichen *Inhalt der kalten Abscesse* bildet eine aus käsigen Zerfallsmassen und spärlichen noch erhaltenen Eiterkörperchen bestehende Flüssigkeit, welche meist *Knochensand*, zuweilen auch gröbere Sequester enthält. Wo die Interstitien zwischen Muskeln und Sehnen oder die Umgebung von Nerven und Gefäßen geeignete Leitbahnen bilden, kann sich die Flüssigkeit immer weiter ausbreiten. Es handelt sich jedoch dabei weniger um einen rein mechanischen Vorgang, wie der Ausdruck **Senkungs-** oder **Kongestionsabsceß** voraussetzt, als vielmehr um die weitere Ausbreitung eines ulcerativen, mit verkäsender Tuberkelbildung verbundenen Eiterungsprozesses. Diese Abscesse, von *Wirbelcaries* ausgehend (*spondylitische Abscesse*), liegen entsprechend dem Sitz der tuberkulösen, vorzüglich in dem vorderen Abschnitt der Wirbelkörper gelegenen Herde, meist im Zellgewebe *vorn seitlich* von den Wirbelkörpern, seltener vorn median (s. Fig. 403), und zwar am häufigsten in der *unteren*, zuweilen aber auch in der oberen Hälfte der Wirbelsäule. Liegt der Sack median im Bereich der letzten Hals- und 3 oberen Brustwirbel, so kann, wie in Fig. 403 Trachealkompression entstehen (vgl. auch *Pieniazek*). Die Abscesse können einen bis über faustgroßen, fluktuierenden oder teigig eindrückbaren, einfachen Sack oder einen quergelagerten Doppelsack bilden und sich allmählich verjüngend oder als breitere oder engere Fisteln einseitig oder beiderseits nach abwärts ziehen. Erreichen sie den *Ileopsoas*, so können sie sich in dessen Scheide, die, wie *Verf.* sah, armdick ausgehöhlt werden kann, nach abwärts bis zur *Schenkelbeuge*, in seltenen Fällen den großen Gefäßen folgend sogar bis zur *Kniekehle* fortsetzen. Seltener ist die Richtung des Abscesses längs dieser Scheide, außerhalb derselben; er senkt sich dann retroperitoneal, wobei er hinten ins Becken und z. B. durch das For. ischiadicum in die *Glutäalgegend* gelangt. Am häufigsten bildet sich an der *Innenseite des Oberschenkels* eine schmerzhafte Anschwellung, die sich beim Aufschneiden als eine oft *ungeheure Tasche* erweist, deren ulceröse Wände lebhaft Eiter produzieren. Eine spontane Eröffnung nach außen tritt oft erst spät ein. Selbst das *Hüftgelenk* kann von dem Absceß eröffnet werden. Manchmal sieht man den *Ileopsoas* in einen *tuberkulös-käsigen, kavernösen Gewebsstrang* verwandelt, oder er ist von vielen *buchtigen Abscessen* durchsetzt, welche oft eine mißfarbene, fetzige Wand besitzen; in anderen Fällen ist er *wie eine Rinne ausgehöhlt* und sulzig, *schwielig* umgewandelt, oder der Eiter ist fast ganz geschwunden oder noch zum Teil käsig eingedickt vorhanden, und der Muskel ist schwielig umgewandelt und häufig graugrün verfärbt (sog. **Psoasabsceß**). — Auch an *Beckencaries* (Os sacrum) und *Coxitis* kann sich eitrige Psoitis anschließen; in letzterem Fall steigt der Prozeß also in die Höhe.

— Psoasabscesse können auch durch das Peritoneum in die *Bauchhöhle* oder *in das Colon descendens durchbrechen.* — Bei Caries der oberen Halswirbel kann sich ein **Retropharyngealabsceß** (s. S. 394) entwickeln.

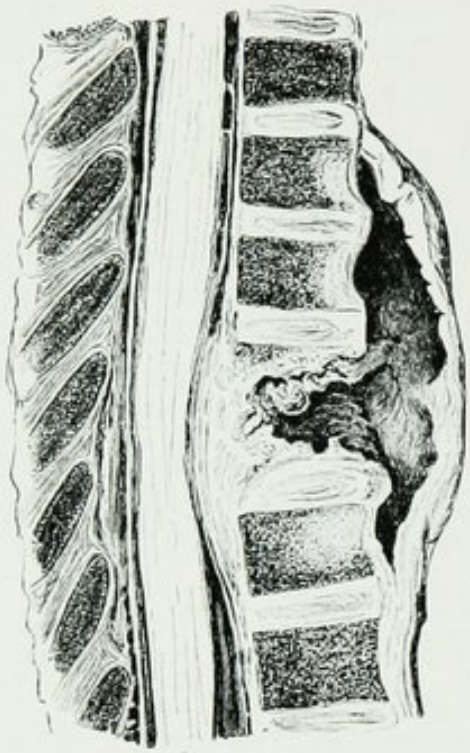

Fig. 403.

Prävertebraler Abscess *bei Caries tuberculosa des III. u. IV. Brustwirbels.* 3jähr. Knabe mit Luftröhrenkompression, welche durch operative Entfernung der Thymus nicht behoben wurde (vgl. Mitt. des *Verf.* in C. f. Schw. Nr. 16, 1906). $^5/_6$ nat. Gr.

In verschiedener Weise können sich *osteoplastische Vorgänge*, meist *Periostitis*, nicht selten auch *Ostitis ossificans* mit den destruktiven Prozessen kombinieren. Das bekannteste Beispiel hierfür ist die gleich (s. unten) zu erwähnende sog. *Spina ventosa* (Fig. 399 bis 402 C und D).

Einige besonders wichtige Lokalisationen der Knochentuberkulose.

Es wurde bereits oben (S. 702) erwähnt, daß die Knochentuberkulose mit Vorliebe *spongiöse*, besonders *kleine Knochen* (Fuß-, Handwurzel, Wirbel) befällt. An den **größeren Röhrenknochen** ist vor allem die schwammige Substanz der *Epiphysen* Lieblingssitz teils fungöser granulierender, zur Aushöhlung führender, teils käsiger, zur Sequestration kommender Herde, was vielfach eine Mitbeteiligung von *Gelenken*, vor allem des Knies und der Hüfte nach sich zieht (*ostale Form der tuberkulösen Arthritis*).

An den **Finger-** oder **Zehenphalangen,** seltener an den *Metacarpal-* oder *Metatarsalknochen* oder an den *Enden eines langen Röhrenknochens* (Ulna, Humerus) kommt bei sehr jungen Kindern (die noch eine, die Einschleppung von infektiösem Material begünstigende starke A. nutritia in der Diaphyse ihrer kurzen Röhrenknochen und bis zum 4. Jahr noch spongiösen Knochen statt einer Markhöhle besitzen) die als **Spina ventosa,** *Winddorn*, bezeichnete flaschenförmige, bald harte, bald elastische Auftreibung nicht selten vor (S. 704 Bild C u. D). Im Innern erfolgt Resorption durch tuberkulöse Granulationswucherung (myelogene Tuberkulose), wobei die Markhöhle sich ausweitet, außen findet eine periostale Wucherung statt, welche Knochen oder nur unvollkommen verknöcherte Periostlagen produziert. Die Affektion kann multipel auftreten, zuweilen ohne Aufbruch und Eiterung verlaufen und sich manchmal unter Hinterlassung einer dauernden, häufig *nur geringen Wachstumshemmung* sogar spontan zurückbilden. (Bei chir. Behandlung kann Heilung unter ausgiebigem plastischem Knochenersatz stattfinden [vgl. *Müller*, u. Lit. bei *Silbermark*].) Schrumpft das ausheilende Granulationsgewebe dagegen stark, so werden die Finger unter Mitwirkung des Sehnenzuges zu *klobigen Rudimenten* entstellt. Man nennt die Affektion auch von alters her *Pädarthrocace* (παῖς Kind, ἄρθρον Glied, κακία schlechte Beschaffenheit). — Vgl. auch Spina ventosa bei Syphilis, S. 715.

An der **Wirbelsäule** erkranken nicht selten **mehrere Wirbelkörper** zugleich, 4, 6 und mehr; am häufigsten ist die *untere Hälfte der Brust-* und die *obere der Lendenwirbelsäule* betroffen. Eine oft längere Zeit zunächst *cortical*, auf die vorderen Abschnitte beschränkt bleibende, durch tuberkulöse subperiostale Granulationsherde bedingte Caries oder aber, was wohl das Häufigste ist, eine im Innern des Wirbelkörpers beginnende *diffuse käsige Ostitis interna* kann mehrere Wirbelkörper und deren verbindende Bänder und Bandscheiben so zerstören, daß schließlich der oberhalb gelegene Teil der Wirbelsäule keinen Halt mehr hat und herunter-

sinkt; hierbei werden die zum Teil abgeschmolzenen oder ausgehöhlten Wirbelkörper in Stücke zerbröckelt oder mechanisch zermalmt und platt oder keilförmig komprimiert. Die Wirbelsäule bricht zusammen, was nicht selten mit Hilfe eines Traumas zustande kommt. Es entsteht so das *Malum Pottii*, die **Pottsche Kyphose** (Fig. 404), **Buckel** oder **Gibbus,** eine *winklige Knickung der Wirbelsäule mit nach vorn offenem Winkel.* Die Wirbel können das Rückenmark direkt komprimieren; diese Art von *Kompression* ist aber selten. In der Regel engt ein *extradural sich ansammelnder kalter Abscеß* den Wirbelkanal ein und führt dadurch zuweilen zu *Kompression* des Rückenmarks (sog. *Kompressionsmyelitis*, s. bei dieser).

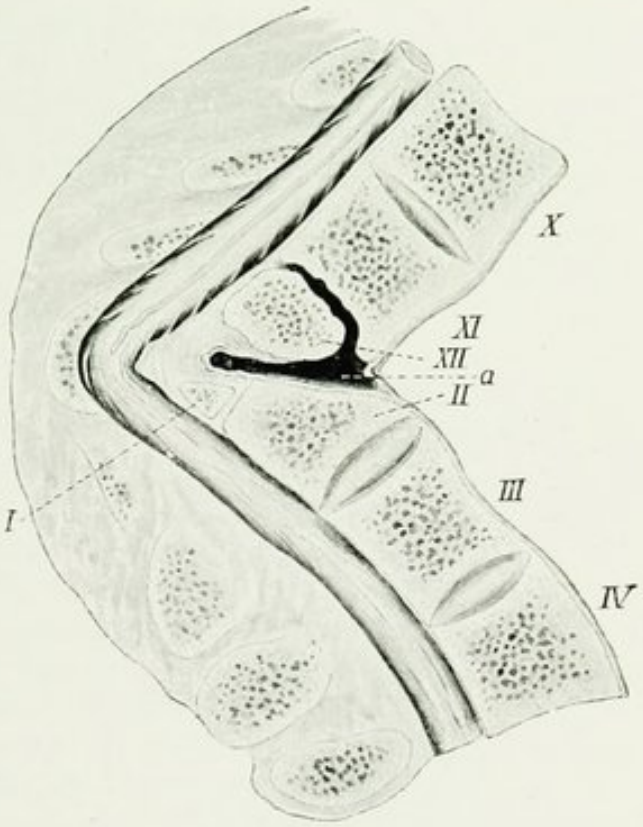

Fig. 404.
Pottsche Kyphose (Buckel).
Winklige Knickung durch Zerstörung des XII. Brust- und des I., teilweise auch des II. Lendenwirbels. Der I. Lendenwirbel, bis auf einen kleinen Keil geschwunden, wird von weichen Gewebsmassen umgeben, desgleichen der XII. Brustwirbel. Von der mit tuberkulösen Granulationen umgebenen Absceßhöhle *a*, in welche der cariöse XII. Brustwirbel hineinragt, gingen beiderseits Senkungsabscesse nach unten und setzten sich im muldenartig ausgehöhlten Psoas bis zum Lig. Poupartii fort. Von einer 29jähr., an ulceröser Phthise mit Amyloidose verstorbenen Jungfrau. Es bestanden keine Kompressionserscheinungen des Rückenmarks. ½ nat. Größe. Samml. Breslau.

Während der Winkel in frischen Fällen noch eine gewisse Beweglichkeit seiner Schenkel zeigt, wird er, *wenn die Caries ausheilt*, durch Knochenbildung dauernd und vollständig festgestellt. *Die Kyphose wird fixiert*; meist geschieht das im Verlauf von 3—4 Jahren. — In manchen Fällen bleibt die Kyphose trotz totalen Schwundes einer Anzahl von Wirbelkörpern aus. Das kann z. B. der Fall sein, wenn die betreffenden Individuen — meistens sind es Kinder — *dauernd liegen*, weil z. B. gleichzeitig ein Fungus pedis oder genu besteht, und *wenn die Processus spinosi* und teilweise auch die *transversi* noch *erhalten blieben.* Seltener sind die **Fortsätze der Wirbel,** besonders die queren, vorwiegend betroffen (Fig. 405), wobei sich *postvertebrale* Abscesse anschließen können. *Prävertebrale* **Kongestionsabscesse** (S. 705) sind viel häufiger, da die Caries ja meist *vorn* an den Wirbelkörpern beginnt. — Auch auf die **Rippen** kann sich die tuberkulöse Caries der Wirbelsäule ausbreiten, und es können sich peripleurale kalte Abscesse bilden. Häufiger schließt sich Rippencaries jedoch an Lungenphthise an. Auch *primäre* tuberkulöse Periostitis kommt hier vor.

Caries des Atlas und Epistropheus. Durch Zusammenbruch, der sich in manchen Fällen schon an eine kräftige Drehung oder ein brüskes Emporheben oder Nachhintenbiegen des Halses anschließt, kann plötzlicher Tod (Atemparalyse) eintreten, und man findet dann nicht selten den Zahnfortsatz des Epistropheus in die Medulla oblongata eingedrückt.

Am **Schädel** kommt *sekundäre* tuberkulöse Caries relativ oft am *Felsenbein* vor im Anschluß an tuberkulöse Erkrankungen der Paukenhöhlenschleimhaut. Auch an Tuberkulose

der *Nasenschleimhaut* kann sich eine sekundäre Tuberkulose der Knochen anschließen, desgleichen an *Tuberkulose (Lupus) der äußeren Haut*. *Primäre Tuberkulose* ist dagegen recht selten; am *Schädeldach* kommt sie am ersten in der Stirn- und Scheitelbeingegend vor und zwar meist bei Individuen (vorwiegend Kindern) mit schwerer allgemeiner Tuberkulose. Es gibt a) eine *käsige Ostitis*, oft multipel, die zu rundlicher Durchlöcherung führt (‚perforierende Tuberkulose', *v. Volkmann*), und meist an den Scheitelbeinen hinten vorkommt, b) eine *periostale* Form, welche zu Absceßbildung, aber selten zu Aufbruch des tuberkulösen Herdes nach außen führt, da die feste Galea und die Kopfhaut dies meist verhindern; dagegen können die tuberkulösen Granulationen *den Knochen durchsetzen* und auf die Dura, Meningen, Sinus vordringen und *Meningitis*, *Sinusthrombose* oder selbst *Arrosion eines Sinus* oder einer *Arterie* herbeiführen. Auch von den äußeren, periostalen Schichten der Dura kann eine tuberkulöse Granulationswucherung mit folgender Caries ausgehen. Den Defekt umgibt oft ein flacher Wall von Osteophyten auf der Tabula vitrea. — Tuberkulöse Caries kommt noch relativ oft am *Oberkiefer* vor, wodurch Fisteln am unteren Orbitaldach entstehen können.

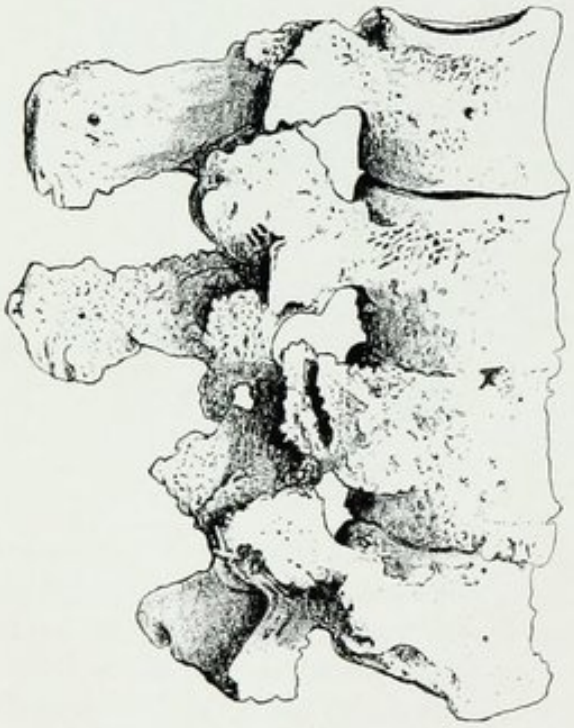

Fig. 405.

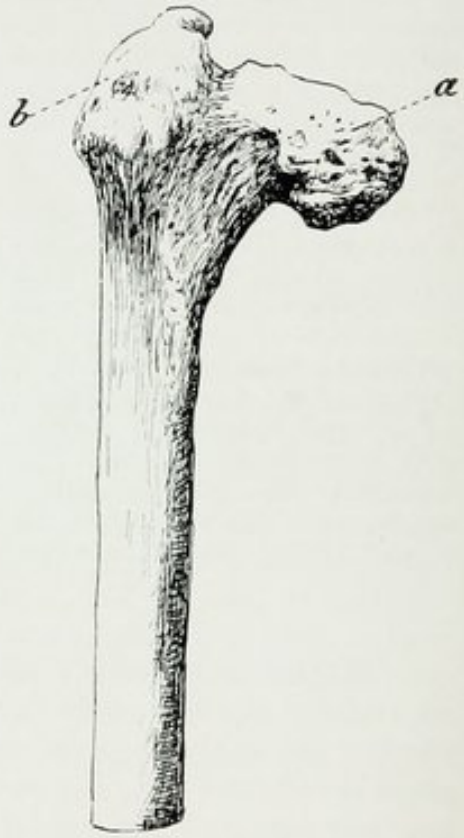

Fig. 406.

Fig. 405. **Tuberkulöse Caries mehrerer Lendenwirbel mit besonderer Beteiligung der Processus transversi und spinosi.** Es bestand ein *postvertebraler Absceß* am hinteren Umfang des Spinalkanals. An den drei unteren Wirbelkörpern haben sich durch Verwachsung supracartilaginärer Exostosen knöcherne Brücken über den Zwischenbandscheiben gebildet. 58jähr. Frau mit Phthise und Darmgeschwüren. Tod an Perforationsperitonitis. Samml. Breslau.

Fig. 406. **Schwund des größten Teils des Femurkopfes infolge tuberkulöser Caries.** Sklerotische Ausheilung des Stumpfes (*a*). Trochanter major (*b*).

Ausgänge. Kleine und mitunter auch sehr ausgedehnte Herde können noch spontan *ausheilen*; das wird bei besonders gut genährten Kindern mitunter beobachtet, während sich nach vollendetem Knochenwachstum die Heilungstendenz mehr und mehr verliert. Es bildet sich um den ausheilenden Herd eine reaktive granulierende Ostitis, welche entweder zur Bildung einer

Schwiele oder zu Knochenproduktion führt. Die fibröse Ausheilung kann jedoch eine trügerische sein; denn mitunter erhalten sich Tuberkelbacillen in der Schwiele, und der alte Herd kann oft nach Jahren wieder aufflackern. Anderseits können aber selbst stark deformierte Teile, z. B. winklig eingebrochene *Wirbelkörper*, nach Ablauf des tuberkulösen Prozesses durch sklerotische Knochenmassen solid verschmolzen werden (vgl. fixierte Pott'sche Kyphose).

Gelegentlich sieht man auch bei Coxitis nach cariöser Zerstörung des größten Teils des *Femurkopfes* den Rest oder Stumpf (Fig. 406) oder auch die cariöse *Pfanne* sklerotisch und zuweilen sogar synostotisch ausheilen.

Die Knochentuberkulose wird **selten der Ausgangspunkt entfernter sekundärer tuberkulöser Erkrankungsherde.** Man findet aber in den Leichen, besonders wenn es sich um ältere Individuen mit Knochentuberkulose handelt, häufig **schwere tuberkulöse Veränderungen in anderen Organen,** wie in den Lymphdrüsen, den Lungen, im Darm u. a. Während diese anderweitigen tuberkulösen Veränderungen vielfach die Todesursache abgeben, führt in anderen Fällen, wo jene Affektionen ganz abgelaufen sein können, die mit der tuberkulösen Affektion des Knochens zusammenhängende *Eiterung* zu **Amyloidose** und dadurch zum *Tode*. Selten schließt sich *allgemeine Miliartuberkulose* an.

2. Syphilis der Knochen.

A. Kongenitale Syphilis (vgl. auch bei Haut).

Die hier meist in Frage kommende Veränderung, welche sich sehr oft, wenn auch nicht konstant und manchmal erst bei mikroskopischer Kontrolle findet, ist die *Osteochondritis syphilitica* (*Wegner*); in selteneren Fällen sehen wir auch eine *Periostitis ossificans* (s. S. 712 u. Fig. 411—413).

Praktisch ist die Osteochondritis *außerordentlich wichtig.* Einmal ist sie sehr häufig und zweitens selbst an ganz macerierten Totgeborenen (sog. totfaulen Früchten), bei denen etwa sonst vorhandene Zeichen von Syphilis, wie *Hautaffektionen* (s. bei Haut), interstitielle Entzündung der *Leber*, Lungen, des Pankreas, der Nieren, Milztumor etc. nicht mehr nachweisbar sind, noch als **ganz sicheres Zeichen der kongenitalen Syphilis** anzusprechen. Da der Prozeß nicht überall gleich entwickelt ist, sehe man stets verschiedene Knochendurchschnitte nach! Wie *Orth* noch jüngst betont, ist die Veränderung um so seltener, je länger das Kind gelebt hat.

Es handelt sich hierbei um eine Veränderung an der Epiphysen- und Diaphysengrenze, vor allem des Femur, der Unterschenkel und Oberarme, ferner auch der Rippen, seltener anderer Knochen.

Man unterscheidet *verschiedene Stadien resp. Grade* von Osteochondritis. In dem I. Stadium sieht man *statt der normalerweise als zarte, gerade, kreideweiße Linie sichtbaren Verkalkungszone* (Fig. 407 C) eine *zackige, verbreiterte, unregelmäßige, gelbweiße Linie* (Fig. 407 A u. B), welche mit Zacken in die anstoßende Knorpelschicht hineinreicht. Mitunter ist die Veränderung makroskopisch nur gering; aber selbst dann kann mikroskopisch eine große Unregelmäßigkeit der in der Regel deutlich verbreiterten Verkalkungszone zu erkennen sein; kalkfreie, normale und vorgeschobene verkalkte Stellen wechseln ab. Entsprechend unregelmäßig ist die subepiphysäre Markraumbildung. Die Knochenbälkchen sind sehr ungleichmäßig dick, zeigen oft nur wenige Osteoblasten und enthalten unregelmäßige, oft sehr bedeutende Reste krümelig verkalkten Knorpels. In dem zellreichen Mark liegen nicht selten auffallend viele Riesenzellen. — In dem *II. Stadium ist die zackig-krümelige Verkalkungszone*

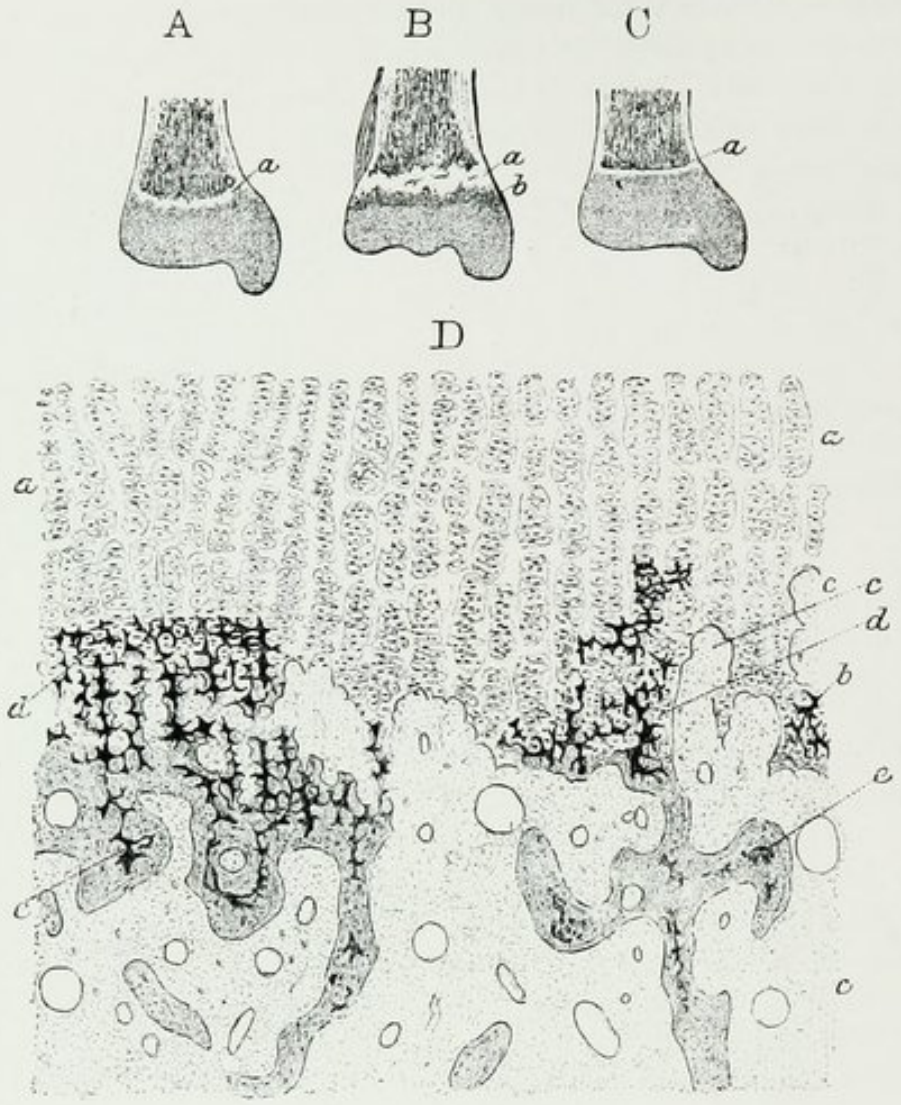

Fig. 407—410.

Osteochondritis syphilitica.

A, B Unteres Ende der Tibia. Verschieden schwere Grade der Veränderung. Bei *a* verbreiterte, unregelmäßig begrenzte Verkalkungszone. *b* Breite Knorpelwucherungsschicht.

C Unteres Ende der Tibia. Normal. Der Knorpel ist dunkel, blutig, imbibiert.

D Osteochondritis syphilitica (II. Stadium). *a* Knorpelwucherungszone. *b* Verkalkungszone, ganz unregelmäßig, unterbrochen, einzelne Verkalkungsherde weit vorgeschoben. *c* Markräume, weit, ganz unregelmäßig gegen den Knorpel vordringend. *d* Großzelliger Knorpel; zum Teil ist seine Zwischensubstanz verkalkt. *e* Reste verkalkten Knorpels im Innern der spärlichen, unförmigen Knochenbälkchen. Hämatoxylin-Karminfärbung. Mittl. Vergr.

viel breiter, und die Knorpelwucherungszone kann durch stärkere Wucherung quellen. (Verwechslung mit Rachitis.)

Die Knorpelwucherung kann aber auch absolut verringert sein (*Tschistowitsch*). — Als wichtigster Unterschied gegenüber der Rachitis ist das *Übermaß der Verkalkung* bei der Ost. syph. anzusehen, während die Kalksalze bei der Rachitis im Gegenteil vermindert sind.

Bei noch schwereren Graden der Veränderung (*III. Stadium*) kann die *Epiphyse im ganzen* durch Knorpelwucherung nicht unbeträchtlich *verdickt* sein; doch ist das durchaus nicht konstant. *Zwischen* die sehr variable, manchmal nur schmale (Fig. 413) oder teilweise sogar fehlende (Fig. 413), in anderen Fällen *breite, mörtelartig zerreibliche Verkalkungszone und den Knochen* schiebt

sich ein, in schwersten Fällen die Kontinuität der Knochenbälkchen stellenweise grob unterbrechendes, weiches, zu fettigem und feinkörnigem Zerfall stark tendierendes *graues*, *graugelbes* oder graugrünes, glasiges Gewebe, ein erweichender *osteomyelitischer Granulationsherd* (Fig. 412 u. 413).

Aber auch abgesehen von diesen extremen Fällen sind im Bereich dieses — von den einen nur *einfach-entzündlich*, von den anderen richtig *gummös* genannten — Gewebes die *Knochenbälkchen* ganz außerordentlich ungleich, durcheinander geworfen, ohne axiale und parallele Richtung; manche sind sehr dünn, teilweise fehlen sie auch ganz, so daß in dieser Schicht der *Zusammenhang zwischen Diaphyse und Epiphyse locker* wird. Man merkt das gut, wenn man die Knochen herauszunehmen versucht. Es kann zwar auch bei normalen Knochen bei mangelnder Vorsicht unschwer passieren, daß man dabei eine Epiphyse abbricht; dann findet aber immer eine *reine Ablösung* der gleichmäßig körnigen oder warzigen Diaphysenoberfläche von dem Knorpel statt, während die Bruchflächen bei der Osteochondritis durch anhaftende Massen unregelmäßig zackig, höckerig, krümelig sind. — In ganz schweren Fällen lösen sich die Epiphysen *spontan* ab **(Epiphysenlösung);** hier käme nach *M. B. Schmidt* die Ablösung durch Granulationsgewebe zustande, das im Bereich der Verkalkungszone entsteht, große Lücken im ossifikationsfähigen Knorpel erzeugt und von dem Bindegewebe der *Knorpelkanälchen* ausgeht. Diese Knorpelmarkkanälchen (*v. Langer*), die in den Knorpel hineinziehen, sind gefäßfüh-

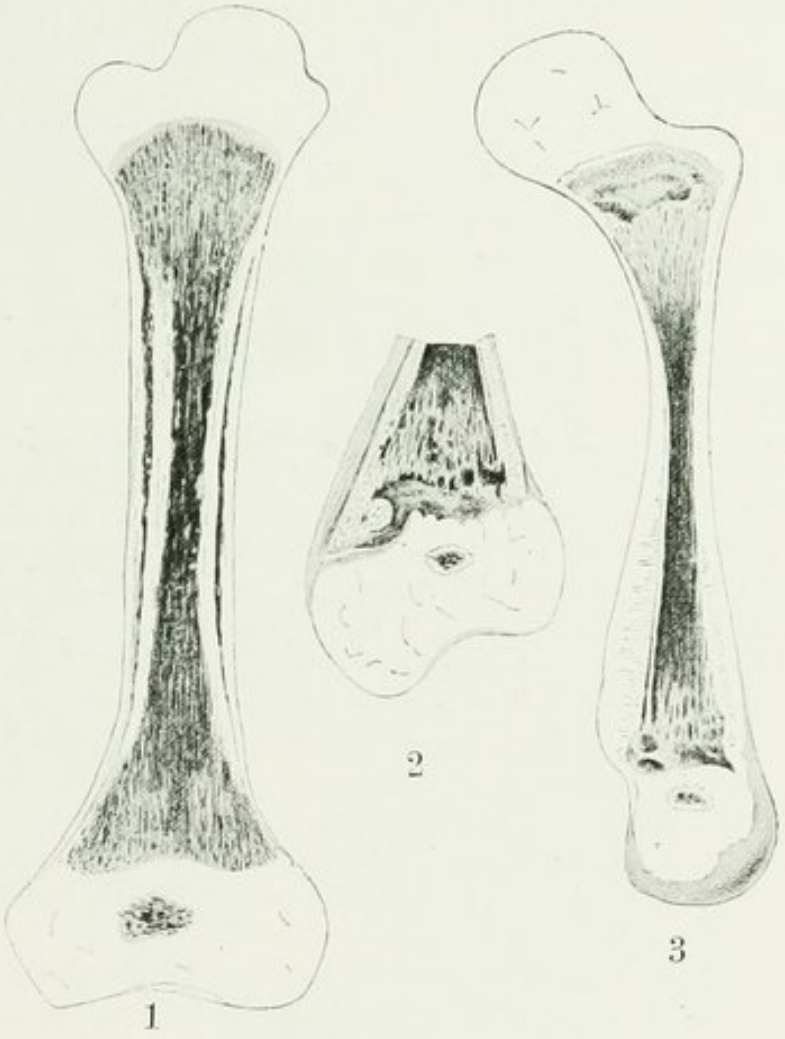

Fig. 411—413.

Schwere Knochenveränderungen bei kongenitaler Syphilis.

1. *Sarg- oder Knochenmantelbildung* des Femur durch Periostitis ossificans und Medullisation (s. S. 712). Ähnlich waren Tibiae, Fibulae und Humeri verändert. 3 monatl. Kind mit Psoriasis syphil. Osteochondritis geringen Grades (auch mikroskop. festgestellt), bes. auch an den Rippen. Periostitis ossificans am Schädeldach. Milz 56 g. Frisches Präp. Am macerierten Präp. war die Einschachtelung noch viel deutlicher. Eigene Beob. aus Basel.

2. *Gummöse Osteomyelitis*, totale Unterbrechung der endochondralen Ossifikation. Periostitis ossificans. R. Femur, unterer Teil. Länge des Femurs 9,6 cm. 6 Wochen altes Kind mit Papeln, Osteochondritis und Periostitis und gummöser Osteomyelitis aller großen Röhrenknochen, Caries gummosa des Stirnbeins. Milz 40 g.

3. *Periostitis ossificans*; *Andeutung von Sargbildung. Gummöse Osteomyelitis*; Unterbrechung der endochondr. Ossifikation an der unteren Epiphysengrenze, oben sehr unvollständige Knochenbälkchenbildung. Starker Schwund der alten Corticalis. L. Femur, von demselben Fall wie 2. Eigene Beob. aus Breslau.

rende Ausläufer des perichondralen Bindegewebes. — Die abgelösten Epiphysen können nachher, und zwar auch bereits intrauterin, wieder *anheilen*. Die Epiphysenlösung (‚Décollement', *Ranvier*) ist, wie *Parrot* zeigte, die Ursache der Unbeweglichkeit, sog. ‚*Pseudoparalyse*' des Gliedes; das wird am oberen Humerusende und besonders oft am unteren Radiusende beobachtet. *Verf.* sah auch Fälle, wo eine Kontinuitätstrennung am Humerus nicht eigentlich subepiphysär, sondern mehr unterhalb, in der Metaphyse (s. S. 687) eintrat.

Über *paraarticuläre Abscesse* als Komplikation von schweren Formen der Osteochondritis vgl. *Hochsinger*, *Kaumheimer*.

Selten entsteht infolge von Osteochondritis eine *Verkürzung*, im Gegenteil werden die Knochen eher *länger*; meist *heilt* sie aber wohl *spurlos* aus (*Taylor*).

Gelegentlich sieht man circumscripte größere, gelbliche, fettig degenerierte *gummöse* Herde im Knochenmark (selten).

Weniger häufig ist *Periostitis ossificans*, die mit schweren osteochondritischen und gummösen Veränderungen zusammen vorkommen kann (Fig. 412 u. 413).

Seltener ist eine **besondere Form der Periostitis ossif. syphilitica,** die an den Röhrenknochen (bes. Humerus, Ulna, Femur, Tibia) zur Bildung eines durch Markmasse zum größten Teil von der Rinde getrennten, oft mehrschichtigen *Knochenmantels* führt, was man auch als **Sargbildung** (*v. Recklinghausen*) bezeichnet hat (Fig. 411). Diese eigentümliche **Einschachtelung,** bei der sich der Mantel von der alten Corticalis (die bei der typischen Sargbildung erhalten bleibt) ablöst, kommt, ebenso wie die Schichtenbildung in dem Mantel, nach *Parrot* (der die Affektion nur auf die unteren Hälften der Röhrenknochen beschränkt sah) durch eine beschleunigte Markraumbildung **(Medullisation)** zustande; diese tritt in den neugebildeten Knochenanlagen zu einer Zeit auf, wo die alte Knochenrinde noch kompakt geblieben ist. (In anderen Fällen von Periostitis ossif. wird die alte Corticalis stellenweise aber ganz resorbiert — Fig. 413.) *v. Recklinghausen* beschrieb die Sargbildung u. a. bei einem 10jähr. Mädchen; Osteochondritis war da nicht mehr nachzuweisen, bei einem dreimonatlichen Kinde bestand sie jedoch noch zugleich mit der Mantelbildung; so war es auch in unserem Fall Fig. 411.

Auch syphilitische Periostitis, Ostitis und Pachymeningitis am *Schädel* und ferner diffuse Hyperostose an demselben kommen zuweilen bei kongenitaler Syphilis vor (*Virchow*, *Pommer*, Lit.). *Verf.* sah das z. B. u. a. in dem Falle, von welchem die von Gummen durchsetzte Lunge in Fig. 175 abgebildet ist; es bestanden symmetrisch beiderseits am Frontale flachhöckerige graurote gummöse Infiltrate von je 1-Markstückgröße, die den Knochen substituierten.

Über *Lues ‚hereditaria'* besser *congenita tarda* des Skeletts vgl. unten und S. 715.

(*Lit.* über Osteochondritis und kongenitale Knochenlues überhaupt bei *Herxheimer*, E. XII, 1908.)

B. Erworbene Syphilis.

Bei der acquirierten konstitutionellen Syphilis sehen wir besonders in den späteren, doch auch schon in früheren Stadien der Erkrankung oft Veränderungen am Knochensystem. Aber auch bei kongenitaler und kongenitaltardiver Syphilis können, meist in den Pubertätsjahren, ganz ähnliche Veränderungen auftreten, die sich gern symmetrisch lokalisieren. Oft ist die Knochensyphilis mit Eingeweidesyphilis kombiniert. Die spezifischen Veränderungen bestehen: a) *In Zerstörung von Knochen* durch die schlechthin als gummös bezeichneten spezifischen Entzündungsprodukte. Es entsteht *Caries*, zu der sich häufig eine mehr oder weniger ausgedehnte *Nekrose* (Caries necrotica) gesellt. b) In *Knochenneubildung*, vorwiegend periostaler, osteophytischer,

zum Teil auch ostitischer Natur. Diese Vorgänge führen häufig zu *Sklerosen* und *Hyperostosen* und bewirken auch die knöcherne *Vernarbung* von Defekten.

Die schlechthin gummös genannten spezifischen Entzündungsherde treten am häufigsten im *Periost* und in den *engeren Binnenräumen des Knochens*, seltener in der *Markhöhle* auf.

Die **frischen periostalen Gummiknoten,** die der Kliniker häufiger sieht wie der Anatom, bilden circumscripte, gelegentlich bis apfelgroße oder mehr diffuse, wenig schmerzhafte, anfangs harte, später mehr erweichende, elastische, polsterartige Anschwellungen von Gummikonsistenz. Beim Einschneiden entleert sich eine klare, **fast flüssige, zähe Masse;** sie ist arm an Zellen, welche spindelig oder rund sind, und reich an Flüssigkeit. In anderen Fällen wird die weiche zellige Wucherung so stark von Rundzellen durchsetzt, daß sie **eiterähnlich** wird, gelbweiß aussieht. Eine Wucherung bei Syphilis kann aber auch **gewöhnlichem Granulationsgewebe durchaus ähnlich** sehen und sich wie dieses mehr und mehr zu schwieligem **Narbengewebe** umwandeln. Die letztgenannten Formen haben, wie man sieht, eigentlich nichts *Charakteristisches.* Syphilitische Granulationswucherungen kennzeichnen sich schon deutlicher, wenn auffallend starke *Gefäßveränderungen* (Peri- und Endarteriitis, Phlebitis) bestehen und vor allem dann, wenn innerhalb der wuchernden, zellreichen oder in der fibröschwieligen Gewebsmasse *gelbe, käseartig-trübe* Herde auftreten, die durch Verfettung und Nekrose entstanden sind. Diese Stellen nehmen im gefärbten Präparat keine Kerntinktion mehr an. Die **käsige Umwandlung der Gewebsmassen** ist ein wichtiges Kriterium der syphilitischen Neubildung.

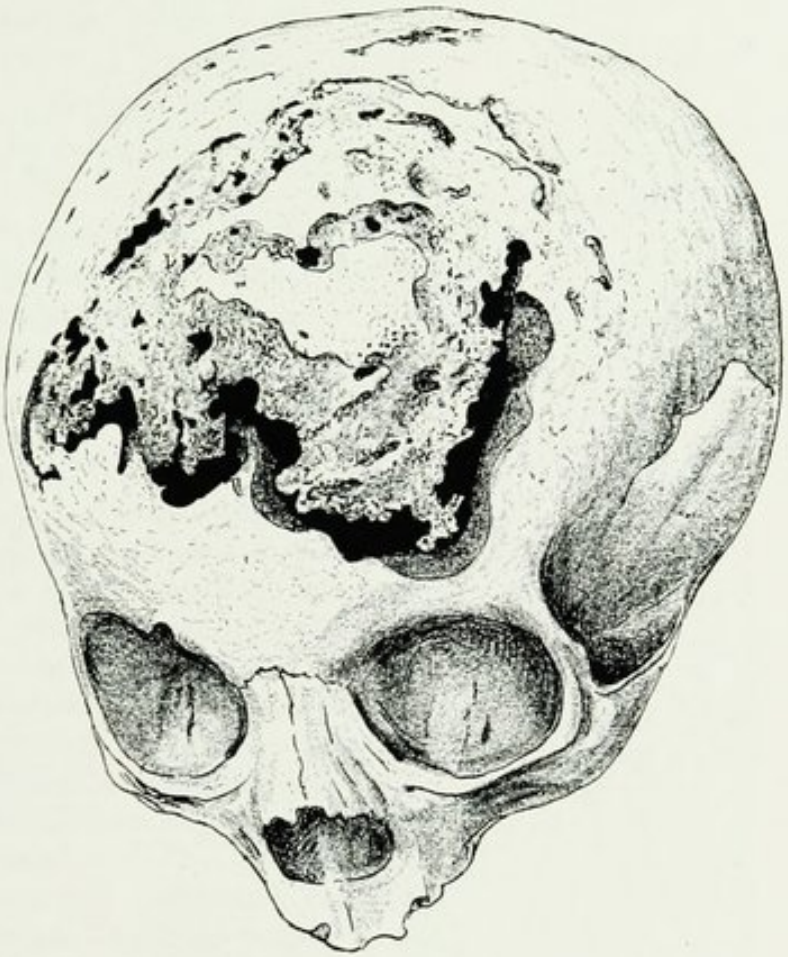

Fig. 414.
Syphilis des Schädels.
Ausgedehnte Nekrose des vorderen Teils des Schädeldaches bei Caries syphilitica, mit vorgeschrittener Demarkation des kolossalen, zum Teil cariösen Sequesters und mehrfacher Perforation. Der aus Halbkreisen zusammengesetzte Demarkationsgraben ist besonders vorn sehr breit und deutlich. Hyperostose des Schädeldaches. Oberflächliche Caries sicca an den übrigen Teilen desselben. Samml. Breslau.

Der großen *Schwierigkeit*, eine Gewebswucherung sicher als syphilitisch ansprechen zu können, muß man sich besonders bewußt sein, wenn eventuelle chirurgische Maßnahmen z. B. eine Amputation, von der *mikroskopischen Diagnose* abhängig gemacht werden. Es können folgenschwere Verwechslungen mit *Sarcom* vorkommen. (Vgl. auch bei c) S. 689).

Da, wo sich die syphilitische Wucherung etabliert, wird das Knochengewebe mehr oder weniger ausgiebig resorbiert (*Caries syphilitica* oder *gummosa*). Das kann ohne eine Spur von Eiterung geschehen (*Caries sicca*), was oft in multipler Weise besonders am Schädeldach beobachtet wird.

Fig. 415.
Schwere nekrotisierende Caries der linken Vorderarmknochen mit Bildung sehr reichlicher, schwammiger Osteophyten **bei gummöser Ostitis und Periostitis.** Der andere Arm war genau so verändert. Ansicht von hinten. ½ nat. Größe. Samml. Breslau.

Die syphilitische Infiltration kann in die Tiefe fortschreiten und den Knochen mehr und mehr durchsetzen und cariös zerstören. Man sieht das besonders bei der *diffusen gummösen Periostitis*, wie sie häufig am *Schädeldach*, in erster Linie am *Stirnbein*, nächstdem an den Parietalia vorkommt. Die gummöse Wucherung folgt hier den Gefäßen, die sich aus dem Periost in den Knochen einsenken. Die Gefäßkanäle werden dadurch ausgedehnt; die anfangs feinen Löcher erweitern sich mehr und mehr, so daß der Knochen grobporös, *wurmstichig* aussieht; durch Konfluenz entstehen größere *Löcher* und schließlich große, serpiginös begrenzte, *perforierende Defekte*. Am Schädel machen dieselben oft an der Lambdanaht Halt (Fig. 414 u. 419).

Dringt die zellige Wucherung bis auf die *Dura* vor, so kann sich eine *Pachymeningitis gummosa* (s. bei Dura) anschließen.

Eine diffuse *gummöse Periostitis* kann **lange subcutan** bleiben, und die Haut kann noch unverändert sein, wenn z. B. am Schädel bereits enorme Defekte im knöchernen Dach bestehen. *Die unveränderte Haut sinkt in tiefe Löcher ein.* Ähnliches sieht man gelegentlich an der Tibia, den Clavikeln, an dem Brustbein.

Sehr häufig hat die *syphilitische Caries den Charakter der* **Caries necrotica.** Kleinere bis ganz kolossale Knochenstücke, besonders am Schädeldach, können von allen Seiten von gummösen Massen umgeben und dadurch von der Ernährung total abgeschnitten werden; sie verfallen der Nekrose (Fig. 414). — Am *Schädeldach* sah *Verf.* solche *Sequester*, die die Größe eines Männerhandtellers überstiegen. Sie sind meist außen *grob-wurmstichig* und im übrigen *sklerotisch*, und stoßen sich sehr langsam ab, da keine gesunden Granulationen da sind.

Bricht die weiche syphilitische Infiltration nach außen auf, was nach zunehmender Verdünnung der Haut oft durch mechanische Läsionen herbeigeführt wird, so können **Eiterung** und **Verjauchung** hinzutreten und den Zerstörungsprozeß, besonders die Nekrose, sehr beschleunigen. — Betrifft das die Schädelknochen, so können *Meningitis* oder *Sinusthrombose* und der Exitus letalis folgen.

Bei der *primären gummösen Osteomyelitis* treten circumscripte, oft multiple *Gummiknoten* auf, an die sich eine centrale Caries und Nekrose anschließen können. Schädeldach, Phalangen und Brustbein sind bevorzugt. Werden, was seltener ist, die langen Röhrenknochen befallen, so kann lokale Knochenbrüchigkeit (*Osteopsathyrosis*) und *Spontanfraktur* da-

durch entstehen (s. S. 663), während in anderen Fällen das umgebende Knochengewebe im Gegenteil außerordentlich dicht, hart und spindelig verdickt wird.

(Lit. über Ostitis gummosa mit Spontanfraktur bei *Frangenheim*.)

Rarefikation des Knochens durch gummöses Granulationsgewebe kann auch mit einer reaktiven *Hyperostose des periostalen Knochens* einhergehen. Dadurch entstehen an kurzen Röhrenknochen *winddornartige* Bilder, d. h. flaschenförmige Auftreibungen, die ganz an Tuberkulose erinnern (vgl. Fig. C u. D auf S. 704). Hierbei kann auch Elongation eintreten, bes. an der *Tibia*, zuweilen mit Krümmung *‚en lame de sabre'*, was auch bei Lues congenita tarda vorkommt *); vgl. *Spieler* Lit. — Als *Dactylitis syphilitica* kommt obige Veränderung, die zu Ausstoßung ganzer nekrotischer Phalangen oder zu Resorption solcher ohne Eiterung führen kann, sowohl bei *erworbener* wie bei *angeborener* Lues vor, bei letzterer in der Regel multipel und ohne zu Aufbruch zu führen (*Hochsinger*).

Allgemeine Knochenbrüchigkeit kann sich infolge syphilitischer Kachexie einstellen. *Spezifische* Veränderungen brauchen dann an den Knochen nicht zu bestehen.

Syphilome können sich *narbig* zurückbilden (*Chiari*), auch während gleichzeitig an anderen Stellen noch floride gummöse Prozesse bestehen.

Häufig kombiniert sich gummöse Periostitis und Ostitis mit *ossifizierender Periostitis* und *Ostitis*, welche auch die knöcherne Ausheilung von Defekten besorgen. In der Regel erfolgt diese Knochenproduktion schon zur Zeit des Bestehens destruierender, gummöser Entzündungsprodukte; gerade dieses Nebeneinander von destruierenden Vorgängen und von Knochenneubildung ist für Syphilis höchst *charakteristisch*.

So kann z. B. das *Schädeldach* an der Oberfläche hier von zahllosen Grübchen durchsetzt sein, welche auf rauhe Sequester führen, dort zahlreiche sklerotisch ausgeheilte eingezogene Stellen zeigen; gleichzeitig ist das Schädeldach stark verdickt, vielfach dabei aber durchlöchert, während an anderen Stellen eine fingerdicke, dichte, steinharte Hyperostose besteht. — *Im Grunde cariöser*, in die Tiefe fortschreitender *Herde* etabliert sich oft eine *osteoplastische Entzündung*; kommt es dann zur Nekrose, so haben die *Sequester ein porös-sklerotisches Gefüge*. — Auch in der *Umgebung von Stellen, wo Defekte bestehen*, sieht man eine lebhafte reparatorische Knochenneubildung; *ein dicker, unregelmäßiger Knochenwall kann den Defekt umgeben.*

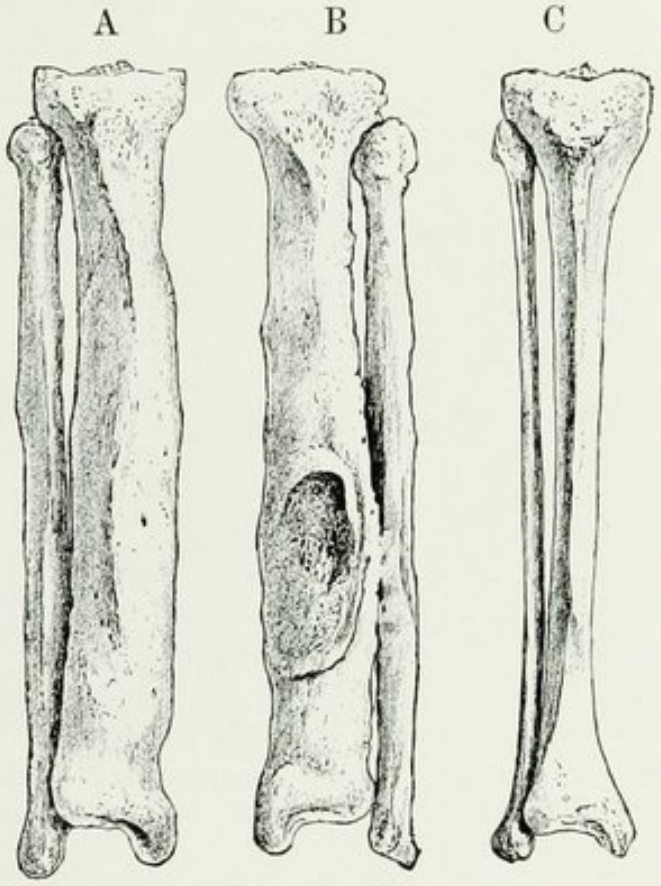

Fig. 416—418.

A u. B **Syphilitische, spongiöse Hyperostose.** Die verdickten Unterschenkelknochen sind viel leichter wie die normalen. An B ein cariöser Tophus mit wallartigem Rand; Tibia und Fibula synostotisch verbunden. (Gleichzeitig bestand Schädel- und Lebersyphilis.) 55jähr. Frau. Gestorben an Pneumonie. Samml. Breslau.

C Normale Unterschenkelknochen zum Vergleich.

*) Vgl. Elongation und Krümmung der Tibia und des Femur bei Ostitis deformans.

Mitunter tritt die *osteoplastische Periostitis* mehr *selbständig* auf ohne gleichzeitige Caries. Schon im Beginn der konstitutionellen Syphilis sind leichte Schwellungen, namentlich an den Fingern, nicht selten. Diese periostitischen Prozesse gehen bald zurück, oder es bilden sich bleibende knöcherne Verdickungen aus. Stärkere osteoplastische P. führt entweder zu oft recht erheblicher circumscripter Hyperostose, dem *Tophus s. Nodus syphiliticus*, welcher besonders am Schädeldach und an den Tibiae vorkommt und die bekannten Dolores osteocopi macht, oder zur Bildung *diffuser Hyperostosen*. Letztere entstehen an langen Röhrenknochen, gelegentlich auch an anderen Knochen, am häufigsten aber an den *Tibiae* (s. Fig. 416—418).

Fig. 419.
Schwere ältere Syphilis des Schädels.
Zum Teil narbig ausgeheilte, zum Teil noch progrediente syphilitische Caries necrotica. Großes Loch im Stirnbein, von sklerotischem Knochengewebe umgeben, außen ein Wall von sklerotischen Knochenhöckern. Kleineres Loch im l. Scheitelbein. Tiefe Narben und perforierender Defekt im Stirnbein über der r. Orbita. Zahlreiche strahlige, kleine, tiefe Knochennarben am Stirnbein. Caries und Nekrose an den Jochbeinen und Caries am Unterkiefer. (Vomer und Muscheln zerstört, Perforation des Gaumens.) Samml. Breslau.

Besteht gleichzeitig eine *Ostitis osteoplastica*, so werden die Knochen *sklerotisch*, sind dick, schwer, steinhart. In anderen Fällen dagegen sind die verdickten Knochen *osteoporotisch*, sehr leicht, und lassen sich mit einem starken Skalpell einstoßen. Es hat dann eine *rarefizierende Ostitis* im Knochen Platz gegriffen. Die Oberfläche der Knochen kann fast vollkommen glatt sein (Fig. 416 A). — Mitunter ist die Knochenneubildung zwar nur außen, aber *über das ganze Skelett* auch an der Wirbelsäule *verbreitet* (vgl. S. 696); allenthalben erscheinen, wie z. B. ein Skelett der Breslauer Sammlung zeigt, osteophytische Auflagerungen; diese sind erst spongiös, feinporig und werden dann dicht.

Heilen die Gummiknoten, was bei geeigneter Medikation unter völligem Schwund der Neubildung oft rasch geschieht, so bleiben, wofern der Knochen selbst in größerer Ausdehnung cariös zerstört war, mehr oder weniger tiefe, durch sklerosierende Ostitis gewissermaßen zugeschmolzene Gruben im Knochen zurück. Diese *Knochennarben* können mitunter mit der darüber ziehenden Haut fest verbunden sein. — Ziemlich große Defekte der Knochen können in Gestalt unregelmäßiger, tiefer, glatter oder strahliger *Knochennarben* ausheilen. Diese Narben sind nichts anderes als eburnisiertes, sklerotisches Knochengewebe.

Ganz große Löcher, z. B. am Schädel, werden im Centrum hauptsächlich von *schwieligem Gewebe*, an den wulstigen Rändern nur teilweise durch Knochen geschlossen.

Betreffs des *Sitzes* der *syphilitischen Knochenveränderungen* sei noch zusammenfassend erwähnt, daß *oberflächlich gelegene Knochenteile* bervorzugt werden. Das Schädeldach, speziell dessen vordere Teile, ferner die Tibiae sind am häufigsten betroffen; demnächst folgen Sternum, Processus palatinus, Nasenknochen, Claviculae, Scapulae, Humeri, Vorderarmknochen usw.

Über syphilitische *Wirbelentzündung*, die als Periostitis oder als gummöse Veränderungen mit Nekrose und Sequesterbildung auftreten kann, eventuell auch zu Exostosenbildung und Nervenwurzelkompression führt, s. *Ziesché*, Lit.

(Neueste Darstellung der erworbenen Knochensyphilis bei *Spillmann*, Syphilis osseuse, Paris, Steinheil 1909.)

3. Aktinomykose.

Die Aktinomykose der Knochen kommt fast ausschließlich durch *Fortleitung* (a), Übergreifen der Infektion von der Umgebung aus zustande. Sie beginnt in der Regel als Periostitis, indem das aktinomykotische, zunderige Granulationsgewebe (S. 308 bis 310) sich im *Periost* ausbreitet. Es dringt dann in die Corticalis und bringt dieselbe durch Caries (selten durch Nekrose) zum Schwund, während sich in der Umgebung in der Regel geringe Osteophytenauflagerungen etablieren.

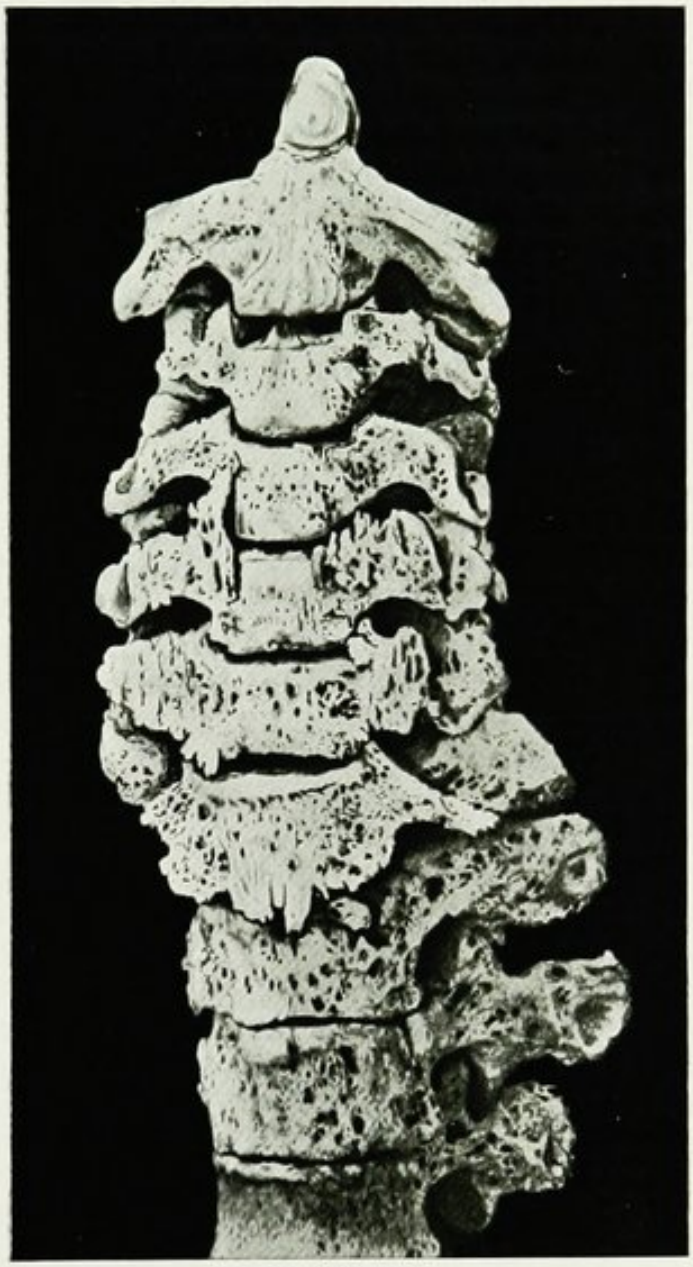

Fig. 420.

Aktinomykose der Hals- und oberen Brustwirbelsäule. Caries und Osteophytbildung. Ansicht von vorn. Oben 2. Halswirbel. (An den drei Brustwirbeln wurden die Querfortsätze rechts leider abgesägt.) 58j. Mann. Es bestand Akt. der tiefen Halsgewebe und beider Lungenspitzen. S. 203, 1907. Göttingen.

Sehr häufig bleibt der cariöse Prozeß, der sich vor allem an der *Wirbelsäule* (s. Fig. 420) und an den *Rippen* über sehr große Strecken ausbreiten kann, andauernd oberflächlich, d. h. *peri-* und *parostal*. Nur selten dringt das aktinomykotische Granulationsgewebe tief in einen Wirbelkörper ein und zerstört denselben ganz. Dann entsteht ein der tuberkulösen Caries

ähnliches Bild. Oft schreitet der destruierende Prozeß während langer Zeit von einem Knochen zum anderen fort, *ohne daß es zu stärkerer Eiterung kommt.*

Von einer Aktinomykose der Haut aus können Extremitätenknochen beteiligt werden (*Tusini*;; s. *Madurafuß* bei Haut).

Über *Aktinomykose der Kiefer* vgl. S. 359.

Auf dem *Blutweg* **(b)** vermittelte **Knochenmetastasen** kommen am ersten bei Lungenaktinomykose vor, sind aber sehr selten, jedoch z. B. im Femur (*Wrede*) beobachtet worden.

Es gibt auch eine **primäre** A. der Knochen **(c).** Lit. bei *Gougerot* u. *Caravin.*

[Anhang. Außer der *Aktinomykose* können auch andere, relativ seltene *menschliche Mykosen*, so die **Blastomykose** (s. bei Haut), die **Sporotrichose** (s. ebenda) und auch die jüngst beschriebene **Hemisporose** (s. ebenda) ostitische, osteo-periostitische und osteo-arthritische Prozesse bedingen, welche bei der Blastomykose sarcomartig aussehen und nach Erweichung des Granuloms Abscesse darstellen, bei Hemisporose Osteo- und Periostitisformen annehmen können, die syphilitischen oder auch tuberkulösen ähnlich sehen. Lit. bei *Gougerot* u. *Caravin.*]

4. Lepra. (Vgl. auch bei Haut.)

Es kommen bacillenhaltige *lepröse Knötchen im Knochenmark* und Infiltrate *im Periost vor* (*Sawtschenko*); oft sind dieselben erst mikroskopisch nachzuweisen (*Sudakewitsch*; näheres bei *Hirschberg* u. *Biehler*). Die Herde können bei ihrem Wachstum den Knochen cariös zerstören, und es kann auch zu einem langsamen totalen subcutanen Schwund des Knochens kommen, der eine eigentliche Mutilation vortäuschen kann. — Die schweren Veränderungen, welche zur Bezeichnung *Lepra mutilans* Veranlassung gegeben haben, und welche in Ablösung ganzer Gliedteile (vor allem der Phalangen) bestehen, sind dagegen *keine* spezifisch lepröse Knochenerkrankung, sondern eine Folge der sich bei der *Lepra nervorum* allmählich ausbildenden *Anästhesie.* An den gefühllosen Gliedern finden leicht Verletzungen und *Infektionen* mit Eitererregern statt, die zu Vereiterung und *Geschwürsbildung* führen. Greift dieser Prozeß in die Tiefe, so können die entblößten Knochenteile (wie bei jedem Panaritium periostale) der *Nekrose* anheimfallen.

Harbitz zeigte, daß ein kleiner Teil von wie Lepra-mutilans aussehenden Fällen auf andere Art, nämlich durch eigentümliche, früher schon von *Hj. Heiberg* und jüngst auch von *Hirschberg u. Biehler* erwähnte, als Folge der Nervenaffektion aufzufassende Atrophien, also *trophoneurotische Atrophien*, die namentlich den Knochen betreffen, zustande kommt; dabei können einzelne bes. periphere Knochen an Händen und Füßen schließlich ganz verschwinden oder aber konzentrisch atrophieren, kurz und spitz, pfriemenförmig oder schneidenartig platt werden. (Vorzügliche Abbild. u. *Lit.* bei *Harbitz.*)

VII. Störungen des Wachstums und der Entwicklung der Knochen.

Normale Knochenbildung.

Knochenbildung erfolgt nicht nur beim Embryo, sondern auch nach der Geburt bis zum Ende der Wachstumsperiode (20.—27. Jahr). Sie findet im *Knorpel* oder von der Cambiumschicht, d. i. von der osteogenetischen inneren *Periostlage* aus statt. Danach spricht man von **endochondraler** und **periostaler Ossifikation.**

Man unterscheidet **häutig** (hauptsächlich Schädeldach, Gesichtsknochen, Unterkiefer, ausgenommen den Angulus maxillae) und **knorpelig präformierte Knochen.**

a) In den **häutig angelegten Knochen** (*Bindegewebsknochen, sekundäre Knochen*) erfolgt die **intermembranöse** Ossifikation so, daß *Knochenkerne*, flache Knochenplatten, auftreten, die allseitig von Bindegewebe umgeben sind. Das diesen Platten aufliegende Bindegewebe heißt dann Periost. Von diesen Ossifikationspunkten aus findet eine Vergrößerung nach der Fläche statt, indem Knochenbildung an den Rändern und Kanten stattfindet (flächenhaftes Wachstum), während das Dickenwachstum so zustande kommt, daß an den Oberflächen außen und innen neue Knochenlagen aufgelagert werden (Apposition). Die äußeren Lagen sind kompakt, während sich zwischen ihnen spongiöse Knochensubstanz, die Diploë, befindet.

b) Die **knorpelig präformierten Knochen** gehen ursprünglich auch aus einer *häutigen Anlage* hervor und werden zunächst zu *Knorpel* und dann erst zu *Knochen*. In dem knorpeligen Vorstadium des Skeletts bilden dessen einzelne Stücke *solide* Knorpelmassen, ohne Gefäße, mit Periost-Perichondrium überzogen. Es erfolgt dann *Kanalbildung* im Knorpel, indem sich die *Gefäße* Wurmlöchern gleich einbohren; in der Umgebung der dadurch entstehenden Kanäle findet alsbald *Kalkablagerung* statt. Die zunächst den Kanälen gelegenen Knorpelmassen lösen sich auf, die Zellen fallen in die Knorpelkanäle. Letztere werden dadurch unregelmäßig gestaltet und heißen *primäre Markräume*. Ihr Inhalt, das Mark, besteht aus Bindegewebe mit den Blutgefäßen und *Osteoblasten*, alles vom Periost resp. Perichondrium stammend. *Das Mark ist demnach der zellreichen inneren Periostschicht gleichwertig.* Die Osteoblasten gruppieren sich als Schicht auf den Bälkchen verkalkten Knorpels und bilden *Knochensubstanz*, indem sie die verkalkten Knorpelbälkchen mit Scheiden und Hüllen von Knochen umgeben. Dabei kommt, wie schon *Pommer* betonte, normalerweise bei der weiteren Knochenauflagerung zunächst eine provisorische Osteoidzone (physiologisches Osteoid) auf die verkalkte junge Knochensubstanz zu liegen. (Vgl. hierüber auch *Wieland* u. s. S. 722). Allmählich schwindet die verkalkte Knochensubstanz wieder, womit die Ausbildung von spongiösem Knochen Schritt hält.

Bei den langen Röhrenknochen (Humerus, Femur, Tibia usw.) beginnt die beschriebene Auflagerung von Knochengewebe von dem Periost resp. Perichondrium aus *in der Mitte der Diaphyse*, so daß der knorpelige Schaft von einem Knochenmantel eingescheidet wird, der in der Mitte am dicksten ist. Das Knorpelgewebe wuchert an den beiden Enden des Schaftes und trägt so zur Verlängerung sowie auch zur Verdickung bei. In der Mitte der Diaphyse jedoch bleibt der eingescheidete Knorpel im Wachstum stehen. Die periostale oder, wie man sie auch nennt, perichondrale Knochenscheide nimmt so die Form zweier, mit ihren verjüngten Enden in der Diaphysenmitte verbundenen Trichter an. — Dann erfährt *der die Trichter ausfüllende Knorpel eine Umbildung*, indem von der periostalen Knochenscheide aus Bindegewebszüge und Blutgefäße in ihn hineinwachsen und ihn nach dem sub b) explizierten Modus mit spongiöser Knochensubstanz (endochondralem Knochen) ausfüllen. — Aber auch dieser endochondrale Knochen ist *provisorischen* Charakters. Er wird vom Mark aufgesaugt und *zur Markhöhlenbildung* verbraucht. Bei der Geburt ist bereits aller primär endochondrale Knochen durch Absorption vom Centrum der Diaphyse aus verschwunden. — Nur an den *Diaphysenenden* sehen wir, *solange das Knochenwachstum andauert, eine kontinuierliche Fortsetzung des endochondralen Bildungsvorgangs.* Hier bleibt ein plattes Stück Knorpel, der sog. **Intermediärknorpel,** zwischen Diaphyse und Epiphyse, die **Epiphysenfuge,** bis zum vollendeten Längenwachstum des Knochens erhalten, und durch *Vermittlung* dieser Knorpelmasse entsteht junger Knochen. Dabei präpariert sich der Knorpel durch seine Wucherung für das Eindringen der vorwachsenden Markräume; in diesen wird dann der neue Knochen apponiert. (Ohne Knorpelscheibe kein Vordringen der Markräume, keine Knochenapposition und so auch kein Längenwachstum.) Der Verknöcherungsprozeß wird durch eine deutliche *gerade Linie an der Epiphysengrenze* gegen die Diaphyse markiert. — Der *periostale Knochen* bildet nun immer neue Lagen, und die alten Bälkchen nehmen an Stärke zu. So entstehen aus den Räumen zwischen den Bälkchen feine Kanäle (*Haverssche Kanäle*), und das *Knochendickenwachstum* nimmt zu. Ein Teil dieses Knochens wird auch zur Markhöhlen- und Spongiosabildung verbraucht, indem von den Haversschen Kanälen aus soviel Knochensubstanz resorbiert wird, daß nur noch die dünnen *Spongiosabälkchen* stehen bleiben. In der *kompakten Corticalis* bleiben dagegen die Kanäle enger, die Bälkchen dichter beieinander. — Später treten dann auch **in den Epiphysen Verknöcherungscentren** hinzu, die sog. **Epiphysenkerne.** Sie entstehen gleichfalls so, daß sich Gefäße von der Knorpeloberhaut sowie auch von der Diaphyse aus durch den Fugenknorpel (vgl. *Bidder*) in den Knorpel einbohren, daß Kalk abgelagert und den verkalkten Knorpelbälkchen vom Mark aus Osteoblasten und durch diese

Knochen angelagert wird. Von dem Kern aus erfolgt dann endochondrale Ossifikation, welche sich radiär ausbreitet und allmählich die Epiphyse okkupiert.

Einige Zeit (der Termin schwankt in weiten Grenzen, zurück bis zum 7. Monat) *vor der Geburt* legt sich in der distalen (unteren) Epiphyse des *Oberschenkels* ein *Knochenkern* an, der noch vielfach als Zeichen angesehen wird, daß ein Kind ausgetragen ist (40 Wochen alt = 10 Schwangerschaftsmonate = 280 Tage) und welcher daher *forensisch* von Bedeutung sein soll. Der *Kern*, dessen querer Durchmesser in 90—95% der Fälle beim reifen (50 cm langen) Neugeborenen 2—5 mm beträgt, kann bei reifen Neugeborenen, wie lange bekannt (*Hartmann-Luschka*), und wie auch *Verf.* öfter sah, zuweilen noch fehlen. Für die Bestimmung der *Reife* der Frucht ist der Ossifikationsherd daher nicht ausschlaggebend (*Nobiling*).

Die dem Gelenk zunächst gelegene Knorpellage bleibt dauernd als **Gelenkknorpel** erhalten; dieser produziert aber, selbst in der Wachstumsperiode, nur wenig Knochen.

An dem Längsdurchschnitt eines wachsenden Röhrenknochens sieht man da, wo *Epiphyse* und *Diaphyse* aneinander grenzen, makroskopisch zwei *Zonen*, die bläulich durchscheinende, dem Knorpel angehörende *Knorpelwucherungszone* und zwischen ihr und dem Knochen die gelbweiße, lineare *Verkalkungszone* (Bild C S. 710).

Die *Knorpelwucherungszone* zeigt *mikroskopisch vier Schichten* (vgl. S. 724 Fig. II): in der äußersten Schicht nach dem ruhenden Knorpel (Fig. II, *a*) zu 1) die *Zone* der beginnenden *Wucherung* (Fig. II, *b*). Die Zellen sind vermehrt, sind ohne besondere Anordnung, liegen vielfach zu mehreren in einer *Kapsel*. Darauf folgt 2) die *Zone der gerichteten Kolonnen* oder *Knorpelzellensäulen*, die Zellen sind platt (Fig. II, *c*), dann 3) die *Zone der hypertrophischen Knorpelzellen* (Fig. II, *d*), die platten Zellen wurden blasig. In einem Teil der letztgenannten Zone erfolgt Kalkablagerung in die Knorpelgrundsubstanz, das ist in der 4) *Verkalkungszone* (Fig. II, *e*) jener *makroskopisch sichtbaren, gelbweißen, geraden Kalklinie*. In diese Schicht dringt das angrenzende Mark mit Sprossen von Markgefäßen in gleichmäßiger Linie vor und löst den Knorpel auf. Das ist die *Zone der primären Markräume* (Fig. II, *f*). In der nächsten Schicht erfolgen die eigentlichen ossifikatorischen Vorgänge, indem sich aus dem Markgewebe Osteoblasten ausscheiden und Knochen bilden; *Zone der endochondralen Ossifikation* (*g*) (Fig. VI S. 660).

Rachitis.

Diese Krankheit, auch englische Krankheit oder Zwiewuchs genannt, wurde zuerst im siebzehnten Jahrhundert in England von *Glisson* (1650) genau beschrieben, war aber nach *W. Ebstein* u. a. wohl auch schon früher bekannt. Bei der Rachitis besteht eine Konstitutionsanomalie aller Knochen. Sie ist hauptsächlich eine Erkrankung der ersten *Wachstumsperiode*, des 1. und 2. Lebensjahres, kann aber auch ins 3. Lebensjahr und in seltenen Fällen sogar bis in das 10. Jahr reichen.

Daß angeborene Rachitis nicht vorkommt, wie *Verf.* längst betonte, haben auch *Escher* und *Wieland* (Lit.), *Schmorl* u. a. bestätigt; ebenso wenig gibt es eine latente angeborene Rachitis, vgl. *Wieland*.

Man hat verschiedene Grade, leichtere und schwerere Fälle, zu unterscheiden. Die der Rachitis zugrunde liegende Ernährungsstörung bewirkt *ungenügende Ablagerung von Kalksalzen im Knorpel der Wachstumszonen* sowie im *neugebildeten Knochengewebe* (*Pommer, Schmorl*); dabei findet eine *Überproduktion von seiten der osteoplastischen Gewebe* (Periost, Knorpel, Markgewebe) statt, wobei jedoch kein fertiger Knochen, sondern ein sich infolge Hemmung der normalen Verkalkung längere Zeit erhaltendes, kalkloses, *osteoides Gewebe* resultiert. Damit gehen mehr oder weniger lebhafte *Resorptionsvorgänge* am Skelett einher.

Die Veränderungen sind in den verschiedenen Fällen einmal mehr in der einen, das andere mal mehr in der anderen Richtung entwickelt, woraus eine *große Mannigfaltigkeit der Bilder entsteht* (vgl. *v. Recklinghausen*).

Der am meisten auffallende Effekt einer schweren rachitischen Knochenveränderung ist *Weichheit der Knochen* infolge der mangelhaften Verkalkung.

a) **Die Bildung osteoiden Gewebes** (kalklosen Knochens) erfolgt **vom Periost und Mark** aus, oft sogar durch *Metaplasie des Knorpels*. Das in manchen Skelettteilen auffallend faserige *Mark* ist an Stern- und Spindelzellen und Gefäßen reich, dagegen arm an myeloiden Zellen; *osteoide Bälkchen können* durch *direkte Umwandlung* aus diesem Markgewebe hervorgehen, oder es treten, wie beim Callus, freilich in viel geringerer Menge, platte, spindelige oder typische epithelähnliche Zellen als *Osteoblasten* auf, welche das Osteoid bilden. Die osteoiden Bälkchen haben zum Teil eine nicht-lamellöse, geflechtartige oder fibrilläre Grundsubstanz, zum Teil jedoch auch lamellöse Struktur und enthalten plumpe Knochenzellen in unregelmäßiger Verteilung. Stellenweise kann sich auch *Knorpel* bilden. Die oben erwähnte fibröse Osteomyelitis ist aber nicht von vornherein da, sondern im Beginn der Rachitis ist das Mark bis auf eine

Fig. 421.

Femur eines 2½jährigen Kindes mit schwerer Rachitis. Frontaler Durchschnitt des unteren Teils. Vordere Hälfte. Sehr starke Bildung feinporigen Osteoids im Mark.

a Untere Epiphyse, normaler Knorpel mit Knochenkern.
b Blaurot gefleckte, gequollene, weiche Knorpelwucherungszone.
c Zone, in welcher Gefäße und Markräume mit enchondral entstandenem osteoidem Gewebe in den weichen Knorpel eindringen.
d Osteoides Gewebe, myelogen gebildet.
e Markhöhle, weit, mit wenig Spongiosa.
f Verdünnte Compacta; außen sitzt eine osteoide periostale Schicht auf.

Natürliche Größe.

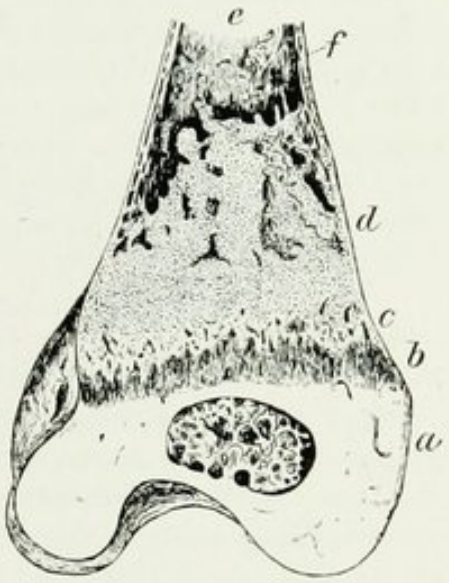

geringe Abnahme der myeloiden Zellen nicht verändert; jene Umwandlung tritt vielmehr erst in späteren Stadien ein (*Schmorl*), ebenso wie die übermäßige Osteoidgewebsproduktion durch die ganze Summe mechanischer, statischer wie dynamischer Einwirkungen, Reize, hervorgerufen wird, welchen das weiche rachitische Skelett in erhöhtem Maße ausgesetzt ist (*Oehme*). — *Die osteoide Substanz legt sich einmal den vorhandenen* **inneren** *Knochenbälkchen an*, wodurch bei schweren Graden der Veränderung ein dem myelogenen Callus ähnliches, *dichtes, feinporiges Aussehen der Spongiosa* und eine nicht nur wie in Fig. 421 auf den metaphysären Teil beschränkte, sondern eine *fast völlige Ausfüllung der Markhöhle der ganzen Diaphyse* hervorgerufen wird (Fig. 421). — *Das andere Mal verdickt das osteoide, vom Periost gelieferte Gewebe den Knochen* **außen,** und zwar mit Bevorzugung gewisser Bezirke.; die osteoiden Massen sieht man entweder in Gestalt eines *dichten Mantels* nach Art eines periostalen Callus (Fig. 422 IV), oder als deutlich trennbare Schichten, was an den langen Röhrenknochen vorkommt, oder aber als sehr gefäßreiche, überaus zierliche, schwammige oder moosartige periostale Wucherung, als *Osteophyt*, dessen Bälkchen senkrecht gegen die Knochenfläche gerichtet sind (Fig. 422 V). — Das Osteophyt unterscheidet sich von einer gewöhnlichen, bald in Sklerose übergehenden periostalen Knochenwucherung durch *größere Dauer des weichen, schneidbaren Stadiums* sowie durch *unvollständige, oft schichtweise Verkalkung*. — Die zierlichsten Osteophyten sieht man außen am Schädeldach. Versucht man an einem langen Röhrenknochen das verdickte Periost abzuziehen, so reißen immer gleichzeitig größere Stücke lockeren, porösen Knochengewebes mit ab.

Wie *Pommer* zuerst hervorhob, *Stoeltzner* und besonders *Schmorl* bestätigten, ist die Bekleidung der Binnenräume und Oberflächen der verschiedensten Skelettteile und Knochenbalken mit **osteoiden Säumen,** und zwar in einer das physiologische Maß der normalerweise vorkommenden unverkalkten Knochenanlagerung (Osteoblasten!) weit überschreitenden Weise, **das wesentlichste anatomische Charakteristicum der Rachitis,** betrifft alle Skelettteile und findet sich regelmäßig bei allen Graden der Krankheit, selbst bei solchen, wo makroskopische Veränderungen fehlen (*Schmorl*). Säume, d. h. Ausbleiben der Verkalkung in dem neugebildeten Knochengewebe, finden sich auch in den leichtesten Fällen, wo die endochondralen Veränderungen in der Schicht der hypertrophischen Knorpelzellen an den endochondralen Wachstumszonen eben als „*defekte Verkalkungszone*" (s. S. 726) beginnen und nur an *schnell wachsenden Knochen* (Rippen, unterem Femurende, Enden der Tibiae und Fibulae, ob. Humerusende, unt. Radius- und Ulnaende) zu finden sind oder wie in ganz leichten Fällen überhaupt vollkommen *fehlen*.

(Durch Anwendung einer Modifikation der *Schmorl*schen *Thioninfärbung* konnte *v. Recklinghausen* an den *osteoiden Zonen* der Knochenbalken rachitischer Knochen Veränderungen demonstrieren, welche er als *Erweichungs-*, *Einschmelzungsvorgänge* auffaßt. Diese sich rot färbenden sog. ‚*Territorien*' sind teils kleine, an Stelle einzelner untergehender Knochenkörperchen auftretende rundliche Fleckchen, teils größeren Komplexen entsprechende landkartenartige Figuren mit buchtigen, gestrichelten Säumen; diese umgeben auch die perforierenden Gefäßkanäle mit Scheiden, welche senkrecht [bürstenbesatzartig] gestrichelt sind. *v. R.* ist der Ansicht, daß hier eine Einschmelzung des osteoiden Gewebes vorliegt, bei der die Kittsubstanz übrig bleibt und mit jenen Strichelchen durchsetzt ist. Durch diesen Einschmelzungsvorgang entstehe dann Platz für auftretendes spindel- und rundzellenhaltiges Markgewebe.)

Heilt die Rachitis, so verkalkt das kalklos gebliebene Knochengewebe, wobei es nicht selten sklerotisch verdichtet wird; findet nur eine *Remission* während des Bestehens der Krankheit statt, so verkalkt das kalklos gebliebene Knochengewebe (vgl. S. 726).

Bei den mit Osteomalacie verbundenen Fällen kann, wie *v. Recklinghausen* betont, *am Schädel* ein *der Ostitis deformans* (S. 694) in etwa *ähnliches Bild* entstehen. Auch *Verf.* sah in Basel zahlreiche derartige Präparate mit bimssteinartiger Verdickung hauptsächlich des Vorderschädels (bis 15 mm); in einem Falle von einem zweijähr. Knaben waren die Frontal- und Coronarnaht, zum Teil auch die Sagittalis prämatur-synostotisch, dabei war der Hinterschädel stellenweise im Bereich tiefer Impressionen durchsichtig dünn und die große Fontanelle weit offen.

b) **Lebhafte Resorptionsvorgänge am Skelett,** welche hauptsächlich durch lakunäre Resorption und zum Teil aber auch eventuell durch Halisteresis bewirkt werden. Diese lebhafte Resorption tritt einmal in der Bildung weiter Markräume in den Ossifikationsgebieten an der Knorpelknochengrenze hervor. Die *Röhrenknochen* werden durch Resorption der Bälkchen der Spongiosa und der Compacta mehr und mehr *osteoporotisch*. Die *platten Schädelknochen* und auch die Corticalis anderer Knochen können zuweilen bis auf eine dünne Schicht weichen, osteoiden Gewebes oder bis auf die Knochenhäute *verdünnt* werden. So wird bei der Rachitis ein großer Teil des Skelettes wieder resorbiert. — Man muß sich jedoch hüten, die Mächtigkeit der Resorptionsvorgänge zu überschätzen. *Kassowitz* hat in einer ‚gesteigerten' Knochenresorption zwar die wesentliche Grundlage der Rachitis erblickt, wogegen jedoch mit Recht hervorgehoben worden ist, daß ja schon *physiologischerweise im wachsenden Knochen eine lebhafte Resorption vor sich geht*, deren Maß *im allgemeinen* bei der typischen Rachitis nicht überschritten wird (*Pommer*, *Schmorl*). *Was aber bei der (gewöhnlichen) Rachitis ganz abweicht vom normalen Verhalten*, ist, *daß während dort als Ersatz für den Schwund neues Knochenmaterial apponiert wird, bei der Rachitis nur ein kalkloses oder unvollständig verkalktes Gewebe (Osteoid) — und zwar im Übermaß — geliefert wird.* Nur in sehr seltenen, prolongierten Fällen kann die Resorption das Übergewicht über die Apposition erlangen, wodurch dann *Osteoporose* entsteht (vgl. *Stoeltzner*).

Es gibt nun aber auch Fälle von „*Rachitis mit Osteomalacie*“, die man besser im Gegensatz zur *gewöhnlichen* Rachitis (mit kalkloser Neubildung) als *schwere Rachitis* (mit kalkloser Neubildung und Halisteresis) bezeichnen kann (*M. B. Schmidt*), in welchen, wie *v. Recklinghausen* zeigte, durch den Befund von massenhaften Gitterfiguren und vaskulären Streifen ein ganz *bedeutender halisterischer Knochenschwund* festzustellen ist, der sich sowohl an dem neu angebauten als auch an dem alten Knochen in großer Ausdehnung etablieren kann. Man wird hier das osteoide Gewebe daraufhin untersuchen müssen, was an ihm neugebildet und was entkalkt ist (*Dyrenfurth* empfiehlt dazu eine Färbung von *Goetsch*). (*Looser*, der Rachitis und Osteomalacie für identisch hält, bestreitet dabei durchaus das Vorkommen einer Halisteresis.) Die Rinde ist porös und weich und die Markhöhle, in der sich auch osteoides Gewebe entwickeln kann, ungewöhnlich weit. (In bezug auf die Biegsamkeit verhalten sich die Knochen wie bei der *infantilen Osteomalacie*; doch fehlen bei dieser Knorpelveränderungen.)

c) **Metaplasie von Knorpel in Osteoid.** Während der Knorpel an der normalen Epiphysengrenze, wie man sagt, nur eine Vermittlerrolle zwischen anorganischer und organischer Substanz spielt, d. h. bald nach Aufnahme von Kalksalzen den vordringenden Markräumen, welche den Knochen erst aus sich heraus produzieren (neoplastisch), weicht, geht der Knorpel bei der Rachitis vielfach *metaplastisch in Osteoid* (*Chondroosteoid*) über. Die *Knorpelzellen* werden kleiner und *wandeln sich direkt zu Knochenzellen um. Die Knorpelgrundsubstanz wird zur Knochengrundsubstanz.* Die Umwandlung kann an den Epiphysengrenzen größere Ausdehnung gewinnen.

Besonders auffallend und für die *makroskopische* Diagnose maßgebend ist *bei der Rachitis* die **Störung der endochondralen Ossifikation,** indem die einzelnen Schichten durcheinander wachsen. Jedoch nur in schweren Fällen ist das am ganzen Skelett der Fall (*Pommer*). Am ersten werden die am raschesten wachsenden Knochen (s. S. 722) betroffen. Die *Störung der endochondralen Ossifikation* ist *der hauptsächlichste Unterschied der Rachitis gegenüber der klinisch von ihr verschiedenen, morphologisch aber nahestehenden, nicht von ihr zu trennenden Osteomalacie.*

Vergleichen wir den Durchschnitt *eines rachitischen Knochens an der Epiphysengrenze* (Fig. 421 und Fig. IV. S. 724) *mit dem eines normalen* (Fig. C S. 724), so zeigt er *makroskopisch* folgende Abweichungen:

a) *Auftreibung, Transparenz, blaurote Färbung, weiche Beschaffenheit des Knorpels* und enorme Verbreiterung desselben *in der Wucherungszone.*

b) *Die Verknöcherungsgrenze ist ganz unregelmäßig*, zickzackartig. Die normale gelbweiße, lineare *Verkalkungszone* fehlt, ist nur hier und da in der blauroten, gequollenen Grundsubstanz durch weißliche Kalksprenkel angedeutet.

c) Während in der Norm die vordringenden Markgefäße eine grade rote Linie bilden, sind hier aus dem hyperämischen, dunkelroten Mark unregelmäßig verteilte, rote Zacken und Papillen, Gefäßbäumchen *weit in den weichen Knorpel vorgedrungen.* Außerdem liefern die sog. *Knorpelkanäle* oder *Knorpelmarkkanäle* (s. S. 711) solche Gefäßbäumchen, was nach *M. B. Schmidt* sogar von vornherein vorherrschen soll; sie durchfurchen beim Darniederliegen der normalen, vom Knochenmark ausgehenden Ossifikation den Knorpel und führen metaplastisch dessen Umwandlung in *Osteoid* herbei. Nach *Schmorl* träten die Knorpelkanäle erst bei vorgeschrittener und schwerer Rachitis in dieser Art in Aktion; durch etagenweise übereinanderliegende Knorpelkanäle kommt ein öfter an der rachitischen Knorpelzone zu beobachtender *etagenförmiger Aufbau* zustande, was daher kommt, daß die Knorpelkanäle, die bei normaler Ossifikation, sobald sie die Ossifikationsgrenze erreicht haben, im Mark aufgehen, hier persistieren.

d) Anderen, oft weit in den Knorpel vordringenden Markräumen liegen *osteoide* Bälkchen an, makroskopisch als *grauweiße Streifchen* zu sehen. Sie ragen aus der unter f) zu erwähnenden Zone osteoiden Gewebes in den weichen Knorpel hinein.

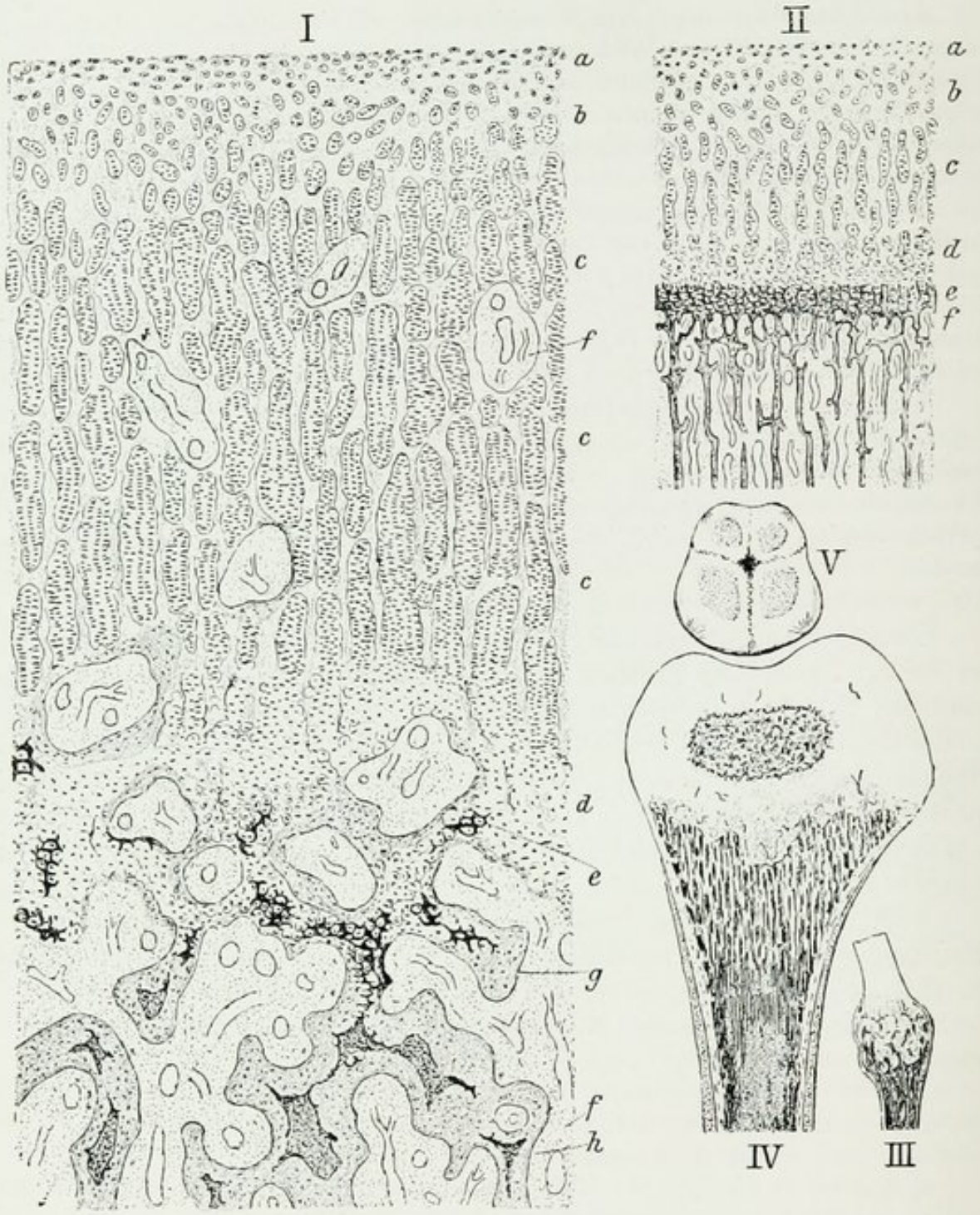

Fig. 422—426.

I **Rachitis.** *Längsschnitt durch die Ossifikationsgrenze des oberen Diaphysenendes des Femur.* Von einem 1jähr. Kinde. *a* Normaler ruhender, *b* mäßig wuchernder hyaliner Knorpel. *c* Lange Kolonnen wuchernder, gerichteter Knorpelzellen (Knorpelzellsäulen); die Zone ist in der Abbildung verkürzt. *d* Zone großzelligen Knorpels ohne Säulenbildung. *e* Verkalkte Knorpelgrundsubstanz. *f* Gefäßreiche Markräume (zum Teil wohl auch Knorpelmarkkanäle), die weit in den wuchernden Knorpel vordringen. *g* Osteoides Gewebe, das zum Teil direkt aus dem Knorpel, zum größeren Teil aber aus dem Mark gebildet wird. Hier und da sind Reste alter Knochenbälkchen, an anderen Stellen Kalkablagerungen (schwarz) im Centrum osteoider Gewebsbalken zu sehen.

II **Normale Ossifikationsgrenze** des oberen Diaphysenendes des Femur. **(Normale endochondrale Ossifikation.)** ½jähr. Kind. *a* Ruhender hyaliner Knorpel. *b* Zone der beginnenden Knorpelwucherung. *c* gerichtete Knorpelzellsäulen. *d* Säulen hypertrophischer Knorpelzellen. *e* Zone der präparatorischen Verkalkung. *f* Zone der ersten Markräume (s. Fig. VI auf S. 660). Dann folgt die Zone der Knochenbildung. (Vgl. Text S. 720.)

III **Rachitis.** Übergang von der knorpeligen zur knöchernen Rippe. Nat. Größe.
IV **Rachitis** mäßigen Grades. Unteres Femurende. Weiches periostales Osteophyt. Von einem 1½jähr. Kinde. Nat. Größe.
V **Rachitis.** Osteophyt auf Stirn- und Scheitelbeinen. 4jähr. Kind. Noch weit offene Fontanelle.

e) *Die den durchaus unregelmäßigen Markräumen sich anlagernden Bälkchen* sind weich, *osteoid*, nicht knöchern wie normal. Die osteoiden Bälkchen können verschieden dick sein; je nachdem erscheinen die *Markräume weit* — was das Gewöhnliche ist — oder enger. Hier und da bleiben zwischen den mit dem osteoiden Gewebe vordringenden Markräumen *Inseln unveränderten Knorpels* stehen.

f) *Zwischen Knorpel und hartem Knochen* liegt oft eine *Zone von feinporigem, netzförmig angeordnetem Osteoid* von sehr verschiedener Breite, die zwischen wenigen Millimetern (s. Fig. IV S. 724) und mehreren Centimetern (Fig. 421) schwankt. Diese Zone ist bis zu einem gewissen Grade biegsam. Das Osteoid ist teils Chondroosteoid, entstanden durch Metaplasie des unverbrauchten Knorpels teils ein endostales Produkt. Sie trägt neben a) auch zur Auftreibung der Epiphysenenden und zur Bildung der sog. *‚doppelten Glieder‘* bei (Fig. 421).

Es ergibt sich also als wesentliche *Abweichung von der normalen endochondralen Ossifikation*:

1. Ganz *mangelhafte Kalkablagerung* und infolge davon Defekte oder völliges Fehlen einer eigentlichen präparatorischen Verkalkungszone. 2. *Verbreiterung und Weichheit der Knorpelwucherungszone* und Auftreibung an der Grenze der Epiphysen gegen die Diaphyse. 3. *Unregelmäßiges Vordringen der äußerst* blutreichen *Markräume*, ferner von *Knorpelkanälen* tief in den Knorpel hinein. 4. *Auftreten osteoiden, weichen Gewebes* in verschiedener Mächtigkeit, welches einerseits eine verschieden breite Zone zwischen Knochen und Knorpel bildet und anderseits in Gestalt von Streifen im weichen Knorpel liegt.

Im einzelnen erkennt man bei **mikroskopischer Untersuchung** der pathologischen Vorgänge an der Grenze von Diaphyse und Epiphyse folgendes:

Man konstatiert (Fig. 422 I) eine bedeutende Vergrößerung der Knorpelwucherungszone, vor allem auch der Knorpelsäulen. Wenn man vom ruhenden Knorpel ausgeht, so sieht man, wie die *Zellen* in den Kapseln erst in geringerem Grade (Fig. 422 I*b*), dann, mehr auf die Diaphyse zu, *stark gewuchert* sind, so daß bald vollständige *Kolonnen* entstehen und oft bis 50 und mehr Zellen in einer Kapsel hintereinander liegen (Fig. 422 I*c*). Dann treten die Zellen mehr und mehr auseinander, es schwindet die Abgrenzung in Säulen, und schließlich treten nach der Diaphyse zu *isolierte, große, einzellige Knorpelkapseln* auf. Die Knorpelzellen sind sehr reich an Glykogen (Nachweis s. S. 604).

Es ist wahrscheinlich, daß hier besonders in der sog. hypertrophischen Schicht keine absolute, als abnorme Wucherung zu deutende Vermehrung (*Pommer*), sondern nur eine *relative* Verbreiterung des Knorpels vorliegt, die durch die *verlangsamte Abschmelzung des Knorpels vom Knochenmark her*, resp. Überführung desselben in Knochen, bedingt ist (vgl. *Schmorl* u. a.).

Verkalkungsinseln sind nur hier und da in der Knorpelgrundsubstanz zu sehen. Was aber besonders auffällt, sind jene oft schon makroskopisch sichtbaren, weit in den unverkalkten Knorpel vorgeschobenen Gefäße und Räume (*f*) des sehr blutreichen, aber in den subchondralen Schichten an eigentlichen Markzellen armen Markes, welchen hier und da osteoides Gewebe angelagert ist. Der großzellige Knorpel wandelt sich zum Teil direkt in Knorpelknochen, d. i. in osteoides Gewebe, um. Vom Perichondrium aus wird der Knorpel gleichfalls abnorm reichlich vaskularisiert (Knorpelkanäle) und in Osteoid übergeführt.

Es folgt dann auf den Knorpel eine verschieden breite Schicht (*d*), in der das osteoide Gewebe in ganz unregelmäßiger, von der Norm durchaus abweichender Weise vorherrscht, so daß es nur wenig an Knochenstruktur erinnert (*Zone des osteoiden Gewebes*).

In sehr schweren Fällen von Rachitis (wie in Fig. 421) bildet *myelogen* entstandenes spongioides osteoides Gewebe an einen myelogenen Callus erinnernde mächtige Masse.

Zwischen dem osteoiden Gewebe liegen weite Räume, gefüllt mit Mark, das an Spindelzellen reich ist. (Eine primäre spezifische Veränderung des Marks ist das nicht und gibt es überhaupt nicht bei Rachitis.) Das Mark produziert osteoides Gewebe und verdickt die unregelmäßigen Balken weiter durch Apposition. Stets findet man hier und da (zuweilen schon makroskopisch) *Inseln unveränderten Knorpels in der Osteoidzone* (Fig. 422 I).

Knorpelinseln erhalten sich teilweise noch, wenn der rachitische Prozeß abgelaufen ist, und können eventuell multiple *Knorpelgeschwülste* veranlassen (*Virchow*).

Nach innen geht die osteoide Zone in eine Zone über, in der bereits *Kalksalze im Centrum der osteoiden Balken abgelagert sind.*

Mikroskopische Vorgänge bei beginnender Rachitis, bei Remissionen und bei der Heilung.

Pommer hatte als erste Veränderung im Bereich der *endochondralen Ossifikation* bei *makroskopisch nicht erkennbarer* **beginnender Rachitis** circumscripte defekte Stellen in der *präparatorischen Verkalkungszone* erkannt. *Schmorl* bestätigte den Befund dieser *herdförmigen Kalkdefekte.* (Solche Fälle werden durch den Nachweis *osteoider Säume* [s. S. 722] sicher als rachitisch erkannt.) Die Veränderung ist an den Rippen am ersten bemerkbar (s. S. 722). Findet man dagegen eine *längere Persistenz* oder gar eine *Verbreiterung der Verkalkungszone*, so ist das als Ausdruck von **Remissionen** und **Heilungsvorgängen** anzusehen, wobei die wiederkehrende Knorpelverkalkung dann nicht an der Epiphysengrenze, sondern als Zone im Knorpel selbst auftritt. Und zwar ist die Verkalkungszone knorpelwärts bis dicht oberhalb der ersten im Knorpel persistierenden Gefäßetage (s. S. 723) verschoben (vgl. *Schmorl*). Kalkloses Knochengewebe ist dann nicht mehr oder höchstens nur noch in Spuren vorhanden, denn bei der *Heilung* verkalkt ja das kalklos gebliebene Knochengewebe; es sei denn, daß alsbald nach der Abheilung einer beginnenden Rachitis sofort eine neue *Exacerbation* der Wachstumsstörung einsetzte, die dann wieder durch kalklose Anlagerungen gekennzeichnet ist. (*Virchow* faßte gerade solche Bilder als ‚beginnende' Rachitis auf.)

Das Wesen der der Rachitis zugrunde liegenden Ernährungsstörung ist trotz zahlreicher Untersuchungen noch nicht aufgeklärt. Es ist aber als ziemlich sicher zu betrachten, daß eine ungeeignete, hauptsächlich aus Kohlehydraten bestehende Nahrung das Zustandekommen der Rachitis begünstigt. Oft gehen dem Auftreten der Rachitis Darmkatarrhe voraus. Anämie geht dem Prozeß voraus und begleitet ihn. Dabei tritt Leukocytose auf; auch sonstige Blutveränderungen wurden beschrieben. Oft besteht chronischer Milztumor, nach *Beneke* auch häufig eine Lebervergrößerung. Nicht selten findet man den rechten Ventrikel ohne nachweisbare Ursache hypertrophisch.

Es existieren viele Hypothesen zur Erklärung der einzelnen bei der Rachitis in Betracht kommenden Faktoren. *Die mangelhafte Kalkablagerung* hat man zum Teil auf ungenügende Zufuhr (*Zweifel*) oder auf ungenügende Resorption von Kalksalzen (z. B. infolge von Magen- und Darmkatarrh) zurückgeführt, zum Teil nahm man eine Entkalkung des Knochens durch reichliche Bildung von Milchsäure im Blut an, was aber widerlegt ist. Der Entkalkungshypothese steht einmal im Wege, daß die Halisteresis bei der Rachitis (in typischen Fällen) keine große Rolle spielt und dann, daß die Mengen der Säure nicht genügend groß sind. Man hat daher u. a. daran gedacht, daß die Milchsäure die Resorption der Kalksalze hindere. *Rüdel* (vgl. auch *Vierordt*) wies aber nach, daß, wofern man die Kalkausscheidung als Maßstab für die Kalkresorption ansehen darf, diese bei rachitischen ebenso vor sich geht wie bei gesunden Kindern. Auch nach *Pfaundler* sind Kalkzufuhr, -resorption, -stoffwechsel und die Alkalescenz des Blutes nicht wesentlich verändert; er vermutet, daß die ‚Kalksalzfänger' (Knochen- und Knorpelzellen) mangelhaft funktionieren; Kalksalze werden in unzureichender Menge in denselben eingelagert oder unzureichend fixiert, weil ihnen aus unbekannten Gründen die spezifische Affinität zu Kalksalzen mangelt (vgl. auch *Nathan* und s. *Dibbelt*, der wieder das pathogenetische Moment in einer Störung des Kalkstoffwechsels erblickt).

In Tierversuchen mit Fütterung mit Ca-armer Nahrung tritt keine mit Rachitis des Menschen übereinstimmende Veränderung, sondern Osteoporose ein (s. u. a. *Götting*, *Oehme*, Lit.). Dagegen entsteht nach *Oehme* ein der Rachitis ähnlicherer Prozeß, wenn man einem Ca-arm gefütterten, wachsenden Hund Strontiumphosphat gibt, was sich aus einer die Resorption stark verlangsamenden und die Apposition lebhaft steigernden Wirkung des Str. erklären soll. Nach *Lehnerdt* verkalkt dagegen das neugebildete Osteoid, *wenn* bei Phosphor- oder Strontiumverfütterung *genügend Kalk zugeführt wird*, sodaß ein sklerotisches Knochengewebe resultiert.

Kassowitz hat *die starke Hyperämie des Knochenmarkes* als Zeichen eines *entzündlichen Vorgangs* angesprochen, der das Wesen der Rachitis ausmache. Diese Hypothese soll sowohl das übermäßige Knorpel- und Knochenwachstum als auch die gesteigerte Resorption erklären. Auch hat man sich mit ihrer Hilfe vorgestellt, daß bei der gesteigerten Blutüberschwemmung die Kalksalze keinen Ansatzpunkt fänden oder, einmal deponiert, leicht wieder weggeschwemmt würden. — Manche denken an eine *Infektionskrankheit* (vgl. *Hagenbach*, Tierversuche *Morpurgo*'s), andere an eine *Intoxikation*. *Stoeltzner*'s Hypothese versucht Rachitis und Osteomalacie auf funktionelle Insufficienz der Nebennieren zurückzuführen (s. dagegen *Schmorl*, der keine Veränderungen am chromaffinen System fand), und verweist auch auf *Bossi's* günstige Resultate bei Behandlung der Osteomalacie mit Adrenalin (die übrigens zuweilen versagt, s. *Looser*). *v. Hansemann* betont den Einfluß der Domestizierung, d. h. der Kultur (Wohnung, Kleidung, Nahrung) für das Zustandekommen der Rachitis, da R. bei unkultivierten Völkern nicht vorkomme.

Heilt die Rachitis (eventuell mit Remissionen, meist nach ein- oder mehrjähriger Dauer), so verkalkt das osteoide Gewebe allmählich vom Centrum der osteoiden Balken aus. Dieser Knochen wird aber mit der Zeit wieder zum Schwund gebracht und durch guten, vom Mark aus durch Osteoblasten gebildeten Knochen substituiert, so daß das Knochengewebe schließlich von normal gebildetem nicht zu unterscheiden ist. Die endochondrale Ossifikation kehrt zur Norm zurück, wobei, wie S. 726 erwähnt, die präparatorische Verkalkungszone wieder auftritt. Leichte Grade heilen spurlos aus. Nach abgelaufener schwerer Rachitis werden die oft stark verkrümmten Knochen nicht selten plump, schwer, elfenbeinhart. Die Markräume können fast gänzlich schwinden (*rachitische Eburneation*). An den platten Knochen führt Verknöcherung der osteophytischen Auflagerungen zu Verdickungen. Bleibt das Knochenwachstum nach Ablauf der Rachitis stehen, was besonders bei schweren Fällen leicht geschieht, so bleiben die Knochen, bes. die Oberschenkel, dauernd klein. Es resultiert ein unternormaler und unter Umständen ein zwerghafter Körperwuchs.

Folgezustände des rachitischen Prozesses.

Der rachitische Knochen ist arm an Kalk- und Erdsalzen, reich an Wasser; sein spezifisches Gewicht ist vermindert. Ist die Veränderung hochgradig, so wird er in toto weich, biegsam wie Kautschuk. Im Bereich des hypertrophischen Knorpels und des spongiösen Osteoids ist er stets flexibel, im Schaft bei unvollständiger Kalkablagerung und infolge der Dünnheit der Corticalis zu Infraktionen geneigt, einknickbar, was meist nur auf einer, und zwar der konkaven Seite geschieht, wo dann die Wand winklig in die Markhöhle vorspringt, wie beim Einknicken einer Federpose (*Virchow*). Körperschwere und Muskelzug sind die wesentlichsten Faktoren für die Deformierungen des rachitischen Skeletts.

Veränderungen an einzelnen Skelettteilen infolge von Rachitis *).

1. **An den langen Röhrenknochen** bestehen **bei florider Rachitis** beträchtliche Auftreibungen an den Diaphysengrenzen. So entsteht das *Doppelgelenk*, der *Zwiewuchs*. Die Epiphysenenden können sich infolge der Weichheit des Knorpels und des osteoiden Gewebes verschieben, sie können sich gegen den Schaft *abbiegen*. Es kann Verzerrung und Erschlaffung der Gelenkbänder eintreten (*Genu valgum*, Bäckerbein), der Schaft kann sich bogenförmig verbiegen, was *an den Oberschenkeln* meist mit der *Konvexität nach innen* (Fig. 427), *an den Unterschenkeln* meist mit der *Konvexität nach außen* (*O-Bein*, *Säbelbein*) oder sehr häufig nach *vorn* geschieht. Wirksam beim Zustandekommen der Deformitäten sind die Körperlast und der Muskelzug. Der Schaft kann einknicken (*Infraktion*) oder brechen (*Fraktur*); sehr starker Verbiegung, die am häufigsten an den Unterschenkeln zu sehen ist, liegt wohl stets eine Infraktion zugrunde. — Die Infraktionen und Frakturen, welche außer den langen Knochen der unteren Extremitäten oft auch die *Rippen* betreffen, heilen langsam durch *Callus*, der zum Teil knorpelig sein kann. Oft füllt sich der ganze Knickungswinkel mit Callus aus; statische Momente bedingen die auffallende Dicke der Rindenschicht an der gekrümmten Seite; auch die Markhöhle wird zuweilen ausgefüllt, später aber wieder ausgehöhlt. **Bei ausgeheilter Rachitis** werden die Knochen (vor allem die Tibiae und noch mehr die Fibulae) in der Diaphyse häufig auffallend platt (Fig. 427), *säbelscheidenartig* (Tibia en lame de sabre), *scharfkantig* und sehr *hart* (osteosklerotisch); die doppelten Gelenke schwinden; geringere Grade von Verbiegungen strecken sich von selbst wieder, was durch funktionellen Umbau des Knochens geschieht. Das Längenwachstum der unteren Extremitäten bleibt oft zurück, während der Rumpf normale Größe erreicht (*rachitischer Zwergwuchs*). — Untersucht man die Intermediärknorpel nach abgelaufener Rachitis, so kann man noch lange, z. B. wie ein Breslauer Präparat zeigt, bis ins 19. Jahr, einen unregelmäßigen, zackigen Verlauf dieser ossifikatorischen Linie finden.

Fig. 427.
Allgemeine und schräge Verengerung des Beckens durch **schwere abgelaufene Rachitis,** mit starker links-konvexer Skoliose und Lordose der Brust- und Lendenwirbelsäule. Starke laterale und axiale Krümmung des Ober- und Unterschenkels. 74jähr. Frau. Deutliche Arthritis deformans. Samml. Breslau.

2. **Am Brustkorbe** verdicken sich die Übergangsstellen der knöchernen zu den knorpeligen Rippen *knotig* (*rachitischer Rosenkranz*). Eine nur wallartige Auftreibung fällt noch in das Gebiet des Physiologischen. Durch Abbiegung und Verschiebung im Knorpel kann es oft geschehen, daß die Verdickung nur ins Thorax-

*) Viele Einzelheiten über diesen Gegenstand enthält das inhaltreiche Werk von *v. Recklinghausen.*

innere ragt (*innerer Rosenkranz*). Durch Einsinken der Rippen nach innen entsteht eine Verschmälerung der Brust, das keil- oder schiffskielartig hervorragende *Pectus carinatum* oder *gallinaceum*, die *Hühnerbrust* (Wirkung des Luftdrucks und des inspiratorischen Zwerchfellzuges auf die Rippen). Manchmal entsteht vorn eine muldenartige, zuweilen bilaterale Einsenkung am Thorax durch multiple *Infraktionen* von Rippen.

Die Zugehörigkeit der *Trichterbrust* (starke Impression des untersten Sternalabschnitts, woraus eine trichterartige, bei dicken Frauen rinnenförmige Einziehung der vorderen Brustwand resultiert) zur Rachitis wird nach neueren Untersuchungen nicht mehr anerkannt; sie beruht vielmehr auf einer *kongenitalen Wachstumsanomalie*, zu der eine Berufsschädigung (Schuster-, Töpfer-, Schneiderbrust) oft noch hinzutritt. (Lit. bei *E. Ebstein* u. *Versé*).

3. **An der Wirbelsäule** entstehen durch die Körperlast und den Muskelzug die rachitischen *Skoliosen*, *Kyphosen* und *Lordosen* (Krümmung nach der Seite, nach hinten und nach vorn), an welche sich hochgradige *Asymmetrien des Thorax* anschließen können (s. Fig. 464). — Wohl die meisten Skoliosen gehören der Rachitis an. (Eine geringe Ausbiegung des Brustteils der Wirbelsäule nach rechts bezeichnet man als *physiologische Skoliose*.) Die rachitische Kyphose und Skoliose sind meist deutliche *Übertreibungen*, *Karikaturen der physiologischen Krümmungen* (vgl. S. 789). — Von dem durch Caries bedingten *Pott*schen *Buckel* unterscheidet sich die *rachitische Kyphose* u. a. auch dadurch, daß sie meistens zugleich mit Kürze der Beine einhergeht.

4. Praktisch sehr wichtig sind Formfehler am **Becken.** Sind die Synchondroses sacroiliacae und die Symphyse zu beweglich, so wird die Rumpflast das Promontorium nach abwärts drängen. Die Conjugata (Verbindungslinie zwischen Promontorium des Kreuzbeins und Symphyse) verkürzt sich. Am normalen ausgewachsenen weiblichen Becken 11 cm messend, kann sie hier bis auf 4 cm herabgehen. Der Beckeneingang wird nierenförmig. Das ist das *platte, rachitische Becken* (Fig. 427). Der Arcus pubis ist sehr weit, die Tubera ischii sind auseinander gerückt, die Pfannen sehen mehr nach vorn. Die Darmbeinschaufeln sind klein und flach. Sind auch die anderen Synchondrosen, nämlich die dreistrahlige Knorpelfuge zwischen Os pubis, ischii und ilei abnorm beweglich und dazu die anderen Teile des Beckens, wie es in schweren Fällen vorkommt, weich und biegsam, so bewirkt der Druck der Rumpflast und der Gegendruck der Femurköpfe eine Querverengung; dabei ist das Becken *allgemein verengt* oder *asymmetrisch*, die Beckenapertur *dreieckig* oder *kleeblattförmig* gestaltet, oder das Becken kann sogar ähnlich wie das osteomalacische (S. 672) eine schnabelförmige Hervortreibung des Schambeins zeigen, *pseudoosteomalacisches Becken*, das oft nicht leicht vom echten osteomalacischen, zuvor normal gewachsenen zu unterscheiden ist. — Je nach der Schwere des Falles bleibt das Becken *klein und zart*, oder es wird sehr *plump und schwer*. Häufig zeigen die Becken scharfkantige *Vorsprünge* und *Exostosen*, besonders da, wo Muskeln ansetzen, sowie in der Gegend der Gelenke. — Details in dem Werk von *Breus* u. *Kolisko*.

5. Der **Schädel** ist, wenn auch nicht stets, so doch oft in ausgesprochener Weise beteiligt.

a) Die Fontanellen bleiben weit offen (*Offenbleiben des Kopfes*), und die Nähte sind breit. Es beruht dies auf Unregelmäßigkeit im Knochenwachstum und ist am stärksten ausgeprägt, wenn gleichzeitig *Hydrocephalus* besteht (*Hydrocephalus rachiticus*). Die große Fontanelle, normalerweise in 20 Monaten geschlossen, kann 3—4 Jahre offen bleiben (Fig. V S. 724). — Malacische, schwere Form s. S. 723.

b) Am häufigsten tritt die Rachitis der Schädelknochen in Gestalt von *periostalen Osteophyten* an der Außenseite des Schädels auf. (Die Innenfläche des Schädels ist glasartig hart, mit tiefen Impressionen und hohen Juga cerebralia.) Zierlichste, moos- oder bimssteinartige, zuweilen in parallelen Schichtungslinien angeordnete, sehr blutreiche *osteoide* Auflagerungen, die lange im kalklosen Stadium verharren, später aber, wenn der Prozeß ausheilt, *zu Knochen werden*, können außen viele Millimeter dicke Lagen bilden. Diese periostalen Wucherungen gehen *nicht* von den Nähten oder den Ossifikationspunkten aus, sondern liegen gewöhnlich in

den Randteilen der Knochen so, daß Nähte und Tubera frei bleiben (Fig. V S. 724); ihre *symmetrische* Anordnung ist charakteristisch (vgl. *v. Hansemann*).

c) Werden fertige, harte Schädelknochen im Verlauf der Rachitis einerseits durch den Druck des wachsenden und dazu venös hyperämischen Gehirns von innen mehr und mehr verdünnt, resorbiert, während sich anderseits außen nur weiches osteoides Gewebe statt wie normal fester Knochen ansetzt, so entstehen einmal hier und da dünne Stellen, die noch alten, nach und nach völlig kompakt gewordenen Knochen enthalten und unter Hinterlassung feiner Knickungs- und Infraktionslinien *wie Pergament eindrückbar* sind; das andere Mal, wenn die Resorption des alten Knochens noch weiter vorgeschritten, eine totale geworden ist, bilden sich *ganz weiche*, von osteoidem Gewebe bedeckte *Stellen* in der Schädeldecke. Es können auch *förmliche häutige Lücken* entstehen, indem selbst ansehnliche Schichten des weichen osteoiden Gewebes durch den Druck leicht zum Schwund gebracht werden. Zuweilen wird die Schädeldecke siebförmig verdünnt, entsprechend den Prominenzen der Hirnwindungen. Häutige Lücken, die mikroskopisch meist immer noch Spuren von osteoidem Gewebe zeigen, bilden sich gelegentlich an *beliebigen Stellen des Schädeldachs*, besonders oft jedoch am *Hinterschädel* (der sog. weiche *Hinterkopf*), wobei sowohl dem Druck des wachsenden Gehirns, als auch dem Gegendruck, den die Unterlage bietet, auf der der Kopf aufliegt, eine Rolle zuzuschreiben ist. Man nennt den Vorgang **Craniotabes rachitica** (rachitischen Schädelschwund). *Wieland* bestreitet die Zugehörigkeit des *angeborenen Weich- oder Lückenschädels* zur Rachitis und führt denselben allein auf mechanische Druckwirkung zurück und konstatierte eine gesetzmäßige Rückbildung und eintretende Verhärtung, welche aber durch sekundäres Einsetzen einer gewöhnlichen stets erst postnatal eintretenden Säuglingsrachitis (*Craniotabes*) eine Störung erfahren kann. — Je größer der Hydrocephalus, um so mächtiger sind gewöhnlich die osteophytären Wucherungen, so daß nach Ablauf der Rachitis, wenn das Osteophyt sich in sklerotischen Knochen umgewandelt hat, *große* Dickköpfe resultieren. — Nach Abheilung des rachitischen Prozesses bleibt am Schädel nicht selten eine dauernde Gestaltsveränderung zurück. Oft ist der Schädel groß im Verhältnis zum Gesicht. Die Form des Schädels kann viereckig werden (*Tête carrée*). (Die sklerosierten vier Ossifikationspunkte an Stirn- und Scheitelbeinen behalten ihre Krümmung bei und werden beim weiteren Flächenwachstum des Schädels, das an den Nähten vor sich geht, gewissermaßen als 4 feste Ecken vorgeschoben, während die zwischen den 4 Punkten liegenden Teile flach erscheinen). Auch die *Schädelbasis*, besonders beim Wasserkopf, ist im Wachstum behindert, verkürzt. Darum erscheint der Nasengrund sehr vertieft. — Das *Gesichtsskelett* ist gleichfalls zuweilen mit ergriffen. Der Oberkiefer kann am Ansatz des Jochbogens winklig geknickt sein. Die Alveolarränder sind weich, die ersten Zähne brechen verspätet durch und fallen bald aus, die bleibenden sind oft schief gestellt (*unregelmäßige Dentition*). Nicht selten erhält sich dauernd eine *quere Furchung der Zähne*, die oft stark abgenutzte Kauflächen zeigen.

Die *sog. Rachitis tarda* muß als eine teils zur *Rachitis* (*Mikulicz*, *Schmorl*, letzterer fand dabei sowohl osteoide Säume an den Knochenbalken als auch typische Veränderungen der Knorpelknochengrenze), teils zur *Osteomalacie* und *Ostitis fibrosa* (vgl. *v. Brunn*) gehörige Veränderung aufgefaßt werden, die erstmalig oder als Rachitisrecidiv nach dem 5. Jahr, zuweilen sogar erst zur *Pubertätszeit* auftritt und bei welcher das im Verlauf des physiologischen Umbaus der Knochen neugebildete Knochengewebe längere Zeit kalklos bleibt; sie betrifft besonders blutarme Individuen und führt nicht selten zu Deformitäten (*Skoliose*, *Genu valgum*, *Coxa vara* s. S. 794).

Möller-Barlowsche Krankheit.

Diese neuerdings viel beachtete *Krankheit* betrifft ausnahmslos ungeeignet, d. h. künstlich (mit überhitzter Milch und Surrogaten) ernährte Säuglinge der 2. Hälfte des ersten Lebensjahres und geht mit auffallender Blässe, blutiger Suffusion des Zahnfleisches, heftigen Schmerzen und mit Anschwellungen der Rippen, welche ihren festen Zusammenhang mit dem

Sternum verlieren können (*Eug. Fraenkel*), der unteren Extremitäten, selten solcher am Schädel (am ersten am Orbitaldach, vgl. *Eug. Fraenkel*) einher. Die Knochen werden im Wachstum behindert, werden porotisch und neigen zu Frakturen, Infraktionen, Verschiebungen, besonders an den Enden der Diaphysen. Vor allem auffallend ist die Neigung zu *Blutungen*, bes. im *Mark* und im *Periost* (das geschwulstartig abgehoben werden kann), doch auch an nicht knöchernen Organen, wie an der Haut, an Schleimhäuten, den Nieren (*Heubner*, Lit.); selten sind Hämatome der Wangen (*Weiß*, Lit.). — Am **Skelett** wurden die allerverschiedensten Bilder beschrieben, und man erblickte darin teils mehr oder weniger weitgehende Analogien mit Rachitis, teils aber auch mit Syphilis und Osteogenesis imperfecta u. a., oder man plädierte zwar für Unabhängigkeit von Rachitis (*Nauwerck*, *Schmorl* u. a.), erkannte aber doch deren eventuelles gleichzeitiges Vorkommen an. So erklärt es sich, daß die *anatomischen Befunde*, die bei dieser *klinisch gut umschriebenen Kinderkrankheit* in manchen Details offenbar *wechselnd* sind, eine so verschiedene Deutung erfuhren. **Eine krankhafte Beschaffenheit des Knochenmarkes,** vor allem *an den Knorpelknochengrenzen*, welches in eine ganz zellarme Masse, ein maschiges, feinfaseriges, gefäßarmes Gewebe (*Naegeli*, *Schödel-Nauwerck*, *Schmorl* u. a.) verwandelt wird, *ist allen Fällen gemeinsam* und macht offenbar (vgl. auch *Orth*, *Eug. Fraenkel*) das Wesentliche der Veränderungen bei *reinen* Fällen und auch bei der künstlichen, durch qualitativ ungeeignete Nahrung bei Tieren erzeugten M. B. K. aus (vgl. *Bartenstein*'s Versuche bei Kaninchen; s. auch *W. Heubner-Schmorl*'s Befunde bei phosphorarmen Hunden). Auch nach *Ziegler*, der den Prozeß als ‚*Osteotabes infantum*' bezeichnet, beginnt die Veränderung mit der Umwandlung des lymphoiden (splenoiden) Markes in jenes sog. *Gerüstmark* (*Schödel-Nauwerck*). Mit der dadurch bedingten **Unfähigkeit Knochen zu bilden,** und mit einer wegen ungenügender Vaskularisation (*Schmorl*) *gestörten endochondralen Ossifikation* geht zugleich eine lebhafte, wenn auch das physiologische Maß gewöhnlich nicht überschreitende *Resorption* einher; dazu bleiben Kalkbälkchen und Kalkgitter in ungewohnter Ausdehnung stehen, da die den Überschuß zerstörende Fähigkeit des Knochenmarks, der vorläufigen Verkalkungszone gegenüber, hinter der Norm zurückbleibt (*Nauwerck*). An diese verkalkten Knorpelpfeiler legt sich ungenügend Knochen an. Auch die Rinde wird immer dünner, da die Apposition aufhört und die Resorption fortbesteht. So erklären sich die Baufälligkeit der Röhrenknochen, der Zusammenbruch, die Kontinuitätstrennung (s. Fig. 428), besonders an der Epidiaphysengrenze, dem ‚Trümmerfeld' *Eug. Fraenkel*'s und das Abbrechen der knorpeligen von den knöchernen Rippen. Dazu kommen **Blutungen** an *Mark* und *Periost*, die wie erwähnt das letztere abheben und den Knochen mantelartig umhüllen (s. Fig. 428). Bei längerem Bestand des Leidens kann man periostale Auflagerungen sehen. — Die *Natur* der M. B. Krankheit ist jetzt mehr und mehr aufgeklärt. Mit Rachitis (als hämorrhagische Form derselben), ebenso mit einer Infektion hat die Krankheit offenbar nichts zu tun, allein schon, weil die osteoiden Säume der Rachitis in *reinen* Fällen von M. B. K. fehlen (vgl. *Hoffmann*, Lit.). Kombination mit Rachitis kommt aber häufig, in etwa der Hälfte der Fälle, vor (*Schmorl*, *Eug. Fraenkel*; vgl. auch *v. Recklinghausen*.) Dagegen weisen neuere Untersuchungen mit

Fig. 428.
Morbus Möller-Barlow.
Frontalschnitt durch die Tibia. In der oberen und unteren Epiphyse je ein Knochenkern. An der oberen Epi-Diaphysengrenze in der Trümmerfeldzone eine Kontinuitätstrennung; der Spalt mit Blut ausgefüllt. Das Periost ist herab bis unter die Mitte der Diaphyse durch eine mantelartig den Knochen umhüllende Blutung abgehoben. Nach einem von Herrn Kollegen Prof. *Eug. Fraenkel* freundlichst überlassenen Präparat.
$^3/_4$ nat. Gr.

Nachdruck auf einen Zusammenhang mit **Skorbut** hin. *Looser* (Lit.) bezeichnet die M. B. K. direkt als **Säuglingsskorbut** (vgl. auch *Neumann*), und *Eug. Fraenkel* (Lit.) schließt sich dem vollkommen an und nennt sie **infantilen Skorbut.** — Ein dem menschlichen Skorbut ähnliches Krankheitsbild und für M. Barlow charakteristische Knochenveränderungen erzielten *Holst* und *Fröhlich* bei einseitiger Ernährung mit Brot und Getreidearten bei Meerschweinchen; *Lipschütz* sah dieselben Knochenveränderungen bei phosphorarm ernährten Hunden (s. auch *O. Heubner*). — *Looser* gelangte zu der Ansicht, daß das Wesen der Krankheit einzig in einer hämorrhagischen Diathese infolge einer chronischen Ernährungsstörung bestände; besonders faßt er auch das fibröse Mark der M. B. K. als eine typische Folge der Markblutungen auf, wie auch die im Bereich der Markveränderungen vorkommende Atrophie der Spongiosa und der dazu gehörigen Corticalis eine Folge der subperiostalen und namentlich der Markblutungen sei. Doch können sich *Eug. Fraenkel* und ebenso *Schmorl* der Annahme *Looser*'s (*Barlow*'s) von der sekundären Natur der fibrösen Markbeschaffenheit nicht anschließen, sehen vielmehr die *Blutungen* als ein von der charakteristischen Veränderung der Knochen unabhängiges *Symptom der hämorrhagischen Diathese* an. *v. Recklinghausen* lenkte jüngst die Aufmerksamkeit auf besondere Einrichtungen der Blutbahnen des Marks (üppiges büschelartiges Wachstum der kapillären Gefäßgebiete), worin vielleicht die Anlage zur ‚skorbutischen' Blutung gelegen sei. — *Ausheilung* tritt bei entsprechend korrigierter Ernährung in der überwiegenden Mehrzahl der Fälle nach einigen Monaten ein. Doch können Deformitäten wie Varus- und Valgusstellung der Ober- gegen die Unterschenkel oder auch Coxa vara resultieren.

Fig. 429.

Mikromelus, 6 monatl. Fötus mit zahlreichen Mißbildungen: Mikrognathie, Mißbildung des Ohrs, Hexadaktylie (6 Zehen). Totaler *Defekt* von Femur und Fibula; Tibia rudimentär. Humerus fehlt, die beiden Vorderarmknochen artikulieren in der Schultergelenkhöhle. (Fehlen des Corpus callosum.) Samml. Basel. (Nähere Angaben in I.-Diss. *B. Schwendener*, Basel 1899.)

Defektbildungen, Hypoplasie und Hypertrophie des Skeletts.

Defektbildungen der Knochen hängen damit zusammen, daß ein Teil entweder überhaupt nicht angelegt ist (Aplasie) oder bereits während der intrauterinen Zeit in seiner Weiterentwicklung gehemmt oder zum Schwund gebracht wurde. So können ganze Knochen oder Teile derselben am Schädeldach fehlen, so daß zahlreiche Lücken entstehen, ferner Teile der Wirbelbögen, ganze Extremitätenknochen, wie Humerus, Femur, Fibula fehlen, wodurch wie in Fig. 429, Kurzgliedrigkeit, **Mikromelie** entstehen kann, oder Teile derselben defekt sein. Letzteres kommt z. B. an den Enden von Radius, Ulna, Tibia vor. Eine typische Mißbildung durch Defekt ist die **Phokomelie** (φώκη Robbe, μέλος Glied), wobei die Zwischenglieder äußerlich gar nicht oder fast gar nicht wahrzunehmen sind; Hände und Füße, oft ganz normal groß, sitzen den Schultern resp. dem Becken mehr oder weniger direkt auf. Nach *J. G. Saint-Hilaire* bilden bei der *Hemimelie* die so direkt am Rumpf sitzenden Hände und Füße nur Rudimente, bei der *Ektromelie* (*Amelie*) fehlen auch die letzten Rudimente.

Abnorm geringes Längenwachstum des Skeletts.

Hemmungen des Wachstums der Knochen **(Hypoplasie des Skeletts)** kommen a) bereits intrauterin vor, oder b) machen sich erst nach der Geburt im Verlauf des weiteren Wachstums bemerkbar.

Bei der *angeborenen* resp. schon intrauterin sich entwickelnden Hypoplasie des Skeletts fällt hauptsächlich die Kürze der Extremitäten **(Mikromelie)** auf, während die Weichteile normal entwickelt und daher für die kurzen Extremitäten zu weit und zu lang sind. Die Haut legt sich wie ein zu weites Gewand in Falten; sie ist entweder ödematös oder nur sehr fettreich. (*Beneke* *) meint, sie übe einen wachstumhemmenden, einengenden Druck auf die skelettogenen Gewebe aus.) Das Gros der sich so präsentierenden Fälle wird fälschlich als *fötale Rachitis* oder als *sog. fötale Rachitis*, von anderen als *Mikromelia chondromalacica* bezeichnet. Es empfiehlt sich wohl die vom *Verf.* eingeführte Bezeichnung **Chondrodystrophia foetalis** **) (Fig. 430) für diese Veränderung, welche auf einer *mangelhaften Knorpelwucherung und frühzeitigem Aufhören der endochondralen Ossifikation* beruht. Die Diaphysen bleiben kurz, werden aber oft infolge relativ starker periostaler Knochenbildung mehr oder weniger *sklerotisch*. *Kundrat* spricht daher von *Osteosclerosis congenita*; doch ist die Sklerose nicht regelmäßig vorhanden. *Verf.* unterscheidet *drei Formen der Chondrodystrophia*, je nachdem der zur Bildung von Längsreihen ungeeignete Knorpel sonst keine nachweisbare Veränderung bietet (*Ch. hypoplastica*), oder erweicht ist (*Ch. malacica*) oder zwar normale Härte zeigt, aber in übertriebener, undisziplinierter Weise wuchert, so daß sich dicke, breite, pilzartige Epiphysen an den kurzen Diaphysen bilden (*Ch. hyperplastica*). Bei der hypoplastischen Form, welche die *häufigste* ist, schiebt sich oft an der Grenze der Epiphyse und Diaphyse ein vom Periost stammender, gefäßführender *Bindegewebsstreifen* ein. (Er hat sehr verschiedene Deutungen gefunden; s. *Verf.*, *Sumita*, *M. B. Schmidt*, *v. Recklinghausen* u. a.) Derselbe hemmt das Längenwachstum da, wo er sitzt, zuweilen vollständig; sitzt er an der Grenze einer Epiphyse nur an einer Seite, z. B. außen, so wächst der Knochen auf der anderen Seite, also innen, weiter und wird im ganzen krumm. — Fig. 431 gibt ein Bild von den Verhältnissen an der Epi-Diaphysen-Grenze; man erkennt die Schmalheit der Zone des wuchernden Knorpels, in welchem Zellreihenbildung nur schwach angedeutet ist, ferner die Schmalheit der von Markräumen durchbrochenen Verkalkungszone. Die Knochenbalken sind in sehr unregelmäßiger Weise orientiert, und ihr Wachstum ist mehr in die Dicke und Breite als in die Länge entwickelt; die Einschlüsse verkalkten Knorpels in den Knochenbalken sind gering. — An der *Schädelbasis* kann eine Verkürzung

Fig. 430.

Chondrodystrophia foetalis (malacische Form) und dadurch bedingte **Mikromelie.** Kopf dick, Nase im Ganzen abgeplattet, keine besondere Einziehung der Nasenwurzel. (Keine Synostose des Os tribasilare; die sphenobasilare Synchondrose war breit u. weich.) Rechtsseitige Leistenhernie. (Diesen Fall mit drei anderen ließ *Verf.* beschreiben von *B. Schwendener*, Unters. üb. d. Chondrodystr. foetalis. I.-Diss. Basel 1899.)

*) s. auch *Wiesermann* u. die Ablehnung dieser Ansicht durch *Sumita* (Institut des *Verf.* in Göttingen.)

**) Die ältere Bezeichnung *Achondroplasie* (*Parrot*, 1878) wird auch heute in Frankreich fast ausschließlich angewandt (vgl. *Porak-Durante* u. Ref. *v. Schirmer* u. *Wieland*, Lit.). Für diejenigen, welche sich noch etwa an der Bezeichnung *Chondrodystrophie* stoßen, möge hier gesagt werden, daß auch *Parrot* und ebenso *Pierre Marie* (La presse médical 1900) sich so ausdrücken: „que l'achondroplasie est caractérisée par une *dystrophie du cartilage primordial*".

bestehen, die entweder durch den *Stillstand des Knorpelwachstums* an den Knorpelfugen (spenobasilare und intersphenoidale Fuge) allein oder durch gleichzeitige *prämature Synostose* der Fugen veranlaßt sein kann. (Die intersphenoidale Fuge beginnt zur Zeit der Geburt, die spheno-basilare Fuge im 12.—13. Jahre zu verknöchern.) Dadurch wird eine *Änderung des Gesichtsprofils* hervorgebracht, die bei den Fällen mit Synostose (meist Fälle der hypoplastischen Form) zu einer *tiefen Einziehung der Nasenwurzel* führt, wodurch das Gesicht einen sog. *‚kretinenhaften‘ Ausdruck* bekommt, während bei den malacischen Fällen, bei denen die Synostose in der Regel fehlt, die *Nasengegend als Ganzes nicht hervortritt.* (Die Synostose des Os tribasilare ist nicht unbedingt notwendig, damit ein ‚kretinenhafter‘ Ausdruck des Profils entstehe; derselbe kommt auch dann zustande, wenn die *vor* dem Tribasilare gelegenen *Nasen-Oberkieferteile verkürzt* sind. Sind diese Teile dagegen besonders stark entwickelt, so kann, wie *Verf.* zeigte, sogar trotz prämaturer hochgradiger Synostose am Tribasilare die Einziehung der Nasenwurzel ausbleiben.)

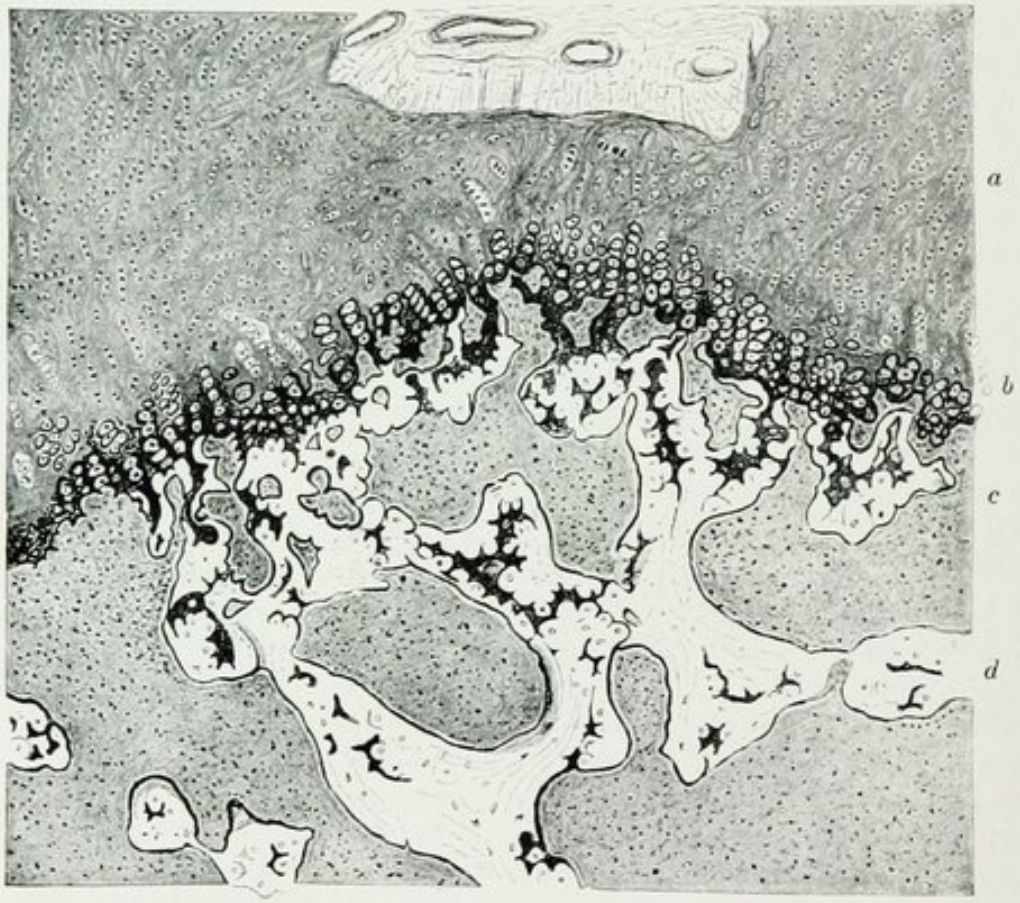

Fig. 431.

Chondrodystrophia foetalis hypoplastica. Obere Epi-Diaphysengrenze des Femur. *a* Knorpel. *b* Wucherungszone und Verkalkungszone. *c* Mark. *d* Knochenbalken mit zackigen Einschlüssen verkalkten Knorpels. Schwache Vergr. Beob. des *Verf.*'s aus Basel. Nach *Dieterle*, V. A. 184, 1906.

Man hat die Fälle von *Chondrodystrophie* irrtümlich zum *Kretinismus* gerechnet, auch mit dem *Myxödem* identifiziert oder wenigstens (wie z. B. *Moro*) in nahe Beziehung dazu gesetzt. Doch sind diese Dinge ganz von einander zu trennen (s. S. 739). Bei jugendlichen *Kaninchen* hat man allerdings nach Schilddrüsenexstirpation (s. S. 342) einen Stillstand des Knochenwachstums und mikroskopische Veränderungen konstatiert, die nach *Hofmeister* denen der Chondrodystrophie gleichen sollen. Im Basler pathol. Institut konnten aber *Verf.* und *seine Schüler* einmal nachweisen, daß in Fällen von Chondrodystrophie an der *Schilddrüse* keine Veränderungen gefunden wurden, welche den Rückschluß auf Ausfall der Funktion des

Organs gestatteten (*Schwendener*), was jüngst auch *Sumita* (Lit.) im Göttinger Institut anders lautenden Angaben gegenüber bestätigte, indem er zeigte, daß das histologische Verhalten der Schilddrüse bei Ch. nicht von der Norm abweicht —, und anderseits fanden wir bei einem Fall von Thyreoaplasie bei einem 5monatl. Kinde Veränderungen am Skelett, welche gar keine Ähnlichkeit mit Chondrodystrophie haben (s. *Dieterle*). Ferner handelte es sich aber auch in den relativ seltenen Fällen, in denen *Menschen* mit Chondrodystrophie 30 Jahre und mehr alt wurden (meist sterben sie in den ersten Wochen), um im übrigen gar nicht kranke plumpe, kurzgliedrige, disproportionierte *Zwerge* (deren Höhe 130 cm nicht erreicht) mit mehr oder weniger gekrümmten Knochen (Abbildungen bei *Breus* und *Kolisko*, *P. Marie*, *Weygandt*), guter Muskelkraft, mit etwas ‚kretinistischem' Gesichtsausdruck (der aber oft auch fehlt), relativ großem Kopf, aber *ohne Veränderung der geistigen Fähigkeiten*, zum Teil sogar von besonders guter Intelligenz. Oft besteht Lordose, zuweilen Lumbalkyphose. *Breus* und *Kolisko* haben uns auch mit dem besonderen Typus des *chondrodystrophischen Zwergbeckens* bekannt gemacht. *Verfasser* fand in der Samml. der path. Anstalt Basel das Becken einer im Anschluß an die Sectio caesarea gestorbenen Frau, welches er als chondrodystrophisch erkannte, und welches durch Dr. *Ruppanner* zur Veröffentlichung gelangen soll. (Vgl. auch *Falk*, *Engelmann*.)

Mikromelie wird aber nicht allein durch *Chondrodystrophie* veranlaßt, sondern auch durch andere pathologische Prozesse. Sie ist daher nur ein einzelnes Symptom, kein selbständiger Krankheitsbegriff, wird aber vielfach fälschlich in letzterem Sinne gebraucht. Kurzgliedrigkeit kann abgesehen von Fällen, wo sie die Folge einer Aplasie einzelner Knochen ist,

Fig. 432.

Osteogenesis imperfecta. Querschnitt durch die Mitte der Femurepiphyse. Viel periostaler Knorpelcallus. Lupenvergr. Derselbe Fall wie Fig. 433.

wie in dem Fall Fig. 429, S. 732, den *Verf.* von *Schwendener* mitteilen ließ, auch durch den als **Osteogenesis imperfecta** (*Vrolik*, *Stilling*, *Buday*, *Harbitz*, Lit., u. a.) bezeichneten Prozeß hervorgerufen werden (s. Fig. 434 u. 435). Charakterisiert wird derselbe durch eine *mangelhafte Anbildung von Knochensubstanz*, sowohl von seiten der Markosteoblasten, wie von seiten des Periostes. Die endochondrale Ossifikation bietet aber im Gegensatz zu Chondrodystrophie ganz oder annähernd den normalen Typus (vgl. *Harbitz*, *Buday*, *Looser*); wir fanden dasselbe an unseren Präparaten (s. die Arbeiten meiner Schüler *Dieterle*, 1 Fall, *Sumita* 3 Fälle). Die Richtungszone zeigt dichte Kolonnen regelmäßiger Knorpelzellen (Fig. 433 *a*); auch die

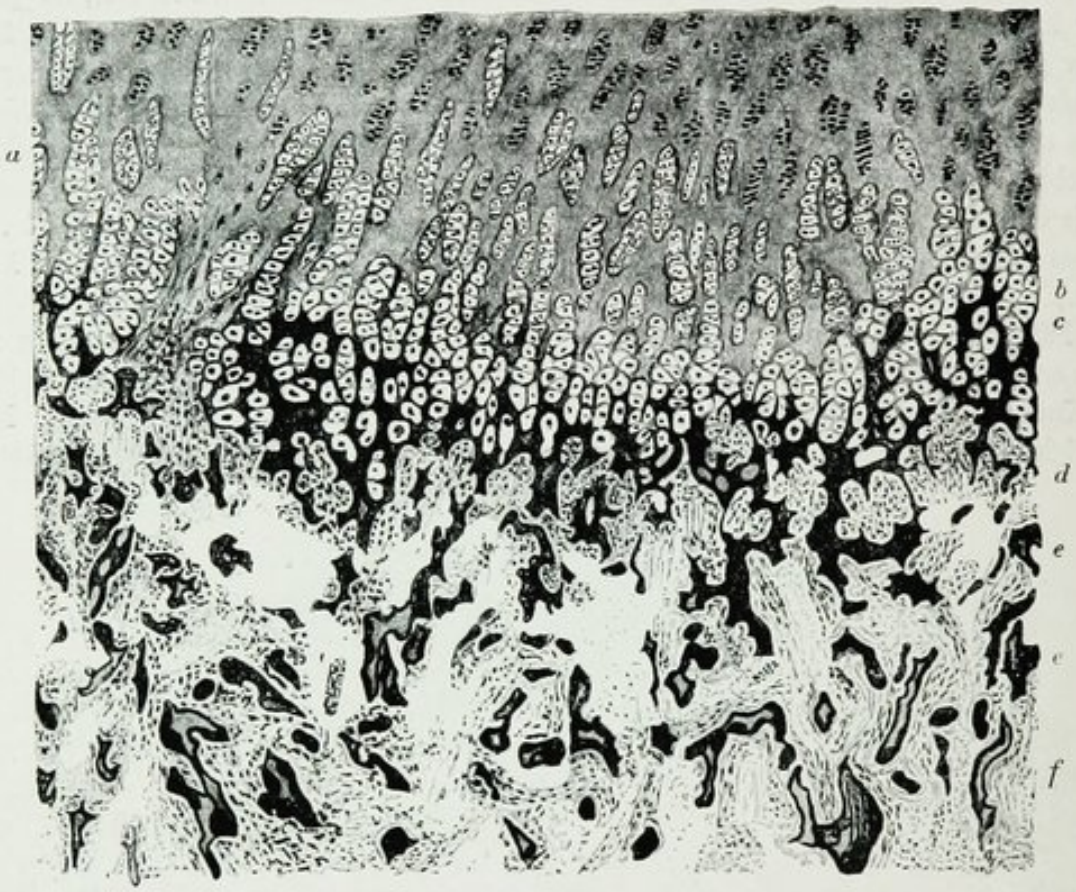

Fig. 433.

Osteogenesis imperfecta. Grenze der Dia- und Epiphyse. *a* Kolonnen von Knorpelzellen. *b* Zone der hyperplastischen Zellen. *c* präparatorische Verkalkungszone. *d* reichlich und regelmäßig vordringende Markräume. *e* Reste verkalkter Knorpelgrundsubstanz mit spärlicher Anbildung von Knochen; ein zusammenhängendes Balkensystem entstand nicht. *f* Mark, sehr zellreich, zum Teil faserig, reich an Riesenzellen. 40 cm langes, neugeborenes Mädchen; lebte eine Stunde. Beob. des *Verf.* a. d. path. Anst. Basel. Schwache Vergr. Nach *Dieterle*, V. A. 184, 1906.

Zone der hyperplastischen Zellen ist gut ausgebildet (Fig. 433 *b*) und die präparatorische Verkalkung sehr ausgiebig (Fig. 433 *c*). Das Vordringen der Markräume erfolgt sehr regelmäßig, und die primitiven Markräume liegen nahe beieinander. Dabei ist (im Gegensatz zur Chondrodystrophie) die Anbildung von Knochensubstanz an die zuweilen länger stehenbleibenden und dann bis weit in die Diaphyse reichenden Reste verkalkter Knorpelgrundsubstanz ganz gering, so daß es dabei nicht zur Bildung eines zusammenhängenden Gerüstes von Bälkchen kommt (s. Fig. 433); dazu werden die Reste der verkalkten Knorpelgrundsubstanz und auch die neugebildeten myelogenen Knochenbalken teilweise auch noch wieder durch Resorption eliminiert. *Also Mangel an Apposition, Minderwertigkeit der knochenbildenden Elemente bei lebhafter* (gesteigerter?) *Resorption.* Die periostale Knochenbildung ist gleichfalls mangel-

haft; eine Corticalis kann fast ganz fehlen. Diese Veränderungen bedingen in ihrer Gesamtheit eine durchaus mangelhafte Knochenstruktur, wovon besonders Querschnittsbilder (s. Fig. 432) eine gute Vorstellung geben. Die Knochen erlangen (im Gegensatz zum Verhalten bei Chondrodystrophie, wo sie meist eher fester werden) einen enorm hohen Grad von *Brüchigkeit*, daher die Bezeichnungen *Osteopsathyrosis foetalis*, die jüngst noch *Hochsinger* empfiehlt, *Fragilitas ossium congenita* (*Klebs*), *Osteoporosis congenita* (*Kundrat*). *v. Recklinghausen* prägte jüngst dafür den Namen *myeloplastische Malacie*. Schon intrauterin und bei der Geburt können zahllose *Infraktionen* und *Frakturen* entstehen, wobei vor allem diejenigen der Rippen durch ihre Zahl auffallen (Fig. 434). Oft sind viele Rippen mehrfach gebrochen. Die Diaphysen der Röhrenknochen sind brüchig, plump bis unförmig. Die zahlreichen Frakturen und Verschiebungen tragen zur Mikromelie wesentlich bei. *Reichliche Callusbildung*, wodurch knotige Verdickungen an den Bruchstellen entstehen, ist für Ost. imp. sehr charakteristisch; Brüche können öfter schon bei der Geburt verheilt sein. Aber auch in mikroskopischen Dimensionen

Fig. 434.

Fig. 435.

Fig. 434. Skelett eines Falles von **Osteogenesis imperfecta** mit zahllosen Frakturen mit Callusbildung an den Extremitäten und besonders an den Rippen und Claviculae. Schädel nur fleckweise ossifiziert. Nach einer von Dr. *Münchmeyer* in Dresden erhaltenen Photographie.

Fig. 435. *Mikromelie* bei **Osteogenesis imperfecta;** zahllose Knochenbrüche. Neugeborenes Mädchen. Starb bald nach der Geburt. Beob. des *Verfasser's*.

kommt *knorpeliger Callus* sehr häufig in Form von kleineren und größeren Inseln im Periost vor (s. Fig. 432). Die Knochen des Schädeldaches können so gering entwickelt sein, daß sie, wie in dem Fall Fig. 435, nur als zahllose, dünne Plättchen in dem häutigen Schädelsack erscheinen. (Bei Chondrodystrophie sind dagegen die Kopfknochen eher dicker, zuweilen sogar synostotisch.) Der Kopf zeigt in der Regel nicht die auffallende Größe, wie sie so oft der Chondrodystrophie eigen ist (s. Fig. 430). Synostose am Tribasilare (bei Chondrodystrophie öfter vorhanden) wurde niemals beobachtet. Alles in allem erscheint die *Osteogenesis imperfecta*, wie u. a. auch schon *Harbitz* betonte, geradezu als *der reinste Gegensatz zur Chondrodystrophie* und ist so gut gegen letztere abzugrenzen (vgl. auch *M. B. Schmidt*, *Looser*, *Dieterle*, *Sumita*), daß über die merkwürdige Idee, Osteogenesis imperfecta und Chondrodystrophie wieder unter dem falschen oder nichtssagenden alten Namen fötale oder sog. fötale Rachitis zusammenzufassen (*Michel*), wohl kein Wort mehr zu verlieren ist.

Meist waren die mit schwerer Ost. imp. geborenen Kinder tot oder starben bald nach der Geburt. Am Leben bleibende (leichtere) Fälle sind dann die Träger der sog. Osteogenesis imperfecta ‚*tarda*' (s. S. 663) oder **idiopathischen Osteopsathyrosis.** — Auch *Zwergwuchs* kann resultieren (s. S. 739).

Zwergwuchs (Nannosomie, νάννος, Zwerg).

Man kann *proportionierte* und *unproportionierte*, *echte* und *unechte Zwerge* unterscheiden. Bei den **‚echten Zwergen'** passen der gesamte Körperbau und vor allem auch die umgebenden Weichteile zu den zierlichen, ebenmäßigen Knochen; die ganze Körperentwicklung ist von vornherein, ab ovo, zurückgeblieben, *oder* sie ist vorzeitig, in früher Kindheit, zum Stillstand gekommen; *v. Hansemann* unterscheidet in diesem Sinne *Nannosomia primordialis* und *infantilis*. Die Knorpelwucherungszone leistet quantitativ weniger, die Epiphysenkerne entwickeln sich aber in normaler Weise, und auch *die Verschmelzung der Epi-Diaphysen vollzieht sich zur normalen Zeit*. Das Skelett bewahrt noch im späteren Alter die Proportionen und Eigenschaften eines kindlichen. Die Intelligenz ist meistens nur mäßig gut. Dieser Typus kommt zuweilen familiär vor. Die Liliputanertruppen der Jahrmärkte setzen sich hauptsächlich daraus zusammen. So sah *Verf.* in Basel eine solche Zwergentruppe; eine kräftige, recht intelligente, disproportionierte chondrodystrophische Zwergin führte die proportionierten, zierlichen echten Zwerge in ihren Produktionen vor. Eine befriedigende Erklärung für die Entstehung des echten Zwergwuchses gibt es nicht. Man vermutet Beziehungen zu Hypophysendefekt, einmal weil in 3 Sektionsfällen von echten Zwergen (*Hutchinson*, *Benda*, *Hueter*) der Vorderlappen der Hypophyse größtenteils zerstört war und dann wegen der Resultate experimenteller Versuche (s. bei Hypophysis).

Außer diesen echten Zwergen gibt es eine Gruppe von proportionierten Zwergen, welche zum Typus des **Paltaufschen Zwergwuchses** (*hypoplastischer* Zwergwuchs, quasi eine rudimentäre Zwergwuchsform) gehören. *Paltauf* beschrieb auf das genaueste das Skelett eines 111 cm hohen, 49 jähr., ganz kräftigen Mannes, dessen grazile Knochen mit denen eines 7jähr. Kindes übereinstimmten und noch sämtliche Knorpelfugen zeigten. Bei diesen Zwergen, welche sonst ganz gesunde, auch geistig normale Individuen mit einem gewissen Grad von ‚kretinösem' Gesichtsausdruck sein können, die nur auf irgend einer Stufe der Skelettentwicklung vorzeitig stehen blieben, *bleibt* an den Knochen das dem Längenwachstum dienende *Knorpelmaterial* zum Teil *unverbraucht liegen*; es erhalten sich gewisse *Knochennähte* und *Knorpelfugen*, und gewisse *Knochenkerne* sind noch vorhanden, während andere fehlen. Es nimmt daher nicht wunder, wenn bei einem solchen Zwerg zu irgendeiner späteren Zeit, in der sonst von einem Längenwachstum des Körpers keine Rede mehr ist, plötzlich eine neue Wachstumsperiode anhebt (Lit. bei *Joachimsthal*). — In bezug auf das Verhalten des Skeletts besteht eine Übereinstimmung des *Paltauf*schen Zwergwuchses mit dem **athyreotischen oder myxödematösen Zwergwuchs;** hier bleiben, wie z. B. im Falle des myxödematösen Idioten von *Bourneville* noch im 36. Jahr, die Knorpelfugen *zeitlebens* erhalten. Während aber hier eine Erkrankung oder ein Mangel der Schilddrüse das Wesen des Krankheitsprozesses bedingt und den apathisch-

schwachsinnigen Individuen sämtlich eine ganz gleichartige, typische, ‚kretinistische' Physiognomie verleiht, ist die Schilddrüse beim Paltaufschen Zwergwuchs unbeteiligt, und die Individuen sind sonst gesund; der Paltaufsche Zwerg war sogar bei 2 Feldzügen mitgelaufen. — Beim **endemischen Kretinismus** entstehen geringere Grade von proportioniertem Zwergwuchs mit Verzögerung der Knochenkernbildung und Persistenz von Knorpelfugen, jedoch meist nicht über das 24. Jahr hinaus (s. S. 740 u. vgl. *Wagner*, *v. Jauregg*, *Dieterle*, Lit.). — Bei der **Chondrodystrophie** (s. S. 733) begegnen wir einem unproportionierten *mikromelen Zwergwuchs*; Rumpf relativ lang; Gliedmaßen auffallend kurz, gedrungen. Die Epiphysenfugen verschwinden vollständig nach dem 20. Jahr; Schilddrüse normal. Kräftiger, muskulöser Körperbau. Intelligenz fast stets sehr gut. Diesem Typus entsprechen auch die Zwergvölker Afrikas (die Wambutti, Akka) und die Pygmäen der alten Sage, auch manche der spanischen Hofzwerge, welche *Velasquez* verewigt hat. Es kann ein kretinoider Gesichtsausdruck angedeutet sein, doch kann er auch fehlen. — *Mikromeler Zwergwuchs* kann ferner durch *Osteogenesis imperfecta* entstehen. — Auch Anomalien des Centralnervensystems (Mikrocephalie, Anencephalie, Hydrocephalie, Porencephalie) können einen zwerghaften Zustand bedingen, der mit Idiotie verbunden sein kann.

Unproportionierte Zwerge entstehen ferner infolge von *Rachitis*, was das Häufigste ist. Kurze Beine bes. die Oberschenkel betreffend, bei annähernd normalem Rumpf ist charakteristisch. (Im Sitzen bemerkt man den Zwergwuchs nicht.) — S. auch Folgen *multipler knorpeliger Exostosen* S. 748.

Kretinismus.

Kretinismus (vgl. S. 340) ist eine in gewissen Gegenden, namentlich Hochtälern (in der Schweiz, Kärnten, Steiermark, Oberitalien usw.), **endemisch** vorkommende, in früher Jugend erworbene, aber nie angeborene Erkrankung, welche sich in Wachstumsstörungen des *Skeletts*, infolge dessen die Kretinen mehr oder weniger *Zwerge* werden, geringer Entwicklung der Geschlechtsorgane mit in der Regel aufgehobener Funktion, in schlechter Behaarung, trockener, oft schuppender Haut und vor allem in schweren *Störungen des Intellektes* äußert. Als **sporadischen** Kretinismus, beruhend auf Schilddrüsenausfall, bezeichnet man noch vielfach, wenn auch nicht sehr glücklich, Fälle a) von *kongenitalem Myxödem*, beruhend auf Thyreoaplasie, und b) von *infantilem Myxödem*, die durch eine im Kindesalter erworbene Schädigung der Schilddrüse zustande kommen. Man hat hier von „*Vollkretinen*" gesprochen; besser spricht man von *myxödematösen Idioten* oder *Myxidioten*; sie bilden einen durchaus charakteristischen Typus (s. S. 738). — Kretinismus **endemicus** ist dagegen kein einheitlicher Begriff, denn hier vereinigen sich *verschiedene Formen von Schwachsinn* häufig mit *Kropf* und sehr oft auch mit *Taubstummheit* zu einem, in seinen Erscheinungen und Graden recht mannigfaltig abgestuften Bilde. Auch die Physiognomie ist hier nicht einheitlich, und die für den *sporadischen* Kr. typische ‚*Kretinenphysiognomie*' findet sich nicht in allen *endemischen* Fällen. Diese besteht in einem plumpen, breiten *Gesicht* mit tief eingezogener Nasenwurzel, niedriger Stirn, einem breiten, von dicken Lippen umrahmten Mund, aus dem sich die Zunge hervordrängen kann. Körperhaltung gebeugt, die Arme baumeln schlaff herab, Gang watschelnd, unsicher, langsam (geringe Beweglichkeit im Hüftgelenk). Sie stammen zum Teil von kröpfigen Eltern und sind zum Teil mit einem *Kropf* behaftet; doch ist es sicher, daß es viele Kretins gibt mit *funktionsfähiger* Schilddrüsensubstanz (vgl. S. 340); damit fiele die *Kocher*sche Theorie, wonach „der Kropf so lange mit dem Kretinismus absolut nichts zu schaffen hat, als noch gesunde Schilddrüsensubstanz erhalten ist" Eine Identifizierung des sporadischen, thyreogenen mit dem endemischen Kr. in dem Sinne, daß beide auf Ausfall der Schilddrüsenfunktion zu beziehen wären, ist nicht statthaft (*Ewald*, *Dieterle*, *Scholz*); allein schon darum, weil *Schilddrüsenimplantationen und -präparate* den wesentlichsten Punkt beim *endem. Kr.*, d. h. den *psychischen* Zustand, nicht beeinflussen (vgl. *Scholz* u. a.); aber auch der beobachtete günstige Einfluß von Schilddrüsenpräparaten auf das Kretinenskelett (Zunahme des Größenwachstums) ist kein spezifischer, beruht vielmehr auf einer rascher vor sich gehenden Ablagerung von Kalk-

salzen an den Wachstumslinien, wie sie sich mit denselben Präparaten in prinzipiell gleicher Weise auch am normalen Skelett erzielen läßt (*Eug. Bircher*). Eher scheint die Definition von *Scholz* zutreffend, wonach der endemische Kr. eine mit cerebralen Schädigungen bisher unbekannter Ursache gepaarte, strumöse Entartung der Bewohner gewisser Territorien ist. In einer Arbeit aus dem path. Institut in Basel kamen wir (s. bei *Dieterle*, Lit.) bereits zu einer ähnlichen Ansicht. Über mutmaßliche *Ursachen* des endemischen Kretinismus s. S. 340.

An dem *Schädel* glaubte *Virchow* eine prämature Synostose der sphenobasilaren Synchondrose als Folge eines beschleunigten Verknöcherungsprozesses nachgewiesen zu haben, und andere haben dann aus dieser Mitteilung sogar eine allgemeine Regel für das Verhalten des Schädels und anderer Knochen der Kretinen abstrahiert, ein Irrtum, wozu wesentlich die unbegründete Auffassung der Chondrodystrophie als fötalen Kretinismus (die z. B. auch *Ewald* noch vertrat) beitrug (vgl. S. 734). Untersuchungen von *Langhans*, *Rob. v. Wyss*, *Scholz* u. a. haben aber das gerade Gegenteil sichergestellt; nicht nur, daß bis jetzt *bei keinem notorischen Kretin die vorzeitige Synostose irgend einer Knorpelfuge nachgewiesen* ist, erhalten sich die Epiphysenscheiben im Gegenteil sogar lange über den normalen Termin hinaus und geben durch ihre mangelhafte Proliferation den Grund für die Verkürzung des Skeletts ab. *Langhans* wies noch im 45. Jahre Reste der Fugen nach. Röntgenuntersuchungen (*Hofmeister*, *Rob. v. Wyss*, *Scholz*, und ganz besonders *Eug. Bircher*) am Lebenden zeigten, daß der Unterschied in der Ossifikation (Hemmung in der Verknöcherung des knorpeligen Skeletts) gegenüber der Norm gewöhnlich nur wenige Jahre beträgt und nach dem 25. Jahre nur ausnahmsweise noch makroskopisch nachweisbar ist. Das ist auch ein Unterschied gegenüber dem myxödematösen Zwergwuchs, bei dem die Fugen zeitlebens bestehen bleiben. *Zieleniewska-Stéfanoff* sah in 2 Fällen auch Persistenz des jugendlichen Zustandes des Kehlkopf- und Rippenknorpels. Die *Knochen* der Kretinen sind nach *Langhans* im großen und ganzen *wohlproportioniert* und sind zum kleineren Teil (vgl. *Scholz*) *eher grazil als plump* (*de Quervain*) zu nennen. Das in der Basler Sammlung befindliche Skelett des von *His* sen. beschriebenen Falles zeigt ebenfalls gerade, grazile Knochen; auch hier war bei dem 58jähr. Individuum die Fuge zwischen Basilare und Keilbeinkörper noch *knorpelig* (Lit. bei *Weygandt*, *Scholz*, *Eug. Bircher*; s. auch *Läwen*).

Riesenwuchs (Makrosomie, Gigantismus).

Man unterscheidet *allgemeinen* und *partiellen* Riesenwuchs. Zu ersterem rechnet man Individuen von einer Länge von ca. 2 m an aufwärts. Über das Zustandekommen des *allgemeinen Riesenwuchses* **(Makrosomie)**, den man als *Hypertrophie auf kongenitaler Anlage* bezeichnet, weiß man nichts. Erblichkeit kommt nicht in Frage, dagegen werden *Traumen* als Hilfsmomente, welche gewissermaßen den äußeren Anstoß zur Entfaltung der in der Anlage begründeten, gesteigerten Wachstumstendenz geben, ätiologisch in Betracht gezogen. Die Minderzahl der Riesen gehört den *‚normalen‘* Riesen an, die keine auffälligen Vegetationsstörungen bieten. Die Mehrzahl sind *‚pathologische‘* Riesen, und diesen wiederum gehören zum Teil die *akromegalen Riesen* an, während ein anderer Teil als *Gigantismus infantilis*, sog. *Hochwuchstypus* (175—200 cm und mehr), bezeichnet wird. Für die Riesen letzterer Art ist der infantile Zustand des Genitals und das Fehlen der sek. Geschlechtscharaktere charakteristisch; ferner ist das häufige Bestehen psychischer Defekte und das Offenbleiben der Knorpelfugen (vgl. auch *Nannismus* infantilis) hierbei hervorzuheben. Letzteres und die auffallende Verlängerung der Beine sowie die Genitalatrophie resp. Hypoplasie hat der Gigantismus mit dem *Hochwuchstypus der Eunuchen* gemein, *Kastraten*, bei denen die Kastration *früh* vorgenommen wurde und wo die eintretende Vergrößerung der Hypophyse (s. bei dieser) für das vermehrte Längswachstum verantwortlich gemacht wird — vgl. *Tandler*. (Auch bei *später* Kastrierten bleiben die Suturen länger erhalten, *Sellheim*.) — Ausnahmsweise kommen aber auch Fälle von Gigantismus mit beschleunigter Ossifikation bei frühzeitiger Genitalentwicklung vor (vgl. bei *Redlich*). Riesen besitzen durchweg einen *kleinen Kopf*.

Es *fehlt* am Riesenskelett auch sonst *die Proportionalität*, wie wir sie an einem normalgebauten Skelett gewöhnlicher Größe und in dessen Phasen bis zum vollendeten Wachstum sehen (*Langer*). Stets sind die *Hüften* übermäßig breit. Die Knochen im einzelnen können unproportioniert, plump, mit Exostosen versehen oder verbogen sein; zuweilen bieten die Knochen Zeichen chronischer Atrophie, haben eine weitmaschige Spongiosa, sind abnorm brüchig, malacisch, wodurch der Riesenkörper später unter Buckelbildung zusammenfallen, kleiner werden kann. Wie also das gigantisch gebaute Skelett meist von schwächlichem innerem Bau ist, so ist auch der Riese gewöhnlich *schwächlich*, die Muskulatur mangelhaft und im Verhältnis zur Körpergröße schwach. — Als **partiellen Riesenwuchs** bezeichnet man die idiopathische, wahrscheinlich auf kongenitaler Anlage beruhende Hypertrophie eines Körperteils. Auch *Traumen* (Hufschlag ins Gesicht, Fall von *Buhl*) und dauernden oder häufig wiederkehrenden *Entzündungen* teilt man hier eine ätiologische Rolle zu. So weit die Knochen in Frage kommen, begegnet man der Veränderung an einzelnen Zehen und Fingern (Lit. bei *Wittelshöfer*, *M. B. Schmidt*, *Hofmann*, *Wieland*), mitunter auch am Schädeldach oder an einer Gesichtshälfte. Meist trägt auch das Fettgewebe zur Hypertrophie bei. — Die früher besprochenen hypertrophischen Zustände, *Leontiasis ossea*, *Ostitis deformans* (S. 693), die *Ostéoarthropathie* (S. 696) und schließlich auch die *Akromegalie* s. *Pachyakrie* (S. 695) sind von dem *angeborenen* einfachen Riesenwuchs zu trennen.

Akromegalie (Fig. 390, S. 695) kann zum Riesenwuchs, d. h. zum ‚normalen' Riesenwuchs und zum Gigantismus hinzukommen, was nach *Sternberg* bei 40% aller Riesen vorkommt. Danach kann man auch *einfache* (*Langer*'s ‚normale') und *akromegalische Riesen* (*Langer*'s ‚pathologische' Klasse) unterscheiden. Daß Akromegalie und Riesenwuchs in der Art eng zusammenhingen, wie manche wollen, daß man berechtigt wäre, den Riesenwuchs als ‚Akromegalie der Wachstumsperiode', die Akromegalie als ‚Spätriesenwuchs' zu bezeichnen, kann man nicht anerkennen, worauf auch *M. Sternberg* besonders hingewiesen hat. Immerhin ist die *Disposition des Riesenwuchses zur akromegalischen Erkrankung* unzweifelhaft. Akromegalie, die nach der Wachstumsperiode entstand, braucht nicht mit Gigantismus einherzugehen (s. *Exner*).

(Nichts mit dem eigentlichen Riesenwuchs zu tun haben die sog. *Riesenkinder*, die entweder am normalen Termin (280. Tag) oder als Spätgeburten zur Welt kommen, wo die Graviditätsdauer zu lange [selbst 300—340 Tage] währte; die fötale Entwicklung ist hier eine beschleunigte. Manche sprechen auch von fötalem Riesenwuchs. Gewichte von 6000 g und mehr kommen vor. Vgl. *Küstner*, *v. Winckel*, *Fuchs*, Lit., *Ciulla*, Lit.)

Vermehrtes Längenwachstum (Elongation) an Extremitätenknochen (besonders an Femur und Tibia), meist auch mit Verdickung (Hyperostose) verbunden, kann zustande kommen: a) im Anschluß an Reizungen des *Epiphysenknorpels* bei jugendlichen Individuen. Experimentell hat man durch Einschlagen von Elfenbeinstiften in die Epiphysen jugendlicher Tiere, wenn auch nicht konstant, eine Verlängerung des Knochens erzielt. — b) Auch verschiedenartige Erkrankungen und Verletzungen der *Diaphyse* und der diese *bedeckenden Weichteile* können eine bis mehrere Centimeter betragende Elongation bewirken. Es sind zu nennen: Osteomyelitis (einfache chronische, ferner fibrosa, sowie gummosa), Nekrose der Diaphyse, Knochenbrüche, Ulcera cruris, intramuskuläre Eiterung, Gefäßektasie (Varix aneurysmaticus), Neurofibromatose, die zu Beinverlängerung führen kann (*Milner*, *Perthes*). Es kann sogar eine Elongation eines nicht selbst erkrankten, benachbarten Knochens erfolgen. — c) Auch Veränderungen der *Gelenke* können Elongation der sie begrenzenden Knochen bewirken, und zwar wird das zuweilen bei Tumor albus (Lit. bei *Wartmann*), bei Vorhandensein von Gelenkmäusen und z. B. auch nach Kniegelenkskontraktur beobachtet. (Lit. bei *M. B. Schmidt*.)

Prämature Synostosen.

Findet eine frühzeitige Verknöcherung an den Nähten (Syndesmosen) oder an den Synchondrosen statt, so hat das Wachstum an der betreffenden Stelle sein Ende erreicht. Tritt die vorzeitige Verknöcherung an einer Schädelnaht ein, *so bleibt das Schädelwachstum zurück*,

senkrecht zu der Naht, welche synostotisch geworden (z. B. bei der Synostose der Sagittalis wird der Schädel nicht genügend breit). In anderen Richtungen dehnt sich aber der Schädel kompensatorisch aus, so daß, wenn nur einzelne Nähte prämatur verknöcherten, seine Kapacität nicht beeinträchtigt wird. Von der prämaturen Synostose der intersphenoidalen und sphenobasilaren Synchondrose, welche eine Verkürzung der Schädelbasis zur Folge haben kann, war bereits S. 734 die Rede. Bei der *Mikrocephalie* (abnorme Kleinheit des Schädels) findet man in manchen Fällen die Nähte unverändert, in anderen teilweise, mitunter sogar sämtlich prämatur verstrichen; daneben ist das Gehirn, unabhängig von der Schädelveränderung, meistens mangelhaft entwickelt. Auch das Sistieren des Wachstums des Gehirns kann Mikrocephalie bewirken. *Makrocephalie* kann u. a. bedingt sein durch zu langes Bestehen der Nähte.

Am *Becken* kommt durch *prämature Synostose* der Synchondrosis sacroiliaca *einer* Seite (aber auch durch Defekt oder mangelhafte Ausbildung, Hypoplasie, *eines* Kreuzbeinflügels) das *schiefe* Becken zustande (das schräg verengte Becken *Naegele*'s), indem die betreffende Seite im Wachstum zurückbleibt und das Schambein nach der entgegengesetzten Seite verschoben wird. Ist die Synostose oder Hypoplasie doppelseitig, so entsteht das *querverengte* Becken (auf den Beckeneingang bezogen), dessen gerader Durchmesser nicht verändert ist (Lit. *Breus-Kolisko*; s. auch *Bayer*).

Die pathologischen Deformitäten des Schädels.

Aus den durch prämature Obliteration der Nahtverbindungen entstehenden lokalen *Wachstumshemmungen* und den damit Hand in Hand gehenden kompensatorischen Vorgängen lassen sich, nach *Virchow*, die meisten Deformitäten des Schädels erklären. *Virchow*'s Typen *pathologischer Schädelformen*:

I. Einfache Makrocephali:

a) *Hydrocephali*, Wasserköpfe. b) *Kephalones*, Großköpfe.

II. Einfache Mikrocephali, Nannocephali, Zwergköpfe. (Synostose eventuell aller Nähte.)

III. Dolichocephali, Langköpfe.

1. Obere, mittlere Synostose:
   a) *Einfache Dolichocephali*, Langköpfe (Synostose der Pfeilnaht).
   b) *Sphenocephali*, Keilköpfe (Synostose der Pfeilnaht, Gegend der großen Fontanelle kompensatorisch entwickelt.)
2. Untere, seitliche Synostose:
   a) *Leptocephali*, Schmalköpfe (Syn. der Stirn- und Keilbeine).
   b) *Klinocephali*, Sattelköpfe (Syn. der Scheitel-, Keil-, Schläfenbeine).
3. Fötale Synostose der Stirnbeinhälften:
   Trigonocephali, Stirn kielartig verschmälert, Kopf, von oben gesehen, dreieckig.

IV. Brachycephali, Kurzköpfe:

1. Hintere Synostose:
   a) *Pachycephali*, Dickköpfe (Synostose der Scheitelbeine mit der Hinterhauptsschuppe); Kopf hinten breit.
   b) *Oxycephali*, Spitz-, Zuckerhutköpfe (Synostose der Scheitelbeine mit den Hinterhaupts- und Schläfenbeinen und kompensatorische Entwicklung der vorderen Fontanellengegend); Kopf vorn breit.
2. Obere, vordere und seitliche Synostose:
   a) *Platycephali*, Flachköpfe (ausgedehnte Synostose von Stirn- und Scheitelbeinen).
   b) *Trochocephali*, Rundköpfe (partielle Synostose von Stirn- und Scheitelbeinen in der Mitte der Hälfte der Kranznaht).
   c) *Plagiocephali*, Schiefköpfe (einseitige Syn. an Stirn- und Scheitelbein, d. h. der Coronarnaht, kompensatorische Verlängerung der anderen Schädelhälfte).
3. Untere, mittlere Synostose;.
   Einfache Brachycephali (Synostose von Grund- und Keilbein).

Zu den Oxycephali gehört auch die als **Turmschädel** bezeichnete Varietät; der Gipfel des abnorm hohen Schädels beginnt dicht hinter der Gegend der großen Fontanelle und wird durch eine Crista gebildet, die der verknöcherten Pfeilnaht entspricht. Von dieser Crista fallen die Parietalia steil ab. Stirn hoch und steil, Orbitae hoch und flach. Die Bulbi können infolge von Frontalstellung der großen Keilbeinflügel, wodurch die Orbitae verkürzt werden, vorgetrieben werden. Gaumen schmal und hoch. *Sehnervenatrophie* kann sich anschließen (Lit. *Oberwarth*, *Bullinger*). *Dorfmann* nimmt intrakranielle Drucksteigerung an und empfiehlt Trepanation; *Meltzer* u. *Goldstein* denken an eine foetale Meningitis serosa, der später durch erneuerten Schub des Hydrocephalus Opticusatrophie folge. — Für die **Dysostosis cleido-cranialis** (*P. Marie* und *Sainton*) genannte angeborene Mißbildung des Knochensystems ist folgende *Schädelform* bezeichnend: Brachy- und Platycephalie, starke Entwicklung der Höcker, Einziehung der unteren Teile der Seitenwände, Überwiegen des Hirn- gegenüber dem Gesichtsskelett, steiles Gesichtsprofil. Am *Schultergürtel*: Defekte, Verbiegungen, Wachstumshemmung (*Hultkrantz*, Lit., s. auch *Fitzwilliams*, Lit.).

VIII. Geschwülste der Knochen.

Alle primär vom Knochen ausgehenden gutartigen und bösartigen Geschwülste gehören in die Gruppe der Bindesubstanzgeschwülste; sie gehen vom Periost, vom Knochenmark oder vom Knorpel aus. Bilden sich verschiedenartige Gewebe, so liegt ein Mischgeschwulst vor.

Dem Sitz nach teilt man die am Knochen entstehenden Geschwülste ein in *periphere*, die meist vom Periost, seltener auch von den peripheren Rindenschichten ausgehen, und in *centrale* oder *endostale*, die in der Spongiosa oder in der Markhöhle ihren Ausgangspunkt haben. Die *periostalen* Tumoren gehen, wenn sie gutartigen Charakters sind, meist von der inneren Periostschicht aus und werden von der äusseren überzogen; bösartige periostale Geschwülste dagegen können das Periost alsbald durchwuchern; mitunter gehen sie von den äußeren Lagen aus. — Die *centralen*, meist myelogenen Geschwülste bilden circumscripte oder mehr diffuse Gewächse, welche bei ihrem Wachstum die umliegende Knochensubstanz durch Resorption verdrängen, was teils unter Bildung unregelmäßiger Hohlräume geschieht, in welchen das Geschwulstgewebe liegt, teils nach Art des lakunären Schwundes unter Auftreten Howshipscher Resorptionslakunen mit Osteoklasten (Riesenzellen) stattfindet. Andererseits regen diese Geschwülste bei ihrem Wachstum aber auch eine Produktion von Knochen an. Das kann einmal im Innern des Knochens geschehen; es kann dadurch ein endostaler Geschwulstherd von sklerotischem Gewebe umgeben werden. Dringt die Geschwulst gegen das Periost vor, so bilden sich außen neue Schichten von Knochen an. Da diese neugebildeten Lagen aber bei dem

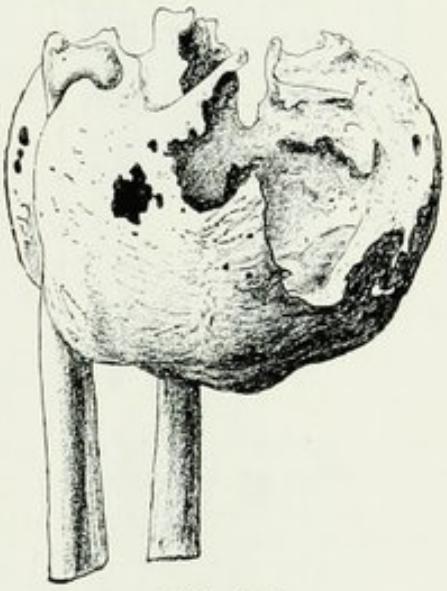

Fig. 436.

Über faustgroßes myelogenes Riesenzellensarcom mit Knochenschale, **Schalensarcom,** des unteren Endes des rechten Radius. Links im Bild die Ulna, welche in einer Rinne der Knochenschale liegt. Angeblich seit 8 Jahren bestehend Von einer 35jähr. Näherin. Samml. zu Breslau.

weiteren Wachstum der Geschwulst immer wieder der Resorption anheimfallen können, so wird der Knochen gewissermaßen aufgeblasen, ganz nach der Art, wie wir das bei der tuberkulösen Spina ventosa sahen (S. 706). Der Tumor wird dadurch mit einer *knöchernen* Schale umgeben, welche mehr oder weniger vollständig geschlossen ist (Fig. 436 u. 437). Die Schale wird um so vollkommener, je langsamer die centrale Geschwulst wächst und je vollständiger das Periost erhalten bleibt. Bei sehr schnell wachsenden Tumoren wird die Schale entweder von vornherein nicht völlig geschlossen, weil die Geschwulstmassen

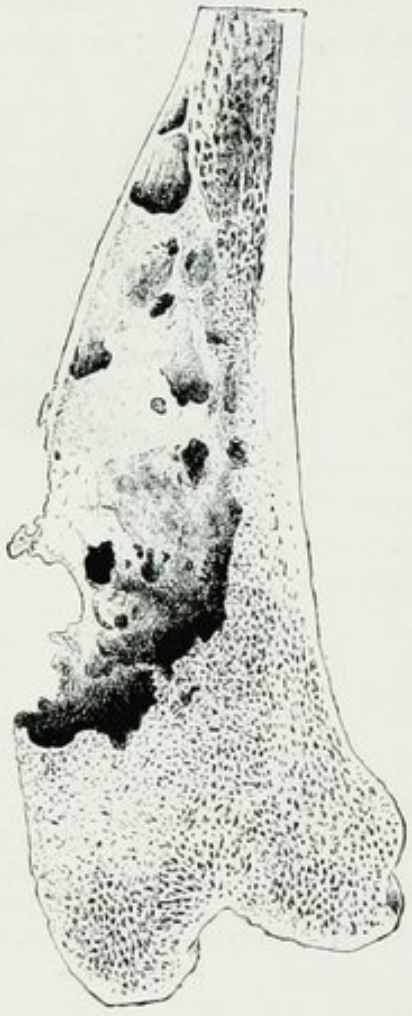

Fig. 437.

Fig. 438.

Fig. 437. **Skelett eines großzelligen myelogenen Sarcoms des Femur,** hintere Hälfte. *Schalenbildung* im oberen Teil der Höhle, die vom Geschwulstgewebe ausgefüllt war. Die Schale ist innen dicht sklerosiert. 40jähr. kräftiger Mann. Amputiert von Dr. *Galle* in Zillertal (Schlesien). Samml. Breslau.

Fig. 438. **Osteoid-Sarcom der linken Ulna.** Das Skelett resp. der knöcherne Wurzelstock nach Zerstörung des äußeren, mächtigen, weichen Geschwulstanteils durch Maceration. Usur und Osteophyten an der Außenseite des Radius. Samml. Breslau.

das Periost alsbald durchwuchern, oder sie wird später von den vordringenden Geschwulstmassen durch Resorption zerstört und nicht wieder ersetzt. Die Geschwulstmassen maligner Tumoren dringen dann mitunter in die benachbarten Weichteile vor. Besonders bei *centralen*, meist *myelogenen* Sarcomen kann die Schalenbildung selbst an den dünnsten Knochen, z. B. an der Fibula, Faust- bis Mannskopfgröße erreichen (*Schalensarcome*). Schalenbildung kommt aber auch zuweilen bei *peripheren*, meist *periostalen* Sarcomen vor.

Große Schalentumoren besitzen in der Regel auch ein *inneres knöchernes Stützwerk*; die Balken dieses Gerüstes, welche an der Innenfläche der Schale inserieren, werden vom Geschwulstgewebe *selbst* produziert, nicht vom Periost. Oft kommt es dabei nicht überall zur Bildung fertigen Knochens, sondern vielfach findet man nur ungleichmäßig verkalktes Osteoid. An macerierten Präparaten sind daher die Skelette der Schalentumoren oft sehr fragil.

In anderen Fällen dringt ein *centraler Tumor* des Marks die Rinde teilweise zerstörend, an anderen Stellen aber nur durch die Haversschen Kanäle der Rinde wachsend, ohne die Rinde zu zerstören, *an die Oberfläche* vor, um sich hier als mächtiger *peripherer Tumor* zu entfalten; solche Fälle können dann leicht so gedeutet werden, als ob ein primärer peripherer Tumor in das Mark eingedrungen sei.

Eine besondere Eigentümlichkeit der meisten im Knochen primär entstehenden, zum Teil aber auch der die Knochen sekundär befallenden Tumoren (Carcinome) ist die *Neigung des Geschwulstgewebes, selbst Knochen zu produzieren* oder doch eine lebhafte *Knochenbildung anzuregen*. Bei manchen Tumoren, z. B. bei einem Teil derjenigen, die zuerst als Knorpelgeschwülste (Enchondrome) beginnen, kann diese *ossifizierende Tendenz* zu einer völlig knöchernen Umwandlung führen. Auch Sarcome, besonders periostale, können in großer Ausdehnung ossifizieren, so daß man von Osteosarcom spricht. Zuweilen ist die Knochenproduktion unvollkommen, osteoid. Manchmal werden große Teile einer weichen Geschwulst von neugebildetem Knochengewebe durchsetzt. In anderen Fällen werden nur Teile der Geschwulst knöchern oder osteoid umgewandelt, was besonders für Sarcome gilt; so kann z. B. nur ein knöcherner Wurzelstock gebildet werden (Fig. 439), oder es strahlen zierliche Stacheln, Blätter oder Nadeln, oft zu Büscheln gruppiert und manchmal wie feinste Röhrchen ausgehöhlt, vom Knochen in die weichen Geschwulstmassen (Fig. 438).

Fig. 439.
Skelett resp. knöcherner, feinporiger Wurzelstock eines großen, kugeligen, periostalen **Osteochondrosarcoms der linken Tibia** nach Zerstörung des größeren, weichen Geschwulstanteils durch Maceration. (Teilweise greift die Geschwulst in die Markhöhle hinein.) Von einem 10jähr. Mädchen. Samml. zu Breslau.

Die Ossifikation erfolgt sowohl durch *Osteoblasten* als auch auf *metaplastischem* Wege aus einem fibrösen oder knorpeligen oder auch aus einem zellreichen sarcomatösen Gewebe; die ursprünglichen Zellen können in Höhlen eingeschlossen und zu Knochenkörperchen werden, während die Grundsubstanz osteoid und dann durch Kalkaufnahme knöchern wird. Dieser metaplastisch gebildete Knochen ist unschön, reich an ungeordneten Knochenkörperchen, nicht lamellär (Fig. 440 *f*). Es können sich den metaplastisch entstandenen Knochenbälkchen auch Lamellen von Knochen anlagern, die durch Osteoblasten gebildet werden (Fig. 440 *g*).

Nicht mit Verknöcherung zu verwechseln ist eine besonders in Sarcomen nicht seltene *Verkalkung, Petrifikation*, der Grundsubstanz.

Fig. 440.
Knochenresorption und **Knochenneubildung** *in einem Osteo-Fibrosarcoma gigantocellulare der Ulna.*
a Riesenzelle.
b Riesenzelle in einer Howshipschen Lakune (Osteoklast).
c Sarcomgewebe, fibrös, spindel- und riesenzellig; mitten im Präparat braunes Blutpigment.
d Blutgefäß.
e Altes Knochenbälkchen.
f Neugebildeter Knochen.
g Durch Osteoblasten (*h*) gebildeter, noch unverkalkter (osteoider) Knochensaum. Starke Vergrößerung.

Was die **Ätiologie der Knochengeschwülste** angeht, so wird das Nähere hierüber bei den einzelnen Formen abgehandelt werden. Allgemein möge hier schon bemerkt sein, daß Anomalien in der Entwicklung des Skeletts (vor allem bei Chondromen und Osteomen), Traumen (besonders bei Sarcomen) und Entzündungen (z. B. bei den Dentalosteomen) eine Rolle spielen.

Die einzelnen Formen der Knochengeschwülste.

1. Osteome.

Aus Knochengewebe bestehende circumscripte Geschwülste bezeichnet man als **Osteome;** heben sie sich vom Knochen ab, so nennt man sie *Exostosen*, sitzen sie im spongiösen Knocheninnern, so heißen sie *Enostosen*; letztere sind selten und noch am ersten am Schädeldach sowie in den Knochen (Unterkiefer) und Höhlen des Gesichts (meist vom Siebbein ausgehend) zu sehen. Die Oberkiefer-, Siebbein- und Stirnhöhlen können dadurch ausgeweitet, perforiert werden, und die Geschwulst kann in die Augenhöhle oder Schädelhöhle vordringen. — Wie früher bereits betont, lassen sich manche entzündliche Knochenneubildungen schwer von den eigentlichen Knochengeschwülsten trennen. *Osteophyt* ist der allgemeinste Ausdruck für periostitische Knochenneubildung. Die *Exostose* ist ein kleineres Gebiet von Osteophyten, die sich geschwulstartig abheben und oft ohne nachweisbare Ursache entstehen (z. B. ohne Entzündung). Eine diffuse Massenzunahme eines Knochens nennt man bekanntlich *Hyperostose*; es gibt jedoch auch *circumscripte Hyperostosen*, die sich von einer *Exostose* aber meist dadurch unterscheiden, daß sie weniger circumscript sind als diese und weniger stark am Knochen vorspringen.

Dem **Bau** nach unterscheidet man: *Exostosis* **eburnea,** eine kompakte, steinharte, elfenbeinartige Geschwulst, welche aus Knochenlamellen zusammengesetzt ist, oft keine Spur von Mark und nur wenige oder fast gar keine Haversschen Kanäle erkennen läßt. *Exostosis* **spongiosa;** sie ist porös, und Markräume und Knochengewebe sind etwa gleichmäßig verteilt. *Exostosis* **medullaris,** bei dieser tragen sehr weite Markräume wesentlich zur Vergrößerung bei.

Das Mark in den Exostosen verhält sich entsprechend dem allgemeinen Zustand des Knochenmarks (vgl. S. 179).

Der **Genese** nach unterscheidet man a) **knorpelig** (cartilaginäre oder epiphysäre) und b) **bindegewebig präformierte** (periostale und sog. tendinöse) **Exostosen.**

a) Exostosis cartilaginea, Cooper (Ecchondrosis ossificans, Virchow).

Die Exost. cart. ist eine dem Knochen unbeweglich aufsitzende, rundlich-höckerige, im Innern aus spongiösem Knochen, in ihren äußeren Schichten aus Compacta bestehende Geschwulst, mit einer hyalin-knorpeligen Schicht als Bedeckung an ihrer Oberfläche. Die Geschwulst vergrößert sich durch Knorpelwucherung und enchondrale Ossifikation, sowie durch Wucherung des Periost-Perichondriums. Diese Exostosen kommen *nur an Stellen des Skeletts vor, welche knorpelig präformiert sind.* In erster Linie bilden die *Epiphysenknorpel* den Ausgangspunkt (*Virchow, v. Recklinghausen*). Die Geschwülste bilden hier verknöchernde Auswüchse des Epiphysenknorpels (Ecchondrosis ossificans, *Virchow*) und gehen von der *Knorpelfuge* oder von dem *Rand der Gelenkfläche* aus. Nach *Virchow* beruhen die cartilaginären Ex. auf einer *Entwicklungsstörung* des Knochens, und multiple Exost. cart. sind mit den Enchondromen, *die von Knorpelinseln ausgehn, die von dem Wachstumsknorpel abstammen*, genetisch nahe verwandt; multiple Exostosen kommen gelegentlich zugleich mit manchmal sehr großen multiplen Enchondromen vor (*C. O. Weber*). *Flinker* vermutet eine gewisse gemeinsame

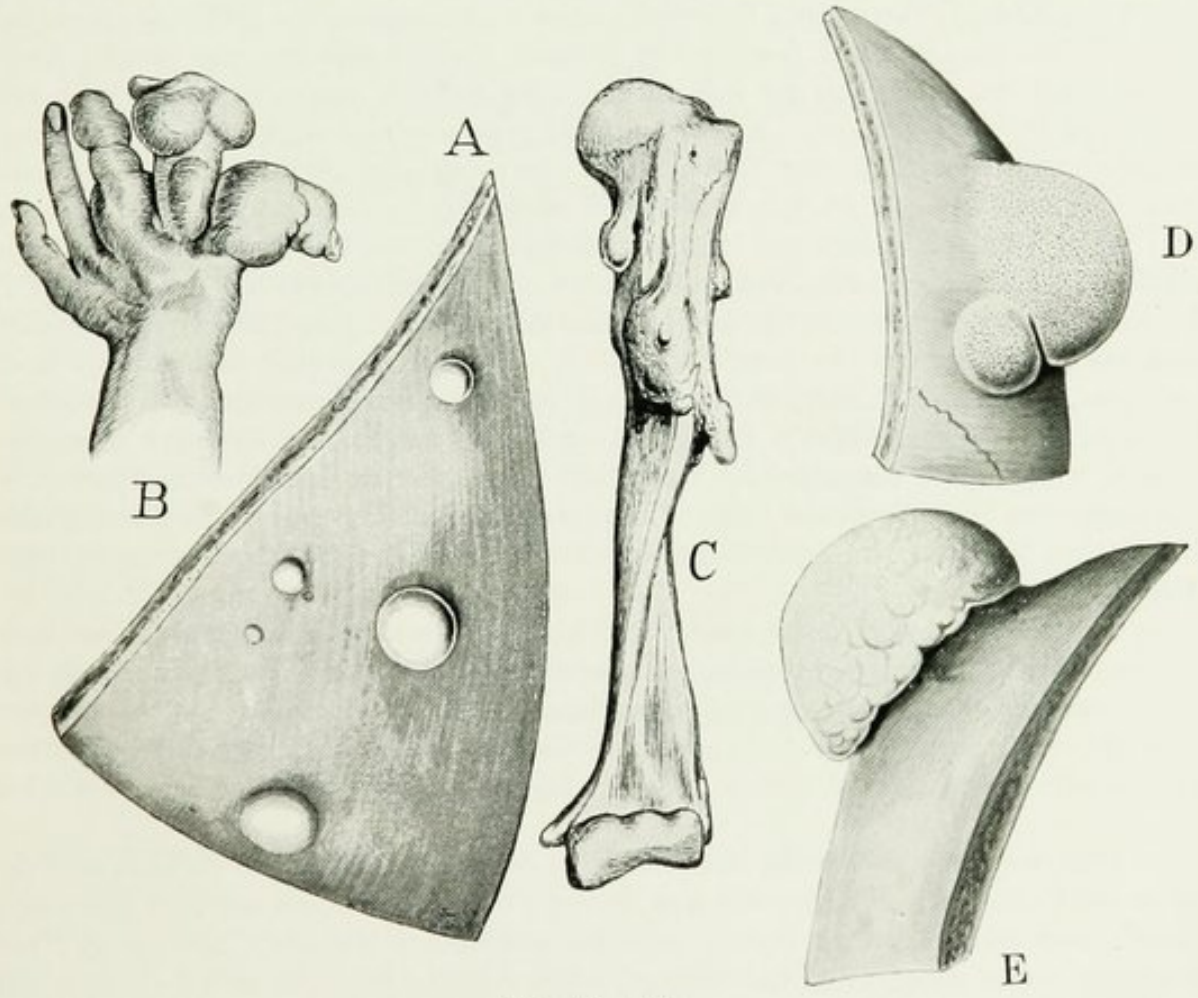

Fig. 441—445.

A **Elfenbeinerne Exostosen am Stirnbein.** B **Multiple Chondrome** (*Enchondrome*) an den Fingern der r. Hand. Nach *Cornil* und *Ranvier*. C **Exostosen am Humerus,** entsprechend dem Ansatz des Deltoideus, sog. *Exerzierknochen*. Nach *Nélaton*. D **Exostosis spongiosa** rechts auf der Coronarnaht, zum Teil auf den r. unteren Winkel des Parietale übergehend. $^2/_3$ nat. Gr. Samml. Breslau.

E **Exostosis eburnea** des l. Os parietale von einem alten Mann. $^2/_3$ nat. Gr. Samml. Basel.

ätiologische Beziehung zur Rachitis. Sie kommen vorwiegend *bei jungen Individuen* (in der Wachstumsperiode) und zuweilen *multipel* (*Exostosis cartilaginea multiplex*) vor. Öfter bestand *Erblichkeit*, oft durch mehrere Generationen (*Prince*, *Drescher*, *Jungmann*, *Pels-Leusden*, Lit u. a.). Die langen Röhrenknochen sind *bevorzugt*. Ferner kommen diese Exostosen am Becken und am Schulterblatt vor. Dadurch entsteht das *Kiliansche Stachelbecken*, Akanthopelys, Pelvis spinosa (Lit. bei *Breus* u. *Kolisko*); die cartilaginären, stacheligen Exostosen treten in der Gegend der Beckengelenke auf und ragen als Leisten oder Knollen (bis kopfgroß) in den Beckenraum. — Cartilaginäre multiple Exostosen werden *stationär*, wenn das allgemeine Körperwachstum sistiert; das ist ein Verhalten, welches von demjenigen echter Geschwülste verschieden ist und diese Exostosen den hyperplastischen Prozessen nähert; selbst Rückbildungserscheinungen kommen an ihnen vor (*Hartmann*). — Multiple cartilaginäre Ex. und Enchondrome führen häufig zu *Wachstumsstörungen* der Knochen, zu Verkürzungen (bes. der Ulna und Tibia) und Disproportionen (Lit. bei *v. Haberer*). Es kann daraus oft abnorme *Kleinheit* des ganzen Individuums resultieren (vgl. die vortreffliche Darstellung von *Breus* u. *Kolisko*, Lit.). Sarcomatöse Umbildung sah *Chiari*, doch ist eine maligne Degeneration im Gegensatz zum Verhalten bei den Enchondromen selten (*Läwen*).

b) Exostosis fibrosa.

Man unterscheidet bei diesen bindegewebig präformierten und nur von Bindegewebe (nicht von Knorpel) überzogenen Osteomen einmal solche, welche vom Periost ausgehen und mit ihm fest verbunden sind (*unbewegliche periostale Exostose* oder *corticales Osteom*), ferner solche Exostosen, welche von den äußeren Teilen des Periostes ausgehen und beweglich sind (*bewegliche periostale Exostose*). Man spricht von *parostalem Osteom*, wenn sich ein Osteom entweder nach Abbrechen einer Exostose oder aus einem abgerissenen Periostst\u00fcck in der Nähe des Knochens gebildet hat, und von *diskontinuierlichen Osteomen*, wenn sich Osteome in Fascien, Sehnen, Bändern und Muskeln weiter entfernt vom Knochen entwickeln. *Kontinuierliche* fasciale, tendinöse, ligamentöse oder intramuskuläre Osteome, die also in Verbindung mit den Knochen stehen und kammartige oder dornförmige Bildungen darstellen, sind gewissermaßen nur sehr lange Exostosen *). Man bezeichnet die *kontinuierlichen*, oft multiplen, an den Insertionsstellen der Muskeln vorkommenden Exostosen als *Muskelansatzexostosen*. Man sieht dieselben z. B. öfter an der Linea aspera femoris, aber auch an anderen Stellen, wo oft schon normalerweise Vorsprünge und Höcker an den Knochen bestehen. — Die *Entstehung* dieser Exostosen wird auf Reizungen des Periosts bezogen. Sie kommen meist bei jüngeren Menschen vor. *Lieblingssitze* sind die Innenseiten des Oberschenkels und das obere Drittel des Oberarms.

Corticale Osteome finden sich häufig am *Schädeldach* als ganz flache oder als kleine, flachhügelige oder knopfförmige, bisweilen gestielte, mitunter höchst multiple, *elfenbeinharte* Verdickungen der äußeren Tafel, namentlich an Stirn- und Scheitelbeinen (Fig. 441A). Seltener sind größere, breitbasige, *spongiöse* oder auch elfenbeindichte, rundliche Knochenauswüchse (Fig. S. 747E). — Zu den Exostosen rechnet man nach *Arnold* auch die bis gänseeigroßen,

*) **Heteroplastische Osteome** sind solche, *die an Stellen entstehen, wo Knochen normalerweise nicht vorkommt*; sie bilden sich hier entweder durch Ossifikation aus einer knorpeligen Matrix oder gehen aus dem Bindegewebe der betreffenden Weichteile metaplastisch oder neoplastisch (aus versprengten Osteoblasten) hervor. Solche heteroplastischen Osteome sieht man in den *Gehirnhäuten*, im *Gehirn* selbst, in der *Lunge*, in der *Trachea*, in der *Parotis*, in der *Chorioidea* und *Sklera*, in der *Haut* alter Leute (als Sandkörner), sowie an anderen Stellen, so z. B. auch in entzündlichen Bindegewebsbildungen, vgl. *Pleuraknochen* (S. 323).

Auch die im Bindegewebe der Muskeln entfernt vom Knochen vorkommenden vielfach als myopathisch, d. h. als das Produkt einer *Myositis ossificans* (s. bei dieser) bezeichneten Knochenbildungen, sind zu den heteroplastischen Osteomen zu rechnen.

oft elfenbeinharten sog. *Höhlenosteome* der pneumatischen Gesichtshöhlen. Lösen sie sich durch Stielatrophie von der Wand los, so heißen sie *tote Osteome* (*Tillmanns*).

Die durch einen Callus luxurians (S. 678) hervorgerufenen, bleibenden Knochengeschwülste (*Osteoma fracturae*) können besonders an den platten Knochen, namentlich an den Schulterblättern und an dem Becken, gelegentlich aber auch an den langen Röhrenknochen stachelige und ästige Formen annehmen (s. Fig. 383, S. 679).

Praktisch wichtig ist noch die *Exostosis subungualis der großen Zehe.* Direkt unter dem Nagel oder am Rand desselben erhebt sich eine kleine spongiöse Knochengeschwulst. Der Nagel wird emporgehoben, eventuell durch Druck zum Schwund gebracht, so daß ein Ulcus auf der Oberfläche des Knochenhöckers entsteht. Die Geschwulst kann dann sehr schmerzhaft werden. — Die Exostose kommt meist bei jugendlichen Individuen vor.

2. Fibrome der Knochen.

Sie sind im allgemeinen *selten.* Am häufigsten kommen sie noch an den die Mund- und Nasenhöhle begrenzenden Knochen (Kiefer, bes. Unterkiefer) vor, wo sie *vom Periost* ausgehen oder *central* sitzen und den Kiefer auftreiben (vgl. bei Zähnen S. 380). Vgl. *Nasenrachenpolypen* S. 191 und *Epulis fibrosa* S. 369. Die Fibrome des Periostes sind oft sehr gefäßreich, so daß sie auf dem Durchschnitt in etwa ähnlich wie ein Corpus cavernosum aussehen (*teleangiektatisches Fibrom*). Es kommen bei den Nasen-Rachenfibroiden *Übergänge zu Sarcomen* vor; darunter ist eine Form hervorzuheben, wo sich um außerordentlich zahlreich entwickelte weite Blutgefäße sarcomatöse Zellmäntel bilden (*teleangiektatisches Angiosarcom*). Wie in allen Knochengeschwülsten, so können sich auch hier gelegentlich Knochenbälkchen im Geschwulstgewebe entwickeln (*Fibroma ossificans*). — Vgl. *Osteomyelitis fibrosa* S. 694.

3. Myxome der Knochen.

Sie sind in reiner Form sehr selten (*Lücke, Ziegler, Tédénant* u. a.). Sie gehen aus dem *Periost* oder, was häufiger ist, aus dem Mark hervor (*Virchow*). Das myelogene Myxom treibt den Knochen auf und bricht schließlich als weiche, austernfleischähnliche Masse durch. Das Schleimgewebe kann sich so verflüssigen, daß *Cysten* entstehen. —Meist bilden die Myxome der Knochen Mischgeschwülste mit Chondromen (*Myxochondrom*). Manche Myxome sind nichts anderes als myxomatös erweichte Chondrome. Häufig ist auch die Kombination mit Sarcom (*Myxosarcom*). In den reinen wie in den gemischten Myxomen können sich osteoides Gewebe und Knochen bilden.

4. Lipome der Knochen

sind sehr selten; sie sind meist auf dem Periost fest oder lose fixiert, erreichen gelegentlich bis 7 kg Gewicht (*Lit. Schwartz* und *Chevrier*); die Göttinger Sammlung besitzt das Präparat eines kleinfaustgroßen, dem Periost des Femurschaftes aufsitzenden und hier an der Insertionsstelle von einem kleinen Knochenwall umgebenen lappigen Lipoms. Intraossale L. sind große Seltenheiten (*Wehrsig*, Lit.).

5. Hämangiome (und *Lymphangiome*)

kommen gleichfalls ganz selten vor. Sie sind in diffuser Ausbreitung am Schädeldach beobachtet worden (*Verf.* besitzt Präparate eines H. cavernosum von einem 76 jähr. Mann), desgleichen am Sternum, selten an Röhren-, Gesichtsknochen usw. *Gerhardt* sah ein Angiom des 5. und 6. Brustwirbelkörpers, das zu Kompressionsmyelitis führte; auch *Verf.* fand einen solchen myelogenen, zu Kompressionsmyelitis führenden, den 6. Brustwirbel betreffenden Tumor bei der Sektion einer 61jähr. Frau (beschrieben von *Muthmann*). (Lit. *Schoene, Saltykow*).

Sehr häufig ist die reiche Entwicklung *ektatischer Gefäße* in verschiedenen Geschwülsten, wie Fibromen, Myxomen, vor allem aber in Sarcomen der Knochen.

Lymphangiome gehören zu den allerseltensten Knochentumoren (*Wrede*).

6. Chondrome der Knochen.

Chondrome sind knorpelige Neubildungen. Man unterscheidet a) **Ecchondrome** *oder* **Ecchondrosen,** das sind knorpelige Auswüchse des normalen Knorpels, und b) **Enchondrome,** Knorpelgeschwülste an Stellen der Knochen, wo normalerweise kein Knorpel sein sollte, fast ausschließlich aber an solchen, die knorpelig präformiert sind.

a) Bei den **Ecchondrosen** werden 1. solche unterschieden, welche knorpelig bleiben (*Ecchondrosis simplex*), was man z. B. an den Rippen älterer Leute, im Kehlkopf (*Putelli*, Lit.) usw. sieht. Sie sind meist klein. — (Auch in der Gegend der Synchondrosis spheno-basilaris, mitten auf dem Clivus Blumenbachii kommen kleine [*Seiffer* beschreibt allerdings ein kastaniengroßes], weiche, gallertartige Geschwülste vor, welche sich durch blasigen Charakter der Zellen [Physaliden] auszeichnen [**Ecchondrosis physalifora**]. Diese Geschwülste werden von den einen [*Virchow*] vom Knorpel der Synchondrose, von *H. Müller*, *Klebs* und anderen [*Ribbert* und *Steiner*] aber von Resten der *Chorda dorsalis* abgeleitet und **Chordome** genannt; nach *Ribbert* wurzeln sie in den Markräumen des Knochens und ragen durch die Dura hervor. *Grahl*, *B. Fischer*, *Linck*, *Frenkel-Bassal*, Lit., beschrieben je ein *malignes Chordom.*) — Die Ecchondrosen neigen einmal zu schleimiger *Erweichung*, das andere Mal zu *Verkalkung* (*Petrifikation*) und zu *Ossifikation*. — 2. Manche Ecchondrosen wandeln sich später mehr oder weniger vollständig zu Knochen um (*Ecchondrosis ossificans oder Exostosis cartilaginea*); über diese Geschwülste vgl. bei Exostosen, S. 747.

b) Bei den **Enchondromen** der Knochen *) unterscheidet man je nach dem Sitz *periphere* und *centrale*. *Ätiologie*: Manche Ench. sind wohl *embryonalen Ursprungs* und entstehen aus persistierenden Knorpelresten aus der Fötalzeit, andere entstehen aus *Teilen* des *Intermediärknorpels* oder infolge von *Störungen in der Wachstumsperiode*; hier sei an die bei der Rachitis gelegentlich stehenbleibenden, aus dem Zusammenhang mit dem übrigen Knorpel getrennten Knorpelinseln erinnert (*Virchow*, *Zeroni*, *O. Müller* u. a. s. S. 726); ja, man ist nach Vorgang dieser Autoren der Ansicht, daß alle Enchondrome der Knochen, innere wie äußere, von Knorpelinseln abstammen, die dem Wachtumsknorpel angehören. Von dem *Enchondroma fracturae* war S. 678 die Rede. — *Lieblingssitz*: Die meisten Ench. kommen an den Diaphysen der kleinen Röhrenknochen vor, vor allem an den Phalangen und Metacarpi, wo sie nicht selten *multipel* auftreten, beide Hände und Füße in großer Zahl, übrigens zugleich auch andere Knochen befallen können (*Kast*, *v. Recklinghausen*, *Steudel*, *v. Kryger*, *Nasse*, Lit.) und jugendliche Individuen bevorzugen (s. Fig. B S. 747). Es kommen auch an den langen Röhrenknochen (bes. an den epiphysären Enden), vor allem am Femur, ferner am Becken (Lit. *Schoppig*, der eine kolossale Geschwulst, Fall der Basler Samml., beschreibt, die den Kaiserschnitt indizierte) und Schulterblatt (Ausgang: Ränder, Lit. *Deganello*), selten an den Rippen und Wirbeln (Röntgenbild bei *Eug. Fraenkel*) Enchondrome vor, oft von Mannskopfgröße und mehr. Von Chondromen ergriffene Knochen können im Wachstum zurückbleiben und disproportioniert sein (vgl. S. 748). Auch der Ober- und der nur teilweise knorpelig präformierte Unterkiefer (Gelenkfortsatz, *Meckel*scher Knorpel und andere knorpelige Teile, vgl. *Masquelin*, *Hanau-Koller*) werden mitunter betroffen. An der häutig präformierten Schädelkapsel kommen Enchondrome nicht vor. — Es gibt auch eine *familiäre* Enchondrom-Erkrankung (vgl. *Boyer*, *Steudel*).

*) Es kommen auch **Enchondrome** nicht selten in **Weichteilen** vor, so in der *Parotis* (vgl. S. 383), im *Hoden*, in der *Lunge*, in der *Mamma*, den *Fascien*, in der *Gesichtshaut*, in der Mucosa der *Trachea* (*v. Recklinghausen*) u. a. Ihre Entstehung führt man teils auf *Metaplasie*, teils auf eine *embryonale Entwicklungsstörung*, *Aberration*, zurück, besonders da sie neben Knorpal oft auch andere Gewebe enthalten. Diesen Entstehungsmodus hat man für die Ench. der *Parotis*, der *Halshaut*, der *Schilddrüse*, der *Mundhöhle*, der *Lippen*, der *Mamma* und auch für die Knorpelgeschwülste der *Geschlechtsorgane*, vor allem des *Hodens*, sowie auch für diejenigen der *Nieren* in Anspruch genommen. Über die Auffassung der Hodenenchondrome als *embryoider Tumoren* (*Wilms*) vgl. bei Hoden.

Aufbau der Enchondrome. Ench. der Knochen bestehen in der Regel aus hyalinem Knorpel; doch kann die Grundsubstanz auch schleimig oder faserig sein. Sie bilden lappig-knollige Gewächse von bläulich-weißer Farbe, welche vom gefäßführenden Perichondrium bedeckt und von gefäßhaltigen Bindegewebssepten durchzogen werden. Von der gefäßführenden Umgebung aus erfolgt die Ernährung, während das Knorpelgewebe selbst gefäßlos oder wenigstens arm an Gefäßen ist. — Das Gewebe der Ench. (und Ecch.) neigt sehr zu **sekundären Umwandlungen.** Diese sind a) **Erweichung,** die durch verschiedene regressive Veränderungen herbeigeführt wird, und zwar: *Verfettung der Zellen*; *blasige Umwandlung der Zellen* (Physaliden) mit gleichzeitiger *Erweichung der Zwischensubstanz*; *schleimige Umwandlung* der Grundsubstanz, wobei die Zellen Ausläufer erhalten (*Myxochondrom*); totale *Verflüssigung der Grundsubstanz mit Untergang der Zellen*, wodurch *Erweichungscysten* entstehen (s. Knochencysten S. 762). (*Merkel* beschrieb jüngst auch progressive Entwicklung zu Schleimgewebe [u. hyalinem Knorpel], die von einem indifferenten Tumorkeimgewebe [Zellen und Grundsubstanz] ausgeht.) Gelegentlich kann sich an die Erweichung ein *Aufbruch nach außen* anschließen, was besonders bei den multiplen Chondromen der Finger oft zu sehen ist, und es können jauchende, ulceröse Höhlen in den Ch. entstehen. — b) Anderseits neigen Chondrome zu **Verhärtung,** und zwar teils zu *Verkalkung* (Petrifikation), teils zu *Verknöcherung* (ossifizierendes Ch.), sowohl nach dem endochondralen wie nach dem metaplastischen Typus. Centrale Ench. besitzen mitunter eine Knochenschale. Es kann eine Geschwulst auch von vornherein aus Knochen und Knorpelgewebe bestehen (*Osteo-Chondrom*). — c) **Übergänge zu bösartigen Geschwülsten.** Es gibt Übergänge zu *Sarcomen* (*Chondrosarcom*). Die Zellen wuchern dann stärker, verlieren ihre sogenannten Kapseln, liegen in Haufen oder Zügen dicht beieinander und nicht mehr in Knorpelgrundsubstanz, sondern in einer weichen Zwischensubstanz. (Anderes Histologisches s. bei *K. Mayer*.)

Betreffs der **Gutartigkeit** oder **Bösartigkeit** sind die Ench. vorsichtig zu beurteilen, da *Metastasen* trotz der histologischen Gutartigkeit gelegentlich selbst bei *reinen* Chondromen vorkommen. Weiche, schleimige, zuweilen erst nach langjährigem Bestand rasch wachsende Formen neigen besonders dazu. So kann z. B. bei Ench. des Beckens, meist nach Erweichung der Geschwulst, Durchbruch in *Venen* und Metastasierung in die Lungen und Leber erfolgen. Französische Autoren betonen, daß besonders die Exostosis cartilaginea (s. S. 722) zum Ausgangspunkt solcher rasch wachsenden Formen von Chondromen werden kann (Lit. bei *Cornil* und *Coudray*). Die Metastasen treten meist spät auf. Nach *Exstirpation* können *Recidive* auftreten.

Auch *regionäre* Metastasen und ein *Hineinwachsen* in Lymphgefäße und Lymphdrüsen kann man bei weichen, stark wuchernden, *reinen* Enchondromen zuweilen sehen. So kommen z. B. wie auch *Verf.* sah, bei Chondromen der Scapula gelegentlich knollige Metastasen in der benachbarten Muskulatur vor. Bei *gemischten* Chondromen (Chondrosarcomen) sind Metastasen auf dem Blut- und Lymphweg, sowie Recidive häufiger.

Das sog. Osteoidchondrom (*Virchow*).

Hier wird keine der gewöhnlichen Knorpelarten, sondern *von vornherein osteoides Gewebe*, sog. *Knorpelknochen* (mit Karmin sich intensiv rot färbend) oft in kolossaler Masse produziert. Mit dem richtigen Chondrom hat das O. nur die Consistenz und gewisse glasige Beschaffenheit gemein, histologisch hat es aber nichts damit zu tun. *Ausgangspunkt*: Entweder *periostal* in den inneren, der Knochenoberfläche nahe gelegenen Teilen des Periostes oder *myelogen*. Es bilden sich osteoide Bälkchen, ohne jeden lamellären Bau, die im allgemeinen senkrecht zur Längsachse des Knochens gestellt sind, oft netzförmig anastomosieren und alsbald die äußeren Lagen des Periostes sowohl wie die Rinde durchbrechen. In die Bälkchen können manchmal rundliche oder mit Ausläufern versehene Zellen, die aber *keine Kapseln* haben, eingelagert sein. Zwischen den Bälkchen ist das Geschwulstgewebe beim Osteoidchondrom fibrös-zellig, einem Mark entsprechend und osteoblastenhaltig, und besitzt zahlreiche Kapillaren,

(ein wichtiger Unterschied gegenüber dem gefäßlosen, eigentlichen Geschwulstgewebe bei dem Enchondrom). — *Sitz*: Bevorzugt sind die langen Röhrenknochen, und zwar das untere Ende des Femur, das obere Ende der Tibia sowie der Humerus jugendlicher Individuen, gelegentlich auch der Schädel. Die Geschwulst nimmt bei ihrem *Wachstum* meist eine spindel-, birn- oder keulenförmige Gestalt an, indem sie sich nach der Diaphyse mehr und mehr verjüngt. Die Oberfläche der Geschwulst ist relativ glatt. *Auf dem Durchschnitt* selbst ganz großer Geschwülste sind die Konturen der alten Knochenrinde meist noch hier und da angedeutet; der Knochen geht mitten durch die Geschwulst hindurch; er wird teilweise zerstört oder wird sklerosiert. Die rein osteoiden Stellen der Geschwulst sehen auf dem Durchschnitt wie Faserknorpel aus, hier und da hyalin, transparent, an anderen Stellen fascikulär, lamellös oder retikulär. Die Konsistenz der osteoiden Stellen ist festweich, schneidbar wie Faserknorpel oder Callus. *Der lappige Bau der Enchondrome fehlt dem Osteoidchondrom. Die Dimensionen der Osteoidchondrome können ganz enorm werden. v. Volkmann* erwähnt ein Osteoidchondrom des Femur, welches fast eine Elle im Durchmesser hatte.

Während das Osteoidchondrom *nicht zur Erweichung neigt* (im Gegensatz zu einem gewöhnlichen Chondrom), zeigt es dagegen starke *Tendenz, Kalk aufzunehmen* sowie *zu echtem Knochen zu werden.* Oft erfolgt die Verkalkung nur in einem Teil der Bälkchen, und die Geschwulst läßt sich noch gut mit dem Messer schneiden, oder es kommt zu einer so unregelmäßigen und dichten Kalkablagerung, daß eine insuläre oder korallenartige Petrifizierung des Osteoids, keine richtige Ossifikation eintritt; in anderen Fällen wandelt sich das Osteoidchondrom besonders im Kern und nach der Basis zu herdweise in poröses oder dichtes Knochengewebe um, während die peripheren noch jüngeren Schichten freibleiben, oder die Verknöcherung ist eine universelle, das *Osteoidchondrom* (*Osteoidom*) ist zu einem harten *Osteom* geworden.

Diese *histologisch ganz gutartige Geschwulst* ist klinisch ebenso mit Vorsicht zu beurteilen wie manches gewöhnliche Enchondrom. Die Geschwulst kann in Venen einbrechen und dadurch *Metastasen* machen. Sie kann Übergänge zum Enchondrom sowie zum Sarcom zeigen.

Das **Osteoidsarcom** ist die zellreiche, bösartige Varietät des Osteoidchondroms. Die Geschwulst ist zum Hauptteil sarcomatös und enthält als homogene Matrix weiches osteoides Gewebe in mehr oder weniger großer Ausdehnung, das dann durch Kalkaufnahme verknöchern kann. Auch hier kann es gelegentlich nur zu Verkalkung (Petrifikation, s. oben) statt zu richtiger Verknöcherung kommen (s. auch *Dietrich*, *Buerger*). Das Osteoid bildet oft anastomosierende Bälkchen wie in einer Spongiosa und zierliche Netze, während die Stelle des Markgewebes von Sarcomgewebe eingenommen wird. Ausgangspunkt wie beim Osteoidchondrom.

7. Sarcome der Knochen.

Sarcome sind die *häufigsten Knochengeschwülste.* Sie sind teils weich teils härter; die härtesten sind die zugleich Knochen produzierenden Osteosarcome *). Man unterscheidet 2 *Hauptgruppen* von Knochensarcomen und zwar **periphere** *oder* **periostale** und **centrale** oder **myelogene** oder endostale, in der Spongiosa oder in der Markhöhle beginnende Sarcome **).

a) Periostale Sarcome der Knochen.

Dieselben haben ihren *Sitz* hauptsächlich an den Enden der langen Röhrenknochen, können aber gelegentlich auch an allen anderen Stellen des Skeletts vorkommen. —Man unterscheidet *weichere und härtere Formen.* Die weichen, speckigen sind aber auch in der Regel noch ziemlich derb, besonders im Vergleich zu manchen fleischartig weichen oder markigen oder geradezu flüssigen myelogenen Sarcomen. — *Histologisch* sind es Rundzellen- oder

*) *Osteosarcom* heißt nicht Sarcom des Knochens, sondern ein mit Knochenbildung einhergehendes Sarcom. Es braucht gar nicht vom Knochen auszugehen.

**) Diese Einteilungen sind nicht immer leicht durchzuführen und es ist oft schwer, den Ausgangspunkt sicher zu bestimmen (vgl. *Ribbert*, *Rumpel* und *Buerger*'s neue Classifikation).

Spindelzellensarcome oder gemischte, oder die Zellen sind ganz polymorph und dann meist groß. Periostale Sarcome können auch mitunter die Anordnung der Alveolärsarcome zeigen (S. 755). Auch Riesenzellensarcome kommen vor (Fig. 197 auf S. 369). Rundzellensarcome sind bösartiger als Spindelzellensarcome; unter letzteren sind die kleinzelligen, oft besonders gefäßreichen maligner als die großzelligen, welche vielfach Übergänge zu Fibromen zeigen können. Man begegnet auch Chondrosarcomen. — Die Sarcome können den Knochen mehr und mehr umgreifen und bei jugendlichen Individuen oft in relativ kurzer Zeit mächtige Tumoren bedingen (Umfang eines Beins 1 m und mehr). Zuweilen entsteht dadurch eine spindelige oder birnförmige Gestalt. Anfangs lassen sich die Geschwulstmassen noch gut von der kompakten Substanz des Knochens unterscheiden, und sie können nach außen durch das Periost abgegrenzt sein. — Das Gefüge des Geschwulstgewebes ist faserig oder mehr homogen, nicht

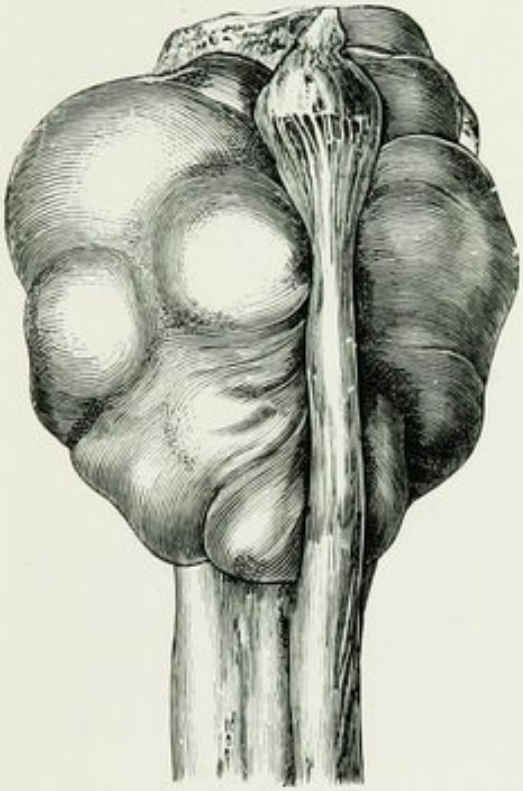

Fig. 446a.
Periostales Sarcom der Tibia von einem Knaben. Aus *Billroth*'s Allg. Chir.

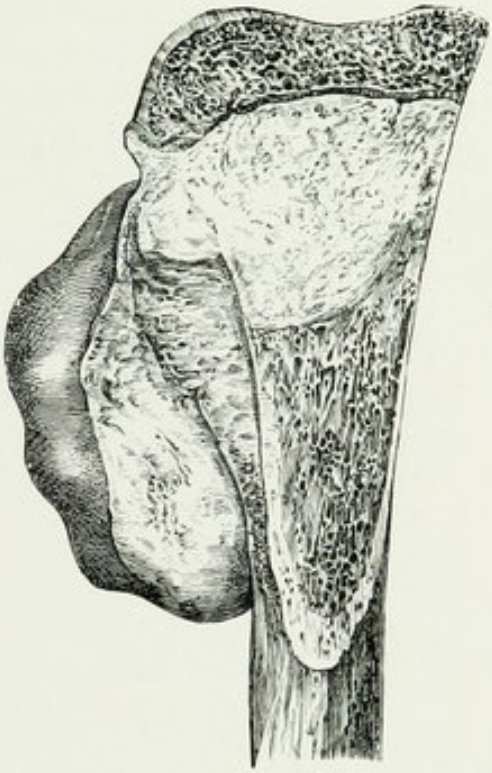

Fig. 446b.
Durchschnitt von Präparat Fig. 446a.

selten von bündelartiger, radiärer Anordnung. Besonders ist letzteres der Fall, wenn die Geschwulst mehr oder weniger starke Tendenz hat, osteoides oder fertiges Knochengewebe zu produzieren (*Osteosarcom* oder *Osteoidsarcom* oder *ossifizierendes Sarcom*). Hier wandelt sich das Geschwulstgewebe selbst, manchmal nur in geringer, manchmal in großer Ausdehnung zu Osteoid oder zu Knochen um. Durch diese Knochenproduktion bildet sich meist eine dem Knochen anliegende knöcherne Basis, von der aus gröbere oder feinste, zuweilen röhrenartige Knochenbälkchen und *Nadeln* (Spiculae) ausstrahlen. Mitunter erscheinen am macerierten Präparat förmliche *Strahlenbündel*, die nach der Peripherie auseinanderweichen (Fig. 438); in anderen Fällen restieren beim Macerieren elfenbeinharte oder poröse, exostosenartige Knoten (Fig. 439). Die Knochenbälkchen sind oft nur lose miteinander verbunden, so daß die macerierten Präparate zuweilen äußerst fragil sind. Bei der Maceration geht auch meist ein Teil des Geschwulstskeletts verloren, da manche Teile frei im weichen Geschwulstgewebe liegen. Seltener kommt es zu *Schalenbildung*, die bei großen, rasch gewachsenen Tumoren meist sehr lückenhaft ist. — Das weiche Geschwulstgewebe mancher Sarcome neigt sehr zu *regressiven*

Umwandlungen, wie fettiger Degeneration, Nekrose, Hämorrhagien, was zuweilen zu Durchbrüchen durch die Haut führt. Die Schnittfläche sieht oft sehr bunt aus.

Das *weitere Wachstum* der periostalen Sarcome kann dann so erfolgen, daß die Geschwulstmassen in die Weichteile der Umgebung einbrechen. (Nach *Marullaz* beteiligt sich das Periost [im Gegensatz zur Ansicht *Ribbert*'s] an den Grenzen der Geschwulst durch sarcomatöse Umwandlung am Geschwulstwachstum.) Die an die Geschwulst angrenzende oder von ihr umfaßte Knochenpartie kann von den einbrechenden Geschwulstmassen durchwachsen und *rarefiziert* werden (Fig. 446 b), so daß mitunter *Spontanfrakturen* entstehen, oder der Knochen gelangt im Bereich der von ihm ausgehenden Geschwulst durch ossifizierende Ostitis resp. Osteomyelitis zur härtesten *Sklerose*. Dringen ossifizierende Sarcome *in die umgebenden Weichteile*, so können sich hier teilweise verknöchernde Geschwulstknoten bilden. Auch die Metastasen, die vor allem in den *Lungen*, den Lymphdrüsen oder selbst weit entfernt, z. B. im Gehirn, Schädeldach, auftreten, können ossifizieren oder nur teilweise verkalken oder aber ganz weich bleiben. In den Lungen können zahllose (genau wie in Fig. 179, S. 316) und bis faustgroße Knoten auftreten. Riesige Metastasen kommen auch zuweilen in der Pleura vor (s. S. 328).

b) Myelogene Sarcome der Knochen.

Der histologische Bau der centralen Sarcome der Knochen ist sehr verschiedenartig. U. a. kommen vor: *klein-* oder *großzellige*, weiche, gefäßreiche *Rundzellensarcome*; *fibrös-zellige* sowie reine *Spindelzellensarcome*, die gleichfalls ganz verschieden große Zellen zeigen können. Häufig

Fig. 447a.

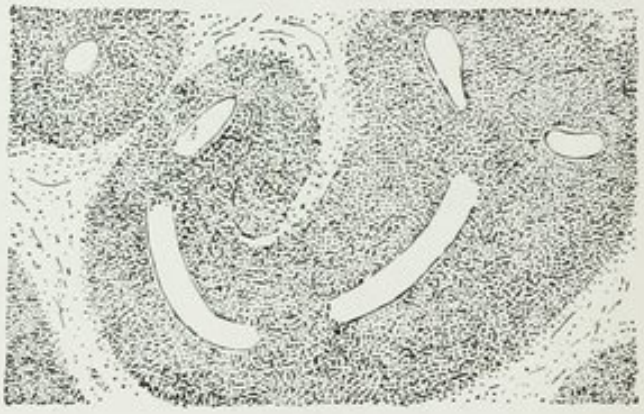

Fig. 447b.

Fig. 447a. **Alveoläres Sarcom** aus der Tibia. Aus *Billroth*'s Allgem. Chir. 16. Aufl.

Fig. 447b. **Perivaskuläres Sarcom** (*Hämangiosarcom*) des Knochenmarks. Blutgefäße, von einem dicken Mantel intensiv gefärbten Sarcomgewebes umgeben. Hämatoxylinfärbung. Schw. Vergr.

kommen in fibrös-zellige oder in rein spindelzellige Massen eingebettete Riesenzellen vor, oft in ganz erstaunlicher Anzahl und Größe. Das sind die *gewöhnlichen Riesenzellensarcome*. — Andere zeigen neben faserigem Gewebe oder Spindelzellen auffallend große, vielgestaltige, vielfach auch mehrkernige Zellen, zuweilen auch eckige Zellen mit großem, blasigem Kern. Die Zellen gruppieren sich mitunter zu Strängen und Haufen, liegen oft, sich abkantend, dicht aneinander, so daß große Ähnlichkeit mit Carcinom entsteht. Man nennt diese, übrigens auch bei periostalen Sarcomen vorkommende Form *Alveolärsarcom* (Fig. 447 a). Das Reticulum kann mitunter sehr zart sein, von spindeligen Zellen, von einzelnen Fasern oder von Ausläufern

der Sarcomzellen gebildet werden. Die ausfüllenden Zellmassen, oft epithelartig dicht aneinander gedrängt, stehen in inniger Verbindung mit der Alveolarwand; löst man sie aus der Alveole heraus, was (im Gegensatz zum Carcinom) nicht ganz leicht gelingt, so erscheinen gewöhnlich keine ganz freien Räume (wie man sie beim Carcinom sehen würde), sondern es ziehen meist noch feine Fäserchen (Gitterfaserfärbung!) durch die Alveole; s. auch Fig. 447 a.

Manche myelogene S. sind äußerst reich an teleangiektatischen kapillären Gefäßen (*teleangiektatische Sarcome*). — Wieder andere myelogene S. sind *Hämangiosarcome*; auch hier kommen verschiedene Varietäten vor. Manchmal bilden sich, wie in Fig. 447 b, dicke Mäntel oder Röhren rundlicher oder eckiger, dicht gelagerter Zellen um kapilläre Blutgefäße (*perivasculäres Sarcom oder tubuläres Angiosarcom*) *); in anderen Fällen sind die Zellen des Mantels cylindrisch, fast wie Epithelzellen, fetthaltig und exquisit radiär auf kapilläre Blutgefäße aufgesetzt (sog. *Perithelsarcom* oder *Peritheliom* *), Lit. bei *Bevacqua*). Wo benachbarte Mäntel miteinander verschmelzen oder wo die Zellwucherung eine diffuse ist, entsteht der Eindruck eines diffus ausgebreiteten Sarcoms, und der Angiosarcomcharakter geht verloren. Andere sind *Hämangioendotheliome*, die zuweilen **) mit ihren zierlichen, von kubischen epithelähnlichen Zellen gebildeten, aber *mit Blut gefüllten* Alveolen in etwa an Adenome, Adenocarcinome (vgl. z. B. *Cottis*) oder auch an Alveolärsarcome (s. *Martens*, *Schlagenhaufer*) erinnern und eventuell auch mit Geschwulstmetastasen (Carcinomen, Hypernephromen) verwechselt werden können. Diese Tumoren bevorzugen das obere Humerusdiaphysenende (Lit. bei *Zetkin*). — Mitunter produziert das Geschwulstgewebe zierliche, anastomosierende, osteoide oder echtknöcherne Bälkchen oder dickere, oft unförmige Knochenbalken (siehe *Osteoid-* resp. *Osteosarcom*). Ähnliche Tumoren beschrieb man neuerdings als *Osteoblastome*, welche Systeme osteoider oder knöcherner Bälkchen darstellen, zwischen denen in einem netzförmigen Stroma Haufen von epithelartig aneinanderliegenden Osteoblasten liegen, welche auch die Bälkchen wie ein Epithelbelag überziehen, wobei mitunter papilläre Bilder entstehen (*Herxheimer*, *v. Hansemann*); *Lubarsch* spricht hier gar von ‚Adenoma osteoblastosum'. Jüngst sprechen *Buerger* u. a. von *Osteoblastosarcom* und verstehen darunter Tumoren, die aus soliden Alveolen osteoblastenartiger Zellen mit vielen eingestreuten Riesenzellen bestehen und knochenbildende Potenzen besitzen, die auch in den Metastasen wiederkehren. Vorsicht vor Verwechslung von Haemangioendotheliomen und deren malignen Varietäten (s. S. 113), sowie mit Metastasen, wenn nichts als ein einzelner Knochen zur Beurteilung vorliegt.

Sehr oft bildet sich, wie (S. 744) erwähnt, bei dem weiteren Wachstum besonders der Riesenzellensarcome, das unter Verdrängung der alten Knochensubstanz geschieht, außen vom Periost aus eine neue **Knochenschale (Schalensarcome)** (Fig. 436 u. 448). Ist die Schale sehr dünn, so kann sie bei Druck das Symptom des Pergamentknitterns bieten.

Andere ganz weiche myelogene Sarcome sind **nicht schalig.** Sie sind seltener. Die Schnittfläche zeigt zuweilen einen radiären und oft einen fasciculären Bau; die Bündel bestehen dann häufig aus Spindelzellen. In anderen Fällen ist die Schnittfläche homogen, und man findet Rundzellen oder noch andere Zellformen. Hierbei entstehen besonders leicht *Spontanfrakturen*, wenn die vom Mark aus vordringenden Tumormassen die Knochenrinde durch Usur zerstören, während in anderen Fällen die centrale Geschwulst, ohne Zerstörung der Rinde durch dieselbe durch wächst und sich dann an der Oberfläche frei ausbreitet (s. S. 745).

Regressive Veränderungen der Geschwulstmassen sind häufig, und zwar: *myxomatöse Erweichung*, *Verflüssigung und Cystenbildung*, *Verfettung*, *Nekrose*, *Blutungen*, welch' letztere zu Pigmentierungen und ebenfalls zu *Cystenbildung* führen können. Dadurch wird das Geschwulstgewebe mitunter größtenteils, oft bis auf einen dünnen Wandbelag zum Zerfall und zur Verflüssigung gebracht (*Cystosarcom* s. Fig. 448).

---

*) Abbildung dieser Sarcomform siehe bei *Dura mater*, Fig. 616, wo eine Zusammenstellung über *Sarcome* gegeben wird. Vgl. auch S. 113. — **) Andere Form s. Fig. 186, S. 345.

Großer Gefäßreichtum und Blutungen in cystisch erweichten myelogenen Sarcomen bedingen gelegentlich *Pulsation, systolisches Blasen oder Reibegeräusche* und können ein *Knochenaneurysma vortäuschen. Verfasser* sah das z. B. bei einem für ein Knochenaneurysma gehaltenen, mit geringer Auftreibung des Knochens verbundenen Schalensarcom des oberen Ulnaendes, welches angeblich nach einem vor 5 Monaten stattgefundenen Trauma entstanden war; erst bei der mikroskopischen Untersuchung des abgekratzten weichen Wandbelags stellte sich heraus, daß es sich um ein an Riesenzellen reiches Spindelzellensarcom handelte. Das Vorkommen von Knochenaneurysmen wird von manchen überhaupt angezweifelt (vgl. auch *Nakayama*).

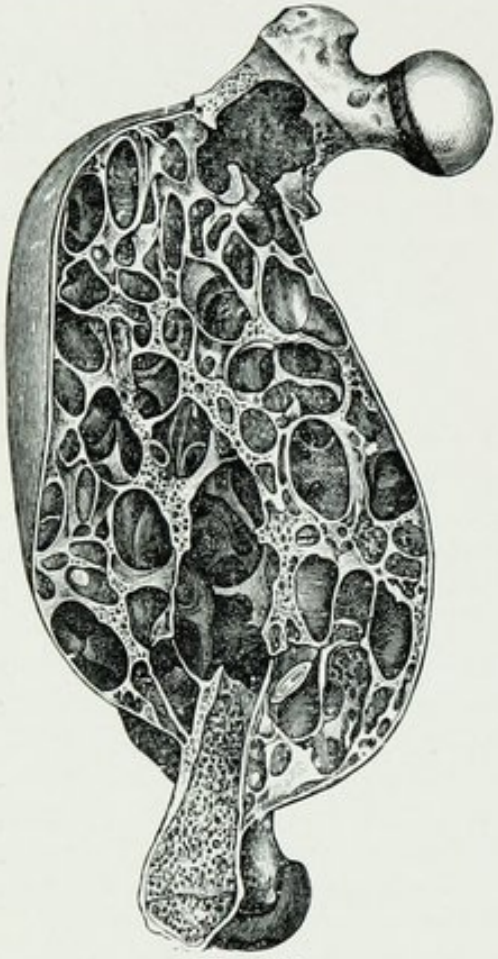

Fig. 448.

Großes Cystosarcom (cystisches Schalensarcom) des Oberschenkels, aus myelogenem Riesenzellensarcom hervorgegangen. Vielfach Knochenbalken in den Wänden zwischen den Cysten. Nach *Péan*. Entlehnt aus *Billroth*'s Allg. Chir.

Lieblingssitze der myelogenen Sarcome sind vor allem die Kiefer, besonders der Unterkiefer. Von den als Epulis bezeichneten Geschwülsten (S. 369) bietet ein großer Teil das Bild der myelogenen Riesenzellensarcome. Andere Epuliden sind periostale Riesenzellensarcome. (Vgl. auch S. 369 u. 694.) Ferner sind bevorzugt die Epiphysen, selten, wie in Fig. 437, die Diaphyse der langen Röhrenknochen, vor allem der *Tibia*, des Radius (Fig. 436) und der Ulna. Selten wurden Riesenzellensarcome in den Rückenwirbeln beobachtet (s. *Madelung*, Lit. u. *Schümann*).

Verlauf und Prognose der Knochensarcome.

Die *centralen Sarcome* der Knochen sind meist solitär und *zum Teil relativ gutartig*, d. h. vor allem nicht sehr zur Generalisation geneigt. Besonders gilt letzteres von den an Riesenzellen reichen myelogenen *Epuliden* (s. oben u. S. 380), die vorwiegend zur Zeit der zweiten Dentition auftreten; sie sind zwar lokal recidivfähig, wenn sie nicht vollständig mit einem Teil des Alveolarfortsatzes entfernt werden, Metastasen machen sie jedoch nicht. *Die an den langen Röhrenknochen* auftretenden myelogenen Sarcome müssen jedoch in bezug auf ihren Verlauf entschieden als *viel bösartiger* bezeichnet werden, da, wenn auch nicht regelmäßig, so doch oft genug erstens ein *Übergreifen auf die umgebenden Weichteile* und ferner das *Auftreten von entfernten Metastasen*, vor allem in den Lungen, beobachtet wird. Zuweilen kann man dann ein grobes Hineinwachsen der Geschwulstmassen in Venen konstatieren. — Wurde eine Extremität wegen Sarcom amputiert, so muß man an dem amputierten Gliede die *Venen genau revidieren*, um einen Anhalt für die Prognose des Falles zu gewinnen.

Bei den *periostalen Sarcomen* sind die weichsten, zellreichsten die bösartigsten. Betreffs der Neigung zu Metastasen, die *viel öfter als bei den myelogenen vorkommen*, und die vor allem in die Lungen, dann auch in Lymphdrüsen erfolgen, verhalten sich die einzelnen Fälle sehr verschieden. Im allgemeinen kann man wohl auch hier sagen, daß *ein Sarcom um so bösartiger ist, je kleiner seine Zellen sind.*

In der **Ätiologie** der Sarcome der Knochen spielen *Traumen* wohl zuweilen eine essentielle Rolle, obwohl eine spontane Entstehung aus unbekannten Gründen, ohne Trauma, wohl die Regel ist; möglich ist auch, daß ein Trauma einen vorhandenen Geschwulstkeim erst ent-

fesselt, oder nur bei einer vorhandenen Disposition eine Geschwulst entstehen läßt. Auch in *Frakturstellen* hat man die Entwicklung von Sarcomen sicher beobachtet (ebenso wie von Osteoidchondromen, s. Fall *Konjetzny*); man muß hier natürlich sehr vorsichtig in der Beurteilung sein, da ja auch primäre myelogene, sowie metastatische Tumoren häufig zu Spontanfraktur führen. Die Breslauer Sammlung besitzt ein Präparat von einer älteren Frau, bei welcher nach Kniegelenksresektion wegen Fungus (synoviale Form, mikroskopisch bestätigt) in der gut knöchern konsolidierten Vereinigungsstelle 8 Monate später ein polymorphzelliges Sarcom entstanden war, welches als hühnereigroßer weicher Pilz aus der Resektionsstelle herauswuchs. (Vgl. auch *Pfeiffer*, Lit.) — Sehr selten sind *kongenitale* Knochensarcome; *Goebel* (Lit.) beschrieb ein Spindelzellensarcom des Femur bei einem 3 Wochen alten Knaben.

Seltene Formen zellreicher Knochengeschwülste.

1. Primär multiple myelogene Tumoren des Knochenmarks kommen oft ohne oder mit nur geringer Veränderung der äußeren Konfiguration der Knochen im Innern der *Wirbel*, des *Sternum*, der *Rippen*, im *Femur*, im *Schädel*, gelegentlich aber auch in nahezu *sämtlichen* Knochen vor. Es sind *scharf umschriebene*, weiche, blaß graurote oder dunkelrote, von der Markmasse scharf differenzierte Tumoren, welche teils nur das Markgewebe in Form von rundlichen Knoten oder förmlichen Zapfen substituieren, teils das kompakte Knochengewebe zum Schwund bringen. Besonders am *Schädeldach* können dadurch bei der Maceration zahlreiche grubige und lochartige Defekte resultieren, wie sie ähnlich bei metastatischen Geschwülsten beobachtet werden. Auch kann gelegentlich ein Hinüberwachsen auf Nachbarorgane stattfinden. Metastasenbildung in anderen Organen wird gleichfalls in einem Teil beobachtet. — Histologisch lassen sich diese Tumoren, welche man, weil sie im Mark entstehen, vielfach auch mit dem Sammelnamen ‚*Myelome*' belegt (**Lit.** im Anhang), in mehrere Gruppen einteilen:

a) Als typische **Myelome (Myelocytome** und **Myeloblastome)** bezeichnet man nach *v. Rustizky* primär multiple Tumoren des Knochenmarks (*Systemerkrankung*, *Pappenheim* u. a.), welche gekennzeichnet sind durch eine mächtige Hyperplasie des Markes (vorzüglich, wenn auch nicht ausschließlich, des *roten*, d. h. desjenigen des *Rumpfskeletts*), die durch erhebliche Uniformität der Zellen, welche den *Myelocyten*, den charakteristischen Elementen des Knochenmarks, gleichen, ausgezeichnet ist (*Myelocytom*). Es handelt sich um größere oder kleinere, runde oder durch gegenseitige Abplattung leicht eckige Zellen mit zuweilen nachgewiesenen neutrophilen Granula, während in anderen Fällen Granula fehlen (man spricht dann von *Myeloblasten*, der ungekörnten Vorstufe der Myelocyten.; vgl. *Herxheimer*, *Menne*, *Permin*, Lit., *Hart*, *Dialti*, Lit., *Berblinger*). Die *Farbe* dieser Tumoren ist oft dunkelrot infolge reicher Vaskularisation oder Durchblutung; nicht selten sind sie central nekrotisch. Die Geschwulst macht *keine Metastasen* in anderen Organen, kann sich aber in dem Organsystem des Skeletts überall, wo sich rotes Mark findet, knotig oder diffus ausbreiten; auch vermag sie in gewissen Fällen aktiv in das umgebende Gewebe hineinzuwachsen (s. oben). In einzelnen Myelomfällen, so auch in dem von *Saltykow* aus der pathol. Anstalt Basel mitgeteilten, wurden auch im Blut von Milz, Leber u. a. Myelocyten gefunden. Bei ganz diffuser Ausbreitung spricht man auch von *Myelomatose*. (Fälle mit derselben Zellbeschaffenheit, aber mit *Metastasen* in Lymphdrüsen und Lymphgefäßen, inneren Organen werden vielfach als maligne Tumoren aufgefaßt, vom echten Myelom abgetrennt und als *Myelosarcome* bezeichnet; vgl. *Harbitz*). — Die Affektion geht mit einer Degeneration der übrigen Markelemente (*Bender*) und stets mit hochgradigen Einschmelzungsprozessen am Skelett und ausgesprochenen *klinischen Symptomen* von seiten des Knochensystems (u. a. Verkrümmung der Wirbelsäule und Verkürzung des Rumpfes) einher.

b) Als *Erythroblastom* beschrieb nur *Ribbert* einen Fall, wo die Zellen ausschließlich den Typus von Erythroblasten (s. S. 120) hatten. *Schridde* erwähnt ein Erythro-Myeloblastom.

c) Wieder andere Fälle zeigten Zellen vom Charakter der großen „einkernigen" *Leukocyten* des Blutes (*Mac Callum*). Man nennt sie **Leukocytome.**

d) Andere Fälle zeigen Zellen vom Charakter der *Plasmazellen* (Fall von *Hoffmann*, zugleich mit Myelocyten, Fall von *Aschoff*, 6 Fälle von *Christian* (Lit.), Fall von *Berblinger* (Lit.); doch lassen *Sternberg* und *Menne* (Lit.), den Fall *Hoffmann*'s, weil Metastasen in der Leber da waren, nicht als echte Myelome gelten. Man spricht hier von **Plasmacytom;** hierbei kommen auch Plasmazellen im Blut vor.

e) Das Geschwulstgewebe zeigt einen dem lymphadenoiden Gewebe in etwa ähnlichen Bau, ist in seltenen Fällen auch reich an polymorphkernigen Riesenzellen. Manche nennen diese Geschwülste jetzt *Lymphocytome* oder auch lymphocytäres Myelom; diese Tumoren bestehen aber gar nicht nur aus Lymphocyten, sondern aus einem wenig typischen *lymphoiden Gewebe*, wie in **Lymphosarcomen,** weshalb *Verf.* mit *Wieland* auf Grund von 5 einschlägigen Beobachtungen letztere Bezeichnung wählte, die sich auch darum empfahl, weil die Geschwülste heterotopes Wachstum und Metastasen zeigen können. Würde man aber auf letztere Momente nicht das große Gewicht legen wollen, da wir ähnliches auch bei den typischen Myelomen sehen, die keine echten malignen Tumoren darstellen, so wäre es eher erlaubt, von aleukämischen Lymphomen oder von ‚*pseudoleukämischen*' Tumoren als von Lymphocytom zu sprechen, womit zugleich darauf hingewiesen würde, daß es sich bei diesen Tumoren höchst wahrscheinlich nicht um echte, maligne Geschwülste, sondern um eine Systemerkrankung des lymphatisch-hämatopoëtischen Apparates handelt. Als eventuelles Ausgangsmaterial können spezifische Zellen des Marks nicht reklamiert werden; vielleicht aber wäre an die gelegentlich im Knochenmark beobachteten Lymphfollikel (s. S. 179) zu denken. Die *Farbe* dieser Tumoren ist oft blaßgrau bis weiß. Sie sitzen im Gegensatz zu den Myelomen (a) auch gern in den langen Röhrenknochen und durchaus nicht nur im roten Mark und machen, wenn auch selten, Metastasen in inneren Organen; gelegentlich greifen sie (was typische Myelome zuweilen gleichfalls tun) auch auf Nachbarteile (Periost, Pleura, Muskeln) über. — Neben überwiegender Knochenresorption finden sich zuweilen Andeutungen von Knochenneubildung. (Fälle mit ausgebreiteter Sklerosierung [*Hammer*] gehören aber wohl nicht hierher.)

Berblinger möchte als *Myelome* nur diejenigen Bildungen bezeichnen, welche sich wie a, b, c aus Knochenmarkparenchymzellen zusammensetzen, die im Knochenmark selbst gebildet werden. Für d trifft das dann nicht zu, wenn das Plasmacytom durch eine Vermehrung eingeschwemmter Plasmazellen bedingt ist; dieses ‚Myelom' verdient dann eine Sonderstellung ebenso wie e.

Bei primär-multiplen Knochenmarktumoren, die, wie erwähnt, vielfach unter ‚*Myelomen*' zusammengefaßt werden, kann im *Harn* ein durch *bestimmte Reaktionen* (Ausfällen bei 55°, Stärkerwerden der Trübung bei 65°, von da ab allmählich Auflösung bei 85°; Wiederausfällen durch Abkühlen) charakterisierter Körper (*Bence-Jones*scher *Körper*) auftreten (*Kahler*). Doch kann diese *Reaktion auch bei lymphatischer Leukämie* vorkommen (*Askanazy*, u. Lit. bei *v. Domarus*). Nach *Magnus-Lewy* handelt es sich bei diesem Körper nicht um eine Albumose, sondern um ein den Eiweißkörpern nahestehendes Produkt.

Eine besondere Gruppe bilden die *multiplen* intravasculären **Endotheliome** des Knochenmarks (*Marckwald*), die vielleicht mit den *multiplen Knochen-Peritheliomen* von *Bignami*, *Bevacqua* identisch sind.

2. **Diffuse Sarcomatose** des Knochenmarkes vom Charakter des kleinzelligen Rundzellensarcoms kann selten auch *sekundär* entstehen. *Marchand* beobachtete das z. B. im Anschluß an ein Rundzellensarcom der Infraorbitalgegend.

3. Über die als *Chlorome* bezeichneten, gefärbten, multiplen, periostalen Neubildungen vgl. S. 170.

(Klinisch mit Sarcom verwechselt wurde ein ganz seltener, kleinfaustgroßer *Amyloidtumor* [vgl. S. 206] des Knochenmarks einer Rippe in dem Falle von *Hedrén*.)

Sekundäre Geschwülste der Knochen.

Von sekundären Geschwülsten kommen hauptsächlich **Carcinome** und **Sarcome** vor. Von letzteren sind es in erster Linie die *melanotischen* Sarcome, welche nicht selten zahllose Metastasen in vielen, zuweilen fast in allen Knochen machen. (In sehr seltenen Fällen metastasiert ein gewöhnliches Knochensarcom fast ausschließlich ins Skelett; s. Fall von *Nunokawa*.)

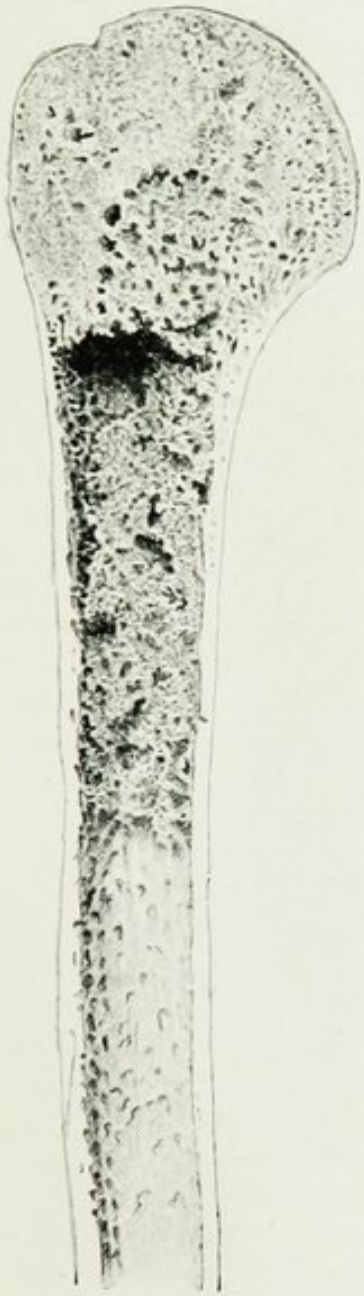

Fgi. 449.

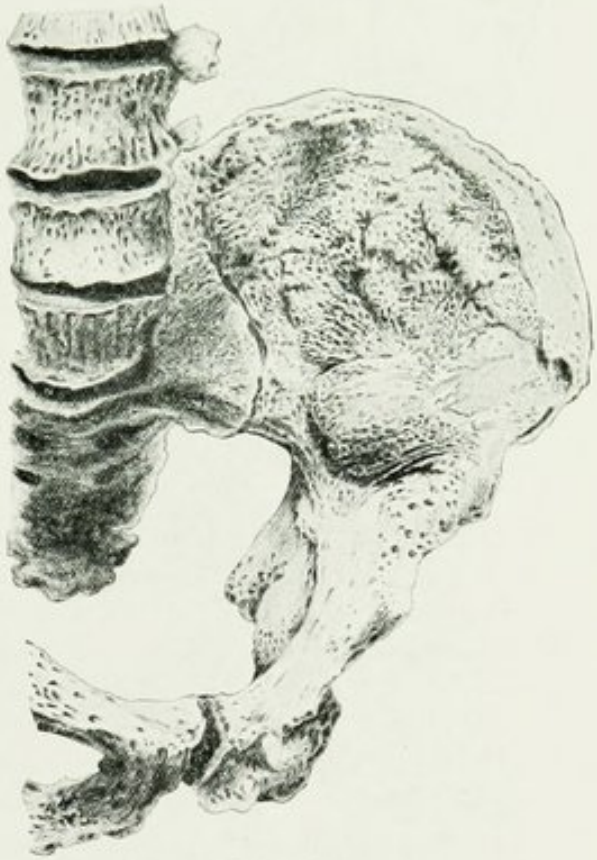

Fig. 450.

Fig. 449. **Osteoplastische Carcinose** (spongoid) des r. Humerus bei Carcinom der *Prostata*. $67^3/_4$jähr. Mann. $^3/_4$ nat. Gr. Vgl. *Verfasser*, Maligne Tumoren der Prostata, in: Deutsche Chirurgie, Lief. 53, 1902.

Fig. 450. **Osteoplastische Carcinose** der l. Beckenhälfte bei Carcinom der *Prostata*. 72jähr. Mann. $^1/_4$ nat. Gr. Vgl. ibidem.

Carcinome kommen *primär* im Knochen *nicht vor*. Wohl aber kann gelegentlich eine *alte Knochenfistel* von der Haut aus mit Epidermis ausgekleidet werden, von der dann ein Krebs ausgeht; dieser kann dann weiter in den Knochen hineinwachsen und einen primären Knochenkrebs vortäuschen. Durch *direktes Übergreifen* eines Carcinoms, besonders der Haut, entsteht nicht selten eine *krebsige Caries*, die zu Fraktur führen kann. — Die auf dem Blutweg vermittelten, durch Verschleppung von Krebskeimen entstehenden *sekundären* oder *metastatischen* Krebse der Knochen bevorzugen nicht nur gewisse Knochen, sondern in diesen auch bestimmte Stellen, was v. *Recklinghausen* aus statischen Momenten erklärt. Diejenigen Stellen sind meist bevorzugt, auf welche dauernder Druck und Zug am intensivsten einwirken. Als

Fig. 451.

Fig. 452.

Fig. 451. **Osteoplastische und teilweise osteoklastische Carcinose** der Wirbelsäule bei Prostatacarcinom *) (V. Brust-, II. Lendenwirbel). 71jähr. Mann. Samml. der path. Anst. zu Basel. Circa ½ nat. Gr.

Fig. 452. **Zahlreiche, zum Teil ossifizierte Carcinommetastasen,** teils circumscripter, teils diffuser Art, im rechten Humerus einer vor 2 Jahren wegen Mammacarcinom operierten 48jähr. Frau. Auch die Wirbelkörper waren fast sämtlich von Krebsmassen infiltriert und durch teilweise verkalktes osteoides Gewebe verdichtet; desgl. waren die Femora verändert. *V* Vas nutriens. Nach dem frischen Präparat gezeichnet von Dr. *Cauer*. Natürl. Größe.

*) Fig. 449, 450, 451, nach Präparaten der Basler Sammlung von *W. Courvoisier* gezeichnet; vgl. dessen I.-Diss. (Das Prostatacarcinom, Basel 1901) und ferner *Verf.* ‚Die malignen Geschwülste der Prostata' bei Socin-Burckhardt: Erkrankungen der Prostata, Deutsche Chirurgie. Lief. 53. 1902.

Ort der ersten Ansiedlung der mit dem Blut der Vasa nutritia eingeschleppten Krebszellen sind die kleinsten, aber relativ weiten Venen des *Knochenmarks* anzusehen. Im Mark oder in der Spongiosa sitzende Herde können innerhalb der Gefäßbahnen später durch die Corticalis ins *Periost* hineinwachsen. Der *histologische* Charakter der Metastasen richtet sich mehr oder weniger genau nach dem des primären Tumors.

Der Form nach sind die metastatischen Krebse teils *circumscript*, teils *infiltrierend* und anderseits teils *destruierend, osteoklastisch*, den Knochen cariös einschmelzend, was das Häufigste ist, teils *osteoplastisch*, wobei ein feines Spongoid (Fig. 449) oder elfenbeinhart kondensiertes Knochengewebe entsteht (Fig. 451), das dem Knochen auch geschwulstartig aufsitzen kann (Fig. 450). Bei ausgedehnter diffuser Geschwulstinfiltration, die auf Kosten des alten Knochengewebes Platz greift, können die Knochen biegsam werden und *Infraktionen* zeigen (*krebsige Osteomalacie*). Besonders die infiltrierenden Krebse zeichnen sich aber auch oft durch Bildung reichlichen, teils lange osteoid bleibenden, teils mit der Zeit verkalkenden, neuen Knochengewebes aus, was mit der fortgesetzten Vermehrung der spezifischen Krebszellen und der Resorption des alten Knochenbälkchen Hand in Hand geht (*osteoplastische Carcinose, v. Recklinghausen*). (Fraglich ist, ob bei dem Zustandekommen der Osteoplastik die Stauung durch Verstopfung von Knochenvenen, oder irritierende Substanzen des Carcinoms verantwortlich sind; vgl. auch *Aßmann*, der kleine Nekrosen in einen ursächlichen Zusammenhang mit der Knochenneubildung bringt u. Lit. im Anhang.) — *Mikroskopisch* begegnet man hier Bildern, in denen das alveoläre Gerüst des Krebses oder Krebsstroma fast ganz aus osteoiden oder knöchernen Bälkchen neuer Bildung besteht. Das interalveoläre Bindegewebe, das dem fibrös umgewandelten Mark angehört, produziert den Knochen teils neoplastisch teils metaplastisch. Auch kann neue Knochensubstanz alten Bälkchen aufgelagert werden. — An Stellen, wo nicht zugleich auch viel neues Knochengewebe gebildet wird, die alten Knochenbälkchen aber resorbiert sind, bekommt das krebsig infiltrierte, fibrös verdichtete Mark eine fleischige, derbe Konsistenz. Die osteoplastische Fähigkeit kann aber so groß sein, daß der zerstörende Charakter zurücktritt. Das kann man oft besonders schön an den Wirbelkörpern sehen (Fig. 451), die teilweise elfenbeinartig dicht und hart werden können. Die *Häufigkeitsskala für die Metastasen* ist folgende: Wirbel, Oberschenkel (proximales Ende bevorzugt), Becken, Rippen, Brustbein, Oberarm (proximales Ende bevorzugt), platte Schädelknochen, Unterschenkel, Vorderarm (*v. Recklinghausen*). Oft machen sich erst *mehrere Jahre* nach der Entfernung des primären Tumors Knochenmetastasen bemerklich. Besonders gilt das für *Mammakrebse*, deren Metastasen die Wirbelkörper besonders bevorzugen, was nicht selten zu Einbruch der Wirbelsäule, Kompressionsmyelitis und Paraplegie führt (Fig. 657). Bei dem Basler Material kamen auf 63 Mammacarcinome 33 mal = 52,3% Knochenmetastasen. Wegen der großen Häufigkeit des Brustkrebses bei Frauen überwiegt der Anteil des weiblichen Geschlechts an metastatischen Wirbelkrebsen. *Prostatakrebs* (Näheres bei diesem) ist nach *v. Recklinghausen* und *Erbslöh* sowie besonders nach den Erfahrungen *Verfasser*'s (24 Fälle von Prostatacarcinom des Basler Instituts, davon 16 mit Knochenmetastasen) als Pendant des Mammakrebses aufzustellen; jedoch kommen bei ersterem die Metastasen

Fig. 453.
Spontanfraktur (Schrägbruch) des l. Humerus *bei metastat. Spindelzellensarcom des Uterus.* 58jähr. Jungfrau. Primärtumor intramural, kindskopfgroß mit kleinfingerdickem Durchbruch in eine Uterinvene; viele Metastasen in der Leber und bis faustgroße Knoten an zahlreichen Rippen und im Sternum. Samml. Basel. $^2/_3$ nat. Gr.

auch bereits in frühen Stadien vor. Beide sind durch osteoplastische Carcinose besonders ausgezeichnet. — Auch die Metastasen des *Schilddrüsencarcinoms* bevorzugen auffallend das Skelett (S. 347); osteoplastische Carcinose fehlt hier in der Regel, und ferner besteht eine auffallende Vorliebe für die obere Körperhälfte (bes. Schädel). Symmetrische Anordnung fehlt meist. Über ihr histol. Verhalten und betreffs der sog. gutartigen Strumametastasen s. S. 346.

Besonders häufig machen auch die *‚malignen Hypernephrome‘* der *Niere* früh oder später Metastasen in das Skelett; diese können sogar das erste klin. Symptom bilden (Lit. bei *Albrecht* und *Grosheintz*, I.-D. Basel).

Beim Basler Material fand *Verf.* bei 309 Magencarcinomen nur in 2,5%, bei 159 Uteruscarcinomen nur in 5,03%, bei 101 Oesophaguscarcinomen in 6,9%, bei 57 Rectumcarcinomen in 10,5% Knochenmetastasen (I.-D. *Nisnjewitsch*).

Zuweilen führen metastatische Knochentumoren *Spontanfrakturen* (Lit. bei *Grunert*) herbei (s. Fig. 453); diese können sogar das erste klinische Symptom sein. Auch *Infraktionen* kommen vor.

Cysten der Knochen.

Knochencysten kommen a) mitunter durch *Erweichung von vorher festen Geschwülsten*, vor allem von typischen *Chondromen*, selten von central entstandenen cystischen Enchondrofibromen (*Schlange*) zustande. Auch centrale, den Knochen auftreibende *Fibrome* und bräunlich gefärbte, derbe *Riesenzellensarcome* (*Schlange*), *Callustumoren* (*Frangenheim*) sowie auch andere *Sarcome*, ferner metastatische *Carcinome* können infolge von Blutungen und Nekrosen cystisch erweichen. (Den einzigen genauer beschriebenen Fall von Carcinom beobachtete *Verf.*, und zwar zahlreiche cystische Metastasen bei einem Plattenepithelkrebs des Oesophagus; s. I.-Diss. von *Tscherniakowsky*, Basel, 1906, Lit.). b) Sehr selten sind echte *primäre* oder genuine Cysten (vgl. Lit. bei M. B. *Schmidt*). c) Cysten entstehen häufiger bei *Osteomalacie* (s. S. 669) und bei *Ostitis deformans* (s. S. 694); hier sah *Verf.* in der dünnwandigen Diaphyse eines 32 cm langen Humerus eine daumendicke, 12,5 cm lange, glattwandige Cyste mit wässerigem Inhalt; ferner bei *Periostitis* und *Ostitis albuminosa* (s. S. 689), infolge von *Dermoidkystom* und falschem, sowie dem sehr seltenen echten *Cholesteatom* (s. bei Felsenbein S. 692 und vgl. bei Geschwülsten der zarten Hirnhäute), sowie infolge von *Cysticerken* (sehr selten) und *Echinokokken* (selten). — Über die an Häufigkeit prävalierenden *Kiefercysten*, welche eine besondere Stellung einnehmen, vgl. bei Mundhöhle (S. 377 u. ff.).

(**Lit.** über Knochencysten im Anhang.)

Parasiten der Knochen.

Cysticercus ist ganz selten (*Froriep*, *Bostroem*) und unwichtig.

Echinococcus kann sich in den langen Röhrenknochen etablieren (die Embryonen gelangen mit dem Blut dorthin) und eine mächtige, geschwulstartige ‚Auftreibung‘ hervorrufen, doch kann auch trotz Aushöhlung des Knochens jede Auftreibung fehlen (*v. Bergmann*, *E. Müller*, *Frangenheim*, Lit.), was wir selbst an einem schönen Femurpräparat von Collegen *W. H. Schultze* in Braunschweig sehen konnten. Er kommt auch in den Wirbelknochen sowie in platten Knochen vor, in letzteren sogar häufiger als in den langen Röhrenknochen (*Reich*, Lit.). Die Verdrängung des Knochengewebes erfolgt langsam und in der Regel reaktionslos (vgl. *Titow*, Lit.). Die Echinokokken der Röhrenknochen scheinen meist den infiltrierenden Habitus des Echinococcus multilocularis (Fig. 351, S. 618) zu haben. Die ganze Markhöhle kann mit Hunderten kleinerer und größerer Blasen ausgefüllt sein. Nach *Virchow* handelt es sich aber nicht um jene besondere Form, sondern um einen *E. hydatidosus*, dessen abweichendes Aussehen hier durch die beengte Entwicklung in den präformierten Fächern zwischen den starren Spongiosabälkchen bedingt wird. In dem oben erwähnten Fall von *Schultze* sah man am aufgemeißelten Femur eine zusammenhängende gallertige blasige Membranmasse, welche die Diaphyse unter teilweiser Usur der Rinde total ausfüllte und in die Metaphyse vordrang. Doch kommen selten auch *echte multilokuläre*, kleinblasige Knochenechinokokken mit typischer exogener Proliferation vor (vgl. *Abée*), und auch *Elenevsky* und *Reich* erkennen beide Formen an.

Spontanfraktur, nach *v. Bergmann* das vornehmste klin. Zeichen, kann beim Echinococcus auch fehlen (*Ritter*).

VI. Erkrankungen der Gelenke (Diarthrosen) und der Synarthrosen.

Anatomie. Wenn man schlechthin von **Gelenk** spricht, so hat man die **Diarthrose** im Sinne, bei der sich *zwischen den mit Knorpel überzogenen Knochenenden* (Gelenkenden) *ein Spalt oder eine geräumige Höhle, die Gelenkhöhle*, befindet. Von dem Umfang und der Ausdehnungsfähigkeit einer Gelenkhöhle bekommt man erst eine rechte Vorstellung, wenn das Gelenk unter pathologischen Verhältnissen oder künstlich mit Flüssigkeit angefüllt ist.

Bei einer **Synarthrose** besteht entweder eine fibröse oder eine knorpelige oder eine fibrös-knorpelige Verbindung der Knochen, ohne Gelenkhöhle; je nachdem spricht man von *Syndesmose* (wozu Ligamente, Suturen oder Nähte und Zwischenknochenmembranen gehören) oder von *Synchondrose* und nennt *falsche Synchondrose* eine teils aus Knorpel, teils aus Bindegewebe bestehende Vereinigung der Knochen.

An den **Diarthrosen** unterscheidet man: a) Die *Gelenkenden*; dieselben sind Knochen, mit gefäßlosem *Knorpel* überzogen, der an den meisten Gelenken hyalin, an anderen (z. B. am Sternoclaviculargelenk) fibröser Knorpel ist. An den Seitenflächen, d. h. da, wo die Knorpelflächen sich nicht gegenseitig berühren, wird der Knorpel von Perichondrium bedeckt; diese fibrös-elastische Haut geht ohne scharfe Grenze allmählich sowohl in das den knorpelfreien Teil der Gelenkenden bedeckende Periost, als auch in den von Perichondrium freien Gelenkknorpel über. b) *Die Gelenkkapseln.* An diesen unterscheidet man: α) eine äußere Faserhaut oder *fibröse Gelenkkapsel*, welche von sehr verschiedener Mächtigkeit ist, und β) eine mit der äußeren innig verbundene *innere*, an der Innenfläche glänzende feuchte, weiche, blaßgraue Haut, die *Synovialmembran* (Membrana synovialis oder Synovialis). Diese im Vergleich zu anderen serösen Membranen dicke Haut besteht in ihren tiefen, die größeren Blutgefäße beherbergenden Schichten aus lockerem, fibrös-elastischem Gewebe; nach innen folgt eine dünne Schicht parallel liegender zellreicherer Bindegewebsbündel, die sog. Intima, die nach der Gelenkhöhle gekehrte glatte Innenfläche ist mit einer Lage platter Zellen (Endothel) ausgekleidet, die an Stellen wo der geringste Druck ausgeübt wird, mehrschichtig ist. (Nach *Braun* wären diese Zellen allen andern Zellen der Synovialmembran gleichwertig.) Die Synovialis ist an manchen Stellen *faltig*; außerdem besitzt sie fibröse, mit ein- oder mehrfachen platten Zellen überzogene, meist mikroskopische Zotten, *Synovialzotten*, die besonders an den Rändern der Gelenkflächen, dort, wo die Membran sich an die Knochen ansetzt, dicht stehen und der Membran hier ein rotes, sammetartiges Aussehen verleihen; sie sind entweder *gefäßhaltig* und enthalten dann Kapillaren, die von den größeren Blutgefäßen aus der tieferen, lockeren Schicht ausgehen, oder sie sind zum Teil *gefäßlos*. Größere Zöttchen können auch kleine Herde von *Knorpel* enthalten, der verkalken kann. — Diese Synovialmembran sezerniert eine hühnereiweißartige, schleimig zähe, wasserreiche, nur 6% feste Bestandteile (Eiweiß, Mucin, Salze) enthaltende Flüssigkeit, die *Synovia* oder Gelenkschmiere. Während die knorpeligen Gelenkenden normalerweise frei von Synovialis sind, kann unter pathologischen Verhältnissen die Synovialmembran in

Form eines Pannus, d. h. einer weichen, gefäßreichen Bindegewebshaut, über den Knorpel ziehen (*Synovitis pannosa*).

Besondere anatomische Stellung der Gelenkhöhlen: Die Gelenkhöhlen stehen zwar den anderen serösen Säcken nahe, unterscheiden sich jedoch auch wieder in mancher Hinsicht von denselben. Die Synovialmembran ist vor anderen serösen Häuten ausgezeichnet durch ihre Dicke, die Zotten, den Gefäßreichtum, ihre besondere Art von Zellauskleidung (der eine selbständige epitheliale Bedeutung nicht zukommt, *Braun*), ihr schleimartiges Sekret, was alles sie den Schleimhäuten nähert. Nach *Braun* müssen die Gelenkhöhlen als von freien Bindegewebsoberflächen begrenzte Gewebsspalten aufgefaßt werden. Auch in pathologischer Beziehung macht sich die eigentümliche Stellung der Synovialis geltend und äußert sich einerseits in der Neigung zu profusen, teils serösen, teils katarrhalischen Ausschwitzungen, während sie anderseits die Aufsaugung von Ergüssen eher erschwert wie erleichtert (*Braun*), vgl. S. 767.

I. Erkrankungen des Knorpels im allgemeinen.

1. Degenerative Veränderungen.

a) Bei der *fettigen Degeneration* treten Fettkörnchen und -tröpfchen in den Knorpelzellen auf. Die f. D. kann eine Alterserscheinung sein, oder sie ist die Folge einer lokalen Herabsetzung der Ernährung, wie sie z. B. im Gefolge von Entzündungen auftritt. An der Oberfläche von Gelenkknorpeln können dadurch oberflächliche Substanzverluste, Usuren entstehen.

b) Unter den Altersveränderungen ist zunächst die *senile Knorpelerweichung* hervorzuheben. Man sieht sie vor allem an den Rippenknorpeln, besonders im Innern derselben, ferner auch an den Gelenkknorpeln und an dem Knorpel der Synchondrosen.

Hierbei zeigt der Knorpel Zerfaserung, Zerklüftung, scholligen und molekularen Zerfall sowie viscöse Durchtränkung und schließliche Verflüssigung der *Grundsubstanz*, während die *Knorpelzellen* mehr oder weniger stark in Form unregelmäßiger Haufen (nicht in Reihen) wuchern, welche von der Grundsubstanz mit stark lichtbrechenden, mehrschichtigen Mutterkapseln umgeben werden; Zellhaufen, die im Bereich zerfaserter Grundsubstanz liegen, nehmen eine längliche Gestalt an. An den erweichenden Stellen fallen die gewucherten Zellen mehr und mehr der fettigen Deg. und dem völligen Untergang anheim; zum Teil werden sie frei und gelangen in die Synovia.

Wo die Zerfaserung der Grundsubstanz beginnt, sieht man makroskopisch glänzende, weißstreifige Flecken **(asbestartige Degeneration)** und mikroskopisch feinste, feinkörnig getrübte Streifen. — Wo die Zerfaserung weiter vorgeschritten ist, wo bereits manche Fasern molekular zerfallen, andere quer durchgebrochen sein können, sieht der Knorpel makroskopisch *gelb* oder *braungelb* *), *transparent* (wie in Öl aufgehellt) aus und ist weich; diese *gelbe Zerfase-*

*) Als **Ochronose** (ὠχρός gelb) bezeichnet man nach *Virchow* eine sehr seltene, braune bis schwarze Pigmentierung, welche hauptsächlich den *Knorpel* (der Rippen, Gelenke, Luftwege), ferner alle fibrocartilaginären Gewebe (Intervertebralscheiben, Becken-, Interstenalknorpel, Menisci) in geringerem Grade auch Perichondrium und Periost, Sehnen, Fascien, Ligamente und Gelenkkapseln betrifft, auch Endocard, Gefäßintima, Nieren, Sclera und Cutis mitbeteiligen kann. Die Ohrmuscheln sind bläulich gefärbt. Der Farbstoff (schwefelhaltig wie einige Melanine) wird in diffuser Form, teilweise aber auch körnig abgeschieden. Man unterscheidet eine *endogene*, in einem Teil der Fälle sicher auf Alkaptonurie beruhende (*Albrecht*) und eine *exogene*, auf chronischer Carbolsäurevergiftung beruhende Form (*Pick*). Der Alkaptonharn dunkelt nach und wird beim Stehen schwarz. Alkapton ist identisch mit Homogentisinsäure. *Allard* u. *Groß* konnten experimentell Ochronose erzeugen, indem sie Knor-

rung findet man bei Betrachtung eines Rippenquerschnittes in Form von Flecken oder in diffuser Ausbreitung am häufigsten in den inneren Partien. Darin kann man öfter *weiße*, verkalkte Stellen sehen. — Löst sich der Rippenknorpel stellenweise völlig auf, so entstehen *schleimig-weiche Partien*, mit klarer Flüssigkeit gefüllte *Spalten* oder förmliche **Cysten** (*senile Cystenbildung*). Die *Knorpelzellen* können vielfach *Fettkörnchen*, oft auch reichlich *Glykogentropfen*, sowie rotgelbe Klümpchen von *Hämatoidin* enthalten.

Die Spalten, welche an den *Rippenknorpeln* bei der Erweichung entstehen, können vom Knochenmark oder vom Perichondrium aus mit Gefäßen und Zellen ausgefüllt werden. Von dieser Art *Markgewebe* aus kann dann eine *Ossifikation*, *Bildung spongiösen Knochens*, erfolgen, oder dasselbe wandelt sich *fibrös* um.

Die *Erweichung* des Knorpels tritt ferner auch bei verschiedenen *chronischen Gelenkentzündungen* auf. Die Oberfläche der *Gelenkknorpel* kann infolge der Auffaserung sammetartig-papillös werden. Reiben sich diese Stellen bei der Gelenkbewegung allmählich ab, so entstehen mehr oder weniger tiefe Substanzverluste (*Usuren*).

c) *Metaplasie des Knorpels zu Schleimgewebe.* Hierbei wandelt sich die feste Knorpelgrundsubstanz in eine mucinhaltige Flüssigkeit um; die Knorpelzellen werden zu verästelten Schleimgewebszellen.

Dringen Zellen und Blutgefäße in diese weiche Masse, so entsteht eine Art *Markgewebe.* Dasselbe kann durch reichliche Umwandlung zu Fettzellen sogar den Charakter von Fettmark annehmen, oder es wird zu faserigem Bindegewebe. — Diese Veränderung ist teils eine *senile*, teils sieht man sie bei *chronischen Arthritiden.*

d) *Amyloide Degeneration* kommt hauptsächlich bei älteren Individuen vor und bedingt eine blaugelbliche, fleckige Beschaffenheit des Knorpels an den Synchondrosen wie Synarthrosen.

Mikroskopisch sieht man, daß die Kapseln ungleichmäßig aufquellen und einen hyalinen Glanz annehmen. Auch die Knorpelzellen quellen auf und wandeln sich mit der Grundsubstanz zu einer zerbröckelnden, scholligen Masse um. Die veränderten Stellen geben Amyloidreaktion (S. 603). *Verf.* sah sie auch an länglichen *Ecchondrosen* der Symphysis oss. pubis, z. B. bei einer 85jähr. Frau.

e) *Caries* und *Nekrose* des Knorpels können durch granulierende und eitrige Entzündungen hervorgerufen werden (vgl. bei Gelenkentzündungen).

2. Ablagerung von Kalksalzen und von harnsauren Salzen im Knorpel.

Ablagerung von Kalk, Verkalkung, findet mit Vorliebe in bereits veränderten, besonders in asbestartig degenerierten Stellen statt. Auch sie ist vorwiegend eine *Alterserscheinung.* Die Ränder der knorpeligen Gelenkenden sind bevorzugt. Der Kalk (kohlensaurer und phosphorsaurer) wird zunächst in den Kapseln der Knorpelzellen, dann auch in den Zellen selbst und in der Grundsubstanz als feiner, körniger Staub deponiert.

Bei auffallendem Licht erscheint Kalk leuchtend weiß, glänzend, ähnlich dem Fett.

Kalkreaktionen: s. S. 64. — Knorpel, der *einmal kalkhaltig war*, aber künstlich entkalkt wurde, färbt sich mit *Hämatoxylin* intensiv *blau.*

---

pel in eine farblose Homogentininsäurelösung brachten. Bei der Carbolsäurevergiftung entstehen wahrscheinlich nahe verwandte Körper, die die Ochronose der Gewebe und auch des Harns bedingen. Manche Ochronotiker bekommen chronische *arthritische Veränderungen*, fast immer der großen Gelenke. Die *Arthritis ochronotica* (vgl. *Kolaczek*, Lit.) kann eine leichte sein oder aber so schwer, daß sie bis zu völligem Schwund des Knorpels und zu Ankylose führt. Lit. bei *Heile*, *Wagner*, *Landois* und ausführlich und mit Abbildungen bei *Poulsen*, sowie bei *Kolaczek* (Lit.).

Ablagerung von Uraten in der Grundsubstanz und in den Kapseln, vor allem der Gelenkknorpel (aber auch z. B. nicht selten in den Ohrknorpeln u. a.), findet bei der harnsauren Diathese oder *Gicht* statt (vgl. bei dieser S. 779). Die weißen Massen lösen sich mikroskopisch in dichte Nadelgarben und Drusen auf (Fig. IX auf Taf. II im Anhang). Diese Kristalle bestehen vorwiegend aus saurem harnsaurem Natron, ferner aus Verbindungen der Harnsäure mit Ammoniak, Magnesia, Kalk u. a.

Reaktion. Auf Zusatz von *Essigsäure* kristallisiert die Harnsäure in Tafeln aus (s. Fig. VIII auf Taf. II im Anhang).

3. Umwandlung von permanentem Knorpel in Knochen und in Bindegewebe.

Ossifikation von Knorpel findet häufig statt, sowohl als senile Erscheinung (besonders an Rippen und Kehlkopf) wie auch infolge entzündlicher Vorgänge. — *Fibröse Umwandlung* von hyalinem Knorpel kommt bei verschiedenen chronischen Gelenkleiden vor (z. B. bei der Polyarthritis chronica rheumatica).

Bei der *fibrösen Metaplasie* wandelt sich der Knorpel zu Bindegewebe um, indem die Zwischensubstanz zunächst fibrillär wird; dann schwinden die Kapseln, und die Knorpelzellen werden spindelig. Dabei findet aber auch zugleich eine Hyperplasie statt, indem die Zellen Haufen bilden. Dringen Gefäße ein und treten reichlich Rundzellen auf, so gleicht das Ganze einem Granulationsgewebe.

4. Hypertrophische und regenerative Vorgänge am Knorpel.

Wucherungen höckeriger Art an den Gelenkknorpeln, welche zum Teil in Knochen übergehen, sehen wir bei der deformierenden Arthritis (S. 772). Die Höcker können sich los lösen und zu freien Gelenkkörpern werden. — *Frakturen* von Rippenknorpeln heilen nicht knorpelig, sondern bindegewebig oder knöchern; den Callus liefert das Perichondrium. Betreffs der Vereinigung von durchtrennten *Trachealknorpeln* s. S. 213. — *Durch Absprengung von Knorpelstücken* entstehende Defekte bleiben fast unverändert bestehen, oder die regenerative Neubildung ist eine minimale. *Sprengstücke von Gelenkknorpeln* können entweder zu *freien Gelenkkörpern* werden, oder sie werden durch eine Wucherung der Synovialmembran irgendwo organisch befestigt.

II. Krankheiten der Gelenke und Synarthrosen.

A. Circulationsstörungen.

Akute Hyperämie leitet jede Gelenkentzündung ein. Manchmal, so z. B. im Beginn des akuten Gelenkrheumatismus, herrscht sie ganz vor.

Infolge der stärkeren Gefäßinjektion sind die *Zotten* der Synovialmembran *lebhafter gerötet* und voluminöser, vor allem länger. Die Synovia kann vermehrt und zugleich verdünnt sein.

Blutungen in die Gelenkhöhle (*Haemarthros*) entstehen am häufigsten durch *Traumen*; so im Anschluß an Frakturen, Distorsionen (bes. am Knie), Luxationen sowie durch direkte kontundierende Gewalten, Kontusionen (Stoß, Fall, Schlag). Blutungen in die Gelenkhöhle, zuweilen auch in das Synovialgewebe, kommen bei hämorrhagischer Diathese (Blutergelenke*), bes. Knie- und Ellenbogen-, aber auch Hüft- und Fußgelenke, *König*, *Lossen*) und zuweilen bei heftigen Entzündungen vor.

*) Abbildungen bei *König*; dieselben bei *O. Hildebrand*, Allgemeine Chirurgie III. Aufl. von *König*'s Lehrb. 1909. — Über *Haemophilie* s. *Matsuoka*, *Sahli*.

Fehlen anderweitige schwere Verletzungen und vor allem infektiöse, entzündungserregende Momente, so ist der dem Eintritt des Blutes in die Gelenkhöhle häufig folgende *seröse Erguß* nur gering. — Bei dem Fehlen schwerer sonstiger Läsionen des Gelenkes kann beim Menschen ein großer Teil *des ergossenen Blutes* von der Synovialmembran wochen- und monatelang *flüssig* erhalten werden, während in anderen Fällen alles frühzeitig gerinnt; nach *Riedel*'s Tierexperimenten dagegen bleiben zwei Drittel *flüssig*, ein Drittel *gerinnt*. Dann schießen, unter Schwund der Blutkörperchen, Zellstränge in diejenigen Coagula, welche der Synovialis fest anliegen. Die freien Coagula zerfallen fettig, schrumpfen mehr und mehr ein, und verschwinden völlig durch Resorption. Die Resorption eines Blutergusses vollzieht sich im allgemeinen ziemlich rasch, doch erfolgt z. B. am Kniegelenk trotz seiner ansehnlichen Recessus die Heilung meist erst nach Wochen. Beschleunigt wird die Resorption, wenn Risse in der Synovialis sind (*v. Volkmann*); das Blut läuft dann durch den Riß und wird resorbiert. Das spricht nach *Braun* dafür, daß die Synovialis nicht nur keine hervorragend starke resorptive Fähigkeit besitzt, sondern die Aufsaugung sogar eher verlangsamt. Praktisch wichtig ist, daß sich nach einer Blutung in ein Gelenk häufig noch Jahre lang *gelbe* oder *rostbraune Pigmentierungen*, durch Ablagerung von Hämatoidin bedingt, erhalten. Beim Blutergelenk kann man bräunliche Zotten sehen. — Sehr selten erfolgt durch Organisation des Blutergusses unter Auffaserung des Knorpels eine Verwachsung der Gelenkwandungen und Gelenksteifheit (Ankylose); das kann auch am Blutergelenk stattfinden.

B. Die akuten und chronischen Entzündungen der Gelenke.

Bei den Gelenkentzündungen ist häufig vorwiegend die Synovialis betroffen. In anderen Fällen, und zwar gilt das für die meisten Formen von chronischer Arthritis, sind auch die übrigen Teile des Gelenks mit ergriffen. Man bezeichnet die erste Art von Gelenkentzündungen als *Synovitis* oder Arthromeningitis, die zweite als *Panarthritis* oder *Arthritis* schlechthin.

Nach dem **anatomischen Charakter** kann man bei den **akuten Entzündungen,** bei welchen fast ausnahmslos eine **reichlichere Exsudation** besteht, eine **seröse** resp. sero-fibrinöse, eine **fibrinöse** und eine **eitrige** resp. sero-purulente oder aber sero-fibrinös-purulente Form unterscheiden. — Bei den **chronischen Entzündungen,** welche viel mannigfaltigere anatomische Formen darbieten wie die akuten, kann man als **zwei Hauptgruppen** eine Arthritis **exsudativa** (serosa und purulenta) und eine Arthritis **sicca** unterscheiden, je nachdem die Bildung eines freien Ergusses in das Gelenk stattgefunden hat oder nicht. Auf die einzelnen anatomisch und ätiologisch verschiedenen Formen der chronischen Gelenkentzündungen wird später einzugehen sein. — Die **spezifisch infektiösen** Gelenkentzündungen werden gesondert abgehandelt werden.

1. Die exsudativen akuten und chronischen Entzündungen der Gelenke.

Die Entzündungen der Gelenke lokalisieren sich alsbald und oft allein in der Synovialis. Diese zeigt Injektionsröte, ist besonders an den Falten verdickt, gewulstet und kann hier einer lebhaft injizierten Schleimhaut gleichen; sie liefert ein *Exsudat*. Besteht die Entzündung längere Zeit, so wachsen die Zotten aus, und die Synovialis quillt über den Knorpel.

a) Bei der *Arthritis oder Synovitis serosa* (*Hydrops articulorum acutus*, *Hydarthros acutus*) kann alsbald ein reichlicher seröser Erguß auftreten, wobei das Gelenk stark anschwillt (z. B. nach einer heftigen Kontusion des Kniegelenks), oder der Erguß ist weniger reichlich (z. B. in der Regel bei dem akuten Gelenkrheumatismus). Die Flüssigkeit ist gelblich, heller und dünner wie die normale Synovia. Ist der Erguß, was sehr häufig ist, mit zarten, gelben, fibrinösen Flocken gemischt, so spricht man von *Arthritis serofibrinosa*.

Verlauf: *Die akute seröse Synovitis*, die leichteste Form der Gelenkentzündungen, kann nach kurzer Zeit wieder spontan zurückgehen, z. B. wenn sie traumatischen Ursprungs war —, oder es bleibt die Neigung zu Recidiven bestehen, oder aber es entwickelt sich daraus ein chronischer Hydrops des Gelenkes; das kommt besonders am Kniegelenk nicht selten vor. *Die chronische seröse Gelenkentzündung, der Hydrops articuli chronicus*, kann jedoch auch von vornherein schleichend beginnen. Der Erguß wird oft außerordentlich mächtig; er ist eiweißreich und entweder viel dünner als normal oder aber sehr dick, gallertartig, und zeigt mikroskopisch Beimengungen von Zellen der Synovialis und Körnchenkugeln. Ferner begegnet man Fibrinklumpen und auch festen Reiskörpern in oft großer Zahl (in letzterem Fall liegt in der Regel eine tuberkulöse Affektion vor). — Während längere Zeit keine schweren anatomischen Veränderungen zu bestehen brauchen, bleiben dieselben bei sehr langem Bestand des Hydrops doch selten aus. Die Synovialmembran kann sich verdicken und trüben; ihre Zotten können sich vergrößern, als stecknadelkopfgroße rote Knöpfchen erscheinen, oder aber sie wuchern lebhafter und wachsen in Form weicher, platter, zottiger Massen auf den Knorpel herüber (*Arthritis* resp. *Synovitis pannosa* s. *Synovitis prolifera*).

Mitunter zeigt der Knorpel Randveränderungen, Wucherung, Verfettung und Auffaserung (wie bei Arthritis deformans). Die äußeren Kapselschichten können sich schwielig verdicken. *Stellungsanomalien* und *Schlottergelenk* können resultieren.

Bei dem *Hydrops genu* werden die mächtigen Schleimbeutel, vor allem der *subcrurale*, mit ausgedehnt. Bei reichlichem Erguß ‚*tanzt die Patella*'; das Kniegelenk sieht wie künstlich injiziert aus. Unterschied in der äußeren Gelenkform beim Empyem s. S. 769.

b) Die *akute fibrinöse Gelenkentzündung* ist in der Regel mit einem reichlichen serösen Erguß kombiniert. Man findet weiße Fibrinflocken in dem Exsudat, oder es bilden sich förmliche fibrinöse Häute, die die Gelenkknorpel bedecken. — Die sehr seltene, ganz trockene fibrinöse Synovitis (*S. fibrinosa sicca*), die also ohne serösen Erguß einhergeht, führt leicht zu *chronischen* Gelenkveränderungen durch Organisation der Fibrinhäute, Verwachsungen derselben mit der Synovialis und untereinander. Knorpelveränderungen, Obliteration der Gelenkhöhle können folgen (vgl. bei chronischer adhäsiver Gelenkentzündung S. 777).

c) Bei der *eitrigen Gelenkentzündung*, dem *Empyem* des Gelenkes, das auch zuweilen einen *jauchigen* Charakter annimmt (wenn z. B. eine Kommunikation mit der äußeren Luft besteht), kann man zwei Hauptformen unterscheiden: α) die *Synovitis purulenta*, eitriger Katarrh, Blennorrhoe des Gelenkes (*v. Volkmann*), Gelenkeiterung. Die zellig infiltrierte Synovialis sezerniert Eiter; β) die *eitrige Panarthritis*; sie kann selbständig entstehen oder sich aus einer *chronisch* werdenden Synovitis purulenta entwickeln. Alle Teile des Gelenkes können ergriffen werden. Es entsteht eine richtige *Gelenkvereiterung*; Destruktion des Gelenkes und paraarticuläre Phlegmone sind meist die Folge.

Bei dieser *schweren Form* vereitert die Synovialmembran mehr und mehr; der *Knorpel* zeigt Trübung, Zerfaserung und Erweichung, Verfettung, ulcerösen Zerfall (Caries) und teilweise Nekrose. Wird nach Zerstörung des Knorpels der *Knochen* freigelegt, so kann durch die eingedrungenen Eitererreger *Vereiterung des Markes* mit folgender *Caries* und Nekrose der *knöchernen Gelenkenden* herbeigeführt werden (s. S. 691). Häufiger tritt umgekehrt eine

Gelenkeiterung sekundär zu einem Prozeß im Knochen hinzu (vgl. z. B. bei Osteomyelitis S. 689). Werden die äußeren Teile des Gelenkes und dessen Umgebung ergriffen, so entsteht eine diffuse *peri-* und *paraarticuläre Phlegmone*, oft mit kollateralem Ödem verbunden, oder es bilden sich *circumscripte Abscesse in der äußeren Umgebung* des Gelenkes, die nach außen perforieren können. Zuweilen entstehen *Senkungsabscesse*, z. B. gelegentlich in der Wadenmuskulatur nach Kniegelenksvereiterung. — Während bei einem starken *Hydrops genu* die *Konturen der überdehnten Gelenkhöhle* mit ihren Recessus zu erkennen sind, genau wie wenn man das Gelenk künstlich auf das Maximum anfüllt, *verwischen* sich *beim Empyem die äußeren Umrisse* mehr und mehr.

Ausgänge. — *Restitutio ad integrum* ist bei der eitrigen Arthritis noch möglich, *so lange es nicht über den akuten eitrigen Katarrh hinauskam* (*v. Volkmann*); der Eiter zerfällt und wird resorbiert. — Wurde nach Zerstörung des Knorpels das *Markgewebe* des angrenzenden Knochens nicht zur Vereiterung gebracht, so zeigt es lebhafte Granulationsgewebsbildungen mit Ossifikationstendenz (vgl. *Tashiro*), und so kann die vom Knorpel entblößte Stelle mit einer sklerotischen Knochenmasse wie zugeschmolzen werden. Ist die Affektion nicht sehr ausgedehnt, so daß noch Knorpel genug vorhanden ist, so braucht die Beweglichkeit des Gelenkes nicht zu leiden. — Häufiger jedoch ist der Ausgang ein ungünstigerer, besonders, wenn der Verlauf ein chronischer war; dann bildet sich entweder nur eine Schrumpfung und Verkürzung der Gelenkkapsel und eine *unvollständige Ankylose* aus, wenn nämlich die Weichteile des Gelenkes vorwiegend betroffen waren, oder es kommt, wenn Knorpel und Knochen mit ergriffen sind, zu *vollständiger Ankylose*. Diese besteht entweder in einer *fibrösen* Verwachsung oder in einer *knöchernen* Verschmelzung der Gelenkenden. Mitunter führt auch eine lebhafte periostale Knochenwucherung zur Bildung zackiger, unregelmäßiger Verdickungen *außen* am Gelenk, wodurch eine *Knochenbrückenankylose* entstehen kann.

Ätiologie der exsudativen, akuten und chronischen Entzündungen der Gelenke.

Man kann **primäre** und **sekundäre** Gelenkentzündungen unterscheiden.

1. **Primäre Arthritiden** können a) durch **Traumen** (Stich, Schuß, Quetschung, Zerrung) entstehen, sind fast stets mit Blutung ins Gelenk verbunden und können seröse, fibrinöse, eitrige und jauchige Entzündungen sein. — Andere primäre Arthritiden entstehen b) **hämatogen** und sind meist infektiösen Ursprungs. Hier ist als wichtigste Form der **akute Gelenkrheumatismus** (*Rheumatismus articulorum acutus*, *Polyarthritis rheumatica*) zu nennen, eine fieberhafte Infektionskrankheit (eine abgeschwächte Pyämie) mit unbekannter und vielleicht öfter in den Mandeln (vgl. *Pickenbach*) und im Rachen gelegener Eingangspforte und noch nicht ganz sicher gestelltem, nach den vorliegenden Untersuchungen nicht einheitlichem, bakteriellem Erreger (vgl. *Suchanneck*); nach *P. Meyer* soll eine Streptokokkeninfektion besonderer Art vorliegen. Diese Erkrankung ergreift häufig (in $^1/_4$ der Fälle) gleichzeitig mit den Gelenken auch das *Endocard*. Das außerordentlich schmerzhafte Leiden befällt meistens sprungweise ein Gelenk nach dem anderen, wobei die Schwellung nicht immer erheblich zu sein braucht. Der Charakter des in der Regel spärlichen Exsudates ist meist serös, selten fibrinös oder gar eitrig. Die Krankheit kann als lokale Epidemie auftreten. — Eine primäre Gelenkeiterung kann auch bei der akuten Osteomyelitis vorkommen (s. S. 688); öfter entsteht sie jedoch hierbei, wie wir sahen, sekundär.

2. **Sekundäre Arthritiden** können a) von der Nachbarschaft **fortgeleitet** sein und z. B. im Anschluß an Osteomyelitis oder an jauchige Periostitis, Phlegmone oder einen jauchigen Prozeß der Umgebung entstehen. So können z. B., wie *Verf.* sah, im Anschluß an puerperale Sepsis in seltenen Fällen sämtliche Gelenke des Beckens akut verjauchen, wodurch weit klaffende Fugen entstehen. Ein geschlossener *osteomyelitischer Herd* (in dem Staphylokokken selbst 5 Jahre lang latent und virulent bleiben können) kann einen Jahre hindurch immer wieder recidivierenden Gelenkhydrops unterhalten (*Garrè*). Auch *Geschwülste* in den das Gelenk konstituierenden Knochen können Exsudation in ein Gelenk hervorrufen. — Häufiger

entstehen sekundäre Gelenkentzündungen b) **hämatogen** auf dem Wege der *Metastasierung* bei einer infektiösen Krankheit. Die **metastatischen Arthritiden** sind gewöhnlich *eitriger* oder *jauchiger Natur. Bakteriologisch* findet man in dem Exsudat die Bakterien der primären Erkrankung oder deren Komplikation. Die akut befallenen Gelenkhöhlen können, wenn man die eitrigen oder jauchigen Massen daraus entfernt hat, im übrigen auffallend wenig oder gar nicht verändert erscheinen. Als Ausgangspunkte kommen in Betracht: *pyämische Prozesse* (z. B. puerperale Infektion oder eine septische Phlegmone, wie sie u. a. durch Infektion bei Sektionen entstehen kann), *Typhus abdominalis* (Lit. *Ellis*), *Meningitis cerebrospinalis*, *Erysipel*, *Scharlach*, *Masern*, *Gonorrhoe*, endlich *Pneumokokkeninfektionen* (s. *Zesas*, *Kaumheimer*).

Die gonorrhoischen Entzündungen der Gelenke (*Gonarthritis*), welche sich oft mit solchen der *Sehnenscheiden* (an Fuß und Hand) — vgl. dort — und selten der Schleimbeutel kombinieren, sind recht häufig, besonders in Großstädten. Die Metastase der Schleimhautgonorrhoe (nicht nur der genitalen, sondern auch der Blennorrhoea conjunctivae, Stomatitis neonatorum usw. s. bei Tripper) in ein Gelenk kann bald oder erst nach monate- oder jahrelangem Bestehen des Trippers auftreten und ist bei Weibern, wo sie nicht selten in der Gravidität oder auch im Puerperium auftritt (vgl. *König*), vielleicht noch häufiger als bei Männern (*D. Nasse*). Auch bei Kindern kommt sie vor (s. *Emmel*). *Traumen* spielen für die *Lokalisation* oft eine Rolle. Bei Frauen werden die Handgelenke besonders häufig befallen. Die Affektion kann mono- oder polyarticulär sein. Das zuerst befallene Gelenk ist meist auffallend schmerzhaft (mehr wie beim akuten Gelenkrheumatismus). Man kann (klinisch) Formen *ohne* objektiv nachweisbaren und solche *mit Erguß* unterscheiden; letztere sind die ernsteren, und hauptsächlich ist das *para-* und *periarticuläre Gewebe Sitz des Ergusses*, wobei zugleich ein Gelenkerguß besteht oder nicht (letztere Formen sehen im Verlauf zuweilen dem tuberkulösen Tumor albus klinisch sehr ähnlich). Der *Qualität des Exsudates* nach sind seröse und eitrige (schwerere, prognostisch ernste) Formen zu unterscheiden. Gonokokken kommen darin meist in Reinkultur vor (vgl. *Bauer*). Statistik der Arthritis gonorrhoica s. *Jordan*.

2. Die ohne Exsudation oder gewöhnlich mit unerheblicher Exsudation einhergehenden chronischen Gelenkentzündungen.

Wenn wir von den spezifisch infektiösen (tuberkulösen und syphilitischen) Arthritiden sowie von der gichtischen Arthritis, welche besonders besprochen werden, absehen, so kommt hier eine Reihe von Veränderungen in Betracht, welche vielfach unter der gemeinsamen Bezeichnung ‚Arthritis deformans' zusammengefaßt werden, indem man einerseits auf die Verunstaltungen der Gelenke das Hauptgewicht legt und anderseits dem Umstande Rechnung trägt, daß die Formen sich klinisch nicht immer scharf sondern lassen. Man kann jedoch vom anatomischen Standpunkt aus diese chronischen Gelenkveränderungen, welche nur zum Teil entzündlicher Natur sind, zum Teil vorwiegend den Charakter einer regressiven (senilen und traumatischen) Ernährungsstörung tragen, auch in verschiedene Kategorien einteilen, welche freilich oft genug Übergänge zu einander zeigen und auch ätiologisch in den einzelnen Gruppen nicht einheitlich sind.

Wir unterscheiden nach den anatomischen Kriterien 3 Hauptgruppen;

I. **Arthritis** (s. **Osteoarthritis**) **chronica deformans;** degenerative *Veränderungen des Knorpels* sind das Primäre; damit gehen atrophische Vorgänge am Knochen und andererseits lebhafte Wucherungsvorgänge an den Gelenkgeweben (Knorpel, Knochen, Synovialis und Kapsel usw.) wesentlich sekundär einher. Die Affektion kann poly- oder monoarticulär auftreten.

II. **Arthritis chronica ulcerosa sicca;** das dauernd Vorherrschende sind degenerative Vorgänge am Gelenkknorpel. Hierher gehört u. a. die als Malum senile bezeichnete Form von

Arthritis senilis, während man andere senile Arthritiden, welche dann meist polyarticulär auftreten, zur Arthritis deformans rechnen muß; letztere sind gewissermaßen nur qualitativ von ersterer verschieden. Auch gibt es Übergänge von I und II.

III. **Arthritis chronica adhaesiva.** Entzündliche Veränderungen der Weichteile des Gelenks, vor allem der Synovialis leiten den Prozeß ein. Später wird diese Form charakterisiert durch Umwandlung des Knorpels in Bindegewebe und Verwachsung der gegenüber liegenden Gelenkteile. Ihr Hauptrepräsentant ist die *chronische, polyarticuläre, rheumatische Arthritis.*

In bezug auf Einteilung und Nomenklatur der chronischen Arthritiden herrscht die größte Uneinigkeit (s. **Lit.** im Anhang). Erfreulich ist die wesentliche Übereinstimmung der jüngsten Darstellung von *M. B. Schmidt* mit der vom *Verf.* vertretenen Auffassung.

I. Arthritis (s. *Osteoarthritis*) chronica deformans.

Sie charakterisiert sich dadurch, daß neben *primären Degenerationsvorgängen am Knorpel atrophische Vorgänge am Knochen* und in ausgedehntem Maße *hyperplastische Wucherungsvorgänge* sämtlicher Gelenkgewebe auftreten.

a) Die Veränderungen des *Gelenkknorpels* beginnen mit einer *Knorpeldegeneration*, die zu Auffaserung, Zerklüftung und Erweichung führt. Während die Knorpelzellen infolge einer lebhaften Wucherung zunächst mächtige Gruppen bilden, wird die Grundsubstanz mehr und mehr zerfasert und zerklüftet; dann verflüssigt sich das Gewebe stellenweise, besonders in den tieferen dem Knochen nahe gelegenen Schichten, unter fettiger Degeneration der Zellen und schleimiger Auflösung der Grundsubstanz. So können Erweichungshöhlen im Knorpel entstehen. *Subchondral* kann sich eine reaktive Wucherung des hierbei fibrös werdenden *Markgewebes* etablieren, welches in die Erweichungshöhlen eintritt. Es findet dann von dem Mark aus eine Apposition von Osteoid, das weiter zu Knochengewebe wird, an die stehen gebliebenen und teilweise verkalkten Knorpelbalken statt, oder diese Balken wandeln sich metaplastisch zu Osteoid und dann durch Kalkaufnahme zu Knochen um. (Nach *Ziegler* können auch in osteoiden Bälkchen wieder Knorpelwucherungen auftreten und Exkreszenzen bilden, welche in die Markräume hineinragen). Es kommt stellenweise zunächst an den Stellen, welche bei der Bewegung des Gelenkes dem stärksten Druck resp. Verschleiß ausgesetzt sind, zu völligem *Schwund des Knorpels.* Die Stellen, wo der Knorpel geschwunden ist, können zuweilen von der wuchernden Synovialis überdeckt werden; häufiger jedoch wird der Knochen freigelegt.

Der entblößte Knochen wird an den mechanisch am meisten beanspruchten Stellen durch eine sklerosierende fibröse Ostitis, welche die Markräume durch Apposition von Knochen an die alten Bälkchen schließt, verdichtet; er wird durch die Gelenkbewegungen gewissermaßen *poliert* und sieht bräunlich-gelb, porzellanartig glänzend aus. Diese *Abschleifung* erfolgt zuweilen (besonders wenn die Gelenkbewegung wie z. B. im Knie nach Art eines Scharniers nur in einer Ebene erfolgt) in rinnenförmigen *Ganglinien.*

Ist die Reibung stark, so ist auch die subchondrale Knochenneubildung lebhaft, während da, wo die Reibung permanent, aber sehr gering ist, oder da, wo bereits atrophisch gewordene Stellen wieder stärker beansprucht werden, *porotische* Schlifffurchen entstehen. Diese können viele Lücken enthalten, die zum Teil mit Fasermark, zum Teil mit lebhaft wucherndem, aber aufgefasertem Knorpel ausgefüllt sind (*Walkhoff*).

An den marginalen Teilen des Gelenkknorpels dagegen erhebt sich der gewucherte Knorpel in Form von Höckern, *Ecchondrosen*, welche oft zu einem förmlichen Kranz angeordnet sind (Fig. 455). Diese wulstigen Auswüchse erreichen häufig eine große Mächtigkeit und neigen zur Verknöcherung; dadurch kann der Gelenkkopf in verschiedener Weise umgeformt werden.

Nach *v. Volkmann* bestimmt diese ossifizierende Hyperplasie der Gelenkknorpel geradezu den Charakter der ganzen Affektion.

b) Weitere Veränderungen, die sich am *Knochen* abspielen, sind einmal *atrophische, Resorptionsprozesse*, anderseits *Wucherungsvorgänge*. Die *Resorp-*

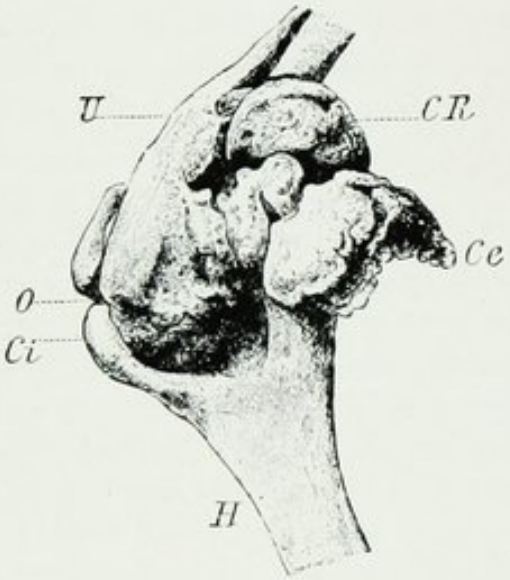

Fig. 454.

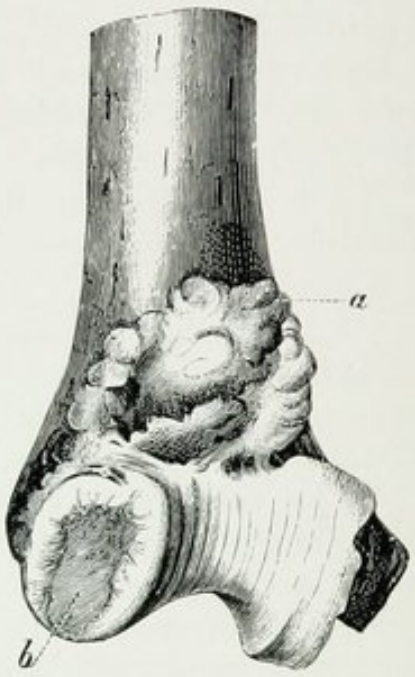

Fig. 455.

Fig. 454. **Monoarticuläre hochgradige deformierende Arthritis** (traumatisch) *am linken Ellenbogengelenk mit fast rechtwinkliger Ankylose (Deformationsankylose)*. Von einer 52jähr. Frau. *H* Humerus. *Ci* Condylus int. *Ce* Condylus ext. *U* Ulna. *CR* pilzförmiges Capitulum radii. *O* Olecranon. Zwischen *CR* und *Ce* ein *freier Gelenkkörper*. Oberhalb von *Ci* ein sog. *freier Körper*, der in der Gelenkkapsel saß. Samml. Breslau.

Fig. 455. *Beginnende* **Arthritis deformans** am unteren Ende des Humerus. *a* Osteophyten. *b* Schlifffläche des Knochens. Aus *Billroth*'s Allg. Chir.

tionsvorgänge bestehen in lakunärem Knochenschwund. Derselbe bewirkt hier und da grubige Vertiefungen, aber auch ganz grobe Gestaltsveränderungen; die Gelenkköpfe verkleinern sich und werden platt. Das Knochenmark, welches die Stelle der geschwundenen Bälkchen einnimmt, wird lymphoid oder gallertig oder aber fibrös-gallertig; es kann sich auch verflüssigen, wodurch mit Flüssigkeit gefüllte *Cysten* entstehen. Mitunter bilden sich im zellig-fibrösen Mark hier und da neue Knorpel- und Knochenbälkchen.

Für die Beurteilung der Entstehung der Atrophien ist der mechanische Gesichtspunkt wichtig, daß *nicht* in Anspruch genommene Teile der Atrophie verfallen (vgl. hierüber *Walkhoff*). — *Kimura* sah in der *Knochenatrophie* den Schwerpunkt für die Genese der Arthritis, während *Walkhoff* in Übereinstimmung mit *Steuernthal* entsprechend der alten Anschauung in einer *Knorpeldegeneration* das Wesen der A. def. erblickt. Auch *Verf.* ist der Ansicht, daß das Wiederhervorheben der Knorpeldegeneration (neben einem Anteil, den wir auch der sub-

chondralen Knochenatrophie reservieren müssen) uns dem Verständnis der Arthr. def. sicher bedeutend näher bringt. S. auch *Axhausen* (der die Bedeutung aseptischer Nekrosen als eines mächtigen Irritaments für Knochen- und Knorpelwucherungen hervorhebt), *Wollenberg* (der eine, freilich schwach begründete, vaskuläre Theorie aufstellte) und ferner *Perthes*.

Die auffallendsten *Wucherungsvorgänge* aber bestehen in der Bildung höckeriger, oft sehr dichter und harter, rundlicher, glatter, vom gereizten Periost produzierter *Osteophyten*, die am *Rand* der Gelenkfläche sitzen (*Randwülste*), da wo das Periost angrenzt, und deren Aussehen man mit einer im Guß erstarrten Masse verglichen hat (Fig. 454 u. 455); an den sich reibenden Flächen findet, wie erwähnt, Knochenapposition aus dem Mark statt. — An der Knochenneubildung partizipieren zuweilen auch Sehnen und Muskeln.

c) Auch die *Gelenkkapsel* beteiligt sich an der Wucherung. In schweren Fällen verdicken sich die Bänder und Falten, und die *Synovialis* wuchert mächtig, besonders an den Umschlagstellen. Die Zotten verlängern sich, treiben Auswüchse und bilden einen fransenartigen Behang, der den Knorpelrand einnimmt und sich auf den Knorpel herauflegen kann (*Synovitis prolifera*).

Wuchern die präexistierenden *Zotten* (*H. Stieda*) und das in ihnen von vornherein vorhandene oder erst in sie hineingewachsene (subsynoviale) *Fettgewebe* in Gestalt mächtiger, baumförmiger Papillen, so entsteht das sog. **Lipoma arborescens** (besonders am Kniegelenk), das keine Geschwulst im engeren Sinne ist. Ausnahmsweise kommt einmal das *solitäre Lipom des Kniegelenks*, eine echte Geschwulst, vor. Es können sich Zotten abschnüren und dadurch zu freien *Gelenkkörpern* werden. (Lipoma arb. kommt auch bei der Tuberkulose vor.) Zuweilen bilden sich in den Zotten bei der Synovitis prolifera knorpelige Herde **(Synovitis prolifera cartilaginea);** die Knorpelherde, welche oft central verknöchern, können sich ablösen und freie, oft erheblich große *Gelenkkörper*, *Gelenkmäuse* bilden (Fig. 470); auch die sog. *Reiskörper* (s. S. 783) kommen zuweilen in bedeutender Zahl vor. — Wenn auch nicht häufig, so erfolgt doch gelegentlich ein beträchtlicher **seröser Erguß** in die Gelenkhöhle.

(Es kommt auch ein als **Arthritis chron. villosa** [*Schüller*] bezeichnetes Gelenkleiden vor, das sich nur auf die Gelenksynovialis beschränkt. Dabei treten Bindegewebswucherungen auf, die auch Fettgewebe [*Lipoma arborescens*] enthalten können. — Über **Chondromatose** [*Reichel*] s. bei Geschwülsten S. 787.)

Indem sich die erwähnten Veränderungen, vor allem also Knorpel- und Knochenschwund, mit Knorpel- und Knochenwucherung kombinieren, entstehen unter Mitwirkung der mechanischen Einwirkungen bei der Gelenkbewegung, welche Verbiegungen und Verschiebungen, Infraktionen und Brüche herbeiführen können, die seltsamsten *Veränderungen der Gelenkkonfiguration.*

Der **Femurkopf** kann sehr verschieden aussehen; einmal wird er durch die Randexostosen *verlängert*, *walzenförmig* oder *cylindrisch*, wobei er erheblich dick sein kann, ein anderes Mal wird er *verkürzt*, *breit*, *pilzförmig* oder ganz *platt*, als ob er mit einem Hammer breit geschlagen wäre (Fig. 456), und kann durch eine Kombination von Schwund oben und Knochenansatz am unteren Rand gewissermaßen am Schaft nach unten rutschen, so daß er oft ohne Hals direkt an der Diaphyse sitzt und tief unter das Niveau des Tronchanter major gesunken ist. Die Pfanne paßt sich dem veränderten Kopf an, aber die normalen Bewegungen im Gelenk werden in verschiedener Weise beeinträchtigt. Bei der sog. **Pfannenwanderung** dehnt sich die Hüftpfanne aus; der alte Pfannenrand kommt durch Atrophie zum Schwund, während vom Periost aus ein neuer gebildet wird. Das Bein kann durch diese Verschiebung der Pfanne verkürzt werden. (Das kann auch so geschehen, daß der Schenkelkopf, wenn die Kapsel schlaff wird, eine Subluxation nach oben erfährt.) Mitunter kann der wuchernde Pfannenrand

den Schenkelkopf so umgreifen, daß dieser zwar noch etwas beweglich, aber aus dem Acetabulum nicht herauszubringen ist. Bei verlängertem walzenförmigen Kopf ist oft nur noch Bewegung in einer Ebene (Beugung und Streckung) möglich. Das Gelenk kann auch total steif werden (*Deformationsankylose*). — Das sieht man gelegentlich auch an anderen Gelenken, z. B. am *Ellenbogengelenk* (Fig. 454).Das *Kniegelenk* (s. Fig. 427) wird in alten Fällen häufig wackelig und selbst schlotternd, zeigt fehlerhafte Gelenkstellungen, wie Genu valgum oder varum, oder Subluxationsstellungen, aber auch gelegentlich Contracturstellung mit erheb-

Fig. 456.

Fig. 456. **Arthritis deformans.** Rechter Femur, Ansicht von hinten. Der pilzförmige, stark abgeflachte *Kopf*, mit glatt polierter Gelenkfläche und mit höckerigen Knochenwucherungen am überhängenden Rand, ist scheinbar heruntergerutscht. Der *Hals* ist stark verkürzt. Oben am Trochanter major und am pilzförmigen minor höckerige, sehr harte Osteophyten. Samml. Breslau.

Fig. 457.

Fig. 457. **Spondylitis deformans** der porösen unteren Brust- und Lendenwirbel, mit geringer Kypho-Skoliose und mächtigen sklerotischen Brücken-Ankylosen. Circa ½ nat. Gr. Samml. Basel.

licher Beeinträchtigung der Beweglichkeit; durch eine starke Abflachung und Verbreiterung der Gelenkenden kann die Bewegung gleichfalls unmöglich werden. — Es kann auch eine eingeklemmte *Gelenkmaus* eine plötzliche schmerzhafte *Bewegungshemmung* eines Gelenkes (Maussymptom der Chirurgen) hervorrufen.

Bei der **Spondylitis deformans** (Fig. 456) werden die *Bandscheiben* unelastisch, können plattgedrückt und zum Vorquellen gebracht werden. Durch periostale Wucherungen entstehen dann *klammer-* oder *brückenartige Ankylosen*. Die knöchernen Brücken schlagen sich über die vordere Berührungslinie der in typischen, *senilen* Fällen *osteoporotischen*, meist vorn abgeflachten und dadurch dann zu *Kyphose* führenden Wirbelkörper (meist rechts); zuweilen bilden sich nur gesims- oder balkonartige *supracartilaginäre Exostosen*, die ineinander greifen,

oder die Wucherungen des oberen Wirbels liegen dachziegelartig auf denen des unteren. In anderen Fällen ist die Vorderseite wie von einem zusammenhängenden knöchernen Guß bedeckt. Auch das Ligamentum longitudinale ant. kann verknöchern. Die kleinen Gelenke können ebenfalls zuweilen ankylotisch werden (*Simmonds*). *Die Wirbelsäule* kann mehr oder weniger vollständig *ankylotisch* und eventuell zugleich *kyphotisch* werden. Oft ist nur ein Teil, bes. die untere Brust- und Lendenwirbelsäule oder der Halsteil, total steif und eventuell krumm oder auch seitlich verbogen. Wie bereits *Rokitansky* erblickt auch *Beneke*, dem *Fraenkel* und *Simmonds* beipflichten, in der **verminderten Elastizität der Bandscheiben** den *Anfang* des Prozesses und führt die charakteristische Knochenneubildung, die sich in Umbau der alten Spongiosa und jener knöchernen Umklammerung der Zwischenbandscheiben äußert, auf mechanische Einflüsse, und zwar nicht auf Druck, sondern auf Erschütterungen zurück, welche die Wirbelsäule treffen und nun, wo das elastische Polster fehlt, eine funktionelle dichte Knochenanbildung gerade an den bezeichneten Stellen veranlassen. — Die *Spondylitis deformans* ist ein chronisches, bei Bewegungen der Wirbelsäule schmerzhaftes Leiden. Werden die Foramina intervertebralia eingeengt, so können *Wurzelsymptome* (ausstrahlende Schmerzen, eventuell atrophische, meist unvollständige Lähmungen) auftreten.

[**Ankylosierende Spondylitis.** Verschieden von der Sp. def. ist das anatomische Bild in den Fällen von **chronischer Versteifung der Wirbelsäule** mit bogenförmiger Krümmung (*Bechterew*), sowie in den zugleich mit *Ankylosierung der großen Gelenke*, der Wurzeln der Glieder (*Spondylose rhizomélique*, *P. Marie*), bes. des Hüft-, seltener des Schultergelenks verbundenen Fällen (Typus *P. Marie-Strümpell*), was schon bei jüngeren Individuen, bes. auf ‚rheumatoider', infektiöser oder toxisch-infektiöser (*P. Marie* u. *Lévi*) oder auf Erkältungsbasis vorkommt. Vollständige Ankylose kann resultieren. Deformierung der einzelnen Wirbelkörper fehlt im Gegensatz zur Sp. def., aber im Gegensatz zu dieser ist bei längerem Bestand des Leidens die *ganze* Wirbelsäule befallen; knöcherne Brücken können in beiden Fällen vorkommen. (Unterscheidung auf der Röntgenplatte s. bei *Schlayer*). *Sivén* und *Eug. Fraenkel* (Lit.), *Rumpel* u. a. erblicken bei dieser Spondylitis den Ausgangs- und Schwerpunkt in einer durch Arthritis chron. ancylopoëtica (s. S. 777) bedingten *Ankylose der Gelenkverbindungen der Processus articulares*. Auch die Rippenwirbelgelenke können verschmelzen. *Simmonds* stellt dagegen die *Verknöcherung des Bandapparates* der Wirbelsäule, sowohl an den Gelenkbändern, als auch an denjenigen Bändern, welche nicht den Gelenken angehören, in den Vordergrund; auch *Ehrhardt* (Lit.) statuiert eine syndesmogene Synostose sämtlicher Wirbelgelenke mit Verknöcherung der Ligg. flava und partieller Verknöcherung der Zwischenwirbelscheiben. Dem gegenüber betont *Eug. Fraenkel* in einer ausführlichen Arbeit wiederum, daß es sich um eine *primär arthrogene Erkrankung* handelt (s. auch *Wehrsig*). *Marie* u. *Lévi* erblicken den Beginn in einer Rarefizierung des Knochens, der dann sekundär eine reaktive (quasi curative) Hyperossifikation der Ligamente, Gelenkbänder, Menisken folge.]

Arthritis deformans kann **mono-** oder **polyarticulär** auftreten. In ersterem Fall ist sie häufig *traumatischen Ursprungs* *) und betrifft meist gesunde und starke Menschen und am häufigsten ein größeres Gelenk (Fig. 454). Die Gelenke sind gewöhnlich schmerzlos. — Unter den Traumen kommen besonders in Betracht *wiederholte Kontusionen*, *Distorsionen*, *Frakturen*, vor allem solche, die *ins Gelenk penetrieren*. Die Deformität kann dabei die höchsten Grade erreichen.

Mitunter geht eine *infektiöse Arthritis*, und zwar entweder ein *chronischer Hydrops* oder ein *chronischer eitriger Katarrh der Synovialis*, welche *nicht mit Destruktion des Gelenkes verbunden*

*) In anderen häufigeren Fällen entsteht nach *Traumen* eine chronische seröse *Synovitis* Wenn eine Läsion des Gelenkes mit einem Bluterguß verbunden war, entsteht mitunter eine adhäsive Arthritis; desgleichen nach Reposition einer Luxation. An dauernd luxierten Gelenken dagegen entwickelt sich häufig eine deformierende Arthritis.

sind, in Arthritis deformans über, während die destruierenden Gelenkentzündungen am häufigsten zu Verwachsungen und Ankylosen führen. — Sehr selten nimmt eine tuberkulöse Gelenkentzündung bei bestehender fungöser Synovitis mehr und mehr das Aussehen einer Arthritis deformans an.

Die *polyarticuläre* Form, die häufiger Frauen, meist erst nach den 30 er Jahren, betrifft, ist ätiologisch wenig klar (man vermutet auch hier eine nervöse Grundlage); sie betrifft am häufigsten die *kleineren Gelenke*, vor allem diejenigen der Hände und Füße; gelegentlich werden auch größere Gelenke betroffen. Die Gelenke knirschen und knacken bei der Bewegung. Die umgebenden Muskeln verfallen einer beträchtlichen Atrophie. Die Deformität der Hände kann sehr bedeutend und charakteristisch sein.

Im übrigen ist man betreffs der *Ätiologie* der Arth. def. wenig unterrichtet. *Wollenberg* hält Arteriosklerose der Gelenke, *Preiser* anormale Artikulationsverhältnisse für den bestimmenden Faktor. Gegen *Wollenberg*'s vaskuläre Theorie s. *Axhausen* (vgl. S. 773).

Über *Arthritis coxae juvenilis* s. Lit. bei *Perthes*.

II. Arthritis ulcerosa sicca.

Sie beginnt mit regressiven Ernährungsstörungen im *Knorpel*, die in Zerfaserung der Grundsubstanz und fettiger Degeneration der Zellen bestehen; es kommt zur Usur, die zuerst die dem stärksten Drucke ausgesetzten Teile, dann mehr und mehr den ganzen Knorpel ergreift. Der freigelegte *Knochen* schwindet durch Druckatrophie in geringerer oder größerer Ausdehnung, meist ist er porotisch. In ganz geringem Maße können auch *Wucherungsvorgänge* stattfinden. Am Knorpel sind sie meist sehr gering; am Knochen können sie zu Sklerose einzelner Teile und zu unbedeutenden periostalen Knochenwucherungen führen. Ein Erguß fehlt. Wir sehen also als Hauptunterschied gegenüber der typischen Arthritis deformans mit ihren lebhaften Wucherungsvorgängen hier das Vorherrschen der atrophischen Zustände am Knorpel und Knochen. Die beiden Veränderungen sind jedoch vielleicht nur graduell voneinander zu trennen; es finden sich Übergänge von einer zur anderen, und es mag die Verschiedenheit zum Teil in dem senilen Charakter der Gewebe begründet sein. Diese Gelenkerkrankung ist vor allem eine senile *) (*Malum senile*); sie befällt am häufigsten das Hüftgelenk (*Malum senile coxae*), dann die Knie-, Schulter-, Ellenbogen-, Fingergelenke. An letzteren können durch sekundäre Muskelatrophie, Ver-

Fig. 457 a.
Malum senile der Fingergelenke der rechten Hand einer 88jähr. Frau. Die deformierten Finger waren im Leben in dieser Stellung fast unbeweglich fixiert. Sekt. Basel.

*) Die *senile* A. hat auch oft den Charakter der *Polyarthritis deformans*.

schiebungen und Subluxationen hochgradige fixierte Deformitäten entstehen (s. Fig. 457a). Die Wirbelsäule kann kyphotisch werden.

Eine gleichartige Veränderung regressiver Art kann sich an **Inaktivität eines Gelenkes** anschließen. Wird eine Gelenkfläche vollständig ruhig gestellt, wie das z. B. nach **Lähmungen** vorkommt oder durch eine **Luxation** oder eine **Kontraktur** gelegentlich bedingt wird, so fasert sich der Knorpel zunächst da, wo jeder Druck wegfällt, auf, kann von der Synovialis überwachsen werden, und es kann eine ligamentöse *Verwachsung* gegenüberliegender Gelenkteile eintreten. Wird ein solches, lange Zeit immobilisiertes, steif gewordenes Gelenk dann bewegt, so kann das nur mit Gewalt, unter Zerreißung der Verwachsungen und oft auch der verkürzten Gelenkbänder, geschehen.

Auch an Erkrankungen der Centralorgane können sich Gelenkerkrankungen anschließen, welche zuweilen den Charakter der Arthritis ulcerosa sicca haben. Vgl. bei *neuropathischen Arthropathien* (s. S. 778).

III. Arthritis chronica adhaesiva.

Entzündliche Veränderungen der *Weichteile* (Synovialis und Kapsel mit periarticulärem Gewebe) des Gelenkes sind das Primäre. Das führt vor allem zu einer bindegewebigen Umwandlung des zerfaserten, von Blutgefäßen und Zellen der wuchernden Synovialis durchwachsenen Knorpels. Die wuchernde Synovialis überzieht den Gelenkknorpel (Arthritis pannosa) und gräbt sich in ihn hinein. Gleichzeitig wuchern auch von unten, von den subchondralen Markräumen aus, Gefäße in den Knorpel, und es bilden sich Markräume, die von unten nach oben vordringen. So wird der Knorpel mehr und mehr verdrängt und entweder zuerst zu Faserknorpel oder gleich zu *Bindegewebe umgewandelt*. Das gefäßhaltige Bindegewebe gegenüberliegender Teile kann verschmelzen, oder Gelenkzotten verwachsen mit einer gegenüberliegenden Gelenkfläche. So verwachsen die Gelenkflächen partiell oder total (*Obliteration der Gelenkhöhle*) durch Bindegewebe, und das Gelenk wird in einer bestimmten Stellung fixiert (*Ankylosis fibrosa*). Die *Kapsel* und das *periarticuläre Gewebe* sind verdickt und sklerosiert. Verknöchert der verbindende fibröse Überzug der Gelenkflächen, so kann eine *Ankylosis ossea* entstehen. Diese kann zu einer innigen Verschmelzung der das Gelenk konstituierenden Knochen führen. *Ziegler* nannte die Affektion Arthritis ankylopoëtica.

Neben der vorherrschenden Wucherung der Synovialis kommen mitunter *Wucherungsvorgänge am Knorpel und Knochen vor* (marginale Auswüchse an den Gelenkflächen), die jedoch in der Regel gering sind. Es gibt aber auch gelegentlich *Übergänge zur Arthritis deformans*, wobei sowohl jene Wucherungsvorgänge am Knorpel und Knochen bedeutender werden, als auch eine progressive Abschmelzung der Gelenkenden wie bei der Arthritis deformans stattfindet. — Haben wir hier einen Übergang einer Form in die andere, so können auch in demselben Fall an verschiedenen Gelenken die sub a, b, c aufgeführten Veränderungen zugleich vorkommen.

Die Arthritis chron. adhaesiva kann a) das **Endstadium** *verschiedener akuter und chronischer Gelenkentzündungen* bilden, und zwar am häufigsten destruierender, besonders tuberkulöser; b) eine mehr **selbständige Rolle** spielen, indem sie die häufigste anatomische Grundlage der **chronischen, rheumatischen, polyarticulären Arthritis** abgibt (der sog. *Arthritis pauperum*, wie man sie im Gegensatz zur Arthritis uratica, der Gicht der Reichen, nennt). Diese Erkrankung, die sich aus einem akuten polyarticulären (infektiösen) Gelenkrheumatismus entwickelt oder aber von vornherein chronisch verläuft, hat einen progressiven, unheilbaren Charakter. Sie befällt

vorwiegend kleine Gelenke, vor allem der Zehen und Finger, welch' letztere durch eine bald sich einstellende Muskelatrophie, Verschiebung, Subluxation der Gelenkenden, Pseudokontrakturen der Sehnen, bes. an der Beugeseite, hochgradig deformiert werden können, ähnlich wie in Fig. 457a. Man kann aber auch gelegentlich Schulter- und Kniegelenke, ja fast sämtliche Gelenke, kleine und große, ergriffen sehen. In der *Ätiologie* ist vieles noch unklar; man beschuldigt sog. *rheumatische Schädlichkeiten* (Erkältungen, Durchnässungen, feuchte Wohnungen). Die Erkrankung betrifft ganz überwiegend *Frauen* mittleren und jugendlichen Alters. (Was *Curschmann* letzthin als *Polyarthritis chron. def.* bezeichnet, gehört wohl hierher. C. betont dabei besonders die im Anfang am Bandapparat und der Kapsel auftretenden Veränderungen; zwischen diesen Teilen und den Weichteilen kommt es zu sulzigen Ausscheidungen und Schwellungen.)

Ankylosierende Arthritis meist *großer* Gelenke wurde auch mitunter bei *Ochronose* (s. S. 765) beobachtet.

Anhang. Die neuropathischen Arthropathien.

Diese Gelenkveränderungen, unter denen namentlich die im Verlauf der **Tabes dorsalis** und der **Syringomyelie** gelegentlich auftretenden die wichtigsten sind, *führte man hypothetisch auf Ernährungsstörungen zurück, die vom erkrankten Nervensystem ausgehen.* Doch bezweifeln andere — z. B. *Gowers* u. s. auch *Jensen*, Lit. — die Existenz trophischer Nerven und Centren, während stets sensible oder motorische Nerven bei diesen Arthropathien geschädigt sind. Die Veränderungen können zwar gelegentlich unter dem Bild der *Arthritis ulcerosa sicca* verlaufen und oft auch dem der *Arthritis deformans* entsprechen, so daß manche Autoren die tabische Arthropathie als Arthritis deformans auffassen *(Büdinger)*, wobei *Barth* in gleicher Weise eine ursächliche Nervenläsion vermutet, wie das *Senator* für die Arthritis def. annimmt; in vielen Fällen zeigen sie jedoch gewisse anatomische *Besonderheiten.* Bei der *Tabes* werden meist die *unteren*, bei der *Syringomyelie* meist die oberen *Extremitäten* ergriffen (vgl. *Zesas*). Am häufigsten wird bei der Tabes das *Knie*gelenk ein- oder doppelseitig befallen, doch auch andere, wie Schulter, Hüfte u. a. (vgl. Skala bei *Schlesinger*). Man hat aber versucht, die **Arthropathie tabétique (Arthropathia tabidorum)** von der *Arthritis deformans* abzutrennen. Das *plötzliche Auftreten* unter Flüssigkeitserguß und lebhafter *Anschwellung* selbst der weiteren Umgebung und der *rapide, völlig schmerzlose Verlauf*, vor allem aber das *Überwiegen der destruktiven Vorgänge* an den Gelenkenden gegenüber den Neubildungsvorgängen verleihen der tabischen (u. auch der syringomyelischen) Arthropathie ein eigenes Gepräge. In der Tat, wenn man die anatomischen Typen der **atrophischen Formen (a)** der Gelenkveränderungen betrachtet, wie sie *Charcot, Oppenheim, Büdinger* u. a. abbilden — so z. B. einen Oberschenkel ohne Kopf, Hals und Trochanter, eine Tibia, deren oberes Drittel bis auf ein vorderes Blatt abgeschliffen ist, einen Humerus, dem das obere Drittel fehlt, eine sonst kaum veränderte Pfanne mit kolossalem Defekt im Boden —, *so fällt jede Ähnlichkeit mit Arthritis deformans weg.* Das gilt auch, wenn man selbst dem Umstand Rechnung trägt, daß besonders bei der Tabes durch die Analgesie, die Nichtregulierung der Belastung und die ungestümen ataktischen Bewegungen und dadurch provozierte Traumen naturgemäß eine Steigerung der Intensität der Gelenkerkrankung nicht ausbleiben kann. Da die schweren destruktiven Vorgänge an den Gelenkenden sehr schnell erfolgen, und da auch die Kapsel und Bänder erschlaffen, ist es erklärlich, wenn sich mitunter in *kurzer Zeit* schwere Deformitäten, wie *Luxation* oder *Subluxation*, ausbilden. — Doch ist die atrophische nicht die einzige Form der Arthropathie. Vielleicht häufiger begegnet man vielmehr der **hypertrophischen Form (b),** wo neben Schwund zugleich lebhafte Wucherungsvorgänge auftreten, was in Fällen mäßigen Grades eine Unterscheidung von Arthritis deformans allerdings als unmöglich erscheinen läßt. Die *typischen, extremen Fälle* haben aber auch bei der hypertrophischen Form *ein besonderes Gepräge* durch den Kontrast von *hochgradigem Schwund* einerseits und *enormen Wucherungsvorgängen* anderseits, beides stärker, wie es wohl je bei Arthritis deformans vorkommt und vor allem in dieser

Kombination bei Arthr. def. ganz ungewöhnlich wäre. Die knöchernen *Gelenkenden* können sich *in diffuser Weise unförmig verbreitern*; es entstehen *knöcherne* und *knorpelige Auswüchse* und flächenartige Hyperostosen (z. B. an der Circumferenz der Pfanne) sowie *freie*, oft große Sprengstücke darstellende *Körper* und, was vor allem hervorzuheben ist, mächtige *peri-* und *paraarticuläre Knochenwucherungen*, oft in Form dicker Stücke von plumpen Schalen, nicht selten auch mit Verknöcherung benachbarter Weichteile und Bildung von Exostosen, die sich als lange Griffel (wie bei Myositis ossificans) weit in die Muskeln fortsetzen können. — *Wichtig* für die Beurteilung der Besonderheit der Gelenkaffektion in solchen Fällen ist nach unserer Ansicht, abgesehen vom Krankheitsverlauf (plötzlicher Beginn, rapide, schmerzlose Entwicklung), der Nachweis, *daß die anderen Gelenke frei von Arthritis def.* sind. — Die verdickten Knochen sowohl wie die distinkten knöchernen Wucherungen sind häufig sehr stark *rarefiziert*, *porotisch*, was auch sonst (ohne Arthropathie) bei *Tabes* vorkommen kann und wodurch zuweilen sogar *Spontanfrakturen* entstehen (diese kommen auch sonst bei T. vor; s. S. 666). *Wirbelerkrankungen* mit rasch auftretender Verdickung und periarticulären Ossificationen bei atrophischer Beschaffenheit des Knochengewebes und von *Kyphoskoliose* gefolgt s. bei *Frank* (Lit.).

S. auch Lit. bei *Levy* u. *Ludloff*, *Oehlecker*, *Matsuoka*. Arthropathien bei **Psoriasis** s. bei *Waelsch* (Lit.) — bei **Lepra** s. S. 787.

3. Die Gicht, Arthritis uratica s. urica.

Bei dieser selten vor dem 40. Jahre auftretenden, meist ererbten, in ihren eigentlichen Ursachen völlig dunklen Konstitutionsanomalie (auch harnsaure Diathese genannt) findet eine *Ablagerung bröckliger, kreideweißer Massen* (*Massa tophacea*), die zumeist aus kristallinischen *harnsauren Salzen*, vorwiegend Natriumverbindungen, bestehen, besonders gern *in den Gelenken* und vor allem auch *um dieselben statt* *). *Die Knorpel* sind in erster Linie betroffen (vgl. S. 766). Auffallend ist die Bevorzugung des männlichen Geschlechtes.

Nach *Ebstein* ist allgemein eine circumscripte, durch die in flüssiger Form sich stauende Harnsäure bedingte *Nekrose* des *Gewebes* die *Vorbedingung* für die Ausscheidung der Urate. Nach *Garrod* und neueren Untersuchungen von *Riehl*, *Aschoff*, besonders von *Freudweiler* und *His*, sowie von *F. Rosenbach* wäre jedoch *das Primäre die Ablagerung der Urate*, und diese können zum Teil eine *mit Nekrose einhergehende Entzündung hervorrufen*, während sich anderseits Natriumbiurat in Kristallnadeln auch in anatomisch intaktem Gewebe finden und hier *fremdkörperartig* wirken kann. Man darf es wohl als sicher ansehen, daß es Nekrosen ohne Uratablagerungen nicht gibt. Ja, *Krause* zweifelte sogar die Existenz von ‚Gewebs'-Nekrosen überhaupt an; vielmehr beständen die nach vollständiger Auflösung der Kristalle restierenden feinkörnigen, ganz strukturlosen Massen (die noch neuerdings *Bennecke*, der die Theorie *Ebstein*'s wieder aufnimmt, als Ausdruck einer intensiven Gewebsabtötung ansieht) in der Hauptsache aus Einbettungsmassen und den Gerüstsubstanzen und Einschlüssen der Kristalle, wenn auch wohl gelegentlich wirklich einmal Gewebselemente, die durch die Kristalle abgesprengt oder eingeschlossen wurden, mit in den Massen enthalten sein könnten.

In den Experimenten von *Freudweiler* und *His* wurden selbst größere Mengen von *Uraten* aus Haut-, Bauch- oder Gelenkherden durch eindringendes leukocytenreiches Granula-

*) Die Arthritis uratica wird mit Unrecht auch ‚Gicht der Reichen' genannt und auf luxuriöse Lebensweise zurückgeführt, im Gegensatz zu A. pauperum (s. S. 777). Ein zweites begünstigendes Moment ist außer der *erblichen Disposition* chronische *Bleivergiftung*, wie das bei Schriftsetzern, Malern u. a. öfter beobachtet wird; auch hier ist der Zusammenhang mit den uratischen Erscheinungen dunkel. (Lit. bei *Minkowski* und *Brugsch-Schittenhelm*, die mit andern das Wesen der Gicht in einer Störung des Purinstoffwechsels erblicken.)

tionsgewebe, in welchem spindelige Zellen und Riesenzellen auffallen, völlig *resorbiert*. Solche Resorptionsvorgänge unter Auftreten von Riesenzellen (‚Urophagen') beobachtete bereits *Riehl* an Tophi, ferner u. a. auch *v. Rindfleisch*. *Aschoff* u. a. sahen dasselbe um harnsaure Depots in der Niere und am Knorpel.

Auch die Knochen, ferner die Synovialis zeigen Ablagerungen. Vor allem aber werden die Kapsel und Bänder der Gelenke, das Periost, sowie die umgebenden Teile, wie Sehnen und Schleimbeutel, das subcutane, wie intramuskuläre Bindegewebe mitunter der Sitz reichlicher, förmlich knotiger Ablagerungen (*Gichtknoten*, *Tophi arthritici*). In den meisten Fällen erkrankt zuerst nur *ein* Gelenk, und zwar wird das Metatarso - Phalangealgelenk *einer* großen Zehe am häufigsten betroffen (*Podagra*); es können aber auch die Hand- und Fingergelenke (*Cheiragra*) oder das Knie (*Gonagra*), gelegentlich auch beliebige andere Gelenke erkranken.

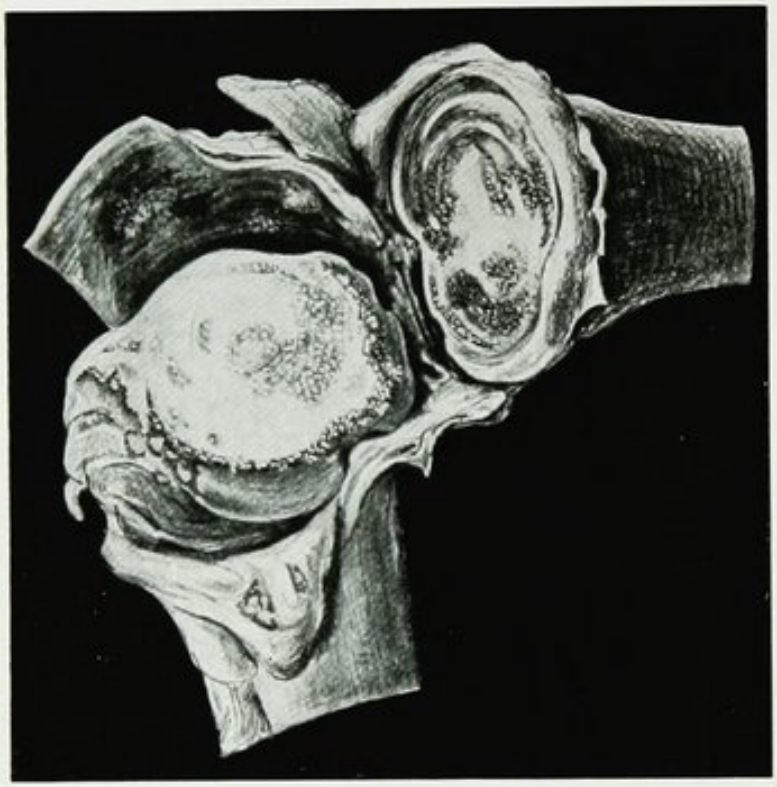

Fig. 458.

Eröffnetes Gichtgelenk.

Metatarso-phalangealgelenk der r. großen Zehe bei Arthritis urica. Im Gelenk diffuse Inkrustation von weißer Farbe. An den Randpartien ausgedehnte Knochen- und Knorpelbildung. Auch die Gelenkkapsel ist inkrustiert. Von einem 42jähr. Mann mit Gichtschrumpfniere, Herzhypertrophie (Herzgewicht 705 g), Nekrosen und Schwielen des Myocards, Parietalthromben im r. Herzen, Lungeninfarkt. $^7/_8$ nat. Gr.

Das ergriffene Gelenk schwillt in der Regel unter lebhafter Schmerzhaftigkeit plötzlich an (**Gichtanfall**, Gichtparoxysmus). Die Gegend des Gelenkes ist gerötet und die Teile, vor allem die Haut, sind serös infiltriert; in Stunden oder Tagen ist alles wieder beim alten. — Das Gelenk kann trotz häufiger Wiederholung der Anfälle immer wieder zur Norm abschwellen und sieht dann im Innern wie mit trüben weißen Flecken und glatten Auflagerungen bedeckt, in hohen Graden *wie mit Gips ausgeschmiert* aus (tatsächlich liegen die Depots natürlich im Gewebe), ist sonst aber oft nicht wesentlich verändert. (Bei der *asthenischen* Gicht verlieren die Anfälle an Intensität und sistieren endlich ganz.) Seltener wird das Gelenk durch Zerfaserung, Usur oder geringe Wucherung des Knorpels und Verdickung der Synovialis und der fibrösen Gelenkkapsel in höherem Grade verändert; mitunter tritt sogar, wie bei der Arthritis chronica adhaesiva eine *fibröse*, sehr selten eine knöcherne *Verwachsung* der Gelenkenden ein. In schweren Fällen findet man dann *die Urate vor allem* **um** *das Gelenk* angehäuft, wo sie dicke kreidige Knoten **(Tophi arthritici, Gichtknoten)** bilden, welche dann wesentlich die hochgradigen Gestaltsveränderungen der Gelenke bedingen. — Nicht selten entwickelt sich um die Depots eine nekrotische *Gewebserweichung* oder eine Phlegmone; es bilden sich mit Eiter und Uraten

gefüllte *Erweichungshöhlen*, welche breit oder nur mit *Fisteln* durch die Haut *perforieren* können; oft entstehen *Fissuren* und *Geschwüre*, aus denen sich Urate und nekrotische Gewebsmassen entleeren; in anderen Fällen bildet die reagierende Umgebung um den Herd eine mehr oder weniger derbe, fibröse Kapsel. Die *Hände* können so unförmig und steif werden, daß die Finger (*Gichtfinger*) ihre Gebrauchsfähigkeit fast völlig verlieren. — (Was man oft fälschlich auch als ‚Gichtfinger' bezeichnet, sind erbsenförmige, durch einen der Arthritis deformans nahestehenden Prozeß [vgl. *Wick*, *Heckmann*, *Jacobsohn*], nach *Pineles* durch Osteophyten erzeugte, knöcherne Verdickungen der Endphalangealgelenke der Finger [*Heberden*sche *Knoten*], die meist im höheren Alter, mit Vorliebe bei Frauen vorkommen.) Sonst können, abgesehen von den oben bereits erwähnten Geweben, Ablagerungen in die *Nieren* und beliebige Stellen der *Haut* und des *subcutanen Gewebes* erfolgen, mit Vorliebe auch im Schleimbeutel des Olecranon, im Knorpel und Unterhautzellgewebe (nach *His* in diesem allein) der **Ohrmuscheln,** wo bis erbsengroße Knoten, oft in großer Zahl und meist von erweiterten Venen umgeben, zu sehen sind; seltener sind sie in den *Augenlid-* und *Nasenknorpeln*, selten in der *Cornea*. — Auch *Pericard*, *Pleura*, cerebrale *Meningen* oder die *Rückenmarkshäute* können in veralteten Fällen Ablagerungen zeigen (selten), sehr selten der *Hoden* (*Tower*). — Kranke mit harnsaurer Diathese leiden oft auch an **Lithiasis** (Bildung harnsaurer Steine), ferner auch an *Schrumpfniere*; doch kann die Gelenkgicht lange Jahre bestehen, ohne daß die Nieren erkranken.

4. Die durch Tuberkulose und Syphilis hervorgerufenen Veränderungen der Gelenke.

A) Tuberkulöse Veränderungen der Gelenke.

Man kann unterscheiden: a) die *reine Tuberkulose des Gelenkes*, die im Auftreten vereinzelter, infolge der Anwesenheit von Tuberkelbacillen hervorgerufener Knötchen (Tuberkel) besteht, während die Synovialis sonst unverändert ist, d. h. keine erkennbaren Entzündungserscheinungen zeigt; das kommt zuweilen bei allgemeiner Miliartuberkulose vor; — b) die mit Entzündungserscheinungen, vor allem mit Wucherung der Synovialis einhergehende *tuberkulöse Gelenkentzündung*. Diese gehört zu den häufigsten Gelenkerkrankungen. Man unterscheidet nach dem Ausgangspunkt:

α) Primäre Tuberkulose eines *Knochens* (ein käsiger Knochenherd), seltener einer Sehnenscheide greift sekundär auf ein Gelenk über. Diese *primär ostale Form der tuberkulösen Gelenkentzündung* entsteht von einem tuberkulösen Herd aus so, daß entweder eine durch feinere lymphatische Wege vermittelte Infektion des Gelenkes erfolgt oder in der Art, daß ein tuberkulöser Herd im Knochen in continuo und in grober Weise in das Gelenk einbricht, wobei auch Sequester auftreten können, und die Synovialis infiziert wird (s. Fig. A S. 704). Diese Form ist die häufigere *) und führt schneller zu ausgedehnter Zerstörung des Gelenkes als β).

β) *Primäre Synovitis tuberculosa* (s. granulosa s. fungosa) oder die *primär synoviale Form der tuberkulösen Gelenkentzündung*. Wird die Synovialis sekundär oder primär tuberkulös infiziert, so bilden sich mehr oder weniger reichliche distinkte Tuberkel oder mehr diffuse tuberkulöse Wucherungen, während

*) Nach *König* bildet sie z. B. am *Kniegelenk* $^2/_3$ der Fälle; *Riedel* gibt für das *Hüftgelenk* 84% primär ostale Herde, 70% mit Sequesterbildung, für das *Sprunggelenk* 64% primär ostale, 36% primär synoviale Erkrankungen an, *König* für das *Ellenbogengelenk* 71% ostale, 29% synostale Erkrankungen. An den *Handgelenken* kommt die primär synoviale Form häufiger vor.

die Synovialis in reaktive chronische Entzündung gerät. Gleichzeitig tritt ein Exsudat in der Gelenkhöhle auf. Die Synovialis wird hyperämisch, schwillt an, wuchert und kann sich in mehr oder weniger großer Ausdehnung in ein weiches, schwammiges, feuchtes, blaß graurotes Granulationsgewebe umwandeln, in welchem man oft schon makroskopisch graue bis grauweiße oder gelbe (bereits verkäste) Herdchen oder Fleckchen sieht, die mikroskopisch (wie zuerst *Koester* nachwies) teils als charakteristische Tuberkel mit epithelioiden und Riesenzellen, teils als käsige Massen erscheinen. Man nennt das mit Tuberkeln oder Käseherden durchsetzte Granulationsgewebe: *fungöse Granulationen* oder tuberkulöse Granulationswucherungen. Die tuberkulöse Gelenkentzündung wird auch fungöse oder schlechthin Gelenk-*Fungus* genannt.

Fig. 459.

Von einer **tuberkulösen Gelenkentzündung.** Granulationsgewebe mit Tuberkeln in der wuchernden, zell- und gefäßreichen Synovialis (*s.*). *R* Riesenzellen. *K* Verkäsung in Tuberkeln. *g Blut*gefäße in der gewucherten Synovialis, vielfach von stärkeren Zellanhäufungen umgeben. Schwache Vergr.

Auffallend spärlich ist die Menge der *Tuberkelbacillen*, welche man bei der Gelenktuberkulose oft erst nach sorgfältigstem Suchen findet. Ähnlich verhält es sich bei der Knochen- und bei manchen Formen der Lymphdrüsentuberkulose.

Das Verhältnis der Wucherung der Synovialis (des Grundgewebes) zur tuberkulösen Einlagerung kann ein sehr verschiedenartiges sein: In manchen Fällen ist die gewucherte Synovialis ziemlich derb, zellärmer, von zahllosen distinkten Tuberkeln durchsetzt und in ein *dickes, etwas transparentes, blaß graurotes, körniges* Fell verwandelt, das sich leicht von der Kapsel ablösen läßt (sog. **granulöse Form**). — Ein anderes Mal erscheinen in der granulierenden, weichen Synovialis alsbald *trübe, gelbe, käsige, wenig scharf begrenzte Einsprengungen* von größerer Ausdehnung. Auch mikroskopisch sind dann distinkte Knötchen kaum zu finden. Diese Formen, bei denen die fungösen *Granulationen rasch käsig zerfallen*, führen meist schnell zu ulceröser Destruktion des Gelenkes **(tuberkulöse Gelenkcaries)** und kommen am häufigsten bei der ostalen Form der Gelenktuberkulose vor. Stellenweise nimmt die Wucherung der Synovialis eine Form an, welche wir auch bei *nicht spezifischen chronischen Gelenkentzündungen* nicht selten sehen. Sie treibt *papillenartige Auswüchse* oder schiebt sich *wie ein Schleier, der ödematösem Bindegewebe ähnlich sieht*, zwischen die gegenüberliegenden Knorpeloberflächen

Die tuberkulös infizierte Synovialis ist mit einem *Exsudat* bedeckt, welches serös (*Hydrops tuberculosus*) oder sero-fibrinös oder serös-eitrig oder fibrinös-eitrig oder rein eitrig (*Empyema articuli tuberculosum*) sein kann. Wenn viele zu raschem Zerfall neigende tuberkulöse Granulationen da sind, so ist das Exsudat meist fibrinös-eitrig oder eitrig.

Mitunter dominiert auch im weiteren Verlauf die Bildung schwammigen Gewebes, während *keine* nennenswerte *Eiterung* stattfindet (*rein fungöse Form*).

Zuweilen treten auch freie Körper, sog. **Corpora oryzoidea, Reiskörperchen,** melonenkernartige, gelbweiße, elastische, mitunter geschichtete Massen, aus fibrinoiden Bändern und Schollen zusammengesetzt, oft in enormen Mengen auf. Ihre Entstehung führte *Schuchardt* auf losgelöste Teile des hyalin degenerierten Synovial-*Bindegewebes* zurück, während sie nach *Goldmann* aus fibrinoid degeneriertem *Granulationsgewebe*, das sich von der Oberfläche der tuberkulös erkrankten Membran ablöst, entstehen. Dieses Granulationsgewebe hält *Goldmann* für das Vorstadium sowohl des Fungus als auch der fibrinoiden Degeneration, welcher die Reiskörper ihre Entstehung verdanken. Meist besteht ein klares, seröses *Exsudat*. Der Bacillenbefund in den Reiskörpern und die Überimpfung (Bauchhöhle, *Garrè*) fielen positiv aus. Man bezeichnet die *Reiskörperchenerkrankung*, die auch an Sehnenscheiden und Schleimbeuteln (s. bei diesen!) vorkommt, klinisch als *gutartige Form der Tuberkulose* (*Garrè, Goldmann*). Andere halten die Reiskörper für Exsudatfibrin (*König, Riese*), und es ist gewiß anzunehmen, daß auch Fibrinmassen gelegentlich Reiskörperchenform zeigen können.

Verschiedenartig sind die Veränderungen, welche der *Gelenkknorpel* erleiden kann. Durch tuberkulöses Granulationsgewebe, das von oben oder von unten (vom Knochen aus) in den Knorpel eindringt — oder durch die auf ihm liegende, einfach-entzündlich gewucherte Synovialis, sowie anderseits durch das von unten in ihn eindringende einfach-entzündliche, wuchernde Markgewebe kann der Knorpel durchsetzt und aufgezehrt werden; oft wird er zugleich von oben und unten angegriffen. Die Druckstellen des Knorpels werden meist zuerst zu völligem Schwund gebracht.

Überzieht das tuberkulöse Granulationsgewebe den Knorpel, so kann es *von oben* in ihn eindringen, wobei die Knorpelgrundsubstanz erweicht oder aufgefasert wird; die Knorpelzellen wuchern zwar anfänglich, dann aber, nachdem die Knorpelkapseln eröffnet und von dem Granulationsgewebe ausgefüllt werden, fallen sie dem Untergang anheim. So wird der Knorpel entweder stellenweise total zerstört, *exulceriert*, *defekt* oder zunächst *von zahlreichen Kanälchen*, in denen auch zuweilen Blutgefäße zu sehen sind, *durchsetzt*. — Nicht selten lagert sich *auf den Knorpel nur einfach gewucherte Synovialis*, die sehr lockerem, gallertig-ödematösem Bindegewebe gleicht. Der anliegende Knorpel wandelt sich dann in ein ähnliches, granulierendes oder *schleimiges Bindegewebe* um.

Schiebt sich das tuberkulöse Granulationsgewebe von den Randpartien aus in die tieferen, dem Knochen nahe gelegenen Partien des Knorpels oder auch in die subchondralen Schichten des Markes hinein, oder sitzt ein tuberkulöser Granulationsherd von vornherein im subchondralen Gewebe, so kann der *Knorpel* entweder *auseinander geblättert* oder vollständig *abgehoben* werden, so daß er frei zwischen den Gelenkflächen liegt (was bes. am Hüftgelenk vorkommt), oder er wird *von unten her markraumartig usuriert* und schließlich *siebförmig perforiert*. Die Knorpelzellen geraten dabei etwas in Wucherung. Leukocyten dringen in die Spalten des Knorpels und können in die Knorpelhöhlen gelangen (*Orth, Heile*). Die Granulationen können hier und da *zungenförmig an den Bohrlöchern heraushängen* und sich mitunter *pilzförmig* an der Oberfläche ausbreiten. — Ähnlich, aber weniger intensiv verläuft der Vorgang, wenn sich das *subchondrale Markgewebe an der Wucherung beteiligt*, ohne selbst tuberkulös infiltriert zu sein. Es ist dann meist sehr gefäßreich, gallertig oder lymphoid und dringt im Knorpel

markraumartig vor. Hierbei können Riesenzellen als Chondroklasten auftreten (vgl. auch *Seggel*).

Die eben erwähnte, nicht tuberkulöse Wucherung des Markgewebes bedingt oder begleitet auch die in den angrenzenden Knochen auftretende Osteoporose.

An den Knochenbälkchen bemerkt man Resorptionsvorgänge, vor allem viele *Lakunen* mit *Osteoklasten*. Kleinere Knochen, z. B. die der Fußwurzel, können unter Wucherung des Markgewebes im ganzen so *porös* werden, *daß man sie oft mit einer Sonde leicht durchstoßen kann*. Anderseits sieht man aber auch mitunter *Osteoblastenhaufen* im Aufbau und Anbau von neuem Knochen begriffen.

Haben die Granulationen den Knorpel teilweise oder völlig zerstört, ‚aufgefressen', und den *Knochen* bloßgelegt, so wird dieser *cariös*. Die *Caries des angrenzenden Knochengewebes* ist um so heftiger, je mehr die Granulationen zum Zerfall neigen, verkäsen oder eitrig schmelzen. Meist ist sie am stärksten bei der primär ostalen Form der Arthritis tuberculosa und vor allem an den großen Gelenken der Extremitäten (s. Coxitis S. 785). Hier kann es bald zu umfänglichen Zerstörungen des Gelenkes kommen (*Arthrocace*), wobei oft lebhafte Eiterung besteht.

Sind die Veränderungen im Gelenk erheblich, so fällt schon bei der äußeren Betrachtung eine oft enorme *Anschwellung der ganzen Gelenkgegend* auf. In jüngeren Stadien wird die Schwellung wesentlich durch *Ödem* bedingt, in älteren dagegen werden die Kapsel, die Bänder, die ganze Umgebung des Gelenkes, das intermuskuläre Gewebe, die benachbarten Sehnenscheiden, das subcutane Gewebe durch eine *chronische hyperplastische Entzündung* verdickt. Die äußere Umgebung des Gelenkes wird dadurch in ein derbes, schwartig-speckiges Bindegewebe verwandelt. Die Gelenkgegend fühlt sich in typischen Fällen hart an und sieht weiß, wachsartig glänzend aus (*Tumor albus*). In die Umgebung des Gelenkes wuchert meist bald auch tuberkulöses Granulationsgewebe hinein, welches *verkäsen* oder *eitrig schmelzen* kann und dann *sog. kalte, tuberkulöse Abscesse oder Fistelgänge* bildet.

In den Abscessen findet man *nur spärlich Tuberkelbacillen*. — Die *Abscesse* und *Fistelgänge*, welche in den speckig-schwartigen Massen stecken, sind mit fungösen Granulationen ausgekleidet; sie führen *zuweilen ins Gelenk* und können auch *durch die Haut* nach außen durchbrechen; ihre Granulationen, die zuweilen *pilzartig* an den Öffnungen herauswachsen, können stark Eiter produzieren. *Das Exsudat der Gelenkhöhle* kann mitunter durch Fisteln *nach außen* gelangen.

Im lockeren Bindegewebe, besonders zwischen Muskeln und Fascien, setzen sich die Fistelgänge mitunter weit fort (sog. *Senkungsabscesse* s. S. 705).

Eiterung, Abscesse und Fisteln gehören nicht notwendig zur fungösen Gelenkentzündung. Es gibt auch Fälle, welche zu bedeutender Zerstörung ohne Eiterung führen (*Caries sicca*).

In der nächsten Umgebung des erkrankten Gelenkes entstehen gewöhnlich durch *periostale Wucherung Osteophyten*, welche oft sehr reichlich und sklerotisch sind und meist stachelige, oft bizarre Formen haben. Auch in dem benachbarten Knochengewebe kann sich eine zu *Osteosklerose* führende Entzündung entwickeln.

Je mehr der Zerstörungsprozeß um sich greift, um so deutlicher tritt eine Lockerung der Gelenke und fehlerhafte Stellung, *Verschiebung* (pathologische oder spontane *Luxation*,

Destruktions-Luxation, oder eine *Subluxation*) *der Knochen* hervor, welche, was die klinische Beurteilung angeht, der beste Maßstab für die Ausdehnung des destruktiven Prozesses in den Knochen und Bändern ist (*v. Volkmann*). — Durch Lockerung des Bandapparates kann ein *Schlottergelenk* entstehen.

Sitz. Am häufigsten werden große Gelenke, Knie-, Hüft- und Ellenbogengelenk betroffen, doch auch die kleinen Gelenke bleiben nicht verschont.

Am **Kniegelenk** überwiegen meist die fungösen und hyperplastischen Wucherungen (das Knie wird hart und spindelförmig, die größte Breite liegt im Bereich der Condylen, des Gelenkspaltes). Das männliche Geschlecht wird öfter betroffen. — Am **Ellenbogen-** sowie auch am

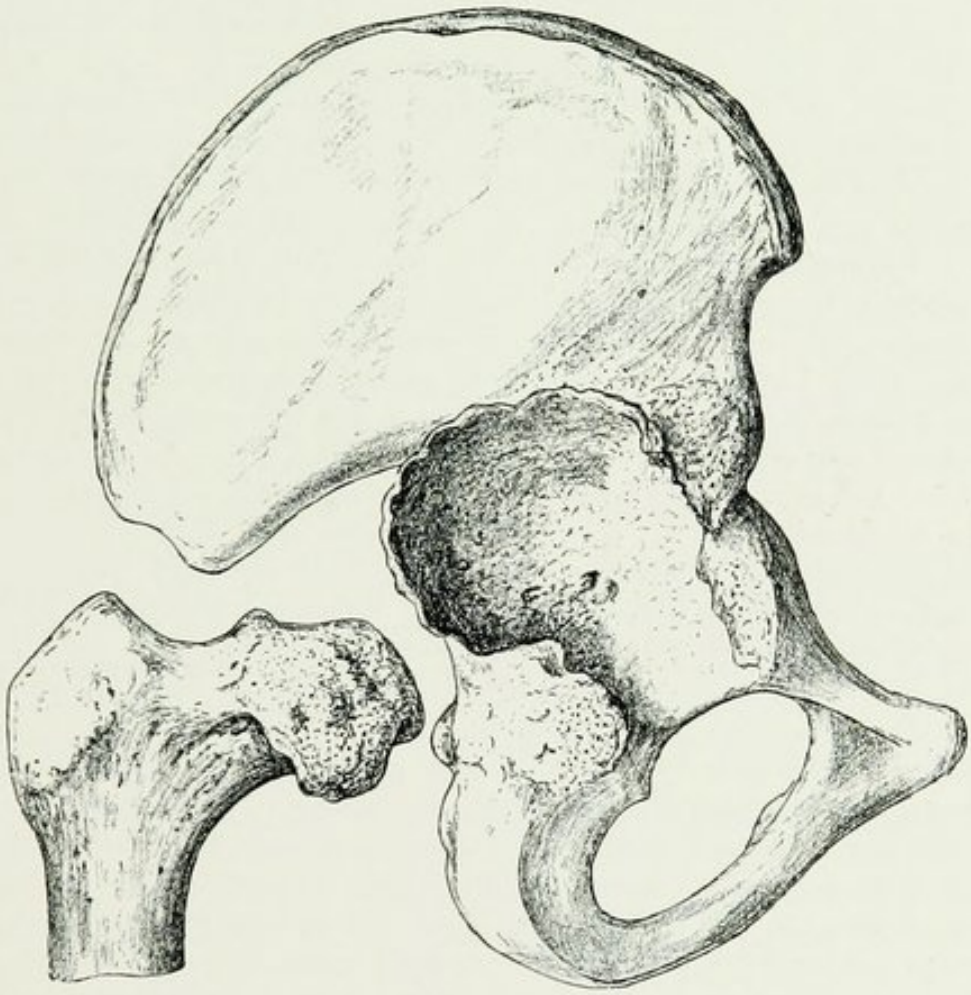

Fig. 460 u. 461.

Fig. 460. **Tuberkulöse Caries des rechten Hüftgelenks.** Starke cariöse Ausweitung der Pfanne (sog. Pfannenwanderung nach oben und hinten). Von einem 23jähr. Phthisiker. Beginn angeblich nach einem Fall auf die Hüfte im 7. Lebensjahr. Samml. Breslau. ½ nat. Gr.
Fig. 461. **Starke cariöse Zerstörung des Femurkopfes.** Von demselben Fall.

Schultergelenk kommt die Caries sicca besonders oft vor. — Am **Hüftgelenk** sieht man in der Regel die stärksten Zerstörungen der Knochen (s. Fig. 460). Bei der *Coxitis tuberculosa* können die Kapsel und das angrenzende Knochengewebe in größerer Ausdehnung zerstört werden. Durch die cariöse Ausweitung der Pfanne und konsekutive Verschiebung des Schenkelkopfes auf das Darmbein entstehen die sog. *Wanderung der Pfanne* und die sog. *intraacetabuläre Luxation* des Schenkelkopfes (Fig. 460 u. 461). Eine eigentliche Luxation ist das nicht, sondern der Kopf wird durch die Muskeln in der pathologisch erweiterten Pfanne heraufgezogen. Nicht selten kommt es zur *Perforation des Pfannenbodens.* Auch tuberkulöse Infektion des anliegenden Peritoneums, sowie iliacaler und inguinaler Lymphdrüsen kann vorkommen. Infolge aus-

giebiger Zerstörung des Kopfes, der Pfannenwanderung, der Spontanluxation, der Flexion und Rotation nach innen resultiert eine *bedeutende Verkürzung* und eine die Funktion störende *falsche Stellung* des Beins.

Ätiologie. Die Gelenktuberkulose entwickelt sich am häufigsten im kindlichen und jugendlichen Alter. Oft besteht sog. *erbliche Belastung*. *Traumen* (Fall, Stoß, Quetschung) spielen nach *klinischen* Erfahrungen eine Rolle und kommen zweifellos als mitwirkendes Moment für die Lokalisation in Betracht (nach *Pietrzikowski* in circa 20%). Auch nach den *Tierexperimenten* von *F. Krause* (Injektion von Tuberkelbacillen ins Blut, Quetschung eines Gelenkes, hier Lokalisation der Bacillen) glaubte man annehmen zu müssen, daß Traumen eine Lokalisation der Tuberkulose veranlaßten. *Friedrich*, der schwach virulente Tbb.-kulturen ins Blut brachte, sah dagegen nie eine Lokalisation in den traumatisch affizierten Gelenken und Knochen. Er ist aber der Ansicht (die auch *Pietrzikowski* — Lit. — teilt), daß Traumen (bes. Kontusionen und Distorsionen) wohl imstande sind, eine *bereits bestehende latente Tuberkulose zu verschlimmern* resp. *mobil zu machen*. — Nicht selten treten tuberkulöse Gelenkleiden auch im *Anschluß an akute Infektionskrankheiten* (Masern, Scharlach, Influenza) auf.

Verhalten zum Gesamtorganismus. Die Gelenktuberkulose kann klinisch die *primäre* und *einzige* Manifestation der Tuberkulose sein; solche Fälle bieten natürlich nach operativer Behandlung in bezug auf eine Verallgemeinerung der tuberkulösen Infektion die günstigsten Chancen. Sie können jedoch auch zu einer Generalisation der Tuberkulose führen. — Häufiger jedoch bestehen gleichzeitig *bereits* andere, auch klinisch *manifeste, chronische tuberkulöse Prozesse*, und zwar bei *Kindern* sog. skrofulöse Veränderungen (S. 162), während bei *Erwachsenen* sehr oft zugleich Lungenphthise vorhanden ist. — An tuberkulöse Gelenkleiden schließt sich mitunter eine Infektion der regionären Lymphdrüsen, zuweilen aber eine chronische Allgemeininfektion an, oder es tritt *allgemeine akute Miliartuberkulose* oder eine *tuberkulöse Meningitis* auf. Allgemeine Miliartuberkulose ist auch *nach operativen Eingriffen* bei tuberkulösen Gelenkleiden beobachtet worden (*v. Volkmann*). *Häufig geht jedoch* (ähnlich wie bei Knochentuberkulose) keine *weitere Infektion des Organismus von einem tuberkulösen Gelenk* aus. — Mitunter führt *Amyloidose* zum Tod, besonders in Fällen mit schwerer, langdauernder Eiterung.

Heilung. In den ganz frühen Stadien kann noch eine ideale Heilung stattfinden mit vollkommener Erhaltung einer guten Funktion des Gelenkes. (Wir können hier nicht näher auf die Verhältnisse bei der Behandlung der Gelenktuberkulose mit *Bierscher Stauung* eingehen, welche eine narbige Umwandlung der tuberkulösen Granulationen zum Ziel hat.) Manchmal ist die Heilung nur eine „*Scheinheilung*" durch Abkapselung, und der Prozeß kann *nach vielen Jahren* von neuem einsetzen. Schwerere Fälle heilen dagegen günstigsten Falles nur mit dauernden Störungen der Funktion des Gelenkes. So wird am Hüftgelenk die Beweglichkeit stets wesentlich beschränkt oder ganz aufgehoben. Der Ausgang in Ankylose, wobei entweder eine fibröse, schwielige Vereinigung der granulierenden aneinander liegenden Teile, oder aber eine knöcherne Ankylose (Synostose) entsteht, ist am ersten in den mit erheblicher Eiterung verbundenen oder gar durch Anwesenheit eines *Knochensequesters* komplizierten Fällen zu erwarten. — Die ankylosierten Gelenke haben häufig eine *fehlerhafte Stellung*, welche nicht zum geringsten Teil durch Schrumpfung der Kapsel und durch sekundäre (lipomatöse oder fibröse) Atrophie von Muskeln zustande kommt. Viele Gelenke, so das Knie-, Ellenbogen-, Handgelenk, sind meist *in Flexion* fixiert. Bei *Ankylose* im *Hüftgelenk* besteht *Flexion* und meist eine *Abduktion des Beins mit Rotation nach außen*, zuweilen aber auch Adduktion (s. Fig. 462). — An tuberkulöse Gelenkentzündungen können sich sehr starke *Wachstumshemmungen* der Glieder anschließen, z. B. an der Tibia nach Fungus genu, besonders bei jugendlichen Individuen; in solchen Fällen wird dann die ossifikatorische Epiphysenlinie zerstört. Mitunter kommt aber auch umgekehrt durch Reizung jener Linie ein vermehrtes Wachstum, eine *Elongation* der Tibia zustande (S. 741).

B. Syphilitische Veränderungen der Gelenke.

Sie sind ziemlich selten. Am ersten führt eine *Osteochondritis congenita* zu Epiphysenlösung und Durchbruch ins Gelenk. Ferner wird bei **kongenital Luetischen** während der Wachstumsperiode nicht selten eine exsudative Arthritis an den Kniegelenken beobachtet (*v. Hippel, Jordan*); anderes s. bei *Bosse*; *Harttung* erwähnt, daß in diesen und in den in frühester Jugend erworbenen Fällen auch die Wirbelgelenke vielfach erkranken, was zu Verkrümmung der Wirbelsäule führen kann. — **Beim Erwachsenen** können in der *Frühperiode* der Lues oft zusammenfallend mit dem Ausbruch des Exanthems akute, mit Fieber verbundene seröse Ergüsse in ein Gelenk (vor allem die großen Extremitätengelenke, zuweilen auch das Sternoclaviculargelenk) stattfinden. In der *tertiären Periode* und auch bei der *Syphilis congenita tarda* (*Bergrath*, Lit.) kommen teils Fälle vor, die das Bild eines einfachen *chronischen Hydrops* bieten, nach *Borchardt* aber bereits auf der Bildung miliarer Gummata in der Synovialis beruhen, teils solche, die durch *gröbere gummöse* Wucherungen oder *deren Residuen* charakterisiert sind. Es kommen hier 2 *Gruppen gummöser Affektionen* vor: a) *Perisynovitis und konsekutive Synovitis gummosa* (*Jastrebow*), eine gummöse Wucherung, die aus der Kapsel und dem periarticulären Bindegewebe oder von dem Periost auf das Gelenk übergreift; hier können Zotten von gummösem Bau entstehen. Dringen gummöse Massen in den Knorpel ein, so entstehen ulceröse Defekte, die bis auf den Knochen gehen können und später narbig (glatt oder strahlig) ausgeheilte, grubige, scharf begrenzte, wie herausgemeißelte Usuren im sonst eventuell ganz unveränderten Knorpel oder Knochen hinterlassen; b) *die primär ostale Form*, die sekundär auf Knorpel und Weichteile des Gelenkes übergreift und meist ausgedehntere Zerstörungen macht. Vereiterung und Ankylose können resultieren (vgl. *Gangolphe, Fouquet, Zesas, Lit.*). Syphilitische Gelenkerkrankungen im Röntgenbilde s. bei *Bergrath* (Lit.).

In einem vom *Verf.* kurz beschriebenen Falle (65jähr. Frau, seit 15 Jahren syphilitisch) trat die Erkrankung an beiden Kniegelenken, an genau korrespondierenden Stellen auf, und zwar außen am vorderen Winkel des Condylus int. fem.; hier sah man am linken Kniegelenk eine unregelmäßig ausgezackte, tiefe, glatte, circa kirschgroße, halbkugelige Grube, rechts dagegen von außen in das Gelenk eingedrungene gummöse Massen, welche zum Teil tief in den Knochen und den Knorpel vordrangen, wobei in letzterem dieselbe zackige Begrenzung wie links bereits hervortrat. Der Fall gehört der Form a) an.

Differentialdiagnose: a) *Lues*, nur dann absolut sicher, wenn Gummabildung, besonders multiple, da ist. Wassermannsche Reaktion. — b) *Tuberkulose*: Schwellung, Schmerzhaftigkeit, Zerstörung, Funktionsstörung sind größer als bei a und c. — c) *Arthritis deformans*: außer Usuren, die aber nicht wie bei Lues von eventuell unverändertem Knorpel und Knochen umgeben sind, finden sich stets auch Wucherungsprozesse am Knorpel und Knochen. Oft sind gerade die Defekte von hypertrophischen Wülsten umgeben.

C) Bei **Lepra** kommen Veränderungen vor, die mit Arthritis deformans im ganzen übereinstimmen oder mehr den Arthropathien (bei Tabes und Syringomyelie) gleichen, namentlich die leprösen Füße; in letzterem Falle dürfte die durch die Neuritis bedingte Analgesie, Anaesthesie und Muskelatrophie, welche die Gelenke schlaff und ihre Bewegungen ataktisch macht, im Verein mit hochgradiger Knochenatrophie (s. S. 718) zur Erklärung der Gelenkdeformationen hinreichen, ohne daß man auf Veränderungen des Rückenmarks oder auf hypothetische trophische Nerven zu rekurrieren braucht. (Vgl. auch *Hj. Heiberg, Harbitz.*)

5. **Geschwülste** der Gelenke. *Primäre* Geschwülste z. B. Angiome, Sarcome, meist von der Kapsel ausgehend (*v. Ruediger*, Lit., *H. Burckhardt, Hannemüller, Lejars* u. *Rubens-Duval*) sind sehr selten. Neuerdings wurden in wenigen Fällen *Gelenkchondrome* beschrieben (diffuse Chondromatose, *Reichel, Riedel*), die von der Synovialis ausgehen, das ganze Gelenk in Form zahlloser Knötchen auskleiden und durch Druck auch in die Kapsel, Bänder, Muskeln und (wie in dem Fall am r. Kniegelenk von *Lexer*) in Knochen und Knorpel eindringen können. Ursache: Keine Entzündung (wie bei den S. 773 erwähnten Veränderungen), sondern wohl

embryonale Anlage (Keimversprengungen?). — *Sekundär* kann eine primäre Knochengeschwulst oder ein metastatischer Tumor im Knochen auf ein Gelenk übergreifen.

Anhang.

Die folgenden Veränderungen können hier nur in aller Kürze abgehandelt werden. Näheres gehört in die spezielle Chirurgie.

1. Ankylose.

Früher bezeichnete man mit Ankylose (ἀγκύλος krumm) eine winklige Stellung, jetzt versteht man darunter allgemein Steifigkeit des Gelenkes, hervorgerufen durch Krankheitsprozesse im Gelenk selbst. Man spricht daher auch von *intracapsulärer Ankylose*. Die gelenkig verbundenen Knochen werden gegeneinander fixiert. — Geschieht die Fixierung durch Kapselverdickung, so spricht man von *Kapselankylose*. — Ist die Steifigkeit durch Veränderungen

Fig. 462.

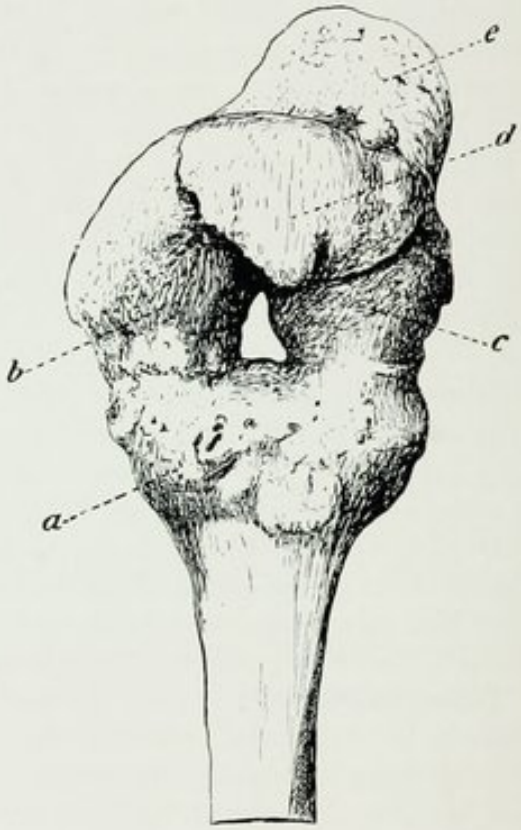

Fig. 463.

Fig. 462. **Knöcherne Ankylose des r. Hüftgelenkes** von einem 34jähr., an chron. Lungentuberkulose verstorbenen Mann. Circa ¼ nat. Gr. Samml. Basel.

Fig. 463. **Knöcherne Ankylose** des *l. Kniegelenkes mit Synostose der Patella* nach eitriger, im Anschluß an Osteomyelitis des Femur entstandener Gelenkentzündung. Hyperostose und Sklerose des Femur (*e*) (Breitendurchmesser des Schaftes 5,5 cm, der Epiphyse 9 cm). *a* Tibia. *b* Condylus ext. *c* Condylus int. *d* Patella. Samml. Breslau.

in der Umgebung des Gelenkes, so durch narbige Verkürzung der Weichteile, Kontrakturen von Bändern, Muskeln, Fascien usw. veranlaßt, so besteht eine *extracapsuläre Ankylose*. Eine besondere Form derselben ist die Knochenbrücken-Ankylose, eine mehr oder weniger vollständige Fixierung eines Gelenkes durch außen an demselben ansetzende, klammerartige Knochenspangen.

Bei der *Ankylosis vera* sind die Knochen total fixiert, bei der *incompleta oder spuria* sind sie noch etwas beweglich. Die Vereinigung der Gelenkenden kann durch fibröses, selten knorpeliges, oder durch knöchernes Gewebe bewirkt werden. Der Knorpel kann schwinden, da der zu seiner Erhaltung nötige physiologische Reiz (Druck und Flächenverschiebung, „Ab-

scherung", *Roux*) wegfällt. Man spricht von *Ankylosis fibrosa, cartilaginea, ossea*, wenn die knöchernen Gelenkenden direkt durch eines dieser drei Gewebe vereinigt sind. Bleibt noch ein Teil des Gelenkknorpels stehen, und besteht im übrigen eine fibröse Verwachsung, so kann man von *A. fibrosa intercartilaginea* sprechen. —Die *A. ossea* entwickelt sich nach Zerstörung des Knorpels, wie das z. B. nach eitriger Arthritis vorkommt (Fig. 463). Die Knochenwundflächen in einem so ulcerierten Gelenk verhalten sich ähnlich wie Frakturenden. Die Flächen können knöchern verschmelzen, wobei die verbindenden Bälkchen entweder direkt aus wucherndem Keimgewebe oder so entstehen, daß sich erst knorpelig-fibröse Verwachsungen bilden, in denen sich sekundär Knochen entwickelt. Auch das wuchernde Periost und das parostale Gewebe können zur knöchernen Vereinigung der Gelenkenden beitragen.

Umbau der Architektur bei Ankylosen. Entsteht eine Ankylose an jugendlichen, noch nicht ausgewachsenen Knochen, so wird beim weiteren Wachstum eine den neuen statischen Anforderungen angepaßte Architektur geschaffen (Transformationsgesetz *Wolff*'s), die bei geringster Verwendung von Knochenmaterial den funktionellen Anforderungen möglichst vollkommen genügt. — Aber auch wenn das Wachstum der ankylotisch verbundenen Knochen beendet ist, findet mit der Änderung der Belastung ein innerer *Umbau der Architektur*, eine funktionelle Anpassung (*Roux*) statt; nicht als ob sich die starren Teile verschöben, sondern die Bälkchen werden hier resorbiert, wo sie überflüssig werden, während an anderen Stellen, wo die veränderte Druck- und Zugrichtung es erfordern, ein Anbau neuer Knochensubstanz erfolgt. So werden bei winkliger Ankylose die an der konkaven Seite gelegenen Knochenteile dichter (Aktivitätshypertrophie, *Roux*), die an der konvexen poröser.

2. Skoliose, Kyphose, Lordose.

Krümmung der Wirbelsäule nach der Seite, nach hinten, nach vorn. Unter *physiologischer Skoliose* versteht man eine leichte Ausbiegung der Brustwirbelsäule nach rechts. Steigert sich die Biegung unter pathologischen Verhältnissen, so durch ungleiche Belastung der Wirbelkörper bei schlechter Körperhaltung, z. B. beim Schreiben, Klavierspielen usw., und Weichheit der Wirbelkörper infolge von malacischen Prozessen (Rachitis, Osteomalacie, Ostitis deformans), seniler und Inaktivitätsatrophie oder trophischen Störungen, (z. B. bei Hydromyelie u. a.), so wird der Dorsalteil konvex nach rechts, der Lumbalteil dagegen in entgegengesetzter Richtung kompensatorisch konvex nach links ausgebogen, wobei die konsekutive Krümmung zuweilen viel stärker sein kann als die primäre. Die Kyphose wird durch die Lordose kompensiert, wobei der längere Schenkel der Kyphose die Kompensation übernimmt, wofern sie sich nicht auf beide verteilt. In hohen Graden sind die Wirbelkörper keilförmig komprimiert, und die Krümmung wird eine *fixierte*, die nicht mehr zum Ausgleich zu bringen ist. Schwere Grade von Skoliose sind meist von *Kyphose* begleitet (Kypho-Skoliose).

Die Aorta folgt der Krümmung, zum Teil auch die Trachea; die Speiseröhre geht, wofern sie nicht abnorm fixiert ist, unter der Bifurkation von der Wirbelsäule ab und zieht wie eine Saite am Bogen über die Krümmung hinweg (vgl. *v. Hacker, Jawin*).

Die (am häufigsten rechtskonvexe) **Kyphoskoliose des Thorax** ist eine für die Organe der Brusthöhle folgenschwere Mißstaltung. Wie Fig. 464 zeigt, ist der Thorax dabei so verschoben, daß die *konvexseitige* Thoraxhälfte in allen Dimensionen verkleinert ist; die Rippen können die Wirbelsäule schließlich berühren. Das zieht eine Beeinträchtigung der entsprechenden Lunge nach sich, die aus dem engen hinteren Thoraxabschnitt herausgedrängt und in den gleichfalls reduzierten vorderen verlagert wird. Die *konkavseitige* Hälfte dagegen zeigt im Vergleich zur anderen Seite eine Erweiterung im Breitendurchmesser, die Rippen machen

einen großen Bogen, strecken sich (s. Fig. 464), aber der gerade und besonders der Höhendurchmesser sind geringer, letzterer, weil sich die Rippen zusammen-, eventuell dachziegelartig übereinanderschieben. — Durch die Raumbeengung der *Lungen*, die noch durch Verschiebung der Bauchorgane und folgenden Hochstand des Zwerchfells erhöht werden kann, kommt es zu Atelektasen in den Lungen und partiellen Verödungen (s. *Bertsch*) und zu einer Erschwerung der Circulation, die sich sowohl in Stauung in den Lungen, als auch in einer *Dilatation* und *Hypertrophie* des rechten *Herzens* (s. S. 48) geltend macht. Das Herzgewicht ist konstant vergrößert (bis zu 550 g). *Herzinsufficienz*, die allmählich oder zuweilen auch ganz plötzlich eintritt, ist die häufigste Todesursache bei schweren Kyphoskoliosen. Auch die Organe der *Bauchhöhle* erfahren Circulationsstörungen (Stauung), Formveränderungen (Querfurche der Leber) und oft außerordentliche Verschiebungen (s. Abb. bei *May*, *Ponfick*).

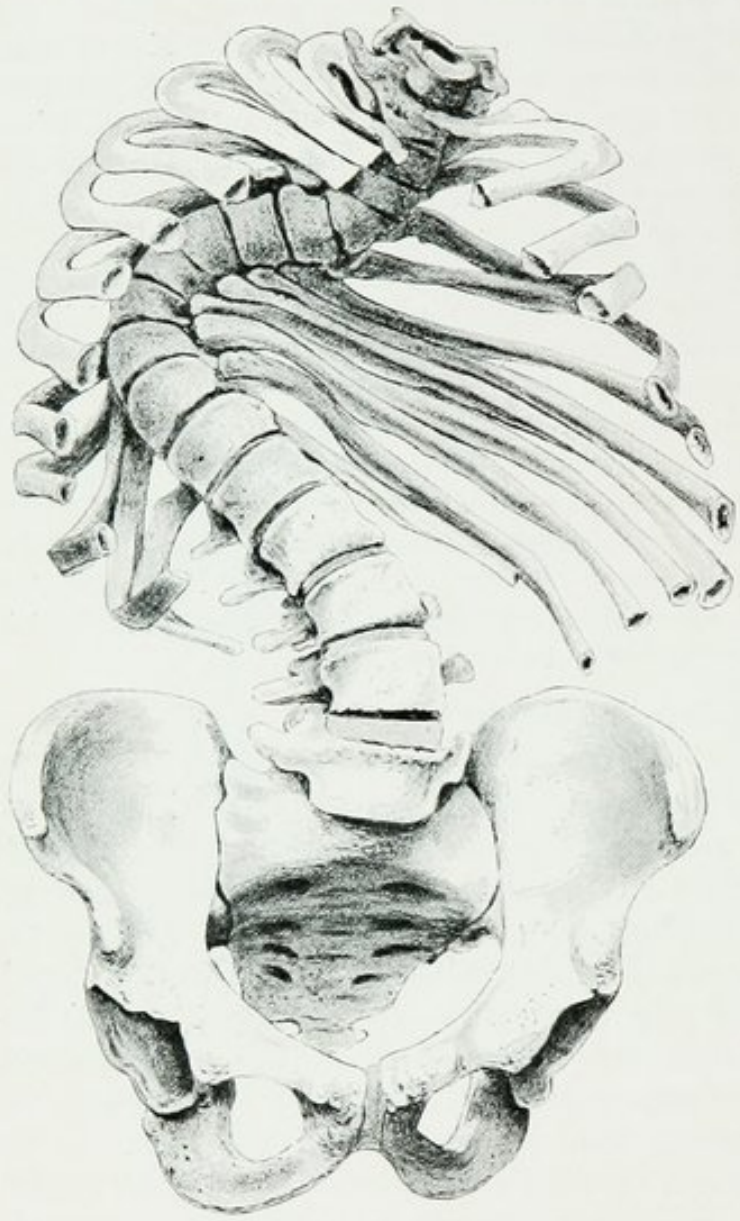

Fig. 464.
Kypho-Skoliose der Wirbelsäule. 58jähr. Mann. Samml. Basel.

Näheres über die verschiedenen Formen des Thorax, je nach dem Sitz der Kyphose und ihren Kombinationen mit Skoliose und Lordose s. bei *Schultheß*.

Über Rotation und Torsion der Wirbelsäule als Reaktion auf Verbiegung s. die interessanten Ausführungen bei *Sellheim*.

Bei der sog. traumatischen Spondylitis (*Kümmell*, *Henle*) und der dabei auftretenden *Kyphose* handelt es sich um eine von ankylosierender Spondylitis gefolgte *Kompressionsfraktur* (vgl. z. B. *Eug. Fraenkel*).

Über die *Pott*sche Kyphose bei Caries tuberculosa s. S. 707. *Lordose*, am häufigsten an der Lendenwirbelsäule zu sehen, entsteht hier einmal als Kompensation einer oberhalb gelegenen Kyphose, dann bei der durch Rachitis oder durch Luxation der Schenkelköpfe hervorgerufenen Beckendeformität, ferner infolge von Fixation des Hüftgelenkes bei Coxitis, wenn die Neigung des Beckens vermehrt ist, sowie bei Muskelatrophie.

3. Luxationen (Verrenkungen) der Gelenke.

Man unterscheidet a) **Luxation;** die Gelenkteile werden vollständig aus dem gegenseitigen Zusammenhang gebracht; die Kapsel ist eingerissen. b) **Subluxation** ist eine dauernde

Verschiebung der Gelenkenden, wobei die Gelenkflächen jedoch nicht völlig außer Berührung sind. Die Kapsel braucht nicht eingerissen zu sein.

Distorsion (*Verstauchung*) ist eine gewaltsame Gelenkdehnung von momentaner Dauer: Luxatio sponte reposita. Kapsel und Bänder können dabei zerreißen. — *Habituelle Luxationen* sind recidivierende Verrenkungen, auf Dehnbarkeit der Kapsel oder einem Riß oder auf Mangelhaftigkeit einer Kapselnarbe beruhend. — *Komplizierte Luxationen* sind mit Knochen- oder Hautverletzungen usw. verbunden.

Man unterscheidet: a) **traumatische**, b) **spontane,** c) **kongenitale Luxationen.**

a) **Traumatische Luxation.** Kapsel und Bänder werden zerrissen. Der Gelenkkopf tritt durch den (oft schlitzförmigen) Kapselriß heraus. Wird er nicht bald reponiert und dadurch das verrenkte Glied aus seiner abnormen Lage gebracht, so entsteht eine *inveterierte Luxation.* Der Kapselriß kann verwachsen. Außer Funktion gesetzte Muskeln atrophieren. Um den dauernd luxierten Gelenkkopf kann sich eine Art neuen, oft recht vollkommenen Gelenkes bilden (*Nearthrose*). Der auf die Beckenschaufel luxierte Schenkelkopf kann sich, falls er beweglich bleibt, zuweilen förmlich in die knöcherne Unterlage eingraben, indem letztere durch Druckatrophie schwindet. In anderen Fällen bildet das Periost einen Wall von neuem Knochen, während sich die Unterlage des beweglichen Kopfes durch Ostitis ossificans verdichtet. So kann sich dem Kopf eine neue Gelenkpfanne anpassen, welche mitunter sogar einen Knorpelüberzug erhält.

In anderen Fällen wird der luxierte Teil mit der knöchernen Unterlage und den umgebenden Weichteilen durch fibröse oder knöcherne *Ankylose* fest verbunden. — Ragt der luxierte Teil frei zwischen Weichteile oder nach außen, so kann er atrophieren. Mitunter verändert er sich wie bei der Arthritis ulcerosa sicca. — *Eine verlassene Gelenkkavität*, z. B. das Acetabulum oder ein durch die Luxation *freigewordenes Gelenkende* bedeckt sich mit Bindegewebe; der Knorpel fasert sich auf und wird fibrös umgewandelt. Die Pfanne flacht sich ab, teils durch Atrophie der alten Teile, teils durch Ausfüllung mit neuer Knochenmasse und Bindegewebe.

b) **Spontane,** pathologische oder entzündliche **Luxationen** entstehen durch Dehnung der Bänder, z. B. bei Hydarthros (*Distentionsluxation*); oder infolge ulceröser Vorgänge am Gelenk (*Destruktionsluxation*), vor allem bei Tuberkulose. Man sieht sie hauptsächlich am Hüft- und Kniegelenk. Beim Tumor albus des Knies (S. 785) entstehen oft Subluxationen. Vgl. auch Coxitis tuberculosa (S. 785).

Bei der *Spondylolisthesis* (σπόνδυλος der Wirbel, und ὀλίσθησις das Ausgleiten) gleitet die Lendenwirbelsäule infolge einer Verschiebung des 5. Lendenwirbelkörpers ins *Becken.* Es gleitet nur der Körper dieses Wirbels, während seine unteren Gelenkflächen den Kontakt mit den oberen Fortsätzen des ersten Sacralwirbels behalten und auch der Processus spinosus samt den angrenzenden Bogenteilen an seiner Stelle bleibt. Die Verschiebung, die also nur den Wirbelkörper betrifft, ist nur möglich durch eine Verlängerung der Interarticularportion des 5. Lumbalwirbels und tritt entweder beim Vorhandensein von Frakturen oder ohne solche auf, wobei man dann auf Entwicklungsanomalien (Syndesmosen, Ossifikationsdefekte) der lumbosacralen Gelenkfortsätze oder des Bogens des 5. Lendenwirbels als prädisponierende Ursachen rekurriert, während der erhöhte Druck der Rumpflast bei senkrechter Körperhaltung die unmittelbare Ursache der Wirbelverschiebung abgibt. Durch Druck und Reibung kann es zu Schwund des Zwischenknorpels und zu Synostose zwischen den aufeinander verschobenen Wirbelflächen kommen. Verengerung der Conjugata, Aufhebung der Beckenneigung infolge der Verlegung des Schwerpunktes der Rumpflast nach vorn u. a. sind die Folgen (**Lit.** im Anhang).

Als *Coxarthrolisthesis-Becken* (*Pelvis Chrobak*) beschrieb *Eppinger* eine zu Verengerung des Beckens führende Veränderung, bei der die Kuppen der Hüftgelenkpfannen stark ins Becken vorragen (Protrusion des Pfannenbodens, intrapelvine Vorwölbung). Infolge Weich-

heit und Nachgiebigkeit des Knorpelfeldes der Pfanne soll der wachsende Femurkopf diese Stelle herausdrücken. Nach *Kuliga* können aber auch durch Arthritis deformans ähnliche Veränderungen hervorgerufen werden. *Verf.* sah einen ausgesprochenen Fall bei einer tabischen Arthropathie bei einem 48jähr. Mann; die mit knöchernen Randwülsten umgebene linke Pfanne wölbte sich ins Becken vor und hatte eine Tiefe von 9 cm. Nach *Schlagenhaufer* handelt es sich dabei um die spontane Ausheilung einer wahrscheinlich immer gonorrhoischen Coxarthritis, s. auch *Henschen*.

c) **Kongenitale Luxationen** kommen besonders am Hüftgelenk, jedoch auch am Kniegelenk vor. Es sind zum Teil auf Hypoplasie der die Gelenke konstituierenden Teile beruhende *Hemmungsbildungen*, die aus sehr früher Zeit stammen und mit anderen Bildungshemmungen verbunden sein können; am Hüftgelenk wird die Pfanne so klein, daß der Gelenkkopf, selbst wenn er auch kleiner wie normal ist, nicht hineinpaßt. — Zum anderen Teil sind es *fötal akquirierte Spontanluxationen*, welche in die spätere Zeit des Fötallebens fallen; der Kopf wird durch eine abnorme Stellung der unteren Extremitäten allmählich aus der Gelenkpfanne herausgedrängt. Andere Luxationen entstehen *traumatisch während der Geburt* (Lit. bei *Joachimsthal*).

4. Andere abnorme Stellungen der Gelenke.

Die Hauptformen dieser teils infolge von *Entwicklungsstörungen angeborenen*, teils an *vorher normalen Gelenken* entstandenen Deformitäten sind:

Pes varus, Klumpfuß, Sohle nach innen (Supination), äußerer Fußrand nach unten gekehrt. — **Pes varo-equinus,** der Fuß steht gleichzeitig etwas in Plantarflexion. — **Pes valgus, s. planus,** Plattfuß, Sohle nach außen (Pronation), innerer Fußrand nach unten gekehrt. — **Pes calcaneo-valgus,** Plattfuß in Dorsalflexion (s. Fig. III). — **Pes equinus,** Pferdefuß, Spitzfuß, Sohle nach hinten gekehrt, die Zehen gekrümmt, so daß der Fuß (s. Fig. I) beim Stehen den Boden mit den Zehen und den Vorderenden der Metatarsalknochen berührt. — **Pes calcaneus,** Hackenfuß, Ferse nach unten, Fußspitze nach oben gerichtet (Dorsalflexion). (Fig. II).

Sind genannte Veränderungen *angeboren*, so kann man sie manchmal auf Raumbeschränkung im Uterus, die durch Fruchtwassermangel herbeigeführt wird, zurückführen (*v. Volkmann*). Ein geringer Grad von Pes varus ist beim Fötus physiologisch.

Pes equinus, Pes calcaneus und Pes valgus kommen aber auch öfter infolge *neurogener Lähmungen* zustande, denen häufig spinale Kinderlähmung, seltener eine periphere Nervenerkrankung zugrunde liegt, und die zu den sog. *paralytischen Kontrakturen* führen. Der *paralytische Pes equinus* hängt infolge Lähmung aller Muskeln herab wie an der Leiche ohne Totenstarre. Der *paralytische Pes calcaneus* entsteht dadurch, daß der von den gelähmten Wadenmuskeln nicht gehörig festgehaltene Calcaneus nach vorn einknickt — Zu weiteren Gestaltsveränderungen trägt dann die Belastung mittels der Körperschwere bei. Die Deformität wird zu einer *dauernden*, nicht wie man früher annahm, durch antagonistische Kontraktur nicht gelähmter Muskeln (denn sie tritt auch ein, wenn alle Muskeln gelähmt sind), sondern durch Veränderung der Form der Gelenkflächen und Knochen und sekundäre *nutritive Verkürzung* der Bänder, Muskeln und Sehnen (z. B. der scheinbar kontrahierten Achillessehne), wie das vor allem *v. Volkmann* und *Hueter* zeigten.

Pes equinus kann auch durch eine Entzündung, z. B. einen Absceß in der Wade, veranlaßt werden, indem sie die Muskeln zur Kontraktion reizt; ähnlich kann ein Psoasabsceß zu Flexion im Hüftgelenk führen (*myopathische Kontraktur*).

(Der *Chinesinnenfuß* ist nach *H. Virchow* ein künstlicher *Pes equino-varo-calcaneus.*)

Der *Pes planus acquisitus* (erworbener Plattfuß) entsteht dadurch, daß durch den Druck der Körperlast das Fußgewölbe abgeflacht wird. Dieses wird teils durch die Sohlenmuskeln, teils durch den quer durch die Sohle verlaufenden, förmlich um den Talus herumgeschlungenen (*Henke*) M. tibialis posticus (der auch den inneren Fußrand hebt — Supination) in Spannung gehalten. Ermüdet der Muskel durch langes Stehen, so zwingt die Körperlast den Fuß in

Pronation und drückt das Gewölbe ein; dieses kann sogar nach unten konvex vortreten. Wie sich dadurch die Konturen der Sohle ändern, und wie der Fuß immer mehr Fläche gewinnt, hat *v. Volkmann* durch Sohlenabdrücke (Fig. 465) sinnreich demonstriert. Die Fußwurzelknochen erleiden außer den Verschiebungen erhebliche, durch Änderung der statischen Bedingungen veranlaßte Formveränderungen (Lit. bei *v. Frisch*).

Der **Hallux valgus,** Abduktionsstellung der großen Zehe, ist wohl meist als statische Deformität im Sinne von *J. Wolff* anzusehen (*Heubach*), hervorgerufen durch Druck zu spitzer und oft auch zu kurzer Stiefel und bei Barfüßigen durch aktiven Druck des Fußes gegen den Fußboden. (*v. Volkmann* nahm eine deformierende Erkrankung des Metatarsophalangealgelenkes als das Primäre an.) Es gibt auch einen *angeborenen H. v.* (Lit. bei *Zesas*).

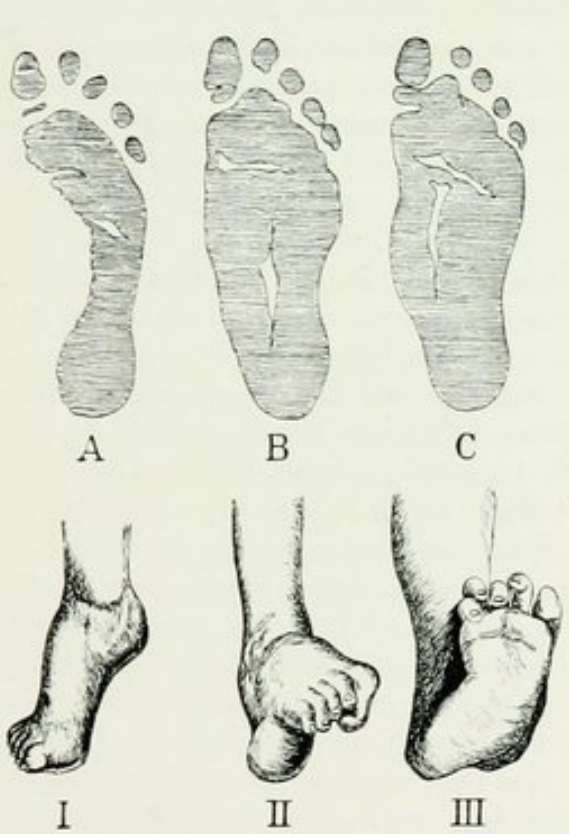

Fig. 465—468.

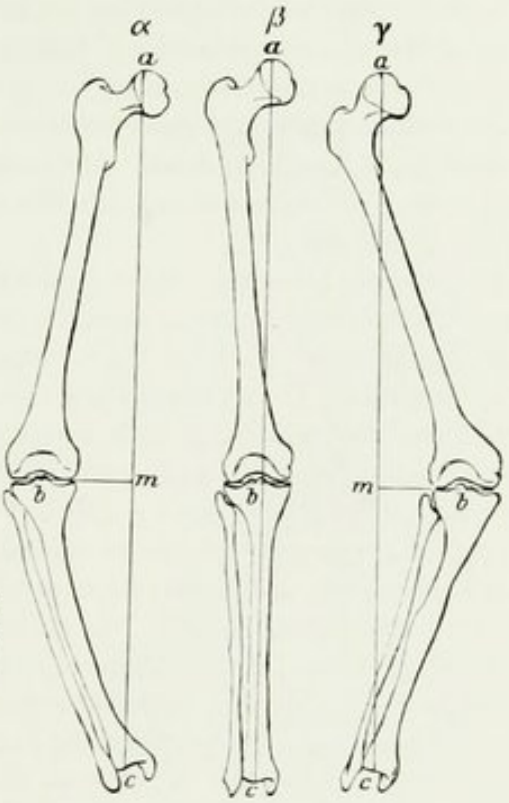

Fig. 469.

Fig. 465. Nach *v. Volkmann*; verkleinert.
A Fußstapfe, **Sohlenabdruck eines normalen Fußes,** B eines schweren **Plattfußes,** C eines ungewöhnlich schweren akquirierten **Plattfußes.**

Fig. 466—468. Nach *v. Volkmann.*
I **Pes equinus paralyticus.** II **Pes calcaneus paralyticus** (Hackenfuß) mit **Hallux valgus.** III Angeborener **Pes calcaneo-valgus** mit sehr starker Abduktionsknickung, von einem neugeborenen Kinde, infolge intrauterinen Druckes entstanden. Stellung des Fußes während das Kind schläft.

Fig. 469. Nach *Mikulicz.*
rechtes Bein { α **Genu varum.** β **Normales Bein.** γ **Genu valgum.** *abc* resp. *amc* Richtungslinie der Schwere.

Beim **Genu valgum** (Bäckerbein, X-Bein, Kniebohrer) bildet der Oberschenkel mit dem Unterschenkel einen nach außen offenen, stumpfen Winkel; das Kniegelenk weicht nach innen ab. Beim **Genu varum** (Säbelbein, O-Bein) ist der Winkel nach innen offen, das Kniegelenk nach außen abgewichen (s. Fig. 469 α und γ). Die Richtungslinie der Schwere rückt beim Genu valgum so weit nach außen, beim varum so weit nach innen, daß sie die stützende Fläche der Gelenkenden nicht mehr trifft. Man unterscheidet Genu valgum *infantum* und

adolescentium, ersteres bei rachitischen Kindern, welche anfangen, ihre Gehwerkzeuge zu gebrauchen. Das Genu valgum adolescentium beruht nach *Mikulicz* auf Spätrachitis (über die sog. Spätrachitis vgl. S. 730). Von wesentlichem Einfluß für das Zustandekommen der Deformität ist die Körperschwere (vieles und schiefes Stehen); daher ist die Kombination von Genu valgum und Pes valgus (planus) nicht selten. (Nach *Mikulicz* betrifft die Krümmung im wesentlichen die Diaphysenenden des Femur und der Tibia; an die teils durch ungleiches Knorpelwachstum, teils durch Verbiegung schief entwickelte Diaphyse ist das Gelenkstück schief angesetzt. An den Epiphysen selbst kommen die Weichheit des Knorpels und ferner ein ungleiches Wachstum des Knorpels als sekundäre Momente in Betracht, indem der Knorpel beim Genu valgum nach der *Wolff*schen Theorie [der freilich die *Volkmann-Hueter*sche Drucktheorie direkt entgegengesetzt ist] auf der belasteten, gebrauchten Außenseite hypertrophisch, auf der anderen, nicht gebrauchten, inneren Seite, wo der zur Erhaltung normaler Wachstumsverhältnisse nötige Gegendruck — vgl. S. 789 — fehlt, atrophisch wird.)

Als **Cubitus valgus** und **varus** bezeichnet man am Ellenbogen Abweichungen des Vorderarms nach *außen* und nach *innen*. Ein geringerer Grad von C. valgus ist physiologisch (*Mikulicz*); beim Weib steigert er sich mit Erlangung der Pubertät (*Hübscher*). — Über *Humerus varus* vgl. *E. Bircher*.

Die *normale Form und Stellung des* **Femur***halses* u. *-kopfes* beruht auf genauer Adjustierung verschiedener Kräfte u. zwar des Belastungsdruckes, des Widerstandes der Knochen und der Tätigkeit der Muskeln. Abweichungen von der Norm sind:

a) **Coxa vara** s. *Collum varum* (*E. Müller*, *Hofmeister* und *Kocher*), eine jetzt viel beachtete *typische Schenkelhalsverbiegung*, die in *Verringerung des Winkels* (*Neigungswinkels*) *des Schenkelhalses zum Schaft* (von 126—129° normal nach *Lauenstein* — s. bei *Härting* — bis unter einen rechten bis spitzen Winkel herab — *Müller*) besteht; *der Kopf steht tiefer*. Zugleich mit der Knickung oder Verbiegung des Halses entwickelt sich eine *abnorme Stellung des Beins* in Extension, Adduktion und Auswärtsrotation *mit Verkürzung*. — Die Ansichten über die **Ursache** dieser Verbiegung sind geteilt. Das *statische Moment, die Belastung*, spielt jedenfalls eine Hauptrolle bei dieser Deformität, besonders bei der **C. v. adolescentium** (13.—18. J.), die vielleicht am häufigsten lang aufgeschossene, schwer arbeitende Individuen betrifft (*Sudeck*). Ob abnorm lange und schwere Belastung hier allein genügt, was nach *Sprengel*, *Sudeck*, *Manz* u. a. nicht unwahrscheinlich ist, oder ob es dazu noch einer besonderen Nachgiebigkeit des Knochengewebes bedarf, ist noch strittig. (Man denkt an Rachitis resp. sog. Spätrachitis — *Hofmeister*, oder an juvenile Osteomalacie, wie in einem von *Langhans* untersuchten Fall von *Kocher*.) Sicher ist, daß z. B. bei puerperaler Osteomalacie (*Hofmeister*), bei seniler Osteoporose, bei Ostitis fibrosa (*Küster*), nach Osteomyelitis (*Volkmann*), bei Arthritis deformans, ferner nach Traumen (*Sudeck*) typische C. v. entstehen kann, sowie auch infolge traumatischer Epiphysenablösung und nachträglicher Verwachsung (*Sprengel*). — Die **Coxa vara infantum,** die viel seltener ist und in die Zeit des ersten Gehens (2.—3. Jahr) fällt, bezieht *Hofmeister* auf Rachitis. — Es gibt auch eine **Coxa vara congenita,** *Verf.* bildete schon vor längeren Jahren einen schweren derartigen Fall ab *). Später beschrieb *Bosse* die Coxa vara adnata chondrodystrophica genauer. (Anderes über C. v. cong. bei *v. Frisch*.) — *Kocher* zeigte, daß der Ort der Verbiegung an einer bestimmten Stelle in der Nähe der Epiphysenlinie liegt; nach *Sudeck* fehlt dem jugendlichen Femur an dieser Stelle noch eine Knochencrista, die sich später als Verstärkung des Zugbogensystems ausbildet und bei intrakapsulären Schenkelhalsfrakturen der alten Leute gerade der Bruchstelle entspricht.

b) **Coxa valga** ist das Gegenteil der Coxa vara; der Schenkelhalsneigungswinkel vergrößert sich. Dieser steile Schenkelhals kommt vor: kongenital, nach Verletzungen, bei angeborener Hüftgelenksluxation, bei Rachitis, Osteomalacie, multiplen Exostosen, bei Genu valgum,

*) Fig. 12 u. 14 mit Neigungswinkel unter 90°, in der Arbeit: Die Chondrodystrophia hyperplastica, Z. B. XIII, 1893.

bei Paralyse am pendelnden Bein, sowie an Beinen, die nicht tragfähig, aber sonst nicht gelähmt sind, sowie nach hohen Amputationen (*Lauenstein*, *Tubby*, *Hofmeister*, *Th. Kölliker*, *Stieda*, *Kumaris*, Lit.).

Als **Manus valga** bezeichnet man eine von *Madelung* genauer beschriebene Deformität der Hand, die in „spontaner Subluxation nach vorne" besteht (*Sauer*, *Putti*, *Siegrist*, Lit., *P. Ewald*); nach *Poncet* und *Leriche* handelt es sich hier nur um ein Symptom, das durch die verschiedensten Prozesse bedingt sein kann (Rachitis, ostitische Vorgänge, Tuberkulose), die zu Verkrümmungen des Vorderarms oder zu Erkrankungen des Bandapparates des Handgelenkes führen.

Freie Gelenkkörper.

Im Laufe des Kapitels über die Gelenkerkrankungen war schon wiederholt davon die Rede. Resümieren wir, so ergeben sich als Entstehungsarten von *Corpora libera* articulorum:

1. *Traumatische Absprengung* (Stoß, Fall) *von normalen* oder auch von bereits durch destruierende Entzündung isolierten und im Gelenk angewachsenen (*König*) oder von hyperplastischen *Knorpel- oder Knochenstücken* (bei Arthritis deformans, vgl. *Lindenstein*) oder von solchen, die sich in der Gelenkkapsel bildeten. Knie- und Ellenbogengelenk (an dem traumatisch auch sehr oft periarticuläre Knochenbildung, auch in Muskeln, vorkommt, *Loison*, *Machol*) sind bevorzugt. — Nach *Barth* stirbt der knöcherne Anteil des Sprengstücks ab, während der knorpelige am Leben bleibt. Die Bruchfläche wird entweder durch osteoides oder häufiger durch Knorpelgewebe abgeschlossen und von einem Bindegewebsmantel bedeckt.

2. Loslösung von gewucherten, *knorpelig gewordenen Gelenkzotten bei Arthritis deformans* (S. 773). Diese Gelenkkörper, oft in großer Zahl vorhanden, sind hirsekorn- bis walnußgroß und im Centrum ossifiziert (sog. *Gelenkmäuse*). Auch hier sind Knie- und Ellenbogengelenk bevorzugt (Fig. 454 u. 470).

3. Loslösung *fibröser* oder *lipomatöser Gelenkzotten* (vgl. S. 773).

4. *Reiskörperchen* (*Corpora oryzoidea*), die wir bei der Gelenktuberkulose genauer besprachen. Vgl. S. 783.

5. *Fibrin*, das von Blutungen oder Entzündungen stammt.

6. Eingedrungene *Fremdkörper*.

Fig. 470.

Vielfache **Gelenkkörper** im Ellenbogengelenk, nach *Cruveilhier*. Ein seltener Fall; häufiger kommen diese Gelenkkörper im Kniegelenk vor. Aus *Billroth*'s Allgem. Chir.

Freie Körper haben, wenn sie fest sind, die Tendenz sich *abzuschleifen*, wenn sie weicher sind sich *abzuplatten*. Manchmal *versteinern* sie auch.

(Experimentelles s. u. a. bei *Rimann*.) Lit. bei *Kirschner*.

VII. Nebennieren.

Anatomie. Außen wird das Organ von einer Kapsel umhüllt, von der aus Septen mit zahlreichen *Blutgefäßen* ins Innere ziehen. (Über die reichliche, 3fache Blutversorgung durch die aus der A. diaphragmat. inf. stammenden *Arteriae suprarenales sup.*, die aus der Aorta hervorgehende *A. suprarenalis med.* und die inkonstante, aus dem Stamm der A. renalis oder aus einem ihrer Äste oder aus der Niere selbst oder aus der A. spermatica oder aus der Aorta stammende *A. suprarenalis inf.* vgl. *Beitzke.*) Die Venen vereinigen sich schon in der Marksubstanz zur Hauptvene, *V. suprarenalis.* — Man unterscheidet Rinde und Mark. Die **Rinde** besteht aus epithelialen Zellhaufen, die reichlich dünnwandige *Blutkapillaren* zwischen sich haben. Sie hat *drei* wenig scharf abgegrenzte *Zonen*: Die *äußere* (Zona glomerulosa) enthält runde oder längliche Massen von Epithelzellen. Die *mittlere* (Zona fasciculata) besteht aus vertikalen, (leberzellbalkenähnlichen) anastomosierenden Säulen polygonaler Epithelzellen; die Zellsubstanz ist transparent und enthält oft Fettröpfchen und vorwiegend und überall in der Rinde doppelbrechende *Lipoidgranula* (Lecithine, Protagone; genaueres bei *Biedl*, Lit.), nach deren Extraktion sie ganz von Vakuolen durchsetzt erscheint. Sie ist die breiteste Zone und vom 10. Lebensjahr an normalerweise von gelblicher Farbe. Zwischen den Säulen ziehen auch Bindegewebssepten. Die *innere* Zone (Zona reticularis) besteht aus kleineren oder größeren Gruppen polyedrischer Zellen mit mehr oder weniger abgerundeten Ecken. Diese Zellgruppen anastomosieren miteinander. Die Zellen sind wenig transparent und mit dem Alter zunehmend körnig oder diffus gelb, braungelb bis tiefbraun pigmentiert (*Pigmentzone*), reich an Lecithin und Fett. Diese Zone bildet ein dunkles Farbenband, das sich scharf gegen das hellgraue, gelatinös durchscheinende Mark absetzt. Im **Mark** sind rundliche oder länglich ovale, zu Netzen verbundene Stränge durchsichtiger Zellen mit hellem Kern. Die Zellen sind polyedrisch, cylindrisch oder verästelt, aber ohne Nervenfortsätze und *‚chromaffin'* (*Kohn*) oder *‚chromophil'* (*Stilling*), da sie sich mit Lösung chromsaurer Salze*) gelbbraun färben. Sie enthalten scharf umrissene Körnchen, die in Wasser und Alkohol leicht löslich sind, und an sie scheinen die spezifischen Reaktionen, die *chrombraune*, die *eisengrüne* — *Colin*sche Reaktion, intensive Grünfärbung bei Einwirkung von Eisenoxydsalzen — und auch die *Oxydasereaktion* (s. S. 123) gebunden zu sein (vgl. Lit. bei *Poll*). (Über ‚Sekretkörnchen' in den Medullarzellen s. *Scheel.*)

Man findet *chromaffine Zellen* auch in den Ganglien und größeren Nerven des Sympathicus und in den an das sympathische Nervensystem gebundenen, aus *chromaffinem Gewebe* zusammengesetzten ganglienartigen Körpern (*Paraganglien*), zu denen *Kohn* (Lit.) die Marksubstanz der Nebennieren und die *Carotisdrüsen* (s. S. 211), die unpaarige *Steißdrüse* (liegt wenige Millimeter groß dem Ende der Arteria sacralis media vor den letzten Caudalwirbeln an), sowie die oft den großen Baucharterien angelagerten *Zuckerkandl*schen Organe zählt. Man spricht auch von **chromaffinem System.**

*) Frische Stücke 24 Std. in 3,5 prozentige Kaliumbichromatlösung oder in ein Gemisch einlegen, das auf 90 Teile dieser Lös. 10 Volumteile käuflichen 40prozentigen Formalins enthält (*Kohn*).

Im *Mark* liegen zahlreiche Kapillaren und Venengeflechte. Im Centrum der Nebenniere liegen die großen *Venenstämme*. In der Kapsel und in den Septen sowie um die centralen Venen finden sich Geflechte von *Lymphgefäßen*. — *Nerven* sind sehr zahlreich und bestehen aus marklosen Fasern (meist aus dem Plexus coeliacus), die von der Kapsel aus eindringen. In der Zona reticularis und vor allem im Mark bilden sie Geflechte, die im Mark äußerst dicht sind und jede einzelne Zelle umgeben. Im Mark sind auch Gruppen sympathischer *Ganglienzellen*, die nach *Wiesel* ebenso wie die chromaffinen Zellen von ursprünglichen sympathischen ‚Bildungszellen' abstammen.

Die *Größe* und die *Farbe* der Nebenniere ist sehr schwankend; anfangs bräunlich grau, wird die Rinde durch Fettaufnahme mehr und mehr gelb. Im höheren Alter nimmt die Gesamtgröße ab, und das Fett ist auf einzelne Herde beschränkt. — Bei *Negern* sind die Nebennieren meist ungewöhnlich groß und pigmentreich. Man hat daraus eine Beziehung des Organs zur Hautpigmentierung hergeleitet.

Ihre *Lage* entspricht der unteren Hälfte des XI. und der oberen des XII. Brustwirbels. Die Organe liegen dem oberen Nierenpol jederseits medial an.

Entwicklung der Nebennieren. Hierüber herrschen sehr geteilte Ansichten. Die einen lassen sie zwischen den Urnieren hinter dem Peritoneum aus mesodermalen Zellen entstehen (z. B. *Kollmann*), führen aber nur die *Rinde auf eine mesenchymale Anlage* zurück, während die *Marksubstanz vom Sympathicus* herstamme (s. z. B. *Minot*, *Wiesel*). Andere leiten sie vom *Epithel der Leibeshöhle* (z. B. *Mihálkovicz*), wieder andere von der Vorniere (z. B. *Rabl*) oder von der Urniere und Vorniere ab (z. B. *Graupner*). Dagegen vertritt vor allem *Aichel* die (freilich lebhaft bestrittene, s. z. B. *Swale Vincent*, *Wiesel*, *Kohn*) Auffassung, daß die Nebenniere, Rinde und Mark (die, wie auch schon andere behaupteten, so *Gottschau*, *Marchand* u. a., aus dem gleichen Blastem entständen) aus den *Urnierentrichtern* entstehe (während die später zu erwähnenden ‚Marchandschen Nebennieren' [s. unten] völlig unabhängig davon aus sich zurückbildenden Querkanälchen des Wolffschen Körpers entständen und neue selbständige Organe darstellten). Anderes s. bei *Biedl*, Lit.

Das sekretorische Produkt des Organs wird nach den einen durch Lymphgefäße abgeführt, nach *Gottschau* in körniger Gestalt dem venösen Blut zugeführt; jedenfalls wird es nicht durch Ausführungsgänge abgeführt, weshalb man auch hier von **innerer Sekretion** spricht. Die Zelltätigkeit der Nebennieren hat einen bestimmten *Einfluß auf das* (*sympathische*) *Nervensystem*, indem sie eine für die Ernährung und Erhaltung des normalen Tonus desselben unentbehrliche Substanz synthetisch darstellt; dadurch gewinnt die Nebennierentätigkeit einen Einfluß auf die Unterhaltung der tonischen Erregung der Gefäßmuskulatur und des Herzens und eine große Bedeutung für die vom Sympathicus unterhaltene tonische Innervation aller vegetativen Organe. — Anderseits schreibt man der Nebenniere (und zwar der Rinde) die Aufgabe zu, vermutlich durch ihre Lipoide toxische Stoffwechselprodukte, wie sie z. B. bei der Muskelaktion entstehen, aber auch Bakteriengifte und einfache, z. B. metallische Gifte, zu *entgiften* (Lit. bei *Neußer* und ausführlich bei *Biedl*). Die Nebennieren gewännen so einen *Einfluß auf den Gesamtorganismus*, sind *lebensnotwendige Organe*. Die von der Nebenniere produzierte und ständig in das Blut abgeführte Substanz, das *Adrenalin*, ist an die chromaffinen Zellen der Marksubstanz gebunden. (Es dient zur Regulierung des Gefäßtonus, steigert den arteriellen Blutdruck, in dem es infolge Kontraktion des Lumens der kleinen Arterien und Kapillaren eine Vermehrung der peripheren Widerstände erzeugt. Sein Einfluß auf den Zuckerstoffwechsel dokumentiert sich durch Auftreten von Glykosurie nach intravenöser Injektion. Über seine in Experimenten hervortretende schädigende Wirkung auf die *Arterienwände* s. S. 85.)

Beziehungen zu anderen Organen. Vielfach sind die Beziehungen der Nebennieren zu anderen Drüsen mit *innerer* Sekretion; so statuieren *Falta*, *Eppinger* und *Rudinger* zwischen Nebennieren und Pankreas sich gegenseitig hemmende, zwischen ersteren und der Thyreoidea sich gegenseitig fördernde Beziehungen. (Näheres u. Lit. bei *Poll-Beitzke-Ehrmann* und bei

Biedl.) Veränderungen an *Nebennieren und Geschlechtsdrüsen* stehen zuweilen in einem gewissen Zusammenhang; so zeigte sich z. B. in einem Fall von *Marchand* Hyperplasie bedeutenden Grades der Nebennieren und einer accessorischen Nebenniere im Ligamentum latum bei rudimentärer Entwicklung der Ovarien und gleichzeitigem Hermaphroditismus. — Über Markhyperplasie bei Schwangerschaft berichteten *Aschoff*, *Stoerk*, *Wiesel* u. a.

Auch zu dem *Großhirn* hat man die Nebenniere in funktionelle und genetische Beziehung gebracht. Bei *Hemicephalen* und *Anencephalen* werden die Nebennieren fast regelmäßig in größerem oder geringerem Grade *hypoplastisch* gefunden. Nach *Zander* kommt die Nebennierenverkleinerung nur bei Defekten der vorderen Großhirnteile vor. Oft bestehen hier gleichzeitig Mißbildungen im Urogenitalsystem.

Einseitiger Mangel bei sonst wohlgebildetem Körper ist sehr selten. *Hypoplasie* des chromaffinen Systems soll nach *Wiesel* den Organismus wenig widerstandsfähig machen und manche Todesfälle nach relativ geringen Schädlichkeiten veranlassen. (Vgl. auch S. 330 Hypoplasie des chromaffinen Systems und Thymus und Status lymphaticus).

Schur und *Wiesel* sahen bei partiell-nephrektomierten Tieren Hyperplasie der Nebennieren und Übertritt von Adrenalin in das Blut. — Angaben über angebliche Markhypertrophie der Nebennieren bei Schrumpfniere s. dort. — Nebennieren und *Rachitis* und *Osteomalacie* s. S. 727. — Daß die Chloroform- und Äthernarkose das chromaffine System besonders schädige (*Schur* u. *Wiesel*, *Hornowski*), was in mangelhafter Chromierbarkeit des Nebennierenmarks seinen anatomischen Ausdruck finde, konnten andere nicht bestätigen (s. *Schwarzwald*).

Kompensatorische Hypertrophie einer Nebenniere hat man nach experimenteller Ausschaltung (*Stilling*; s. auch *Simmonds*) und pathologischem Ausfall (*Hanau*, *Simmonds* bei Tuberkulose, *Verf.* sah hier ein Gewicht von 19 g) der anderen gesehen. (Bei *älteren* Kaninchen fehlt die Regenerationskraft oder ist nur gering, *Carraro* u. *Kuznitzky*). Sind die Hauptnebennieren destruiert (z. B. infolge tuberkulöser Verkäsung), so können sich accessorische genitale Nebennieren kompensatorisch vergrößern (*Roth*, *Pilliet*). Auch experimentell hat man nach Entfernung beider Nebennieren ähnliche Befunde erhoben (*Stilling*, *Hanau*, *Wiesel*). Anderes über erworbene Hypertrophie s. bei *Rössle*.

Accessorische Nebennieren. Sie bestehen meist nur aus Rindensubstanz, sind von Hirsekorn- bis Kirschgröße, kommen **I.** als eigentliche *Absprengungen* des Hauptorgans (*Aichel*) **in unmittelbarer Nähe** desselben, *in der Suprarenal- und Renalgegend* vor, im Bindegewebe oder im Plexus solaris oder in und unter der Nierenkapsel, sowie in der Substanz der Nieren (*Grawitz*). An der Nierenoberfläche können sie flächenartig ausgebreitet sein; die im Parenchym der Niere steckenden entsprechen in ihrem Sitz wahrscheinlich den Furchen ehemaliger Renculi. Hierher gehören auch acc. N. unter der Kapsel der Unterfläche des 1. Leberlappens (*Schmorl*), im Lig. hepatoduodenale (*Eggeling*), vielleicht auch des Pankreas (*Ribbert*). — **II.** kommen aber auch acc. Nebennieren *distalwärts vom unteren Nierenpol*, selbst **in weiterer Entfernung** vor, vor allem in der Nähe der Geschlechtsdrüsen. *Aichel* nennt diese II. Gruppe ‚*Marchandsche Nebennieren*', die er (vgl. S. 797) als selbständige Organe ansieht. Sie finden sich in den Ligamenta lata (*Marchand*), an den Vasa spermatica, am Leistenkanal, am Samenstrang zwischen Hoden und Nebenhoden (*Dagonet*, *Chiari*), im Corpus Highmori des Hodens (*Roth*) und am Nebenhoden (*Wiesel*), ferner auch im retroperitonealen Bindegewebe, an der Vena spermatica int. bei Männern (*Michael*). (*Lit.* bei *Aichel* und über die *pathologische Bedeutung der ‚Marchandschen Nebennieren'* bei *Pick*; s. auch *Biedl*, Lit.)

Nach *Transplantation* von Nebenniere kann sich Rindensubstanz dauernd erhalten (*Stilling*). *Schmieden* und *von Haberer* u. *Stoerk* verpflanzten die Nebenniere mit Erfolg gestielt in die Niere. *Entfernung* eines zu großen Teils hat Tod der Versuchstiere unter Ausbildung eines ganz typischen Symptomenkomplexes zur Folge. Nach Versuchen von *Moussu* u. *Le Play* (bei Hund und Hammel) erhält noch ein ganz kleiner, aber Rinde und Mark enthaltender Teil die Tiere am Leben. S. auch Lit. bei *Biedl*.

Postmortale Erweichung. Häufig blättert die gelbe Rindenschicht in der Pigmentzone auseinander, so daß eine bräunlich belegte, flache Höhle entsteht (nicht mit Cysten zu verwechseln!); besonders oft sieht man das bei senil-atrophischen Nebennieren.

Blutungen. Sie kommen bei hämorrhagischer Diathese, bei Leukämie, bei Infektionskrankheiten, wobei die Blutungen auch durch Kokkenembolien veranlaßt werden können (vgl. *Simmonds*), ferner beim Erstickungstod bei der Geburt (*Doerner*, *B. Schultze*), sowie infolge (marantischer) Thrombose der Vene, was man besonders bei Kindern, aber auch bei Erwachsenen (s. z. B. *Lissauer*) sieht, endlich infolge von *Traumen* vor. Mitunter bilden sich mächtige, geschwulstartige Blutbeulen oder -säcke, Hämatome, welche zu tödlicher Ruptur und auch wohl zu Tod unter vergiftungsartigen Erscheinungen führen können. Nur selten entsteht Organisation mit Abkapselung, Verkalkung oder Umwandlung zu einer Cyste (Fig. 471).

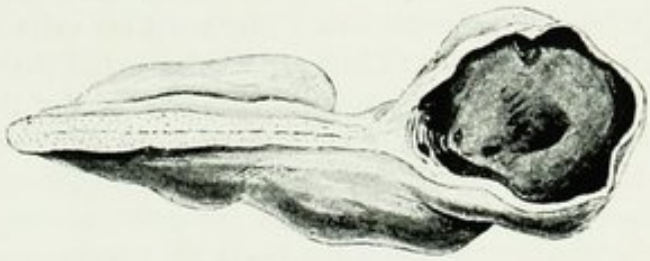

Fig. 471.
Durch Blutung entstandene Cyste in der Nebenniere. Nat. Gr. Samml. d. Instituts zu Breslau.

Entzündungen. Einfache Entzündungen sind sehr selten. Bei *Infektionskrankheiten* wird eine Steigerung der *Lymphocyteninfiltration* perivaskulär und interstitiell beobachtet (Lit. bei *Goldschmidt*). *Scheel* beschrieb interstitielles *Ödem* mit Degeneration der Corticaliszellen bei febrilen Erkrankungen. Die Rinde kann dabei anschwellen. Mitunter kommt *Absceßbildung* bis zu totaler Vereiterung, zuweilen auch bis zu *schwieliger Atrophie* vor (letzteres meist bei Tuberkulose). Von *spezifischen* Entzündungen sind *syphilitische* (selten) und vor allem *tuberkulöse* von Bedeutung.

Tuberkulose der Nebennieren. Es kommen miliare Knötchen vor, was bei allgemeiner Miliartuberkulose häufig (*Babes*) ist, oder es entwickelt sich eine chronische *käsig-fibröse Entzündung*. Die Nebennieren werden bei letzterer groß, mitunter wie eine Pflaume oder wie ein kleines Hühnerei (*Virchow*), derb, oft geradezu hart und unregelmäßig höckerig. Auf dem Schnitt zeigt sich die Kapsel, die mit der Umgebung verwachsen sein kann, verdickt, das Parenchym zum Teil oder total ersetzt von käsigen, gelben, derben, trockenen, knotigen Herden oder von puriform, zuweilen auch kavernös erweichten Massen, welche von schwieligem Bindegewebe umgeben werden. Die käsigen Herde können teilweise verkalken. Manchmal ist nur eine Nebenniere ergriffen, ein andermal erkranken beide zugleich. Die Nebennierentuberkulose kommt meist *sekundär* vor (bei Lungen-, Darmtuberkulose usw.), selten primär; sie kann aber sogar die einzige tuberkulöse Affektion des Körpers sein; das kommt sogar kongenital vor.

Fig. 472.
Tuberkulose der Nebenniere (die andere sah fast genau so aus). 50j. Mann mit starker unregelmäßiger Pigmentierung der Haut, käsigen Mesenterialdrüsen, cavernöser Nierentuberkulose. $^5/_6$ nat. Gr.

Sie bildet mitunter den *Ausgangspunkt* einer *Bauchfelltuberkulose*, seltener einer *allgemeinen Miliartuberkulose*, welch' letztere dann durch Venentuberkel oder käsige Durchbrüche in die Vena suprarenalis vermittelt werden kann (*Hanau*). — Sie kann aber auch dauernd lokal bleiben und selbst ausheilen (*Simmonds*). (Experimentelle Nebennierentuberkulose erzeugte *de Vecchi*.)

Tuberkulose der Nebennieren ist ein häufiger, jedoch kein konstanter Befund bei dem **Morbus Addisonii** (Bronzekrankheit, bronzed-skin), einer tödlich endenden, meist chronisch (selten akut) verlaufenden Erkrankung, bei welcher in typischen Fällen *) Bronzefärbung der Haut und der dem Licht exponierten Schleimhäute, zunehmende *Anämie*, allgemeine Hinfälligkeit (Asthenie), auffallende Schwäche der Herzaktion, Störungen von seiten der Verdauungsorgane und des cerebralen Nervensystems die mitunter an eine schwere Vergiftung erinnernden Hauptsymptome abgeben. Die *Färbung der Haut*, welche diffus oder fleckig sein kann, beginnt meist zuerst an den dem Licht exponierten Stellen, während die Fußsohlen, Nagelbette und Handteller sowie die Sclerae fast regelmäßig frei bleiben. Von Gelb und Hellbraun geht sie in ein dunkles Grünlichbraun, Rauchgrau oder Schwarzbraun über. Die normalerweise schon dunkleren Stellen und auch diejenigen, die einem Druck der Kleidungsstücke besonders ausgesetzt sind (z. B. Gegend der Strumpfbänder), sind oft besonders dunkel gefärbt. Auch die *Lippen-* und *Wangenschleimhaut* ist oft mit braunen, fleckigen, streifigen, zackigen, unregelmäßig abgegrenzten, besonders dunkeln Pigmentierungen versehen (*Melanoplakie*). Desgleichen zeigen die *Conjunctiva oculi*, die Schleimhaut des *Präputiums* und der *Introitus vaginae* die braune Färbung. — Das Pigment *liegt* in den tiefsten Zelllagen des Rete Malpighi am dichtesten; ferner findet es sich in den obersten Schichten des Coriums; kernhaltige pigmentierte Bindegewebszellen können Fortsätze zwischen die Epithelien schieben. Es handelt sich wahrscheinlich dabei um eine Vermehrung des normalen Hautpigmentes. — Auch **andere Erkrankungen, gewöhnlich beider Nebennieren** (selten auch eine nur einseitige Erkrankung) führen gelegentlich zu M. A.; es sind zu nennen: *hochgradige einfache Atrophie*; *Verf.* sah letzteres z. B. in einem Fall von M. A. mit Bronzehaut bei einem 24jähr. Mädchen, wo die Nebennieren zwei platte, fast durchsichtige braune Lappen bildeten, deren Dicke an den dicksten Stellen kaum 2 mm betrug; ferner *chronische interstitielle, zu Atrophie führende Entzündung* (Lit. bei *Simmonds*); weiter *Geschwülste*, meist maligne, primäre und sekundäre, vgl. *Bittorf*; schließlich *Blutungen*, Thrombose der Nebennierenvenen (*Straub*, *Bittorf*), Cysten, Amyloidentartung (sehr selten; s. *Bittorf*). *Dieselben Veränderungen rufen bisweilen jedoch keinen M. A.* hervor, ja, man kann Fälle sehen, wo beide Nebennieren von großen metastatischen Sarcomknoten total eingenommen werden (*Verf.* sah das z. B. bei einem Melanosarcom der Haut), ohne daß es zu M. A. käme; doch könnten hier noch geringe Reste von Parenchym erhalten sein. In ganz vereinzelten Fällen (*Herz*, *Marchand*, auch *Verf.* sah 3 Fälle) fehlte trotz totaler Degeneration der Nebennieren der Symptomenkomplex des M. A. *Man muß*

*) Fälle von suprarenaler Kachexie ohne Bronzehaut, welche nicht ausschlaggebend für die Diagnose M. A. ist (*Alexander* u. a.), bezeichnet man als *atypische*; *Verf.* sah zwei Fälle dieser Art, die gerade sehr schwer waren und rasch, wie eine Vergiftung, zum Exitus führten (totale Verkäsung der Nebennieren). — Die Bronzehaut ist nach *Leichtenstern* das *untergeordnetste* Symptom des M. A. und oft nur in nebensächlicher, geringer Weise ausgeprägt, nach *Leube* das *einzige objektive* und nach *Lewin* das *wichtigste* Symptom des M. A.; manche sprechen direkt von *Melasma suprarenale* (vgl. *Pospelow*); das zeigt, wie wenig übereinstimmend die klinische Auffassung dieser Erkrankung noch ist. — Übrigens kommt eine der stärksten Bronzehaut ähnliche *Pigmentierung* der Haut und der oben erwähnten Schleimhäute (Mund) und auch Melanoplakie allein *ohne* Erkrankungen der Nebennieren vor, so letzteres bei Leberleiden und Carcinom, bes. des Magens (*F. Schultze*), ohne daß andere Symptome des M. A. beständen.

dann an vikariierendes Eintreten von accessorischen Nebennieren denken (Pilliet). — Selten (nach der 684 Fälle umfassenden Statistik von *Lewin* in 12%) sind die Nebennieren bei typischem (mit Bronzehaut verbundenem) M. A. unverändert.

Neben der Nebennierenverkäsung werden beim M. A. bisweilen Veränderungen *der nervösen Teile in der Umgebung*, nämlich des *Bauch-Sympathicus* und seiner großen Ganglien, vor allem des *Plexus solaris* gefunden; meist aber fehlen Veränderungen dieser Teile. Manche Autoren haben auf diese Befunde, die in Verfettungen, Gefäßverdickungen, Entzündungsherden, Hämorrhagien u. a. bestehen können, das Hauptgewicht für die *Ätiologie* des *M. A.* gelegt. Nach *v. Kahlden* läßt sich das aber nicht aufrecht erhalten. Es weist vielmehr alles darauf hin, daß wir in der **Erkrankung der Nebennieren** *selbst, einer Störung der Nebennierenfunktion*, sowohl die Ursache für jene Befunde, die durch Fortleitung von der käsig-entzündeten Nebenniere aus zustande kommen, als auch die **Ursache des Morbus Addisonii** zu erblicken haben, wobei es aber zur Zeit nicht möglich ist, einen bestimmten Teil (Rinde oder Mark) für das Krankheitsbild verantwortlich zu machen (Lit. bei *Bittorf* und *Neusser* u. *Wiesel*, Lit.).

Syphilis der Nebennieren. Es kommen diffuse interstitielle Entzündungen mit Induration, selten Gummen bei Neugeborenen vor. Beides wird auch bei acquirierter Lues beobachtet.

Diffuse interstitielle Entzündung mit Ausgang in Atrophie beschrieb *Simmonds.* (*Lit.* bei *Virchow*, *Guleke*, *Kokubo*, *Ribadeau-Dumas* u. *Pater.*)

Spirochäten lassen sich bei kongenitaler Lues grade in den Nebennieren mit der Silbermethode u. a. besonders leicht und oft in ungeheuren Mengen nachweisen, auch wenn das Organ dabei sonst keine histologische Veränderung zeigt (s. Fig. 473).

Fig. 473.

Massenhafte Exemplare der **Spirochaete pallida** in der Nebenniere bei kongenitaler Syphilis (nach *Levaditi* mit Silber imprägniert). Oelimmersion $^1/_{12}$.

Amyloide Degeneration ist bei allgemeiner Amyloidose häufig. Das Organ wird dicker, härter, glasig, blaßgrau. Die amyloide Substanz lagert sich in den Wänden der Blutgefäße und im Bindegewebe ab. Die Teile quellen auf. Durch Druck entsteht Atrophie der Zellstränge des Parenchyms. Wesentlich wird die Rinde, und zwar besonders deren innere Hälfte betroffen, selten verändert sich auch das Mark, was dann aber nur die Wände vereinzelter Gefäße betreffen kann. (*Scheel*, Lit.)

Geschwülste und Parasiten.

Primäre Geschwülste. Sie kommen zuweilen doppelseitig vor. Es gibt:

Knotige Hyperplasien (Fig. 474) der Nebennieren. Das sind von *Virchow* **Strumae suprarenales,** von anderen **Adenome,** von *Birch-Hirschfeld* **Hypernephrome** (und zwar hier *typische*) genannte knotige Anschwellungen, die sich gegen das verdrängte Nachbarparenchym ziemlich scharf abgrenzen; sie sind von der Farbe der Rindenschichten (schwefelgelb, citronen-

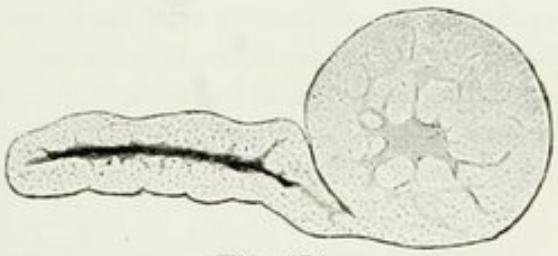

Fig. 474.

Knotige Hyperplasie, sog. Struma, Hypernephrom der Nebenniere. Nat. Gr. Samml. Breslau.

gelb, grün oder bräunlich oder braunrot) und können Kirschgröße und mehr erreichen. Mikroskopisch bestehen sie aus Nebennierengewebe, meist von der Zeichnung der Rinde, oft mit starker Fetteinlagerung (resp. doppelbrechender Substanz) in den Zellen. — Sie nehmen ihren Ursprung in der Rinde (*typische kortikale Hypernephrome* oder *Adenome*) oder von den Zellen der Marksubstanz (*typische medullare Hypernephrome* oder *Adenome*) und nehmen bei ihrem weiteren Wachstum die Anordnung der Zellstränge der Rinde an. Es kommen auch *diffuse Hyperplasien* vor (selten).

Cystenbildung entsteht als cystische Degeneration hyperplastischer Knoten oder aus einer Hämorrhagie (Fig. 471). Lymphcysten, teils Lymphangiektasien (*Oberndorfer*, *de Vecchi* Lit.), teils cystische Lymphangiome (*Sick*, Lit.) sind sehr selten.

Lipome wurden in vereinzelten Fällen gesehen (*Brüchanow*, *Marchetti*).

Gliome der Nebenniere beschrieben *Küster* (mit einiger Reserve) und jüngst *Lapointe* u. *Lecène*. *Wiesel* erklärte aber *Küster*'s Fälle für Tumoren der Bildungszellen des Sympathicus. Daß vom Sympathicusanteil der Nebenniere solche Geschwülste in seltenen Fällen ausgehen können, zeigte zuerst *Marchand*. Selten sind **Neurome** mit Ganglienzellen, Ganglioneurome (*Weichselbaum*); s. bei Tumoren der Nerven.

Sarcome; es gibt *melanotische* und *pigmentlose* Spindelzellensarcome, Angiosarcome, Myxosarcome, zuweilen auch hämorrhagische Sarcome, ferner seltene Lymphosarcome. Sie kommen schon kongenital und in sehr frühem Alter vor, gelegentlich sogar doppelseitig (*de Ruyter*). Manche der als Sarcome beschriebenen Tumoren, so auch der melanotische Tumor beider Nebennieren von *Davidsohn* mit Adrenalinnachweis in den Metastasen, gehören wohl zu der nun folgenden Klasse, den *malignen Hypernephromen*.

Man hat nun auch Übergänge von den knotigen Hyperplasien zu malignen, zellreichen Geschwülsten, zum Teil *von alveolärem Bau*, zum anderen Teil von polymorphzelligem *Sarcomcharakter*, jedoch *ohne* den Charakter *epithelialer* Geschwülste beobachtet und spricht von *Adenosarcom* (*Beneke*) oder einfach von „*bösartiger Geschwulst*" (*Marchand*); früher, und auch jüngst wieder von *Beitzke* und *Ciaccio*, wurden sie auch als „*Carcinome*" bezeichnet. *Susuki* nennt einen Tumor, den er von den chromaffinen Zellen des Marks ableitet, nach dem Vorgang von *Alczeis* u. *Peyron* gar „Paragangliom". *Ciaccio* hebt die besondere Bedeutung der Anwesenheit siderophiler Zellen und oxyphiler Substanz (s. S. 796) für die Diagnose der „epithelialen Nebennierentumoren" hervor. Nach *Birch-Hirschfeld* *) sind diese Tumoren wegen ihrer histologischen Besonderheit, die weder mit Sarcom noch mit Carcinom völlig übereinstimmt, dagegen vielfach die größte Ähnlichkeit mit Nebennierengewebe zeigt, am besten als **maligne Hypernephrome** zu bezeichnen. **Histologisch** entfernen sie sich zwar vielfach ganz vom typischen Bau des Nebennierengewebes; die Anordnung der Zellen zu Balken, schlanken Säulen und Strängen in einem durch Kapillaren gebildeten Stützwerk geht mehr und mehr verloren; die Zellen sind oft größer, polymorph, oft unscharf begrenzt; der Bau ist hier alveolär (wie in Carcinomen), während dort äußerst vielgestaltige Zellen, darunter auch öfter enorme Riesenzellen (bis zu 150 μ) mit Riesenkernen (wie auch *Verf.* in einem durch ganz ungewöhnliche Metastasierung in den Uterus ausgezeichneten Fall beschrieb), ohne jede alveoläre Anordnung mehr sarcomartig erscheinen, was besonders auch Metastasen und Recidive betreffen kann und ebenso für die malignen Hypernephrome der Niere gilt (s. auch *Loening* und vgl. damit *Neuhäuser*); daneben kann man aber dann wieder Stellen sehen, die die *größte Ähnlichkeit mit dem Nebennierengewebe* sofort verraten. Starke Anhäufung von Fettkörnchen oder doppelbrechender fettähnlicher Substanz in den Zellen und starker Glykogengehalt kommen

*) Von diesem stammt auch die Bezeichnung *Hypernephrom* (Grundriß der allg. Path. 1892); dieser Ausdruck ist bequem, wenn auch nicht dem gewöhnlichen Modus der Nomenklatur entsprechend, nach welchem ein Tumor nach dem Gewebe, welches ihn zusammensetzt, nicht nach dem Organ, von dem er ausgeht, benannt wird.

dabei vor, woher das Protoplasma wabenartig aussieht. Auch drüsenartige Hohlräume kann man darin sehen (*Askanazy*, Lit.), was aber andere (*Zehbe*) leugnen. Diese Geschwülste, welche erheblich groß sein und sich durch Blutungen noch bedeutend vergrößern können, sind sehr malign, *brechen relativ oft in die Venen* und in die Umgebung ein und machen rasch *Metastasen*. — Typische und atypische Hypernephrome gehen hier, wie bei den entsprechenden Tumoren der Niere, oft ohne scharfe Grenzen ineinander über (das bestätigt auch *Sabolotnow*).

An Geschwulstbildungen der Nebennieren können gleichzeitig auch *versprengte Nebennierenkeime* teilnehmen (*Beneke*).

Wandeln sich *accessorische Nebennieren* (s. S. 798) zu Geschwülsten um, so spricht man von *heterotopem* **Hypernephrom** und unterscheidet auch hier ein *typisches* (gutartiges) — s. Fig. 511 — und *atypisches* (bösartiges) heterotopes *Hypernephrom*. Entwickeln sich solche Tumoren an den Genitalien, so dürfte es wohl schwierig sein, einen Ursprung aus der Niere anzunehmen, welchen *Stoerk* jüngst für die bisher sog. heterotopen Hypernephrome reklamiert. Lit. s. bei *Pick*, s. auch *v. Rosthorn*. *Adrian* sah dabei zahlreiche punktförmige Pigmentflecken, wie sie sonst nur bei Nebennierentumoren vorkommen.

Sekundäre Geschwülste. *Sarcome* und *Carcinome* kommen nicht selten vor. Die Keime werden durch die *Lymphgefäße* oder *embolisch* eingeschleppt.

Von **Parasiten** ist *Echinococcus* hydatidosus zu erwähnen (selten).

VIII. Harnapparat.

Einleitung. Mißbildungen der Nieren und Ureteren.

Entwicklungsgeschichtliche Vorbemerkungen.

Betreffs der *Entwicklung der Niere* herrscht noch wenig Übereinstimmung der Ansichten. Nach einer lange herrschenden Auffassung geht aus dem *Urnierengang* (Wolffschen Gang) die Nierenanlage (oder der Nierengang) als anfangs solider Sproß hervor. In der weiteren Entwicklung wächst dann der Nierengang in die Länge und zerfällt bald in eigentliche *Niere* und *Ureter* (Harnleiter). Was die *Bildung der Niere selbst* anbelangt, so haben nach Ansicht von *Toldt* und *Nagel*, die auch *O. Schultze* u. a. teilen, Ureter und ganze Niere einen *einheitlichen Ursprung* (Aussprossen der gesamten Nierenkanälchen aus dem Ureter), während nach der jetzt herrschenden Ansicht (diskontinuierliche Anlage der Niere, Lit. bei *Jägeroos*) aus der Verzweigung des (bleibenden, aus dem kaudalen Abschnitt des primären Ureters = Wolffschen Ganges entspringenden) Ureters durch Sprossenbildung nur die Ductus papillares und Sammelröhren hervorgehen, während der zweite, wesentlich der Nierenrinde entsprechende Bestandteil (mit Harnkanälchen und Glomeruli) sich aus einer getrennten Anlage, einem mesoblastischen Gewebe, dem *Nierenblastem* (*Nachnierenblastem*, *metanephrogenes Gewebe*) entwickelt, das die vom Ureter, resp. eigentlich von der Ureterenknospe, dem primären Nierenbecken, ausgehenden, sich dichotomisch verästelnden Sprossen kappenartig umhüllt; die Harnkanälchen brechen sekundär in die Verästelungen des Ureters ein. Näheres bei *Felix* (Lit.), *Bonnet* u. a. — Die enge Beziehung, die auch die *Müller*schen *Gänge* zum *Urnierengang* haben, erklärt das nicht seltene, unter **c)** zu erwähnende gleichzeitige Vorkommen von *Genital-* und *Nierenmißbildungen*.

a) Angeborener Nierenmangel (Agenesie oder **Aplasie)** und **Verkümmerung (Hypoplasie).**

Totaler Mangel der Nieren ist sehr selten; *Hauch* (Lit.) berichtete über einen Fall, wo Nieren, Nierenbecken und Ureteren bei einem 45 cm langen Neugeborenen total fehlten, es bestand Oligohydramnion von nur ca. 30 ccm. **Aplasie** *einer Niere* ist nicht sehr selten. Zuweilen bestehen gleichzeitig Mißbildungen der Genitalien (Lit. bei *Ballowitz*, *Winter*, *Scheuer*, *Sternberg*, *Holzbach*). Die vorhandene ‚Solitär'-Niere wird kompensatorisch hyperplastisch (Glomeruli und Kanälchen vermehrt, *Eckardt*) und übernimmt die Funktionen der Excretion allein; sie kann ein Gewicht erreichen, wie es sonst zwei gesunde Nieren haben. — Nierenmangel ist *links* häufiger (*Klebs*) und beim *männlichen* Geschlecht doppelt so häufig als beim weiblichen. Auch der entsprechende Ureter fehlt meist, und in der Blase findet sich nur *eine* Ureteröffnung; sehr selten ziehen zwei Ureteren von der Blase nach oben, von welchen derjenige der fehlenden Niere blind endet. — **Angeborene Verkümmerung der Niere einer Seite** (*Hypoplasie*), wobei das rudimentäre Organ oft gar keine Harnkanälchen und Glomeruli enthält, ist sehr selten. — *Doppelseitiger Mangel* (Lit. bei *Coen*) *oder Verkümmerung beider Nieren* oder Kombination von einseitigem Mangel und Verkümmerung der Niere der andern Seite sind sehr selten und mit dem postuterinen Leben nicht vereinbar.

b) Verwachsung beider Nieren (Ren concretus oder impar).

Liegen die primitiven Anlagen der Nieren zu nahe aneinander, so können bei der weiteren Entwicklung Verwachsungen, oft mit Verlagerung (Dystopie) verbunden, resultieren. Meist sind die Nieren am *unteren Pol* verwachsen. Es entsteht dadurch die **Hufeisenniere** (*Ren arcuatus*). Die Verbindung kann fibrös sein, und die Nieren können sonst normal liegen, oder die linke Niere rückt dabei nach rechts; oft besteht jedoch zwischen beiden ein *Isthmus von Parenchym* von wechselnder Stärke, der schließlich sogar den Hauptanteil ausmachen kann, so daß die verschmolzenen Nieren den Eindruck einer einzigen machen. Je breiter diese Parenchymbrücke ist, um so tiefer liegt das Organ gewöhnlich nach dem kleinen Becken zu. Die Gestalt der verschmolzenen Nieren kann verschiedenartig, walzenförmig oder rundlich-platt oder aus unregelmäßigen Knoten und Lappen zusammengesetzt sein. Das Hufeisen ist meistens *nach oben offen* (selten nach unten, oder die Nieren sind mit ihren medialen Flächen total verwachsen, *Kuchenniere*, oder liegen hintereinander oder übereinander u. a.). Das Nierenbecken und die Ureteren liegen nach vorn. Die Becken können verschmolzen oder schon außerhalb der Niere in mehrere Teile getrennt sein.

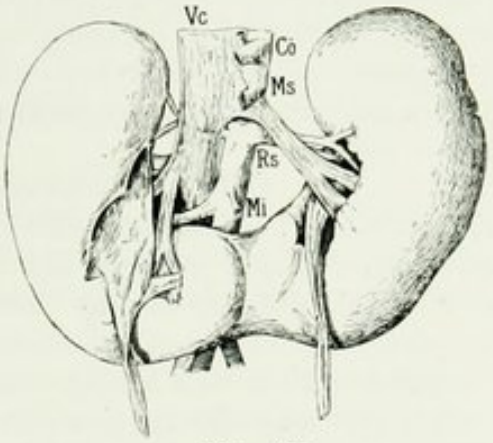

Fig. 475.

Hufeisenniere von einem 28jähr. Mann. Beob. des *Verf.* in Basel. Abnormer Gefäßverlauf: Rechts 2 Arteriae ren., links eine (Rs). Coeliaca (Cö) und A. mes. sup. (Ms) an normaler Stelle. Die untere rechte A. ren. liegt in der Höhe der A. mes. inf. (Mi). Venenverlauf gleichfalls unsymmetrisch. Vc Vena cava. Unter dem Isthmus der Hufeisenniere liegt die Teilungsstelle der Iliacae. $^1/_3$ nat. Größe.

Sehr mannigfaltig sind die *Anomalien* in Zahl (oft 2 und selbst 3 zu einer Niere) und Verlauf der *Arterien* (es kann z. B. oberhalb der Gabelung der Iliacae oder aus einer Iliaca ein Ast zum Mittelstück des Hufeisens heraufziehen), ferner der *Venen*, des *Nierenbeckens* und der *Ureteren*; es sind zwei Ureteren da oder ein einziger oder aber beiderseits zwei. (Gute Zusammenstellung bei *Pohlman.*) Über die *Gefäße* dabei s. *Verocay* u. bes. *O. Meyer.* (Über Multiplizität der Nierenarterie im allgemeinen, s. *Seldowitsch.*)

c) Angeborene Verlagerung, Dystopie, der Nieren.

Eine einzelne Niere (öfter die linke) oder beide miteinander verschmolzenen Nieren können tief nach unten gelagert sein, am Kreuzbein oder noch tiefer im Becken (Beckenniere), selbst vor dem Inguinalring liegen. Die verlagerte Niere, deren Hilus nach vorn oder nach hinten liegen kann, und deren Ureter entsprechend kurz und (im Gegensatz zu der erworbenen Nierenverlagerung) *nicht geschlängelt* ist, erhält ihre Gefäße aus der untern Aorta oder einer Iliaca, und zwar nicht immer von derjenigen derselben Seite; auch die Mesenterica inf. gibt relativ oft (in fünf Fällen notierte *Verf.* das zweimal) Äste an die verlagerte Niere ab. Das Verhalten der Venen ist sehr variabel. Die entsprechende Nebenniere liegt meist an normaler Stelle. — Mit Dystopie der Niere (Lit. bei *Sträter*) kombinieren sich zuweilen *Bildungsfehler der weiblichen Generationsorgane* (Lit. *Engstroem*, *Pepere*, *Weibel*), seltener solche des Darms. Dystopie der Niere kann in vivo zu *diagnostischen Irrtümern* führen (Verwechslungen mit Ovarien-, Tuben-, Adnextumor, Geschwulst des Uterus, des retinierten Hodens u. a.) und eventuell auch zu einem Hindernis bei der Geburt werden.

d) Formveränderungen der Nieren.

Die sog. **kongenitale Lappung** beruht auf Persistenz der fötalen, die an Zahl wechselnden kleinen Nierenanlagen, Renculi, abteilenden Furchen, die dadurch entstehen, daß jedes Sammel-

rohrsystem vom einen mehr oder weniger scharf gegen die benachbarten abgesetzten Anteil von metanephrogenem Gewebe kugelschalenartig umgeben wird. (Man darf die tiefen Einschnitte an der Oberfläche *nicht mit Infarktnarben verwechseln*!) — Selten ist eine vollkommene, gleichmäßige *Zweiteilung* einer Niere (*Ren duplicatus*) mit 2 Hauptkelchen, getrennten, äußerlich aber nicht immer scharf abgegrenzten zugehörigen Parenchymbezirken, doppeltem meist unsymmetrischem Becken und einem oder verdoppeltem Ureter; die getrennten 2 Hauptkelche können auch ein gemeinsames Becken und einen Ureter haben, was *Verf.* bei einem 66jähr. Manne sah.

e) Von Mißbildungen am Nierenbecken und den Ureteren

sind zu merken: **Verdoppelung oder mehrfache Teilung des Nierenbeckens,** wobei die Nierenkelche zu Schläuchen verlängert sind und gleichfalls getrennte, mehrfache Ureteren vorkommen oder aber ein einfacher da ist. — **Verdoppelung** des **Ureters, Ureter duplex,** kommt ein- oder doppelseitig vor und ist so zu erklären, daß 2 Ureterknospen resp. 2 Ureteren aus der Wand des primären Harnleiters hervorkommen. Die Verdoppelung kann eine totale sein; zwei getrennte Ureteren laufen von *einer* Niere nebeneinander herab und kreuzen sich meist an ihrem unteren Ende. Die Ureteren können getrennt in die Blase münden (hinter- resp. übereinander, selten nebeneinander, wobei der obere stets tiefer d. h. caudal oder medial oder tiefer und medial von der Mündung des unteren Ureters ausmündet), oder der Ureter ist nur oben verdoppelt, oder es erreicht nur einer der verdoppelten Ureteren die Blase, während der andere *irgendwo abnorm ausmündet.* (Näheres bei *R. Meyer*, Lit., *Wimmer*, Lit. und *Handl*, Lit.). Diese **Ausmündung** *des Ureters* **an abnormer Stelle,** die auch bei einfachem Ureter vorkommt, erfolgt in die *Urethra* gleich unterhalb der Blase, selten in ein *Samenbläschen*, auf dem *Colliculus seminalis*, in den *Uterus* oder die *Vagina*. — **Stenose** und **Atresie** *des Ureters oder eines Teils des Nierenbeckens* kann durch vorzeitige blinde Endigung (Aplasie) oder Entwicklungshemmung eines Stückes und wohl auch durch intrauterine Entzündung entstehen. Die Stenose kann ein- oder doppelseitig, annulär oder linear sein; schon angeborene Strikturen können fast bis zur völligen Atresie führen. Es folgt *Hydronephrose* oder, wenn die Affektion sich in sehr früher Zeit ausbildet, *totale Funktionsatrophie* der Niere. — *Endet ein Ureter* an seinem vesikalen Ende blind, wobei noch ein gleichseitiger offener Ureter bestehen kann, oder ist das Orificium vesicale eines oder, wie *Verf.* sah, beider Ureteren bis auf ein feinstes Loch verengt, so kann er sich bläschenartig, *cystisch in die Harnblase* vorwölben (*Cohn*, Lit., *König*, *Kapsammer*, *Regner*) und eventuell den Abfluß aus dem anderen Ureter hindern; die Cyste kann sich ferner auf die Blasenmündung legen (vgl. *Geipel* und *Wollenberg*), in anderen Fällen (z. B. in demjenigen von *v. Hibler*) sogar außen zwischen den Labien erscheinen. — **Klappenbildungen** durch *Schleimhautfalten* oder **Knickungen** oder *Torsionen* am Ureter, oft deutlich nachweisbar durch Ptose und Motilität der Niere hervorgerufen oder vermehrt, können *Hydronephrose* nach sich ziehen (näheres bei *Bazy*). Inseriert der Ureter *unter sehr spitzem Winkel* an dem Nierenbecken und füllt sich letzteres, so kann der Ureter seitlich komprimiert werden, und *Hydronephrose* kann folgen. Das kommt ein- oder häufiger doppelseitig vor. Es kann dies, wie *Verf.* in einem Fall mit doppeltem, getrenntem Nierenbecken und doppelten zugehörigen Ureteren sah, auch an *einer* Abteilung des doppelten Beckens vorkommen, während die andere mit tief unten inserierendem Ureter nicht erweitert ist. — Angeborene *Blasendivertikel an den Ureterenmündungen* wären nach *Handl* als abnorm bestehen gebliebene und abnorm ausgewachsene Reste des primären Harnleiters (synonym mit Wolffschem Gang) zurückzuführen. Ganz selten sind *multiple* blindsackartige *Divertikel* der Ureteren (*Pepere*).

Normal kommen bei Föten und Neugeborenen konstant 2 *spindelförmige Erweiterungen* des Ureters vor (Lit. *Seitz*).

A. Niere.

(Über *Bau* und *Funktion der normalen Niere* s. die Darstellungen von *Disse*, *Peter*, *Metzner*.)

I. Erworbene Lageveränderungen (Wanderniere, Ren mobilis, Nephroptose).

Man bezeichnet mit *Wanderniere* eine abnorme, wahrscheinlich stets erworbene Verschieblichkeit der Niere, deren Grad verschieden ist. Sie ist häufig und rechts zehnmal häufiger wie links und überwiegt bei Frauen, besonders solchen in höherem Alter.

Handelt es sich, wie meist, um die r. Niere, so finden wir diese entweder **a)** nur abnorm verschieblich im laxen perirenalen Bindegewebe, aber noch an normaler Stelle liegen, oder **b)** sie ist mit ihrem Längsdurchmesser mehr oder weniger horizontal gestellt und bereits nach unten gesunken, oder **c)** es liegt ein noch höherer Grad vor, und die Niere ist nach vorn und unten in die Fossa iliaca gerutscht und ist in weiten Exkursionen zugleich mit dem erschlafften Peritoneum und subperitonealen Zellgewebe verschieblich, und in der Regel folgt auch das Colon dieser Verschiebung. Hier kann man dann von **eigentlicher Wanderung** sprechen, die gewöhnlich von selbst beim Stehen eintritt und beim Liegen wieder rückgängig wird; sie erfolgt meist *in der Richtung eines Kreisbogens* (infolge der Fixation an den in die Länge gezerrten Nierengefäßen, und das *Nierenbecken* kommt dadurch gewöhnlich *nach oben* zu liegen. — Nachträglich kann sich die Wanderniere an abnormer Stelle *festsetzen*. — Liegt die Niere tiefer, so ist der Ureter natürlich zu lang *) und schlängelt sich. Infolge der Dislokation kann es auch zu *Abknickung* des Ureters kommen, was *Hydronephrose* nach sich zieht. (Experimente von *Tuffier*, *Hildebrand* und *Haga*.)

Ätiologie: Die Wanderniere entsteht durch den Druck der Leber bei Schnürleib, Lebertumoren u. a., ferner infolge von Laxheit der Kapsel und des Bauchfells, wie sie nach Schwangerschaft, dann auch infolge des Schwundes der Fettkapsel und Erschlaffung der Gewebe im höheren Alter vorkommt; auch hier ist es meist die schwere Leber, welche die rechte Niere nach abwärts drückt. Auch starke Gewichtszunahme der Niere (durch Geschwülste, Cysten, Hydronephrose u. a.) kann zuweilen für die Wanderniere verantwortlich sein; ferner kommen Traumen (Quetschungen) der Nieren in Betracht (Lit. bei *Schlagenhaufer*). **Klinische Symptome** treten nur in seltenen Fällen auf; die meisten Fälle sind latent. Störungen der Urinausscheidung kommen bei Hydronephrose vor. Die klinischen sog. *Einklemmungserscheinungen* sind wohl meist auf Torsion des Ureters, der Nierennerven und -gefäße zu beziehen. — Zu *diagnostischen Irrtümern* geben *Schnürleber*, und zwar der abgeschnürte, nierenförmig werdende untere Teil des rechten Lappens, ferner Kotballen im Colon ascendens, *Gallenblasenvergrößerungen*, *Wandermilz* sowie *Pylorustumoren* nicht selten Anlaß.

(Chirurgische Fixierung einer Wanderniere nennt man *Nephropexie*.

II. Circulationsstörungen.

a) Kongestive (aktive) Hyperämie.

Sie begleitet akut entstehende *Entzündungen* der Niere, tritt bei *erhöhter funktioneller Inanspruchnahme*, wie wir sie bei der kompensatorisch-hypertrophischen Niere sehen, auf und kann u. a. ferner *bei verstärkter Arbeit des linken Herzens* hervorgerufen werden. — Die Niere ist meist vergrößert, ist prall anzufühlen und kann diffus oder fleckig gerötet sein.

*) Normale Länge des Ureters 25—30 cm.

b) Venöse (passive) Hyperämie.

Sie entsteht infolge Behinderung des Abflusses des Blutes. Das kann einmal bei *allgemeiner Stauung* infolge ungenügender Herztätigkeit stattfinden, wie das bei Herz- und Lungenfehlern und zwar vor allem in dem Stadium der Kompensationsstörung beobachtet wird. In anderen Fällen wird die Stauung durch *örtliche* Verhältnisse bedingt und kann gerade hierbei die schwersten Grade erreichen.

Diese **lokalen Ursachen** können sein: a) **Kompression** infolge von erhöhtem *Druck im Abdomen* (bei Gravidität, Tumoren usw.). b) **Thrombotischer Verschluß** *des Stammes* oder der Verzweigungen einer oder beider *Nierenvenen* oder der *Cava inferior* oberhalb der Einmündung der Nierenvenen. Der Verschluß kann durch einen *Blut-* oder *Geschwulstthrombus* bewirkt werden; letzterer kann z. B. durch Einbruch einer Nierengeschwulst in die Nierenvene entstehen; ersterer kann ein *marantischer Thrombus* sein (bei Herzschwäche) oder infolge von *Circulationsstörungen in den Nieren* (so bei Amyloid der Niere) entstehen, oder er bildet sich in der *Cava* oder in der *Vena spermatica sin.* und wird auf die *Vena renalis retrograd fortgeleitet*, oder er ist ein *retrograd eingeschleppter Embolus* (s. S. 106) oder ist *entzündlichen Ursprungs* (z. B. bei Pyelonephritis).

Folgen des Verschlusses der Nierenvenen: Wird eine Nierenvene plötzlich oder in kurzer Zeit *total* verschlossen, so kommt es in der Niere zu mächtiger, blutiger Anschoppung, Ödem und Hämorrhagien, die sowohl ins interstitielle Gewebe, als auch aus den Glomeruli in die Harnkanälchen stattfinden. — Dann folgen bei Fortdauer des Verschlusses Trübung und Verfettung (nach 12 Stunden) bis zu völliger Nekrose der Epithelien, was alles viel stärker im Mark als in der Rinde ausgesprochen ist. Die Niere ist anfangs vergrößert, vor allem dick, weich, schwarzrot. Der Urin kann Blut, Epithelschläuche und Cylinder enthalten. — Dieselben Veränderungen hat man *experimentell* nach *Unterbindung der Nierenvenen* studiert (*Buchwald* und *Litten*). Vom 6. Tage nach der Unterbindung an beginnt eine immer zunehmende Volumsabnahme infolge von Zerfall der Epithelien und Kanälchen, während die resistenten Glomeruli zusammenrücken. Unter Ausbildung von Kollateralvenen blieben die Versuchstiere bis 8 Wochen am Leben. — *Geht die Entwicklung der Thrombose langsam vor sich*, so treten Kollateralen ein, welche einen Teil des Nierenvenenblutes nach den Venae phrenicae, suprarenales und lumbales abführen; auch die Vena azygos und hemiazygos können mit eintreten. — Gelegentlich sieht man **Thrombose der Nierenvenen bei Kindern,** zuweilen bis in die kleineren Zweige, mit oder ohne hämorrhagische Infarcierung. Es handelt sich vorzugsweise um marantische Neugeborene und Säuglinge (*Beckmann*), die unter den Erscheinungen von Anurie und Krämpfen (Urämie), zuweilen nach erschöpfenden Durchfällen verstarben. Gleichzeitig kann *marantische* Thrombose der Hirnsinus (s. dort) oder der Schenkelvenen bestehen.

Chronische allgemeine Stauung bedingt die gewöhnliche *Stauungsniere*, welche man am häufigsten im Stadium der sog. *cyanotischen Induration* antrifft.

Makroskopisch ist die Niere vergrößert (gelegentlich um $^1/_3$), sehr hart. Die Kapsel ist von der glatten Oberfläche sehr leicht abziehbar. An der Oberfläche erscheinen die Venensterne (Stellulae Verheynii) bis in die feinsten Verästelungen blaurot injiziert. Auf dem Durchschnitt ist die Rinde blaugrau oder blaurot. Die Glomeruli können als rote Punkte deutlich hervortreten. Die Marksubstanz, besonders an der Basis der Pyramiden, ist blaurot bis blauschwarz gefärbt und der Anordnung der Vasa recta entsprechend dunkelrot gestreift. — Die auffallende *Härte der Niere* entsteht einesteils durch die pralle, strotzende Füllung der Venen und Kapillaren, anderenteils durch *einfach hyperplastische Vorgänge*, welche in Verdickung und Sklerosierung der Venenwände

und Kapillaren und des faserig und zum Teil glasig werdenden interstitiellen Bindegewebes, namentlich in der Marksubstanz, bestehen. — *Die Epithelien* der Harnkanälchen können hier und dort in geringem oder höherem Grade *fettig degenerieren*. Höhere Grade bewirken eine fleckweise oder ganz gleichmäßig auftretende Trübung bis Gelbfärbung der Rinde. Das sieht man z. B. bei der sehr chronischen *‚Fettniere der Herzkranken‘*.

Da unter diesen Verhältnissen nicht selten auch ein leichter Grad von *Icterus* besteht, so wird die gelbe Farbe noch gesättigter.

In einem gewissen Gegensatz zu der oft *enormen Verfettung* (Sudanfärbung!) steht hier scheinbar die *derbe Konsistenz* und die *glatte Schnittfläche* der Niere. Doch wird das durch die bestehende pralle *Stauung* und die Induration erklärlich.

In manchen *Glomeruli* und *Harnkanälchen* ist bei geeigneter Härtung (Alkohol, Formol) körniges Eiweiß nachzuweisen. Andere Kanälchen, vorwiegend der Marksubstanz, enthalten *hyaline, farblose Cylinder*. Auch *rote Blutkörperchen* können sowohl hier und da ins Zwischengewebe wie in die Kapselräume und weiter in die Kanälchen gelangen.

Der Blutfarbstoff der sich in den Harnkanälchen auflösenden roten Blutscheiben kann als gelbes oder braunes, körniges oder kristallinisches Pigment vornehmlich in den Epithelien der *Henle*schen Schleifen, aber auch im Epithel gewundener Kanälchen abgelagert werden. Mitunter entsteht dabei eine *bräunliche Färbung* der Marksubstanz.

Der **Urin der Stauungsniere** ist *spärlicher* und dunkler wie normal (statt 1500 bis 2000 ccm nur 500, 300 ccm — *Eichhorst*), konzentriert (spez. Gewicht bis auf 1025 bis 1030 erhöht — *Senator*), stark sedimentierend (durch Farbstoff ziegelmehlähnlich gefärbtes Sediment von Uraten, das sich beim Erwärmen leicht löst, *Sedimentum lateritium*); *Eiweiß* tritt gewöhnlich in geringen Mengen auf. Der Urin enthält *hyaline Cylinder*. Die Urinverminderung wie das Auftreten von Eiweiß erklären sich durch die *Verminderung der Strömungsgeschwindigkeit* in den Glomerulis sowie durch *Verminderung des Blutdruckes* infolge geschwächter Herzenergie.

An die cyanotische Induration kann sich eine cyanotische Atrophie anschließen (*Stauungsschrumpfniere*). Die Niere verkleinert sich, kann zahlreiche (den Schaltstücken entsprechende) kleinste Einziehungen an der Oberfläche zeigen, in deren Bereich die Kapsel adhärent sein kann. Die Oberfläche kann dadurch feinhöckrig werden. Durch die cyanotische Färbung unterscheidet sich diese Form jedoch von anderen geschrumpften Nieren. Die Markkegel sind verkleinert; das Nierenbecken ist infolgedessen etwas erweitert.

Nach *Puricelli*, *Schmaus* und *Horn* führt der Druck, welchen das hyperplastische interstitielle Gewebe ausübt, hier und da zur Atrophie von Harnkanälchen und Glomeruli. Nach *Schmaus* und *Horn* sind bei der Stauungsschrumpfniere alle Gefäße, die Venen sowohl wie namentlich auch die Arterien, erstere besonders in der Adventitia, letztere auch in ihrer Intima, stark verdickt und das Zwischengewebe durch eine homogene oder faserähnliche Substanz erheblich verbreitert. Auch kommen Infiltrate von Rundzellen vor.

c) Anämie (Ischämie) der Niere.

Die als Teilerscheinung *allgemeiner Anämie* oder infolge *örtlicher*, die Blutzufuhr beeinträchtigender Momente auftretende Verminderung des Blutzuflusses (Oligämie) sowie die vorübergehende, nicht die totale dauernde Unterbrechung desselben sollen uns hier beschäftigen. — Den höchsten Grad *akuter* Anämie sieht man beim *Verblutungstod*; die Niere ist lehmfarben; ihre feste Konsistenz und das Fehlen der Trübung schützt vor Verwechslung mit fettiger

Degeneration. — Ist die allgemeine Anämie *chronisch*, wie bei Chlorose, Carcinose und besonders bei der perniciösen Anämie, so tritt *fettige Degeneration der Epithelien*, vor allem derjenigen der Tubuli contorti ein. Die Konsistenz der Niere wird weich, die Farbe blaß-gelblich.

Leidet der genügende Zufluß von arteriellem Blut in noch höherem Maße, z. B. infolge von **Gefäßkrampf,** wie das bei *Erstickung*, *Tetanus*, *Strychninvergiftung*, *Bleikolik*, bei *Hysterie* geschehen kann, ferner reflektorisch bei heftiger Reizung einer Niere resp. ihres Ureters durch einen Stein und selbst mitunter nach peripherer Nervenreizung zustande kommt, so wird der *an Menge verminderte Harn* (Oligurie) *eiweißhaltig*. Es kann auch totale *Anurie* eintreten. Nach *Cohnheim* leidet das Glomerulusepithel bei der Anämie und wird für Eiweiß durchgängig.

An den *Epithelien der Harnkanälchen* kann sich ferner schon nach relativ kurzer Dauer der Blutsperre oder bei starkem Sinken des Blutdruckes *Koagulationsnekrose* (vgl. S. 811) einstellen.

Hierher gehört nach Ansicht mancher (*Griesinger*, *Leyden* u. a.) die *Choleraniere*; durch enormes Sinken des Blutdruckes (Ischämie) soll die Epithelnekrose zustande kommen; dagegen fassen andere (*Fraenkel* und *Simmonds*) die Veränderung als toxische Degeneration, wieder andere (z. B. *Fürbringer*) als Kombinationseffekt der Ischämie und des Choleratoxins auf. — Gleichartige Veränderungen kommen auch bei *Sublimatintoxikation* vor, desgleichen gelegentlich in Fällen von *Keuchhusten* (*Mircoli*), nach *Influenza* (*Beneke*), als Nachwirkung von *Chloroformnarkosen* (*Fraenkel*). — Auch die in den Nieren von an *Eklampsie* verstorbenen Wöchnerinnen zuweilen auftretenden ausgedehnten mikroskopischen Nekrobiosen der Epithelien der Rinde werden auf *allgemeinen Arterienkrampf* bezogen (*Schmorl*, *Beneke*); näher liegt es, auch hier an eine *Giftwirkung* zu denken, indem ja die Eklampsie wahrscheinlich eine der Gravidität eigentümliche Autointoxikation ist. Dagegen nehmen wiederum *Jardine* und *Teacher* an, daß die seltenen kolossalen, derben, trüben, gelblichen, rot umsäumten Nekrosen der Rinde, welche wie eine die ganze Rinde mehr oder weniger völlig einnehmende Infarktbildung aussehen und mit Thrombosen in den Arterienästen der Rinde einhergehen, durch eine spastische Kontraktion der kleinen Arterien entstehe, an welche sich Thrombose anschloß. — Die *Schwangerschaftsniere**) (sog. *Schwangerschaftsnephritis*), die sich nach *v. Winckel* bei 2 pCt. der Schwangeren findet, bei welcher neben geringfügigen degenerativen Prozessen am Epithel der Kanälchen namentlich auch Verfettung des Glomerulusepithels gefunden werden, wurde gleichfalls auf Ischämie zurückgeführt, die durch Druck des graviden Uterus direkt oder reflektorisch hervorgerufen werde; andere vermuten dagegen wohl richtiger eine Wirkung besonderer, des näheren unbekannter, vom Fötus stammender Toxine. Ihre Wirkung ist meist eine flüchtige und dementsprechend folgt in der Regel rasch nach der Geburt bald völlige Heilung. (Lit. bei *Pollak*.)

d) Verschluß der Nierenarterie und ihrer Äste. Infarktbildung.

Der Stamm der Nierenarterie kann (z. B. bei Endocarditis) *plötzlich* durch einen einfahrenden *Embolus* oder, was sehr selten ist, durch einen *allmählich* an Ort und Stelle sich bildenden *Thrombus* (was vorzugsweise nach Traumen [Zerreißung] vorkommt) total verschlossen werden. Ist der Stamm ganz ver-

*) Diese Bezeichnung, ebenso wie Choleraniere, Sublimatniere, Eklampsieniere, Gichtniere sagt uns, daß eine durch die Schwangerschaft, Cholera, Sublimatwirkung, Eklampsie etc. veränderte Niere vorliegt. Klinisch könnte man das sehr wohl Nekropathien nennen, obwohl damit nichts Neues und nicht mehr gesagt ist, als daß sich ein Nierenleiden, ein krankhafter Vorgang in der Niere abspielt. Der Anatom sieht aber keine ‚Pathien', keine Leiden, sondern das Momentbild der durch pathologische Vorgänge hervorgerufenen Zustandsveränderungen der Organe; darum lehnen wir „Nephropathia, Nierenleiden" als pathologisch-anatomische Bezeichnung ab und bleiben bei der obigen alten, durchaus genügenden Nomenklatur.

stopft, so sieht die Niere zunächst blaß, wie gekocht aus; mit der Zeit kann sie auf einen zuweilen nur bohnengroßen Körper zusammenschrumpfen.

Die Unterbindung der Arteria renalis hat nach den Untersuchungen von *Litten* keine Anämie, sondern im Gegenteil *Hyperämie* zur Folge, und zwar am stärksten an der Grenze zwischen Mark und Rinde, da wo die Triebkraft der Kollateralen am geringsten ist und demnach eine Stagnation des Blutes eintritt. Diese Kollateralen laufen im Ureter und in der Nierenkapsel. Wird der Ureter gleichzeitig mit der Arterie unterbunden und die Kapsel abgezogen, so bleibt die Hyperämie ganz aus, und es tritt, wenn die Unterbindung *dauernd* ist, totaler Gewebstod, *einfache* oder *direkte Nekrose* ein. — Dauert die Unterbrechung der Circulation aber nur kurze Zeit (1—2 Stunden), so sterben nur die empfindlichsten Teile des Organs — die *Epithelien der Harnkanälchen* — ab, und zwar in jener Form der Nekrose, welche man als *Koagulationsnekrose* (*Cohnheim*, *Weigert*) oder *Nekrobiose* oder *indirekte Nekrose* bezeichnet; sie bildet sich hauptsächlich dann aus, wenn lebendes Gewebe infolge irgendeiner Schädlichkeit abstirbt und gerinnungsfähige Substanzen enthält, während es noch von Blut oder von fibrinogenhaltiger Lymphe durchströmt wird. Die *Epithelien* bilden eine *körnige*, *kernlose* Masse (Fig. 476), während sich zwischen den Zellen und im Lumen der Harnkanälchen fädige und hyaline Gerinnungen finden. Die nekrotischen Epithelien können nachher manchmal in großer Ausdehnung Kalksalze aufnehmen. — Die ischämisch degenerierten Nierenzellen (Tubuli contorti, dicker Teil der Henleschen Schleife) verlieren ihre Granula (*C. Hirsch*).

Fig. 476.

Von einem anämischen Infarkt der Niere.
a Nekrotische Epithelien der Kanälchen; im Innern der Kanälchen körnige Gerinnungen. *b* Stück eines geschwollenen nekrotischen Glomerulus mit spärlichen Kernen. Das Nierenstroma ist noch in den Kernen färbbar (lebend). Mittlere Vergrößerung.

Häufiger werden nur einzelne Äste der Arterie durch Embolie oder Thrombose verschlossen. (Auch durch tuberkulöse Arteriitis kann das geschehen.) Nicht selten wird der durch einen eingefahrenen Embolus bewirkte Verschluß erst durch eine sekundäre Thrombose ein totaler. Zerschellt ein in einen großen Ast einfahrender weicher Embolus, so können im Verästelungsgebiet zahlreiche verstreute Embolien entstehen (Fig. 478). In gleicher Weise kann eine Thrombose im Stamm zu Embolien kleinerer Äste führen. Die Nieren sind ein *Prädilektionsort* für Emboli, und zwar ist die linke Renalis, welche weniger rechtwinklig von der Aorta abgeht, mehr bevorzugt. Am häufigsten sind die Emboli losgerissenes thrombotisches Material, wie es bei Endocarditis, chron. Herzkrankheiten, besonders bei Mitralfehlern, und ferner bei der Atheromatose entsteht. Der von der Gefäßsperre betroffene Abschnitt der Niere verfällt der Nekrose.

Schon nach kurzer Zeit (Stunden) sind die in ihren Konturen noch sichtbaren Epithelien nekrotisch (in ihren Kernen unfärbbar) und erscheinen in Schnitten als matt durchscheinende, schollige Massen (Fig. 476); hier und da kommen auch verfettete Epithelien vor. Dagegen grenzen sich die bindegewebigen, gröberen Bestandteile, besonders die Glomeruli, noch gut ab und sterben erst nach mehreren Stunden ab. Die noch von Gewebslymphe der Nachbarschaft durchströmten Teile verfallen der Koagulationsnekrose, wobei sie etwas voluminöser und in eine homogene oder krümelige oder fädige Masse umgewandelt werden. Das Chromatin der

Kerne wird hier ganz ausgelaugt. Im Centrum größerer Herde dagegen tritt meist nur einfache Nekrose ein (*Litten*), und hier, wo die auslaugenden Saftströmungen fehlen, können die nekrotischen Gewebskerne noch Chromatin enthalten und zeigen oft Zerfall in Bröckel, wobei Chromatinkörnchen in großer Menge auftreten (*Karyorrhexis*). In *Kapillaren* zwischen den absterbenden Harnkanälchen, besonders in den Randbezirken des Infarktes, lassen sich oft auch *Fibringerinnsel* mit der *Weigert*schen Fibrinfärbung sichtbar machen.

In der Umgebung des toten Bezirks tritt kollaterale Hyperämie und eine mehr oder weniger ausgedehnte Hämorrhagie ein. *Makroskopisch* erscheint das Gebiet der verstopften Arterien auf dem Durchschnitt meist als lehmfarbener, blasser, glanz- und saftloser, undurchsichtiger, wie gekocht aussehender, einem

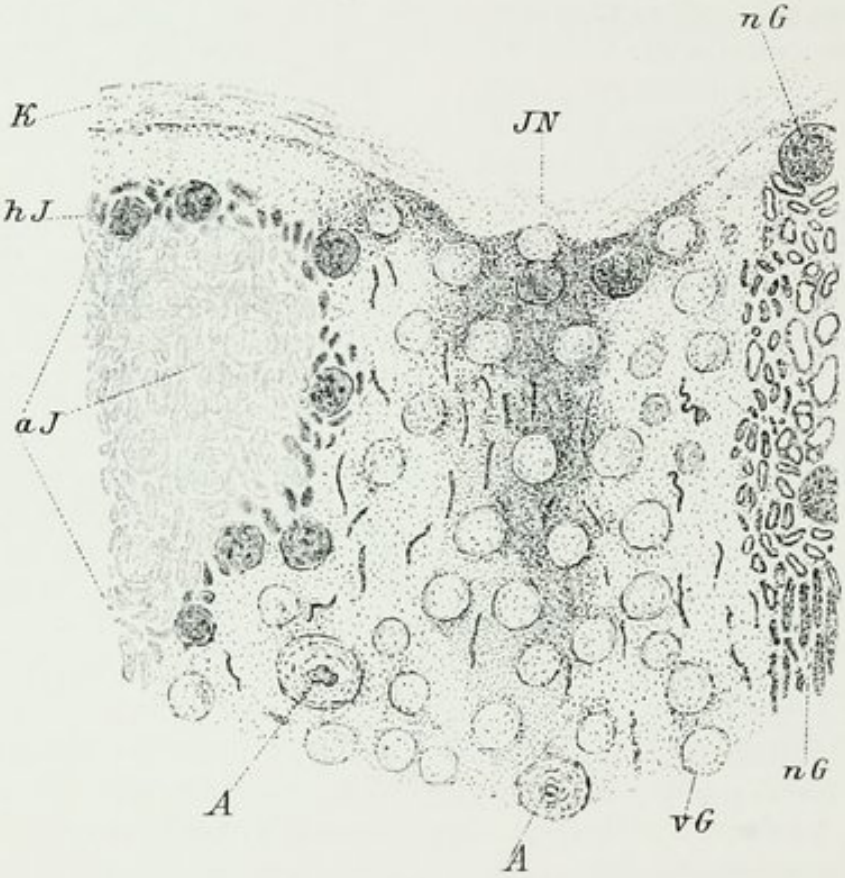

Fig. 477.

Anämischer Infarkt (*aJ*) **mit hämorrhagisch infarcierter peripherer Zone** (*hJ*). Daneben **alte Infarktnarbe** (*JN*) mit Einziehung der Oberfläche. *K* Die verdickte Kapsel. In dem fibrösen, zellreichen Gewebe der Narbe liegen zahlreiche, atrophische und hyaline, verödete Glomeruli (*vG*); dazwischen hier und da rudimentäre Kanälchen. Im Innern der Narbe liegt viel braunes Pigment. Am Übergang zum normalen Gewebe der Niere (*nG*) kleine, schmale, neugebildete Harnkanälchen. *A* Verdickte, rekanalisierte Arterien. Schwache Vergrößerung.

rechteckigen oder häufig auch einem annähernd keilförmigen Bezirk der Niere entsprechender Herd (*anämischer Infarkt*) von derber Konsistenz und von einem roten Hof oder von roten Flecken umgeben. Nicht selten findet man zwischen dem *roten Hof* und dem graugelben, *lehmfarbenen Herd* einen schmalen, *schwefelgelben Saum.*

Im Bereich des letzteren enthalten die in den Kernen gut färbaren *Epithelien Fetttröpfchen*; die Ernährung dieser Randpartien wird durch die Blut- und Saftströmung von der Nachbarschaft aus besorgt, doch bleibt das zugeführte Fett stecken, da der Stoffwechsel offenbar kein

sehr reger ist. Auch im *Zwischengewebe*, selbst weiter vom Rand entfernt kann man zwischen nekrotischen (fettlosen) Kanälchen Fetttröpfchen sehen. Die Randbezirke beteiligen sich auch an den Regenerationsprozessen; s. S. 814. Gelegentlich kommen *diffuse Verkalkungen* in der Randzone vor.

Handelt es sich um einen keilförmigen Infarkt, so ist die Spitze des Keils nach innen zu gerichtet (am häufigsten an der Grenze von Mark und Rinde), die Basis liegt an der Oberfläche und kann sich flachkugelig über dieselbe erheben. Nicht selten reicht die Basis des blassen Herdes nicht ganz bis an die Oberfläche der Rinde; die subkapsulären Teile können von den kollateralen Kapselarterien aus mit Blut überschwemmt werden oder der Nekrose ganz entgehen, wenn diese Kollateralen von vornherein genügend eintreten. Liegen mehrere Infarkte zusammen, so erhält die Oberfläche eine landkartenartige,

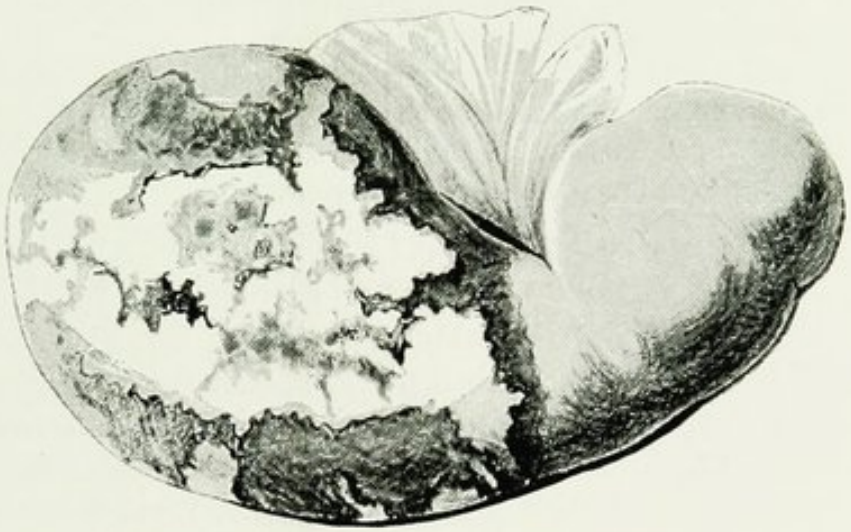

Fig. 478.
Zahlreiche vielfach zusammenhängende **anämische, hämorrhagisch umsäumte Infarkte,** ausschließlich im unteren Teil der linken Niere, mit starker Volumszunahme verbunden. Bei Endocarditis verrucosa. $^1/_3$ nat. Gr. Nach dem frischen Präparat gezeichnet.

buntmarmorierte Zeichnung, und der infarcierte Teil der Niere ist sehr deutlich voluminöser wie der normale (Fig. 478).

Schicksal des Infarktes.

In der Umgebung des anämischen Infarktes, der selbst der allmählichen Auflösung (Autolyse) und Resorption und einer dadurch bedingten *Verkleinerung* unter Eintrocknung und Verhärtung anheimfällt, tritt eine leichte *reaktive Entzündung* und Gewebswucherung ein. Das interstitielle Gewebe der nächsten Umgebung und der Randpartien des Infarktes ist von eingewanderten Leukocyten durchsetzt; später verschwinden diese unter Verfettung und Kernzerbröckelung (Karyorrhexis). Das hyperämische Bindegewebe der Umgebung liefert Granulationsgewebe, das in den Infarkt eindringt, womit das Verschwinden des Zerfallsmaterials des Infarktes Schritt hält. An dieser *Organisation* können sich auch Teile des Gefäßbindegewebes des Infarktes beteiligen, welche der Nekrose entgingen. Außer Bindegewebsproduktion findet meist auch vom Rande aus eine schwache regenerative Wucherung von Epithelzellen (Mitosen!) statt. Wandelt sich das junge Bindegewebe später in schrumpfendes Narbengewebe um, so zeigt sich an Stelle des Infarktes eine oft sehr tiefe, zuweilen trichterförmige, narbige Einziehung der Oberfläche der Niere (*Infarktnarbe*). Zahlreiche und größere Infarktnarben können zu Lappung oder starker Schrumpfung und höckeriger Mißstaltung der Niere führen (*Embolische Schrumfniere*).

Mikroskopisch findet man in der auf dem Durchschnitt oft keilförmigen **Infarktnarbe** anfangs noch Reste nekrotischer Massen. Später herrscht ein mehr oder weniger kernreiches Bindegewebe vor, in welchem meist zahlreiche *verödete Glomeruli* (Fig. 477 *JN*) liegen. Hauptsächlich in den peripheren Teilen der Narbe, gelegentlich aber auch im Innern, findet man *rudimentäre Harnkanälchen* mit kleinen, niedrigen, intensiv färbbaren Epithelien (Fig. 477). Diese atypischen Kanälchen, welche an die Gallengangssprossen bei der Lebercirrhose erinnern, sind teils als atrophische, teils als regenerativ neugebildete (Mitosen !) anzusprechen (*Thorel*). Man begegnet ihnen vielfach in der Umgebung von Stellen, wo Nierengewebe unterging. Auch riesenzellartige Wucherungen der Epithelien kann man bei diesen Regenerationsversuchen sehen (*Rössle*). *Pigment* von brauner oder gelber Farbe, welches man in Narben finden kann (Fig. 477), stammt von dem Blutfarbstoff des in die Umgebung des Infarktes ausgetretenen Blutes, mit welchem sich der Infarkt teilweise imbibiert hatte. An der Spitze der Infarktnarbe liegt eine verschlossene oder rekanalisierte *Arterie* (s. Fig. 44 S. 74). Auch in der Narbe selbst können sich größere sklerotische Arterienäste erhalten. — Manchmal ist auch eine geringe *Kalkablagerung* vorhanden.

Langemak kam in experimentellen Untersuchungen zu wesentlich anderen Vorstellungen von der Bildung der Infarktnarben, die er nur auf Induration des erhaltenen Bindegewebes zurückführt, während kein Eindringen von Bindegewebe aus der Umgebung stattfände. Auch *Lange* neigt teilweise zu dieser Auffassung.

Unter welchen Umständen bildet sich ein hämorrhagischer Infarkt in der Niere?

Während dem Verschluß eines Astes der Nierenarterie in der Regel Bildung des eben beschriebenen *anämischen Infarktes* (der embolischen Nekrose) folgt, kommen seltener auch meist *kleine total hämorrhagische Infarkte* in der Niere vor. Diese entstehen so, daß der anfangs rein anämische, tote Bezirk von den Kollateralen der Nachbarschaft, vorzüglich von den Kapselarteriolen aus, nachträglich total mit Blut überschwemmt wird, ohne daß jedoch eine Circulation hergestellt würde; das Blut tritt diapedetisch aus und bleibt dann im Gewebe stecken, kann jedoch auch zum Teil in die Harnkanälchen und in den Urin gelangen *). Der in den Kollateralen herrschende Druck vermag das Blut nämlich nur auf eine gewisse kleine Entfernung hin in den toten Abschnitt zu pressen; über diese hinaus wird der Widerstand zu groß. Daher werden meist nur kleinere Infarkte total hämorrhagisch infarciert oder aber nur die *peripheren* Teile von größeren weißen, während sehr große Infarkte im wesentlichen fast immer anämisch sind, es müßte denn der Blutdruck, die Triebkraft, ganz abnorm hoch sein, unter welchen Umständen dann mitunter auch etwas größere Bezirke hämorrhagisch infarciert werden können. Das hämorrhagisch infarcierte Gebiet bildet also am häufigsten einen roten Saum um größere, blasse Infarkte (Fig. 477), während der seltene total hämorrhagische Infarkt einen tiefroten Keil darstellt, der dann in der Folge abblaßt, braunrot, bräunlich-gelb, gelb, lehmfarben wird und schließlich, wenn er ganz entfärbt ist, dem anämischen Keil ähnlich sieht. Früher glaubte man irrtümlich, daß jeder blasse Keil dieses Schicksal durchgemacht haben müsse.

*) Ist eine Quelle für Embolien da und tritt plötzlich Schmerzhaftigkeit in der Nierengegend und *Hämaturie* auf, und verschwinden diese Symptome bald wieder vollständig, so darf nach *Leube* klinisch ‚hämorrhagischer Infarkt' diagnostiziert werden.

Mikroskopisch zeigt der *entfärbte hämorrhagische Infarkt* größere Mengen von altem *Blutpigment*. Er bildet sich durch fettige Degeneration zurück. Die *Narben* hämorrhagischer Infarkte sind später bräunlich *pigmentiert*.

Ausbleiben der Infarktbildung. Nicht jede Embolie der Nierenarterie ist notwendig von Infarkt gefolgt. Abgesehen davon, daß dem Verschluß des *Nierenarterienstammes* nur eine Nekrose folgt, und daß manche Emboli *nicht völlig obturierend* wirken, bleibt nach Einfuhr ganz kleiner Emboli die Nekrose aus, wenn der entsprechende *kleine Bezirk subkapsulär* liegt; dann kann die *Kapselarterie* alsbald *vikariierend* die Circulation unterhalten.

III. Atrophie der Niere*).

Die reinste Form einfacher Atrophie ist die *senile* Atrophie, eine der allgemeinen Involution im höheren Alter entsprechende Verkleinerung beider Nieren in allen Dimensionen. Die Farbe wird meist *rotbraun*. Die Atrophie kann eine ganz gleichmäßige sein, und dann ist die Rindenoberfläche *glatt* oder ganz fein granuliert, oder aber die Atrophie ist stellenweise besonders stark, dann ist die Oberfläche hier und da *grubig* vertieft und im Bereich der kleinen Einziehungen stärker gerötet. Das Nierengewicht kann unter die Hälfte der Norm sinken.

Nicht selten sind auch *kleinste Cystchen* zu sehen, teils auf der Oberfläche, teils auch auf dem Durchschnitt im Parenchym; sie haben einen wasserklaren oder gelblichen, dünnen oder aber gallertigen, nicht selten auch einen kalkigen Inhalt.

Fig. 479.

Senile Atrophie der Niere. Oben ein atrophischer, verödeter Glomerulus, unten ein normaler. Dazwischen atrophische Harnkanälchen. In den peripheren Teilen des Bildes Stücke von normalen gewundenen Kanälchen. Mittl. Vergr.

Fettkapsel und Beckenfettgewebe der Niere können stärker entwickelt sein (Vakatwucherung, sog. *kapsuläres Lipom*). Die Kapsel ist meist gut abziehbar. Die Atrophie wird wesentlich bedingt durch *Verkleinerung der Epithelien der gewundenen und geraden Kanälchen.* Die Epithelien werden niedriger und die Kerne kleiner und stärker färbbar. Die Kanälchen verschmälern sich. Die Atrophie kann sich hier und da so steigern, daß ganze Kanälchen schwinden. Der hochgradigen Atrophie der Harnkanälchen folgt als Ausdruck der Inaktivitätsatrophie Verödung zugehöriger Glomeruli. Die Glomeruli, welche teils nur kleiner, teils aber auch verödet sind, rücken näher zusammen. An den *atrophierenden Glomeruli* werden unter Schwund der Epithelien und Endothelien die einzelnen Schlingen allmählich immer weniger von Blut durchströmt; in gleichem Maße werden die einzelnen Kapillaren mehr und mehr glasig, hyalin verdickt; dann verschmelzen sie untereinander und oft auch mit dem hyalin verdickten Bindegewebe der Kapsel zu einem *hyalinen Klumpen*, der sich dann allmählich durch Zusammenschrumpfen verkleinert (Fig. 479).

Die hier vertretene Ansicht von der sekundären Entstehung von Glomerulusatrophie

*) *Normalgewicht* beider Nieren bei erwachsenen Männern 250—300 g, bei Frauen circa 25 g weniger. *Größe* der Niere: Länge 11—12, Breite 5—6, Dicke 3—4 cm.

nach primärem Kanälchenuntergang wird nicht allgemein anerkannt, dagegen aber wohl eine Relation im umgekehrten Sinne.

Die Kapsel kann eine leichte Verdickung erfahren. Das interstitielle Bindegewebe ist (kompensatorisch) oft leicht vermehrt, besonders an Stellen, wo Kanälchen atrophierten sowie in der Umgebung atrophischer Glomeruli.

Kleinzellige Infiltrate (bes. um die Schaltstücke) gehören nicht zum typischen Bild der reinen senilen Atrophie.

Das Epithel der dünnen hellen Schleifen und Schaltstücke enthält ein mit dem Alter zunehmendes feinkörniges, fetthaltiges *gelbbraunes Pigment* (vgl. S. 822), das keine Eisenreaktion gibt. Die senile Niere erhält dadurch den bräunlichen Farbenton. Nach *Prym* fände sich bei seniler Atrophie eine Verbreiterung des Markinterstitiums und vorwiegend perivaskuläre Fettablagerung in demselben. (Über die senile atrophische Niere s. auch *Furno.*)

Andere Arten von einfacher Atrophie sehen wir ferner bei der *arteriosklerotischen Atrophie*, welche später besonders abgehandelt wird. Als *Druckatrophie* kann man die einfache Atrophie bezeichnen, die wir bei der Harnstauung (vgl. bei Hydronephrose) sowie in der Umgebung von Tumoren und Cysten sehen. Auch hier schwinden die Harnkanälchenepithelien zuerst, dann erst eventuell die Glomeruli (Fig. 514). — Werden die Sammelröhren eines Bezirks total komprimiert, so folgt Untergang (*Inaktivitätsatrophie*) der oberhalb gelegenen Kanalsysteme. So findet man z. B. bei tiefsitzenden Tumoren bisweilen scharf begrenzte, keilförmige, infarktnarbenartige Einziehungen, Ausfallsherde, in der angrenzenden Nierensubstanz (*Beneke*). — Versteht man im weiteren Sinne unter *Atrophie* jede Verkleinerung des Organs, so gehören auch alle entzündlichen, mit Parenchymschwund verbundenen Schrumpfungszustände hierher, welche primär oder sekundär in der Niere auftreten.

Arteriosklerotische Atrophie der Niere.

Arteriosklerose der Nierenarterien und ihrer Äste ist gewöhnlich Teilerscheinung allgemeiner Arteriosklerose. Seltener sind die Nierengefäße allein erkrankt. Durch eine ganz allmählich zunehmende Verdickung der Wände, besonders der Intima, wird das Lumen der Arterien stark eingeengt oder gar völlig geschlossen. Die in ihrer Blutzufuhr mehr und mehr beschränkten Glomeruli fallen dann vielfach der Verödung anheim. Dem Untergang der Glomeruli folgt sekundäre Atrophie der zugehörigen Harnkanälchen, wobei die Epithelien sich mehr und mehr verkleinern. Schließlich können die Epithelien ganz untergehen, und die Kanälchen veröden total. Infolge dieser ganz allmählich sich abspielenden Verödungsvorgänge schrumpft das Organ erheblich ein (*arteriosklerotische Schrumpfniere* oder *arteriosklerotische Atrophie der Niere*).

Verödet ein Glomerulus, so werden seine Kapillarschlingen durch Kollaps und hyaline Quellung oder durch hyaline Thrombose undurchgängig, verlieren ihr Epithel und wandeln sich in kernarme oder kernlose homogene Kugeln um (Fig. 479); diese hyalinen Glomeruli können durch Aufnahme von Kalksalzen *verkalken*. Geht auch das Kapselepithel verloren, so ist die homogene Kugel mit der Bowmanschen Kapsel innig verschmolzen. Ein verödeter Glomerulus ist für Blut undurchgängig. Das Vas afferens kann alsdann sofort in das Vas efferens übergehen (*Thoma*). — Die Glomerulusverödung hat *Atrophie der zugehörigen Harnkanälchen zur Folge*. Die hohen, protoplasmareichen Epithelien der gewundenen Kanälchen werden niedrig, kubisch oder abgeflacht. Die Kerne bleiben erhalten und färben sich bei Kerntinktion sogar besonders intensiv. Die Kanälchen können sich im ganzen verengern, während das Epithel noch einen Wandbesatz bildet, oder die Epithelien liegen regellos im Lumen des kollabierten Kanälchens (Fig. 479). Gehen die Epithelien ganz zugrunde, was durch fortschreitenden Schwund oder auch durch fettige Degeneration herbeigeführt werden kann, so kollabieren und veröden die Harnkanälchen vollständig. — Das *Bindegewebe* im Bereich atro-

phischer Stellen wird nicht wesentlich vermehrt, es tritt jedoch relativ stärker hervor (Fig. 479); auch Häufchen von lymphocytären Zellen können in ihm enthalten sein.

Tritt die Arteriosklerose allenthalben in den feinsten Ramifikationen der Nierenarterie auf, so folgt eine gleichmäßige, oft sehr starke Atrophie des ganzen Organs. Die Oberfläche ist grob granuliert, die Rinde kann bis auf wenige Millimeter verschmälert sein und ist von blaßgrauroter oder rötlichbrauner Farbe. Auf der Schnittfläche sieht man die starren, weißgelben Arterien, welche oft gewunden sind, klaffen. Die interlobulären Arterien können infolge starker Atrophie der Rinde einen zur Oberfläche parallelen Verlauf erhalten. — Mitunter sind an der Oberfläche zahlreiche kleinste und etwas größere (bis erbsengroße) *Cysten* zu sehen. Diese entstehen durch Ausdehnung von inaktivierten

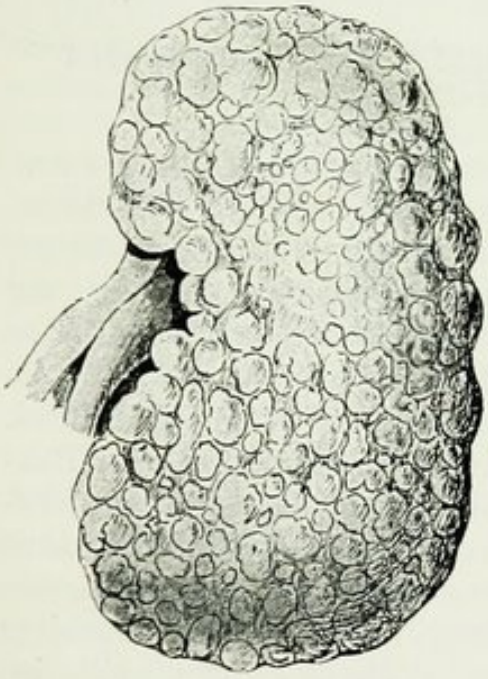

Fig. 480.

Fig. 481.

Fig. 480. **Arteriosklerotische Schrumpfniere.** Sehr starke, grobhöckerige Atrophie der Niere infolge von allgemeiner Arteriosklerose. Nat. Gr.

Fig. 481. **Typische arteriosklerotische Atrophie der Niere** bei vorwiegender Erkrankung einzelner Zweige der Arteria renalis. Nat. Gr.

Kanälchen (selten von Bowmanschen Kapseln) durch wässerige oder häufiger durch kolloide Massen von bräunlichem oder bernsteingelbem Farbenton. — Oft sieht man zahllose hyaline und *verkalkte Glomeruli* oder *Cystchen mit kalkigem Inhalt* als feinste graue resp. kreideweiße Pünktchen an der Oberfläche.

Die Arteriosklerose betrifft oft *vorzugsweise einzelne Gefäßgebiete.* Dann wird das makroskopische Aussehen der Niere viel charakteristischer (Fig. 481). An der Oberfläche sieht man einzelne, meist flache, sehr unregelmäßig gestaltete Einsenkungen, oft von bedeutendem Umfang, welche sich durch stärkere Rötung auszeichnen und meist eine ganz feinkörnige Oberfläche haben; die Körnchen entsprechen meistens atrophischen und teilweise verkalkten Glomeruli. Oft ist eine Niere stärker verändert als die andere.

Die *Unterscheidung* der grobhöckerigen Atrophie *von der später zu besprechenden indurierten Schrumpfniere* (Fig. 506) kann zuweilen schwierig sein. Das *Bindegewebe* ist jedoch in der Regel bei der arteriosklerotischen Atrophie gar nicht oder nur in unbedeutendem Maße an bestimmten Stellen, nämlich im Bereich der atrophischen Partien, hyperplasiert, während es bei der indurierten Schrumpfniere stark vermehrt ist (Fig. 504). Die Unterscheidung kann aber trotzdem erhebliche Schwierigkeiten bieten, denn einmal gibt es *Übergänge* zwischen den genannten Formen, und ferner kommen auch in der arteriosklerotischen Schrumpfniere hier und da *Rundzelleninfiltration und Bindegewebsverdichtung* vor. *Sklerose der kleinen Arterien* mit Verengerung des Lumens findet sich auch bei der genuinen Schrumpfniere; allgemeine Arteriosklerose kann hier aber ganz fehlen. Man darf daher nur die Fälle sicher als *arteriosklerotische Atrophie* ansprechen, wo die Nierenarterie an einer allgemeinen *Gefäßveränderung* partizipiert und die Veränderungen im interstitiellen *Bindegewebe* gering und auf die atrophischen Stellen beschränkt sind. Auch ist die genuine Schrumpfniere in der Regel viel *feiner granuliert* und auch *härter* als die arteriosklerotische. Letztere führt meist keine auffallende *Herzhypertrophie* herbei, während diese bei der genuinen Schrumpfniere regelmäßig entsteht.

IV. Hämatogene Degenerationen und nicht eitrige Entzündungen der Nieren.

Ätiologie. Die zunächst zu besprechenden *hämatogenen Degenerationen*, und zwar vor allem die trübe Schwellung, fettige Degeneration und die Nekrose, haben mit den nicht eitrigen, diffusen hämatogenen Nierenentzündungen ätiologisch das gemein, daß sie die Folge einer pathologischen Änderung der Blutzusammensetzung sind, welche durch die Anwesenheit von schädlichen Substanzen im Blut bedingt wird. Die Folgen derselben machen sich an *beiden* Nieren (nur ganz ausnahmsweise an einer allein) in diffuser Weise geltend. Gelangen mit dem Blut Gifte verschiedenster Art, z. B. Metallgifte oder Bakteriengifte (Toxine) in die Nieren, so können sie hier einmal mit dem Harnwasser die Glomeruli passieren und dieselben schädigen, andererseits aber auch die Epithelien der Harnkanälchen, welche die Ausscheidung der wichtigsten Zersetzungsprodukte des Stoffwechsels bewirken, in verschieden intensiver Weise angreifen. Die schädlichen Substanzen gelangen zu den Epithelien nicht nur vom Blut der diese umgebenden Kapillaren aus, sondern auch noch durch Resorption aus dem von den Glomeruli sezernierten und in die Harnkanälchen gelangten Harn. Infolge dieser Passage schädlicher Substanzen können einmal anatomische Veränderungen der *Glomeruli*, der Nierenfilter, oder funktionelle Störungen der gesamten Nierensekretion, z. B. durch Lähmung des Gefäßapparates der Niere hervorgerufen werden. Anderseits wird aber das Nierengewebe entweder derart verändert, daß vorwiegend das Parenchym (also die Epithelien und zwar meist zuerst die spezifischen, funktionell am höchsten stehenden) in verschieden schwerer Weise degeneriert (z. B. meist leicht bei Diphtherie, schwer bei Sublimatvergiftung), welche Veränderung als *parenchymatöse Degeneration* bezeichnet wird — oder ein Teil der betreffenden Gifte, wirkt intensiver ein und ruft schwerere Veränderungen des gesamten Nierengewebes hervor, welche außer mit Degeneration des Parenchyms auch mit Veränderungen im *Zwischengewebe* (Bindegewebe und Gefäßen), mit Exsudation und Infiltration und Gewebsproliferation einhergehen, besonders auch oft die Glomeruli betreffen und als richtige *Entzündungen* zu bezeichnen sind.

Unter den **schädlichen Substanzen** kommen in Betracht: a) **Gifte, die von außen in den Körper eingeführt** sind und unverändert oder nach irgendeiner Umwandlung durch die Nieren ausgeschieden werden (*Metallsalze, organische Gifte* usw.). — b) Es können die schädlichen Substanzen krankhafte **Produkte** des Stoffwechsels oder **Abscheidungen aus dem Körper** sein, welche dann resorbiert und unter Schädigung der sezernierenden Elemente in den Nieren ausgeschieden werden. Dieser Art sind z. B. die bei *Gicht*, bei schwerem *Icterus* und bei *Hämoglobinämie*, *Verbrennungen*, *chronischen Hautkrankheiten*, sowie in der *Gravidität* auftretenden Blutverunreinigungen. — c) Die größte und wichtigste Gruppe bilden **giftige Substanzen (Toxine), die unter der Einwirkung von Bakterien im Körper erzeugt werden.** So können z. B. aus verjauchenden Geschwülsten, aus Abscessen usw. Gifte resorbiert und in den Nieren ausgeschieden werden. Am häufigsten treten aber Toxine ins Blut bei den verschiedensten, bei der akuten Nephritis näher zu besprechenden *Infektionskrankheiten*. Hierbei können **Toxine zugleich mit den Bakterien** in die Nieren gelangen. Es können dann sowohl diffuse Degeneration, Exsudation und Proliferation, als auch circumscripte Entzündungsherde veranlaßt werden. Im allgemeinen pflegt man letztere mehr auf Rechnung der Bakterien selbst, die diffusen Veränderungen dagegen, insbesondere die degenerativen, hauptsächlich auf Kosten der Toxine zu setzen, obwohl auch die Bakterien allein ebenfalls zugleich Zelldegeneration und die Toxine allein (wie man z. B. in Kindernieren bei Scharlach oder Diphtherie sieht) auch zellige Infiltrationsherde oft in großer Ausdehnung zu verursachen vermögen.

Die betreffenden toxischen Substanzen erzeugen manchmal (wenn es z. B. Metallgifte sind) vorwiegend degenerative Veränderungen, während entzündliche Erscheinungen fehlen oder mehr zurücktreten; in anderen Fällen rufen sie sowohl Degeneration als auch Exsudation und Proliferation, also Entzündung, hervor. Erstere Erkrankungen trennt man als rein degenerative oder *einfache parenchymatöse Degeneration* von den entzündlichen Nierenerkrankungen, den Nephritiden, und den bei denselben auftretenden Degenerationen. Es ist aber eine scharfe Trennung zwischen der parenchymatösen Degeneration und der Entzündung oft schwer durchführbar, schon darum, weil dasselbe Gift, wenn es schwächer einwirkt, nur leichtere parenchymatöse, bei intensiver Einwirkung schwerere entzündliche Veränderungen bewirken kann. Die leichteste, meist als einfache parenchymatöse Degeneration bezeichnete Veränderung der Niere kann ohne scharfe Grenze unmittelbar in eine schwere entzündliche Erkrankungsform von kurzer oder mehr und mehr chronischer Dauer übergehen, und es lassen sich alle Übergänge von den leichtesten zu schwersten Veränderungen in ununterbrochener Reihe dartun.

(*Lit.* über den Begriff des Morbus Brightii u. Nephritis im allgemeinen s. im Anhang.)

Formen der parenchymatösen Degeneration.

a) Trübe Schwellung (albuminöse oder körnige Degeneration).

Das Protoplasma der Epithelien wird trüb, und es treten Körner in ihm auf, während die Zellen unter Aufnahme von Flüssigkeit anschwellen und das Lumen mehr oder weniger einengen. Der Bürstenbesatz geht verloren. Die Zellen lösen sich leicht von der Membrana propria ab. Die Kerne können durch die Körnchen verdeckt sein oder anschwellen und schließlich schwinden. Die Granula bestehen aus Eiweiß; sie sind löslich, d. h. schwinden, in Essigsäure, unlöslich in Alkohol und Äther. Die *gewundenen Kanälchen* werden am häufigsten betroffen. — *Makroskopisch* bewirkt die trübe Schwellung, wenn sie größere Abschnitte befällt, ein trübes, blaßgraues, wie gekochtes Aussehen und eine geringe Verbreiterung der Rinde. — *Verlauf*: Die trübe Schwellung kann wieder zurückgehen. Strittig ist, ob sie in *fettige Degeneration* übergehen kann. (*Landsteiner* vermutet, daß es sich bei der tr. Schw. um einen auto-

lytischen Prozeß handle; desgl. *Orgler*, der auch hier ‚Protagon' in Form doppeltbrechender Körnchen [S. 821] beobachtete, das sich als schwerer löslich bei der Autolyse erhielt oder im Verlauf des Prozesses ausfiel; anderes s. bei *Albrecht*, der den Zustand als *‚tropfige Entmischung'* bezeichnete, u. vgl. *Löhlein*, Lit.). — *Ätiologie*: Die Affektion kommt bei den verschiedensten *Infektionskrankheiten*, so bei Typhus, Sepsis, Scharlach usw. zuweilen vor. Wir werden ihr bei der akuten Nephritis wieder begegnen.

b) Fettige und fettähnliche Degeneration (Auftreten von *‚Protagon'*).

Fettige D. tritt selbständig auf oder entwickelt sich aus der trüben Schwellung. Sie beginnt gewöhnlich an den Schaltstücken, vor allem an den subcorticalen; dann degenerieren frühzeitig die Epithelien der Glomeruli (Fig. 485) und Schleifenschenkel, darauf erst die Tubuli contorti (*Ribbert*, vgl. auch *Prym*), und die Veränderung letzterer dominiert dann vollständig. *Mikroskopisch* findet man in den leichtesten Graden der Veränderung in den der Tunica propria anliegenden peripheren Zellteilen eine Anhäufung von stark glänzenden *Fettkörnchen* und größeren Fetttröpfchen, die weder in Essigsäure noch in Kali- oder Natronlauge löslich sind. Sie sind löslich in Alkohol und Äther. Mit Osmiumsäure färben sie sich braun-schwarz, mit

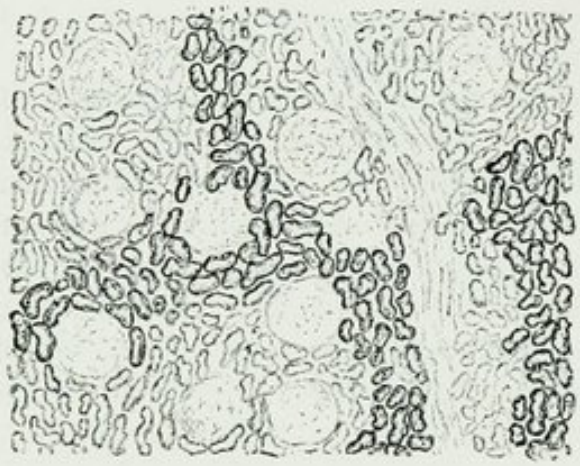

Fig. 482.

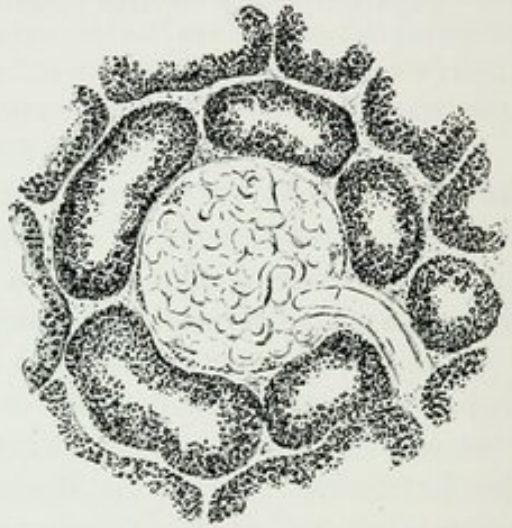

Fig. 483.

Fig. 482. Fleckweise **fettige Degeneration,** vorwiegend an gewundenen Harnkanälchen, in einer Amyloidniere. Die amyloiden Glomeruli sind transparent. Ungefärbtes Präparat, in Kochsalzlösung untersucht. Schwache Vergrößerung.

Fig. 483. **Fettige Degeneration der Epithelien gewundener Harnkanälchen** in einer Amyloidniere. Auch an dem amyloid degenerierten, mitten im Bild gelegenen Glomerulus mit amyloidem Vas afferens sind einzelne fettig degenerierte Epithelien sichtbar. Fettkörnchen im Zwischengewebe. Ungefärbtes Präparat, frisch. Mittl. Vergr.

Sudan rot. Später ist alles so mit Fettkörnchen und -tröpfchen bedeckt, daß Kerne und Zellgrenzen undeutlich werden. Manche verfettete (fettig degenerierte) Zellen lösen sich ab und fallen in das Lumen der Kanälchen, andere zerfallen in Tröpfchen und Körnchen, und das Lumen kann ganz verdeckt sein. Nur rein mit Fett infiltrierte Zellen dagegen verbleiben intakt in loco. Fettig degenerierte Stellen sehen mikroskopisch silbergrau bis schwärzlich aus (Fig. 482 u. 483). Die Affektion tritt meist *fleckweise* auf, und die verschiedenen Stellen sind verschieden schwer erkrankt. Manchmal sind nur die *Schaltstücke* verändert, in denen eine Konzentrierung des Harns durch Wasserresorption stattfindet. Fettkörnchen kann man auch im interstitiellen Gewebe sehen (Resorption). — Meist neben Fett, zuweilen aber auch ganz vorherrschend, findet sich bei *nephritischen Prozessen* eine **fettähnliche** oder **lipoide, doppelbrechende Substanz***)

*) Unter dem Polarisationsmikroskop wird die das Licht doppelt brechende (anisotrope) Substanz dadurch erkannt, daß sie bei gekreuzten Nicols im verdunkelten Gesichtsfeld *hell* erscheint.

in Gestalt von ‚*Myelin*'- oder **‚Protagon'**-*tröpfchen* (myelinige Metamorphose, *Kaiserling* u. *Orgler*) in den Epithelien, und durch Zerfall letzterer freigewordene Tröpfchen werden durch die Tunicae propriae in das Zwischengewebe resorbiert; hier liegen sie in phagocytierenden Bindegewebszellen (die an die sog. Xanthomzellen erinnern, s. Fig. 680) oft klumpen- oder haufenweise angesammelt. In frischen, ungefärbten Präparaten bildet es nach *Löhlein* doppeltbrechende, farblose oder blaßgelbe, schollige Gebilde und Körnchen und Tropfen. Nach vorheriger Härtung in Formalin und Gefriermikrotomschneiden entstehen leichtgeschwungene, nadelförmige Kristalle zwischen, auf und in den Schollen (s. Fig. 484). Diese Massen färben sich mit Sudan III ähnlich wie Fett, nur mehr gelblichrot, bleiben aber (nach kurzer Färbung) doppelbrechend. Durch Erwärmen, Schmelzen lassen sich die Nadeln wieder in anisotrope Schollen (Sphärokristalle) überführen. Wie *Stoerk* betonte, gelingt der Nachweis auch an mit Hämalaun gefärbten Formalin-Gefrierschnitten, die in Glycerin oder verdünntem Formalin eingeschlossen sind.

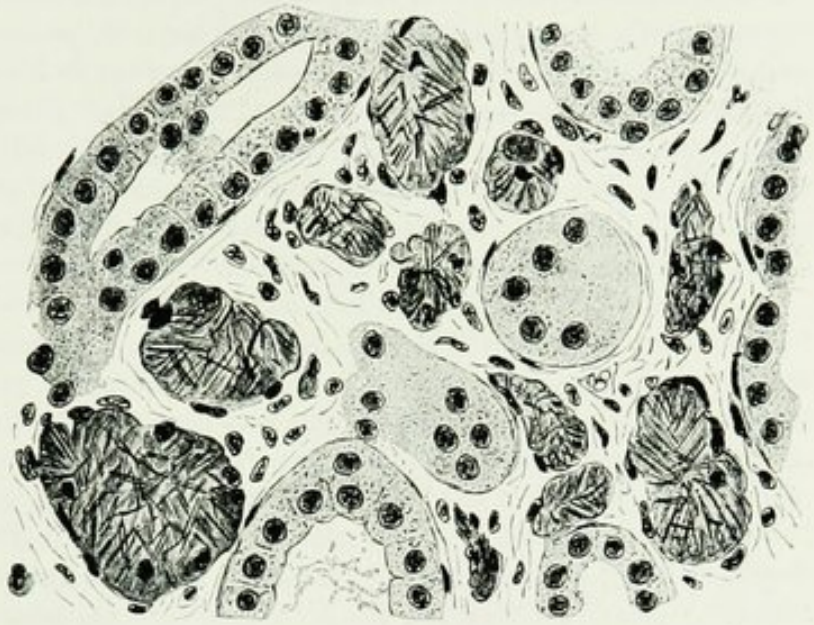

Fig. 484.
Sehr starke Anhäufung von *doppelbrechender Substanz* im Zwischengewebe der Niere. (Natürliche Injektion der Lymphgefäße.) Chron. parenchymatöse Nephritis, 44jähr. Frau. S. 45. 05. Basel. Vergr. circa 260fach.

In ihrer chemischen Reaktion ist die Substanz auch fettähnlich, löslich in Alkohol, resistent gegen Säuren und Alkalien. Nach *Panzer* handelt es sich, wenigstens in der Niere, um einen Ester des Cholesterins mit Fettsäuren (während das eigentliche Protagon, das Gehirnprotagon, N- und P-haltig ist). — Nach *Orgler* ist das Auftreten der doppelbrechenden Substanz auf eine *Auskristallisation* zurückzuführen. *Stoerk* betrachtet sie mit großer Wahrscheinlichkeit als ein *Produkt des Protoplasmaabbaues* (vgl. Lit. bei *W. H. Schultze* und *Aschoff*). — *Makroskopisch* sehen die fettig degenerierten Stellen trüb und gelblich aus; in der Rinde bilden sie oft Streifchen und Fleckchen. Diffuse fettige Degeneration ruft eine fahlgelbe Färbung hervor. ‚Protagon' bedingt, wenn es sehr reichlich im Epithel und besonders im Zwischengewebe (zuweilen, wie in Fig. 484, die Lymphgefäße förmlich injizierend — *Löhlein*) angehäuft ist, eine im Gegensatz zum gelblichen Fett *mattweiße* Färbung von diffuser oder *fleckiger* Ausbreitung. Man beobachtet Fälle, wo die doppelbrechende Substanz vollkommen vorherrscht. — *Ätiologie*: Die *fettige* D. ist von einer Veränderung des den Zellen mit dem Blute zugeführten Nährmaterials, zum Teil wohl von Verminderung des Sauerstoffs abhängig, was eine Schädigung des Protoplasmas und eine gesteigerte Anhäufung oder Bildung von Fett zur Folge hat. So sehen wir fettige Degeneration

Fig. 485.
Fettige Degeneration eines Glomerulus (nach *Cornil* und *Ranvier*). St. Vergr.

bei akuten und chronischen *Anämien* (S. 810), bei chronischer *Stauungshyperämie* (Fettniere der Herzkranken S. 809), bei der *Amyloidniere* (Fig. 483). Ferner ist eine große Gruppe von *Giften* zu nennen, darunter z. B. Phosphor (bei der P.-Niere fehlt ‚Protagon', hier ist alles isotropes Fett), Arsen, Schwefelsäure, Salpetersäure, Salzsäure, Chloroform, Jodoform, ferner auch Gifte, welche durch *Bakterien produziert* werden und bei den verschiedensten Infektionskrankheiten oder in manchen Krankheitsherden (jauchenden Tumoren, Eiterherden usw.) entstehen. — Bei der Vergiftung mit Kohlenoxyd wird die Sauerstoffaufnahme sicher verringert. — Bei der fettigen Degeneration in den Nieren von Phthisikern handelt es sich wahrscheinlich um toxische Wirkungen, welche durch Resorption von Giften aus Kavernen und anderen Ulcerationen zustande kommen.

Wichtig ist es, zu berücksichtigen, daß auch in *normalen* menschlichen Nieren eine mäßige *Fettinfiltration* (aber kein Protagon, *Löhlein*, *Stoerk*) vorkommt (*v. Hansemann*, ferner *Prym*, welcher die physiologische Fettinfiltration auf Kosten der pathologischen freilich sehr einschränkt). Nach *W. Fischer* findet sich Fett normalerweise fast ausnahmslos in den *Schaltstücken* und dem *dicken trüben Schenkel* der *Henle*schen Schleifen, sehr oft auch in den *Sammelröhren*, dagegen nicht in den Tubuli contorti, und in diesen ist die unter pathologischen Verhältnissen vorkommende Fettinfiltration im Gegensatz zu jener systematischen Verfettung eine nur lokale); in den dünnen Schenkeln ist bei Individuen über 20 Jahre stets fetthaltiges Pigment. — Das Fett wird von den Nierenepithelien entweder als Neutralfett aus dem Blut aufgenommen oder synthetisch aus Seifen aufgebaut. Die Fettablagerung erfolgt in Form gleichmäßiger, in den verschiedenen Kanalabschnitten aber verschieden großer, basal gelegener Granula, da diese Stoffwechselvorgänge in den Plasmosomen, den Elementarbestandteilen der Zellen, stattfinden (*Arnold*, *Fischler*). (Anderes über *Fett* im Zwischengewebe und im Innern der Nierengefäße s. bei *Babes*, *Prym*).

c) Hyalin-tropfige Degeneration (s. Fig. 486).

Hierbei treten *hyaline Tropfen* im Protoplasma besonders der Epithelien der gewundenen Kanälchen erster Ordnung in ungleichmäßiger Verteilung auf. Das tropfige Hyalin hat verschiedenes Kaliber; die kleinsten Tröpfchen mögen die Größe der Granula bei a) haben; die meisten sind erheblich größer. Sie lassen sich in jedem beliebig konservierten und gefärbten mikroskopischen Präparat leicht sehen. Die Zellgrenzen bleiben intakt, aber die Zellen werden oft sehr erheblich größer, so daß die Kanälchenlumina vielfach sehr eng werden, stellenweise sogar ganz schwinden. Die Kerne bleiben gut färbbar. Die Veränderung findet sich bei allen Nierenerkrankungen mit eiweißhaltigem Harn. Am stärksten ist diese hyal. D. wohl bei der großen weißen Niere. (Lit. bei *Landsteiner* u. *Stoerk*, der die hyal. Tropfen als Ausdruck einer ‚Hypersekretion' auffaßt.) Es ist sicher anzunehmen, daß die austretenden Tropfen hyaline *Cylinder* (s. S. 825) bilden können. b) kann mit a) in derselben Zelle kombiniert sein, desgl. mit Tröpfchen von ‚Protagon'.

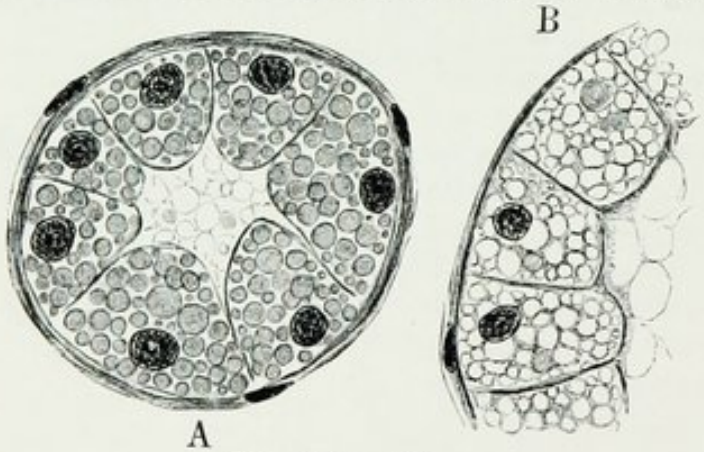

Fig. 486 u. 487.

A **Hyalin-tropfige Degeneration.**
B **Hydropische, vakuoläre Degeneration** der Nierenepithelien bei Nephritis parenchymatosa chronica. 22jähr. Mann (S. 191, 1901, Basel). Circa 500fache Vergr.

d) Hydropische Degeneration (s. Fig. 487).

Die Epithelien quellen durch Flüssigkeitsaufnahme auf; sie hellen sich im Innern auf, werden erheblich größer, so daß auch hier, wie bei der hyalinen Tropfenbildung, die Kanälchen förmlich ihr Lumen verlieren können. Meist ist das Protoplasma *schaumartig* durchsetzt von zahllosen *hellen, unfärbbaren Tropfen*, die *wie Lücken* aussehen, die in einem sehr engen, unregelmäßigen, feinkörnigen Netzwerk liegen, das die Reste des Protoplasmas darstellt. In der Substanz des Netzes können hier und da *hyaline Tropfen* (s. oben) auftreten. In anderen Fällen entstehen größere helle *Vakuolen* im Zellinnern, wobei (nach *Stoerk*) keine Vergrößerung der Zellen zu bestehen braucht. Der aufquellende Kern kann sich in eine helle Blase verwandeln. Schließlich können sich Zellen und Kerne völlig auflösen; mitunter bleiben sie noch lange sichtbar. Hyaline Tropfenbildung [s. bei c)] kann sich damit kombinieren.

e) Nekrose der Nierenepithelien.

Die nekrotischen Epithelien zeichnen sich vor allem durch Unfärbbarkeit der Kerne aus. Das Protoplasma ist bald trüb und körnig, bald blaß, homogen und schollig (Zellgranula fehlen in abgestorbenen Zellen); die Kerne können völlig untergehen. Die Zellen lösen sich leicht von der Membrana propria ab. — Epithelnekrose kann *rein* vorkommen, oder sie ist mit körniger Trübung und fettiger Degeneration verbunden.

Fig. 488.

Nekrose der Epithelien gewundener Kanälchen (*a*) bei Diabetes mellitus. *b* Gerades Kanälchen, gut erhalten. (20 jähr. Mädchen, Urin enthielt 7—8% Zucker. Tägl. Menge 7—8 Liter. (Trotz Infusion reichlicher Mengen von Natriumbicarbonicumlösung erfolgte Tod im Coma diabeticum.)

Ätiologie: Reine Epithelnekrose sieht man am häufigsten nach Einwirkung verschiedener *Gifte* (*toxische Nekrose*), so von Sublimat (*Verf.*), chromsauren und chlorsauren Salzen, Gallensäuren, Cantharidin. Ferner kann Sulfonal, wie *Verfasser* in einem von *R. Stern* publizierten Falle sah, nach monatelanger Anwendung (wobei Hämatoporphyrinurie auftritt) Epithelnekrose hervorrufen. Auch *Toxine verschiedener Infektionskrankheiten*, wie Typhus (vgl. auch *M. B. Schmidt*), Pyämie, Cholera (S. 810), können Epithelnekrose veranlassen, die mit Trübung und Verfettung kombiniert ist oder nicht. — Auch bei *Diabetes* kommt ausgedehnte Epithelnekrose vor (Fig. 488), die vor allem das sezernierende Epithel der gewundenen Kanälchen betrifft. Sie kann hier so stark werden, daß die hypertrophischen Nieren vor allem in der Rinde ein *undurchsichtiges, blaßgelbgraues Aussehen bekommen, als ob sie gekocht wären.* Die Nekrose entsteht wohl unter dem Einfluß der im Stoffwechsel der Diabetiker frei werdenden unvollständig umgesetzten Fettsäuren, vor allem der β-Oxybuttersäure. (Diese kann bekanntlich durch Oxydation in Acetessigsäure übergehen, letztere zerfällt leicht in CO_2 und Aceton. Die erwähnten Substanzen können sich auch zusammen im Harn der Diabetiker finden.) Betreffs *Glykogeninfiltration* bei Diabetes mellitus s. unten.

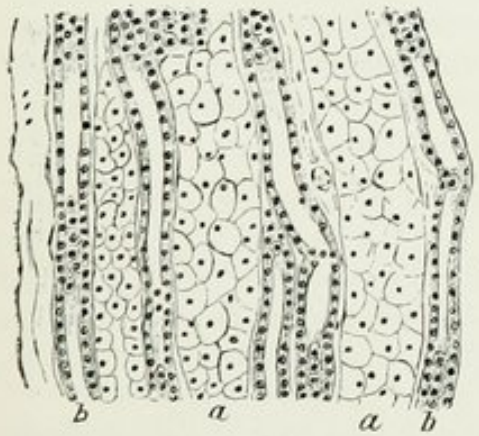

Fig. 489.

Blasige Umwandlung der Epithelien gerader Harnkanälchen (*a*) infolge von **Glykogeninfiltration** bei **Diabetes** mellitus. Andere gerade Kanälchen (*b*) sind unverändert. Mittl. Vergr. Das Präparat, von dem hier ein Teil der Marksubstanz abgezeichnet ist, ist dasselbe wie in Fig. 488.

Glykogeninfiltration der Epithelien bei Diabetes.

Hierbei findet man in *Epithelien* und zwar vorzüglich denen der *Henleschen Schleifen* und Tubuli

recti, zuweilen auch in denen der gewundenen Kanälchen ferner teilweise auch im Kapselraum der Glomeruli (s. *Loeschke*) reichlich Glykogen in granulärer Anordnung und kleinen und größeren Tröpfchen, die später zu Schollen konfluieren; auch die *Lumina* der Harnkanälchen enthalten Körnchen und Tröpfchen, die Schleifen auch glykogenführende Cylinder; wird das Glykogen mit Wasser ausgezogen, so bilden die Zellen helle Blasen (s. Fig. 489). Auch in den Kernen kommt Glykogen vor (*Huebschmann*, *Süssengluth*). Die Veränderung, welche sich nicht in jeder Diabetesniere findet, wurde zuerst von *Armanni*, dann von *Ebstein* beschrieben. *Ehrlich* wies nach, daß es sich dabei um **Infiltration mit Glykogen** handelt. Nach *Arnold* (Lit.) erfolgt die Umsetzung des Glykogens vorwiegend durch die Plasmosomen bzw. Granula. Glykogenreaktion vgl. S. 604. Zuweilen läßt sich die Veränderung schon *makroskopisch* nach Aufgießen von Lugolscher Lösung als braune Färbung in der Gegend der Schleifen erkennen. Die Glykogeninfiltration kann gleichzeitig neben Epithelnekrose (s. Fig. 488) und häufiger mit Verfettung (aber ohne ‚Protagon', vgl. *Stoerk*) vorkommen, welche hauptsächlich die Tubuli contorti betrifft. (Nach *Klemperer* liegt hier eine reine Fettinfiltration vor.)

Albuminurie. Harncylinder.

Albuminurie.

Ein klinisches Hauptsymptom einer Schädigung der sekretorischen Elemente der Niere, der Nierenzellen und Membranen, ist die *Albuminurie, das Auftreten von Eiweiß im Urin.* Das Eiweiß stammt im wesentlichen aus dem Blut und besteht aus Serumalbumin und -globulin, wobei ersteres meist bei weitem überwiegt. Spuren von Eiweiß lassen sich gelegentlich fast in jedem Harn finden, und auch eine etwas stärkere Albuminurie (bis 5 pCt.) kann noch *physiologisch* sein, d. h. noch in den Rahmen der normalen Nierenfunktion fallen (*Leube*). Ohne scharfe Grenze geht die sogenannte physiologische (wozu auch vielfach die *orthostatische* Albuminurie — die Patienten scheiden im Stehen Eiweiß aus, im Liegen nicht — noch gerechnet wird, vgl. *Caranfilian*) in die *pathologische Albuminurie* über; letztere hat ihren Grund wohl immer in Veränderungen der Nieren, und zwar entweder nur in Circulationsstörungen oder in Erkrankungen des Nierengewebes selbst, obwohl ein anatomisches Substrat, vielleicht mangels ganz frisch fixierten Materials, oft nicht nachweisbar ist. Während nun die Albuminurie bei den einfachen parenchymatösen Degenerationen gewöhnlich nur geringe Grade erreicht und sonst keine Besonderheiten bestehen, treten bei der nicht eitrigen *Nephritis*, dem **Morbus Brightii,** außer einer stärkeren Albuminurie auch Veränderungen in der *Menge* des Urins auf; er wird vermindert, und es erscheinen in ihm abnorme Beimengungen, vor allem *Harncylinder* (s. unten), sowie degenerierte Zellen und Blutbestandteile oder deren Zerfallsprodukte.

2. Harncylinder.

Als Harncylinder bezeichnet man cylindrisch geformte Ausgüsse der Harnkanälchen (am häufigsten der Henleschen Schleifen), welche auch in den Urin gelangen können. Sie sind dann stets ein Zeichen einer wenn auch noch so unbedeutenden Nierenerkrankung und gestatten nach ihrer jeweiligen Beschaffenheit mitunter Rückschlüsse auf die Art der in den Nieren vorhandenen pathologisch-anatomischen Veränderungen. Sie sind die ‚Boten der Vorgänge in den Nieren' (*Frerichs*). Man kann *drei Gruppen* von Cylindern unterscheiden:

I. **Ganz aus Zellen zusammengesetzte Cylinder.** Dies können sein: a) **Epithelcylinder.** Es sind entweder losgelöste, förmliche Epithelschläuche oder zusammengepreßte einzelne Zellen; die Zellen können gut erhalten sein oder in der verschiedenartigsten Weise (fettig, körnig usw.) degeneriert sein. b) **Blutcylinder.** Sie entstehen durch Zusammenpressen von Blut, das in die Harnkanälchen gelangte. Die an Form und Farbe mehr oder weniger stark veränderten Blutkörperchen werden durch Fibringerinnsel zusammengebacken. — Aus weißen Blutkörperchen bestehende Cylinder sind sehr selten. Häufig jedoch klebt eine Schicht von Leukocyten anderen Cylindern an.

II. **Körnige oder granulierte Cylinder** sind fein oder grob granuliert, bestehen aus feinsten Fettkörnchen (Schwarzfärbung mit Osmiumsäure, Rotfärbung mit Sudan III) oder aus körnigen Eiweißmassen, können von zerfallenen Epithelien herstammen, vielleicht aber auch durch den nachträglichen Zerfall vorher homogener Cylinder entstehen.

III. **Amorphe, strukturlose Cylinder.**

a) **Hyaline Cylinder.** Sie sind die *häufigsten* Harncylinder, blaß, durchsichtig wie Glas, bisweilen sehr lang, geknickt oder gestreckt, weich, biegsam. Mit Jod oder mit Karmin, Eosin usw. färben sie sich und werden dadurch deutlicher. Löslich in Essigsäure und heißem Wasser; im alkalischen Harn verschwinden sie sehr rasch. Nicht selten *haften ihnen allerlei Auflagerungen an*, wie rote und weiße Blutkörperchen, Nierenepithelien, Eiweiß- oder Fettkörnchen (Fig. 490 b) oder Fettkörnchenkugeln (mit Fetttröpfchen degenerierter Zellen beladene Leukocyten), Urate (harnsaure Salze), oxalsaurer Kalk, von zerfallenem Blut stammende Hämatoidinkörnchen und endlich Bakterien; letzteren können die Cylinder auch als Nährboden dienen. — *Wobei kommen sie vor?* Die hyalinen Cylinder erscheinen sowohl bei den verschiedenen Formen der *Nephritis*, als auch bei den verschiedensten, oft unbedeutenden Reizzuständen der Niere, so bei der S. 824 erwähnten sog. *physiologischen Albuminurie*, ferner bei *Icterus*, *Herzfehlern*, bei *chronischer Koprostase* ohne Eiweißharn (*W. Ebstein*), sowie bei der *Albuminurie der Neugeborenen* und anderen Formen der Albuminurie, bei denen entzündliche Veränderungen der Niere anatomisch nicht nachweisbar sind.

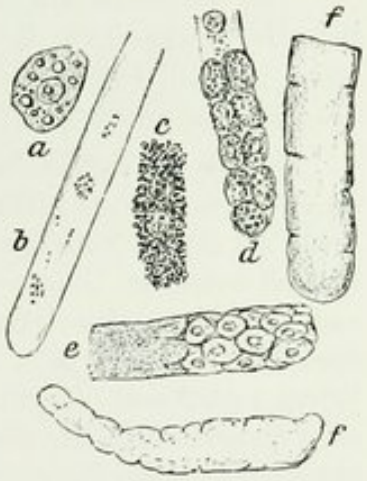

Fig. 490.
a Verfettete Epithelzelle. *b—f* **Harncylinder.** *b* hyaliner, *c* grobkörniger, *d* hyaliner Cylinder, mit verfetteten Epithelzellen besetzt. *e* Epithelcylinder, der zum Teil feinkörnig ist. *f* Wachscylinder.

Entstehung: Sehr verschieden sind die *Ansichten über die Entstehung der hyalinen Cylinder*. Als die zwei Hauptquellen gelten: α) *das Eiweiß des Blutserums*, β) *die Epithelien der Harnkanälchen*. — Manche rechnen auch *das Fibrin dazu*. — Einmal nimmt man an, daß es sich oft um transsudiertes *Serumeiweiß* handelt, welches aus den Glomeruli austritt und dann innerhalb der Harnkanälchen aus der im Harn gelösten in eine feste Form übergeht, wobei sich feinkörnige und hyaline Gerinnungen bilden; die Gerinnung soll unter dem Einfluß von absterbenden Leukocyten und Epithelien zustande kommen. Auffallend bleibt dabei, daß Albuminurie und Cylindergehalt des Urins in keinem bestimmten Verhältnis zueinander stehen. Es können nur wenige Cylinder da sein bei sehr viel Eiweiß und umgekehrt. Ja, es gibt Fälle, wo richtige Nephritiden mit ihrem vollen Symptomenkomplex und Cylindergehalt des Harns der Albuminurie völlig entbehren. — Aber auch beim *Zerfall von Zellen*, sowohl von Epithelien wie von Blutkörperchen, können *gelöste Eiweißsubstanzen* entstehen, und diese können sich an der Bildung von Cylindern beteiligen. — Ferner können hyaline Cylinder sich auch so bilden, daß absterbende *Epithelien* zu hyalinen, cylindrischen Massen zusammenschmelzen. Nach *Landsteiner* (Lit.) entstehen die Cylinder durch Zusammenschluß hyaliner Kugeln, die aus den Epithelien ins Lumen übertreten, und auch *Verf.* sah viele Präparate, welche in diesem Sinne zu deuten sind (vgl. S. 822).

b) **Wachscylinder** sind gelblich, matt, glänzend wie Wachs, fester und breiter wie die hyalinen, scharf konturiert. Oft zeigen sie quere Brüche oder Sprünge. Sie sollen aus einer kolloiden Umwandlung von Epithelcylindern entstehen können und werden daher *metamorphosierte Cylinder* genannt; nach anderen sollen es ältere, gewissermaßen kondensierte Harncylinder sein, die längere Zeit in den Harnkanälchen stecken blieben (und zum Teil überhaupt nicht ausgeschwemmt werden). Sie werden immer als Zeichen einer schweren Erkrankung der Niere angesehen.

Cylindroide sind lange, bandartige, ungleich breite, blasse Cylinder, die oft an den Enden aufgefasert sind. *Thomas* u. a. (z. B. *Senator*) sehen sie als den hyalinen Cylindern nahestehend an. Andere halten sie größtenteils für *Schleimfäden* (*Schleimcylinder*). (Sie können aus der Niere stammen oder aus dem Sekret der Prostata, der Cowperschen und Littréschen Drüsen usw.)

Allgemeines über die pathologisch-anatomischen Veränderungen bei den verschiedenen Formen der nicht eitrigen akuten und chronischen Nephritis.

Die hier in Betracht kommenden Veränderungen betreffen 1. die Epithelien bei Harnkanälchen, 2. die Glomeruli, 3. die Gefäße und das interstitielle Gewebe, 4. den Inhalt der Harnkanälchen; der letzte Punkt wurde bereits vorhin bei den Harncylindern erledigt.

1. **Die Veränderungen an den Epithelien der Harnkanälchen.** Sie betreffen besonders diejenigen der sekretorischen Teile des Kanalsystems, vor allem die *gewundenen Kanälchen* sowie die dicken (aufsteigenden) Schleifenschenkel. Aber auch die Schaltstücke (s. S. 830) sind oft betroffen. Wir sehen bei *akuter* Entzündung vorwiegend *trübe Schwellung* (S. 319) und, wenn sie *subakut* verläuft, vor allem *fettige* und *fettähnliche Degeneration* (S. 820), *Bildung hyaliner Tropfen* (S. 822), *hydropische Entartung* mit Vakuolenbildung (S. 823), mitunter jedoch auch *Nekrose* (S. 823). Zuweilen findet eine sehr reichliche Abstoßung von Epithelien statt (*katarrhalische oder desquamative Nephritis*), was oft durch reichliche *Regeneration* wieder ausgeglichen wird. Das kann sowohl bei akuten, als auch mitunter bei chronischen Nephritiden erfolgen. Überhaupt kommen *regenerative Vorgänge*, kenntlich u. a. an Karyokinesen, bei der akuten Nephritis häufig und reichlich vor (*Thorel*, *Heineke*, *Oertel*, Lit., welch' letzterer besonders auch auf Riesenzellenbefunde dabei hinweist; vgl. auch *Löhlein*). Abgestoßene Epithelien (und Cylinder) können die Kanälchen *verstopfen* und dadurch Urinstauung bedingen (*Ponfick*); daß dadurch auch eine Verödung der zugehörigen Glomeruli herbeigeführt werden könne (vgl. auch S. 815), wird von manchen bestritten (s. *Jores* und vgl. dagegen *Löhlein*).

Bei den *chronisch* verlaufenden Entzündungen sehen wir an den Epithelien der Harnkanälchen alle Arten der *Degeneration* sowie *Atrophie*; beides kann bis zu totalem Schwund von Kanälchengruppen führen, was am häufigsten an den Tubuli contorti zu sehen ist. Dieser Untergang kann Folge einer *primären* Alteration der Epithelien sein oder sich *sekundär* an Untergang der *Glomeruli* anschließen, von deren Veränderungen das Schicksal des Parenchyms überhaupt in hohem Maße abhängig ist. Andere, gesunde Abschnitte der Niere können *kompensatorisch hypertrophieren*. (Nach Untersuchungen von *Enderlen* an der kompensatorisch hypertrophischen Menschenniere und von *C. Hirsch* an Tieren zeigen in ihrer Funktion gesteigerten Zellen Vermehrung der Granula; vgl. *Cesa-Bianchi*. Interessant wäre es, die hypertrophischen Epithelien hier darauf zu untersuchen, was freilich an ganz frischem Material geschehen müßte.)

2. **Veränderungen der Glomeruli.** (Unter Glomerulus verstehen wir hier nicht nur das eigentliche Gefäßknäuel, sondern zugleich auch die dasselbe pericardähnlich überziehende *Bowman*sche Kapsel, was man zusammen ein Malpighisches Körperchen nennt). Manche Veränderungen der Glomeruli sind so gering, daß man nur durch a) Nachweis von Eiweiß im *Kapselraum* auf eine Alteration des Gefäßknäuels zurückschließen kann. Der Nachweis kann durch Härten in absol. Alkohol oder Formalin oder mit *Posner*'s Kochmethode (S. 240) geführt werden; das *Eiweiß* gerinnt dann in körniger, seltener in hyaliner Form (Fig. 491); zuweilen machen diese Methoden auch *Hämoglobin*, das einen gelbbraunen Farbenton besitzt, sichtbar. Bei hämorrhagischen Entzündungen der Niere tritt *Blut* per diapedesin in den Kapselraum. Nicht selten treten auch *Leukocyten* aus den Kapillarschlingen in den Kapselraum. Gelegentlich gelingt es, echtes *fädiges Fibrin* im Kapselraum mit *Weigert*'s Färbung nachzuweisen. — b) *Das Epithel der Schlingen* und *der Bowman*schen *Kapsel* kann man bei *akuten* Entzündungen in körniger Trübung, Schwellung, fettiger Degeneration, Nekrose und *Desquamation* sehen; manche Schlingen werden dadurch ganz vom Epithel entblößt. Die abgestoßenen degenerierten Epi-

Fig. 491.

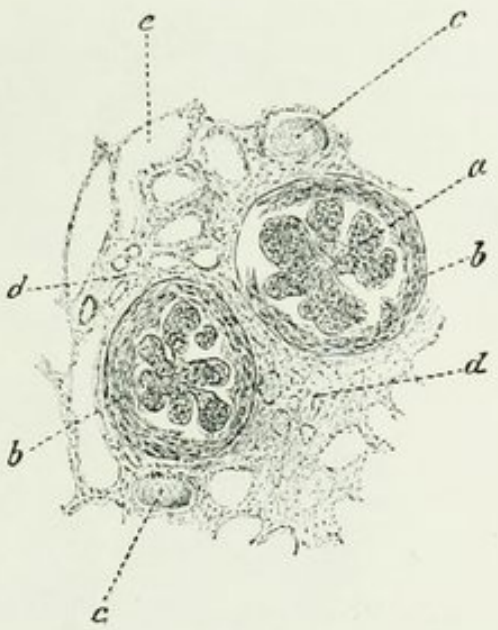

Fig. 492.

Fig. 491. **Akute Nephritis** bei genuiner Rachendiphtherie; 4jähr. Kind. *a* Eiweiß im Kapselraum. *b* Gewundenes Kanälchen, Eiweiß enthaltend. *c* Gefäßknäuel mit Epithelwucherung. In absolutem Alkohol gehärtet. Färb. mit Karmin und Pikrinsäure.

Fig. 492. **Glomeruli** (*a*) **mit starker Wucherung und konzentrischer Schichtung des Kapselepithels** (*b*); die Schlingen sind plump, kernreich, da sie die unten sub c beschriebenen Veränderungen zeigen. Von einer 3 Monate alten, nach Scharlach entstandenen Glomerulonephritis. *c* Hyaline Cylinder. *d* Atrophisches Kanälchen. *e* Leere Maschen erweiterter gewundener Kanälchen; die Epithelien sind bei Anfertigung des Schnittes ausgefallen. Mittl. Vergr.

thelien liegen im Kapselraum und können auch mit roten und weißen Blutkörperchen, fibrinösen und hyalinen Massen vermischt sein. — Anderseits kann man aber auch Glomeruli sehen, an denen das Epithel des Knäuels und der *Bowman*schen Kapsel in lebhafte *Proliferation* geraten ist; es kann mehrschichtige konzentrische Lagen (Halbmond) bilden, welche der Kapsel (die oft eine Aufspaltung zeigt) inniger anhaften wie den Schlingen, und den Kapselraum mehr und mehr ausfüllen (Fig. 492), oder es ist das Epithel auf den Schlingen und zwischen denselben zu flachen Belägen verdickt (*Ribbert*), welche die Kapillaren auf größeren Strecken überziehen. c) An den *Kapillarschlingen* kommt Anhäufung von Leukocyten oder Bildung von hyalinen Thromben oder Anhäufung von abgestoßenen, degenerierten Endothelien im *Lumen* vor (*Langhans*) und sowohl hierdurch, wie durch Wucherung der Endothelien können die Bahnen verlegt werden. Oft wird das auch durch hyaline Quellung der Kapillarwände bewirkt; das Lumen wird verengt und schließlich geschlossen. Diese Veränderungen können sich mit b) kombinieren oder sie bestehen für sich. Die meisten dieser Veränderungen sind übrigens schwer zu erkennen. (Details bei *Löhlein*.) — Durch schwere Erkrankungen vergrößerte Glomeruli kann man mit bloßem Auge als graue transparente Körnchen erkennen.

Wird die Glomerulitis *chronisch*, *so veröden* die Glomeruli mehr und mehr (Fig. 493). Die Kapillarschlingen werden undurchgängig, verschmelzen miteinander, so daß sich ein homogener hyaliner Klumpen bildet, der dann einschrumpft (bei van Gieson-Färbung gelb). Das Kapselepithel kann anfangs noch erhalten und sogar gewuchert sein. Schließlich wird es aber desquamiert oder geht fettig zugrunde. Glomeruli können auch *veröden* infolge Schrumpfung des den Gefäßstiel am Hilus umwuchernden Bindegewebes oder einer vom Hilus her in den Kapselraum eindringenden faserigen Bindegewebswucherung (*Böhm*) oder aber am häufigsten infolge einer Wucherung der *Bowman*schen Kapsel, die durch konzentrisch angelagerte, schrumpfende Bindegewebslagen den Knäuel erdrückt (bei van Gieson-Färbung rot). Schließ-

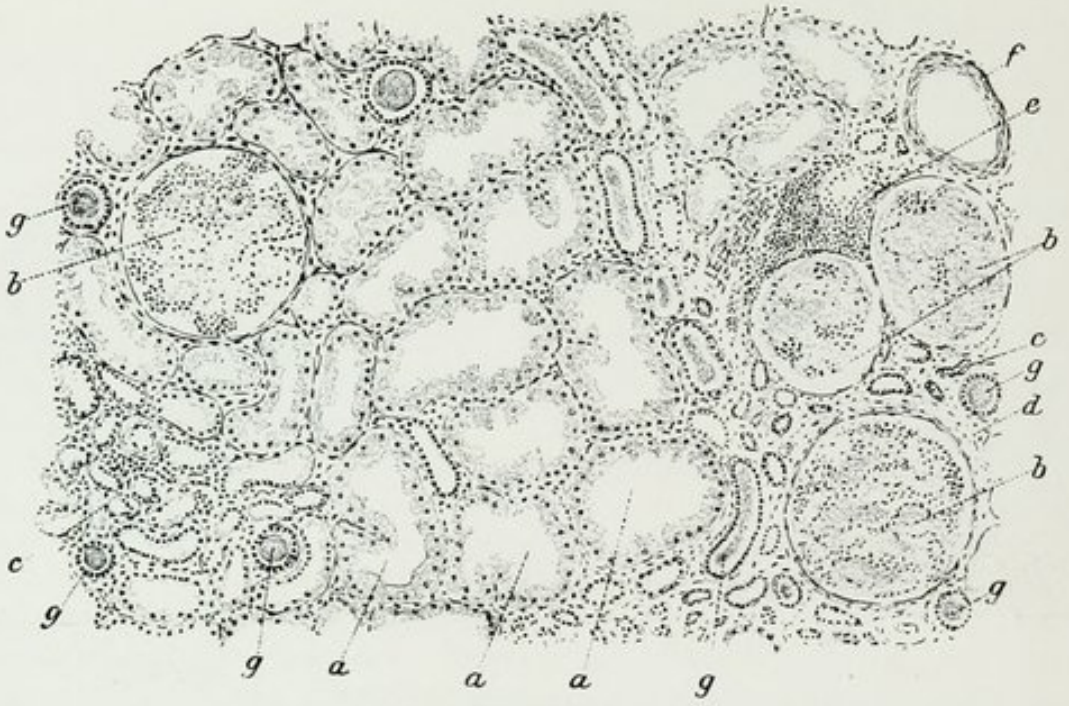

Fig. 493.

Chronische parenchymatöse Nephritis. Die Niere war stark vergrößert, weiß, an der Oberfläche vollkommen glatt. *a* Gewundene Kanälchen weit, mit trüber Schwellung der Epithelien. *b* Glomeruli zum Teil groß, mit plumpen Schlingen, andere mehr oder weniger stark verödet. *c* Atrophische Harnkanälchen. *d* Sklerotisches hyalines Zwischengewebe. *e* Kleinzellige Infiltration. *f* Blutgefäß. *g* Cylinder in Harnkanälchen (Schaltstücken). — Mittl. Vergr.

lich stellt der verödete Glomerulus ein kernarmes oder kernloses, solides, kugeliges, *hyalines Gebilde* dar, das *mit der Kapsel verschmolzen* ist. Manchmal ist die Kapsel stark verdickt (Fig. 494), in anderen Fällen nicht; dies Verhalten ist sehr wechselnd. Die hyaline Kugel *kann verkalken.* Nach *Baum* sind die schlechthin als *verkalkte Glomeruli* bezeichneten *Pünktchen an der Nierenoberfläche* nur zum Teil tatsächlich solche; oft sind es vielmehr *kalkhaltige Cystchen*, die teils aus Harnkanälchen stammen, teils aus unvollständig gebildeten Glomerulis hervorgehen. (Nach *Herxheimer* kommen hyaline Glomeruli, die sich bei van Gieson-Färbung leuchtend rot färben, sehr oft schon bei Neugeborenen infolge kleiner *Entwicklungsfehler* vor.) — Bei sehr chronischen, mit partiellem Untergang verbundenen Nephritiden sind manche Glomeruli *kompensatorisch hypertrophisch* (Fig. 494).

Über Relation von Glomerulusuntergang und Kanälchenverödung vgl. S. 827 u. 815.

3. **Veränderungen im interstitiellen Gewebe.** Bei *akuten* Entzündungen findet man neben Veränderungen an den Epithelien oder an den Glomeruli manchmal nur geringe Veränderungen im Zwischengewebe. Zuweilen sieht man hier und da Infiltrationen mit Rundzellen (Lymphocyten und Plasmazellen), welche meist fleckweise, seltener (in ganz schweren Fällen) in fast diffuser Ausbreitung auftreten. Die zellige Infiltration lokalisiert sich außer um *die Glomeruli* mit Vorliebe in der *Umgebung der Venen der Rinde* (und in der Umgebung der *Schaltstücke*). Ist die herdweise Ausbreitung mikroskopisch deutlich, so kann man auch von *interstitieller Herdnephritis* sprechen. (Diese Affektion ist nur graduell unterschieden von der hämatogenen eitrigen Herdnephritis, welche die Folge der Anwesenheit von Eiterkokken ist.) Wo Leukocyten reichlicher auftreten, wie in Fällen von Herdnephritis bei septischer Infektion, sind häufig Bakterien anwesend. — Bei sehr intensiver Entzündung ist das interstitielle Gewebe in Rinde und Mark stark *mit Exsudat durchtränkt* (*exsudative Nephritis*). Die Septen verbreitern sich erheblich, und die Niere ist im ganzen geschwollen und weich. Die Flüssigkeit, die man bei guter Härtung des Präparates sichtbar machen kann, ist eiweißreich, mitunter fibrinhaltig und stellenweise von spärlichen roten Blutkörperchen und von Rundzellen durchsetzt (*entzünd-*

liches Ödem). Je stärker die entzündlichen Prozesse im Zwischengewebe sind, um so mehr tritt eine festweiche Schwellung der blaß und glasig werdenden Nieren hervor, welche bei einfachen, degenerativen Veränderungen meist fehlt. — Bei akuten und älteren, mit reichlichem fettigen Zerfall von Epithelien verbundenen Nephritiden findet man *Fettkörnchen* im Zwischengewebe, als Zeichen der Degeneration oder einer Resorption (Fig. 493). Über *doppelbrechende Substanz* (*sog. Protagon*) vgl. S. 821. — *Blutungen* im interstitiellen Gewebe finden sich zuweilen in *fleckweiser*, selten bei ganz schweren infektiösen Nephritiden (besonders nach Scharlach) in mehr *diffuser* Ausbreitung.

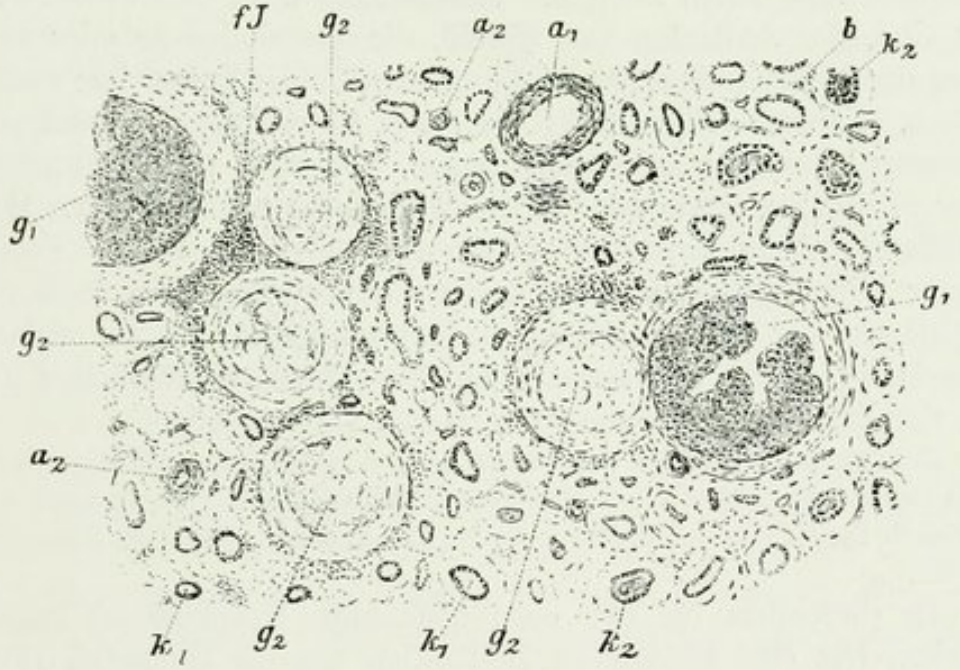

Fig. 494.

Indurierte Schrumpfniere. Die Niere war sehr klein, rot, höckerig, derb, wie in Fig. 496. a_1 Größere, verdickte Arterie. a_2 Kleinere, verdickte und verengte Arterien. *b* Bindegewebe, stark verbreitert. *fJ* Frischer Infiltrationsherd. g_1 Glomeruli mit hypertrophischem Knäuel und verdickter Kapsel. g_2 Verödete Glomeruli, die hyalinen Knäuel zum Teil mit der verdickten Kapsel verschmolzen. k_1 Atrophische Harnkanälchen. k_2 Atrophische Kanälchen mit Cylindern. Mittl. Vergr.

Bei den *chronischen* Nephritiden spielen Veränderungen im Bindegewebe eine große Rolle. Vielfach handelt es sich dabei unverkennbar um sekundäre Wucherung, welche dem Schwund von Epithelien folgt; das sehen wir auf das deutlichste bei der sekundären Schrumpfniere (Fig. 493). In anderen Fällen, nämlich bei der indurierten, vielfach auch *genuin genannten Schrumpfniere*, bei der das Bindegewebe teils stärker gewuchert, teils nur gequollen, sklerotisch ist (Fig. 494), ist das Verhältnis von Epitheldegeneration und chronisch entzündlichen Veränderungen des Bindegewebes zueinander schwerer zu bestimmen. Vielfach faßt man die Wucherungsvorgänge im Bindegewebe als das Primäre auf und spricht von chronischer interstitieller Nephritis, während es besonders nach den Untersuchungen von *Weigert* zweifelhaft erschien, ob es wirklich eine solche primäre chronische interstitielle Nephritis gibt, bei der das Bindegewebe wuchert, während die Epithelien von vornherein gar nicht und später erst sekundär geschädigt werden (vgl. hierüber bei indurativer Schrumpfniere S. 839). — *Veränderungen der Arterien*, die denen der Arteriosklerose entsprechen, finden sich hauptsächlich bei genuiner Schrumpfniere; s. dort.

Die einzelnen Formen der nicht eitrigen Nierenentzündung.

1. Die akute Nephritis.

Die anatomischen Befunde bei der akuten, nicht eitrigen Nephritis sind sehr wechselnd. Fast ausnahmslos erkranken *beide* Nieren. Manchmal entspricht der makroskopische Sektionsbefund gar nicht der Schwere der klinischen Erscheinungen; die Urinsekretion kann schwer gelitten haben, ohne daß man immer makroskopische Veränderungen an den Nieren wahrnehmen könnte. Mikroskopisch finden sich dann oft Veränderungen an den *Glomeruli*, welche geeignet sind, das Auftreten von Eiweiß, die Verminderung oder gar völlige Sistierung der Urinsekretion (Anurie) mit ihren Folgen (wie Ödem und Urämie) zu erklären. Es sind das die auf S. 827 u. ff. besprochenen, zuerst von *Langhans* genauer beschriebenen Veränderungen, vor allem trübe Schwellung, Nekrose der Epithelien, Exsudation in die Bowmansche Kapsel usw. Man nennt diese (diffuse) Nierenerkrankung *Glomerulo-Nephritis*. Solche Formen von zweifelloser Nieren-*Entzündung* sieht man besonders häufig nach Scharlach und Diphtherie, vor allem bei Kindern, jedoch auch im Verlauf vieler anderer Infektionskrankheiten, vor allem auch Streptokokkeninfektionen (*Löhlein*). Es gibt ziemlich reine, typische Formen von Glomerulitis.

Für diese wären, wie *Löhlein* betont, auch wenn sie *chronisch* werden und selbst eine jahrelange Dauer zeigen, stets die Veränderungen der Glomeruli typisch, wenn auch wohlcharakterisierte Parenchymveränderungen (s. bei chron. parenchymatöser Nephritis) niemals dabei fehlen.

Häufig (besonders bei den eben genannten Krankheiten) besteht aber auch gleichzeitig eine kleinzellige Infiltration um die Glomeruli (Periglomerulitis) und Schaltstücke, also eine *interstitielle Veränderung*; auch um die Venen, besonders die in der subkapsulären Zone der Rinde, und auch oft an der Basis der Pyramiden kann kleinzellige Infiltration auftreten. Findet zugleich eine seröse Durchtränkung des interstitiellen Gewebes statt, so wird die Niere verdickt und glasig. Neben den charakteristischen Veränderungen an den Glomeruli fehlen auch wohl niemals Veränderungen an den *Epithelien* der Harnkanälchen, in Gestalt von trüber Schwellung und fettiger Degeneration *).

Mitunter treten bei akuter Nephritis *Veränderungen am Parenchym*, den Epithelien der Harnkanälchen, alsbald stark in den Vordergrund. Wir finden an denselben die verschiedensten Arten von Degeneration, die wir oben kennen lernten, am häufigsten trübe Schwellung, fettige Degeneration und Nekrose. Die Veränderungen sind meist in der Rinde am stärksten. Man nennt das *akute parenchymatöse Nephritis*, obwohl ausdrücklich zu betonen ist, daß sich auch hier häufig Veränderungen sowohl an den *Glomeruli*, wie im interstitiellen Gewebe finden. *Makroskopisch* ist die Niere vergrößert, weich, brüchig, morsch, und entsprechend der vorherrschenden Art von Degeneration ist die verbrei-

*) Man beachte, daß auch *normalerweise* Fett in bestimmten Abschnitten der Niere vorkommt (vgl. S. 822). Der dicke, trübe aufsteigende Schenkel der Henleschen Schleife geht in einen kurzen gewundenen Kanalabschnitt über, das *Schaltstück*; dieses mündet dann bogenförmig in ein gerades Kanälchen (Sammelröhrchen). Die physiol. Tätigkeit der Schaltstücke scheint besonders in Resorption (Eindickung des Harns) zu bestehen.

terte Rinde trüb, graurot oder, wenn die Affektion etwas älter und die Verfettung weiter vorgeschritten ist, grauweiß oder gelblichweiß, fleckig, vorquellend; die Marksubstanz ist meist dunkelrot und scharf gegen die Rinde abgesetzt. Gewöhnlich sieht man in der Rinde eine überaus deutliche Zeichnung; man erkennt die infolge der fettigen Degeneration trübgelbweiß aussehenden gewundenen Kanälchen der Labyrinthe und dazwischen die grauweiß, glasig aussehenden Markstrahlen. — Ein andermal sind die *Markkegel* gleichzeitig oder sogar vornehmlich betroffen; die Epithelzellen können fettig degenerieren oder gar wuchern und sich loslösen; die Papillen sehen dann makroskopisch grauweiß gestreift aus. Bei Druck auf die Papillen entleert sich aus denselben eine trübe, graue oder eiterähnliche, gelbe Masse. Man nennt das *desquamativen Papillarkatarrh*; er kann zugleich mit akuter diffuser Nephritis vorkommen. — Wenn gleichzeitig mit trüber Schwellung und fettiger Degeneration das Zwischengewebe stärker durchtränkt und zellig infiltriert ist, erscheint die Niere erheblich geschwollen, ganz weich, blaß-grauweiß; auf der Schnittfläche ist die Rinde glasig, feucht, stark vorquellend und den degenerierten Harnkanälchen der Labyrinthe entsprechend von trüben, gelbweißen Streifen und Fleckchen durchzogen.

Bei *akuter hämorrhagischer Nephritis*, die z. B. bei ulceröser Endocarditis anderen Streptokokkeninfektionen und auch bei schwerer Diphtherie und schwerem Scharlach nicht selten ist, handelt es sich um eine *multiple interstitielle Herderkrankung*, wobei zugleich *Blutungen* in den Kapselraum und in die Kanälchen auftreten. Die charakteristischen Veränderungen der akuten Glomerulonephritis fehlen.

Jedoch ist zu betonen, daß es auch hämorrhagische Glomerulonephritiden, also mit typischen Glomerulusveränderungen, gibt (s. S. 830). *Verf.* erwähnte bereits früher einen solchen Fall von einem 3j. Kind, bei dem sich vier Wochen vor dem Tode im Anschluß an schweren Scharlach — das ausgebildete Exanthem hatte sich 5 Tage konstant auf der Höhe gehalten — eine hämorrhagische Glomerulonephritis entwickelt hatte.

Die Niere erscheint *makroskopisch* vergrößert, dick, weich, die Kapsel dünn, leicht abziehbar, die Oberfläche glatt, von buntem Aussehen, indem zahlreiche, durch Blutungen in Glomeruli und Kanälchen bedingte kleinste Punkte, rote Fleckchen und Streifen mit grauroten oder hellgrauen Partien abwechseln. Auf der Schnittfläche erscheint die Rinde verbreitert, etwas vorquellend, von blaß-grauroter Farbe, trüb und durch Blutungen in Kanälchen rot bis bräunlich gestreift und gefleckt. Die Zeichnung ist vielfach ganz *verwaschen*. Das Mark ist dunkelgraurot, nur wenig geschwollen.

Mikroskopisch sehen wir in der Rinde verstreute *dichte Herde von Rundzellen*, und zwar vornehmlich Lymphocyten, oft auch, worauf schon *Councilman* hinwies, dominierend Plasmazellen, während Leukocyten meist mehr zurücktreten, ausnahmsweise aber auch einmal besonders zahlreich anzutreffen sind. Die Herde, von zackiger oder streifiger oder in etwa keilförmiger Gestalt, liegen mehr oder weniger dicht beieinander in der Rinde verstreut, teils nahe der Pyramidenbasis, teils subkapsulär, teils streifig zwischen den Kanälchen, teils um die Glomeruli und konfluieren nicht selten auch zu großen, die Zeichnung der Rinde hier verwischenden Komplexen. Innerhalb dieser Herde und an anderen Stellen, wo Epithelien stark degeneriert sind, konstatiert man eine mehr oder weniger reichliche Emigration von Leukocyten um und in die *Harnkanälchen*, welch' letztere zum Teil völlig untergehen. Im übrigen ist das

Parenchym außerhalb der Herde, abgesehen von massenhaften Blutungen in die Kanälchen, stets in verschiedenem, meist nicht sehr hohem Grade verändert, trüb geschwollen, fettig degeneriert. Auch die *Glomeruli* sind nicht in der Weise verändert, wie wir das bei der diffusen Glomerulonephritis sehen, wenngleich, wie auch *Löhlein* betont, von einem völligen Intaktsein aller Glomeruli begreiflicherweise nicht die Rede ist; die Veränderungen bestehen in *Thrombose* einer oder der anderen Kapillarschlinge, welche als Folge von durchpassierten *Toxinen* anzusehen sind oder auch auf Embolie von Bakterien zurückgeführt wird (die *Councilman* aber kulturell oft nicht oder nur in geringer Menge fand) und die auch die Ruptur von Kapillaren und dadurch die Blutungen verschuldet.

Mit *Reichel* (Lit.) muß man bei der **Scharlachnephritis** 2 *ganz verschiedene Formen* unterscheiden: 1. *Interstitielle, multiple Herderkrankung*, welche wir soeben schilderten. Sie braucht keine schweren Erscheinungen zu machen, was bei dem Herdcharakter begreiflich ist, kann aber auch urämisch zum Tode führen, wenn das Parenchym schwerer beteiligt ist. 2. *Typische postscarlatinöse Glomerulonephritis.* Den Beginn derselben verlegt *Reichel* in Veränderungen der Schlingen (Verdickung der Wand, Reichtum an Endothelkernen, schlechte Blutfüllung, Anfüllung mit Leukocyten), womit dann eine Schädigung des Knäuelepithels parallel gehe (Desquamation) und sich bald Exsudatvorgänge (Leukocyten, Fibrin) in den Kapselraum verbänden. Später schließt sich dann Epithelproliferation an, und sowohl hierdurch, wie auch durch Wucherung eingedrungener Fibroblasten, kommt es zu Verwachsung und Verödung des Glomerulus, wie es *Goemans* und *Engel* u. a. (vgl. S. 828) beschrieben. In manchen Fällen kommt es zu *diffuser Erkrankung der übrigen Niere. Soerensen* erkannte nur die Glomerulonephritis als Typus der Scharlachnephritis an, die sich in der 3. Woche als Krankheit manifestiere, und auch *Jochmann* ist in Übereinstimmung mit *Baginsky* der Ansicht, daß bei der Scharlachniere der Prozeß im wesentlichen einheitlich, bald mehr parenchymatös, bald mehr interstitiell sei, und daß von einem spezifischen Vorherrschen einer Glomerulonephritis nicht die Rede wäre. *Verf.* möchte sich aber auf die Seite *Reichel*'s stellen, dessen Auffassung auch *Löhlein* teilt.

Je mehr bei der akuten Nephritis eine starke Beteiligung des *interstitiellen Gewebes*, vor allem auch eine sero-fibrinöse Exsudation, ein entzündliches Ödem hervortritt (*diffuse exsudative Nephritis*), um so dicker ist die Niere und um so glasiger, feuchter, blasser sieht sie auf dem Schnitt aus. Hellgrau ist dann der vorwiegende Farbenton. Die Zeichnung der verbreiterten Rinde ist verwaschen; Markstrahlen und Labyrinthe grenzen sich nicht scharf ab, während das bei der reinen Glomerulonephritis ebenso wie bei der vorwiegend parenchymatösen Form der akuten Nephritis wohl der Fall ist.

Ätiologie der akuten Nephritis.

Das Wesentliche hierüber wurde bereits auf S. 818 u. ff. erwähnt. Dort wurde auch auf die häufigsten Entstehungsarten durch **toxische** und **infektiöse Einflüsse** hingewiesen. — Unter den **giftigen, von außen in den Körper eingeführten chemischen Substanzen** sind zu nennen: Karbolsäure, Jodoform, chlorsaure Salze, Quecksilber und seine Salze (vor allem Sublimat), Schwefelsäure, Salzsäure, Salpetersäure, Phosphor und Arsen, ferner Cantharidin, Balsamum Copaivae und Fructus Cubebae, Terpentin, Styrax, Naphthol, Pyrogallussäure, letztgenannte Präparate schon bei äußerer Applikation. (Bei Nephritis mit ausgedehnten Nekrosen bei Morbus Basedowii vermutet man Wirkung chemischer Gifte, *Graupner.*) — In den klinischen Lehrbüchern wird auch ‚*Erkältung*' als ätiologisches Moment aufgeführt, wobei auf den bekannten Antagonismus von Haut und Nieren hingewiesen wird.

Sehr zahlreich sind die **infektiösen** resp. infektiös-toxischen ätiologischen Momente. Zunächst gibt es eine **primäre infektiöse Nephritis.** In solchen Fällen hat man wiederholt Streptokokken im Harn, wie auch nachher in den Nieren nachgewiesen. — Viel häufiger tritt akute

Nephritis als Komplikation von Infektionskrankheiten auf. Es sind dies: *Scharlach*, *Diphtherie*, *Erysipel*, andere *Streptokokkeninfektionen*, seltener Masern, Typhus abdominalis und recurrens, Pocken, Pyämie, fibrinöse Pneumonie, Tuberkulose, Puerperalfieber, lokale Eiterungen (auch Tonsillitis), Endocarditis, Gelenkrheumatismus (Malaria) u. a. *Das Verhalten der Bakterien und ihrer Toxine hierbei ist folgendes*: **a)** Mitunter können hämatogene *Bakterien* durch die Glomeruli durchtreten, Nephritis anregen und dann mit dem Urin verschwinden. **b)** Zweitens können Infektionskrankheiten durch die dabei entstehenden *giftigen Stoffwechselprodukte* (*Toxine*), die in den Nieren ausgeschieden werden, Nephritis erzeugen, ohne daß Bakterien in die Nieren gelangen. **c)** Drittens können *Toxine und Bakterien* zugleich in die Nieren gelangen. Es wurde bereits betont (S. 818), daß man geneigt ist, *degenerative Veränderungen* im allgemeinen mehr auf Rechnung der *Toxine*, *Herdentzündungen* dagegen mehr auf diejenige der *Bakterien* zu setzen. — Manchmal findet man in der Niere die spezifischen Erreger des Grundleidens, dessen Komplikation die Nephritis ist. So hat man die zugehörigen Bakterien bei *Pneumonienephritis* sowie bei der bei *Typhus abdominalis* (selten) und *Febris recurrens* sowie bei *Erysipel* auftretenden Nephritis gefunden. Die Bakterien liegen meist in Glomerulusschlingen, interlobulären Gefäßästchen, Rindenkapillaren, frei in den Interstitien und ferner in den Kanälchen, oft auf Cylindern klebend. Bei den gewöhnlichen Formen der so sehr häufigen *Diphtherienephritis* und *Scharlachnephritis* sind in der Regel *keine* Bakterien nachweisbar, es müßte sich denn um besondere Formen, *Mischinfektionen*, handeln (S. 391 u. 392); in solchen Fällen findet man dann meist *Streptokokken* in der Niere; das kann auch bei *Pocken* und *Gelenkrheumatismus* gelegentlich der Fall sein. In Fällen von *Pyämie* *) und bakteritischer *Septikämie* *) gelingt es oft leicht, Bakterien in großen Mengen in den Nieren (vor allem in den Glomerulusschlingen) sowie auch im Urin nachzuweisen.

Wichtige klinische Symptome der akuten Nephritis.

Der **Urin** ist fast ausnahmslos eiweißhaltig (*Albuminurie*, S. 824), seine Menge ist herabgesetzt (*Oligurie*); mitunter versiegt die Harnsekretion vollständig (*Anurie*). (Das gilt aber nur für die diffusen Formen der Entzündung [wie die Glomerulonephritis], nicht für die akute interstitielle Herdnephritis, bei welcher entsprechend einer meist geringen Beteiligung der Glomeruli am krankhaften Prozeß schwerere Funktionsstörungen der Niere fehlen können, leichte qualitative Veränderungen des Harns aber ebenso wie das eventuelle Auftreten von Blut im Harn sich durch Veränderungen an einer geringen Zahl von Glomeruli erklären). — Das spezifische Gewicht ist meist erhöht, die Farbe in der Regel dunkel, zuweilen trüb oder blutig; oft bildet sich beim Stehen ein starkes Sediment, welches *morphologische Elemente* und zwar rote und weiße Blutkörperchen, Nierenepithelien, dabei Harnsäure, Salze und vor allem *Harncylinder* (S. 824 ff.) enthält. Es können das hyaline, metamorphosierte, rein epitheliale, sowie mitunter auch Blutcylinder sein. Cylinder kommen zuweilen früher in den Harn als Eiweiß. — Von **sonstigen Symptomen** seien erwähnt: *Hydrops der Haut und der serösen Häute*; das kommt besonders bei typischer Scharlachnephritis (aber u. a. auch bei der Schwangerschaftsniere) oft vor; bei der Nephritis, die im Verlauf von anderen akuten Infektionskrankheiten auftritt, ist Hydrops dagegen selten. (*Schlayer* und *Takayasu* sprechen von *vaskulärer* Nephritis, wobei wie beim Scharlach vorwiegend die Glomeruli geschädigt würden und Hydrops und schwere Störungen der Urinausscheidung sehr häufig seien — und von *tubulärer* Nephritis, wozu sie die Diphtherienephritis rechnen, bei welcher vorwiegend die Tubuli geschädigt würden und Hydrops fast stets fehle; bei Vergiftung mit Arsen und Cantharidin entstehe eine vaskuläre, bei Sublimat-, Aloin- und Uranvergiftung eine tubuläre Nephritis. Ob diese scharfe Gegenüberstellung durchzuführen ist, muß fraglich erscheinen.)

Die Ausgänge der akuten Nephritis sind sehr verschieden. Leichtere Fälle heilen in Wochen entweder mit Restitutio ad integrum (verloren gegangene Epithelien werden durch neue er-

*) Über diese Begriffe orientiert das Kapitel „Puerperale Wundinfektionskrankheiten".

setzt, vgl. *Thorel*, Lit., vielleicht können auch Glomeruli bei nur wenige Tage dauernder Glomerulonephritis wieder durchgängig werden [vgl. *Reichel*, *Löhlein*]) oder mit dauerndem Verlust einzelner Teile (Glomeruli). Andere Fälle werden ganz chronisch, wieder andere enden bald tödlich. *Tod* erfolgt durch Überhandnehmen der *Ödeme* oder durch *Urämie*. — Es kann akute Herzhypertrophie entstehen (S. 843).

2. Chronische Nephritis.

a) Chronische parenchymatöse Nephritis.

Diese entsteht entweder direkt im Anschluß an eine akute Nephritis oder nach scheinbarer Heilung einer solchen, oder sie entwickelt sich aus unbekannten Gründen von vornherein chronisch, schleichend. Sie tritt am häufigsten in den mittleren Lebensjahren auf. *Hydrops* der Haut mit Blässe und Gedunsensein des Gesichts lenkt oft zuerst die Aufmerksamkeit auf das bestehende Leiden. Wahrscheinlich handelt es sich auch hier, wie bei der akuten Nephritis, um Ausscheidungskrankheiten, die unter dem Einfluß irgendwelcher oft nicht näher bekannter toxischer oder infektiöser Substanzen, welche durch die Nieren ausgeschieden werden, oder infolge von Ausscheidung von Produkten eines pathologischen Stoffwechsels entstehen. Auch dem Einfluß nasser Kälte wird ätiologisch eine große Rolle zugeschrieben. — Die hier auftretenden anatomischen Veränderungen sind im wesentlichen die gleichen wie bei der akuten Nephritis, nur treten infolge des längeren Verlaufs manche Folgezustände am Nierengewebe ein, die wir bei jener vermissen.

Der klinische Befund.

Der **Urin** ist meist vermindert (übrigens in seiner Menge sehr schwankend), reich an Eiweiß, reich an normalen festen Bestandteilen, dunkel, von etwas erhöhtem spezifischen Gewicht, zuweilen bluthaltig. Das Sediment erhält reichlich hyaline, grobkörnige, wächserne, metamorphosierte Cylinder. Häufig haften den Cylindern Fetttröpfchen an; verfettete Epithelien, Fettkörnchenzellen sind oft außerordentlich reichlich vorhanden. — **Hydrops,** *neben Eiweiß das wichtigste Symptom* der chronischen parenchymatösen Nephritis, pflegt besonders hochgradig zu sein. Er betrifft die Haut, namentlich der unteren Extremitäten und des Scrotums, aber auch die serösen Körperhöhlen. Zur Erklärung der nephritischen Ödeme nimmt *Sahli* eine durch chemische Schädlichkeiten bedingte Veränderung der Gefäßwände an. **Urämische Symptome** sind sehr häufig. Der *Tod* kann infolge von **Urämie** oder von Hirnödem oder von inneren entzündlichen Prozessen, wie Pleuritis, Pericarditis, Peritonitis oder von Pneumonie, eintreten oder ist die Folge von Gangrän oder Phlegmone der ödematösen Teile oder eines von diesen Teilen ausgehenden Erysipels usw.

Dem eben skizzierten klinischen Befunde entspricht das anatomische Bild einer vergrößerten, weißgelben Niere (*große weiße Niere*) oder der *großen bunten Niere* (*chronisch-hämorrhagische Nephritis*). Selten kommt eine *chronische reine Glomerulo-Nephritis* vor, wobei die Niere makroskopisch meist nicht nennenswert verändert ist; vielmehr sehen wir bei längerer Dauer der Glomerulusveränderungen fast regelmäßig verschiedenartige schwerste Alterationen des Parenchyms. Man kann die *große weiße* und die *große rote* Niere gewissermaßen als Typen der subchronischen und chronischen parenchymatösen Nephritis bezeichnen, an die sich noch die gleich zu erwähnende *sekundäre Schrumpfniere* anreiht. Es gibt jedoch wie bei der akuten Nephritis so auch hier Übergänge von einer Form zur anderen. *Allen gemeinsam ist das Vorherrschen dege-*

nerativer Veränderungen am sezernierenden Parenchym. Es dominiert die *fettige* und *fettähnliche* (s. S. 820) *Degeneration*, welche, wenn auch im allgemeinen von diffuser Ausbreitung, so doch sehr oft fleckweise verschieden stark ist und mitunter sogar hier eine Gruppe von Kanälchen befällt, während die unmittelbar benachbarten noch frei sind (Fig. 500). Häufig erkennt man mikroskopisch, daß auch manche weiße Fleckchen hauptsächlich auf Ansammlung lipoider Substanzen im Zwischengewebe beruhen. Auch die *hydropische Entartung* (s. S. 823) und die *hyalin-tropfige* Degeneration (s. S. 822) spielen eine oft sehr erhebliche Rolle. Die fettige Degeneration betrifft die Epithelien der Harnkanälchen, in erster Linie die der gewundenen, ferner diejenigen der Glomeruli, sowie auch das Endothel der Blutgefäße. Ganz vorherrschend sind die fettige und zuweilen fast noch mehr die fettähnliche Degeneration bei der großen weißen Niere (vgl. *Stoerk*). Weniger stark kann sie bei der großen roten oder bunten Niere, der hämorrhagischen Nephritis, sein. — Je mehr das *Zwischengewebe* durch entzündliches Ödem und zellige Infiltration verbreitert ist, um so größer, *geschwollener* ist die Niere. — Tritt in den späteren Stadien der Erkrankung nach dem Untergang größerer Partien von Parenchym eine sekundäre Schrumpfung der Niere ein, so zeigt die Oberfläche grubige Einsenkungen; die Niere verkleinert sich und ist von Farbe weißgelblich oder rot und gelb gefleckt, je nachdem sie aus der weißen oder großen roten Niere hervorgegangen ist (*sekundäre Schrumpfniere*).

Dabei ändert sich der klinische Symptomenkomplex: Der **Urin** wird *reichlicher*, wird *ärmer an Eiweiß* (ist aber immer noch eiweißreicher als bei der genuinen Schrumpfniere), wird *heller*, ist aber noch etwas trüb und reich an Cylindern; das *spezifische Gewicht nimmt ab.* Das **Herz** wird in jedem Fall hypertrophisch *), **Ödem der Haut** (*Anasarca*) fehlt nie; *urämische Symptome* bilden die Regel und *Retinitis albuminurica* tritt häufig ein.

Die große oder geschwollene weiße (oder gelbe) Niere oder die entzündliche Fettniere.

Die Niere ist wenigstens normal groß, meist voluminöser, mitunter sehr erheblich, auf das Doppelte oder Dreifache vergrößert. Je größer, desto weicher ist sie in der Regel. Die gespannte Kapsel zieht sich von der Oberfläche, welche meist glatt ist, seltener kleine Vertiefungen zeigt, leicht ab. Die Farbe der Oberfläche ist blaßgrau oder gelblichweiß oder ist abwechselnd grau und gelbweiß. Die auffallende Blässe rührt von Anämie her. Vereinzelte Venensterne an der Oberfläche können stärker injiziert sein. Oft ist die Konsistenz weich. Auf dem Durchschnitt erscheint die Rinde in verschiedenem Maße, oft sehr erheblich verbreitert und die Columnae corticales Bertini quellen auf der Schnittfläche förmlich empor. Die Farbe ist wie an der Oberfläche diffus oder fleckig grauweiß, gelbweiß oder wechselt in diesen Farben ab. Mitunter ist die stark verbreiterte, weiche Rinde feucht, glänzend. Sehr oft sieht man auf dem blassen, grauweißen, etwas glasigen Grunde überaus zierliche, opake, gelbe, verfetteten Harnkanälchen entsprechende Fleckchen und Streifchen (Fig. 501), während mattweiße Flecken auf Anwesenheit fettähnlicher Substanz, besonders auch

*) Hypertrophie des linken Ventrikels findet sich in allen Fällen von chronischer Nephritis, am stärksten und regelmäßig bei der indurativen sog. genuinen Schrumpfniere.

im Zwischengewebe beruhen (s. S. 821). Sind die Glomeruli schwer erkrankt, so kann man sie makroskopisch als stärker prominierende blaßgraue transparente Körnchen sehen. Die Marksubstanz bietet meist gegen die blasse Rinde einen prächtigen Farbenkontrast, ist dann intensiv rot (kollaterale Hyperämie) und oft deutlich gestreift.

Die große rote oder bunte Niere oder chronische hämorrhagische Nephritis.

Mitunter sieht man große weiße Nieren, die mit zahllosen Blutpunkten und Streifchen gefleckt sind. Meist zeigt aber eine typische chronisch-hämorrhagische Nephritis nicht unwesentliche Unterschiede von der weißen Niere. Die Niere ist in der Regel nicht erheblich vergrößert, oft von normaler Größe, die Konsistenz ist gewöhnlich nicht wesentlich vermindert, eher etwas erhöht. Die Oberfläche und Rindenschnittfläche sind gleichmäßig dunkelrot oder blaßrot, gelb und mattweiß gefleckt, was durch Blutaustritte und Blutfüllung, Verfettung oder fettähnliche Degeneration bedingt wird.

Mikroskopisch entspricht weder der großen weißen noch der bunten Niere, ebensowenig wie der ‚akuten Nephritis', ein einzelnes, bestimmtes mikroskopisches Bild, so daß diesen Bezeichnungen nur der Wert einer recht brauchbaren makroskopischen Charakteristik zukommt.

Nach *Löhlein* entsprächen fast alle „chronischen Nephritiden mit Hydrops" verschiedenen Ausgängen der akuten Glomerulonephritis (nach *Langhans*), während andere Fälle „großer bunter Nieren" *ohne* Hydrops (und meist ohne Herzhypertrophie), wie sie u. a. bei chronischer Sepsis vorkommen, als *chronische hämorrhagische Herdnephritis* (S. 831) aufzufassen sind.

Die hauptsächlichsten **mikroskopischen Veränderungen** bei der sog. chronischen parenchymatösen Nephritis sind folgende:

a) Fleckweise stärker oder schwächer auftretende **fettige Degeneration der Harnkanälchenepithelien,** vorwiegend an den gewundenen Kanälchen, ferner auch der *Glomerulusepithelien* und *Blutgefäßendothelien.* Tropfiges Hyalin (s. S. 822) und auch fettähnliche doppelbrechende Substanz (s. S. 820) sind in der Regel reichlich vorhanden. Die Epithelien der erkrankten Harnkanälchen sind voluminös, lösen sich vielfach ab oder zerfallen total. **b) Im Lumen der Kanälchen** findet man losgelöste, oft abgerundete, verfettete Epithelien oder deren Trümmer, Fetttröpfchen, hyaline Tropfen und Cylinder, körnige Gerinnungsmassen, Leukocyten und auch rote Blutkörperchen. **c)** Die **Glomeruli** sind meist erheblich erkrankt. Sie können alle jene degenerativen und produktiven Veränderungen zeigen, welche auch bei der akuten Nephritis vorkommen, und zwar α) am *Epithel*: Verfettung, Schwellung, Wucherung, Desquamation; β) am *Endothel* der Kapillaren: Schwellung, Wucherung, Desquamation; γ) hyaline Verdickung der *Kapillarwände*, Anfüllung der *Kapillarlumina* mit hyalinen Thromben, verfetteten oder geschwollenen, abgestoßenen Endothelien, intakten oder verfetteten Leukocyten; δ) abnormer Inhalt im *Kapselraum*, und zwar: desquamierte Epithelien, welche auf das Knäuel drücken und den Kapselraum ausweiten können, ferner Eiweiß, Leukocyten, Blut, körnige oder fädige Gerinnsel (s. S. 827). Daneben aber ist auch stets hier und da schon *Ausgang* in *Atrophie* an den Glomeruli zu sehen; das trifft für einzelne Glomeruli auch bei der chronischen hämorrhagischen Herdnephritis (s. oben) zu, obwohl hier ja Glomerulusveränderungen im allgemeinen von untergeordneterer Bedeutung sind. — **d) Im interstitiellen Gewebe** kommen *kleinzellige Infiltrate*, Lymphocyten, Plasmazellen, letztere manchmal bei großen bunten Nieren in kolossaler Menge vor, oft periglomerulär und perivenös angeordnet. Auch sieht man auf dem Weg der Resorption begriffene freie *Fetttröpfchen* oder Fettkörnchenzellen resp.

‚*Protagon*' in Phagocyten (vgl. S. 821). Ist die Niere stark geschwollen und weich, so fehlt auch *entzündliches Ödem* nicht. — Die bei der chron. interstitiellen Nephritis zu erwähnenden *Gefäßveränderungen* vermißt man.

Zweitens finden sich neben den genannten akuten Veränderungen regelmäßig, auch wenn die Niere noch so stark vergrößert und ganz glatt ist, *ältere Veränderungen*, herdweise *atrophische Indurationen*, innerhalb deren atrophische Glomeruli und sekundär-atrophische zugehörige Harnkanälchen liegen (Fig. 495). Das Stützgewebe ist verbreitert, gewuchert und von Rundzellen infiltriert; zum Teil ist das Bindegewebe auch einfach verdickt, hypertrophisch und kann hyalin werden. Auch Verdickungen der Glomeruluskapseln können da sein, vielleicht öfter aber auch vollkommen fehlen. Auch der Kollaps von Harnkanälchen nach Degeneration und Abstoßung ihres Epithels trägt zur Entstehung der atrophischen Stellen bei.

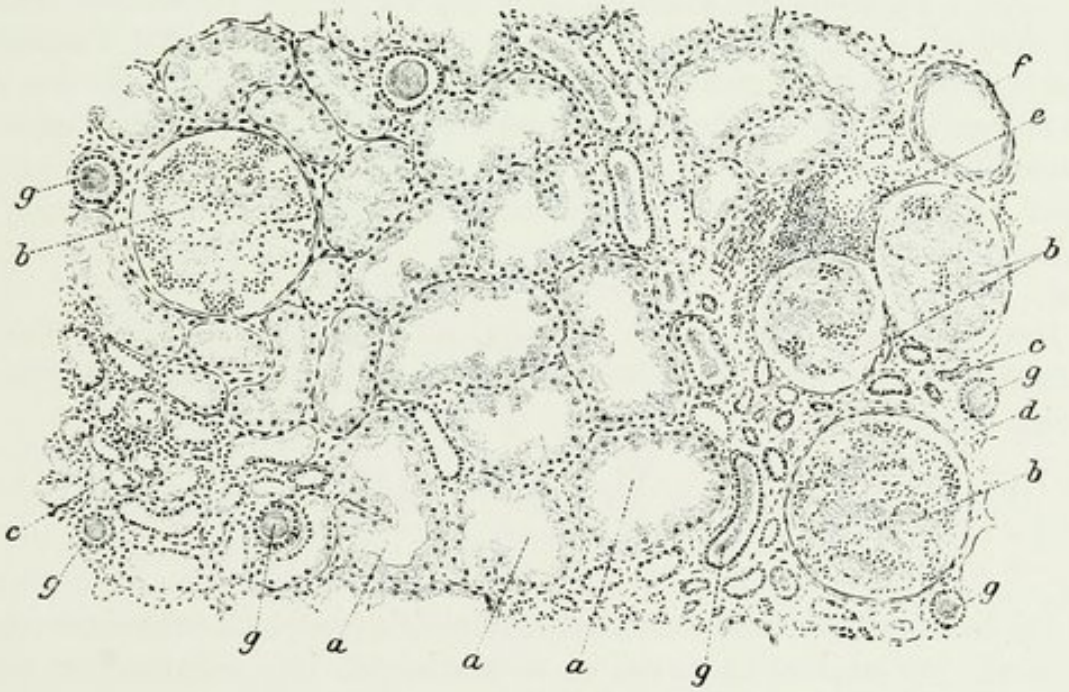

Fig. 495.

Chronische parenchymatöse Nephritis. Von einer außen ganz glatten, großen weißen Niere. Besonders rechts im Bilde ausgesprochene atrophische Induration. *a* Gewundene Kanälchen weit, mit trüber Schwellung der Epithelien. *b* Glomeruli zum Teil groß, mit plumpen Schlingen, andere mehr oder weniger stark verödet. *c* Atrophische Harnkanälchen. *d* Sklerotisches, hyalines Zwischengewebe. *e* Kleinzellige Infiltration. *f* Blutgefäß. *g* Hyaline Cylinder in Harnkanälchen. Mittl. Vergr.

Die *große rote Niere* unterscheidet sich von der *weißen* mikroskopisch dadurch, daß die fettige Degeneration der Epithelien weniger in den Vordergrund tritt, während Blutungen in die Glomeruli, Harnkanälchen und im Interstitium und auch Infiltrate (s. S. 831) meist sehr reichlich sind. Auch Blutpigment kommt im Zwischengewebe vor. Vollständiger Untergang von Kanälchenbezirken und Glomeruli und Ersatz durch ein an Zellen reicheres oder ärmeres Bindegewebe findet hier viel ausgedehnter als bei der weißen Niere statt.

Je reichlicher die sekundären Atrophien und Indurationsherde auftreten, um so mehr bilden sich an der Oberfläche der Nieren meist sehr ungleichmäßig

verteilte und sehr oft noch größere glatte Partien übrig lassende, seichte, grubige Einsenkungen und flache Höcker und grobe Granula aus, und die anfangs vergrößerte Niere verkleinert sich allmählich, was vor allem die Rinde (aber oft sehr ungleichmäßig) betrifft, verhärtet sich und wird zur *sekundären Schrumpfniere*. Ist sie erheblich verkleinert, so setzt das immer eine mehrjährige Dauer der Nephritis voraus. (Bei Kindern kann selbst dann infolge ausgiebiger Regeneration die Niere noch vergrößert sein.) Im allgemeinen ist Ausgang in Schrumpfung bei der *großen weißen Niere* nicht so sehr häufig, denn die Erkrankung ist meist von vornherein zu intensiv und verläuft in der Regel zu rasch unter allgemeinem Hydrops oder durch Urämie tödlich. Zu ihrer makroskopischen Charakteristik tragen vor allem gelbweiße Sprenkel bei, die lipoiden Massen in Epithelien und besonders auch im Zwischengewebe entsprechen. — Dagegen muß noch einmal besonders hervorgehoben werden, daß auch die große weiße Niere, wenn sie selbst vollkommen glatt ist, bei einiger Dauer des Prozesses mikroskopisch immer schon hochgradige, dem Untergange des Parenchyms folgende atrophisch-indurative Veränderungen zeigt. — Die *große rote Niere* geht viel eher in Schrumpfung über, und die aus ihr hervorgehende *sekundäre Schrumpfniere*, die man granulierte *bunte* oder *gefleckte Niere* (rot und gelb) nennen kann, gleicht makroskopisch etwas der gleich zu besprechenden sog. genuinen Schrumpfniere, ist aber nie so gleichmäßig feinkörnig an der Oberfläche.

Der Hauptunterschied der sekundären Schrumpfniere gegenüber der genuinen Schrumpfniere liegt aber mikroskopisch in der Sklerose der kleinen Arterien bei letzterer.

b) Chronische indurative (interstitielle) Nephritis. [Indurative Schrumpfniere, genuine Schrumpfniere usw. *)]

Bei dieser mitunter aus einer akuten Nephritis (eventuell auch einer solchen, die durch produktive Glomerulitis ausgezeichnet ist) unmittelbar hervorgehenden, meist jedoch durch schleichende Entwicklung und langsamen, jahrelangen Verlauf ausgezeichneten Nierenentzündung bestehen die wesentlichen anatomischen Veränderungen in dem Auftreten von circumscripten Erkrankungsherden, innerhalb welcher es in chronischer Weise zu einer Verödung von Glomeruli, Atrophie und zuweilen nur unbedeutenden degenerativen Veränderungen des Epithels der Harnkanälchen kommt, während das bindegewebige Stroma in diesen Herden durch Wucherung eine Verbreiterung erfährt, wobei es zugleich eine mehr oder weniger starke Rundzelleninfiltration zeigt. Das vermehrte Bindegewebe neigt zu narbiger Schrumpfung. Es spielt sich hier ein sehr schleichender, nie unter heftigen Erscheinungen auftretender Prozeß ab, der stets nur Schritt für Schritt fortkriecht und exquisit herdweise auftritt. Die infolge des chronischen Verlaufs des Leidens in großem Umfang ausgebildete Vermehrung des Bindegewebes, welche schließlich zur Bildung

*) Andere Namen dafür sind: Granularatrophie, granulierte Niere, Nierencirrhose, -sklerose, -atrophie, III. Stadium des Morbus Brightii, rote Schrumpfniere u. a.

narbenartiger Bindegewebsherde führt, und die sie begleitende Atrophie resp. Degeneration der Glomeruli und Kanälchenepithelien charakterisieren das mikroskopische Bild, welchem weiterhin aber auch noch Arteriosklerose der kleinen Arterien, welche sich bereits beim Beginn des Prozesses findet, einen markanten Zug verleiht (s. S. 843). Das Endresultat des mit Induration verbundenen Prozesses ist die körnige Schrumpfniere; wo eine atrophische Stelle bis an die Oberfläche reicht, da entsteht eine grubige Einsenkung: zwischen den Einsenkungen an der Oberfläche stehen relativ gesunde oder gar hypertrophische Parenchymteile als Körner oder als förmlich geschwulstartig vorquellende Höcker an. Die Niere im ganzen verkleinert sich sehr erheblich.

Verf. sah bei einer 42jähr. Frau, die an Urämie gestorben war, ein Gewicht *beider Nieren* von zusammen nur 60 g!

Das stärkere Hervortreten der interstitiellen Veränderungen mag die Bezeichnung **chronische interstitielle Nephritis** rechtfertigen. Dieselbe wurde bereits von *Bartels* so aufgefaßt, daß sich an einen primär interstitiellen Prozeß, der zu Bindegewebswucherung und narbiger Schrumpfung führt, sekundäre Atrophie des Parenchyms anschließt, während dagegen *Weigert* im parenchymatösen Degenerationsprozeß das Primäre erblickte. *Aschoff* läßt die sog. genuine Schrumpfniere mit Wahrscheinlichkeit aus einer akuten interstitiellen Nephritis hervorgehen, was *Löhlein* aber doch nicht als genügend bewiesen ansieht.

Es entspricht dem viel chronischeren Verlauf der indurativen Nephritis, daß sich sekundäre Veränderungen, vor allem Wandverdickungen am Blutgefäßsystem, sowohl an den großen Arterien, wie vor allem am Herzen, hier viel stärker ausbilden können als bei der chronischen parenchymatösen Nephritis. Die kompensatorische Hypertrophie der sekretorischen Elemente (Glomeruli und Harnkanälchen) der noch nicht befallenen Parenchymabschnitte wird durch die chronische Entwicklung verständlich und macht es andererseits möglich, daß die Funktion der Niere trotz starker Schrumpfung noch jahrelang unterhalten werden kann, und daß manchmal selbst trotz mikroskopischer Schrumpfungsherde eine allgemeine Vergrößerung der Nieren zu sehen ist.

Ätiologisch kommen neben unbekannten, vermutlich infektiös-toxischen Ursachen besonders chronische Intoxikationen, in erster Linie *Bleivergiftung*, ferner Stoffwechselstörungen, wie *Gicht* (bei der *Verf.* aber auch die sekundäre Schrumpfniere sah), angeblich auch Alkoholismus, Nikotinabusus, Syphilis in Betracht.

Klinisches Verhalten.

Der **Urin** ist bei der Schrumpfniere bedeutend *vermehrt*, *arm an Eiweiß*, *blaß*, hellgrüngelb, *von vermindertem spezifischem Gewicht*; je mehr Harn, um so geringer ist der Eiweißgehalt und das spezifische Gewicht desselben. Der Harn ist ganz klar oder leicht getrübt, *nicht oder nur wenig sedimentierend* und enthält hyaline *Cylinder*, welche oft sehr lang und schmal und meist spärlich sind. Den Cylindern können Epithelzellen oder spärliche Fetttröpfchen anhaften. Epithelzellen und rote Blutkörperchen im Harn sind sehr spärlich. Meist ist der Harn arm an festen Bestandteilen (Harnstoff, Harnsäure, Phosphorsäure, Chloriden usw.). — **Ödeme** sind gering oder fehlen ganz, so lange die Diurese reichlich ist und das **hypertrophische Herz** gut funktioniert. **Herzhypertrophie** fehlt fast nie und ist viel stärker als bei der sekundären Schrumpfniere. Der Puls ist hart. **Retinitis albuminurica** tritt bei keiner anderen Nierenerkrankung so häufig auf. Die Untersuchung des Augenhintergrundes entdeckt zuweilen erst das Grundleiden. Im Krankheitsverlauf sind **Blutungen** nicht selten, ferner **Diarrhöen** und **Dyspepsien**, *Kopfschmerzen* (*urämisches Symptom*). Der **Tod** kann u. a. auch durch *Urämie*,

Entzündung seröser Häute oder durch **Hirnblutung,** welche bei Schrumpfniere *sehr häufig* ist, herbeigeführt werden. *Hirnblutung* kann *plötzlich* zum Tode führen, ohne daß sich im Krankheitsbild vorher eine Änderung zu signalisieren braucht. Man kann auch Fälle sehen, wo die Schrumpfniere latent blieb und die Hirnblutung das erste schwere Symptom ist. So sezierte *Verf.* eine 29jähr. Circustänzerin, die scheinbar ganz gesund war und nach der Vorstellung plötzlich eine Apoplexie bekam, an der sie bald darauf starb; Schrumpfniere, Gewicht beider Nieren 215 g, hochgradigste Sklerose und Dilatation der basalen Hirnarterien.

Bei der Sektion findet man die Nieren in typischen Fällen meist reich in Fett eingehüllt (Vakatwucherung, sog. kapsuläres Lipom) *), auffallend klein, auf die Hälfte und mehr verkleinert, zäh, hart. Die Kapsel ist adhärent, da die sonst zarten Bindegewebsbrücken zwischen Rinde und Kapsel verdickt sind; sie ist nur mit Substanzverlust von der Rinde abziehbar und verdickt. Die Farbe der unebenen, fein- oder auch etwas mehr grobhöckerigen Oberfläche ist braunrot, rot oder mit graugelblichen Tönen gemischt, so daß man rote (häufigere) und blasse Granularnieren unterscheiden könnte. Die Vertiefungen zwischen den Granula sind graurot, bestehen aus gefäßreichem Bindegewebe, in welchem man mit bloßem Auge oft dicht beieinander liegende hyaline und zum Teil verkalkte Glomeruli sieht, während die Granula selbst aus relativ gesundem, meist sogar hypertrophischem Parenchym bestehen, ähnlich wie die Granula bei der Lebercirrhose S. (588). Auf dem Durchschnitt erscheint vor allem die Rinde stark verschmälert, hier und da bis auf wenige Millimeter Breite. Ihre normale Struktur ist verwischt; es wechseln eingezogene fibröse Stellen mit rundlichen oder ovalen Inseln von weichem Nierengewebe ab, welche auf dem Schnitt etwas prominieren. Die Pyramiden, meist dunkler rot gefärbt, können relativ groß sein. Die Arterien sind öfter starr und verdickt. Häufig findet man kleine *Cysten*, mitunter auch größere, bis walnußgroße und darüber, sowohl an der Oberfläche wie auch im Innern der Niere. Sind sie sehr zahlreich, so entsteht eine erworbene *Cystenniere.*

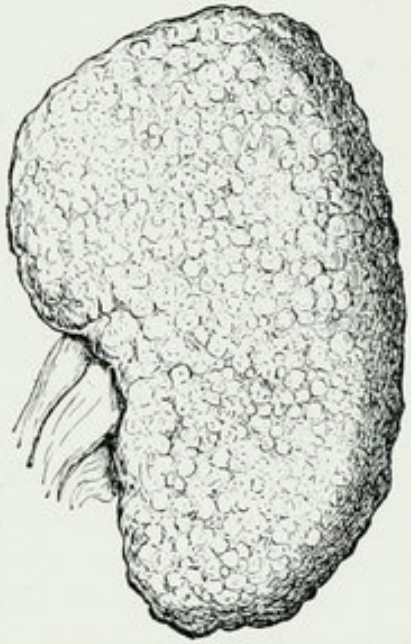

Fig. 496.
Indurierte (rote) **Schrumpfniere** schwersten Grades. Nat. Größe. (Oft sind genuine Schrumpfnieren noch feinkörniger.)

Bei weniger vorgeschrittenen Veränderungen ist die Niere noch ziemlich groß und derb und an der Oberfläche feinkörnig. — Ganz selten hat eine Schrumpfniere schweren Grades eine *ganz glatte* Oberfläche. — Ja, man sieht, wenn auch selten, in Fällen von Herzhypertrophie Nieren, die von normaler Größe oder vergrößert und makroskopisch ohne Veränderungen sind, mikroskopisch aber sehr schwere, dem Bild der genuinen Schrumpfniere entsprechende Herdveränderungen erkennen lassen. *Verf.* sah solche Fälle auch mit tödlicher Hirnblutung. — Es zeigt das, worauf mit Recht auch viele andere hinwiesen, daß man mit der makroskopischen Betrachtung der Niere für eine richtige Beurteilung nicht immer auskommt.

Mikroskopisch erkennt man entsprechend den grubigen Einsenkungen der Oberfläche *bindegewebige Herde* in der Rinde (Fig. 497), innerhalb deren die

*) Kommt auch unabhängig von Schrumpfniere, so oft bei Lipomatose vor.

Glomeruli und Harnkanälchen verschiedene Grade der Degeneration und der einfachen Atrophie zeigen, wobei aber die parenchymatösen Veränderungen im Vergleich mit denen bei der chronischen parenchymatösen Nephritis unbedeutend sind. Die atrophischen Indurationsherde sitzen gern in der Umgebung von kleinen Venen; sie bilden in vorgeschrittenen Fällen meist miteinander zusammenhängende Züge, welche rundliche oder ovale oder längliche Parenchyminseln umgeben. — Innerhalb der von atrophischen Bezirken umschlossenen Inseln von Nierengewebe kann dieses nicht nur gesund, sondern sogar *kompensatorisch hypertrophisch* sein, oder es zeigen sich hier herdweise *degenerative Veränderungen* an den Glomeruli, an den Epithelien der Harnkanälchen (fettige Degeneration), sowie *kleinzellige Infiltration* der Interstitien, Zeichen, daß der

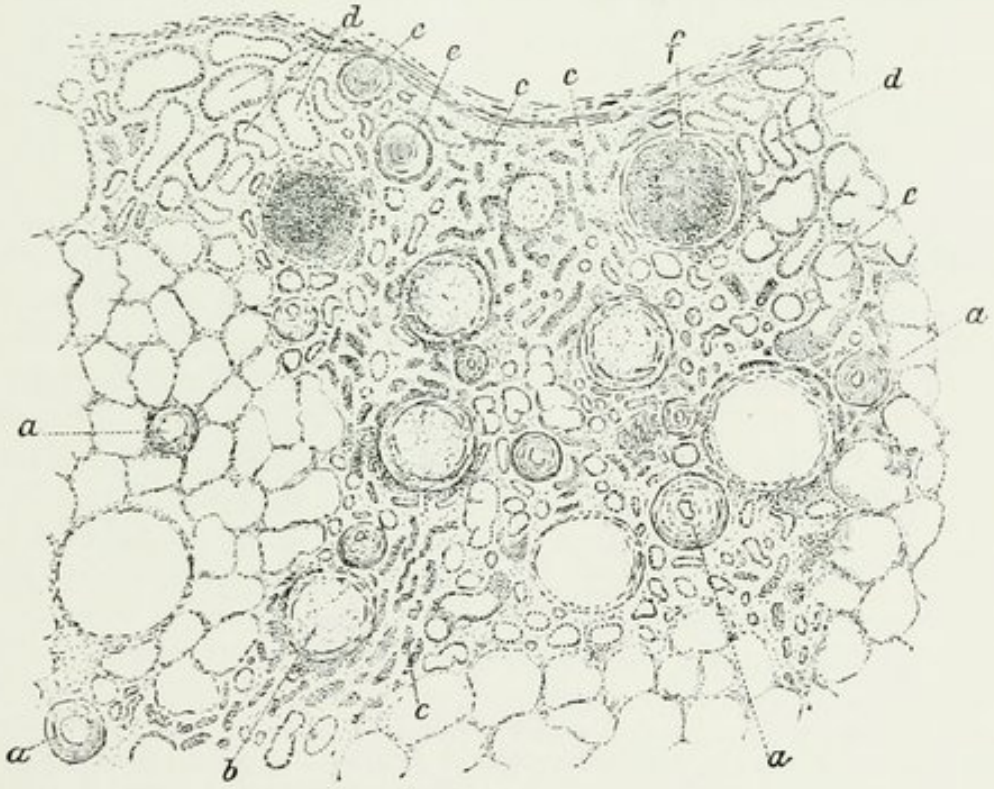

Fig. 497.

Indurierte Schrumpfniere. Im mittleren Teile des Bildes ein atrophischer Indurationsherd. Innerhalb dieses liegen in verbreitertem, meist kernarmem Bindegewebe atrophische (*b*), noch gut erhaltene Glomeruli (*f*), atrophische und zum Teil auch regenerativ neugebildete (*c*), cystisch und rosenkranzartig erweiterte Harnkanälchen (*e*), verdickte Arterien (*a*). Noch unveränderte, zum Teil hypertrophische Harnkanälchen bei *d*. Die weiten Maschen in den seitlichen und unteren Partien des Präparates entsprechen ausgefallenen Harnkanälchen (Artefact). Auch sind 3 leere Glomeruluskapseln zu sehen. Mittl. Vergr.

Krankheitsprozeß, den man danach als interstitielle Nephritis bezeichnet, noch fortschreitet. Über die Arterienveränderungen s. S. 843. Ist das noch nicht atrophierte Nierengewebe in größerer Ausdehnung von parenchymatösen Veränderungen, vor allem von fettiger (resp. lipoider) Degeneration, befallen, so ähnelt das Bild dem der sekundären Schrumpfniere.

Das **Bindegewebe der atrophischen Indurationsherde** zeigt alle Übergänge von einem kleinzellig infiltrierten Gewebe (mit lymphoiden und auch Plasmazellen) zu kernarmem, glasigem, derbfaserigem Bindegewebe. Selbst ganz schwer veränderte Stellen können noch Rundzellenhaufen, frische Infiltrationen, aufweisen (Fig. 497 u. 498).

Die **Glomeruli** zeigen auch innerhalb der atrophischen Herde meist wenig Übergangsbilder, sondern einen schroffen Gegensatz von ganz intakten und verödeten, die völlige hyalin-sklerotische Umwandlung und Schrumpfung zeigen; ihre *Kapseln* sind zuweilen wenig, in anderen Fällen ganz enorm *verdickt* und bestehen aus konzentrisch angeordnetem, hyalinem oder faserigem Bindegewebe (Fig. 498). Manche verödete Glomeruli imprägnieren sich mit feinkörnigen *Kalksalzen*. Andere Glomeruli erscheinen normal, viele andere ungewöhnlich groß (Fig. 498, g_1) und zellreich (*hypertrophisch*), ja, es ist sogar sehr gewöhnlich, daß man, wie in Fig. 498, gleichzeitig die beiden Extreme, d. h. total verödete Glomeruli und hypertrophische völlig vorherrschen sieht. (Man kann auch Schrumpfnieren sehen, in denen eine sehr starke zellreiche, produktive Glomerulitis besteht; das sind aber wohl stets sekundäre Schrumpfnieren.) — Die **Harnkanälchen** sind entweder hier und da ganz untergegangen, teils kollabiert und stellenweise zu schmalen Spalten verengt oder verkleinert und mit niedrigem, kubischem Epithel besetzt (Fig. 498k_1); zum Teil enthalten sie Cylinder (Fig. 498k_2), oft in sehr

Fig. 498.

Indurierte Schrumpfniere. a_1 Größere verdickte Arterie. a_2 Kleinere verdickte, verengte Arterien. b Bindegewebe, stark verbreitert. fJ Frischer Infiltrationsherd. g_1 Glomeruli mit hypertrophischem Knäuel und verdickter Kapsel. g_2 Verödete Glomeruli; die hyalinen Knäuel zum Teil mit der verdickten Kapsel verschmolzen. k_1 Atrophische Kanälchen. k_2 Atrophische Kanälchen mit Cylindern. Mittl. Vergr.

großer Menge. Die atrophischen Kanälchen werden vielfach von dem hyalinsklerotischen Zwischengewebe wie von glasigen Ringen umgeben (b). Manche Kanälchen sind durch Sekret- oder Urinretention *cystisch* und *rosenkranzartig* erweitert (Fig. 497e). Eine regenerative wirkliche Neubildung von Harnkanälchen findet nicht statt (vgl. *Thorel*, *Sacerdote*). Die **Blutgefäße** innerhalb der atrophischen Indurationsherde verhalten sich so: Ein Teil der *Kapillaren* geht innerhalb der Herde völlig unter. Veröden zahlreiche Rindenbahnen, so kommt eine *Erweiterung der Markgefäße* zustande. Die kleinen *Arterien* sind in typischen Fällen wohl stets erheblich verdickt, in der Adventitia sowohl wie vor allem in der Intima (Fig. 497a). Für die *histologische Differentialdiagnose* der chronischen parenchymatösen Nephritis mit sekundärer Schrumpfung von der sog. genuinen Schrumpfniere sind die Gefäßveränderungen bei letzterer einer der wichtigsten Anhaltspunkte. Diese Veränderungn sind nach *Prym* und *Jores* den gewöhnlichen arteriosklerotischen gleichzustellen und charakterisieren sich durch Degenerationsprozesse einerseits (Fett bei Sudanfärbung) und hyperplastische Verdickungen der Mem-

brana elastica interna anderseits (*Jores*). Die ganze Wand kann sich zuweilen hyalin umwandeln. Nach *Ewald*, *Friedemann* kommen auch rein *muskuläre Hypertrophien* vor, die man als Teilerscheinung einer allgemeinen, sich auf die Gefäße und das linke Herz erstreckenden Hypertrophie auffassen könnte; doch steht *Jores* diesen Befunden, da Fehlerquellen (Berücksichtigung der Totenstarre) vorliegen können, ganz reserviert gegenüber.

Die Bewertung der arteriosklerotischen Gefäßveränderungen in der genuinen Schrumpfniere ist viel umstritten. Während *Gull* und *Sutton* in ihr das wesentliche Moment für die Entstehung der Schrumpfniere erblickten und auch *Jores*, der besonders auf degenerative und obliterierende Erkrankung der Vasa afferentia den Nachdruck legt, und letzthin *Löhlein* deren Bedeutung stark hervorhebt, vertritt eine ältere Ansicht die Auffassung, daß die Gefäßveränderungen in der Niere eine Folge der Herzhypertrophie seien, welche bei dem so chronischen Verlauf der genuinen Schrumpfniere zu besonders starker Entwicklung komme; diese führe durch Abnutzung sekundär zu Sklerose auch der Nierenarteriolen. Doch dürfte allein schon der Umstand, daß sich die Veränderungen der Arteriolen schon im ersten Beginn der Schrumpfniere finden und ferner, daß die Herzhypertrophie dann schon ausgebildet sein kann, für eine größere Unabhängigkeit der Herzhypertrophie von der Schrumpfniere und für Selbständigkeit der sklerotischen Veränderungen der Arteriolen der Nieren und gewisser anderer Organe (Milz, Hirn, Pankreas, während andere, z. B. die der Körpermuskulatur, frei bleiben) sprechen, Veränderungen, die eher auf dieselbe blutdrucksteigernde Wirkung infolge einer freilich noch unbekannten Noxe (s. unten) zurückzuführen sein dürften wie die Herzhypertrophie.

Die innige Verknüpfung der Gefäßveränderung in der Niere mit dem interstitiell-nephritischen Prozeß darf man wohl für den besonderen Ablauf des letzteren verantwortlich machen, durch welchen die genuine Schrumpfniere ihr charakteristisches anatomisches Gepräge erhält.

Die *bei den meisten Formen chronischer Nephritis* (Ausnahmen s. S. 836), aber auch z. B. schon bei Glomerulonephritis von nur circa 4wöchiger Dauer, ganz besonders stark aber bei der indurierten Schrumpfniere auftretende, vorwiegend, aber nicht ausschließlich *linksseitige* **Herzhypertrophie** hat verschiedene Erklärungen gefunden (Lit. bei *Päßler*). Die „*Drucktheorie*" nimmt an, daß diese H. infolge des in den schrumpfenden Nieren entstehenden Widerstandes zustande käme, was trotz des scheinbar kleinen Ausfallgebietes doch im Hinblick auf den großen Gehalt des Blutes an Substanzen, die in die Niere de norma zur Ausscheidung gelangen, verständlich wäre und auch nach experimentellen Untersuchungen wohl möglich erscheint (vgl. *Päßler* u. *Heineke*, *Katzenstein*, Lit.). Die „*chemische Reiztheorie*" statuiert, daß das durch Harnbestandteile verunreinigte Blut einen irritativen Einfluß auf Herz und Gefäße ausübt, diese zur Kontraktion bringt und dadurch eine Blutdruckerhöhung nach sich zieht, die allmählich zu Hypertrophie des Herzens und der Arterien führt. Die dauernd erhöhte Spannung führt dann zu *Arteriosklerose*. *Jores* glaubt, daß bei der mit besonders starker Herzhypertrophie einhergehenden roten Granularniere die Ursache für die Hypertrophie nicht im nephritischen Prozeß allein zu suchen sei, sondern daß dieselbe Schädigung, welche die Granularniere hervorrufe, vermöge ihrer blutdrucksteigernden Wirkung Arteriosklerose und Herzhypertrophie (und gleichwertig auch die Nierenarteriensklerose s. oben) zur Folge habe. — *Wiesel* und *Schur*, welche auf die häufige Coincidenz von renaler Herzhypertrophie und Nebennierenvergrößerung sowie einer analogen Vermehrung der chromaffinen Substanz im ganzen übrigen chromaffinen System [s. S. 798] hinwiesen und zeigten, daß das Blutserum von Nephritikern eine analoge Mydriasis [Pupillenerweiterung] erzeugende Wirkung auf das Froschauge ausübt wie das Adrenalin, nehmen eine Wechselbeziehung zwischen Herzhypertrophie und chromaffinem System an, dessen Funktion durch Nierenveränderungen beeinflußt werde. *Bittorf*, *Oberndorfer*, *Goldschmidt* u. a. konnten jedoch eine gesetzmäßige Beziehung zwischen Markhypertrophie und Nieren-, Herz- und Gefäßerkrankung nicht feststellen, während *Nowicki* wiederum eine erhöhte Tätigkeit der Nebennieren bei chronischen Nierenkrankheiten an-

nimmt und auch Gefäßveränderungen damit in Zusammenhang bringt. (Vgl. auch *Aubertin-Clunet*). Die Miterkrankung der Arterien und die Herzhypertrophie erklären die *Häufigkeit* von *Hirnblutungen* bei genuiner Schrumpfniere (s. S. 840). — Die *Herzhypertrophie* bringt eine Erhöhung des arteriellen Druckes und *vermehrte Ausscheidung von Harnwasser* mit sich. Letztere wird trotz der Unwegsamkeit zahlreicher Glomeruli durch die Kommunikation erleichtert, welche sich zwischen Vas afferens und efferens herstellt (*Thoma*). Versagt die *kompensatorische Hypertrophie des linken Ventrikels* oder ist das Nierenparenchym leistungsunfähig geworden, und versagen zugleich die *vikariierenden Harnstoffeliminatoren* (*Darm, Haut*), so tritt **Urämie** ein, eine *Intoxikation des Körpers durch nicht eliminierte Harnbestandteile*, welche, wie es scheint, Gefäßkrampf besonders des Gehirns und Rückenmarks hervorrufen. Bei plötzlich versagender Kompensation des Herzens kann aus einem womöglich latenten Stadium der Nephritis ein plötzlicher, durch einen *urämischen Anfall* charakterisierter Übergang in Niereninsuffizienz und *plötzlicher Tod* erfolgen. In anderen Fällen entwickeln sich bei allmählich versagender Herzkompensation schwere Störungen im venösen Kreislauf und schwerster Hydrops, Marasmus, und durch Komplikationen, wie Entzündungen seröser Häute, Pneumonie, Endocarditis u. a., wird der *Tod* herbeigeführt.

(*Edebohl*'s Behandlung der chron. Nephritis mit operativer Abziehung der Kapsel — *Dekapsulation* — hat nach den experimentellen Erfahrungen keinen Einfluß auf die Nephritis. Die Kapsel bildet sich bald wieder vom perirenalen Gewebe aus neu und ist dann sogar dicker wie früher. Ausgedehntere kollaterale Gefäßverbindungen der umgebenden Gewebe und der neugebildeten Kapsel mit der Niere bilden sich nicht [Lit. bei *Herxheimer* und *Hall*, *Gatti*].

Andere empfahlen *Nierenspaltung*; im Experiment können bei genau medianem Längsschnitt (Richtung des Sektionsschnitts) durch die Rinde, der die größeren Arterien schont, schwere Nekrosen des Organs ausbleiben [vgl. *Wildbolz*].)

Amyloide Degeneration der Niere.

Wegen einer gewissen Verwandtschaft mit der parenchymatösen Nephritis möge die Amyloidniere hier ihren Platz finden.

Amyloidentartung, welche in der Infiltration gewisser Teile des Blutgefäß-Bindegewebsapparates der Niere mit einer glasigen, durch Jodlösung braun färbbaren Substanz besteht, kommt als Teilerscheinung von allgemeiner Amyloidose (vgl. S. 602), vor allem neben Darm-, Milz-, Leberamyloid vor, oder sie betrifft die Niere allein.

Mikroskopisch findet man meist zuerst die Glomeruli, freilich sehr ungleich stark betroffen. In anderen Fällen sind die Vasa recta der Marksubstanz allein oder vorherrschend erkrankt. An den Glomeruli wandelt sich eine Schlinge nach der anderen glasig um *), bis das ganze Knäuel zu einem glasig-scholligen, für Blut undurchgängigen Gebilde wird, wobei es sich erheblich vergrößern kann. Die Glomerulusepithelien können eine Zeitlang erhalten bleiben, während sie später durch fettige Degeneration untergehen. Dann erkranken die Vasa afferentia (Fig. 499) und Arteriolae rectae; schließlich können sämtliche arteriellen, venösen und kapillaren Blutgefäße, vor allem der Rinde, sich glasig umwandeln. Das Lumen der Gefäße wird dabei eingeengt und geht hier und da verloren. Auch die Membrana propria der Harnkanälchen, namentlich im Mark, kann amyloid degenerieren. Alles Amyloide färbt sich mit Jod mahagonibraun (Reaktionen s. bei Leber S. 603). Geringe Grade von Amyloid-

*) Nach *Hueter* würde das Amyloid nach Ablösung der Endothelien auf die Innenfläche der Capillaren abgeschieden.

infiltration ohne gleichzeitige Veränderungen des Epithels und interstitiellen Gewebes und mit vorwiegender Erkrankung der Vasa recta, während die Glomeruli frei bleiben, machen keine klinischen Erscheinungen (*Rosenstein* u. a.).

Stärkere Grade amyloider Degeneration *kombinieren* sich aber sehr häufig *mit degenerativen Zuständen am Parenchym*, und die Nierenveränderung präsentiert sich dann als eine parenchymatöse Nephritis mit amyloider Entartung des Gefäß-Bindegewebsapparates *). Beide Veränderungen sind wohl in der Hauptsache auf dieselben schädlichen Ursachen zu beziehen; zum Teil dürften die degenerativen Veränderungen aber auch als Ausdruck der ungenügenden Ernährungszufuhr infolge der Veränderungen der Gefäße, also als Folge des Amyloids anzusehen sein. Unter den degenerativen Veränderungen herrschen die *fettige* und die sog. fettähnliche *Degeneration* vor, welche die Epithelien der

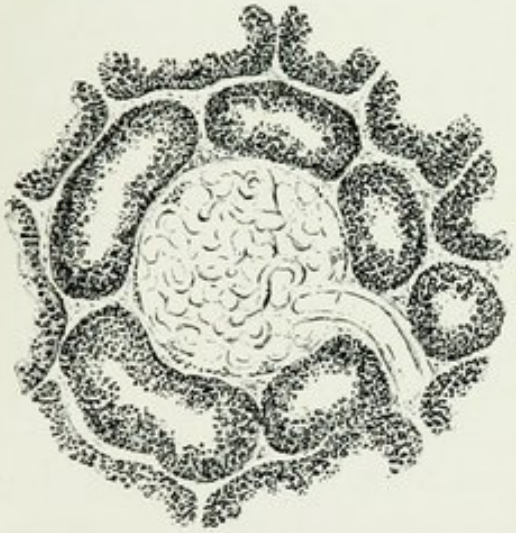

Fig. 499.

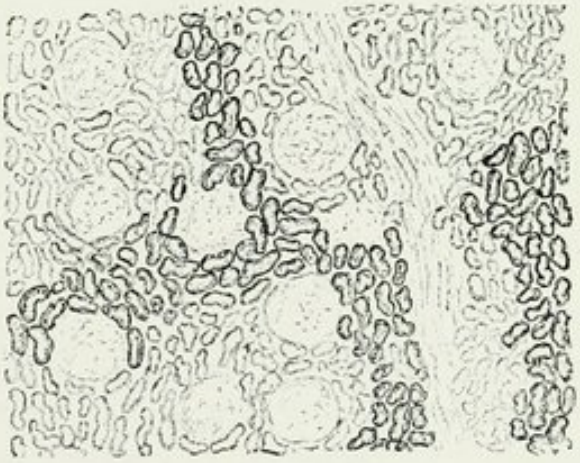

Fig. 500.

Fig. 499. **Große weiße Amyloidniere. Amyloider Glomerulus** (mit amyloidem Vas afferens und noch Spuren von fettig degenerierten Epithelien), umgeben von gewundenen Harnkanälchen, mit schwerster fettiger Degeneration der Epithelien. Kleinste Fettkörnchen im Zwischengewebe. Frischer ungefärbter Schnitt. Starke Vergrößerung.

Fig. 500. **Große weiße Amyloidniere.** Helle amyloide Glomeruli, fleckweise stark fettig degenerierte Harnkanälchen; andere Kanälchen trüb geschwollen. Frischer ungefärbter Schnitt. Schwache Vergrößerung.

Glomeruli, wie vor allem der Harnkanälchen (besonders der empfindlichsten, der gewundenen) betreffen. Die verfetteten Zellen können sich ablösen und epitheliale und granulierte Cylinder bilden. Auch im Zwischengewebe wird Fett und fettähnliche Substanz (s. S. 821) fast nie vermißt. Außerdem kommen Eiweiß im Kapselraum der Glomeruli, hyaline und besonders wachsartige Cylinder in den Harnkanälchen oft in großer Anzahl vor, welche sich mit Jod leuchtend gelb (selten braun wie Amyloid) färben.

Entzündliche Infiltrationszustände des Bindegewebes zwischen den Harnkanälchen finden sich nicht selten in Gestalt *kleinzelliger Infiltrate*. Sie dürften wohl meist auf dieselbe Schädlichkeit zurückgeführt werden, welche die Amyloidentartung herbeiführte. Es gibt aber auch Fälle,

*) Bei stark hervortretenden nephritischen Symptomen spricht man auch von *Amyloidnephritis*.

wo sich Amyloid an eine bereits länger bestehende Nephritis anschließt (*Lit.* bei *Raubitschek*). Dann besteht zugleich *Herzhypertrophie*. *Verf.* hat gleichfalls solche Fälle gesehen.

Makroskopisch ist bei *geringer* Amyloiddegeneration nichts Besonderes zu sehen. Bei starker fettiger Entartung der Epithelien und *höheren Graden von Amyloidentartung* nimmt aber die Niere das charakteristische Aussehen der sog. *großen weißen Amyloidniere* (*Litten*) an. Die Niere ist groß, fest, schwer, die Kapsel gut abziehbar, die Oberfläche blaß, glatt, die Venensterne sind oft fleckweise stark injiziert; Mark und Rinde sind schärfer gegeneinander abgesetzt die Marksubstanz ist meistens rot, hell oder dunkel. Die verbreiterte Rinde ist blaßgrau und infolge von Anämie und fettiger und fettähnlicher Degeneration gelb und weiß gefleckt. Die grauen Partien sind transparent, trocken, wachsähnlich, von mattem Glanze, die gelben und weißen undurchsichtig. Sind die Epithelien weniger stark degeneriert, so kann die Farbe blaßgrau sein (*Speck-, Wachsniere*). Tautropfenartige Pünktchen in der Rinde, die Glomeruli, und feine, den amyloiden Gefäßen und amyloiden Membranae propriae der Kanäle der Marksubstanz entsprechende Striche werden, wenn man Jod aufgießt, braun gefärbt.

Infolge der schweren örtlichen Circulationsstörung kann sich *Thrombose von Nierenvenenästen* einstellen; allenthalben kann man dann auf der Schnittfläche weiße oder blaßrötliche Thromben in den Venen stecken sehen. Der Thrombus kann sich in den Stamm der Renalis und selbst in die Cava als regenwurmartiger Pfropf fortsetzen.

Bei längerem (mitunter jahrelangem) Bestand gehen zahlreiche Kanälchengruppen unter, die Glomeruli rücken zusammen, und es entstehen *Schrumpfungsherde*, innerhalb deren das faserige Bindegewebe vermehrt ist und auch hier und da kleinzellige Infiltration zeigt. Die Niere wird derber, ungleichmäßig höckerig-körnig und kleiner (*amyloide Schrumpfniere*).

Hierbei wird *Herzhypertrophie* in der Regel (Ausnahme s. oben) vermißt, da es sich meist um sehr anämische und heruntergekommene Individuen handelt; das Herz kann sogar braunatrophisch sein. Dagegen kann Urämie auftreten und zum Tode führen. Meist tritt der *Tod* aber an Kachexie infolge der Grundkrankheit ein. Der **Urin** bei Amyloidniere kann an *Menge* ziemlich normal oder wechselnd, häufig vermindert, zuweilen aber auch stark vermehrt sein. Die *Farbe* ist blaßgelb, hell, das *spezifische Gewicht* normal oder vermindert oder erhöht. *Eiweiß* kann zwar fehlen, ist aber meistens reichlich (bis zu 1—2%) vorhanden. *Sediment* fehlt gewöhnlich ganz; bei schwerer Amyloidnephritis ist es reichlicher, und es finden sich dann morphologische Bestandteile in großer Menge. Für gewöhnlich sind *Cylinder* (hyaline, wächserne, körnige) und *Leukocyten* meist nur spärlich vorhanden. Das Verhalten der *festen Bestandteile* ist wechselnd. — **Hydrops** ist meist sehr beträchtlich, kann aber auch fehlen. *Retinitis* fehlt fast immer. Ein stark vermehrter Urin ohne Herzhypertrophie spricht für Amyloidniere, besonders wenn zugleich die vergrößerte Milz und Leber zu konstatieren sind (*Leo*, Diagnostik); die Berücksichtigung des Grundleidens ist aber dabei das Wichtigste.

V. Eitrige Entzündung der Niere. Nephritis apostematosa.

Bei der interstitiellen eitrigen Entzündung der Niere, welche durch Hineingelangen von Eitererregern entsteht und durch Absceßbildung charakterisiert ist, unterscheidet man 2 Hauptgruppen: a) *hämatogene* oder metastatische eitrige Nephritis; die Eitererreger gelangen mit dem arteriellen Blutstrom in die Niere und liegen zunächst in *Blutgefäßen*; b) *fortgeleitete*, von den harnableitenden Wegen aufsteigende und dann vom Nierenbecken zunächst in die

Sammelröhren des Markes eindringende eitrige Entzündung. Die im Harn befindlichen Eitererreger liegen zunächst *in den Nierenkanälchen*. Mit Rücksicht auf ihren Ursprung bezeichnet man letztere Form als *Pyelonephritis*.

a) Hämatogene oder metastatische eitrige Nephritis.

Bei schweren infektiösen Erkrankungen (z. B. bei septischer Endocarditis, pyämischer Wundinfektion, Furunkel, Carbunkel, Scharlachdiphtherie, puerperaler Infektion u. a.) gelangen Eitererreger, meistens Strepto- oder Staphylokokken, im Blut herangeschwemmt in die Niere. Die Kokken können so reichlich sein, daß sie kleine Pfröpfchen bilden, welche Kapillaren verstopfen (kapilläre Embolie). Die Einfuhr geschieht meist (aber nicht ausnahmslos) doppelseitig in multipler Weise, und es folgt hauptsächlich in der Rinde die Bildung mehr oder weniger zahlreicher miliarer oder stecknadelkopf-, selten erbsengroßer, weicher, gelblicher, etwas prominenter rundlicher Herdchen (Abscesse), welche oft von einem mehr oder weniger breiten roten Hof umgeben sind. Daneben können zugleich multiple punktförmige Blutungen bestehen. Auf dem Durchschnitt durch die Niere sieht man außer den rundlichen Abscessen in der Rinde meist auch länglich-streifige Abscesse im Mark. Doch können auch in der Rinde hier und da streifige oder rosenkranzartige Absceßchen den Markstrahlen entsprechend auftreten; hierbei handelt es sich dann um Ausscheidungsherdchen (s. unten).

Die **runden eitrigen Rindenherdchen** lassen *mikroskopisch* in ihrem Innern mit Bakterien vollgepfropfte Glomerulusschlingen oder andere, meist kapillare, bakterienhaltige intertubuläre Blutgefäße erkennen. Die Gefäßwände sind nekrotisch. In der Umgebung entsteht eine reaktive Entzündung. Rundzellen überschwemmen das Bindegewebe und die Harnkanälchen; die Epithelien der letzteren degenerieren körnig oder fettig. Auch das Bindegewebe zerfällt. Ist der ganze Erkrankungsherd von Eiterkörperchen durchsetzt und das Gewebe eingeschmolzen, so besteht ein **Abseeß.**

Die Herde brauchen nicht jedesmal in totale eitrige Einschmelzung überzugehen; es können auch nur die Harnkanälchen und die Glomeruli veröden, und es entstehen dann nachher *Einziehungen* an der Oberfläche und annähernd keilförmige Verödungsherde auf dem Schnitt, innerhalb deren man hyaline Glomeruli in kleinzellig infiltriertem Bindegewebe sieht.

Die *länglichen eitrigen Markherdchen* entstehen auf zweierlei Art: a) *Selten* bilden sie sich im Anschluß an Mikrokokkenhaufen, welche in Blutgefäßen liegen, und dann sind sie den runden Rindenherdchen vollkommen gleichzustellen. b) *Meist* entstehen sie so, daß Bakterien, welche nach Durchsetzung oder Zerstörung der Glomerulusschlingen in den Kapselraum und in die Harnkanälchen gelangen, dann innerhalb letzterer weitergeschwemmt (*ausgeschieden*) werden, bis sie in den mittleren und centralen Abschnitten der Markkegel, d. h. meist in den Schleifen und Sammelröhren, stecken bleiben (*Bakterieninfarkte*), wobei oft verstopfende Harncylinder die herangeschwemmten Bakterien auf ihrem Wege aufhalten und zugleich wohl auch als Nährboden für dieselben dienen können; hier rufen sie dann Nekrose und Absceßbildung hervor (*Ausscheidungsherdchen, Orth*).

Die Bakterien liegen *innerhalb der Harnkanälchen*, kleben an hyalinen Cylindern, oder es bilden sich förmliche Bakteriencylinder. Zunächst entsteht um die Bakterienhaufen *Nekrose*, und diese nekrotische Zone wird dann von massenhaften *Leukocyten* umgeben, welche alles überschwemmen und zusammen mit den lokalen Produkten des zerfallenden Nierengewebes den *Abseeß* bilden. Ein Teil der Bakterien kann völlig ausgeschieden und mit dem *Urin* heraus-

geschafft werden. — Die länglichen Markherdchen können *zugleich mit runden Rindenherdchen* gefunden werden *oder ohne solche*. Letzteres bezeichnet *Orth* als **Nephritis medullaris metastatica.** In solchen Fällen sind dann die Mikroorganismen durch die Glomeruli durchpassiert und haben erst im Mark Eiterung hervorgerufen. *J. Koch* (Lit.) gelang es in Tierversuchen durch Injektion *abgeschwächter* Staphylokokkenkulturen ins Blut vorwiegend *nur* Veränderungen der Marksubstanz zu erzeugen. — Findet die Anhäufung der Bakterien vorzüglich in den Papillenspitzen statt, welche dann bräunliche Streifen zeigen und selbst total nekrotisch werden können, so spricht man von **Nephritis papillaris bacterica** (*Orth*); s. auch S. 849.

Über die leichte Durchgängigkeit der normalen und kranken Niere für Bakterien s. *Rolly*.

b) Fortgeleitete eitrige Nephritis. Pyelonephritis.*)

Sie ist häufiger als die metastatische eitrige Nephritis, kann einseitig sein, und die Veränderungen sind meist viel gröbere als bei jener. Bakterien steigen von den unteren Harnwegen im stagnierenden Urin in das Nierenbecken empor und weiter in die Niere hinein (*aszendierende Nephritis*). — Die Ursachen der Behinderung des Urinabflusses sind sehr verschiedenartig; sie können in Veränderungen der Urethra (Prostatavergrößerung, Tumoren), Blase (u. a. Entzündungen, Steine, Tumoren und besonders Lähmung), im Ureter (Knickung, Steine, von außen umschnürende Tumoren, so solche des Uterus), im Nierenbecken selbst (Steine, Tumoren) liegen. — Häufig macht eine mit Zersetzung des Urins verbundene Cystitis (s. bei Blase) den Anfang. Die hierbei wirksamen Mikroben, vor allem Bakterien der Coli-Gruppe, gelangen im stagnierenden Harn durch den Ureter in das Nierenbecken, wo dann eine *Pyelitis* entsteht, dringen dann in die Mündungen der Sammelröhren ein und steigen in die Harnkanälchen empor. Zunächst füllen die Bakterien Kanälchen der Marksubstanz aus, wobei sie lange, förmliche Cylinder bilden können. Dann setzen sich die Bakterienmassen weiter bis oben in die Rinde fort. Um die Bakterienhaufen entsteht Nekrose und fettiger Gewebszerfall, und indem Eiterkörperchen, welche aus den benachbarten Blutgefäßen austreten, das Gebiet überschwemmen, bildet sich ein *Abscеß*.

Die *Pyelonephritis gravidarum et puerperarum* ist nach *Opitz* (Lit.) fast immer eine aufsteigende urogene Erkrankung, meist durch den Colibacillus bedingt (vgl. auch *Ruppanner*, Lit.). Nach *Hicks* entstände die Schwangerschaftspyelitis dagegen durch Einwanderung von Colibakterien durch die Lymphbahnen in das Nierenbecken, während die unteren Harnwege verschont blieben.

Bei den Entzündungen des *Nierenbeckens* und der *Nieren* im Anschluß an *Nierensteine* gelangen Bakterien entweder urinogen *aufsteigend* oder auf dem Blutweg und nach Passage durch die Nieren oder auf dem Lymphweg aus der Nachbarschaft (dem Darm) in das *Nierenbecken*; das weitere Eindringen der Bakterien in die Nierensubstanz erfolgt genau in der oben beschriebenen Art. (Bei der nach nicht penetrierenden *Traumen* auftretenden *Nephritis suppurativa* hat man sich neben einer Gewebsläsion, welche den Angriffspunkt schafft, den Hinzutritt von Bakterien in ähnlicher Weise zu denken.)

Die Abscesse erscheinen in der Marksubstanz oft in großer Zahl als längliche, hier und da anschwellende, isolierte oder mit benachbarten konfluierende und demgemäß verschieden breite Streifen, die sich aus der Marksubstanz

*) Man kann auch von *aszendierender Pyelonephritis* sprechen, bei der die Infektion von Urethra und Blase nach oben steigt, im Gegensatz zur (selteneren) *deszendierenden*, bei der die Entzündung von der Niere aus auf das Nierenbecken fortschreitet.

kontinuierlich oder häufiger sprungweise durch die Rinde hindurch bis an die Nierenoberfläche fortsetzen (Fig. 501). Hier bilden sie leicht vorgewölbte, weiche, gelbliche Punkte, meist von geringer Größe, die einzeln stehen oder häufig zu verzweigten Herdchen oder einzelnen markstückgroßen und größeren Gruppen vereinigt sind (Fig. 502); sie haben oft einen roten Hof. Wo Abscesse dicht zusammensitzen, ist das Nierengewebe weich, geschwollen, trüb, blaß (Fig. 502) oder von Blutungen umgeben, mitunter sogar nekrotisch, lehmfarben. Kleine Abscesse können zu größeren konfluieren.

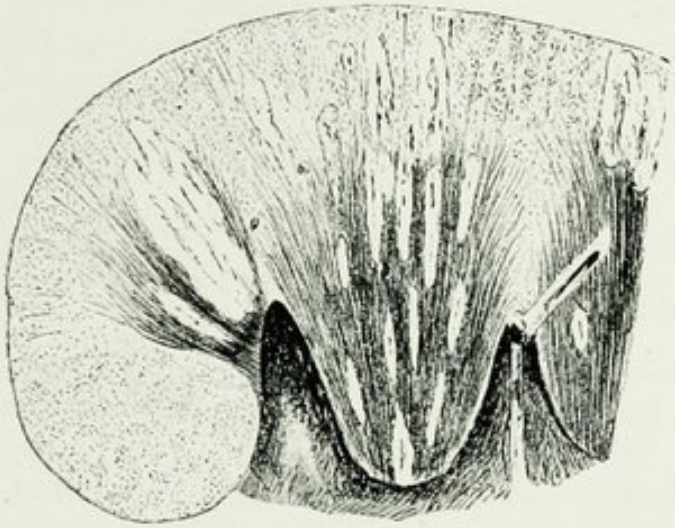

Fig. 501.

Aufsteigende Pyelonephritis.

Stück von dem Hauptdurchschnitt der Niere. Aufsteigende Abscesse in Marksubstanz und Rinde. Entzündung im Zwischengewebe. Parenchymatöse Degeneration der Rinde. Entstanden nach Cystitis bei Prostatahypertrophie. Nat. Gr.

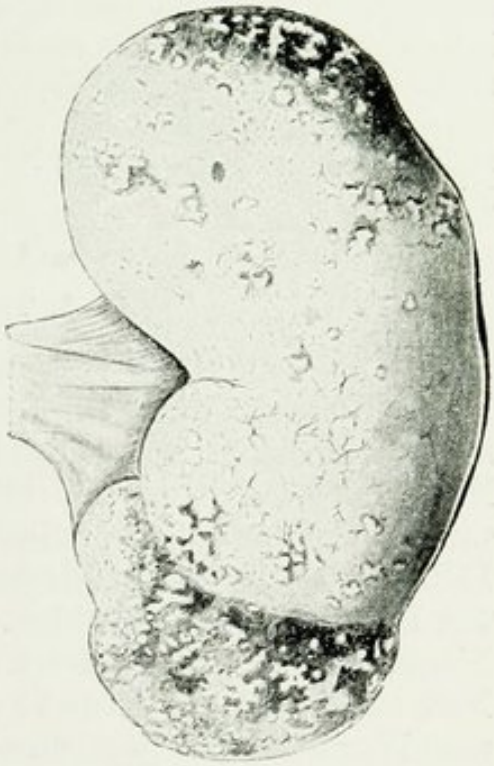

Fig. 502.

Fig. 502. *Äußere Ansicht der* **Niere bei Pyelonephritis.** Zahlreiche kleine, vielfach gruppenweise zusammenliegende Abscesse mit hyperämischem Hof. Hier und da punktförmige Hämorrhagien. An beiden Polen der Niere Schwellung im Bereich der dichtesten Abscesse und diffuse Hämorrhagien zwischen den Herdchen. Nach dem frischen Präparat gezeichnet. $^3/_5$ nat. Gr.

Die einzelnen Markkegel werden sehr verschieden schwer ergriffen; auch sind oft nur wenige, selten selbst nur ein einzelner Sitz der Veränderung.

Diphtherie oder Nekrose der Papillen. Zuweilen werden die *Papillen* an der Spitze oder in toto *nekrotisch*; im ersten Fall bildet sich an der Spitze ein grauer Schorf. Bei totaler Nekrose sind die Papillen glasig, wie in Öl aufgehellt, grünlich-grau oder bräunlich, oft auffallend trocken, zäh, eingeschrumpft; sie können sich *ablösen* und, wie *Verf.* sah, *den Ureter verstopfen.* — Mikroskopisch findet man die Sammelröhren auf das dichteste mit Bakterien angefüllt. Die Nekrose ist wohl als Folge intensiver Bakteriengiftwirkung anzusehen. (Vgl. auch bei *Hydronephrose*, S. 870.)

Verlauf. Abscesse und Infiltrationsherde können sich zurückbilden und narbig *ausheilen.* Dadurch entstehen zuweilen an der Oberfläche der Niere zahlreiche grubige *Einziehungen*, an denen die Kapsel oft adhärent ist. Gleichzeitig kann die eitrige Entzündung an anderen Stellen der Niere noch fortschreiten **(Chronische Pyelonephritis).** — Selten werden größere Abscesse durch Bindegewebe *abgekapselt*, oder man begegnet schwieligen Indurations-

herden, welche noch Residuen von Eiter in Gestalt eingesprengter, verkalkter und verfetteter, käseartig steifer Massen enthalten. (Verwechslung mit Tuberkulose!)

Indem zahlreiche Eiterherde zusammenfließen, können *große Abscesse* entstehen, welche nicht selten ins Nierenbecken durchbrechen; dieses erweitert sich dann an der Durchbruchsstelle zu einer ulcerösen Höhle. Schließlich kann unter fast totalem Schwund des Parenchyms die ganze Niere in einen Eitersack verwandelt werden **(Pyonephrose),** dessen Wand von der gewucherten und verdickten Capsula fibrosa gebildet wird. Bricht der eitrige Inhalt irgendwohin durch, *so schrumpft der Sack* mehr und mehr zusammen und kann schließlich einen kleinen Bindegewebsknollen bilden, in welchem sich zuweilen noch unregelmäßige Reste des Nierenbeckens und käsige oder verkalkte Eitermassen erhalten (Verwechslung mit Tuberkulose). Bricht ein Absceß in die Fettkapsel der Niere durch, so entsteht eine eitrige **Perinephritis,** welche sich dann auf die weitere Umgebung als **paranephritischer Absceß** fortsetzen und eventuell in den Darm oder die Bauchhöhle durchbrechen kann (s. S. 877). — Pyelonephritis kann durch Übertritt der Eitererreger in die Blutbahn zu **Pyämie** führen (*v. Wunschheim*).

VI. Spezifische Entzündungen.

1. Tuberkulose der Niere.

Tuberkulose der Niere kommt in verschiedenen Formen vor:

a) *Als sekundäre, metastatische, hämatogene Miliartuberkulose.* Die Eruption miliarer Knötchen kann hier als Teilerscheinung einer allgemeinen akuten Miliartuberkulose oder bei chronischer Tuberkulose, besonders der Lunge, zuweilen aber auch isoliert auftreten. Man kann vereinzelte Tuberkel oder aber in Fällen ersterer Art beide Nieren besonders in der Rinde oft auf das dichteste von Knötchen durchsetzt sehen. Die Bacillen gelangen mit dem Blute in die Nieren, werden hier von den Glomeruli oder engen Gefäßchen in Rinde oder Mark abgefangen und entweder dauernd festgehalten, worauf sie dann Bildung rundlicher Knötchen provozieren — oder sie durchbrechen die Glomeruli und gelangen mit dem Harnwasser in die Marksubstanz, wo sie besonders in den geraden Kanälchen stecken bleiben können; sie provozieren dann hier Tuberkelbildung (*Ausscheidungstuberkulose, Orth*), wobei die Tuberkel oft eine längliche Gestalt annehmen. — Besonders bei allgemeiner Miliartuberkulose können miliare Knötchen vor allem in der Rinde, aber auch im Mark in großer Zahl auftreten; in anderen Fällen beschränken sie sich zuweilen auf das Gebiet eines einzelnen Arterienastes. Sie erscheinen an der Oberfläche der Rinde anfänglich als verwaschene, grauweiße, flache Fleckchen, manchmal mit punktförmigem, trübem gelbem Centrum (die die Oberfläche beider Nieren dicht wie ein Exanthem bedecken können) oder, wenn sie älter sind, als leicht vorgewölbte weiße oder zum Teil gelbe, nicht selten ganz scharf begrenzte Knötchen, welche zuweilen einen roten Hof haben und dann wohl mit Abscheßchen (Fig. 502) zu verwechseln sind. Auf dem Durchschnitt der Niere sieht man die Tuberkel in der Rinde entweder noch als verwaschene, im Centrum meist undurchsichtige und hellere grauweiße Flecken oder bereits als schärfer begrenzte, rundliche, verkäsende Knötchen; oder sie erscheinen als schmale Keile und Striche, die in der Rinde zuweilen rosenkranzartig dem Verlauf der Arteriolae ascendentes oder den Markstrahlen folgen und in der Marksubstanz bis an die Papillenspitzen ziehen, was auf eine Infektion der abführenden

Kanäle durch Tuberkelbacillen hinweist (Ausscheidungstuberkulose). Im Nierenbecken können miliare Tuberkel verstreut sein.

Bei Individuen mit chronischer Lungentuberkulose fand *W. Fischer* in mehr als der Hälfte der Fälle spezifische Tuberkelbildung in den Nieren, in der Regel von geringer Ausdehnung. Das Vorkommen einer tuberkulösen Nephritis konnte er nicht bestätigen.

Mikroskopisch bilden die grauweißen Fleckchen zellige Infiltrate im Bindegewebe und können einzelne Harnkanälchen mit trüb geschwollenen, verfetteten oder nekrotischen Epithelien einschließen. Oft sitzen die Tuberkel um kleine Gefäße oder sie zeigen im Centrum einen verkäsenden Glomerulus oder liegen an und um Glomeruli, deren Epithelien, ebenso wie die der Harnkanälchen, zum Aufbau des Tuberkels durch Wucherung beitragen und auch Riesenzellen liefern können; *den Hauptanteil an der Tuberkelbildung hat aber das interstitielle Gewebe. — Tuberkelbildung in der Wand von Arterien* (s. Fig. 14 auf S. 82) kann zu Gefäßverschluß und Bildung atrophischer Stellen oder auch deutlicher anämischer, selten hämorrhagischer Infarkte führen (*Orth*). Dadurch können *granulierte Nieren* zustande kommen (ähnlich der arteriosklerotischen Atrophie). Auch kann man Dissemination von Tuberkeln im Verbreitungsgebiet einer solchen tuberkulösen Arterie sehen (*D. Nasse*), wodurch dann eine Art von tuberkulösem Infarkt entsteht.

Experimentell konnten *Borrel, Friedrich* u. *Noesske* durch Import der Tbb.-Kulturen im Arterienblut Nierentuberkel erzeugen, ferner *Asch* durch direkte Einführung in die Nierenarterie, welchen Modus auch *Buday* wählte, der die *Histogenese* des Nierentuberkels hierbei genau studierte. S. auch die Arbeit von *Meinertz* mit modifizierter Versuchsanordnung.

b) *Als chronische Lokaltuberkulose.* Es gibt zwei Hauptformen:

1. Die wichtigste und häufigste ist die *käsig-kavernöse* Form: Käsige Zerfallshöhlen, die durchaus nicht zusammenzuhängen brauchen, sondern lange Zeit oder dauernd getrennt bleiben können, durchsetzen die Niere und kommunizieren teilweise mit dem gleichfalls tuberkulös erkrankten Nierenbecken (*Pyelonephritis tuberculosa*).

Diese Form kann *einmal* (α) in der Art entstehen, daß Tuberkelbacillen auf dem Blutweg in einen Bezirk der Niere gelangen und einen Herd provozieren, der länglich oder rund, oft zuerst an der Grenze von Mark und Rinde liegt, rasch verkäst, erweicht, zerfällt und nach dem Nierenbecken kavernös aufbricht, während er sich peripher weiter ausbreitet. In frühen Stadien ist dann zunächst nur ein Teil des Nierenbeckens mit Knötchen bedeckt oder käsig oder ulcerös verändert. — Werden von den erkrankten Nieren aus unterhalb gelegene Abschnitte (Ureter, Blase, Prostata usw.) infiziert, so spricht man von *deszendierender Urogenitaltuberkulose.*

Das andere Mal (β) entsteht die käsig-kavernöse Form nach Art der aufsteigenden Pyelonephritis, d. h. sekundär vom Nierenbecken aus bei tuberkulöser Erkrankung eines unterhalb gelegenen Teils des Urogenitalapparates, so des Ureters (s. S. 854) oder der Blase — s. dort Lit. — oder Prostata, wobei für die Tuberkelbacillen die Möglichkeit gegeben ist, im gestauten Harn zur Niere emporzusteigen (*aszendierende Urogenitaltuberkulose*). Der tuberkulöse Prozeß ergreift vom Nierenbecken aus zuerst die Oberfläche der Papillen und die Winkelstellen der Calices und Markkegel (*Orth*), die in der Höhe der Grenze von Mark und Rinde liegen. Es bilden sich hier Streifen und Knoten käsiger, gelblicher Massen, welche von knötchenförmigen Tuberkeleruptionen umgeben sein können. Die käsigen Massen enthalten meist enorme Mengen von Tu-

berkelbacillen. Die Ausbreitung erfolgt dann weiter in das Nierenparenchym hinein; hier treten zuweilen distinkte Tuberkel auf, welche sich mitunter bis in die äußersten Rindenschichten verfolgen lassen. Durch Konfluenz von Knötchen können große käsige Knoten entstehen, die dann erweichen und Kavernen (*Vomicae*) bilden, deren käsige Peripherie mehr und mehr vorgeschoben wird; einzelne Pyramiden werden dadurch bald zerstört. Auch ein Abbröckeln nekrotischer, glasiger, grauer, grüner, brauner Papillenstücke kommt hier zuweilen vor. Anderseits können sich die Kavernen breit *ins Nierenbecken*

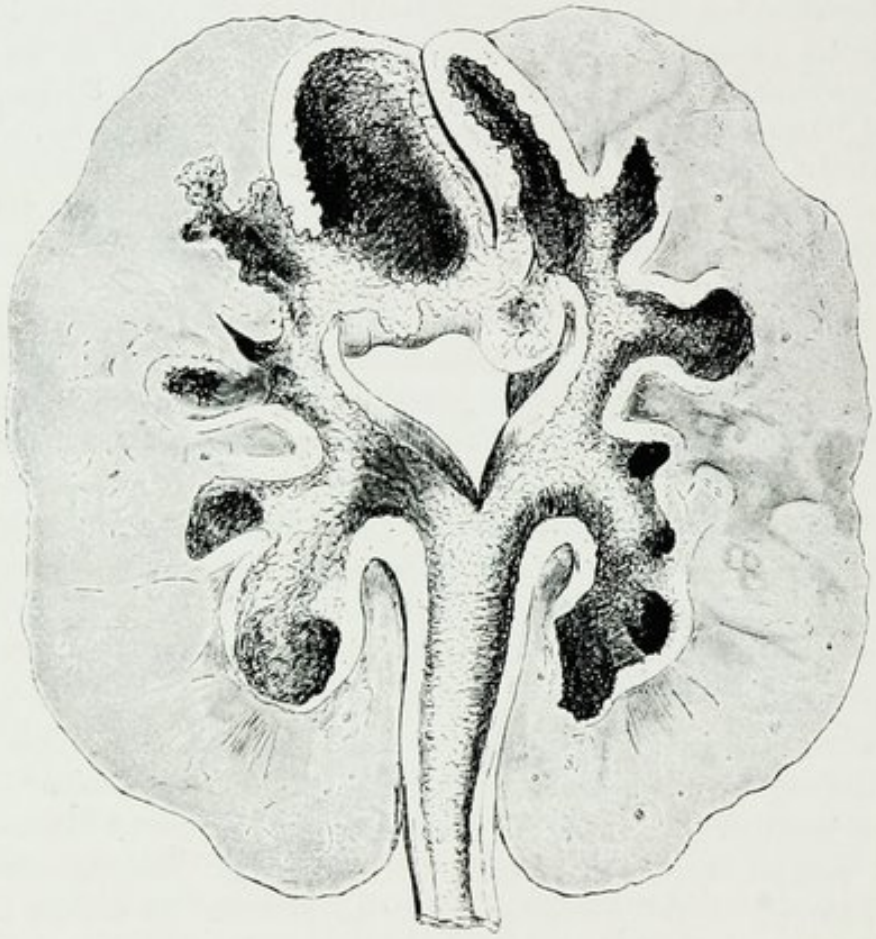

Fig. 503.

Phthisis renalis tuberculosa. Schwere *Tuberkulose* des Ureters, des Nierenbeckens und der Kelche. Oben eine besonders große, bis unter die Kapsel reichende, breit mit dem Nierenbecken kommunizierende Kaverne. Niere der Länge nach durchgeschnitten; die Hälften flach auseinandergelegt. Samml. Breslau. $^2/_3$ nat. Gr.

eröffnen und gleichzeitig bis unter die Rinde reichen (Fig. 503). Die einzelnen Kavernen hängen von vornherein und oft dauernd nicht miteinander zusammen. In vorgeschrittenen Stadien des Zerfalls können sie aber fast sämtlich mit dem Nierenbecken (Fig. 503) und hier und da auch untereinander kommunizieren.

2. Seltener ist die *knotige Form* der Tuberkulose, wobei ein- oder doppelseitig, solitär oder multipel, größere, derbe *Konglomerattuberkel* auftreten, die sich an der Oberfläche zuweilen geschwulstähnlich vorwölben können und *keine Neigung zur Erweichung* haben.

Manchmal kann man *große*, steife, anämischen Infarkten ähnliche *Infiltrate*, die sich zusammenhängend durch Mark und Rinde erstrecken können, in beiden Nieren sehen, ohne

daß die äußere Form sehr verändert wäre. Gefäßwandtuberkel an Arterien spielen hier wohl oft mit. Die Kapsel kann ganz intakt sein. Das *Nierenbecken* kann frei bleiben; besteht aber eine auch nur geringfügige Ulceration, z. B. nur an *einer* Papillenspitze, so zeigt es meist disseminierte Tuberkel oder daraus entstandene lentikuläre Ulcera.

Fehlen sonstige tuberkulöse Herde im Körper, so kann man von einer *primären Nierentuberkulose* sprechen. Sie ist auf dem Sektionstisch sicher sehr selten. — Meist kommt Nierentuberkulose bei Lungen- und Darmtuberkulose vor, oder man findet wenigstens eine käsige Bronchialdrüse (vgl. auch S. 851).

Die käsig-kavernöse Nierentuberkulose (*Phthisis renalis tuberculosa*) kann ein- oder doppelseitig sein; in letzterem Fall ist sie auf beiden Seiten meist ungleich schwer. Die Niere vergrößert sich mitunter auf mehr als das Doppelte, kann eine fluktuierende Konsistenz annehmen und an der Oberfläche buckelig sein. Die Kapsel ist nicht selten schwartig verdickt, wobei jedoch die Niere oft noch gut herausschälbar ist. Wird mit der Zeit das ganze Parenchym einer Niere zerstört, und ist der Ureter durch Käsemassen oder tuberkulöse Infiltration seiner Wand undurchgängig geworden, so kann sich die Niere in einen mit käsig-eitrigen oder mit trübweißen käsigen, säuerlich riechenden, weichen Massen gefüllten und ausgekleideten, mehr oder weniger durch Scheidewände gefächerten, vorwiegend bindegewebigen, ziemlich dickwandigen *Sack* (*käsige Pyonephrose*) verwandeln. — Ist nur *eine* Niere erkrankt oder auch stark geschrumpft (siehe unten), so kann die andere kompensatorisch hypertrophieren.

Verf. sah einen Fall (31jähr. Mann), wo die eine verödete tuberkulöse Niere nur 30, die andere käsig-kavernöse 345 g wog, dann aber auch einen Fall (68 jähr. Mann), wo die linke tuberkulöse Niere 30 g, die gesunde rechte 206 g Gewicht hatte; in einem anderen Fall, wo die r. Niere operativ entfernt worden war, wog die linke käsige Sackniere gar 700 g*).

(Die Menge des *Harns* kann dann normal sein, wenn die andere Niere gesund ist.)

Ein *seltenes*, ganz von dem der typischen käsig-ulcerösen Form abweichendes *Bild* entsteht, *wenn der Ureter obliteriert ist*, die käsigen Zerfallsmassen sich eindicken und die Parenchymreste der Niere atrophieren oder schwielig veröden. *Die ganze Niere schrumpft* dann oft sehr erheblich (bis zu 30—15 g), und man sieht auf dem Durchschnitt (Fig. 504) rundlich oder eckig geformte, gelbweiße, kitt- oder pomadenartige Massen, die sich aus Höhlen herausquetschen lassen. Vom Nierenbecken kann eventuell noch ein Teil erhalten sein (Fig. 504). Zuweilen schrumpft das Organ bis zur Unkenntlichkeit.

Das **Nierenbecken** ist entweder nur im Bereich der einen oder andern käsigen Pyramide oder in typischen Fällen in toto tuberkulös infiziert. Man sieht entweder distinkte Knötchen oder Ulcera oder käsig-körnige oder käsig-villöse Massen, welche die Innenfläche des erweiterten Beckens in dicker Schicht auskleiden, während sich außen jüngere, glasig-graue oder graurote tuberkulöse Granulationen oder schwieliges Gewebe anschließen können. Den Inhalt bildet eine ammoniakalisch riechende, molkig-eitrige Flüssigkeit oder krümeliger oder rahmiger oder käsiger Eiter (käsige Pyonephrose), zuweilen auch eine pomade- oder kittartig teigige, gelbweiße Masse. Nicht selten sind Inkrustationen mit Erdphosphaten und freie Phosphatsteine. — Selten ist das Nierenbecken (eventuell auch der Ureter) mit asbest- oder fischschuppenartigen, glänzenden, blätterigen Massen (die aus verhornten Epithelien, Fetttröpfchen, Cholesterin bestehen) ausgekleidet.

Der **Ureter** kann sich in gleicher Weise wie das Nierenbecken verändern. Er zeigt entweder diskrete Ulcera oder ist total käsig ulceriert, dickwandig und derb infolge der Infiltration, und in der Regel ist er mit Ausnahme der Eintrittsstelle in die Blase *erweitert*, gelegentlich

*) *Normalgewicht* beider Nieren 250—300 g, bei Frauen circa 25 g weniger.

bis daumendick und mehr. Die Erweiterung ist zum größten Teil ein Effekt des sich vor der Eintrittsstelle in die Blase stauenden Harns; dieses Moment ermöglicht auch noch eine zur Niere aszendierende Infektion. Dadurch kann dann ein Circulus vitiosus der Art entstehen, daß der von einer deszendierenden Tuberkulose infizierte Ureter seinerseits eine urinogene *aszendierende Tuberkulose* im oberhalb gelegenen Ureterabschnitt, im Nierenbecken und in der Niere veranlaßt. — Der Ureter kann aber auch *stenosiert* sein, oft mehrfach, wodurch er dann varicösa wird, und streckenweise kann er käsig oder käsig-fibrös oder auch, wie *Verf.* sah, in ganzer Ausdehnung *narbig-fibrös obliterieren* (Fig. 504). Selten sieht man auch strahlige *Narben* ohne Verengerung. Der Ureter kann auch *durch Kasebröckel verstopft* sein; in einem Fall (65jähr. Frau, alte obsolete Lungenphthise, doppelseitige käsig-kavernöse Nierentuberkulose) fand *Verf.* den linken Ureter unten in einer Länge von 6 cm mit transparenten, grau-grünlichen *Bröckeln nekrotischer Papillen verstopft.*

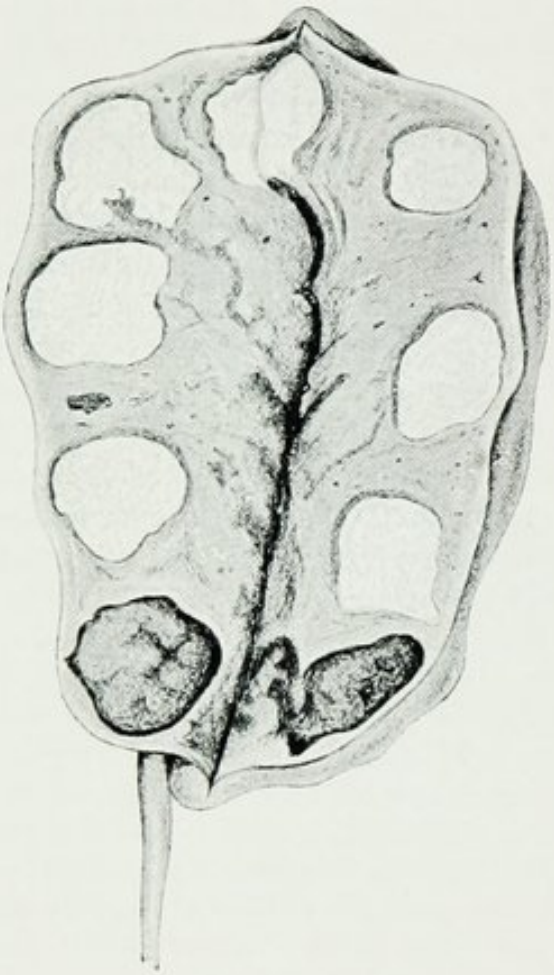

Fig. 504.

Verödung der r. Niere bei Tuberkulose mit Obliteration des Ureters. Die unkenntlichen Parenchymreste des Organs sind von Höhlen durchsetzt, die mit käsig-eitrigen, eingedickten Massen erfüllt sind. Unten Rest vom Nierenbecken. Die andere Niere, deren Ureter kleinfingerdick, zeigte die typische kavernöse Form der Tuberkulose, Gewicht 265 g. 33jähr. Mann mit Urogenitaltuberkulose (Blase, Urethra, Prostata, beide Vasa def., beide Nebenhoden, r. Hoden) und Lungentuberkulose. $^9/_{10}$ nat. Gr.

Auch die unteren Harnwege können, wie erwähnt, infiziert werden, und der **Harn,** dessen Verhalten sehr wechselt, kann reichlich Eiter, Detritusmassen, *Tuberkelbacillen* und nicht selten *Blut* enthalten. Nach *J. Israel* kommt Blut im Anfangsstadium, wo der Harn klar sein kann, sogar in 25% der Fälle vor. Als häufiger, doch absolut nicht konstanter Befund erscheinen Tuberkelbacillen, die sich oft in so großer Menge im Urin finden, daß mikroskopisch S-förmige, schlangen- oder raupenförmige Gruppen (Zöpfe) zu sehen sind, die man am gefärbten Präparat oft auch schon makroskopisch erkennen kann. Diese Anordnung der Bacillen ist ein Anhaltspunkt zur *Unterscheidung von Smegmabacillen* (s. bei Penis), mit denen Tuberkelbacillen hier sonst leicht zu verwechseln sind (und zwar am ersten im natürlich entleerten Frauenharn, während Sm.b. im Katheterharn selten eine Rolle spielen; Lit. bei *Salus*).

Folgen: Während die miliaren Tuberkel (a) keine große pathologische Tragweite haben und klinisch gar nicht diagnostizierbar sind, ist die *viel häufiger bei Männern* als bei Frauen vorkommende lokalisierte Tuberkulose (b), vor allem in ihrer typischen Form, der *käsig-kavernösen Phthise der Niere*, eine oft deletäre Erkrankung, nicht nur wegen der lokalen Zerstörung von Nierengewebe und der dadurch gefährdeten Ausscheidung der harnfähigen Stoffe, sondern auch wegen der eventuellen Übertragung des tuberkulösen Prozesses auf untere Abschnitte (*deszendierende Form der Urogenitaltuberkulose*) *) und schließlich auch weil *allgemeine Miliartuberkulose* in akuter Weise davon

*) s. S. 851.

ausgehen kann; das sah *Verf.* sogar bei einer 83jähr. Frau mit linksseitiger Nierentuberkulose. In einem Fall von *Hanau* entstand die Generalisation durch Vermittlung der tuberkulös erkrankten Nierenvene.

Lit. über Nierentuberkulose im Anhang.

2. Syphilis der Niere *).

In den *Frühstadien* der Syphilis kann eine gewöhnliche *akute Nephritis* auftreten. — Tumorartige *Gummiknoten* sind selten, können aber zu bedeutender Vergrößerung der Niere führen. Auch schwielig gummöse, mit narbiger Einziehung verbundene Wucherungen sind selten (s. *Rössle*). — Eine der chronischen interstitiellen Nephritis ähnliche, aber nur auf ganz circumscripte Bezirke der Oberfläche beschränkte, wenig charakteristische Veränderung, welche zur Bildung von oft stern- oder keilförmigen, grau gefärbten, atrophischen Bezirken führt, kommt bei Syphilis vor und wird als *Nephritis interstitialis fibrosa multiplex chronica* bezeichnet (*syphilitische Schrumpfniere*). In diesen Herden kann man Arteriitis obliterans und hyaline Glomeruli finden. Eine *stärkere Wucherung von Granulationsgewebe* in der Peripherie der Herde *unterscheidet sie* von herdweisen einfachen arteriosklerotischen Atrophien.

Bei **kongenitaler Syphilis** ist die Niere sehr häufig verändert (s. Fig. IV, S. 306). *Die Niere ist*, wie u. a. *Hecker* betonte, *im Gegensatz zur Leber selbst bei totfaulen Früchten noch relativ gut untersuchungsfähig.* Man findet vorwiegend in der *Rinde*, aber auch in der Marksubstanz nicht nur *kleinzellige*, diffuse oder herdweise *Infiltration*, sondern auch gelegentlich eine *Vermehrung des interstitiellen Bindegewebes* und *vaskuläre* und *perivaskuläre Infiltrate.* Bei syphilitischen *Neugeborenen* und *Säuglingen* kann man auch eine *herdweise* oder *diffuse Fibrose* sehen (selten), verbunden mit *Vasculitis* und *Parenchymverfettung* (mit Vorsicht zu beurteilen; vgl. S. 307). Auch Kompression der Harnkanälchen im Mark und folgende Cystenbildung wird beobachtet (*Stroebe*). Sehr selten tritt indurative *Schrumpfung* ein. — Größere *Gummiknoten* sind selten. — *Vorsicht in der mikroskopischen Beurteilung* ist geboten *einmal* hinsichtlich der Zellinfiltrate, da diese auch normal in der fötalen Rinde vorkommen (aber nicht so stark, Fig. IV S. 306, und nach *Ruckert* sollen die Zellen auch größer und chromatinärmer sein), und *zweitens* betreffs der Annahme von Wachstumshemmungen durch das Syphilisvirus (*Stroebe*, *Hochsinger*, *Stoerk*), wofern es sich nur um jene Bilder gewundener Schläuche in der Rinde (‚neogenen' Rindenzone, *Hamburger*) handelt, denn letztere Bilder kommen auch bei gesunden Föten und selbst bei normalen, ausgetragenen Kindern vor (*Hecker*). Nach *Ruckert* kommen selbst schlecht ausgebildete Glomeruli vereinzelt in normalen Nieren bei Neugeborenen vor und wandeln sich vermutlich später in die von *Baum* beschriebenen Kalkkörperchen der Rinde um (vgl. S. 828). Doch zeigte *Kimla* (Lit.), daß tatsächlich eine Hemmung in der Entwicklung des Parenchyms vorkommt bei gleichzeitiger Wucherung des Mesenchyms, das in seiner Zusammensetzung (Zellreichtum) lange auf einer Entwicklungsstufe verharrt, die dem Alter und der Entwicklung des betreffenden Individuums nicht entspricht. *Hecker* (Lit.) hält in erster Linie die *zellige Infiltration der Wandung und Umgebung der kleinsten Rindenarterien* für *pathognomonisch* für Syphilis.

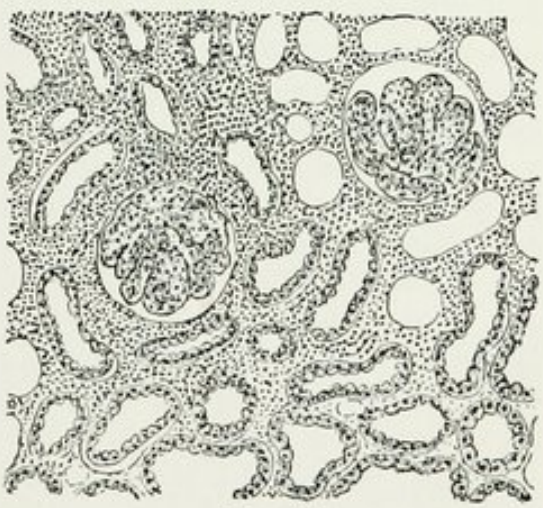

Fig. 505.

Diffuse Infiltration des Zwischengewebes der Niere bei Leukämie.

3. Aktinomykose der Niere.

Nierenherde, die im Anschluß an Aktinomykose anderer Organe auftreten, sind selten.

*) Lit. bei *Herxheimer*, E. XI. I. Abt. 1907.

Sie können erhebliche Größe erreichen. Perinephritis kann sich anschließen. (Angebliche primäre Akt. siehe bei *Kunith.*)

4. Bei einer Reihe von **Infektionskrankheiten** (Typhus, Pocken, Scharlach) kommen **lymphomartige Zellanhäufungen** in der Niere vor. Bei *Leukämie* können die Zellansammlungen so mächtig sein (Fig. 505), daß das Organ stark vergrößert, fleckig-graugelblich, glasig, fleischig aussieht und stellenweise keine Zeichnung mehr erkennen läßt. Die Infiltration ist diffus oder nur an bestimmte Gefäßbezirke gebunden und bildet dann circumscripte, tumorartige Knoten (ähnlich sehen frische Metastasen von *Lymphosarcom* aus; vgl. die Beob. des *Verf.* S. 172 und 175).

VII. Hämatogene Ablagerungen in den Nieren und im Nierenbecken.

Die Nieren, als Hauptreinigungsapparat des Blutes, werden oft Sitz von Ablagerungen von Substanzen, die sich entweder bereits als feste Körper im Nierenblut befinden oder sich häufiger erst in der Niere in fester Form abscheiden. Diese Substanzen sind zum Teil normale Sekretionsprodukte der Niere, die aus irgendeinem Grunde als feste Körper ausfallen; derart sind z. B. die Harnsäureabscheidungen in abgestorbene Epithelien. Andere Ablagerungen haben keine Beziehung zur normalen Sekretion.

Über experimentelle Arbeiten, welche sich mit der Resorption und Ausscheidung bes. von Farbstoffen in den Nieren befaßten (Lit. bei *Brugnatelli*).

Feste Abscheidungen (nicht nur von Harnsalzen) in der Niere selbst bezeichnet man seit alters mit dem freilich wenig passenden Namen *Infarkte*. Es sind zu nennen:

a) Der Harnsäure-Infarkt.

Am typischsten kommt er zur Ausbildung in Gestalt des *Harnsäure-Infarktes der Neugeborenen*. An den Papillen und mehr oder weniger weit in die Marksubstanz hineinragend, findet man bei Neugeborenen gelbliche oder ziegelrote streifige Massen, welche in Büscheln nach der Papillenspitze konvergieren. Die hellen Konkremente kontrastieren lebhaft gegen die dunkelrote Farbe der Marksubstanz; sie liegen in Harnkanälchen.

Drückt man sie aus den Papillen aus und bringt sie unter das Mikroskop, so sieht man höckerige, dunkle, bröcklige *Cylinder* und *Würstchen*, die aus heller oder dunkler, gelb, bräunlich bis schwarz gefärbten, zum Teil fein radiär gestreiften oder doppelt konturierten *Kügelchen* (Doppelbrechung in polarisiertem Licht) zusammengesetzt sind, die aus Harnsäure mit Uraten, und zwar harnsaurem Ammoniak und Natron, bestehen (Fig. VIII a und XI auf Taf. II im Anhang). — *Löst man sie in Salzsäure oder Essigsäure auf*, so scheiden sich beim Verdunsten tafelförmige *Harnsäurekristalle* aus, die zum Teil typisch *wetzsteinförmig* sind (Fig. VIII b u. c auf Taf. II), und es bleibt ein zartes, helles Eiweißklümpchen als *organisches Gerüst* zurück (*Ebstein*), welches ebenso wie die Harnsäurekügelchen von den Epithelien der Tubuli contorti ausgeschieden wird, während ein anderer Teil der harnsauren Salze gelöst sezerniert wird (vgl. *Aschoff*). — Hyaline Cylinder können als Gerüst von Harnsäurecylindern restieren.

Diese Harnsäureausscheidung ist physiologisch und wird als Ausdruck einer Harnsäureüberladung des Blutes angesehen, welche eine Folge der nach der Geburt eintretenden Änderung des Stoffwechsels ist. Der Harnsäure-Infarkt kommt fast nur, wenn auch nicht ausnahmslos, bei solchen *Neugeborenen vor, die geatmet haben*. Die Ausscheidung (fast nie vor dem 1. Tag auftretend) vollzieht sich gewöhnlich *vom* 2. *Tage an bis zum* 14.—21. *Tage*, und meistens werden die Harnsäure-Infarkte *ohne Hindernisse* durch den Harn aus dem Körper herausgespült. Gelegentlich können sie länger in der Niere stecken bleiben oder auch im Nierenbecken oder in der Blase als gelbbräunliche Krümelchen oder selbst bis linsengroße Kon-

kremente später noch gefunden werden. *Orth* erwähnt den Befund bei einem 5jähr. Knaben; *Verf.* sah ihn bei einem 7jähr., an Lyssa verstorbenen Knaben. Die Harnsäure kann im Nierenbecken oder in der Blase die Ausbildung *größerer Steine* veranlassen, und *Harnsäuresteine* (Vorherrschen von harnsaurem Ammon) *sind gerade bei Kindern sehr häufig.* — Oft kombiniert sich *Bilirubin-Infarkt* (S. 858) mit dem Harnsäure-Infarkt.

Bei Erwachsenen findet man bei der *Gicht* (*Arthritis urica*) intensiv weiße Streifchen oder Flecken vorwiegend im Mark, seltener in der Rinde, welche Kristallhaufen von saurem harnsaurem Natron, zu geringem Teil auch von harnsaurem Ammoniak darstellen, denen nicht selten auch Kalk (der allein nicht so intensiv weiß ist) beigemengt ist. Häufig besteht zugleich *Schrumpfniere*, die meist selbständiger primärer Natur ist, oder vielleicht die Folge der Verlegung der Sammelröhren durch die Harnsäuredepots sein kann, falls diese *gichtischen Ablagerungen* sehr verbreitet sind. Die Niere kann aber auch sonst unverändert sein.

Mikroskopisch sieht man feinste lange Nadeln und vorwiegend größere Kristalle (rhombische Säulen und Tafeln), welche zu fächerförmigen Büscheln angeordnet sind (s. Fig. X auf Taf. II im Anhang) und in Harnkanälchen, Epithelien und im interstitiellen Gewebe liegen können. Um dieselben herum ist das Gewebe nekrotisch, für Kernfärbung unzugänglich. (Das ist nach *Ebstein* ein Effekt der gelösten Harnsäure; in den nekrotischen Partien erfolge dann die Abscheidung der Kristalle; andere Ansichten s. S. 779.) Gelegentlich sieht man Fremdkörperriesenzellen (s. S. 780) um die kristallinischen Massen.

Die Tafeln und Säulen (Nadeln) von harnsauren Salzen lösen sich bei Zusatz von Salzsäure oder Essigsäure unter leichtem Erwärmen auf; beim Erkalten fallen reine, wetzsteinförmige Kristalle aus.

Auch bei **Leukämie** kommen ähnliche, oft sehr reichliche Harnsäureablagerungen vor.

Größere Harnkonkremente (Harnsand oder -gries und Harnsteine), welche in den Nierenkanälchen sowie vor allem im Nierenbecken liegen, und die besonders häufig bei Gicht vorkommen, werden bei *Nephrolithiasis* (s. S. 872) noch erwähnt werden.

b) Blutpigment-Infarkte.

Hierbei handelt es sich meist um Einschleppung von Hämoglobin, *Hämoglobin-Infarkt* (vgl. Hämoglobinämie S. 119), oder von Methämoglobin (z. B. bei Vergiftung mit chlorsauren Salzen, s. S. 134), welche sich durch Zerstörung roter Blutkörperchen innerhalb des circulierenden Blutes gebildet haben. Man findet das Blutpigment in Form von rötlich-gelben oder bräunlichen Tropfen oder feinkörnigen, bräunlichen, zu Cylindern zusammengebackenen Massen im Lumen der Harnkanälchen; letztere enthalten stets auch hyaline Cylinder. In schweren Fällen wird die Niere vergrößert, leicht bräunlich und besonders in den Pyramiden deutlich braun gestreift und gefleckt.

Epithelien der Tubuli contorti können diffus mit Hgb. durchtränkt sein; in denen grader Kanälchen kann körniges Hämosiderin entstehen. — Der **Urin** ist rötlich bis bräunlich, zuweilen selbst schwarz.

Ablagerung von **Hämosiderin** (*der eisenhaltigen Modifikation des Hämoglobins*) kommt oft sehr ausgedehnt als Hämosiderose bei *perniciöser Anämie* vor. Über das Verhalten bei *Malaria* s. S. 131. — Die Ablagerung erfolgt in Gestalt von Schollen und Körnchen, vorwiegend in den *Epithelien* der gewundenen Kanälchen (nach *Paszkiewicz* ausschließlich in der Rinde), dann aber auch im Kapselepithel und in den *Kapillarendothelien*. Pigment findet sich auch im *Lumen* der Kanälchen und Gefäße. Manche Zellen sind *diffus* durchsetzt.

Ablagerung von **Hämatoidin** (*der eisenlosen Modifikation des Hämoglobins*) erfolgt in Form von Körnern oder Kristallen. — (*Eisenreaktion* s. S. 238.)

c) Gallenpigment-Infarkte.

Bei *icterischen Neugeborenen* findet man den **Bilirubininfarkt** (*E. Neumann*) und zwar meist mit Harnsäure-Infarkt kombiniert. Makroskopisch entsteht eine prächtig orangerote, radiäre Streifung der Markpapillen, aus denen man die breiigen, gefärbten Massen ausdrücken kann.

Mikroskopisch präsentiert sich das Bilirubin teils als formlose, hellgelbe, körnige Masse, teils als *nadelförmige*, oft zu Büscheln vereinigte, teils als *rhombische Kristalle* von rubinroter Farbe (Fig. VI auf Tafel II im Anhang). Die Massen liegen hauptsächlich in der Marksubstanz, und zwar im Lumen der Kanälchen, sowie in den Epithelien, Blutgefäßen und im Zwischengewebe. In der Rinde sind sie spärlicher. — Außerdem sind sie im Blut (Fig. VI auf Tafel II im Anhang) sowie in den verschiedensten Organen und namentlich auch im Fettgewebe vorhanden.

Beim *Icterus der Erwachsenen* fällt das Gallenpigment, welches die Niere grasgrün färben kann, in der Regel nicht kristallinisch *) aus, sondern färbt die *Epithelien* im Mark und besonders in der Rinde teils diffus gelb und grün, teils verdichtet es sich zu *Körnchen* in denselben, und es füllt die gewundenen wie geraden Kanäle in körniger oder scholliger Form oder zu *Cylindern* zusammengebacken aus. Die besonders stark ergriffenen *Epithelien*, vor allem diejenigen der gewundenen Kanälchen können *verfetten* oder *nekrotisch* werden und sich abstoßen. Oft findet man gallig gefärbte oder mit pigmentierten Zellen bedeckte hyaline Cylinder. Die Marksubstanz kann dunkelgrün gestreift sein.

d) Kalk-Infarkt.

Dieser besteht in Ablagerung von phosphorsaurem und kohlensaurem Kalk. Es erscheinen weiße Streifen in den Papillen, die von der Spitze radiär ausstrahlen. Die häufigste Form ist diejenige, welche man im höheren *Alter* und unter andern Verhältnissen sieht, bei denen, wie z. B. bei Osteomalacie und Ostitis fibrosa lebhafte *Resorptionsvorgänge am Skelett* stattfinden; in Fällen letzterer Art spricht man auch von *Kalkmetastase*.

Mikroskopisch findet man die Kalksalze als feinste Körnchen außen in der *Wand der Kanälchen* und im *interstitiellen Gewebe*, zum Teil auch in den *Epithelien* gelegen. Im *Lumen* der Kanälchen liegen oft drusige oder wurstförmige Kalkkonkremente, welche bei durchfallendem Licht *schwarz*, bei auffallendem leuchtend *weiß*, dem Fett ähnlich sind**). Bei *Kalkmetastase* kommen feine und grobe Kalkmassen auch in den *Kapseln der Glomeruli* vor.

Bei verschiedenen *Intoxikationen*, vor allem mit *Sublimat*, findet man häufig, jedoch nicht konstant, manchmal schon makroskopisch sichtbare, in anderen Fällen erst mikroskopisch nachweisbare, ausgedehnte fleckweise Ablagerung von Kalksalzen in den *Epithelien*, vorwiegend in denen der gewundenen Kanälchen.

Ferner wird der Kalkinfarkt, wenn auch sehr inkonstant, beobachtet bei *Vergiftung* mit *Glycerin* (*Afanasjew*), *Phosphor*, *Aloïn*, *Bismuthum subnitricum* (*Neuberger*), *Jodoform* (*v. Kossa*) und *Formalin* (*Putti*).

Die Verkalkung erfolgt bei Hg.vergiftung nur in *Epithelien* der gewundenen Kanälchen und aufsteigenden Schenkel der Henleschen Schleifen, welche der *Nekrose* verfallen sind

*) Nach *Orth* kommt *kristallinischer* Gallenfarbstoff ausnahmsweise bei *akuter Leberatrophie* und bei *perniciöser Anämie mit Icterus* vor; die Ausfällung ist dann aber wohl eine postmortale.

) **Kalkreaktionen s. auf S. 64.

(*Verf.*); diese Ansicht *Verfasser*'s wurde entgegen den Angaben *Leuterf*'s u. a. noch jüngst von *Heineke* bestätigt, der auch eine zugleich stattfindende lebhafte Proliferation von noch intakten Epithelien und Phagocytentätigkeit derselben gegenüber toten Zellen und Kalkkörnern nachwies, wobei auch Riesenzellbildung vorkommt. Abgelöste verkalkte Epithelien können *Kalkcylinder* bilden. (Die Kalkcylinder sind dabei auch eisenhaltig, *Gierke*.) Da die Glomeruli nicht beteiligt sind, muß man die Verstopfung der Harnkanälchen mit nekrotischem Zellmaterial, wodurch der Abfluß des Harnwassers unmöglich gemacht werden kann, wohl für die eventuelle Anurie verantwortlich machen. — In manchen Fällen von *Quecksilbervergiftung* findet man *nur nekrotische* Veränderungen an den Epithelien. Die Rinde kann dann trüb und blaß aussehen und makroskopisch mit fettiger Degeneration verwechselt werden; doch kommt auch fettige Degeneration vor (ohne Protagon — *Stoerk* s. S. 821); *Costantini* sah das auch bei experimenteller *Sublaminvergiftung*. — Bei *Phosphorvergiftung* sehen wir hochgradige fettige Degeneration zunächst der Epithelien der gewundenen, doch schließlich auch derer der anderen Kanälchen. (Experimentelles s. bei *Herzog*; vgl. auch *Löhlein*.) Bei Vergiftung mit *Oxalsäure* und *oxalsaurem Kali* (Kleesalz) fällt *oxalsaurer Kalk* (s. Fig. II auf Tafel II im Anhang) in großen Mengen in den Nieren und im Nierenbecken aus, wenn die Menge des phosphorsauren Natrons nicht genügt, um die Oxalsäure in Lösung zu halten. Das Oxalat bildet weiße Niederschläge. Die Gewebselemente werden dabei aber nicht infiltriert. (Im Nierenbecken haben Oxalsteine eine braungelbe oder braungraue Farbe.)

e) Silber-Infarkt.

Dieser seltene Infarkt kommt bei *Argyrie* vor, welche zuweilen nach längerem Gebrauch von Silberpräparaten entsteht. Bräunlich-schwarze Silberkörnchen werden im Bindegewebe deponiert, vor allem im Mark, das grau bis schwarz aussehen kann, und ferner in den Glomeruli (Lit. bei *Dohi*). Vgl. auch bei Haut.

VIII. Cysten, Geschwülste und tierische Parasiten der Niere.

A. Cysten.

1. **Vereinzelte Cysten,** meist klein, zuweilen aber auch von erheblicher, ja, kolossaler, bis Mannskopfgröße, mit glatter, von Pflasterepithel ausgekleideter Innenfläche, kommen besonders bei *älteren Leuten* in meist sonst wesentlich unveränderten Nieren vor.

Harnbestandteile sind im wässerigen, klaren *Inhalt* sehr großer Cysten gewöhnlich nicht mehr nachzuweisen, wohl aber Eiweiß. Zuweilen ist der Inhalt kleiner Cysten kolloid und bräunlich.— Ihre Entstehung ist wohl meist auf eine *fötale Entwicklungshemmung* mit sekundären Abschnürungsvorgängen zurückzuführen (*Ruckert*). — Auch *Braunwarth* (Lit.) hält sie für kongenital und nur quantitativ von der eigentlichen Cystenniere (s. unten) verschieden; s. auch *Coenen*.

2. **Zahlreiche Cysten,** meist klein, hirsekorn- bis erbsengroß, sieht man öfter in Schrumpfnieren, vor allem bei der indurativen Form derselben sowie auch bei der arteriosklerotischen und senilen Atrophie. Mitunter ist die ganze Oberfläche beider Nieren damit bedeckt; die Nieren brauchen dabei nicht vergrößert zu sein.

Der *Inhalt* ist bald klar, dünn wie Harnwasser, bald kolloid. Es handelt sich hier teils um *Retentionscysten*, um Harnretention bei Unwegsamkeit einzelner oder zahlreicher Kanälchen, teils (bei den Kolloidcysten) um eine *Sekretion* pathologisch veränderter Zellen.

3. **Cystenniere (Ren cysticus)** sog. *cystische Degeneration, Hydrops renum cysticus* kommt sowohl bei Erwachsenen, selbst in hohem Alter, wie auch als *kongenitale Cystenniere* bei Neugeborenen und Kindern vor.

Die Cystenniere, welche ein- oder meist doppelseitig ist, zeichnet sich meist durch sehr großen Reichtum an Cysten aus, so daß sie ein System oder Conglomerat meist rundlicher Hohlräume verschiedenster Größe darstellt, deren Zwischenwände oft nur noch Spuren von Nierenparenchym enthalten. Die einzelnen Cysten können Erbsen-, Kirsch- bis über Faustgröße erreichen. Meist scheint der klare Inhalt durch die Cystenwände bläulichweiß oder goldgelb durch.

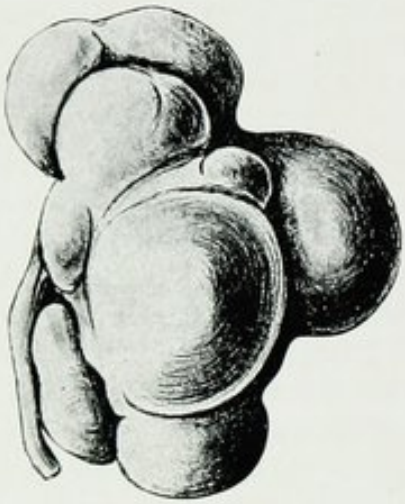

Fig. 506.

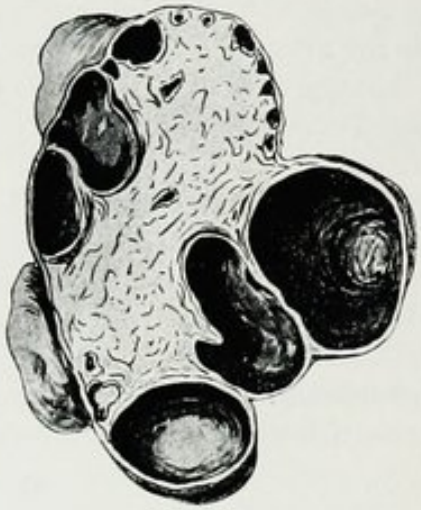

Fig. 507.

Fig. 506. **Cystische rechte Niere** eines weiblichen totgeborenen Kindes mit kongenitaler Syphilis Gewicht der Niere 24 g. Beob. aus Basel. Nat. Gr.
Fig. 507. Frontalschnitt durch diese Niere. Die andere Niere war nicht cystisch.

Die Cysten liegen meist in der Rinde, teilweise (selten verwiegend) auch im Mark. Ihr Inhalt ist serös, selten in einzelnen Cysten kolloid und gelblich oder durch Hämorrhagien rot oder bräunlich gefärbt, klar oder getrübt. *Verf.* sah einen Fall von Septicopyämie (41jährig. Mann, kleine Verletzung an der großen Zehe),wo ein Teil der Cysten vereitert war. (Lit. über infizierte Cystenniere bei *Sieber*, *Bull.*) Die Cysten wölben sich mehr oder weniger stark an der Oberfläche vor; diese wird oft krummbucklig. In extremen Fällen hat die Niere im ganzen etwas Traubenartiges mit mehr verschiedener Größe der beerigen Prominenzen. Die Größe der Niere kann die eines Kindskopfs und mehr erreichen, ja es kommen Gewichte bis zu 3000 g vor. *Verf.* sah ein Gesamtgewicht beider Nieren von 3054 g und eine Länge einer Niere von 28 cm. Gewöhnlich sinken die Cystennieren nach abwärts bis zur Linea innominata oder noch tiefer. Oft besteht zugleich eine *Cystenleber.*

Die Träger von Cystennieren können häufig zwar selbst sehr alt werden, aber schließlich auch plötzlich *urämisch* zugrunde gehen. Nach *Kümmell* soll *Blutung* eins der klinischen Hauptsymptome sein. *Verf.* hat das bei einer ganzen Anzahl von Fällen nie beobachtet.

Ruckert macht darauf aufmerksam, daß sich häufig auch Mißbildungen und Entwicklungsstörungen, speziell nur im uropoëtischen System damit kombinieren. *Dunger* (Lit.) *Bull* u. a. weisen auf familiäres und hereditäres Vorkommen der Cystenniere hin.

Cystennieren bei Neugeborenen, meist doppelseitig, sind bisweilen nur unerheblich oder gar nicht vergrößert (kleine kongenital-polycystische Niere) und sehen dann meist wie ein feinporiger Schwamm oder wie eine kompakte Sagomasse aus. Die Cystchen sind dann zahllos. In anderen Fällen sind aber die Cysten viel größer (große kongenital-polycystische Niere), und eventuell viel spärlicher. Das Gewicht solcher Nieren kann auf das Hundertfache vergrößert sein, und sie können sogar ein *Geburtshindernis* abgeben

(Lit. *Hennig*). Zugleich kann die Leber, selten, wie *Verf.* in einem Fall beschrieb, auch das Pankreas vielcystisch sein.

Über die *Entstehung der Cystenniere* herrschen sehr verschiedene Ansichten. Es ist wahrscheinlich, daß die Affektion stets angeboren ist und meist auf Entwicklungsstörungen beruht. Eine in allen Punkten befriedigende Erklärung wurde aber noch nicht gegeben.

1. Die Mehrzahl der Autoren hält die Cysten mit Recht für **Retentionscysten:** die Harnkanälchen sind irgendwo undurchgängig, der Urin staut sich, Kanälchen und Glomeruluskapseln erweitern sich. *Verschiedene Ursachen für die Undurchgängigkeit der Kanälchen* werden angegeben: *Atresie der Papillen* (*Virchow*) als Resultat einer **Entzündung** (a), welche vielleicht durch kleine Harnsäurekonkremente in den Kanälchen hervorgerufen wird, ferner *Nephritis papillaris, die vom Nierenbecken übergreifen* soll (*Thorn*), doch sprechen dagegen sowohl allgemeine Erfahrungen, wonach nach Unterbindung eines Drüsenausführungsgangs Atrophie der Drüse eintritt, als auch spezielle experimentelle Versuche (*Pettersson*). Andere nehmen eine *Wucherung zwischen den Renculi* an (*Durlach*) oder halten die *Arteriolae rectae für die Angriffspunkte eines Entzündungsreizes* (*Leichtenstern*). *Arnold* glaubte eine *primäre fibröse Nephritis* als Ursache kongenitaler Cystenbildung nachweisen zu können, desgl. *Verf.* in dem oben erwähnten Fall. — Demgegenüber nehmen jetzt viele an, daß infolge einer **Mißbildung** (b), und zwar einer **Entwicklungshemmung,** Harnkanälchen hier und da nicht durchgängig wurden, sich nicht in die Verästelungen des Ureters (s. S. 804) eröffneten, oder aber auch sekundär abgeschnürt wurden (s. S. 862), und daß dann cystische Ektasie von Kanälchen und Glomeruli durch Sekretstauung folgte. Auch *Verf.* hält diese Ansicht für das Gros der Fälle für richtig. Auf Grund eines Falles von Cystennieren mit Hydronephrose bei einem Neonatus (vertritt *Ribbert*) die schon von *O. Hildebrand* angedeutete Hypothese, daß es sich bei den Cystennieren um *Retentionscystenbildung* handle, beruhend auf einer hier durch die Hydronephrose hervorgerufenen entzündlichen Bindegewebswucherung, welche eine richtige *Vereinigung zwischen graden Harnkanälchen und Glomerulusanlagen* verhinderte, indem sie die gewundenen Kanälchen, also das Verbindungsstück, nicht zur Entwicklung kommen ließ, so daß nun Glomeruluscysten und Cysten an den Enden der graden Kanälchen entstanden. Doch konnte *Ruckert* bei Untersuchung mehre-

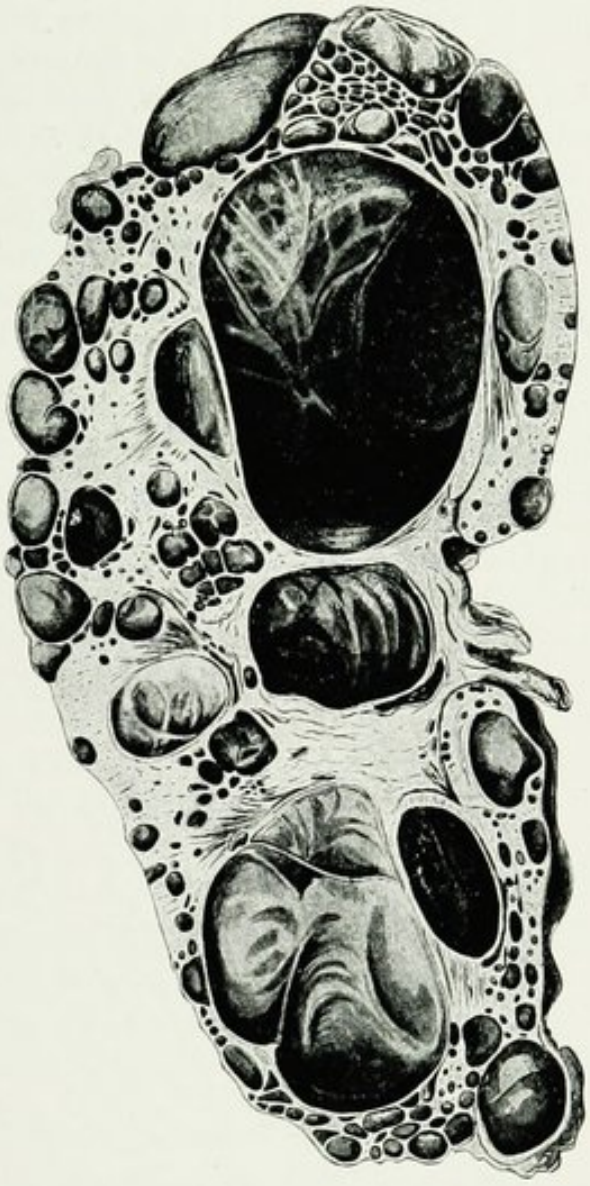

Fig. 508.

Durchschnitt durch eine Cystenniere einer 50jähr. Frau. Die andere Niere war ähnlich. Zugleich bestand eine Cystenleber. Durchgeschnitten nach Härtung in Formol. $^2/_3$ nat. Gr. Beob. d. *Verf.* in Basel.

rer Fälle konstatieren, daß die gewundenen Kanälchen gerade *nicht* fehlten. Auch *E. Meyer* spricht wie *Ribbert* von mangelhafter Verschmelzung zweier Systeme.

Ruckert dagegen (der noch den Standpunkt der einheitlichen Entstehung der Niere vertritt, vgl. S. 804) nimmt eine *Entwicklungshemmung* der Art an, daß die Niere auf einer früheren oder späteren fötalen Stufe stehen blieb, und daß sich dann *Abschnürungsvorgänge* an gewissen prädisponierten Stellen des Kanalsystems einstellten; und zwar liegen diese sozusagen physiologischen Engen da, wo ein größerer Kanal enge Seitenzweige abgibt, also hauptsächlich, wenn auch nicht ausschließlich, in den Markpapillen. Die Ursachen der Abschnürung, die eine gewisse Analogie in denen hat, welche man öfter an den Ureteren sehen kann, bleiben ungewiß (Epithelverklebung, Atrophie?). Je früher in der fötalen Periode, um so relativ reicher ist die Niere an Bindegewebe, besonders im Mark. So erklärt sich die von den Autoren beschriebene Bindegewebsvermehrung (die angebliche entzündliche Wucherung). — Auch *Borst*, *Dunger* (Lit.) und *Busse* treten für eine *Entwicklungsstörung* ein, wobei ersterer freilich dem Epithel eine geschwulstartige Wucherungstendenz zuschreibt, jüngst auch von „*geschwulstartiger Fehlbildung*" spricht, während die anderen die Gewebsproliferation, die gar nicht in allen Fällen eintritt, für ein sekundäres Moment halten.

2. Man hat die Cystenniere (bei Erwachsenen wie bei Neugeborenen) auch als **epitheliale Geschwulst,** als *multiloculäres Adenocystom*, aufgefaßt und die Cysten von atypischen Drüsenwucherungen abgeleitet (*Nauwerck-Hufschmid*, *v. Kahlden*), welche sich in ursprünglich normalen oder mißbildeten Nieren entwickelten. Diese Ansicht ist schwer zu beweisen und aus manchen Gründen auch unwahrscheinlich (vgl. *Busse*). Ihr nähert sich die Hypothese von *Birch-Hirschfeld*, wonach *Harnkanälchenanlagen* in der normalen Niere *liegen blieben*, von denen eine fortschreitende, in wahre Geschwulstbildung ausgehende Wucherung ausgehen könne.

(**Lit.** im Anhang.)

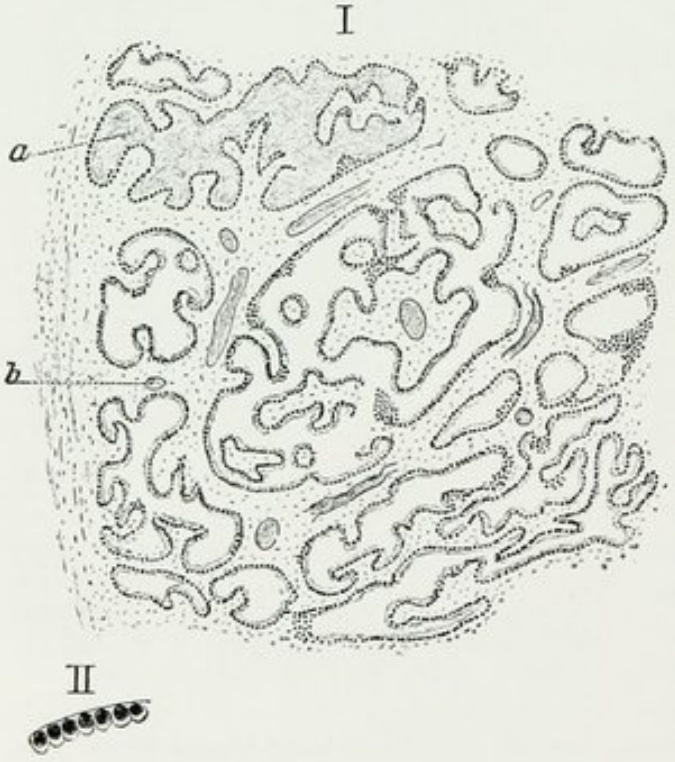

Fig. 509.

I **Papilläres Adenom der Niere** (der Tumor lag in der Rinde und war erbsengroß).
a Drüsenschläuche mit papillären Exkreszenzen, Blut in den Schläuchen. *b* Blutgefäße im Stroma. Schwache Vergrößerung.
II Zellbesatz der Schläuche bei stark. Vergr.

B. Geschwülste der Niere.

1. Epitheliale Tumoren.

a) **Adenome.** Diese gutartigen Geschwülste kommen am häufigsten bei älteren Individuen, meist in der Rinde, als runde, zuweilen poröse, weiße oder gelbliche (Fetttröpfchen in den Zellen) oder bräunliche (Pigment von Blutungen), meist solitäre, zuweilen jedoch multiple Geschwülstchen von Hirsekorn-, Erbsen bis Walnußgröße vor. Größere Adenome (bis faustgroß) sind sehr selten. Sie gehen von den Rindenkanälchenepithelien aus; Entwicklungsstörungen spielen vielleicht oft eine Rolle. Man kann *einfache* und *papilläre* Adenome unterscheiden, doch gibt es Übergänge von einer Form zur anderen. Multiple kleine Adenome entstehen häufig in Schrumpfnieren.

An dem **einfachen Adenom** sieht man unregelmäßig-tubuläre Hohlräume,

deren epitheliale Zellen im Gegensatz zu den hoch organisierten sezernierenden Zellen des Nierenparenchyms hohe oder öfters niedrige Cylinderzellen sind oder kubische Form haben.

Bei dem **papillären Adenom** (Fig. 509) entstehen an der Wand der Drüsenschläuche zierliche, gefäßreiche, papilläre Erhebungen, welche in das Innere der Drüsenlumina hineinwuchern und an eingebetteten mikroskopischen Präparaten vielfach scheinbar frei im Drüsenlumen liegen. Die Adenomzellen enthalten oft *Fetttröpfchen*. *Blutungen* in die Drüsenräume sind häufig. Das Stroma ist bald sehr zart, bald derber. Am Rande kann eine derbe fibröse Grenzzone (Fig. 509), *eine Art Kapsel*, entstehen, welche ohne scharfe Grenzen in die Geschwulst und in das benachbarte Nierengewebe übergeht. Mitunter werden *große* Tumoren dieses Typus beobachtet, was auch *Verf.* sah, wobei den Kapillaren des Grundstockes fast direkt hohe Cylinderzellen aufsitzen können, was an ein Peritheliom erinnert. — Cysten und papilläre Adenome kombinieren sich häufig, was die Auffassung, beide als auf einer *Gewebsmißbildung*, hier des nephrogenen Gewebes, beruhend zu betrachten, unterstützen dürfte.

b) **Carcinome.** Das primäre Carcinom der Niere wird von den Harnkanälchenepithelien abgeleitet (*Waldeyer*). Die Zellen werden aber meist bald so atypisch, daß sie nur wenig an das Ausgangsepithel erinnern. Auch aus Adenomen können Krebse hervorgehen. — (Manche nennen auch die malignen Hypernephrome Carcinome.) Bei älteren Individuen findet man gelegentlich zugleich Nierensteine. Der Krebs ist fast immer einseitig. Er ist *weich* oder *härter*, entweder *diffus* oder *knotig*. Die weichen, zu einer diffusen Ausbreitung neigenden Krebse (*Medullarkrebse*) sind markweiß und oft außerordentlich groß; sie erreichen selbst Mannskopfgröße (*Verf.* sah ein Gewicht von 2720 g), drängen das Nierenparenchym beiseite oder durchsetzen es total. Durch regressive Veränderungen, wie Verfettung, Blutungen, Verkalkung, Nekrose, Bildung schleimiger Erweichungsherde und -cysten können diese Geschwülste eine bunte Schnittfläche erhalten. Die Unterscheidung von Sarcomen ist oft schwer.

Der knotige Krebs bildet einen in der Rinde gelegenen Knoten oder ein Knotenaggregat, das das Parenchym beiseite drängt. Es sind häufig exquisite Adenocarcinome; mitunter haben dieselben einen papillären Bau.

Nierencarcinome kommen schon bei Kindern vor. *Verf.* sah noch jüngst einen Fall von über faustgroßem multilobulärem weißem, markigem Adenocarcinom bei einem 12jähr. Mädchen.

Vgl. den Abschnitt: Allgemeines Verhalten maligner Nierentumoren (S. 867).

Sekundäre Krebsknoten, in der Regel rundlich, treten oft multipel und meist in der Rinde auf und sind wohl in der Regel hämatogenen Ursprungs; in ihrem histologischen Bau entsprechen sie im großen und ganzen dem des betreffenden Ausgangscarcinoms. Bei einem Carcino-Sarcom der Schilddrüse sah *Verf.* rein sarcomatöse Metastasen in der Niere.

Sehr selten ist ein Eindringen von Krebsmassen in die Niere auf dem *retrograden Lymphweg*; *Verf.* sah einen solchen Fall bei einer 54jähr. Frau mit Magencarcinom und Peritonealcarcinose; die Krebsmassen bildeten Mäntel, die sich längs den Venen in die l. Niere fingerartig fortsetzten und besonders auch die Bogenvenen an der Grenze von Mark und Rinde umscheideten. Im Stamm der Vena renalis hatte sich eine sekundäre Thrombose gebildet. Vgl. die einzigen ähnlichen Beobachtungen von *v. Recklinghausen* u. *Vogel*.

2. Bindesubstanzgeschwülste.

a) **Fibrome.** Sie kommen teils als kleine, zuweilen an der Oberfläche leicht prominierende, halbkugelige oder runde Knötchen in der *Rinde*, teils, was häufiger ist, in der *Marksubstanz*

nahe der Basis der Pyramiden vor, und oft findet man mehrere in beiden Nieren. Sie sind weiß, homogen, elastisch hart und prominieren auf der Schnittfläche. Sie können Harnkanälchen einschließen. (Nach *Genewein*, Lit., handelt es sich nicht um eine wahre Geschwulst, sondern um eine *geschwulstartige Fehlbildung*, *Hamartoma*, *E. Albrecht*.) Große Fibrome sind sehr selten und gehen dann noch am ersten von der *Kapsel* aus.

b) **Fibromyome** der Marksubstanz lassen sich nach *Busse* auf glatte Muskelfasern zurückführen, welche im Mark der embryonalen Niere reichlich vorhanden sind. Fibromyome der Nierenkapsel beschrieb *Hess*, wobei daran zu erinnern ist, daß Züge glatter Muskulatur normalerweise dicht unter der Nierenkapsel gefunden werden.

c) **Hämangiome** (selten) können, wenn sie ins Becken ragen, Blutungen verursachen.

d) **Lipome** der *Fettkapsel* sind, abgesehen von dem sog. *Lipoma capsulare* (s. S. 815 u. 840) selten; es kommen viele Pfund schwere Lipome und auch *Fibro-* und *Myxolipome* vor; die Niere bleibt dabei intakt (vgl. *Bork*, Lit.). Lipome in *der Nierensubstanz*, bes. in der Rinde, sind selten; zum Teil sind es Mischgeschwülste mit Myom (*Lipomyom*) oder auch Sarcom (*Liposarcom*), und man hat sie auf embryonale Verlagerung von Elementen der Nierenkapsel zurückgeführt (*H. Müller*, *Nürnberg*, Lit.).

Eigentümliche multiple, fast nur in der Rinde gelegene, scharf abgegrenzte, allerkleinste bis häufiger linsen- bis erbsen- bis haselnußgroße, selten kleinapfelgroße, teils grauweiße bis graugelbe bis gelbliche weiche oder graurote derbere Nierentumoren kommen sehr häufig bei *tuberöser Hirnsklerose* (s. dort) in beiden Nieren vor. Sie stellen Geschwülste dar, in welchen sich Fettgewebe, glatte Muskulatur und arterielle Gefäße in verschiedenem Verhältnis mischen; danach spricht man von *Lipomyomen*, *Angiolipomen*, *Fibrolipomyomen*, *Angiolipomyomen*. Zellreichere Varietäten nennt man *Lipomyosarcome*, *Liposarcome*, *Angiomyosarcome*. Sie alle sind fast ausnahmslos klinisch gutartig und symptomlos. Da Harnkanälchen darin fehlen, Glomeruli in verschieden vollkommener Ausbildung aber darin vorkommen, kann man sie als auf Mißbildung des Nierengewebes beruhende Geschwülste auffassen. Von den typischen Mischgeschwülsten der Niere unterscheidet sie das Fehlen drüsenartiger epithelialer Elemente oder die Armut an solchen (s. *W. Fischer*, Lit.).

e) **Sarcome.** Sie kommen schon *kongenital* vor, sind bei *Kindern* relativ häufig und zuweilen enorm groß (*Verf.* sah ein Gewicht von 4 kg bei einem 3jähr. Mädchen), so daß sie das Abdomen ausfüllen. Es sind meistens schnell wachsende, breiig-weiche, weiße oder blaßrötliche, oft sehr gefäßreiche und hier und da hämorrhagisch erweichte Geschwülste. — Beim *Erwachsenen* sieht man sowohl schnell wachsende *Rund-* als auch besonders derbere, langsamer wachsende *Spindelzellensarcome*. Durch Blutungen, Nekrosen (lehmfarben), cystoide Umwandlung, myxomatöse Erweichung und Verfettung können diese Geschwülste auf dem Schnitt äußerst bunt aussehen. — Sarcome der *Nierenkapseln* sind sehr selten.

Manche Sarcome sind **Angiosarcome,** entweder *alveoläre Endotheliome* oder aber *Peritheliome*, wobei die Gefäße von Spindelzellenmänteln umgeben sind, welche radiäre Anordnung ihrer Zellen zeigen können.

Die **angeborenen Sarcome der Niere** sind in der Regel **Mischgeschwülste,** enthalten häufig eingelagerte **drüsenschlauchähnliche Gebilde,** die teils an Urnierenkanälchen, teils an Nierenkanälchen erinnern, manchmal spärlich, in anderen Fällen aber stellenweise so reichlich sein können, daß man an ein Adenocarcinom erinnert wird. Auch quergestreifte Muskelfasern hat man wiederholt darin gefunden (s. *Merkel*, *Hedrén*, Lit.) und spricht von **Adenomyosarcom** oder **Myosarcoma striocellulare,** ferner zuweilen Fettgewebe, Knorpel und Knochen. *Birch-Hirschfeld* faßt alle diese *Geschwülste der Niere des Kindesalters* in einer im wesentlichen einheitlichen Gruppe zusammen, die er **embryonale Adenosarcome**

oder **sarcomatöse Drüsengeschwülste** nennt und auf *Versprengung* von Teilen des *Wolff*schen Körpers zurückführt, welche sich post partum weiter entwickelten.

Das Drüsengewebe hält er für das Primäre; die mehr oder weniger indifferent aussehenden Rundzellen, in welche, wie in Fig. 510, die Drüsenbildungen eingebettet sind, faßt er als Übergangsformen auf, aus denen sich hier und da wieder drüsenartige Bildungen herausdifferenzieren können, während an anderen Stellen anastomosierende, an Krebszapfen erinnernde, an wieder anderen mehr sarcomartige Zellhaufen entstehen, welch letztere teilweise übrigens auch nicht epithelialen, sondern archiblastischen Ursprungs seien, so daß also wirkliche Mischgeschwülste vorlägen. — Der Hauptrepräsentant dieser Tumoren ist das *Adenomyosarcom*; in anderen Geschwülsten der Gruppe tritt der eine oder der andere Bestandteil mehr hervor.

Neben dieser Hypothese von *Birch-Hirschfeld* fehlt es aber auch nicht an zahlreichen *anderen Versuchen, diese Mischgeschwülste der Niere zu erklären.* Eine große Schwierigkeit bietet dabei der Umstand, daß die Lehre von der Entwicklung der Niere wie auch anderer embryologischer Daten, auf welche man bei diesen Versuchen rekurriert, noch sehr strittig ist. *Muus* leitet die Geschwulst von der Nierenanlage her; durch eine exzessive und unregelmäßige Wucherung eines Teils des Blastems (s. S. 804) entstehe die Geschwulst, deren sarcomähnliches Gewebe dem embryonalen Typus entspreche, und deren drüsige und muskuläre Bestandteile sich heraus zu differenzieren vermöchten, da der Zustand dieses Teils der Nierenanlage ein auf eine so frühe Zeit zurückreichender, indifferenter sei, daß die verschiedensten Entwicklungsmöglichkeiten analog wie in den ersten Mesodermzellen gegeben wären. — *Wilms* verlegt den Ursprung in eine noch weiter zurückreichende Zeit und nimmt die *Versprengung* eines gemeinsamen indifferenten Keimgewebes *mesodermalen* Ursprungs an, welches die Fähigkeit der Ursegment- (*Myotom-*, quergestreifte Muskelfasern), der Urnierenblastembildung (*Nephrotom-*, Drüsenelemente) und der Bildung glatter Muskulatur und verschiedener Bindesubstanzen (*Sklerotom-* oder Mesenchymelemente) noch in sich vereinige. — *Ribbert* möchte letztere Theorie in dem Sinne modifizieren, daß man einmal zwar einen solchen versprengten Mesodermkeim an der Stelle der späteren Niere annimmt, daß dann aber einzelne Uretersprossen mit epithelialen Zellkappen in ihn hineinwachsen, und daß durch gemeinsames Wachstum des differenzierungsfähigen Keims und der von vornherein differenzierten epithelialen Anlagen die Neubildung sich aufbaue. Dagegen glaubt *Busse*, daß die Geschwulst ohne Zuhilfenahme irgendwelcher embryonaler Keime durch exzessives Wachstum *nur in der embryonalen Niere* vorhandener Elemente ihre Erklärung finde (*Trappe* spricht gar von *malignem Nephrom*), eine Auffassung, die auch *Aschoff* teilt, und hält die Urnierenhypothese für nicht begründet; sowohl Epithel wie interstitielles Gewebe sollen proliferieren, und quergestreifte Muskelfasern und Knorpel entständen durch Metaplasie aus fibromuskulärem Gewebe. Doch hält *Hedrén* (Lit.) letzteren Punkt für fraglich, da eine so weitgehende Metaplasie tatsächlich

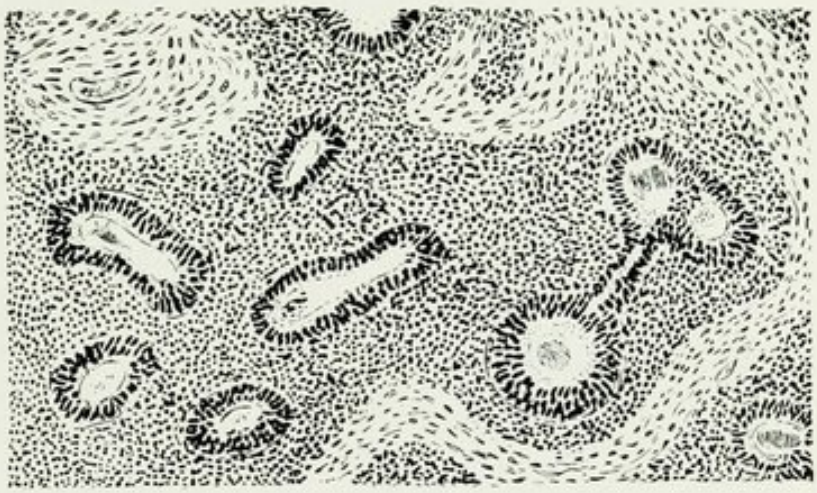

Fig. 510.

Embryonales Adenosarcom der r. Niere eines $2^3/_4$jähr. Knaben. Gewicht der Niere 1340 g. Drüsenschläuche in polymorphzelligem, sarcomartigem Gewebe, dazwischen hellere Züge fibrösen Gewebes. Vergr. circa 150fach.

nicht bewiesen sei, und läßt *Wilms'* Hypothese für einzelne Fälle zu. — Die Frage der Genese ist also noch nicht sicher entschieden; die *Birch-Hirschfeld*sche Hypothese dürfte aber als überwunden anzusehen sein. — Das **Adenosarcom** *ist die eigentliche typische maligne Geschwulst der kindlichen Niere*, und die meisten der als Sarcome oder Carcinome der Niere bei Kindern beschriebenen Tumoren gehören wohl hierher. *Verf.* berichtete über 3 Fälle (C. f. Schw. 17, 1906) dieser Art, wo die Hauptcharakteristica, *rasches Wachstum und Fehlen der Hämaturie*, übereinstimmend ausgeprägt waren (s. auch *K. Schneider*). — Selten sind Fälle in späteren, selbst im 6. Dezennium (*Hedrén*). Doppelseitige Mischtumoren sind sehr selten.

Sekundäre Sarcome bilden meist runde, zuweilen sehr zahlreiche Knoten.

Nach *v. Recklinghausen* können auch durch **retrograden Transport** (S. 106) *Geschwulstmetastasen* in den Nieren entstehen, indem Stücke von Carcinomen oder Sarcomen aus der Cava inf. in die Nierenvenen geworfen werden.

3. Struma lipomatodes aberrata renis (aberriertes, heterotopes Hypernephrom).

P. Grawitz hat mit ersterem Namen gutartige Neubildungen der Niere bezeichnet, welche er als auf Wucherung eines *versprengten*, d. h. eines zur Zeit der embryonalen Entwicklung der Niere von letzterer umschlossenen *Nebennierenkeims* (s. S. 798) beruhend erkannte. Zu empfehlen ist dafür die Bezeichnung typisches oder gutartiges aberriertes *Hypernephrom* (s. S. 802) der Niere. Es sind meist kleine, selten kirsch- bis walnußgroße oder größere, schwefelgelbe, rundliche oder rundlich-eckige, meist subcapsulär in der Rinde gelegene und mehr oder weniger sich heraushebende, scharf gegen die Umgebung abgesetzte Geschwülste, die oft noch durch eine deutliche fibröse Kapsel begrenzt werden und meist nur bei älteren Individuen zu stärkerer Ausbildung gelangen. Die größeren Knoten zeigen oft einen hyalinfibrösen Kern, von dem Verzweigungen ausstrahlen (Fig. 511). Häufig ist die Ähnlichkeit mit der sog. Struma resp. dem Hypernephrom der Nebennieren (S. 801) groß. — Hier begegnen wir wie bei den Nebennieren auch der atypischen, *malignen* Varietät des *Hypernephroms* (s. S. 802), die sich grob durch Durchbruch in die Venen und Metastasierung, Durchbrechung der Tumorkapsel, infiltrierendes Wachstum als bösartig kennzeichnet. Die Grenze zwischen typischen und malignen Hypernephromen ist auch hier nicht sehr scharf.

Fig. 511.
Hypernephrom der r. Niere eines 74 j. Mannes. Der Tumor war gelbweiß bis gelb und rot gefleckt; die zentrale fibröse Partie hell graubläulich. Das Nierengewebe bräunlichrot. Gewicht dieser Niere 180 g, das der linken 192 (!) g. $^3/_4$ nat. Gr.

Das Hypernephrom ist die eigentlich typische Geschwulst der Niere im reiferen und hohen Alter. Die Größe schwankt zwischen nuß- und über mannskopfgroßen und mehreren Kilo schweren Tumoren.

Mit Unrecht sind auch die meisten Sarcome bei Kindern (s. oben) für *Grawitz*sche Tumoren erklärt worden; sie gehören vielmehr dem Typus des Adenosarcoms an.

Mikroskopisch bestehen die *typischen*, **gutartigen** *Hypernephrome* wie die Strumen der Nebenniere (S. 802) aus einem zarten, fast nur aus Kapillaren bestehenden Stroma, das Zellcylinder und Zellgruppen enthält, deren große polygonale Zellen reichlich mit *Fetttröpfchen* gefüllt sein können. Auch drüsenartige Lumina kommen darin vor (Lit. bei *Askanazy*). Zuweilen lassen sich auch annähernd 2—3 Zonen wie an der normalen Nebennierenrinde unterscheiden. Hypernephrome sind meist sehr *glykogenreich*, woher der schaumige, wabige Bau des Protoplasmas rührt. *Blutungen*, *Nekrosen* und *Erweichungen*, welche rote und bräunliche Färbungen und auch cystenartige Höhlen bedingen, kommen zuweilen hier und da vor. — Histologisches Verhalten der *atypischen*, **malignen** *Hypernephrome* s. S. 802.

Neuerdings versuchte *Stoerk* die *nephrogene* Natur der Grawitzschen Tumoren darzutun; nach *St.* wären es *epitheliale Tumoren* (Adenome oder papilläre Kystome resp. Carcinome) tubulären Charakters, die nichts mit versprengten Nebennierenkeimen zu tun hätten. Vorher war noch *Sabolotnow* (Institut *Marchand*, Lit.) durchaus für die Nebennierenherkunft eingetreten; s. auch *Clairmont*, ferner *Neuhäuser*, bes. auch dessen jüngste Implantationsversuche, wobei er in Übereinstimmung mit *Schmieden* entgegen *Stoerk* und *v. Haberer* (Lit.) in Kaninchennieren Nebennierentumoren erzielte, die den Grawitzschen ähnlich sehen. *Zehbe* spricht sich auch für die nephrogene Herkunft aus und glaubt, was aber wohl zu beanstanden sein dürfte, daß sie aus kompensatorischen Wucherungen hervorgehen. Während *Steinke* durch Untersuchung von Nebennierentumoren beim Rind in der Annahme der alten Auffassung der Grawitzschen Tumoren eher bestärkt wird, scheinen *Sisson*, der auch echte Nebennierengeschwülste bei Tieren untersuchte, *Stoerk*'s Zweifel berechtigt. Es bedarf hier noch weiterer Untersuchungen.

4. Allgemeines Verhalten der Nierengeschwülste.

Einbruch in die Nierenvenen ist dabei sehr häufig. Man findet selbst bei kleinen Kindern zuweilen einen fingerdicken Geschwulstzapfen in der Vena renalis, der eventuell bis in die Cava inf. und selbst ins Herz sich fortsetzt (s. z. B. den Fall von *Oberndorfer*). **Metastasen** besonders in den *Lungen* und in der Leber können sich anschließen, doch ist das relativ selten. Metastasen maligner Hypernephrome der Niere *befallen relativ oft das Skelett* (s. Lit. S. 762). Die regionären Lymphdrüsen findet man zuweilen infiltriert.

Oft entsteht **Thrombose von Venenästen** innerhalb des Tumors, die sich auf den Stamm der Vena renalis fortsetzen kann. In den Blutthrombus können dann noch Geschwulstmassen hineinwachsen.

Einbruch des Tumors in das Nierenbecken ist ein sehr häufiger Befund. Die Geschwulstmassen können hier zapfen- oder polypenartig auswachsen und den Ureter verlegen. Teile der Geschwulst, welche abstarben, können zu Konkrementen werden.

Durchbruch durch die fibröse Kapsel ist bei den malignen Tumoren (besonders Erwachsener) gar nicht selten (*Küster*). *Verf.* sah in einem solchen Fall von malignem Hypernephrom bei einem 24jähr. Mädchen einen Durchbruch in das Colon mit ausgedehnter Verjauchung der Geschwulst. — Auch auf die *Nebenniere* kann die Geschwulst übergreifen.

Veränderungen des Bauchsitus bei großen Nierentumoren. Größere Tumoren der *linken* Niere heben meist das *Colon descendens* so empor, daß dasselbe zwischen Tumor und vorderer Bauchwand liegt, von links oben außen nach rechts innen unten über die Geschwulst hinzieht, was auch perkutorisch nachweisbar ist. (Verwechslung mit Retroperitonealtumor s. Fig. 320). Tumoren der *rechten* Niere verschieben das *Colon ascendens* von rechts unten nach links oben.

Klinisches. Der *Harn* kann bei Nierentumoren unverändert sein; bei *Kindern* ist das fast die Regel, und das *erste Symptom* ist hier fast stets die fühlbare Geschwulst. Bei *Erwachsenen* ist dagegen *Hämaturie* nach *Albarran* und *Imbert* das *häufigste* Symptom der Nierengeschwülste, nicht nur der auch histologisch bösartigen, und in 54 % das *Anfangssymptom* (vgl. auch *Albrecht*). Die Passage regenwurmartiger Blutgerinnsel kann *Koliken* wie bei Nierensteinleiden hervorrufen. Später kommen lokale Schmerzen und palpabler Tumor hinzu. Umfang und Sitz der Geschwulst innerhalb der Nierensubstanz hat anscheinend nur wenig Einfluß auf das Auftreten der Häma-

turie. So sah *Verf.* sehr starke, die Nierenexstirpation indizierende Blutungen bei nur kastaniengroßem Hypernephrom bei einem 60jähr. Mann. (S. auch Klinisches bei *Beilby*, *Franck*, *Kümmell*; die Prognose der malignen Nierengeschwülste ist bei früher Operation im allgemeinen relativ günstig.)

C. Parasiten der Niere.

Der wichtigste tierische Parasit der Niere ist der *Echinococcus*. Mitunter entstehen große Säcke; bersten sie und entleeren sie sich in das Nierenbecken, so können sich Haken, Scolices und Stücke der gestreiften Membran mit dem Urin entleeren. Vereitert der Sack, so kann sich Pyämie anschließen.

Distomum haematobium (S. 547) kann sich in großer Menge in der Schleimhaut des Nierenbeckens, der Ureteren und Harnblase etablieren und Entzündungen und Ulcerationen, sowie auch polypöse Exkreszenzen hervorrufen. Näheres S. 547. Eier (Fig. 20 S. 543) erscheinen im *Urin*.

Filaria sanguinis (s. Fig. 94 S. 131) kann *Chylurie* veranlassen, wobei der Harn infolge Anwesenheit zahlreicher Fetttröpfchen fast wie Milch aussieht; Hämaturie kann damit verbunden sein. Lymphsäcke können ins Nierenbecken durchbrechen.

Cysticercus cellulosae und **Pentastomum** sind ohne Bedeutung und selten.

D. Traumen der Niere.

Traumatische *Nierenruptur*, rechts häufiger wie links, entsteht seltener durch direktes Trauma (z. B. Hufschlag, der gleichzeitig Leber und Niere zur Ruptur bringt), als vielmehr durch Sturz, sowie besonders durch Quetschung durch Überfahren (namentlich bei Kindern). Eine alleinige Nierenruptur ist relativ selten. *Querrisse* überwiegen; sie verlaufen senkrecht zur Längsachse der Niere und gehen hauptsächlich vom Hilus aus; maßgebend für diese Richtung der Risse ist der anatomische Aufbau der Niere, nicht (wie z. B. in der Leber) die Art ihrer Befestigung (vgl. *Geill*). Verblutungstod kann folgen. (Über Regenerationsvorgänge, so Wiedervereinigung grader Kanälchen durch Anastomosenbildung, s. *Thorel*, Lit.)

B. Nierenbecken und Ureteren.

I. Mißbildungen (s. S. 806.)

II. Hydronephrose. (Hydronephrotische Atrophie der Niere.)

Findet der Abfluß des Harns an irgend einer Stelle der harnleitenden Wege unterhalb des Nierenbeckens ein Hindernis, so entsteht Stauung des Harns oberhalb des Hindernisses, die sich rückwärts bis in das Nierenbecken fortsetzt. Die hierdurch bewirkte einseitige oder doppelseitige Dilatation des Nierenbeckens heißt *Hydronephrose*. Die Anstauung des Harns im Nierenbecken bewirkt einen Druck auf das Parenchym der Niere. Zunächst werden die Pyramiden abgeplattet, teils durch Druck, den die rückwärtsdrängende Harnmasse ausübt, teils auch dadurch, daß die sich kugelig ausweitenden Kelche die Basis der Pyramiden förmlich in die Breite zerren, wobei die Richtung der Kanälchen bogenförmig oder horizontal wird. Bald wird die Gegend der Pyramiden ausgehöhlt und die Marksubstanz, dann auch die Rinde mehr und mehr platt gedrückt und nach außen ausgeweitet. Von außen zeigt die vergrößerte Niere anfangs kugelige Vorwölbungen, die den ausgeweiteten Kelchen entsprechen. — Mit zunehmender Ausdehnung wandelt sich die Niere mehr und mehr in einen buckeligen, dünnwandigen Sack (*Sackniere*) um, an dem die Parenchymschicht schließlich bis zu völligem Schwund verdünnt sein kann. Die

Innenfläche des Sackes ist spiegelnd glatt, sehnig weiß. Was von Septen in das Innere des mehrkammerigen Sackes hineinragt, sind Reste der Columnae Bertini, die ursprünglich die Pyramiden trennten, sowie die verdickten größeren Blutgefäße, die zwischen zwei Kelchen verlaufen.

Die *Größe* der hydronephrotischen Niere entspricht am häufigsten dem doppelten oder dreifachen Volumen der Niere, zuweilen aber erreicht sie Kindskopf-, Mannskopfgröße, ausnahmsweise die eines großen Ovarialkystoms (Fig. 513), was auch klinisch zu Verwechslungen führen kann; der Sack kann dann 10—12 L. enthalten. — Ist die Sackniere doppelseitig, so kann der *Tod* an Urämie eintreten. — Bei einseitiger Hydronephrose kann sich die andere Niere vergrößern (Gewicht in einer Beob. d. *Verf.* bei 31jähr. schweren Phthisiker 290 g).

Verf. sah einen seltenen Fall (45jähr. Frau), wo der Sack fast mannskopfgroß,

Fig. 512.

Hydronephrose. Längsschnitt durch das in Chromsäure gehärtete Präparat. Sammlung des Breslauer Instituts. $^2/_3$ nat. Gr.

Fig. 513.

Hochgradige linksseitige Hydronephrose (durch spitzwinklige Insertion des Ureters am Nierenbecken bedingt). Bei Eröffnung des Abdomens wird ein mächtiger, buckliger, subperitonealer, wässerig durchscheinender Sack sichtbar (quer 30 cm), auf dessen Höhe das Quercolon mit Netz liegt. Die Milz nach der Mittellinie emporgehoben; rechts davon der Magen unter der Leber. (Hinter und unter dem Magen lag das Dünndarmconvolut.) Ein kindskopfgroßer, ins kleine Becken eingepreßter Fortsatz des Sackes komprimierte auch den r. Ureter. 33 jähr. Frau mit Lungenphthise. Eigene Beob. des *Verf.* Gezeichnet von cand. med. *Fritz Müller*, Basel.

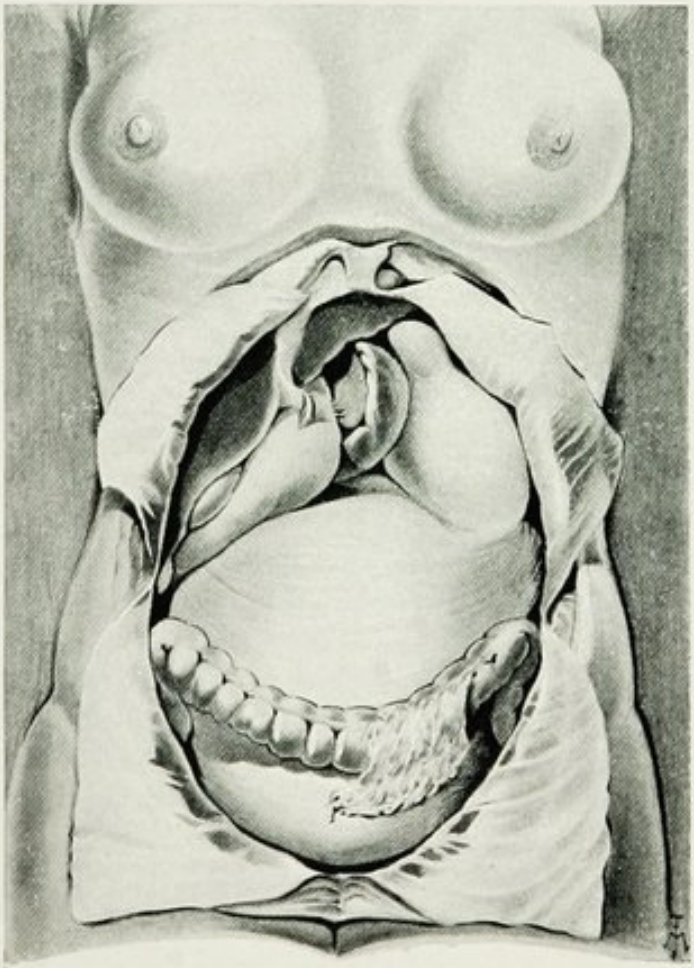

Fig. 513.

die Niere aber nur ganz wenig ausgehöhlt war; die Aussackung erfolgte divertikelartig *aus dem Hilus heraus*; auch bei Kindern sah *Verf.* ähnliche Bilder. *Morgenstern* erwähnt ein Riesen-*Divertikel* des Nierenbeckens bei krebsiger Stenose des Ureters.

Nach traumatischer Stenose des Ureters nahe der Niere kann der danach entstehende hydronephrotische Sack später *platzen*, und es kann sich *durch Abhebung der Capsula adiposa* ein *neuer* mächtiger *Sack* bilden. Solche Bilder sind recht überraschend. *Verf.* sah eine solche *pararenale Hydronephrose* an der l. Niere eines 50jähr. Mannes nach Quetschung der l. Bauchseite durch ein Lastwagenrad. (Über Hydronephrosenruptur vgl. *v. Saar.*)

Ganz selten ist die sog. *perirenale Hydronephrose*, eine Abhebung der fibrösen Kapsel (durch Ödem? *Minkowski*) unter starker Flüssigkeitsansammlung. Dieses Hygroma renis intracapsulare (*Ponfick*) führt *Coenen* auf ein *perirenales Hämatom* zurück; vgl. auch *Hagemann*.

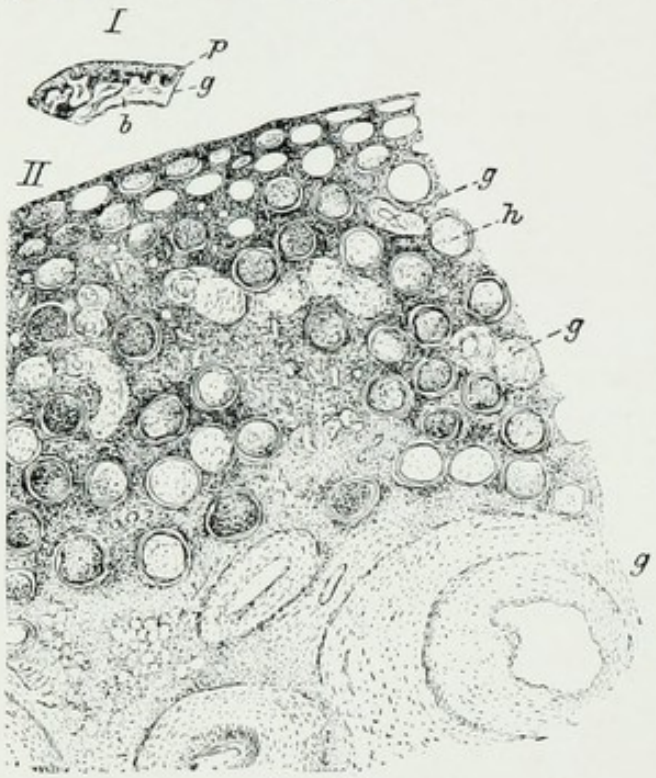

Fig. 514.
Hydronephrotische Atrophie der Niere.
I Stück von einer starken Hydronephrose, ganze Dicke der Sackwand in nat. Größe. *p* Parenchym. *g* Gefäße. *b* Nierenbecken.
II Von derselben Niere. *h* Glomeruli; zum Teil hyalin, meist lose in den Kapseln. *g* Blutgefäße, sehr stark verdickt. Im zellreichen Zwischengewebe hier und da atrophische Kanälchen. Mittl. Vergr.

Liegt das Hindernis für die Harnentleerung *unterhalb* der *Ureteren*, so dehnen sich diese mehr oder weniger stark aus und nehmen einen mehr und mehr geschlängelten Verlauf. Sie sind dünn und durchsichtig. — Bei einseitigem Hindernis kann die *Dilatation des Ureters* enorm werden. So sah *Verf.* bei einem Prostatiker den linken Ureter *wie eine stark gefüllte Dünndarmschlinge ausgedehnt* als wasserhell durchscheinende, S-förmige Wurst auf der Beckenschaufel liegen; er war durch die Bauchdecken wie eine Geschwulst durchzufühlen.

Selten kommt es hier zu *Papillennekrose*, und zwar rein mechanisch ohne Bakterienwirkung (*Chiari*); vgl. S. 849.

Mikroskopisch sieht man in den frühen Stadien Atrophie, Trübung und leichte fettige Degeneration von *Harnkanälchen* und *Glomeruli* und vielfach Cylinder und Eiweiß in denselben. Die Harnkanälchen der Pyramiden sind oft harmonikaartig zusammengedrückt; später erhält man ein Bild, welches mit dem der *interstitiellen chronischen Nephritis* in etwa übereinstimmt. Fig. 514 stellt ein *sehr* vorgeschrittenes Stadium dar. *Glomeruli*, teils nur verkleinert, teils in verschiedenen Stadien der Verödung und Schrumpfung, manche lose von verdickten Kapseln umgeben, liegen dicht beieinander, massenhaft in einem Gesichtsfeld; hier und da sieht man *atrophische Kanälchen*, vielfach auch zellenlose Spalten und *verdickte Gefäße*, alles in *zellreichem Bindegewebe* gelegen. Arterien wie Venen können enorm verdickt sein. Wie *Orth* betont, bleiben die Glomeruli bei der Hydronephrose meist auffallend lange erhalten; das zeigen auch die Experimente *Ponfick*'s; schließlich veröden sie aber doch (s. Fig. 514).

Die *Gefäßverdickung* ist zum Teil als entzündlich aufzufassen wie die Gefäßveränderungen bei anderen interstitiellen Entzündungen; zum größeren Teil liegt aber wohl eine Hypertrophie vor, welche bei Arterien und Venen auf Druckerhöhung zu beziehen ist, die bei den Venen

durch Stauung bewirkt wird, bei den in der Circulation gewaltig beeinträchtigten Arterien dagegen durch erhöhte Funktion zustande kommt. Aus demselben Grunde bildet sich nicht selten *Herzhypertrophie* bei Hydronephrose aus.

Der *Inhalt des Sackes bei Hydronephrose* enthält anfangs neben Eiweiß typische Harnbestandteile (Harnstoff, Harnsäure usw.). Mit der Zeit verliert er aber mehr und mehr (wohl durch Resorption von seiten der Lymphgefäße) den Charakter von Urin; er besteht aus einer eiweißhaltigen Flüssigkeit, die zum Teil aus den Gefäßen (Glomeruli) stammt und Bluttranssudat ist, zum Teil ein Sekret oder Exsudat der Schleimhaut des Nierenbeckens darstellt (analog dem Hydrops vesicae felleae). Selten ist der Inhalt dick, kolloid, zuweilen blutig, schokoladenartig oder cholestearinhaltig.

Die Ursachen der Hydronephrose können sein:

a) **angeboren.** Setzt sich die Mündung des Ureters oben seitlich oder an anderer Stelle spitzwinklig an das Nierenbecken an, so kann bei starker Füllung desselben die Abgangsstelle des Ureters klappenartig verschlossen werden (*Klappenhydronephrose*); dieselbe kann einen intermittierenden Charakter haben. *Bazy* erblickt die Ursache der intermittierenden Hydronephrose in einer besonderen kongenitalen Disposition des Nierenbeckens (großes Becken mit horizontalem Typus), an die sich Ptose und Motilität der Niere anschließen; letztere können dann annuläre oder lineare Einziehungen, Torsionen und Falten des Ureters bedingen. Solche Klappenhydronephrosen kommen auch schon intrauterin zustande; so fand *Verf.* bei einem 15täg. Kind einen der Niere eines Erwachsenen an Größe entsprechenden hydronephrotischen Sack. Auch angeborene *Stenose* und *Atresie* der Ureteren (s. S. 806) oder der Urethra oder ein Divertikel am Blasenende des Ureters (das sich in den Ureter hineindrängt) und selbst Phimose kommen in Betracht. Ferner *abnorme Verhältnisse der Gefäße* zum Nierenhilus; so können Stamm oder Äste der A. oder Vena renalis oder die Vena sperm. dextr. über den Ureter laufen oder akzessorische Gefäße (s. *Ekehorn*, *Merkel*, Lit.), die den Ureter vorn oder hinten kreuzen, den Abfluß des Harns erschweren und ventilartige Klappenbildung und spitzwinklige Insertion des Ureters veranlassen.

b) **erworben.** Hier sind zu nennen: *Harnsteine*, welche im Nierenbecken, im Ureter oder in der Blase liegen. — Primäre *Tumoren* des Nierenbeckens, Ureters (sehr selten), der Blase, Tumoren und gutartige Hypertrophie der Prostata, große Tumoren der Bauchhöhle, z. B. Ovarialkystome. Traumatische, narbige, entzündliche, seltener tuberkulöse *Stenosen* der Ureteren (was *Verf.* schon bei einem 11monatl. Knäblein sah), Tripperstrikturen der Urethra. Sekundär auf die Blase oder Ureteren übergreifende Tumoren, besonders *Carcinome des Uterus*; letztere geben sehr häufig Veranlassung zu Hydronephrose und Urämie; zuweilen besteht dann noch Amyloid der Nieren; ferner kann auch bei Magen- oder Gallenblasen- u. a. Carcinomen mit Beteiligung des Peritoneums und der Bauchlymphdrüsen eine krebsige Ureteren-Stenose durch Einengung von außen, seltener auch durch Entwicklung von Knötchen und Infiltraten an der Innenfläche entstehen. — Auch durch *Lageveränderungen*, Verschiebung, Verzerrung der Niere oder des Ureters, so z. B. auch bei hochgradiger Kyphoskoliose, selten durch Torsion *beweglicher Nieren*, kann Hydronephrose zustande kommen, indem entweder Falten oder Klappenbildung oder eine förmliche Knickung am Ureter entsteht (vgl. Ren mobilis S. 807). — Experimentelle Hydronephrose s. *Ponfick*.

Es mag noch bemerkt werden, daß die Ursachen, welche Hydronephrose veranlassen, niemals imstande sind, eine Cystenniere (s. S. 859) hervorzurufen (vgl. auch *Orth*, *Ruckert*). Doch können Cystenniere und Hydronephrose kombiniert vorkommen.

Bei der *intermittierenden Hydronephrose* entsteht Urinstauung im Nierenbecken, eventuell im Ureter, hervorgerufen durch ein für immer oder temporär wieder verschwindendes Hindernis, wie Nieren-Ureterensteine, Dislokation der Niere, primäre und sekundäre Veränderungen am Ureter (vgl. 806), Kompression oder Verlagerung desselben, Traumen (vgl. *Michalski*). *Bazy* sucht die kongenitale Disposition im Becken der Niere (großes Becken mit horizontalem

Typus), womit sich dann Einziehungen, Torsionen, Falten im oberen Teil des Ureters verbänden.

Cystische Dilatation des Blasenendes des Ureters s. S. 806.

III. Konkrementbildung in der Niere, im Nierenbecken und in den Ureteren. Nephrolithiasis, Nierensteinkrankheit.

Die *Nierensteine* können entweder im Nierenbecken und in den Kelchen entstehen oder aber in den Nieren angelegt sein und im Becken ihre weitere Ausbildung erfahren. Meist sind sie nur einseitig, kommen aber auch oft in beiden Nieren vor. Nach der Größe der Konkremente unterscheidet man a) pulverigen *Nierensand*, b) grobkörnigen *Nierengries*, der wie grobe Sandkörner aussieht; beide können den Ureter leicht passieren. Sand und Gries bestehen meist aus Harnsäure und deren Salzen. c) *Nierensteine*, gröbere Konkremente. Zahl, Größe, Gewicht (die Göttinger Sammlung besitzt einen Stein von 267 g *) und die chemische Zusammensetzung der Steine sind sehr verschieden. Die meisten Nierensteine sind hirsekorn- bis erbsengroß. Größere Nierensteine haben sehr verschiedene Form; häufig sind es zackig-ästige Gebilde, die sich der Form des Nierenbeckens zuweilen wie ein Ausguß anpassen; andere sind korallenstock- oder geweihartig verästelt oder von der Gestalt pyramidenförmiger Räucherkerzchen (Fig. 515).

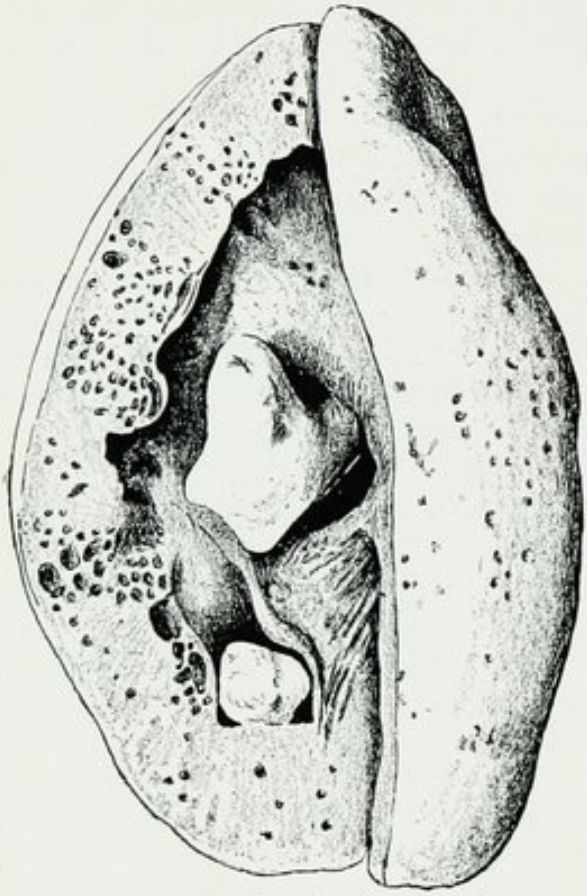

Fig. 515.

Steine im Nierenbecken. Nach Durchschneidung der Niere sieht man im Nierenbecken 2 *Steine* (*Urate*), *von denen der größere den Ureter teilweise verlegt.* Zahlreiche Abscesse, die am Spirituspräparat als Löcher erscheinen (*Pyelonephritis calculosa*). Samml. des pathol. Instituts zu Breslau.

Allgemeines über die Entstehung der Harnsteine (Urolithen).

Wie durch die Untersuchungen von *Ebstein*, *Posner* u. a. gezeigt wurde, handelt es sich bei den im Harn auftretenden Steinen (Konkrement-Niederschlägen von Harnbestandteilen), die sich in Niere, Nierenbecken, Blase, sogar in der Urethra und im Präputialsack bilden können, und häufig von oben nach einer tiefer gelegenen Stelle geschwemmt werden, *nicht einfach um Niederschläge von steinbildenden* Massen, sondern es ist zum Zustandekommen eines Steins nötig: a) ein **Eiweißstroma,** *welches das organische Gerüst des Steins bildet*; b) **Steinbildner,** *welche aus dem Harn ausfallen* und demnach selten völlig rein sind, sondern meist verschiedene, in sehr variablem Verhältnis gemischte Bestandteile desselben darstellen. *Die Steinbildner lagern*

*) Dieser Stein ist mit Gewichtsangabe bei *Orth* (Lehrb. II. Bd. S. 196) abgebildet. *Dietrich* sah einen Stein von 550 g.

sich nicht einfach aneinander, sondern werden in dem Eiweißgerüst abgelagert. Die Eiweißmassen sind wahrscheinlich hier imstande, kristallinische Körper aus ihren Lösungen zu fällen (in gleicher Weise wie nach *Steinmann*'s Untersuchungen Hühnereiweiß aus Lösungen von Kalksalzen Calciumcarbonat zur Abscheidung bringt). Das organische albuminöse Substrat der Konkremente wird *von der Schleimhaut geliefert*, was dann leicht geschieht, wenn ein *Katarrh* derselben reichlich schleimiges Sekret produziert. c) Wie es von *Fremdkörpern*, die von außen zufällig in die Harnwege eingeführt wurden, feststeht, ist es auch von *abgestorbenen Gewebsmassen*, *Epithelfetzen*, Blut oder Schleim und auch von Bakterien in den Harnwegen anzunehmen, daß sie den *ersten Angriffspunkt für die Steinbildung* abgeben; d. h. es bilden sich, wenn ein echtes Konkrement zustande kommen soll, um diese toten Körper als **Kerne** Eiweißmassen, die ein Produkt der durch den Fremdkörper gereizten Schleimhaut sein können, und diese werden dann mit den aus dem Harn ausfallenden Substanzen imprägniert. — *Schmorl* zeigte, daß es kleine, teilweise aber auch kirschgroße, weiche Konkremente gibt, die wesentlich aus *Bakterien* bestehen, die in ein konzentrisch angeordnetes Gerüst von eiweißhaltigem Material eingeschlossen sind (s. auch *Jores*). — (Schlagen sich Salze unvermittelt auf einen Fremdkörper nieder, so spricht man von *Inkrustation.*)

Über die *eigentlichen Ursachen der Nephrolithiasis* weiß man nichts. Erfahrungsgemäß wird sie aber begünstigt durch Stoffwechselstörungen, vor allem durch die harnsaure Diathese (Gicht); s. S. 779. Männer werden häufiger betroffen als Frauen. Sehr oft erkranken auch schon Kinder, und auf die Kindheit datieren wohl auch öfter Nieren- und Blasensteine bei Erwachsenen zurück (vgl. *Mousseaux*). — *Einseitige* Nephrolithiasis kann sich mit Entwicklungsstörungen der Niere oder ihres Beckens kombinieren, desgl. mit Geschwülsten. Hier spielen dann lokale Momente eine ätiologische Rolle. — Infektion der Harnwege mit Zersetzung des Harns kann Steinbildung bewirken (vgl. Steinbildung im Nierenbecken nach Verletzungen der Wirbelsäule und Blasenlähmung).

Den wesentlichsten **chemischen Bestandteilen** nach unterscheidet man:

1. **Uratsteine,** *Steine aus reiner Harnsäure oder aus harnsauren Salzen* (Na, NH_3, Mg). Sie sind die häufigsten Steine, von *mittelharter* Konsistenz, glatter oder granulierter oder höckeriger Oberfläche, gelblicher, *bräunlicher* oder rotbrauner Farbe. Auf dem Bruch sind sie meist geschichtet. Die bei Säuglingen vorkommenden Steine wurden bereits erwähnt (bei Harnsäure-Infarkt S. 856). Das Zustandekommen der Harnsäuresteine setzt eine abnorme, stark *saure Beschaffenheit des Harns* voraus. (Uratsteinchen lösen sich in Formalin und lassen sich so gut zu mikroskopischen Schnitten verarbeiten. *Orth.*)

2. **Oxalatsteine,** *Steine aus oxalsaurem Kalk, sehr hart*, meist klein, warzig, *maulbeerartig*, morgensternförmig, *geeignet die Schleimhaut zu lädieren*, an sich farblos, aber durch Hämatin hell- oder dunkelbraun bis schwarzbraun gefärbt. Bruchfläche zuweilen radiär. Rein sind diese Steine selten. Oft bilden sie einen Mantel um Harnsäuresteine. Auch diese Steine bilden sich im *sauren Harn.* (*Ebstein* und *Nicolaier* erzeugten Oxamidkonkretionen bei Tieren durch Oxamidfütterung.)

3. **Phosphatsteine,** *Steine aus phosphorsauren Salzen*; phosphorsaurer Kalk und phosphorsaure Ammoniak-Magnesia (Tripelphosphat) kommen meist gemischt darin vor. Sie sind *kreideartig* und um so *brüchiger*, je mehr Tripelphosphat sie enthalten. Sie *entstehen nur im alkalisch zersetzten Harn.* Oft bilden sie Mäntel um Harnsäuresteine (Fig. 523 S. 890) oder um Oxalatsteine. Seltener sind sie rein.

Seltene Steine.

4. **Cystinsteine,** meistens rundlich, weiß oder bernsteingelb, von glatter Oberfläche, blätterigem Bruch; sie können im Nierenbecken in großer Menge vorkommen. Die Basler Sammlung besitzt ein solches Präparat. Sie bilden sich, wenn die Nieren Cystin ausscheiden, was sehr selten ist und nach *Baumann* und *v. Udransky*, *Brieger* auf einer durch besondere Bakterien hervorgerufenen Eiweißzersetzung im Darm beruht. Cystin ist N- und S-haltig.

Cystinurie besteht bei manchen Individuen zeitlebens und kommt, wie schon lange bekannt ist, in gewissen Familien auch hereditär vor. *Abderhalden* hat das z. B. durch drei Generationen in einer Basler Familie nachweisen können, in welcher *Verf.* bei Gelegenheit der Sektion eines an progressiver Atrophie zugrunde gegangenen Kindes von 21 Monaten eine hochgradige *Cystindiathese* aufgefunden hatte *). Abbild. von Cystin s. Fig. II auf Taf. II im Anhang. — 5. Steine aus *kohlensaurem Kalk*, **Karbonatsteine,** meist klein, weißlich oder bräunlich, mit erdigem Bruch. — 6. **Xanthinsteine** (ganz selten), brüchig, glatt, glänzend, geschichtet, gelbbraun bis dunkelbraun; Wachsglanz beim Reiben der Bruchflächen.

Sehr selten sind die sog. *Eiweißsteine* (Fibrinkonkretionen, Faserstoffsteine), wobei nur der Kern inkrustiert wurde. Ganz ungewöhnlich ist dabei die Entleerung membranöser, von der Oberfläche der Steine abgelöster Fetzen mit dem Urin (*Morawitz* u. *Adrian*, Lit.).

Primäre und sekundäre Steinbildung.

Ultzmann unterscheidet *primäre* Steinbildung, wobei der Kern aus Steinbildnern besteht, welche sich im sauren Harn niederschlagen, und *sekundäre* Steinbildung, wobei die Steine entweder einen Fremdkörper oder aber die Sedimentbildner des sauren Harns als Kern enthalten. (1., 2. [4. und 6.] sind primäre Steinbildner, 3. ist ein sekundärer.) Rufen primäre Steinbildner unter Hilfe von Bakterien Eiterung und alkalische Zersetzung des Harns hervor, so können sich, wie oben erwähnt, auf ihnen als dem Kern mächtige Schichten sekundärer Steinbildner auflagern (s. Fig. 523 auf S. 890). *Kleinschmidt* spricht von *Diathesensteinen* (1. reine Harnsäuresteine, 2. [4. u. 6.]), die aus Substanzen bestehen, welche in größeren Mengen durch die Nieren ausgeschieden werden können, ohne Veränderungen an ihnen hervorzurufen, und *Entzündungssteinen*, bei denen als Steinbildner nur solche Bestandteile teilnehmen, die infolge bakterieller Entzündung im Urin zum Ausfallen kommen (Ammoniumurat, Calciumoxalat, Calciumcarbonat und Phosphate); hier wären dann auch Entzündungserscheinungen der Nieren vorhanden.

Die *wichtigsten Folgen der Nierensteine* sind: Entzündung des Nierenbeckens **(Pyelitis calculosa),** die in einfachem Katarrh bestehen kann und bei längerer Dauer zu schwieliger Verdickung führt oder aber den Charakter der Eiterung annimmt. Häufig entstehen infolge der mechanischen Läsionen *Blutungen* und nekrotisch-diphtherische Veränderungen der Wand, welche *Perforation* veranlassen können. Wird der Ureter verlegt, so entsteht *Hydronephrose* oder aber *Pyonephrose*, welche durch Zersetzungen im stagnierenden Harn und hinzukommende Eitererreger bedingt wird. Im Nierenparenchym treten bei längerer Dauer der Nierenbeckenentzündung interstitielle, zu Bindegewebsbildung führende Wucherungen oder Abscesse auf (*Pyelonephritis*), und während eines sehr chronischen Verlaufs der Erkrankung kann die ganze Niere zerstört und in einen von Eiter und Steinen gefüllten, meist dickwandigen *Sack* verwandelt werden, der sich in seltenen Fällen in das *Abdomen* oder unter Elimination der Steine in den Darm entleert (Spontanheilung), häufiger in das *perirenale Zellgewebe durchbricht.* Letzteres nennt man *Perinephritis* (s. S. 877). Es entsteht dann hier eine chronische, eitrige oder jauchige Entzündung.

Mitunter *schrumpft* die Niere später zu einem schwieligen, zuweilen auch vorwiegend aus Fettgewebe bestehenden, die Steine umschließenden Gebilde ein. *Verf.* fand bei einer

*) Über diesen Fall von *Cystindiathese*, der ein völliges *Unikum* darstellt, indem sich kreideweiße *Cystinablagerungen in verschiedenen inneren Organen* (Nieren, Darmwand, Mesenterialdrüsen, Leber und besonders massenhaft in der Milz — hier zugleich mit reichlichem eisenhaltigem Pigment) fanden, wird *Verf.* noch an anderer Stelle genauer berichten. (Der Fall wurde auf Anregung des *Verf.*'s bereits kurz bei *Abderhalden* erwähnt.)

65jähr. Frau die so veränderte l. Niere mit Steinen nur 27 g schwer; die hypertrophische r. Niere wog 192 g.

Wandert der Stein nach abwärts, so kann er im *Ureter* Läsionen und Ulcerationen veranlassen, denen Strikturen folgen können. Wenn der Stein fest stecken bleibt — was häufig da stattfindet, wo der Ureter an die Blase herantritt —, so kann er zu Blutungen, Ulceration, dekubitaler Nekrose und zu Perforation in die Bauchhöhle oder schon vorher zu Peritonitis führen. Er kann aber auch unter Bildung einer Ureter-Blasenfistel in die Blase gelangen (ein Pendant zur Choledochus-Duodenalfistel).

(Für *Röntgenstrahlen* sind *Urate* am meisten durchgängig; diese geben daher die undeutlichsten Bilder bei Röntgenaufnahmen. *Oxalatsteine* sind am deutlichsten. *Phosphatsteine* stehen ungefähr in der Mitte.)

Stößt ein Stein bei seinem Durchgang durch den Ureter auf ein Hindernis, so entstehen durch die nun folgende, sich nach oben fortsetzende Harnstauung Kontraktionen des Nierenbeckens, Zerrungen und damit verbundene akute heftigste Schmerzen, die sog. **Nierensteinkolik,** die anfallsweise und eventuell mit Erbrechen auftritt (dabei kann Hämaturie auftreten). Ganz ähnliche Koliken können auch bei Nierentumoren entstehen, wenn wurmartige Blutgerinnsel den Ureter prävesikal verstopfen. (Der Ureter selbst hat keine sensiblen, sondern nur sympathische Fasern, wohl aber seine Umgebung; der Sympathicus leitet jedoch die Schmerzempfindung in das Rückenmark und der Patient projiziert den Schmerz peripherwärts.) — *Werden beide Ureteren verstopft* oder einer, wenn die andere Niere fehlt oder ihre Funktion einstellte, so entsteht *Anurie*, und hält dieselbe tagelang an, so tritt der Tod an *Urämie* ein, was aber hier immerhin selten ist. — *Nephrolithiasis*, die abgesehen von den Koliken noch mit Nierenschmerzen und Hämaturie einhergehen kann, ist *klinisch* sicher nachzuweisen, wenn Konkremente im Harn erscheinen. Sie kann auch völlig symptomlos verlaufen und, wie *Verf.* öfter sah, selbst wenn sie hochgradig ist, ein zufälliger Sektionsbefund sein.

(Experimentelles über Veränderungen im Harnapparat durch Steine s. *Kumita*, Inst. Ponfick.)

VI. Entzündungen des Nierenbeckens und des Ureters, Pyelitis und Ureteritis. Geschwülste.

Diese Entzündungen können so entstehen, daß a) *infektiöse Substanzen* durch die Niere ausgeschieden werden und das Nierenbecken und die Ureteren oder den gestauten Harn infizieren **(infektiöse Ausscheidungspyelitis** und **-ureteritis).** Das kommt bei *Infektionskrankheiten* (Typhus, Pocken, Diphtherie, Pyämie, Influenza, vgl. *Saathoff*, usw.) vor, wird aber auch für relativ harmlose *Saprophyten* angenommen, die z. B. aus dem Darmkanal in das Blut übertreten und dann in die Nieren gelangen. Diese *primäre* Entzündung ist meist eine *katarrhalische*, die oft zugleich mit kleinen Hämorrhagien einhergeht, oder aber eine *eitrige* (typhöse Pyonephrose s. *Meyer* u. *Ahreiner*). — b) Ebenso können manche *toxische Substanzen* (z. B. Cantharidin, Copaivabalsam u. a.) bei ihrer Ausscheidung Pyelitis hervorrufen **(toxische Ausscheidungspyelitis und -ureteritis).** — c) **Autochthone** *Pyelitis und Ureteritis* schließen sich an *lokale* Erkrankungen an, so an *Steine*, Tumoren, sowie an *Parasiten* (vgl. S. 868), Blutgerinnsel und echte Fremdkörper. Die häufigste dieser Formen ist die *Pyelitis* und *Ureteritis calculosa* (vgl. S. 848); Infektion durch Hinzugelangen von Colibakterien auf dem Lymphweg; vgl. auch Schwangerschaftspyelitis S. 848. — d) Am häufigsten entsteht Ureteritis und Pyelitis *fortgeleitet*, resp. **aufsteigend** von Erkrankungen der Harnröhre oder der Blase **(ascendierende Ureteritis und Pyelitis).** Vor allem sind hier zu nennen **Veränderungen der Harnröhre:** *Tripper*, Verengerung durch *Strikturen* und *Prostatahypertrophie*; **Veränderungen der Blase:** *Cystitis bei Blasenlähmung* infolge von Rückenmarksleiden, Cystitis bei *Stein- oder Geschwulstbildung*, Prostatahypertrophie und *Katheterismus* usw. Die aufsteigende Pyelitis, an die sich oft eitrige

Nephritis anschließt, hat meist einen *eitrigen* oder *diphtherischen Charakter.* Man findet bakteriologisch *Eiterkokken, Tripperkokken, Bacterium coli.* Die Ureteren können die Entzündung kontinuierlich von der Blase zum Nierenbecken fortleiten, oder sie werden quasi übersprungen. *Die Bakterien steigen passiv in dem stagnierenden Harn nach oben.*

Praktisch wichtig und sehr häufig ist die *Pyelitis*, richtiger *Pyelocystitis des Kindesalters*, die bes. beim weiblichen Geschlecht im 1. bis 3. Lebenshalbjahr auftritt und durch Aufsteigen von Colibacillen von der Harnröhre aus erfolgt. *Göppert* fand sie in 1,1—1,2% der Sprechstundenkinder. Der trübe, helle, meist saure Urin enthält reichlich Leukocyten und Stäbchen und wechselnden Eiweißgehalt.

Die seltene *Ureteritis membranacea* oder pseudo-membranacea kann zu *Fibrinurie* und *Mucinurie* führen (vgl. bei *Senator, Mannaberg, Imbert* u. a.).

Bei **diphtherischer Entzündung** sieht man mißfarbene Schorfe auf der hyperämisch-hämorrhagischen, hier und da ulcerierten Schleimhaut. Aus dem zersetzten Harn fallen oft Niederschläge aus, welche die Schleimhaut inkrustieren.

Tritt zu einer bereits bestehenden **Hydronephrose** eine eitrige Infektion hinzu, so entsteht die **Pyonephrose.** An eitrige Entzündungen des Nierenbeckens (eitrige Pyelitis) schließt sich häufig eine eitrige Nierenentzündung an **(Pyelonephritis).**

Tuberkulose s. S. 851, 853.

Pyelitis und Ureteritis cystica.

Bei chronischer Entzündung des *Nierenbeckens* und der *Ureteren* sowie der *Harnblase* (S. 878) können nicht selten miliare (Verwechslung mit Tuberkeln !), tautropfenartige und bis erbsengroße Cysten entstehen, welche oft dicht, beerenartig beieinander sitzen, gewöhnlich stark aus der Mucosa vorspringen und einen dünnen, wässerigen bis gelben oder dicken, sagoartigen, bräunlichen Inhalt haben (Fig. 516). — Über die *Entstehung* der Cysten sind die Ansichten geteilt. Eine Anzahl von Autoren war geneigt, *Sporozoen* für die Entstehung verantwortlich zu machen (*Pisenti, von Kahlden* u. a.), wozu die im Cysteninhalt enthaltenen homogenen, vielgestaltigen, rundlichen und ovalen Gebilde verleiteten. Unter Berücksichtigung der Besonderheiten des mikroskopischen Baues der Schleimhaut der gesamten Harnwege (*Aschoff*) hat aber die Mehrzahl der Untersucher diese Genese abgelehnt. Jene Besonderheiten bestehen einmal im Vorhandensein abgeschnürter epithelialer Massen (*v. Brunn*'s Epithelnester), die teils durch Überbrückung des Epithels der Oberfläche durch eindringende Bindegewebsleisten, teils durch Sprossung des Epithels in die Tiefe entstehen (*Beneke*), und von welchen teilweise wieder Sprossen und drüsenähnliche Wucherungen ausgehen, Gebilde, die sich erst beim Erwachsenen finden und die Neigung haben, sich gegen die Schleimhautoberfläche abzuschließen. Unter dem Einfluß chronischer Entzündung kommt es hier zu Zellwucherungen (Ähnlichkeit mit Carcinom !) und innerhalb derselben zu einem teils hydropischen, teils kolloiden Zellzerfall, welch letzteren man als hyalin (*Lubarsch*) oder als schleimig (*Aschoff*) bezeichnet, und der jene sporozoenartigen Bildungen im Cysteninhalt bedingt (s. auch *Stoerk*, bes. *Herxheimer*, ferner *Saltykow*). Vielleicht kann auch seröse Transsudation (*Aschoff, Róna*), jedenfalls nur selten eine Blutung (*Ribbert*) zur Cystenbildung beitragen.

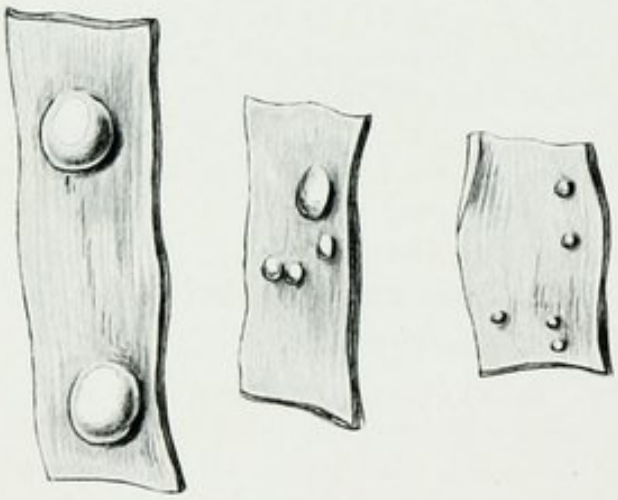

Fig. 516.
Ureteritis cystica. 3 verschiedene Stellen desselben Ureters. Nat. Gr.

Pyelitis und Ureteritis polyposa.

Bei *chronischen, meist eitrigen Entzündungen* des Nierenbeckens und des Ureters können sich die Teile erheblich verdicken und hier oder da zottige oder dicke, glatte Polypen bilden. Auch ohne Entzündungen kommen in seltenen Fällen Polypen vor. Am Ureter ist beides sehr selten. — *Verf.* sezierte einen jungen Mann, bei dem seit Jahren der Urin stets grobe Beimengungen von unverdauten Speisemassen (z. B. sogar Spargelstückchen) zeigte. Es fand sich eine kreisrunde, zweimarkstückgroße Öffnung, die von dem Duodenum (weit unter der Papille) unmittelbar in das mäßig ausgeweitete Nierenbecken der im übrigen fast unkenntlichen, schwielig umgewandelten und in Fett eingepackten rechten Niere führte. In dem auf Fingerdicke erweiterten, in seiner Wand verdickten, innen grau gefärbten *Ureter* fanden sich zahlreiche kleinere und dickere, darunter manche 2—3 cm lange, graublaue und blaurote, weiche *Polypen*, die auch das Orificium vesicale des leicht prolabierten Ureters wie ein Kranz dicht umgaben; Urethra hinten etwas ausgeweitet. Vielleicht hat es sich hier um Lithonephrose, Perinephritis, Perforation und Entleerung der Steine in den Darm gehandelt.

Epithelmetaplasie. Nierenbecken und Ureter besitzen geschichtetes Pflasterepithel, sog. Übergangsepithel. Bei chronischen Entzündungen, vor allem auch bei Tuberkulose kann das Epithel in seinen obersten Schichten *verhornen* und *epidermisähnlich* aussehen (*Leukoplakie*). Eine solche dermoidale Umwandlung kann auch in der *Harnblase* vorkommen. Bilden sich atlasglänzende Schüppchen von verhornten Zellen und Cholestearintafeln, oft sogar ein förmlicher Grützbrei, der die infiltrierte und zuweilen papillär gewucherte Schleimhaut bedeckt, so spricht man auch von *Cholesteatom*.

Geschwülste. (**Lit.** im Anhang.) Von der Mucosa können verschiedene Arten von **Carcinom,** *Cylinderzellkrebse* von solidem oder von drüsenähnlichem oder von papillärem Bau, sowie auch verhornende *Plattenepithelkrebse* ausgehen, was zuweilen nach vorheriger epidermoidaler Umwandlung der Mucosa z. B. auch bei *Steinbildung* geschehen kann; in einem solchen Basler Fall fand sich im Nierenbecken ein großer verästelter Stein (Oxalatkern mit Kalksalzmantel) von 93,1 g Gewicht. — Selten sind gutartige, eventuell multiple, denen der Blase analoge *Zottengeschwülste*, zuweilen auch zugleich in unteren Abschnitten der Harnwege (Lit. bei *Busse, Savory* u. *Nash*). — Sonstige Geschwülste, besonders *sarcomähnliche* (*Verf.* sah einen Fall bei einem 16jähr. Mädchen), welche glatte und quergestreifte Muskelfasern, auch Drüsenbildungen enthalten können, sind sehr selten. — *Hämaturie* ist meist das erste Symptom.

Sekundäre Carcinome vgl. S. 871, *sekundäre Sarcome* vgl. z. B. den Fall einer 30jähr. Frau mit Retroperitonealtumoren, S. 558.

Tierische Parasiten des Nierenbeckens und Ureters s. S. 868.

Anhang.

Perinephritis und Paranephritis. — (Pararenale Geschwülste.)

Eine Eiterung, welche speziell die Kapseln der Nieren, vor allem die Fettkapsel beteiligt, bezeichnet man als **eitrige Perinephritis,** während, wenn die weitere Umgebung mit in die eitrige Entzündung hineingezogen wird, eine **eitrige Paranephritis** vorliegt. Die Entzündung kann auch einen *eitrig-jauchigen* Charakter haben.

Entstehung: Die häufigste Ursache sind Eiterungen verschiedenster Herkunft in der *Niere* und im *Nierenbecken*. — Das lockere, fettreiche Bindegewebe, von welchem die Niere umgeben wird (das Nierenlager), kann aber auch auf verschiedene andere Weisen infiziert werden, so im Anschluß an *perityphlitische Abscesse, Parametritis, Thrombophlebitis spermatica, Psoasabscesse* (nach Spondylitis), *Milz-, Leberabscesse, Periproctitis*, an eitrige Affektionen der *Brusthöhle*, z. B. bei Aktinomykose; ferner kann Paranephritis *traumatisch*, sowie nach operativen Eingriffen, z. B. nach Exstirpation der Niere (wegen Geschwulst, Tuberkulose u. a.) entstehen und soll sogar ein *primäres Leiden* darstellen können, dessen Ätiologie freilich dunkel ist.

Durchbruch der peri- und paranephritischen Abscesse oder auch eines Nierenabscesses kann nach verschiedenen *Richtungen* hin stattfinden; der gefährlichste ist der in die *Bauch-*

höhle oder in die *Pleurahöhle*. Sonst kann der Durchbruch erfolgen in die *Harnwege* (Nierenbecken oder Ureter), worauf reichlicher Eiter im Urin auftritt; ferner in den *Darm*, besonders das Colon, aber auch in das Duodenum (vgl. die auf S. 877 mitgeteilte Beobachtung des *Verfasser*'s), wobei Eiter durch den Stuhl entleert wird. Selten findet Durchbruch in die *Milz* oder *Leber* statt, häufiger in die *Weichteile der Lumbalgegend* und dann eventuell spontan nach außen, oder der Absceß *senkt sich auf* dem *Ileopsoas*, oder indem er diesen Muskel aushöhlt, nach abwärts; es kann dann eine Resistenz über dem Poupartschen Band und ein durch die Bauchdecken fühlbarer Tumor entstehen. Bricht ein Absceß, oft nach gewundenem, vielverschlungenem Verlauf, nach *außen* durch, so entsteht eine **äußere Nierenfistel.** — Ältere paranephritische Abscesse sind von mächtigem, stark schrumpfendem *Schwielengewebe* umgeben, welches häufig schiefergrau gefärbt ist, oft *schwefelgelbe Stellen* verfetteten Eiters enthält und mitunter *verkalkt*. Auch der fettig zerfallene Eiter kann verkreiden.

Pararenale Geschwülste. Es kommen Lipome, Lipomyxome, Fibrome und Fibromyxome, Sarcome und sarcomatöse Mischgeschwülste (Fibro-Osteosarcome), endlich Cysten (s. S. 870) vor. (Lit. bei *Albarran* u. *Imbert*.)

C. Harnblase.

Anatomie. Die Harnblase besteht zum größten Teil aus **glattem Muskelgewebe,** an dem man *drei Schichten, zwei longitudinale* und eine *innere circuläre* unterscheiden kann. Die äußere Schicht hat man als *Musculus detrusor urinae* bezeichnet; sein Antagonist ist der *Sphincter vesicae*, ringförmige muskulöse Züge im untersten Abschnitt der Blase gleich oberhalb des Orificium urethrale. Es wird ein M. *sphincter vesicae int.*, der der circulären Schicht angehört, und ein *M. sphincter vesicae ext. s. prostaticus* unterschieden. Nach der Innenfläche der Blase zu bilden die Muskelfasern gekreuzte Bälkchen. — *Ist die Blase leer*, so berühren sich ihre vordere und hintere Wand beinahe. — Das **Epithel** *der Mucosa* ist wie im Nierenbecken und Ureter sog. *Übergangsepithel*, d. h. ein geschichtetes, aus wenigen Lagen bestehendes Pflasterepithel; es ist im allgemeinen *mehrschichtig*: unten (nicht durch eine Membrana propria vermittelt) der Mucosa aufsitzend, niedrig-zylindrische, dann folgen rundliche in 1—2 Lagen, kegel- oder kolbenförmige und zu oberst große, oft mehrkernige flach-kubische Zellen. Manche dieser obersten Zellen haben halbmond- oder napfförmige Ausschnitte, in welche Zellen der angrenzenden Schicht hineinpassen.

Kleine Drüschen, die sich in ihrem Bau der Prostata nähern und auch wie diese bräunliche Konkremente enthalten können, kommen in dem der Urethra nächsten Teil der Blase vor (*Henle*). Man nennt sie auch *aberrierte prostatische* Drüsen. *Drüsen* sind sonst nicht vorhanden; was man früher dafür hielt, sind die *v. Brunn*schen drüsenartigen Einsenkungen, die sich zugleich mit soliden Epithelnestern finden können und früher (S. 876) besprochen wurden. Diese und die aberrierten Prostatadrüsen können sich zu **Cystchen** umwandeln. Sind sie sehr zahlreich, so spricht man von **Cystitis cystica;** sie ist die Folge einer chronischen Reizung und entsteht hierbei nach dem bei Ureteritis cystica besprochenen Modus (s. S. 876). *Giani* konnte sie auch experimentell erzeugen (durch Reizung der Blase durch eingeführte, mit Tbb. gefüllte Gelatinekapseln u. a. Substanzen). — *Lymphknötchen* sind in variabler Menge in der Mucosa; mitunter bilden sie stärker vortretende *Plaques*, oder lymphoides Gewebe ist in diffuser Weise ausgebreitet.

I. Mißbildungen der Harnblase.

Die Harnblase entwickelt sich aus dem in der Leibeshöhle verborgenen Abschnitte des *Allantoisganges*, welcher aus der Kloake, dem letzten Teil des Enddarms, seinen Ursprung nimmt, sich darauf zu einem hohlen Stiel, dem Harngang, *Urachus*, verengert und sich dann als *Bauchstiel* (*His*) fortsetzt, der den *Allantoisgang* in einem mesodermalen dicken Stiel enthält und auch als *Allantois ohne Blase* bezeichnet wird. Bei manchen Tieren bildet die Allantois

einen frei endenden eigentlichen Blindsack, der sich aus dem Embryo heraus und zwischen Dottersack und Amnion hineindrängt. Die Allantois des Menschen springt nicht so vor, sondern liegt als Gang im *Bauchstiel*, der vermittelst der Nabelarterien die Verbindung zwischen Embryo und Chorion (und dadurch später mit der Placenta) darstellt und dann schließlich zum *Nabelstrang* wird. Im zweiten fötalen Monat, am Ende desselben (Frucht 4 cm lang), stellt die *Harnblase* ein spindeliges Organ dar, welches hinten (entsprechend der Eintrittsstelle des am Ende des ersten Fötalmonats noch mit dem Ureter verbundenen Wolffschen Ganges) in den Sinus urogenitalis einmündet, während es vorn in den engen *Urachus* übergeht, der bis zum Nabel verläuft und sich dann in den *Nabelstrang* fortsetzt. Gegen Ende der Schwangerschaft *obliteriert* der von dem Blasenscheitel zum Nabel verlaufende *Urachus* allmählich und wird zum *Lig. vesico-umbilicale medium*; nur sein unterster Teil bleibt noch eine Zeitlang als epithelialer Kanal erhalten.

Bleibt der *Urachus stellenweise offen*, so entstehen **Urachuscysten,** welche meist klein, multipel sind und sich in irgendeiner Stelle im *Lig. vesico-umbilicale medium*, zwischen Blase und Nabel, befinden. — Bleibt *der Urachus ganz offen*, weil z. B. in der späteren Zeit des Fötus Harnstauung eintrat, so entsteht die **Vesico-umbilicalfistel.** Der Harn entleert sich dann teilweise aus dem Nabel.

Die wichtigste Mißbildung ist die **Bauchblasenspalte, Ekstrophia** oder **Inversio vesicae,** auch **Blasenektopie** genannt (Lit. bei *Enderlen*), die auf einem mangelhaften Verschluß der Bauchwand und der Blase beruht. Die vordere Blasenwand fehlt ganz oder teilweise. Hierbei ragt aus einer oberhalb der gleichfalls gespaltenen Symphyse gelegenen, meist bis zum Nabel reichenden Lücke der Bauchwand die offene, umgestülpte Harnblase als eine mit Buckeln versehene Halbkugel heraus; was man sieht, ist *die dunkelrote, faltige Schleimhaut der hinteren Blasenwand*; am unteren Umfang der Halbkugel erkennt man auf der Höhe zweier Buckel die Mündungen der Ureteren. Der Harn träufelt aus diesen ab. Die Schleimhaut, oft mit Papillomen besetzt, geht an den Rändern direkt in die Haut des Bauches über. An ektopierten Blasen von Neugeborenen, Kindern und Erwachsenen finden sich sowohl statt des Übergangsepithels (s. S. 878) ein *Plattenepithel*, zuweilen in Inseln, als auch zum größeren Teil ein Schleim produzierendes *Cylinderepithel mit Drüsenbildungen* (*Enderlen*). Selten zieht vom Nabel ein Hautfortsatz mitten über den Wulst und halbiert ihn. — Nach *Keibel* ist die embryologische Erklärung dieser Spaltbildung folgende: Erhält sich die *Kloakenmembran* (vgl. S. 461), die anfangs bis an den Rand des Leibesnabels reicht, länger (schiebt sich also die Leibeswand nicht zwischen Nabel und Membran hinein, so daß beide voneinander abgedrängt werden) und wird sie dann zerstört, so entsteht eine Bauchblasenspalte mit *Epispadie* (Spaltung des Penis oder der Clitoris). Die *einfachen Epispadien* ohne Spaltung der Symphyse und höher gelegener Teile erklären sich daraus, daß der Prozeß des Sichhineinschiebens der Leibeswand verfrüht sistiert. Diese *Hemmungstheorie* der Blasenektopie gründet sich auf die Arbeiten von *Reichel, Keibel, Vialleton, Enderlen* u. a. (Übersicht über die verschiedenen Anschauungen, unter denen besonders die *Berstungstheorie* — Trennung vorher vereinigter Teile durch behinderten Urinabfluß — früher viele Anhänger hatte, s. bei *Enderlen* und *Kermauner*). — *Bauchblasenspalte* ist in den schwersten Fällen mit *Spaltung des Beckenringes, Spaltbecken*, verbunden. (Spaltbecken kommt auch ohne Blasenektopie vor.) Zugleich kann ein widernatürlicher After in die evertierte Blase münden. — *Küster* u. a. haben intrauterine Heilung von Blasenspalten durch Vernarbung beschrieben; es handelt sich aber dabei um Vorfall der *ungespaltenen* Blase; von den Rändern der Bauchspalte, die mit der Blase verklebten und verwuchsen, kann sich Epithel auf die vordere Blasenwand vorschieben, was ein ‚narbenartiges' Aussehen bedingt, oder eine sehr schmale Bauchspalte vernarbte, und die Blase liegt dann hinten der Narbe an (*Enderlen*).

Carcinome auf der ektopierten Blase (selten, Lit. bei *Enderlen*) waren Adenocarcinome (*Bergenhem*) und z. T. Gallertkrebse (*Ehrich*).

Liegt die geschlossene Blase in einer Bauch- oder Nabelspalte vor, so ist das erst eine wirkliche **Ektopie der Blase** (selten, Lit. bei *Enderlen*), doch hat sich diese Bezeichnung auch für die Inversio vesicae eingebürgert. — **Offenbleiben der hinteren Blasenwand** ist selten; die Blase kommuniziert dann mit der Bauchhöhle oder mit der Vagina oder mit dem Dickdarm (Kloake); zugleich kann Atresia ani und urethrae bestehen. — **Vesica bipartita,** vollständige Verdoppelung, und **Vesica bilocularis,** unvollständige Trennung der Blase in zwei Teile sind ganz selten und entwicklungsgeschichtlich schwer zu erklären (vgl. *Enderlen*). Das die Trennung bewirkende Septum kann vertikal oder horizontal verlaufen. Nach *Englisch* handelt es sich hierbei nur um angeborene **Divertikel** (s. S. 892). — Sehr selten sind Fälle von **Mangel** *der Harnblase* mit direktem Einmünden der Ureteren in die Urethra (Lit. bei *Pommer*).

II. Circulationsstörungen.

Bei **entzündlicher Hyperämie** entsteht fleckweise Rötung, besonders auf der Höhe der Bälkchen und Falten.

Bei **passiver Hyperämie** ist die Schleimhaut blaurot, und stark gefüllte Venen sind sichtbar; im Bereich des Trigonum und Blasenhalses ist das am deutlichsten. — Stärkere, meist spindelförmige Erweiterung der Venen, sog. **Blasenhämorrhoiden** oder **Blasenvaricen**, welche bei Prostatahypertrophie oder in der Gravidität zuweilen vorkommen, können selbst zu bedrohlichen *Blutungen* Anlaß geben (vgl. *Vogel*) und eventuell sogar die *Harnentleerung erschweren*. *Thrombose* ist nicht selten; Thromben können verkalken. *Thrombophlebitis* kann eine Paracystitis und eine phlegmonöse oder diphtherische Cystitis nach sich ziehen (selten).

Blutungen können ins Gewebe der Harnblase erfolgen (Suffusionen, Ekchymosen) oder in die Höhle derselben; sie kommen infolge starker Hyperämie sowie vor allem bei Geschwülsten (gutartigen wie bösartigen) vor, ferner bei Cystitis calculosa sowie nach Traumen und zwar besonders nach Beckenfrakturen, dann bei hämorrhagischer Diathese usw. Größere Blutgerinnsel, die sich zu krümeligen, bräunlichen Massen umwandeln, können gelegentlich den Kern für Steinbildung abgeben.

Bei **Ödem der Schleimhaut,** welches durch Stauung, z. B. infolge von Tumoren (Krebs des Uterus und der Parametrien u. a.) oder von gynäkologischen Operationen mit zahlreichen Unterbindungen u. a. oder durch entzündliche Vorgänge (schwere Cystitis, ferner Peritonitis, puerperale Infektion), sowie Traumen bedingt sein kann, wandelt sich dieselbe in eine *gequollene, wulstige, gallertig schwappende Masse*, selten auch in gestielte Blasen (vgl. *Stoerk*) um **(Oedema bullosum** und **polyposum).**

Nekrose kommt mitunter durch Druck bei Quetschung der Blase zwischen Symphyse und Kindesschädel, gelegentlich auch durch Pessare oder die Zange, dann auch, wie *Verf.* sah, zugleich mit Nekrose der Vagina nach Unterbindung der Aa. uterinae bei Uterusexstirpation zustande.

III. Entzündung der Harnblase, Cystitis.

Ätiologie. Verschiedenartige Entzündungen der Harnblase werden am häufigsten durch Verunreinigungen und Zersetzungen des Blaseninhalts bedingt, wobei es sich meist um Bakterienwirkung handelt.

Bakterien gelangen in die Harnblase; a) **direkt eingeführt,** und zwar meist durch Katheterismus; der Katheter schiebt entweder Bakterien aus der Urethra in die Blase hinein, oder es haften ihm die Bakterien bereits an; bei Mastdarmoperationen ist die Neigung zu (hämorragischer) Kathetercystitis besonders groß (vgl. *Hadda*) oder b) **aus den Nieren und Ureteren;** entweder liegen örtliche Erkrankungen dieser Organe vor, die sich dann auf die Blase fortsetzen, oder die Nieren besorgen die Ausscheidung von im Blut circulierenden Bakterien, die dann die Blase infizieren; c) **aszendierend von der Urethra aus.**

Bei c) handelt es sich oft um eine von der primär erkrankten Harnröhre fortgeleitete Entzündung, vor allem bei Gonorrhoe. Es kann aber auch eine spontane Infektion von der

normalen Urethra aus erfolgen, die nach *Lustgarten* und *Mannaberg* oft eine Anzahl von Bakterien enthält, was wohl auf zufällige äußere Infektionen zurückzuführen ist. Diese Art der Entstehung ist vor allem bei *Frauen*, besonders älteren (aber auch bei Kindern, Coliinfektionen bei Askariden, vgl. *Box*) leicht, aber auch bei *Männern* können bei offenstehender Blasenmündung, d. h. mangelhaftem Verschluß des Sphincter vesicae, z. B. bei Strikturen der Urethra oder im Gefolge von Rückenmarkskrankheiten (vor allen Dingen Kompressionsmyelitis), die in der Harnröhre vorhandenen Bakterien durch den zurückprallenden Harn mit in die Blase zurückgeschwemmt werden (*Rovsing*).

Ferner kann eine zu Cystitis führende Entzündung *durch die Blasenwand hindurch per continuitatem* fortgeleitet werden, z. B. von den entzündeten weiblichen Genitalien oder von einer Periproctitis oder einer infizierten Beckenfraktur aus.

Manche reizende Stoffe, die dem Blaseninhalt beigemischt sind, z. B. Cantharidin, Copaivabalsam u. a., können vielleicht auch an sich Cystitis erregen.

Unter den **Bakterien,** welche Cystitis hervorrufen, sind zu nennen: *Bacillen* und zwar vor allem *Bacterium coli* und Proteus vulgaris (*Hauser*), eine Fäulnisbakterienart; von spezifischen Bakterien: Tuberkelbacillus, Typhusbacillus; ferner *Kokken* und zwar vor allem die ordinären Eiterkokken und der Gonococcus; schließlich verschiedene andere, den Harnstoff zersetzende Bakterien (Bacterium ureae, Micrococcus ureae u. a.), die als Ammoniakbildner (*Leube* und *Graser*) bezeichnet werden und auch in dem außerhalb der Harnblase sich ammoniakalisch zersetzenden Harn nachzuweisen und an sich durchaus *nicht* pathogen sind.

Die Bakterien können einmal dadurch Cystitis erzeugen, daß sie *in das Gewebe eindringen*, wobei der Harn unverändert sauer sein kann, das andere Mal, indem sie *den Harn ammoniakalisch zersetzen*, speziell den Harnstoff in kohlensaures Ammonium zerlegen und dadurch die Schleimhaut reizen. Ist der Harn stark ammoniakalisch zersetzt, so riecht er stechend; mikroskopisch findet man u. a. die Sargdeckelkristalle des Tripelphosphats (Fig. II auf Taf. II im Anhang) und phosphorsauren Kalk.

Manche pathogene Bakterien vermögen sowohl ins Gewebe zu dringen, als auch im Harn ammoniakalische Gärung zu erzeugen. Andere, nicht pathogene (Bact. ureae, Micrococcus ureae), vermögen nur den Harnstoff zu zersetzen und werden dadurch zu Cystitiserregern. So können Staphylococcus und Proteus vulgaris den Harn ammoniakalisch zersetzen, — während z. B. das Bacterium coli, der Tbb. und der Gonococcus das nicht vermögen, sondern bei der ihnen folgenden Cystitis bleibt der Harn sauer.

Eine große Rolle bei dem Zustandekommen einer Cystitis spielt außer den Mikroben vor allem *Stagnation des Urins* (z. B. bei Cystocele infolge von Uterus- und Vaginalprolaps oder bei Prostatahypertrophie oder auch in Blasendivertikeln); ferner bilden *Läsionen der Schleimhaut* irgendwelcher Art, z. B. durch Steine, ein unterstützendes Moment.

Rovsing hat das *experimentell* gezeigt. Import von pathogenen und nicht pathogenen Bakterien in die gesunde Blase blieb bei den Versuchstieren ohne Erfolg. Erzeugte er aber durch Unterbindung der Blase Harnstauung und Gewebsläsionen geringster Art, so konnte sich eine Infektion etablieren.

Anatomische Formen der Cystitis.

a) Bei der **akuten katarrhalischen Cystitis** ist die Schleimhaut fleckig gerötet. Man sieht Quellung und Desquamation des Epithels; im Harnsediment sind Eiterkörperchen und Schleim, welcher von Verschleimung von Eiterkörperchen herrührt, sowie zahlreiche Bakterien.

b) Bei **chronischem Blasenkatarrh,** bei dem das Sekret eine schleimig-eitrige Beschaffenheit zeigt, ist die Wand schwer verändert, und zwar sehen wir außer den gleich zu besprechenden Veränderungen der Schleimhaut eine Infiltration und callöse Umwandlung der Submucosa und Wucherung des intermuskulären Bindegewebes. Dabei wird die Muskulatur selbst entweder zugleich *hypertrophisch*, namentlich wenn die Harnentleerung erschwert ist, oder aber sie ist schlaff und *dünn*, letzteres, wenn Blasenlähmung, z. B. infolge eines Spinalleidens, besteht; dann wird die Blase sehr voluminös und ist durch die Bauchdecken leicht palpabel. Die Schleimhaut ist fleckweise braun oder schiefrig gefärbt (Hämorrhagie, Pigmentumwandlung), mit schleimig-eitrigen Massen bedeckt, zeigt teils mehr diffuse oder wulstige Verdickungen, teils papilläre oder gar polypöse geschwulstähnliche Hyperplasien (selten). Durch Abstoßung des Epithels entstehen *Erosionen*, die zu tiefen, buchtigen Geschwüren werden können.

Zuweilen sieht man zahlreiche verdickte Lymphknötchen **(Cystitis granulosa)** oder größere, prominierende Plaques, besonders in der Nähe des Blasenhalses; abgeschwollene Knötchen können durch Pigment schwarzgrau gerändert sein. — Auch kleine *Cystchen*, wie sie auf S. 878 erwähnt wurden, kann man zuweilen bei Cystitis sehen (*Cystitis cystica*). — Selten ist eine **Epidermisierung** der Harnblase mit Vielschichtung des Epithels, das auch verhornen und zuweilen cholesteatomartige, abgeschuppte, weißliche, breiige Epidermismassen bilden kann (s. S. 877). *Verf.* sah das mitunter bei Cystitis calculosa. Im Gegensatz zu der meist vertretenen Ansicht, daß es sich hierbei um Metaplasie handele (vgl. *Fütterer*, *Lichtenstern*, Lit.), hebt *Pommer* (Lit.) die Möglichkeit einer entwicklungsgeschichtlich begründeten Veranlagung des Blasenepithels zur Epidermisierung hervor. Auch bei Pyonephrose sah *Verf.* auf der sonst nicht wesentlich veränderten Schleimhaut im Trigonum milchweiße, etwas erhabene, verhornte Epithelinseln.

Häufig kommt es in der chronisch entzündeten hypertrophischen Harnblase zur Bildung von *Divertikeln* oder besser gesagt von *Blasenzellen* (S. 892). — Chronischer Blasenkatarrh begleitet Blasensteine und auch häufig Blasengeschwülste.

Eine meist bei bestehender Cystitis beobachtete, durch *weiche, gelbliche bis graue, zuweilen rot umrandete, oft sehr zahlreiche, rundliche oder ovale, isolierte oder konfluierte weiche Plaques* von Stecknadelkopf- bis Bohnengröße ausgezeichnete Affektion bezeichnet man nach dem Vorgang von *v. Hansemann* als **Malakoplakie** (μαλακός weich, πλάξ Kuchen). Selten fanden sich die Plaques auch in den Ureteren und im Nierenbecken. Meist werden *Frauen* betroffen. Die *Herde*, welche die unteren Abschnitte der Blase bevorzugen, *bestehen aus großen Zellen* eigentümlicher Art, von runder, ovaler oder polygonaler Form, die von Entzündungserscheinungen (Infiltration, Gefäßneubildung im Grunde und an der Peripherie) begleitet, in der Mucosa und Submucosa liegen. Die Herde sind meist *oberflächlich ulzeriert* (das Epithel fehlt) und enthalten Bakterien. Die *großen Zellen* enthalten *Einschlüsse* (*Guttmann* und *Michaelis*): rote, weiße Blutkörperchen, hyaline oder kolloide Tröpfchen, Bakterien sowie solide hyaline Kugeln, die zum Teil geschichtet sind und teilweise, und zwar besonders die in der Tiefe gelegenen, Kalk- und Eisenreaktion geben. Auch eisen- und kalkhaltige extrazelluläre Konkremente werden gefunden (*Gierke*). *Landsteiner* und *Stoerk* nennen die Veränderung *Cystitis en plaques*, halten die *großen Zellen* für Wanderzellen und vermuten eine bakterielle Ätiologie, wobei es zu herdweiser Infiltration und Urininfiltration komme (vgl. auch *Pappenheimer*). *Hart* möchte eher in einer Infiltration mit cystitischem Harn die erste, zur Plaquebildung führende Schädigung erblicken; die Imbibition der reaktiv proliferierenden Zwischengewebszellen führe zu Aufquellung und zu Abscheidung auffallender Einschlüsse, welche organische Bestandteile enthalten, welche Kalksalze und das von unter-

gehenden Erythrocyten stammende Eisen an sich ziehen. *Schmid* leitet die *großen Zellen* mit Wahrscheinlichkeit von wanderfähigen phagocytären Bindegewebs- und Plasmazellen ab. *Minelli* erklärt die Malakoplakie für ein *nicht* spezifisches Granulom unbekannten Ursprungs. *Kimla* hält dagegen eine nahe Beziehung zur *Tuberkulose* für wahrscheinlich (s. auch *Zangemeister*) und fand auch in einem seiner Fälle Tbb. (Lit. bei *von Ellenrieder, Schmid, Loele.*)

c) Bei der **eitrigen und jauchigen Cystitis** ist die Schleimhaut mit Eiter bedeckt; die Epithelien sind vielfach ganz abgestoßen. Das Schleimhautgewebe selbst ist von Leukocyten mehr oder weniger tief infiltriert. Letzteres bezeichnet man auch als *interstitielle* oder *phlegmonöse Eiterung.* Selbst das umgebende Bindegewebe (*Paracystitis*) und das Peritoneum können ergriffen werden (*Pericystitis*).

Bei längerem Bestand entstehen um die Eiterherde schwielige Bindegewebswucherungen. Als Folgezustand einer interstitiellen Cystitis kann die sog. *Schrumpf-* oder *Narbenblase*, die sich bis zu Kastaniengröße verkleinern kann, entstehen (*Ultzmann*). — *Perforationen* interstitieller Abscesse können in die Blase hinein stattfinden, was auch beim Katheterisieren leicht artifiziell zu bewerkstelligen ist (*Weigert*), da die morsche Blasenwand wenig widerstandsfähig ist. In anderen Fällen brechen *jüngere oder ältere Abscesse*, oft nur mit kleinen Öffnungen, *in den Darm*, die *Vagina*, das *Peritoneum* durch. — Das *Sediment des Harns* bei eitriger Cystitis, welches einen dicken Bodensatz von grauweißer Farbe darstellt, enthält oft große Mengen zäher *schleimiger Massen*, das Resultat einer durch die Anwesenheit von Kochsalz und kohlensaurem Ammoniak bedingten *Verschleimung des Eiters* (*Kossel*). — Bei eitriger Cystitis können die Epithelien so gründlich zerstört werden, daß man im *Sediment des Urins gar keine Epithelien* mehr findet. Das ist *diagnostisch* zuweilen um so wichtiger, als es sonst keine differentialdiagnostischen Merkmale am *Urin* gibt, nach welchen entschieden werden könnte, ob eine *Cystitis oder Pyelitis* vorliegt. Stammt der Eiter von höher oben, also aus dem Nierenbecken, so enthält der Urin stets zahlreiche Epithelien aus Ureteren und Blase beigemischt.

d) Bei der **diphtherischen Entzündung** bilden sich entweder oberflächliche Verschorfungen, welche oft mit Bildung fibrinöser *Pseudomembranen* einhergehen, oder tiefergreifende *Nekrosen*, welche zur Loslösung größerer Fetzen der Schleimhaut und zur Bildung von *Geschwüren* und zur Verdünnung der Wand führen. Die nekrotischen Fetzen können ähnlich wie Croupmembranen aussehen. Nekrotische Stellen inkrustieren sich gern mit Erdsalzen, die bei der alkalischen Harngärung ausfallen, und fühlen sich dann rauh an. Die Affektion beginnt meist fleckweise, und man sieht dann einzelne graue oder grauweiße oder gelbliche Plaques auf den stark geröteten Trabekelwülsten, während die dazwischen liegenden Gruben meist noch frei sind. Es kann aber auch ein großer Teil, besonders oft das Trigonum, ja, zuweilen die ganze Innenfläche der Blase in diffuser Weise mit inkrustierten verschorften Platten bedeckt sein.

Der *Harn* ist trüb, gelbgrau bis schokoladenfarben, mit Sedimenten überladen und häufig stinkend. — *Perforation* durch fortschreitende Nekrose kommt fast nur vor, wenn die Muskulatur gelähmt und verdünnt, die Blase weit ist. Es folgt Durchbruch ins umgebende Bindegewebe (*Paracystitis*) oder eine zu tödlicher *Peritonitis* führende Perforation in die Bauchhöhle. Bei Hypertrophie der Wand schließt sich mitunter eine *phlegmonöse Peri- und Paracystitis* an. Der Tod kann nach Fieber und Frösteln unter Intoxikationserscheinungen erfolgen, oder es schließt sich *Pyelonephritis* an, und der Tod kann urämisch eintreten. *Peritonitis* kann auch ohne Perforation durch Fortleitung entstehen. **Entstehung:** Die schwere, mit Eiterung verbundene diphtherische Cystitis kommt am häufigsten bei Blasenlähmung im Anschluß

an Spinalleiden und bei Urethralstenose vor, wie sie bei *Prostatahypertrophie* und Urethralstrikturen entsteht. Auch kann sie durch Katheterismus erzeugt werden. Sie kann aber auch, besonders *bei Frauen*, durch Fortleitung aus der Nachbarschaft (z. B. Parametritis puerperalis) oder durch Perforation eines verjauchenden Uteruscarcinoms entstehen. In anderen Fällen tritt sie im Verlauf von schweren *Infektionskrankheiten* (Scharlach, Pocken, Septikämie, Typhus u. a.) auf.

Selten ist die *Cystitis emphysematosa*, wobei zahlreiche klar durchscheinende prominierende Cysten auftreten, deren Sitz Lymphgefäße bes. der tiefen Schichten der Mucosa und Submucosa sind. Die Affektion ist pathogenetisch und wohl auch ätiologisch der *Pneumatosis* intestini (s. S. 492) und der Kolpohyperplasia cystica (s. dort) an die Seite zu stellen (Lit. bei *Ruppanner*, s. auch *Nowicki*, der die bakterielle Entstehung als unsicher bezeichnet).

IV. Tuberkulose der Blase.

Man kann eine *leichte* (a) und *schwerere Form* (b) unterscheiden.

a) Bei der ersteren sieht man einzelne *distinkte Tuberkel*, die meist mit rotem Hof umgeben sind und in *Lentikulärgeschwüre* übergehen können, welche denen anderer Schleimhäute gleichen. Die Ulcera sind flach, mit wenig infiltriertem Rand und blassem Grund, gewöhnlich nicht sehr groß und meist nur gering an Zahl, zuweilen ganz vereinzelt. Sie bevorzugen den Fundus sowie besonders den unteren Teil der Blase, die Gegend der Ureterenmündung und des Blasenhalses.

b) Bei den *schwereren* Formen bilden sich einmal durch rasche Verkäsung und Erweichung zahlreicher *Tuberkel* viele bis linsengroße oder durch Konfluenz oft rasch um sich greifende (bis zu fünfmarkstückgroße) *Ulcera* mit käsigem Grund und oft käsig infiltriertem und unterhöhltem Rand. Die Ulcera bevorzugen gleichfalls die bei (a) erwähnten Stellen, und zugleich können sich disseminierte kleinste Knötchen auch im Verlauf der *Urethra* finden. — *In Fällen schwerster Art* ist die Blase oft stark ausgeweitet, enthält stets zersetzten, molkigen oder eitrigen Urin und kann noch einzelne mißfarbene Schleimhautbrücken zeigen, oder ohne grobe Verkäsung total ulceriert sein. *Verf.* sah sogar *Perforation* in die Bauchhöhle in einem solchen Fall. Die Innenfläche kann aber auch von einer mehrere Millimeter dicken, körnigen, furchigen oder mit flottierenden Fetzen versehenen, gelblichen, käsigen Schicht vollkommen ausgekleidet sein; diese Schicht ist öfter oberflächlich von Tripelphosphatkristallen inkrustiert*). Von distinkten Geschwüren ist nichts zu erkennen, sondern die ganze Innenfläche ist total verkäst. Wohl aber können sich im weitern Verlauf der *Urethra* distinkte käsige Ulcera zuweilen in großer Zahl finden, während die Pars prostatica urethrae meist, wie die Blase selbst, diffus käsig ausgekleidet ist. Analog der Blaseninnenfläche können auch *Ureteren* und *Nierenbecken* oft in symmetrischer Weise verändert sein.

Sehr selten ist eine starke *narbige Umwandlung* der Innenfläche. *Verf.* sah das zugleich am l. Ureter in dem S. 853 erwähnten Fall mit der 700 g schweren tuberkulösen Niere. Die Blaseninnenfläche zeigte auf weißem, narbig aussehendem Grund rötliche Flecken und vereinzelte körnige Knötchen. Die Prostata bildete eine einzige, mit Knötchen ausgekleidete Kaverne (vgl. die I.-Diss. von *Mangold*).

*) Täuschend ähnliche Bilder können durch diffus infiltrierende Carcinome und Sarcome der Blase hervorgerufen werden (s. bei Geschwülsten der Blase S. 888 u. 889).

Was das *Vorkommen der verschiedenen Formen* angeht, so finden wir die *leichte* Form meist zufällig, sekundär, in Fällen von *Lungen- und Darmtuberkulose*, — die *schweren und schwersten* aber meist bei *Urogenitaltuberkulose*, bes. des männlichen Geschlechts; man sieht Fälle schwerster Art, bei denen der gesamte Urogenitalapparat tuberkulös erkrankt ist, und zwar auch schon im Knabenalter.

Manche dieser Fälle lassen erkennen, daß ein oder beide *Nebenhoden* oder die *Prostata* zuerst erkrankten, und daß von da aus eine *Urogenitaltuberkulose* **aszendierend** auf Samenleiter, Prostata, Samenblase, Harnblase überging und von letzterer aus (im gestauten Harn) in die Ureteren und das Nierenbecken (s. auch *Rovsing*) emporstieg. (S. auch Experimente von *Wildbolz*, *Sawamura*, Lit., *Bauereisen* u. vgl. S. 851, 854.) — In den meisten Fällen dagegen, wo man *eine* oder beide Nieren schwer erkrankt und in der Blase disseminierte Tuberkel und käsige Ulcera oft gerade in der Umgebung der Ureteröffnungen oder im Trigonum findet, muß man, wenn Hoden, Nebenhoden, Vas deferens und Samenblasen frei sind, von **deszendierender** *Urogenitaltuberkulose* sprechen; die Prostata ist aber auch hier meist beteiligt.

Fistulöse und größere *Durchbrüche von der tuberkulösen Prostata* aus in den Blasenhals und die Urethra sind häufig.

Die gleichzeitige Ausbreitung der tuberkulösen Infektion auf die *Geschlechtsorgane und auf die Blase* ist bei *Männern* ungleich häufiger als bei *Frauen*.

Experimente über die Fortschreitungsart der Tuberkulose von Tuben und Rectum auf die Blase (direkte Überwanderung und Lymphweg) s. *Cuturi*.

Im **Urin,** der trübe, oft blutig ist, bei den unkomplizierten Fällen stets *sauer* reagiert (da die Tuberkelbacillen keine Harnstoffzersetzung bewirken), sind häufig Tuberkelbacillen nachzuweisen.

V. Geschwülste der Blase.

Primäre Harnblasengeschwülste sind ziemlich selten; bei Männern sind sie viel häufiger als bei Frauen, bei Kindern sind sie selten; sie bevorzugen sehr die tieferen Partien der Blase. Oft sind es *Zottengeschwülste*, und zwar am häufigsten gutartige, sog. Papillome, besser *papilläre Fibro-Epitheliome* genannt, und ferner *papilläre oder villöse Krebse*. Seltener sind zottige Sarcome oder gar Myxome u. a. Von klinischen Gesichtspunkten aus bezeichnete man früher die papillären Fibro-Epitheliome schlechtweg als *Zottenpolypen* oder auch als *Zottenkrebs*, was sich aber durchaus nicht empfiehlt (s. Fig. 517).

Unterscheidung der papillären Fibro-Epitheliome und papillären Carcinome:

Makroskopisch können sie sehr ähnlich aussehen. Die beim Wasseraufgießen sichtbar werdenden zahlreichen flottierenden, zuweilen deutlich dendritischen Zotten, die an einem schmalen oder breiten Stiel der Schleimhaut aufsitzen, sind bei beiden gleich (Fig. 518A u. B). Die Enden der Zöttchen sind mitunter angeschwellen und mit Harnsalzen inkrustiert. Zuweilen haben diese Geschwülste auch ein blumenkohlartiges Aussehen. — Das *Fibro-Epitheliom* ist mit der Schleimhaut verschieblich, das *Carcinom* in einigermaßen vorgeschrittenem Stadium dagegen nicht. Das *gutartige Papillom* hebt sich in toto aus der Schleimhaut heraus; beim *villösen Carcinom* wächst die große Masse zwar auch als Zotten aus der Schleimhaut empor, zugleich ist aber *der Boden*, auf dem die Geschwulst sitzt, krebsig infiltriert, und auf dem senkrechten Durchschnitt erkennt man zuweilen schon makroskopisch die krebsige, weiße Infiltration der Blasenwand.

Mikroskopisch bestehen die **Zotten des papillären Fibro-Epithelioms** aus einem oft fast nur aus dünnwandigen Blutgefäßen zusammengesetzten und kaum Spuren von Bindegewebe zeigenden Grundstock, der in Form von etwas plumperen Papillen oder meist von äußerst

schlanken, fast cylindrischen Zotten auftritt und mit *Epithel* in verschieden dicker Lage bedeckt ist, das ungefähr die Schichten des normalen Blasenepithels imitiert (s. S. 878). Hierbei entsteht infolge der ziemlich gleichmäßigen Größe der Zellen eine *ruhige Zeichnung*, wobei die *Zellen* oder *Zellreihen* oft regelmäßig, *senkrecht auf die Längsachse des zellarmen Grundstockes* aufgesetzt sind. — **Die Zotten beim papillären Carcinom** verhalten sich mitunter ziemlich ähnlich; sehr oft fällt aber eine *außerordentliche Polymorphie der Zellen* auf; kleine und große Zellen, kleine und oft enorm große Kerne liegen meist *ungeordnet* dicht beieinander (Fig. 518 C). Zuweilen ist nicht einmal an den basalen Epithelien eine Cylinderzellrichtung zu erkennen.

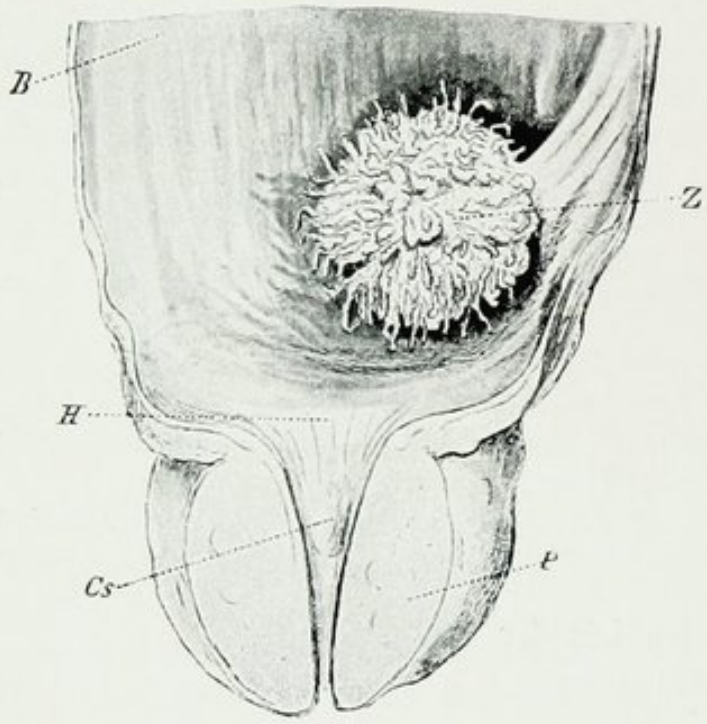

Fig. 517.

Gutartige Zottengeschwulst (*Z*) **(Papilläres Fibro-Epitheliom)** *der Harnblase* (*B*) und Hypertrophie der Prostata (*P*). *Cs* Colliculus seminalis. *H* Blasenhals. $^5/_6$ nat. Gr. Samml. Breslau.

Der deutlichste Unterschied der papillären Krebse gegenüber dem gutartigen Papillom beruht aber darauf, daß die Epithelwucherung zugleich *in die Tiefe des Mutterbodens* (Fig. 518B) oder auch nur in den fibrösen Grundstock des papillären Tumors eindringt, wo sie teils *solide Zellhaufen* bildet, teils das Bild dicht zusammengedrängter und verschmolzener, mit Epithel bedeckter *Papillen* mit sehr zartem, gefäßführendem Grundstock bietet, teils gelegentlich auch *hohle Epithelschläuche* produziert, die überraschenderweise mit denen eines *Adenocarcinoms* übereinstimmen, was an die Abstammung des Blasenepithels vom Darmepithel erinnert (vgl. auch S. 879). Man darf sich hier aber nicht durch Flachschnitte durch interpapilläre Epitheleinsenkungen nahe deren Basis täuschen lassen, sondern, wenn man sicher gehen will, muß man einzelne schmale Zapfen oder besser Systeme anastomisierender, ungleich breiter Zapfen sehen, wie sie Querschnitten durch epithelbedeckte Papillen nicht entsprechen können und die auch große Zellpolymorphie, womöglich auch Kankroidperlen zeigen. Der Grundstock ist beim Krebs oft stark kleinzellig infiltriert.

Wahrscheinlich können papilläre Carcinome aus papillären Fibro-Epitheliomen hervorgehen, indem die Epithelien dieser atypisch wuchern; in anderen Fällen entstehen sie von vornherein vom *Epithel* aus. Gutartige Papillome in der Blase (und auch in der Urethra) können neben villösem Krebs vorkommen. — Die *gutartigen ‚Papillome'* und auch die Carcinome sitzen mit Vorliebe in den basalen Teilen der Harnblase (Trigonum, Ureterengegend, Umgebung des Orificium int.) und können primär multipel auftreten. Sie bevorzugen die höheren Lebensdezennien beider Geschlechter. Wird der flottierende Teil der Geschwulst bei der Kontraktion der Blase in den Hals derselben hineingetrieben, so können mitunter Zotten losgelöst und mit dem Urin entleert werden. Oft kommt es zu *Blutungen* (Hämaturie), zuweilen von solcher Stärke und Häufigkeit, daß die histologisch gutartige Geschwulst dadurch deletär wird.

Nicht selten kommt es auch nach Operation zu Recidiven. Das *papilläre Carcinom* hat eine ausgesprochene Neigung zum Zerfall; es kommt zu Blutungen (häufig das erste Symptom) oft sehr erheblicher Art, wobei wurmförmige Gerinnsel im Harn auftreten können, ferner zu Nekrosen und Abstoßung von Zotten, nicht selten auch zu Inkrustierung von Geschwulstteilen mit Harnsalzen. *Perforation* der Blase kann folgen. Stets besteht gleichzeitig ein mehr oder

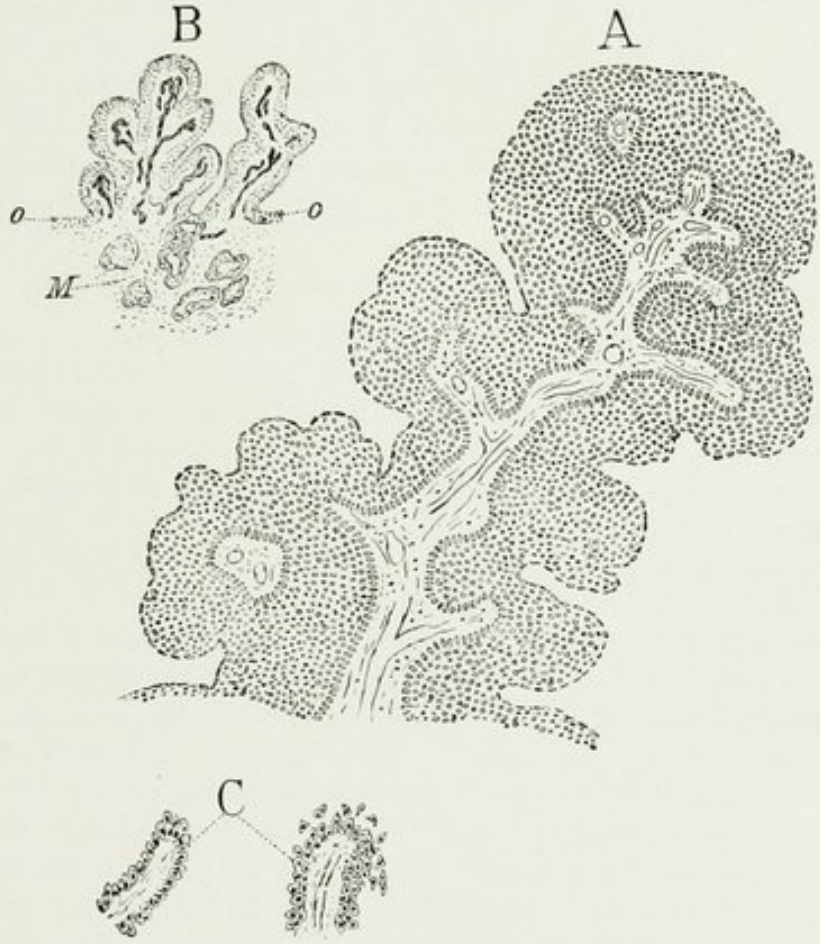

Fig. 518—520.

A Zotte von einem **gutartigen „Papillom"** (papill. Fibroepitheliom) **der Blase.** Ungewöhnlich plumpe Papillen. Vielschichtiges Epithel (die untersten Zellen cylindrisch, die obersten flach, die mittlere Hauptmasse polygonal) sitzt auf einem gefäßhaltigen fibrösen Grundstock, der sich aus der Blasenschleimhaut erhebt. Schwache Vergr.

B **Schema eines papillären Krebses der Blase.** Die nach oben wachsenden Zotten gleichen denen eines gutartigen Papilloms, dagegen wachsen teils solide, teils drüsenartige Epithelwucherungen *nach unten in die Muskulatur* (*M*) der Blasenwand. *o* Normales Niveau des Oberflächenepithels.

C Stücke von zarten **Zöttchen eines villösen Krebses.** Die Zöttchen sind mit polymorphen Epithelzellen bedeckt, die sich zum Teil ablösen. Mittlere Vergrößerung.

weniger heftiger Blasenkatarrh. — Papilläre Geschwülste behindern mitunter die Harnentleerung oder erzeugen Hydronephrose, indem sie die *Ureteren verlegen.*

Andere Formen von Carcinom sind seltener. Einmal sieht man *stark verhornende* **Plattenepithelkrebse** von weicher, breiiger oder aber von scirrhöser Beschaffenheit, mit der Tendenz zur **Infiltration** *in die Tiefe* und *in die Fläche*, wobei *plateauartige* Verdickungen entstehen können, sowie zum Übergreifen auf Nachbarorgane (bes. auf den Mastdarm). *Perforation* in die Bauch-

höhle und Peritonitis können folgen. Solche Fälle können höchst wahrscheinlich durch Steinbildung provoziert werden (s. auch den unten erwähnten Fall des 31jähr. Mannes). — Auch *Plattenepithelkrebse ohne Verhornungstendenz* kommen vor, welche die Blasenwand, die daumendick sein kann, total infiltrieren und nach der Höhle zu ein einziges Ulcus bilden können. Das sah *Verf.* z. B. bei einer 72jähr. Frau; die Harnblase war kleinapfelgroß; zweimarkstückgroße Perforation mit scharfrandigem Loch in die Vagina; Infiltration der iliacalen und inguinalen Lymphdrüsen. Sehr selten sind *Gallertkrebse* (*Rauenbusch*, Lit.). — *Tuberöse, medulläre Formen des Carcinoms* sind selten, bes. *multiple Knoten*, die zerfallen und sich mit Harnsalzen stark inkrustieren können; *Verf.* sah dabei *Durchbruch* nach außen, Ausfüllung des Beckens, Infiltration der vorderen Beckenknochen und Verjauchung der Symphyse.

Ein *Carcinosarcom* erwähnt *Krompecher*; einen chorionepitheliomartigen Harnblasenkrebs mit gleichartigen Metastasen bei einem 30jähr. Manne beschrieb *Venulet*.

Metastasen sind bei zottigen Krebsen relativ selten, bei infiltrierenden Formen häufiger, vor allem in den Retroperitonealdrüsen.

Blasencarcinome kommen meist bei Leuten über 50 Jahre, viel häufiger bei Männern vor; bei *Frauen* gelten sie für sehr selten.

Besonders hat *Birch-Hirschfeld* letzteres betont. Doch haben andere dem widersprochen (Lit. bei *Rauenbusch*). *Verf.* kann jenes Urteil auch nicht teilen. Denn es kommen nach dem Material der Basler path. Anstalt von 19 Blasencarcinomen (unter 1078 Carcinomen) 13 auf Männer, 6 auf Frauen. Alle 19, bis auf einen, waren über 50 alt, 12 über 65; der älteste Fall betraf einen Mann von 88 Jahren, der jüngste einen Mann von nur 31 Jahren, bei dem vor 4 Jahren die Sectio alta wegen großer Steine gemacht worden war; der Tumor infiltrierte die rechte Seite und den Fundus; kleine Metastasen in der Leber.

Recht selten sind **Adenome,** die man von den S. 878 erwähnten aberrierten Prostatadrüsen (von denen auch Adenocarcinome und andere Krebsformen ausgehen können) ableitet. Ein seltenes schleimbildendes *Kystadenom* beschrieb *Bayer*. — **Myxome,** multipel, rasch wachsend, transparent wie Nasenpolypen, sind selten, am ersten noch bei Kindern zu sehen. Raritäten sind *Fibromyxome* (*Schatz*, *Albarran*, Lit.). — Die Basler Sammlung besitzt ein *traubiges*, apfelgroßes *Myxom* am rechten Umfang des Blasenhalses eines 7jähr. Knaben mit bis pflaumengroßen, gestielten, blasigen Exkreszenzen, welches *Verf.* als *fibromyxomatöses* **Rhabdomyom** erkannte. Diese Geschwulstform ist an der Blase sehr selten; wir konnten nur 3 Fälle, 2 bei Kindern und 1 bei einem 22jähr. Mädchen in der Lit. finden; unser Fall ist der 4. (Lit. und Abbild. bei *Hüsler*, I.-Diss., Basel); auch *Mönckeberg* sah einen Fall (23jähr. Frl.). — Einen **Tumor cavernosus** beschrieb *Langhans*. — **Leiomyome** und Fibromyome, zuweilen polypös und bis mannskopfgroß (*Terrier* und *Hartmann*, Lit.), sind sehr selten. *Verf.* sezierte einen 1½jähr. Knaben mit über kastaniengroßem, gestielt im Trigonum inserierendem Tumor, der sich als *ödematöses Fibro-Leiomyom mit Knorpeleinlagerungen* erwies (Abbild. bei *Hüsler*). Die knorpelhaltigen sowie die rhabdomyomatösen, traubigen *Mischgeschwülste*, welche in ähnlicher Weise an der Cervix uteri vorkommen, lassen (nach *Wilms*) an eine Versprengung von Elementen des Mesenchyms in frühesten Entwicklungsstadien denken (vgl. *R. F. Müller*).

Rehn, *Wendel* und *Leichtenstern* haben auf die Häufigkeit von Harnblasenentzündung (u. Granulomen) und echten Harnblasengeschwülsten (fast ausschließlich sog. Papillomen und Carcinomen, sehr selten Sarcomen) bei *Anilinfarbarbeitern* aufmerksam gemacht. Auch *Verf.* sah in Basel mehrere *Carcinome* dieser Kategorie; in einem dieser Fälle (59jähr. Mann) bestand zugleich ein großer krebsiger Tumor, der das Becken der l. Niere ausfüllte und die Niere bis auf wenige Reste der Rinde infiltrierte (vgl. ähnliche Beob. von *Rehn*). In einem anderen Fall (48j. M.) füllten weiche Tumormassen, welche die Blase fast ganz zerstört hatten, das kleine Becken aus; Metastasen in den Lungen. Ein dritter Fall betraf einen 53jähr. Mann (25 Jahre in einer Anilinfabrik) mit Schrumpfblase (vgl. auch *Seyberth*). — *Bilharzia-Carcinome* s. S. 893.

Sarcome sind selten. Es kommen zwei Hauptformen vor, und zwar *tuberöse* und *infiltrierende*. Erstere können knollig oder traubig-polypös, oben mit Zotten bedeckt sein und multipel auftreten. Die infiltrierenden sind seltener. Sarcomen begegnet man häufiger bei Frauen und relativ oft bei Kindern und jugendlichen Individuen.

Verf. sah einen Fall bei einer 47jähr. Frau, wo die ganze Innenfläche der faustgroßen, dickwandigen Blase von einer fetzigen, mit flottierenden Anhängseln versehenen, weichen, blaßgraugelben, in den inneren Lagen nekrotischen Geschwulstmasse ausgekleidet war. Mikroskopisch war sehr schön das Vordringen des polymorphzelligen Sarcoms in Blutgefäße der infiltrierten Wand zu sehen. Metastasen in der Leber.

Histologisch kann es sich um *gefäßreiche Myxosarcome, Rundzellen-, Spindelzellensarcome* oder um *polymorphzellige Sarcome* handeln. *Verf.* sah auch *Lymphosarcome*. Ein traubig-polypöses *Fibromyxosarcom* von Hühnereigröße, im unteren Teil und im Trigonum wurzelnd, sah *Verf.* bei einem 15jähr. Mädchen (s. bei *Hüsler*). *Beneke* und *W. Fischer* beschrieben *Osteoidchondrosarcome*.

Sehr selten sind **Dermoide,** vom Bau *Wilms*scher „Embryome" (vgl. *Saxer*).

(Weitere **Lit.** über Blasengeschwülste im Anhang.)

Sekundäre Geschwülste. Sehr häufig sind *Carcinome*, die von der Portio oder Cervix uteri, ferner von der Prostata, seltener vom Darm, und zwar hauptsächlich vom Rectum herüberwuchern. Entweder ragt die sekundäre Geschwulstmasse fungös in das Blasenlumen oder infiltriert die Wand diffus oder bricht als Ulcus oder in Gestalt von Fisteln durch, was besonders häufig von der Vagina und dem Uterus aus geschieht.

Von 23 Prostatacarcinomen, welche *Verf.* beschrieb (Deutsche Chir., Lief. 53, 1902), wozu noch ein Fall eines 78jähr. (Corr. f. Schw. 1902) und ein weiterer eines 70jähr. hinzukommen, hatten 16 die Harnblase ergriffen. — Manche glauben, daß viele als primär angesprochene Blasenkrebse eigentlich Prostatacarcinome seien, welche auf die Blase übergriffen (vgl. *Klebs, Montfort*, Lit.). *Verf.* kann diese Ansicht aber nicht teilen.

Bei Portiokrebs sah *Verf.* eine so diffuse, steife, *krebsige Infiltration der ganzen Blasenwand*, daß, ohne daß eine Ulceration bestand, *Inkontinenz* eintrat. Solche Fälle sind selten. — *Sarcome* und maligne Rhabdomyome der Vagina, bes. polypös-traubige, sieht man selbst bei kleinen Kindern in die Blase durchwachsen (selten).

Sog. *Implantationscarcinome* der Harnblasenmucosa s. bei *Suzuki*.

Über *Ödem* der Blasenmucosa bes. bei Carcinomen der Portio und Cervix s. dort (vgl. auch *Winter, Kolischer, Zangemeister* u. a.).

Fortleitung eines *Sarcoms* sah *Verf.* bei primärem Rectumsarcom in dem Fall Fig. 293 und *echte Metastasen* in der Mucosa z. B. bei dem S. 636 erwähnten Fall eines 48jähr. Mannes mit Melanosarcomatose nach Chorioidealsarcom.

(Anhang. — Lokales *tumorförmiges Amyloid*, vgl. auch S. 206, beschrieben *Solomin, Lucksch.*)

VI. Blasensteine.

Die Blasensteine können entweder aus dem Nierenbecken durch den Ureter in die Blase gelangen oder hier primär entstehen. Oft gelangen Steine, meist sind es Urate, aus dem Nierenbecken in die Blase und umgeben sich hier mit einem Mantel von sekundären Steinbildnern (Erdphosphaten). Dasselbe gilt für Oxalatsteine. Blasensteine sind bei Männern häufiger als bei Frauen und sind auch bei Kindern nicht selten. (Die Angaben über die Häufigkeit in den einzelnen Lebensaltern und Ländern schwanken sehr erheblich, vgl. *Goebel.*) Zuweilen bilden Fremdkörper, die von außen in die Blase gelangten, z. B. ab-

gebrochene Stücke von elastischen Kathetern, bei Weibern Haarnadeln u. dgl., den Kern für die Steinbildung. Man unterscheidet Sediment (trüber Bodensatz), Harnsand, Harngries, Harnsteine. Die Harnsteine sind geschichtet, und bei den größeren Exemplaren wechseln die Schichten in ihrer Zusammensetzung.

(**Lit.** bei *Finsterer.*) — Steinbildung bei *Distomum haematobium* s. S. 547.

Nach dem, was bereits früher über die Harnsteine gesagt (S. 872 u. ff.), bleibt nur übrig, hier eine *kurze Übersicht* der vorkommenden Steine zu geben.

Uratsteine, *reine Harnsäuresteine*, sind hart, klein, gelb, rot oder braun. Steine aus *harnsauren Salzen* sind oft von oxalsaurem Kalk und Tripelphosphat umgeben.

Oxalatsteine, maulbeerförmig (s. Fig. 521), hart, durch eingelagerten Blutfarbstoff braunschwarz gefärbt. Sie sind die härtesten Steine.

Fig. 521.

Fig. 522.

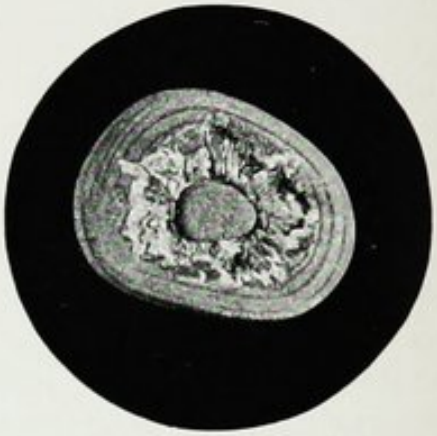

Fig. 523.

Fig. 521. **Maulbeerförmiger Oxalatstein der Harnblase.** Nat. Gr. Samml. Göttingen.

Fig. 522. **Abgerissenes Stück eines Nelaton- resp. Jacques-Patentkatheters als Kern eines Blasensteins.** $^3/_4$ nat. Gr. Bei einem 61 jähr. Manne mit Prostatahypertrophie durch Sectio alta entfernt von Hrn. Dr. *Viertel* in Breslau (s. Deutsche med. Wochenschr. 1893 No. 21). Der Stein ist laut Anamnese circa 3 Jahre alt.

Fig. 523. **Mantelstein aus der Harnblase. Phosphate als Mantel um einen kleinen Uratstein als Kern.** Bei einem 70 jähr. Manne, der bereits 4 mal am Stein operiert wurde (1 mal Lithothripsie, 3 mal Sectio alta), von Hrn. Dr. *Viertel* durch Sectio alta entfernt. Beide Figuren nach Photogrammen von Dr. *Viertel.*

Phosphatsteine sind weiß oder grauweiß. Steine von phosphorsaurem Kalk sind hart, solche von Tripelphosphat weich, brüchig. (Ganz selten sind *Struvit*steine, die aus dem rhombisch kristallisierten Phosphat des Ammoniums und der Magnesia bestehen, *Pommer*, Lit.)

Carbonatsteine, rein weiße, harte Steine aus kohlensaurem Kalk, sind selten, meist klein.

Cystinsteine sind weich, wachsartig, oft bräunlichgelb, bernsteinartig durchscheinend, meist eiförmig und klein (vgl. S. 873).

Xanthinsteine sind zinnoberrot, glatt; der Bruch ist erdig.

Zahl der Blasensteine: Steine größeren Kalibers sind meist solitär; multipel auftretende Steine sind gewöhnlich klein und können facettiert sein. — Die *Größe der Blasensteine* ist wechselnd; erbsen- bis hühnereigroße und größere kommen vor. Die Harnblase kann bis auf einen kleinen Spaltraum ausgefüllt sein. (*Littlewood* erwähnt als den größten einen von *Milton* beobachteten Stein von 975 g.) — Die *Form* ist meist länglich-rund, eiförmig, zuweilen walzenförmig, eventuell pfeifenförmig (*Englisch*), knollig, selten facettiert; letztere kommen gewöhnlich aus dem Nierenbecken, woher auch runde stammen können. Längliche Steine stammen meist aus dem Ureter. Bilden Fremdkörper den Kern, so sind sie oft für die Gestalt maßgebend (z. B. längliche, walzenförmige Steinbildung um Katheterstücke). Zuweilen sitzen

Blasensteine in Ausbuchtungen der Blasenwand (vgl. Divertikel S. 892). — Interessant sind die seltenen *Spontanfrakturen* der Blasensteine; unter den verschiedenen Theorien bevorzugt *Kapsammer* die alte Auffassung von *Civiale*, welcher die Frakturen durch Kontraktion der Blase erklärt; *Englisch* (Lit.) hält die Auflösung von Substanzen, welche in radiären, vom weichen Kern bis zur Oberfläche ausstrahlenden Furchen und Sprüngen des Steins eingelagert sind, für die Vorbedingung für eine mechanische Zertrümmerung.

Die Folgen der Blasensteine. Meist entsteht eine Entzündung der Blase (*Cystitis calculosa*), welche häufig mit Blutungen (*Hämaturie*) verbunden ist. Legt sich ein Stein vor die Urethralmündung, so kann er das Ausfließen des Urins erschweren oder plötzlich unterbrechen, was mit lebhaften Schmerzen verbunden ist. Oft besteht Harndrang. Infolge des andauernden heftigen Kontraktionsreizes, der dabei auf die Blasenmuskulatur ausgeübt wird, folgt *Hypertrophie der Harnblasenmuskulatur*. Ist die Harnentleerung sehr erschwert, so kann auch gleichzeitig Dilatation der Blase folgen. An Cystitis calculosa kann sich *Pyelonephritis* anschließen. Über *Leukoplakie* der Blase vgl. S. 852. Der chronische Reiz von Steinen kann wohl sicher *Carcinom*bildung provozieren (vgl. die Beobachtungen des *Verf.* auf S. 888 [31j. M.] u. 877).

VII. Hypertrophie der Blasenmuskulatur (Balkenblase).

Wird die Muskulatur hypertrophisch, so verdickt sich die Wand, wobei das alte Kaliber der Blase entweder erhalten bleibt (konzentrische) oder eine Dilatation erfährt (exzentrische Hypertrophie). Starke Hypertrophie bedingt schon von außen ein runzeliges, unebenes Aussehen der Blase. Im *Innern springen die hypertrophischen Muskelbälkchen als sich kreuzende Leisten vor*, zwischen denen oft tiefe Ausbuchtungen (Zellen) bestehen (**Balkenblase,** s. Fig. 524). So lange die Muskulatur gesund ist, ist sie elastisch, fest; degeneriert sie, so wird sie mürbe.

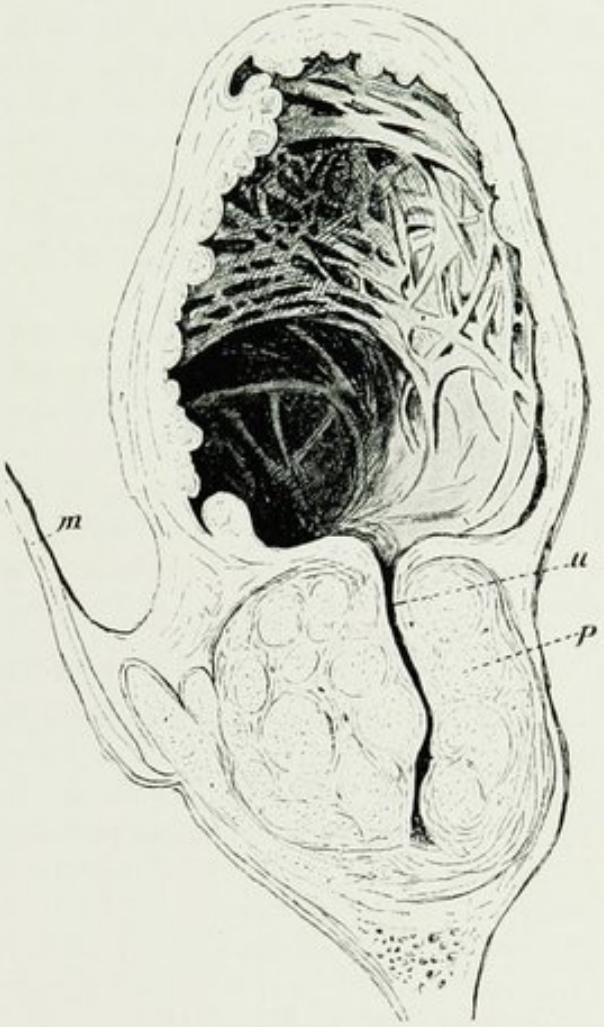

Fig. 524.
Trabekuläre Hypertrophie der Blase bei starker, vorherrschend **glandulärer Hypertrophie der Prostata** (*p*). Gekrümmter Verlauf der Pars prostatica urethrae (*u*). *m* Vordere Mastdarmwand. Von einem 83 jähr. Manne mit *Pyelonephritis*. Sagittalschnitt durch das in Chromsäure gehärtete Präparat, linke Hälfte. Samml. Breslau. $^2/_3$ nat. Gr.

Ursachen: a) *Hindernisse für die Harnentleerung*, und zwar *Prostatahypertrophie, Urethralstriktur, Steinbildung, Tumoren der Blase, Druck des prolabierten Uterus* u. a. Die Hypertrophie, oft eine exzentrische, ist hier eine *Arbeitshypertrophie*. b) Reize, welche eine *verstärkte Kontraktion der Muskulatur* anregen, ohne daß ein Hindernis besteht. Die Reize können bei *chronischer Entzündung, Steinen, Tumoren*, Fremdkörpern entstehen.

VIII. Dilatation der Harnblase.

Allgemeine Erweiterung entsteht durch *Urinstauung*, welche veranlaßt sein kann a) durch Verschluß oder Verengerung des Blasenhalses oder der Harnröhre, b) durch Blasenlähmung.

— Bei schnell eintretender Erweiterung ist die Wand fast durchscheinend *dünn*; ist die Entleerung nur erschwert, so ist die Wand zugleich *hypertrophisch*.

Partielle Dilatation, Divertikel.

Englisch unterscheidet **Taschen** oder eigentliche **Divertikel,** Ausstülpungen, deren Wand außer der Schleimhaut beide Muskelschichten oder nur eine enthält, und **Zellen,** Schleimhautausstülpungen zwischen Muskelbündeln bei trabekulärer Hypertrophie.

Die **Taschen (Divertikel)** können größer sein als die eigentliche Blase, so daß diese als Anhang des Divertikels erscheint. Solche Bildungen laufen unter der irrigen Bezeichnung *geteilte* oder *gespaltene Blase* oder *Doppelblase* (Lit. bei *Pagenstecher*, *Handl*). Die Wand der Tasche ist aber dünner als die der Blase. Bei hypertrophischen Blasen sind die Taschen gleichfalls verdickt. Der Hals der Tasche ist oft sehr eng. *Prädisponierte Stellen*: Gegend der Ureterenmündungen, häufiger links, hintere Wand oberhalb des Ligam. interuretericum, Scheitel der Blase (Urachusausstülpung). Ursachen: Die Divertikel sind entweder angeboren (Lit. bei *F. Meyer*) oder entstehen bei Erhöhung des Innendrucks der Blase an besonderen, hierzu durch den Bau der Blase disponierten Stellen. Über ihre mutmaßliche Beziehung zum primären Harnleiter s. S. 806.

Die **Zellen,** rund, langgestreckt oder pilzförmig, sind erbsen- bis faustgroß. *Lieblingssitz*: Oberhalb der Eintrittsstelle der Harnleiter an der hinteren und seitlichen Blasenwand (Fig. 544). — *Ursachen*: Durch Hindernisse der Blasenentleerung gesteigerter Blaseninnendruck, bes. bei Prostatahypertrophie.

Folgen: Entzündungen in Taschen und Zellen, Pericystitis, Verwachsungen mit der Umgebung, Perforation in die Bauchhöhle oder ins Beckenzellgewebe, Phlegmone des prävesicalen Raumes oder des ganzen Beckenzellgewebes (Lit. bei *Wagner*). Eintritt in eine Leistenhernie s. S. 466. *Steine* kommen in Taschen meist nur einzeln, in Zellen oft zu mehreren vor.

IX. Lageveränderungen.

Die häufigste ist die **Cystocele vaginalis,** ein Prolaps, wobei sich der Blasenboden *nach der Vagina* vorstülpt; das geschieht meist sekundär durch den Zug des prolabierten Uterus (s. Fig. 566) oder bei der Retroflexio und Retroversio uteri. Cystocele ist meist mit Urinstauung, Hydronephrose und chronischem Blasenkatarrh verbunden. — *Verlagerung in Hernien* und zwar in Inguinal-, Cruralhernien u. a. geschieht in der Regel nur partiell, mit einer divertikelartigen Ausbuchtung, wobei diese selbst nur als Anhängsel des von Darm oder Netz dargestellten Inhaltes des Bruchsacks erscheint; diese seltenen **Harnblasenbrüche** (oder echten Cystocelen) kommen bei älteren Männern (im Alter der Prostatahypertrophie) sowie bei Frauen zwischen 30 u. 40 Jahren vor (Lit. bei *Brunner* u. *Eggenberger*, *Felten*, Lit.).

Wird bei Frauen der Scheitel der Blase nach innen vorgestülpt, so kann er schließlich umgekehrt am Orificium urethrae heraustreten. Man bezeichnet das als **Inversio, Invaginatio vesicae** oder **Prolaps** der Harnblase.

X. Kontinuitätstrennung der Blase.

Diese kann entstehen **a) durch Traumen.** (Lit. bei *Bartels*, *Geill* und *Nordmann*.) Einmal geschieht das häufig sekundär durch *spitze* Knochenfragmente bei *Beckenfrakturen*, besonders solchen *des horizontalen Schambeinastes*, und die Blase wird hier meist *vorn* eingerissen. — Die Blase kann aber auch isoliert zur Ruptur (*Berstung*) kommen durch direkte Einwirkung einer lokalisierten *stumpfen* Gewalt (Schlag, Tritt, Stoß). Diese *primäre* Blasenruptur hat ihren Sitz meist am *Scheitel* oder nahe demselben, *näher der hinteren Fläche* (gelegentlich aber auch auf einer Seite) und verläuft fast stets *sagittal*; starke Füllung der Blase begünstigt ihre Entstehung. *Spontane* Ruptur der gesunden Blase durch Überfüllung (es kommen selbst bis 3,5 L. vor, *Frieberg*) ist überaus selten. Aber eine starke Füllung der Blase begünstigt das Zustandekommen der Ruptur sowohl bei direktem Trauma, als auch gelegentlich bei einem Sturz

oder Fall auf den Unterleib. *Frieberg* (Lit.) vertritt die Ansicht, daß Überfüllung der Blase unter dem Einfluß des Rausches (Blasenparese durch Alkoholintoxikation) auch allein eine nicht pathologisch veränderte Blase zur Ruptur bringen kann.

Die *Perforation* erfolgt entweder α) in die Peritonealhöhle, was in der Regel zum Tode führt, oder β) sie erfolgt extraperitoneal, es findet eine *Urininfiltration* im Beckenzellgewebe statt und davon ausgehende Urinintoxikation (*Urämie*). Durch Hinzutritt von Bakterien und unter Zersetzung des Urins entstehen *Paracystitis*, *Abscesse* oder *Gangränherde*, die sich im ganzen Beckenbindegewebe ausbreiten können, eventuell in irgend ein Organ *perforieren* und zuweilen herab bis ins Scrotum und in die Inguinalgegend reichen.

Von anderen Traumen sind zu nennen: *Druck des Kindskopfes* in der Geburt oder Quetschung mittels geburtshilflicher Instrumente, vor allem mit der *Zange*, seltener Druck eines *Mutterringes*; vordere Vaginalwand und hintere Blasenwand werden zugleich durchgequetscht; dadurch entsteht eine *Blasenscheidenfistel*.

b) durch krankhafte Veränderungen der Wand, *pathologische* Blasenruptur (s. *Oehlecker*, Lit.) infolge: Arrosion der Blasenwand durch *Blasensteine* oder *Fremdkörper*, selten infolge zerfallender tuberkulöser Infiltrate, *Blasentumoren* (Carcinom, Sarkom), *vor allem aber infolge perforierender Tumoren der Nachbarorgane*; Ruptur durch Überdehnung bei partieller degenerativer Wandschwäche kommt in seltenen Fällen an der Balkenblase bei *Prostatahypertrophie* und bei *Harnröhrenstriktur* vor. — Die carcinomatöse *Blasenscheidenfistel* von Cervixcarcinom ausgehend ist der häufigste Fall dieser Art, demnächst die *Recto-Vesicalfistel*. Doch kann auch ein primäres Blasencarcinom perforieren. *Äußere Fisteln* können durch Prostataerkrankungen (Abscesse, Tuberkulose) hervorgerufen werden oder nach Traumen (Stich, Schuß usw.) entstehen und z. B. am Scrotum oder Perineum nach außen führen.

XI. Tierische Parasiten.

Es ist hier zu erinnern an: 1. **Filaria sanguinis** (S. 131), hierbei können sich durch Verstopfung der Lymphgefäße der Blase Lymphsäcke bilden, die in die Blase hineinragen und eventuell platzen (Hämatochylurie). 2. **Distomum haematobium** (S. 547) kann zu Stasen und *Rupturen* der Blasenvenen und zu *Schleimhautwucherungen* führen (*Bilharz*), die höckerig und feinzottig sein können. *Goebel* (Lit.) beschreibt Granulationsgeschwülste, gutartige Zottenpolypen und maligne Tumoren, und zwar fast ausschließlich *Carcinome*, und unter letzteren überwiegend *Cancroide*. Auch *Steine* (meist primäre) können entstehen, deren Kern durch Eihaufen gebildet wird (*Griesinger*, *Goebel* Lit.). 3. **Echinokokken,** die von den Ureteren aus oder durch Ruptur in die Blase gelangen, sind Seltenheiten. 4. Sehr selten gelangen **Ascariden** und **Oxyuren** durch Ruptur in die Blase. 5. Zufällig kommt auch einmal **Trichomonas** vor (*Marchand*, *Miura*).

D. Harnröhre.

Anatomie. (Lit. bei *v. Ebner* und bei *Eberth.*) Das *Epithel der Harnröhre* **des Mannes** ist in der *Pars prostatica* dem der Harnblase gleich; in der *Pars membranacea* wird es zu geschichtetem und in der *Pars cavernosa* zu einfachem Cylinderepithel. Von der *Fossa navicularis* an ist es geschichtetes, in seinen obersten Lagen verhorntes Plattenepithel; die Grenzen der einzelnen Epithelarten sind sehr unbestimmt. —Vereinzelte *Littré*sche *Drüsen*, tubulöse Einzeldrüsen, finden sich in der ganzen Urethra. — Die Schleimhaut ist reich an Blutgefäßen; Lymphgefäße liegen unter diesen. Die Schleimhaut besitzt *Falten*, welche die *Lacunae Morgagni* umgeben; der Querschnitt der Urethra ist nicht rund, sondern ein vielfach ausgebuchteter Spalt. In die *männliche Harnröhre* münden außer den Ductus ejaculatorii (Vas deferens) die Anhangsdrüsen der Geschlechtsorgane (Prostata und *Cowper*sche Drüsen) aus. — Das *Epithel der* **weiblichen** *Harnröhre* zeigt starke individuelle Verschiedenheiten, ist entweder geschichtetes Platten-

epithel oder einschichtiges Cylinderepithel (untere Abschnitte) oder Übergangsepithel (oben). An der Harnröhrenmündung, oder meist noch in der Lichtung der Harnröhre finden sich zwei stecknadelkopfgroße Öffnungen, die in die *Ductus paraurethrales*, Urethralgänge, führen (0,5—2 und 3 cm lang). Nach *Nagel* und *Waldeyer* sind diese zuerst von *Skene* beschriebenen Bildungen Ausführungsgänge größerer *Drüsenkomplexe*, die zu den prostatischen Gebilden der weiblichen Harnröhre zu rechnen sind; nach *Kocks* u. a. (von *Dohrn* bekämpft) sind es Überreste der *Gartner*schen Gänge. Als *Glandulae periurethrales* beschrieb *Testut* mehrere kleine auf der *Papille* ausmündende Schleimdrüsen. Andere erwähnen Krypten an der Oberfläche der Urethralpapille von unregelmäßiger Zahl und Lage, selten mehr wie 1—5 mm tief (vgl. *Bergh*).

I. Mißbildungen.

Es kommen angeboren vor: totale und partielle *Obliteration*, *Strikturen* (Lit. *Posner*, *Hock*), Falten- und Klappenbildung in der Pars prostatica (s. S. 940), *Defekt der Harnröhre* (bei Kloakenbildung), *Spaltung*, *Verdoppelung* (*Róna*) *der Harnröhre*; soweit letztere als *Epispadie* mit der *Ekstrophie der Blase* zusammen vorkommt, wurde sie bereits besprochen (S. 879). Die mit Spaltung des Penis oder der Clitoris verbundene *Epispadie* (die Spalte ist oben) oder *Hypospadie* (die Spalte ist unten) werden bei *Mißbildungen der Genitalien* besprochen werden. Sehr selten sind *angeborene Divertikel* der männlichen, noch seltener der weiblichen Harnröhre. Sie können sich schon in den Knabenjahren als Anschwellung sehr bemerkbar machen (vgl. *v. Bókay*). *F. Suter* (Lit.) führt sie auf Persistenz eines mit der Urethra kommunizierenden Teils der Genitalrinne zurück (epidermoidale Auskleidung); *Timofeew* spricht von Dermoid.

Lit. im Anhang.

II. Gonorrhoische Entzündung der Harnröhre.

Die wichtigste Entzündung der Harnröhre ist die **Gonorrhoe,** der **Tripper,** ein eitriger Katarrh, dessen Erreger der Gonococcus ist. Die gonorrhoische Erkrankung ist bei beiden Geschlechtern häufig, verläuft oft leicht, während sie in anderen Fällen ein schweres, mitunter selbst unheilbares, von ernstesten Folgen begleitetes Leiden ist.

Die **Gonokokken** (Fig. 9 auf Taf. I) wurden von *Neißer* (1879) *entdeckt* und von *E. Bumm* (1886) zuerst rein auf erstarrtem Menschenblutserum gezüchtet und mit positivem Erfolg überimpft. *Wertheim* fand dann zuerst eine einfache, sichere Züchtungsmethode, auf einem Gemisch von menschlichem Blutserum mit der doppelten Menge Fleischwasserpeptonagar. — Die Gonokokken sind Diplokokken, welche durch einen kleinen Zwischenraum getrennt und hier abgeplattet beieinander liegen (*Semmelform*, *Kaffeebohnenform*). Im Trippersekret treten sie meist *haufenweise* auf und liegen entweder *extracellular* (wenn das Sekret gering ist, herrscht dieser Befund sogar vor) oder gruppenweise *innerhalb von Zellen*, *vorwiegend* in polynukleären *Leukocyten*, zum Teil auch in Epithelien oder auf diesen (Fig. 9 auf Taf. I); es schwankt dies Verhalten sehr nach der Art der Gewinnung des Sekrets zum Zweck der Untersuchung (vgl. *Lang*). — Tiere sind gegen Gonorrhoe immun. — (Über die feinere Differenzierung der Gonokokken, Meningokokken und des Micrococcus catarrhalis vgl. *Blair M. Martin.*)

Praktisch wichtig ist es, zu wissen, daß **in jeder Harnröhre und Scheide** stets eine mehr oder weniger große Menge *Bakterien* vorkommt (vgl. *Pfeiffer*); darunter sind auch *Kokken*, die zum Teil den *Gonokokken ähnlich* sehen. **Im Trippereiter** kommen ferner nicht selten auch *gewöhnliche Eiterkokken* neben den *Gonokokken* vor.

Die **Färbung** zum Zweck des mikroskopischen Nachweises der Gonokokken ist sehr einfach. Man verstreicht einen Tropfen Eiter zwischen zwei Deckgläschen, trocknet über der Flamme; dann darauf ein Tropfen konz. wässeriger *Methylenblaulösung*. Nach einer halben Minute wird die Farbe mit Wasser gut abgespült. Trocknen lassen. Canadabalsam. Be-

trachtung mit der Immersion. Bei der *Karbolfuchsinfärbung* (man nimmt eine mit zwei Teilen Wasser verdünnte Lösung) erscheinen die Gonokokken größer.

Wichtig ist, daß sich die Gonokokken *nach Gram entfärben* (*Roux*). Man kann das in *Verbindung mit der intracellulären Lagerung* zur *Differentialdiagnose* gegenüber den erwähnten anderen Kokken der Urethra benutzen. *Die isolierte Färbung der Mikroorganismen nach Gram* verläuft so: Man bereitet gesättigte Anilinwasser-Gentianaviolettlösung, färbt das Deckglaspräparat (oder auch Schnitte) 1—3 Minuten; dann 1 Minute in Jodjodkaliumlösung (Jod 1, Jodkalium 2, Aqua dest. 300); dann in Alkohol absol. so lange, bis keine Farbe mehr abgegeben wird. — Man kann noch mit Vesuvin oder Fuchsin (wäss. Lösung) nachfärben; die Gonokokken werden dann *braun* resp. rot; andere Mikroben und die Gewebskerne sind violett.

Gelangt der Gonococcus durch Übertragung des Sekrets einer gonorrhoisch erkrankten Schleimhaut in die Urethra, so entsteht zunächst eine, oft auf die vordern Harnröhrenabschnitte (Urethritis anterior), die Gegend der Fossa navicularis, beschränkte *Entzündung, die das Epithel und gleichzeitig das darunter liegende Bindegewebe ergreift.* Die Gonokokken durchwuchern das Epithel (*Touton, Wertheim*), indem sie in die Intercellularräume eindringen. Aus der Schleimhaut treten *Leukocyten* zwischen die Epithelien und an die freie Oberfläche.

Viele Epithelien quellen auf, werden gelockert, abgestoßen, andere zerfallen. Das Bindegewebe ist von Rundzellen infiltriert. Die *Weiterverbreitung* im Bindegewebe erfolgt in Lymphspalten. Die Gonokokken vermehren sich sowohl in den Leukocyten als auch frei in den Gewebsspalten und Lymphräumen. (*Finger, Ghon* und *Schlagenhaufer* fanden bei ihren Menschenversuchen im Epithel und im Gewebe intracellulär gelagerte Gonokokken.)

Das Sekret der akut entzündeten Schleimhaut ist dicker, intensiv gelber oder grünlicher, zuweilen mit Blut gemischter *Eiter.* — Heilt der Prozeß alsbald in diesem Stadium, wie das in leichten Fällen oft geschieht, so regeneriert sich das Epithel alsbald.

Die chronische Gonorrhoe (Goutte militaire, Nachtripper), welche beim Manne in der Pars nuda s. membranacea am längsten anhält (*Urethritis posterior*), geht mit leichtem desquamativem Katarrh und geringer entzündlicher Infiltration des subepithelialen Gewebes oder aber mit schweren Veränderungen der Schleimhaut und des submucösen Gewebes einher. Oft sind es die Littréschen Drüsen, welche den infektiösen Prozeß unterhalten. Nicht selten sieht man stellenweise das durchsichtige Epithel der Harnröhre ersetzt durch undurchsichtige milchweiße Platten verhornter Plattenzellen (*Neelsen* und *Finger* fassen das als Metaplasie und Hyperplasie des Epithels auf). Lösen sich diese Epithellagen durch Maceration oder durch Zerfall ab, so entstehen *Erosionen, Geschwüre.* Durch Vernarbung der Geschwüre sowie durch Wucherung und Infiltration (unter den Rundzellen herrschen Plasmazellen vor, s. *Rost*) des subepithelialen, mucösen, submucösen und periglandulären Bindegewebes (sklerosierende chronische Urethritis), mitunter auch desjenigen des Corpus cavernosum urethrae, und durch eine nachfolgende narbige Schrumpfung entstehen die *gonorrhoischen Strikturen der Harnröhre*, deren Folgen später (S. 899) näher besprochen werden.

Die narbigen Strikturen sind von sehr verschiedener Länge, oft mehrfach vorhanden und teils flach, oberflächlich, teils tiefgreifend, maschenförmig, teils ringförmig und dick, so daß man *cylindrische, knotige* und *ringförmige* Strikturen unterscheidet. Der häufigste Sitz ist am *Übergang der Pars membranacea in den Bulbus*; sie kommen aber auch an anderen Stellen in

der Pars pendula vor. Die Schwielen können so stark retrahiert sein, daß die ganze Harnröhre verkrümmt ist. Das *Epithel* über den Narben ist fast stets *verhorntes, geschichtetes Plattenepithel.* Nach *Cedercreutz* wäre es wahrscheinlich, daß die durch Gonorrhoen hervorgerufenen ‚Epithelmetaplasien' sich immer aus von der Embryonalzeit her persistierenden Plattenepithelinseln entwickeln (s. bei diesem Autor Lit. bis 1906 und Färbemethode von *Zilliacus* zur makrosk. Unterscheidung von Platten- und Cylinderepithel). Auch nach *Hübner* (Lit.) handelt es sich nicht um Metaplasie von Cylinderepithel zu Plattenepithel, sondern um ursprünglich angelegte primäre Plattenepithelherde innerhalb der geschichteten Zellen der Harnröhre, unter denen gonorrhoische Infiltrate nur schwer ausheilen, sich vielmehr im Lauf der Jahre in schrumpfendes Narbengewebe, die *Striktur*, umwandeln. S. dagegen *Rost.* — Hinter den Strikturen können sich, wie *Verf.* in einigen Fällen sah, papillomatöse Exkreszenzen bilden (selten). — Abbild. u. Lit. bei *Dittel, E. Burckhardt.*

Wird die Gonorrhoe chronisch, so nimmt **der Ausfluß an Menge** ab, ist nicht mehr so dick und gelb, sondern mehr schleimig. Auch bei *späteren neuen Infektionen* ist die Eiterung, d. i. die Reaktion der Schleimhaut gegenüber den Gonokokken, bedeutend geringer. Der **Gonokokkennachweis** bei chronischer oder sogen. okkulter Gonorrhoe kann wegen der oft spärlichen Menge schwierig sein; man findet stets viele Epithelien. Eventuell muß die Kultur zu Hilfe gezogen werden. (Näheres s. bei *Czaplewski.*) Wichtig kann der Nachweis von gonokokkenhaltigen Schleimfäden im Urin **(Tripperfäden)** sein; auch Reichtum der Fäden an polynukleären Leukocyten allein ist noch verdächtig (vgl. *Matzenauer*); selbst der Befund von Eiterkörperchen, auch ohne Gonokokken, muß zur Vorsicht mahnen (vgl. *Leven*). Manchmal sind die Filamente *harmlose* Residuen einer früheren Infektion. Praktisch ist die Entscheidung, ob eine Gonorrhoe ausgeheilt ist, sehr folgenschwer. Man bedenke, daß nach *Fehling* in über 50 pCt. steriler Ehen die Gonorrhoe des Mannes die Schuld trägt.

Ausbreitung des gonorrhoischen Prozesses. Die akute Entzündung kann sich **beim Manne** in continuo auf die *Harnblase* und Nieren, häufiger den Ductus ejaculatorii nach auf die *Geschlechtsorgane*, vor allem auf *Nebenhoden* und Hoden, dann auf die Samenbläschen und ferner auch auf die Anhangsdrüsen, d. h. auf die Prostata, wo der gonorrhoische Prozeß nach Ablauf der Urethralgonorrhoe fortbestehen kann (*Neisser, Putzler*), und auf die Cowperschen Drüsen ausbreiten. Auch die Tysonschen *Präputialgänge* resp. *-drüsen* (s. bei Penis S. 943) können infiziert werden. **Beim Weibe** befällt der Prozeß *primär* etwa gleich häufig *entweder* die beim Coitus infizierten *Genitalwege*, vor allem die *Cervix uteri* (hier macht er meist Halt) *oder* aber die *Harnröhre* (charakteristisch ist die akute eitrige Entzündung) oder beide zugleich. Die *paraurethralen Gänge* (S. 894) können Schlupfwinkel für Gonokokken abgeben. Übergreifen auf die Blase ist *viel* seltener (Lit. bei *Knorr*) als das Fortschreiten auf das *Cavum uteri* (Gonokokkennachweis nach der provokatorisch wirkenden Menstruation !), *die Tuben (Ovarien)* und ferner auf die *Bartholini*schen *Drüsen.* — Geeignet für die Infektion sind Stellen des Genitaltractus mit zarter Epithelschicht. Die mit einer epidermoidalen Epitheldecke ausgestatteten Teile dagegen, *also Vulva und Vagina, sind für Gonokokkenansiedlung wenig geeignet*; jedoch werden diese Teile bei *akutem* Tripper durch das oft in Strömen von oben herabfließende, gonokokkenhaltige Sekret maceriert und entzündet; bei *chronischer* Gonorrhoe, die sich in Cervix oder Urethra lokalisiert, sind sie aber unbeteiligt.

Auch **entfernte gonorrhoische Metastasen** kommen vor, so gonorrhoische *Gelenkentzündungen* (s. S. 770), sowie Entzündungen von *Sehnenscheiden* und *Schleimbeuteln* (s. dort). Desgl. hat man Fälle von *Endocarditis* (was *Verf.* noch jüngst an der Mitralis eines 19jähr. Mannes sah, der $2^1/_2$ Wochen nach dem infektiösen Coitus starb) und *Myelitis* auf Tripper zurück geführt (Lit. bei *Külbs* und *Schäffer*). Auch metastatische *Iritis, Retinitis, Chorioiditis* mit folgender Phthisis bulbi kommen vor (vgl. *Greeff*). — Die *Conjunctivitis blennorrhoica*, die hauptsächlich bei *Neugeborenen* entsteht (durch Infektion mit Sekret der Mutter), ist ein Effekt des Gonococcus. Über die meist gonorrhoische *Vulvovaginitis* kleiner Mädchen vgl. bei Vagina.

Manche Gonorrhöen sind von schweren *Gewebsvereiterungen* begleitet. Das beruht meist auf *Mischinfektion*, indem nachträglich andere eitererregende Bakterien, meist Kokken, von der Harnröhre aus hinzugelangen. Die durch Gonokokken selbst bewirkte Gewebsdestruktion ist im allgemeinen viel weniger intensiv und rapid als die, welche durch die ordinären Eitererreger hervorgerufen wird. Diese Eiterungsvorgänge treten in Gestalt der sog. *periurethralen Abscesse* auf, die erst sekundär in die Urethra durchbrechen und in der Submucosa und selbst in den Corpora cavernosa (*Cavernitis*) sitzen.

Ein Teil dieser Eiterherde sind wohl *‚falsche Abscesse‘*, eventuell gonokokkenhaltige Eiteransammlungen in Littréschen Drüsen (*Jadassohn*), deren Ausführungsgänge durch desquamiertes Epithel verstopft sind. (Ähnliche gonorrhoische Pseudoabscesse beobachtet man an den Ausführungsgängen der Bartholinischen Drüsen.) Bei anderen jedoch, welche mehrere Centimeter lang sein können, liegt eine echte *Gewebsvereiterung* vor. Auch in der *Prostata* können sich echte Abscesse anschließen. (Umgekehrt können Abscesse der Prostata in die Harnröhre durchbrechen.)

III. Andere Formen der Entzündung der Urethra.

Beachtenswert sind auch *primäre nicht gonorrhoische Urethritiden* beim Manne, wobei nach *Grosz*, *Finger* und *Nobl* Bacterium coli nicht selten ist. *Cohn* fand reichliche Influenzabacillen. Auch durch Masturbation (*Oberländer*) und selbst durch Radfahren (*Berg*) sollen chronische Entzündungen der Harnröhre entstehen können (vgl. *Hübner*).

Bei Frauen kann Urethritis im Anschluß an Entzündungen der Umgebung entstehen, so z. B. bei *puerperalen Geschwürsprozessen* der Vagina und Vulva. Auch bei *Infektionskrankheiten* (wie Typhus, Scharlach u. a.) kann eine Urethritis auftreten. — An Strikturen, die nach Verletzungen entstehen, können sich *croupöse* und *diphtherische* Entzündungen der Urethra anschließen. — Bei *chronischen Entzündungen* kommen polypöse und meist sehr gefäßreiche, *papilläre condylomatöse Wucherungen* vor. *Verf.* sah ein hirsekorngroßes, gestieltes, gefäßreiches Fibro-Epitheliom dicht hinter dem äußeren Orificium an der ventralen Seite der Urethra bei einem 27jähr. Mann, der vor einigen Jahren eine Gonorrhoe gehabt hatte. — Die bei Weibern nahe der Mündung sitzenden sog. **Harnröhrenkarunkel** sind Schleimhautwucherungen, die teils den Charakter von Granulomen, teils von hypervascularisierten papillären, teils von teleangiektatischen Schleimhautpolypen zeigen. Sie enthalten konstant Drüsen, die oft cystisch sind. Sie können auch Gonokokken beherbergen (*Lange*, Lit.).

IV. Infektiöse Granulationsgeschwülste.

Weicher Schanker sowie syphilitische Primäraffekte in Form **harter Schanker** kommen vor. Die Schanker können recht ausgedehnt sein und starke narbige Stenosen hinterlassen. Auch der *tertiären Syphilis* begegnet man an der Urethra; es können sich **Gummen** und daraus hervorgehende Ulcera bilden (selten) mit eventuellen Strikturen (Lit. *Adrian*). — **Tuberkulose** ist nur in der Pars prostatica etwas häufiger. Sonst sind Tuberkel und zackige Ulcera selten. Man sieht sie aber gelegentlich in schweren Fällen von Urogenitaltuberkulose an beliebigen Stellen, sogar im *ganzen* Verlauf der Urethra; distinkte miliare Tuberkel sitzen oft deutlich subepithelial. **Lupus** kann bei Weibern von der Vulva auf die Urethra übergreifen, — **Lepra** desgleichen.

V. Geschwülste.

Sie sind sehr selten. *Gutartige epitheliale* Neubildungen mehr hyperplastischer Art sind jene oben erwähnten **papillären** und **polypösen Wucherungen;** sehr selten sind sie diffus ausgebreitet (*Fluss*, Lit.). Auch gibt es **Adenome,** die zum Teil cystisch sind (Lit. *Puppel*). — **Primäre Carcinome** kommen als *Plattenepithelkrebse* (im Anschluß an Strikturen, an peri-

urethrale und perineale Fisteln oder an der vorher gesunden Harnröhre) sowie als Adenocarcinome vor; letztere können von den *Cowper*schen Drüsen ausgehen; sie sind sehr selten. (*Verf.* sah einen Fall, *C. Kaufmann* erwähnt aus der Lit. 3 Fälle.) *Verf.* beobachtete 2 Fälle von verhornendem Plattenepithel nach Strikturen bei einem 63 jähr. und einem 61jähr. Mann, welche er von *P. Preiswerk* (Lit.) mitteilen ließ; von der Tumorstriktur können höhlenartige Ausbuchtungen und Fisteln und Abscesse ausgehen. Weniger selten sind Carcinome der weiblichen Urethra; *Verf.* untersuchte einen Plattenepithelkrebs ohne Verhornung von einer 55jähr. Frau, welcher ringförmig die Urethralmündung einnahm, und ein papilläres Cylinderzellcarcinom bei einer 51jähr. Frau (Lit. *Wichmann*, *E. Burckhardt*, *Karaki*, *Puppel*, *Tanton*). *Sekundäre Carcinome* können von den Nachbarteilen aus übergreifen, so bei Penis-, Prostata-, Utero-Vaginalcarcinom. — Ferner kommen gestielte **Fibrome** und **Angiome** als vaskuläre Polypen, sowie **Sarcome** vor, darunter *melanotische*, wie ein sehr seltenes Präp. der Basler Samml., ein bohnengroßes, flaches, warziges Spindelzellsarcom von einer 55 jähr. Frau zeigt, ferner *Lymphosarcome* (*Kapsammer*). — *Cysten*, oft von bedeutender Größe, entstehen mitunter durch Sekretverhaltung aus den sog. Urethralgängen der weiblichen Urethra (S. 894).

Einen Fall von *lokalem tumorförmigem Amyloid* (vgl. S. 889) der Harnröhre berichtet *Tilp.*

VI. Kontinuitätstrennungen der Harnröhre.

Diese können durch *Geschwüre*, *Verwundungen*, die durch *Steine* oder *Fremdkörper*, welche die Harnröhre passieren, hervorgerufen werden, sowie durch *direkte Traumen*, wie Stich, Schuß usw. entstehen. In anderen Fällen werden sie durch *indirekte Gewalteinwirkung*, z. B. bei *Beckenfraktur* oder bei *Fall auf das Gesäß* bedingt, wobei entweder nur die äußere Umgebung der Urethra zerreißt oder aber diese selbst, gewöhnlich in der Pars nuda einreißen oder sogar total quer durchreißen kann. — *Bei weiblichen Individuen* sind Quetschungen in der Geburt (durch Kopf oder Zange) nicht selten. Meist entsteht zuerst Nekrose, dann Perforation.

Oft werden Kontinuitätstrennungen der Urethra *bei bestehender Striktur* (S. 895) durch den Katheter bewerkstelligt und heißen dann **falsche Wege.** Diese führen aus der Urethra in deren nächste Umgebung und laufen neben ihr her, enden blind oder münden wieder in die Urethra oder in die Blase. Ihr Hauptsitz ist in der Pars bulbosa, nuda und prostatica. Besonders bei den *schweren traumatischen Zerreißungen* und *Quetschungen* der Urethra ist der Verlauf ein sehr schlechter. Heilen die Verletzungen, so entstehen meist enorme *narbige Strikturen.* Oft wird aber die Heilung ganz verhindert durch die sich anschließende *Urininfiltration* der umliegenden Gewebe, welche dann von *Eiterung* oder sogar von *jauchiger Phlegmone* gefolgt ist (*periurethrale Abscesse*).

Abbildungen u. Lit. s. bei *Dittel* und Präparate der Basler Sammlung bei *E. Burckhardt.*

Die periurethralen Abscesse breiten sich oft nach dem *Damm* zu aus und brechen schließlich hier oder am Scrotum oder Penis oder gar am Oberschenkel in mehrfachen Öffnungen durch (*äußere Harnfistel*). Sie können sich aber auch *längs der Urethra* erstrecken und mehrfach in diese durchbrechen. — Nicht selten bildet sich nach querer Durchtrennung in der Pars nuda eine *mächtige Abscеßhöhle im prävesicalen Raum* (Cavum Retzii, zwischen Blase und Symphyse), die, wenn das Abdomen bei beabsichtigter Sectio alta eröffnet wird, ganz wie eine eröffnete Harnblase aussieht und auch schon damit verwechselt worden ist. — *Innere Harnfisteln*, welche beim Durchbruch periurethraler Abscesse nach dem Rectum entstehen, sind selten. — *Sind die Abscesse* und *Fisteln alt*, so haben sie eine *schwielige Wand* und können teilweise mit Epithel ausgekleidet werden. *Heilen* sie in späteren Stadien noch aus, so folgen oft schwerste Strikturen. — Brechen Abscesse, die in der Nachbarschaft der Harnröhre gelegen sind, in die letztere durch, so bilden sie einen Harnsack, den man *falsches Divertikel* nennt.

VII. Folgen der Verengerung (Striktur) der Harnröhre.

Die Hauptformen der durch Wandveränderungen der Urethra bedingten Strikturen, die gonorrhoischen und traumatischen, kennen wir bereits. Hinter einer Striktur entsteht eine Ausdehnung der Harnröhre; auch der Blasenhals kann ausgereckt und insufficient werden. Das hat Inkontinenz des Urins zur Folge (*Ischuria paradoxa*). Die *Blasenwand kann hypertrophisch* sein, oder das Organ wird *dilatiert*. *Verf.* sah noch jüngst einen Fall eines 72j. Mannes, wo die Blase 2,5 L. eitrigen Urin enthielt. Die Dilatation kann sich auf *Ureteren* und Nierenbecken fortsetzen (*Hydronephrose*). Durch Infektion und Zersetzung des Urins entstehen mitunter *Cystitis* und *Pyelonephritis*. Die (S. 895) erwähnten *Erosionen* können zu tieferen *Ulcera* werden und zu *Urininfiltration* der Umgebung mit folgender *Abscеß-* und *Fistelbildung* führen.

VIII. Urethralsteine.

Man unterscheidet a) *primäre*, eigentliche Urethralsteine, die gewöhnlich im erweiterten Teil hinter einer Striktur oder in taschenförmigen Ausbuchtungen (Divertikelsteine) entstehen. Sie bestehen in der Regel wesentlich aus Phosphaten (*C. Kaufmann*), ausnahmsweise aus Uraten (*Finsterer*). *Sekundäre* (b) stammen aus höheren Abschnitten, haben oft einen Kern aus harnsauren Salzen oder Oxalaten und vergrößern sich in der Harnröhre, wo sie an den engsten Stellen, in der Pars nuda und vorn in der Fossa navicularis, stecken bleiben. Die weitere Vergrößerung findet hauptsächlich auf die Blase zu statt oder indem der Stein die Bildung eines echten oder falschen *Urethraldivertikels* veranlaßt oder vielleicht auch bei einem bereits bestehenden Divertikel sich erst in demselben bildete, was *Finsterer* für die ganz großen Divertikelsteine anzunehmen neigt. Die Steine haben recht verschiedene Gestalt und schwanken sehr an Zahl und Größe. Besonders in der nachgiebigen Pars membranacea können sie in seltenen Fällen sehr bedeutende Dicke (bis Hühnereigröße und mehr) erreichen.

IX. Die **Cowper**schen **Drüsen,** welche hinter dem Bulbus gelegen sind, und deren Ausführungsgänge dicht vor dem Bulbus in die Pars spongiosa urethrae münden, können an *Entzündungen der Urethra*, vor allem an der *Gonorrhoe* teilnehmen und eventuell *vereitern*. Auch kommen nach Obliteration der Mündungen *cystische Ektasien* vor, die eventuell von *Urethralstenose* gefolgt sind. — Sehr selten geht ein *Carcinom* davon aus; auch *Verf.* sah einen solchen Fall (vgl. S. 898).

IX. Geschlechtsorgane.

Mißbildungen der Geschlechtsorgane.

Zum Verständnis derselben bedarf es einer kurzen Übersicht der **Entwicklungsgeschichte** der Urogenitalorgane.

Zu einer gewissen Zeit der embryonalen Entwicklung besteht eine indifferente Anlage des Urogenitalsystems, von welcher aus dann alsbald die weitere Entwicklung nach dem männlichen oder weiblichen Typus erfolgt.

Entwicklungsgeschichte.

I. Die indifferente Anlage der Urogenitalorgane.

1. Urnierengang und Urniere *).

Von der 4.—5. Fötalwoche an findet sich zu beiden Seiten der Wirbelsäule ein Körper, die **Urniere,** der *Mesonephros* oder **Wolffsche Körper** (Fig. 525 *w K*). Die Urnieren reichen von der Lungenanlage (Gegend des späteren Zwerchfells) bis in die Nähe des Beckenrings. Die Urniere besteht aus zahlreichen gewundenen Kanälchen, die von Pseudoglomeruli ausgehen und einen sekretorischen Abschnitt mit weiter, oft ampullärer Lichtung und Cylinderepithelauskleidung und einen gestreckten Abschnitt, Sammelrohr, mit kubischem, stärker färbbarem

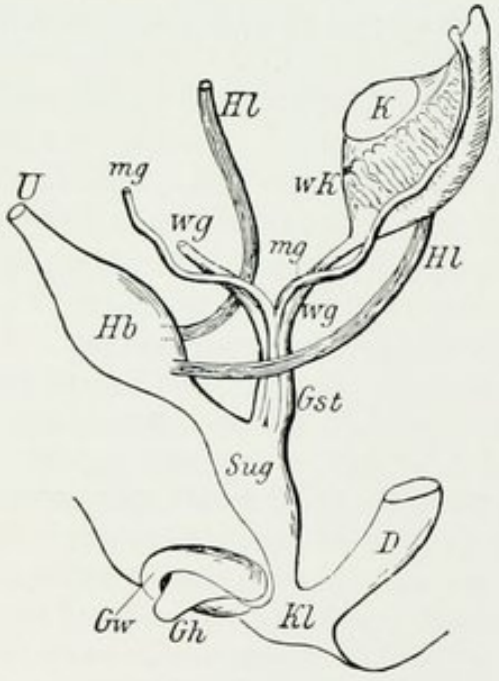

Fig. 525.

Schema der Urogenitalorgane in frühem (indifferentem) Stadium. Nach *Allen Thomson*, aus *Hertwig*, etwas modifiziert. Die Teile sind zum Teil *von vorn gesehen* und zwar: *mg* Müllerscher Gang; *wK* linker Wolffscher Körper oder linke Urniere; *K* Keimdrüse (Hoden oder Eierstock). *wg* Wolffscher Gang; *Gst* Genitalstrang aus den gemeinsam umscheideten 2 Müllerschen und 2 Wolffschen Gängen bestehend. — Die anderen Teile sind *von der linken Seite* gesehen (Profil) und zwar *U* Urachus; *Hl* Harnleiter; *Hb* Harnblase; *Sug* Sinus urogenitalis; *Kl* Kloake; *D* Mastdarm; *Gh* Geschlechtshöcker (Penis oder Clitoris); *Gw* Geschlechtswülste (aus denen große Labien oder Scrotum werden).

*) Man vgl. Details und Abbildungen in dem schönen Werk von *H. Bayer*, Vorl. üb. allg. Geburtshilfe, I. Bd., Heft 1. Entwicklungsgeschichte des weiblichen Genitalapparates, Straßburg 1903; ferner Lit. bei *Schickele*.

Epithel besitzen, alles in kernreiches Mesoderm (embryonales Bindegewebe) eingebettet. Die Urnierenkanälchen brechen in den **Urnierengang** (primären Ureter oder *Wolff*schen Gang, *wg*) durch, der so zum Ausführungsgang wird und in die Kloake, den Sinus urogenitalis, mündet. — Über die Beziehung des Urnierenganges zur Entwicklung der bleibenden Niere (Metanephros) oder Dauerniere s. S. 804 u. 865 zu angeborenen Blasendivertikeln an den Ureterenmündungen s. S. 806. Der größte Teil der Urniere, dieses embryonalen Organes, bildet sich bald wieder zurück; ein Teil bleibt erhalten und tritt, wie wir noch sehen werden, in den Dienst des Geschlechtsapparates, dem er *Wege, Kanäle zur Ausfuhr spezifischer Zellprodukte* (Eier und Samen) liefert.

Der **Urnierengang** (*wg*) hat beim *Weibe* keine bleibende Bedeutung; bei einigen Tieren bleiben Rudimente als *Gartner*sche *Gänge* bestehen, die sich zuweilen auch beim Menschen bis ins höchste Alter erhalten. Vgl. die Bemerk. auf S. 902.

Vom unteren Winkel des Wolffschen Körpers geht ein Band nach dem Leistenkanal, das *Urnierenleistenband*, das beim Manne zum *Gubernaculum Hunteri* (das den Descensus testiculi vermittelt), beim Weibe zum Lig. ovarii und zum *Lig. rotundum uteri* (seu inguinale) wird. — Wichtig ist es, schon hier darauf hinzuweisen, daß das *Lig. rot.*, welches außen am Becken über dem Tuberculum pubicum inseriert, auf seiner langen Bahn von der Urniere bis hier herab *Bruchstücke des Wolffschen Körpers mitschleppen* kann (*Bluhm*, *Pick* u. a.), welche den Ausgangspunkt von drüsig-myomatösen oder cystischen Neubildungen abgeben können.

2. Keimepithel, Müllerscher Gang.

Das *Epithel der Leibeshöhle* (*Coelomepithel*), das sich an den meisten Stellen zu den späteren Deckzellen abflacht, erhält sich an *zwei Stellen auf den Urnieren* in seiner ursprünglichen cylindrischen Gestalt. Erstens längs eines Streifens an ihrer lateralen Fläche, aus dem sich (später als sein Nachbar, der Wolffsche Gang) der **Müllersche Gang** entwickelt, ein Gebilde, das erst ein solider Strang ist und dann hohl wird; zweitens längs eines Streifens, der an der medialen Seite der Urniere von vorn nach hinten hinzieht, und der als das **Keimepithel (Keimdrüse)** bezeichnet wird (Fig. 525 *K*). Dieses liefert die *spezifischen Bestandteile von Hoden und Eierstock*, während der andere Teil der Anlage der Geschlechtsdrüsen von den *Geschlechtssträngen* stammt, die vom angrenzenden Teil der *Urniere* dem Keimepithel entgegenwachsen.

II. Die differente Entwicklung beim männlichen und weiblichen Individuum.

A. Beim männlichen Individuum.

Keimepithel und *Urniere* bilden zusammen den **Hoden.** Ersteres liefert die *spezifischen Parenchymzellen*, während die Urniere Kanälchen in die Hodenanlage hineinsendet, die als Anfangsteil der *ausführenden Wege* des Samens dienen (Tubuli recti, Rete testis). — Der Hoden entwickelt sich dann mehr und mehr zu ansehnlicher Größe; die **Urniere** aber bleibt im Wachstum zurück. *Ihr vorderer Abschnitt* wird zur **Epididymis** (Nebenhoden), der *hintere* schwindet bis auf die *Vasa aberrantia des Nebenhodens* und den als *Paradidymis oder Giraldèssches Organ* bezeichneten Rest, dessen Sitz (nach *Ad. Czerny* bei Tieren, nach *Switalski*, *Aschoff* u. a. auch beim Menschen) die letzte Teilungsstelle der Arteria spermatica *vor* deren Eintritt in die Geschlechtsdrüse ist. Der **Urnierengang** wird zum **Samenleiter** (Vas s. Ductus deferens).

Keine Bedeutung erlangen dagegen die **Müllerschen Gänge.** Schon in der 7.—8. Entwicklungswoche beginnt ihre Involution. Nur von den beiden oberen Endabschnitten erhalten sich dauernde Rudimente, der *Utriculus masculinus* (oder *Sinus prostaticus*) und die ungestielte, mit Flimmerepithel ausgekleidete *Hydatide des Nebenhodens.* — Von der Lageveränderung, welche der Hoden dann erfährt, indem er bereits im 6. Monat im inneren Leistenring, im 8. Monat in den Leistenkanal eintritt und am Ende der Embryonalzeit im Hodensack liegt, war bereits früher die Rede (S. 467). Man bezeichnet diesen Vorgang als *Descensus testiculorum.*

B. Beim weiblichen Individuum.

Das **Ovarium** entwickelt sich aus zwei Anlagen; das *Keimepithel* liefert die spezifischen Bestandteile des Parenchyms; die Geschlechtsstränge der *Urniere* liefern die Markstränge

des Ovariums. Die näheren Vorgänge bei der Entwicklung der spezifischen Ovarialzellen siehe bei Ovarium. — (Die Ovarien sinken später unter dem Zug des im Wachstum zurückbleibenden *Urnierenleistenbandes* von oben nach unten, wobei sie sich schief stellen, und liegen neben dem Uterus **[Descensus ovariorum].** Das Leistenband verwächst beiderseits an der oberen Ecke des Uterus und wird dadurch in zwei ungleich lange Hälften geteilt; die längere ist das *Ligamentum uteri rotundum*, die kürzere das *Ligamentum ovarii*. Die Bauchfellfalten, in welche ursprünglich Urniere, Eierstöcke und Müllersche Gänge eingebettet sind, werden zum *Ligamentum latum*.)

Beide *Wolff*schen *Gänge* (Urnierengänge) sowie die beiden untereinander verbundenen *Müller*schen *Gänge* bilden zusammen den **Geschlechtsstrang** (*Gst*) und münden in den **Sinus urogenitalis** (Fig. 525).

Bei der weiteren Entwicklung bleibt die **Urniere** (*wK*) *in ihrem Wachstum zurück* *). — Ein Teil der *Urniere*, und zwar der *vordere* Abschnitt (der Sexualteil der Urniere) wird zum **Nebeneierstock (Epoophoron)****) oder *Parovarium* (das Analogon der *Epididymis* des Mannes), einem Gebilde, das im breiten Mutterband liegt und aus einem Längskanal, dem Rest des oberen Endes des Urnierenganges, sowie aus 10—20 quer verlaufenden Kanälchen besteht, die sich später aufknäueln. — Der *hintere* Abschnitt der Urniere (der Urnierenteil des Wolffschen Körpers) wird zum **Paroophoron** (dem Analogon der *Paradidymis* des Mannes), das beim Embryo noch als zelliger Körper längere Zeit sichtbar ist und beim Erwachsenen als Rest in den Ligamenta lata, oft dicht beim Uterus liegt und noch aus einzelnen Kanälchen mit Flimmerepithel bestehen kann. Von den **Urnierengängen** (beim Manne werden sie zu den beiden Samenleitern), die ja mit den Müllerschen Gängen im Genitalstrang liegen, bleiben nicht selten doppelseitig oder einseitig Rudimente in der Wand des jetzt zum *Genitalkanal* umgewandelten Genitalstranges bestehen; sie heißen **Gartnersche** (*Wolff*sche) **Gänge.** Bei manchen Wiederkäuern, bei Schweinen u. a. erhalten sich konstant Rudimente. Beim Weibe findet man sie öfter oben im unteren Teil des *Corpus* als enge Kanälchen, die in der Gegend des Orificium internum Ausläufer in die Wand senden, in der *Cervix* hauptsächlich im supra-vaginalen Abschnitt nahe an der Höhlenoberfläche liegen (und hier stärkere Astbildung zeigen können, *R. Meyer*) und sich nach der Scheide zu in scharfem Bogen wieder nach außen wenden, um sich im oberen Teil der *Scheide* blind zu verlieren (*Rieder*). Sie finden sich ein- oder häufiger doppelseitig, auch schon bei Kindern (*v. Maudach*). Nach *R. Meyer* ist das Epithel im Hauptkanal (dessen Ampulle in der Cervix liegt — über kongenitale Abnormitäten und benigne und maligne Tumoren, Adenome u. Carcinome derselben vgl. *R. Meyer*, Lit.) meist einschichtig cylindrisch, in den Verzweigungen und Drüsenbildungen klein-kubisch. Die Tunica des *Gartner*schen (*Wolff*schen) Ganges besteht aus Bindegewebe und circulärer Muskulatur. (Uterusmißbildungen mit Persistenz des Gartnerschen Ganges s. *Schottländer*, Lit.)

Die **Müllerschen Gänge** *dagegen erlangen die Hauptbedeutung.* Der vordere Abschnitt wird zum **Eileiter,** der hintere zur **Gebärmutter** und **Scheide.** Mit einer Franse des abdominalen Tubenendes ist die *Morgagni*sche *Hydatide*, ein kleines, gestieltes Bläschen, verbunden. — An den unteren Enden verwachsen die beiden Müllerschen Gänge zunächst, und dann schmilzt die Zwischenwand zwischen den beiden Kanälen ein, so daß ein *einfacher Schlauch* (*Genitalkanal*) entsteht. Zuerst wird die Vagina einfach, dann auch der anfangs paarige Uterus (Ende des 4. Monats); die zunächst noch am Fundus sichtbare sattelförmige Konkavität — als letzte

*) Über die wichtigen Beziehungen, welche die *Urniere* aber trotzdem noch unter *pathologischen* Verhältnissen erlangen kann, vgl. Epoophoroncysten (s. dort), Adenomyome des Uterus, der Tubenecken (s. dort), des Lig. latum, Cysten des Lig. latum, epithelialmyomatöse und zum Teil auch cystische Tumoren des Lig. rotundum (s. bei Myomen des Uterus), sowie endlich epoophorale Adenomyome am hinteren Fornix vaginae (s. *H. Peters*, Lit., und *Schickele*).

**) Histor. über dieses sog. Rosenmüllersche Organ s. bei *J. Becker*.

Andeutung von lateralen Hörnern — verliert sich dann auch (Ende des 5. Monats), indem der Uterus so bedeutend an Größe zunimmt, daß der Fundus sich sogar konvex nach oben wölbt. Der Uterus erhält eine starke Muskulatur und setzt sich gegen die Vagina durch Bildung der *Vaginalportion* ab (Anfang des 4. Monats). — Der **Hymen** wird im 5. Monat angelegt, und zwar stets als ‚bilamellatus' in der Art, daß die innere Lamelle der Vagina, die äußere der Vulvaausstülpung angehört (*Schäffer*, s. auch *Taussig*).

Entwicklung der äußeren Geschlechtsteile (s. Figg. 526—528).

Man muß zunächst auf eine frühe Zeit zurückgehen. Wolffsche und Müllersche Gänge (Fig. 525) münden, wie wir sahen, in den *Sinus urogenitalis*; es ist dies das Endstück der Allantois, welches nach oben in die *Harnblase und den Urachus* übergeht, während es nach unten in die **Kloake** eintritt, in die auch der *Mastdarm* einmündet. Es gelangen also die gesamten Abscheidungen der Harn- und Geschlechtswege sowie des Darms in die *Kloake* (vgl. das Nähere S. 461). Noch ehe sich der Damm bildete und die Trennung in *Aftermündung* und *Harngeschlechtsöffnung* erfolgt ist (10. Woche), erhebt sich (in der 6. Woche) kranialwärts von der

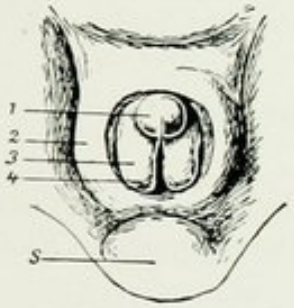

Fig. 526.

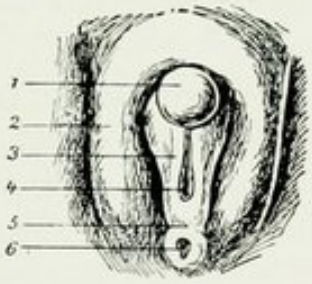

Fig. 527.

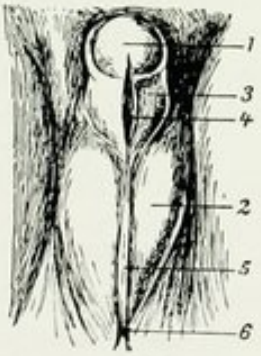

Fig. 528.

Fig. 526—528. **Verschiedene Stadien der Entwicklung der äußeren Genitalien.** Frei umgezeichnet nach Figuren in *Hertwig* (Entwicklungsgeschichte 2. Aufl. S. 313), die nach *Ecker-Zieglers*chen Wachsmodellen angefertigt waren.

Fig. 526. *Stadium, in dem eine Geschlechtsdifferenz noch nicht zu sehen.* *1* Geschlechtshöcker, *2* Geschlechtswülste, *3* Geschlechtsfalten, *4* Geschlechtsfurche oder -rinne. *S* Schwanzartiges Leibesende. (8 wöchentl. Embryo.)

Fig. 527. *Umbildung zu dem weiblichen Typus.* *1* Clitoris. *2* Geschlechtswülste, werden zu großen Labien, *3* Geschlechtsfalten, werden zu kleinen Labien, *4* Eingang zum Sinus urogenitalis oder Vestibulum vaginae, *5* Damm, *6* After. (2½ monatl. Embryo.)

Fig. 528. *Männlicher Geschlechtstypus.* *1* Glans penis mit Präputium, *2* Scrotum, *3* Geschlechtsfalten, welche in die Mitte gegen *4*, die Geschlechtsrinne (Urethra), wachsen; *5* Raphe scroti, *6* After. (3 monatl. Embryo.)

Kloakenmembran (vgl. S. 461) der *Geschlechtshöcker* (1), während sich die seitlichen Ränder der Kloakenmembran in Falten, *Geschlechtsfalten* (3) erheben und so die Kloakenspalte begrenzen, indessen sich außen ein ringförmiger Wulst, *Geschlechtswulst* (2), bildet. An der unteren Seite des mehr und mehr hervortretenden und hakenartig gebogenen Geschlechtshöckers entsteht (Ende des 2. Monats) eine Rinne, *Geschlechtsfurche* (4), die nach abwärts zur Kloakenspalte verläuft. Der Höcker wird größer, die Rinne vertieft sich mehr und wird seitlich von vorspringenden Faltungen, den *Geschlechtsfalten* (3) begrenzt. Der Geschlechtshöcker erscheint im 3. Monat schon deutlich als das *Geschlechtsglied*. (Zur selben Zeit ist die Trennung in After und Harn-Geschlechtsöffnung erfolgt.)

Die weitere Ausbildung der äußeren Geschlechtsteile
auf Grundlage der gemeinsamen embryonalen Anlage.

1. Beim männlichen Individuum (Fig. 528).

Der *Geschlechtshöcker* wächst zum *Penis*, männlichen Glied, aus; schon im 3. Monat erscheint eine Andeutung der *Glans*. Der *Sinus* (Canalis) *urogenitalis* geht in die lange, enge *Harn-*

röhre über, indem die Furche an der unteren Fläche des Geschlechtshöckers, die sich bei der Vergrößerung dieses gleichfalls in die Länge zog, bis auf eine kleine Öffnung an der Eichel verwächst (4. Monat), indem die *Geschlechtsfalten* sich zur Bildung der Harnröhre aneinanderlegen und verschmelzen. — Am hinteren Teil der Harnröhre (am Anfang des Sinus urogenitalis) legt sich im 3. Monat die *Prostata* an als ringförmiger Wulst, der glatte Muskeln erhält, und in den hinein sich das Epithel in Drüsenform ausstülpt. Ebenso entwickeln sich vom Epithel des Rohrs aus die *Cowper*schen *Drüsen* (und beim Weibe die Bartholinischen Drüsen). Die Geschlechtswülste (die beim Weibe zu den Labia majora werden) verwachsen in der Medianlinie (Raphe scroti) und bilden das *Scrotum*, in welches, wie früher erwähnt, gegen Ende des embryonalen Lebens die Hoden hineinwandern.

2. Beim weiblichen Individuum (Fig. 527).

Die Umwandlungen sind viel geringfügiger als beim männlichen Individuum. Der *Geschlechtshöcker* entwickelt sich nur wenig zur Clitoris, dem weiblichen Gliede, das eine der Glans analoge Verdickung hat und ein von den *Geschlechtsfalten* stammendes Präputium erhält. Die *Geschlechtsfalten* bilden ferner außer den Corp. cavern. urethrae vor allem die kleinen Labien; der dazwischen liegende kurze Sinus urogenitalis heißt Vestibulum vaginae; er nimmt die Harnröhre und die durch Verschmelzung der Müllerschen Gänge entstandene Vagina auf. Der *Geschlechtswulst* wird jederseits zum Labium majus.

III. Wahre und falsche Zwitterbildung (Hermaphroditismus).

Geschlechtslosigkeit.

Mangel aller Geschlechtsorgane ist gewöhnlich mit schweren Mißbildungen des gesamten Körpers oder mit Spaltbildungen der unteren Körperhälfte verbunden (Blasenspalte, Kloakenbildung usw.).

Die indifferente Anlage der Keimdrüse und das ursprüngliche Vorhandensein von Wolffschen Körpern und Gängen sowie der Müllerschen Gänge bei beiden Geschlechtern möchte es auf den ersten Blick leicht begreiflich erscheinen lassen, daß Fälle beschrieben sind, wo beide Geschlechter, d. h. Keimdrüsen männlicher und weiblicher Art, beim selben Individuum zur Entwicklung gelangten **(sog. Hermaphroditismus verus, Androgynie, echte Zwitterbildung).** Anderseits erklären sich leicht Fälle, in denen bei eingeschlechtlichen Keimdrüsen die äußeren Geschlechtsorgane und mehr oder weniger auch die Geschlechtsgänge eine wie für zwei Geschlechter bestimmte, doppelte Entwicklung gefunden haben, resp. einen zum Teil gemischten Geschlechtstypus zeigen **(Pseudohermaphroditismus sive Hermaphroditismus spurius).**

A. Hermaphroditismus verus.

Nach der älteren, noch heute brauchbaren Einteilung von *Klebs* unterscheidet man drei Unterarten von H. verus: a) *H. v. bilateralis*; beiderseits je ein Hoden und ein Ovarium. b) *H. v. unilateratis;* einerseits Hoden und Ovarium, anderseits *eine* Geschlechtsdrüse (Hoden oder Ovarium). c) *H. v. lateralis s. alternans*; auf der einen Seite ein Hoden, auf der anderen ein Ovarium. Es würden sich also bei a) b) c) entsprechend 4, 3 resp. 2 Geschlechtsdrüsen finden. — Neuere Untersuchungen die auch die histologischen Verhältnisse genauer berücksichtigen, lassen aber die *Existenz* eines H. v. in den meisten der beschriebenen Fälle *sehr zweifelhaft erscheinen.* So läßt auch *O. Schultze* a) und b) nicht mehr gelten. Er gibt aber die Existenz von H. lateralis noch zu, während *Nagel* und auch *Kermauner* betont, daß bis jetzt *kein einwandsfreier Fall* von wahrem Hermaphroditismus, in dem Sinne, daß ein Individuum getrennte Hoden und Eierstöcke besitzt, bekannt sei, selbst nicht bei früh abgestorbenen Mißbildungen. *Salén, Garrè-Simon, Pick* u. a. berichten aber über Fälle, die sie als einen echten H. deuten, weil einseitig ein als Ovotestis, Zwitterdrüse, angesprochenes Gebilde nachzuweisen war. *Kermauner* und *Sauerbeck* halten jedoch nur die Fälle von *Salén* und *Simon* für ganz einwandsfrei (vgl. auch *Marchand*). Allerdings waren in diesen Fällen die Keimdrüsen wohl nicht funktions-

tüchtig, was eigentlich doch erst einen wahren H. bedeuten würde. (Vgl. auch *Bayer*, *R. Meyer*, *Meixner*.) — (Auch beim Schwein, Rind, der Ziege wurden in vereinzelten Fällen wahre Zwitterdrüsen nachgewiesen.)

B. Pseudohermaphroditismus (*Scheinzwitterbildung*).

Dieser beruht auf einer fehlerhaften Anlage und Ausbildung der Geschlechtscharaktere und läßt sich nach dem Charakter der eingeschlechtlichen Keimdrüse, dessen *Bestimmung am Lebenden sehr schwierig sein kann*, *in Pseudohermaphroditismus masculinus* und *femininus* einteilen, von denen nach *Klebs* wieder jede Art in *internus*, *externus* und *completus* (s. internus et externus) unterschieden wird; *äußerer H.* liegt vor, wenn bloß an den äußeren Genitalien, *innerer*, wenn bloß an den inneren, und *vollständiger*, wenn sowohl an den äußeren wie an den inneren Genitalien abweichende Bildungen bestehen.

Die männliche Scheinzwitterbildung (Pseudohermaphroditismus masculinus) ist viel häufiger als die weibliche, und ihr gehören die *meisten ausgesprochenen Fälle* an. Die *kompletten* Fälle (Pseudoh. masc. *completus*) zeigen *Hoden*, Vasa deferentia und Prostata, daneben Entwicklung der Müllerschen Gänge zu *Scheide*, *Uterus*, *Tuben* in mehr oder weniger vollkommener Art. Die äußeren Teile haben ganz weiblichen Typus. Das ist auch bei dem **externus** der Fall, während der **internus** äußerlich typische männliche Genitalien zeigt, dabei aber innerlich teilweise ausgebildete Müllersche Gänge haben kann, die zur Bildung einer Art Vagina, Uterus, Tuben führen und in der Gegend des Colliculus seminalis in die Harnröhre einmünden. (Man versteht das gut, wenn man Fig. 525 ansieht.) — Am auffallendsten ist die *Ähnlichkeit der äußeren Genitalien* mit *weiblichen* Genitalien. Diese Veränderungen erklären sich sehr leicht daraus, daß Teile, die verwachsen sollten, offen geblieben sind. So kann das Geschlechtsglied dürftig entwickelt, clitorisartig, die Rinne des Geschlechtshöckers offen sein. Der Sinus urogenitalis ist weit offen und tief, oder die Geschlechtswülste haben sich nicht zum Scrotum vereinigt. Blieb dann auch noch der Descensus testiculorum aus, so entsteht äußerlich eine große Ähnlichkeit mit weiblichen Genitalien. — Sind die retinierten Hoden schlecht entwickelt, und gehen solchen Individuen auch sonstige Attribute der Männlichkeit, wie Bart, Stimme, Geschlechtstrieb, kräftige Körperentwicklung dauernd ab, und ist bei ihnen sogar, was gewöhnlich, wenn auch nicht stets der Fall ist, *der äußere Habitus dem der äußeren Geschlechtsteile mehr konform als ihrem wahren Geschlecht* (Hoden), so begreift es sich, daß solche Individuen für Weiber passieren (*Scheinweiblichkeit*). — Von diesen Extremen gibt es Abstufungen, die meist zur **Hypospadie** gehören, wobei der Penis an der Unterseite offen geblieben ist (*untere Penisspalte*). Bei den leichten Graden (Ausmündung der Harnröhre an der Unterfläche der Glans) kann das Glied sonst normal sein, bei höheren ist es kurz, und es entsteht eine Ähnlichkeit mit dem weiblichen Typus, besonders wenn der Descensus testiculorum ausblieb. Eine stark entwickelte Hypospadie ist ein Ps. masc. ext., Scheinweiblichkeit, *Pseudothelie* (θῆλος weiblich).

Die **weibliche Scheinzwitterbildung (Pseudohermaphroditismus femininus)** ist wegen ihrer Seltenheit (auf 842 männl. kommen nach *Neugebauer* 128 weibl.) weniger von Bedeutung. Beim Ps. f. *externus* kann die Clitoris eine penisartige Mächtigkeit erlangen; in schwereren Fällen können die *Ovarien*, die meist mangelhaft, seltener voll entwickelt sind, in die großen Labien herabsteigen und ein Scrotum vortäuschen, oder das Vaginalostium verengert sich, die Labien verwachsen ganz oder teilweise, und zwischen ihnen münden in einer kurzen Rinne (Sinus urogenitalis) Urethra und Vagina getrennt aus. — In den schwersten Fällen von Ps. f. fehlt die äußere Öffnung der Vagina; letztere mündet dann in die in einer Anzahl von Fällen mit einer Prostata versehene Urethra ein, die sich an einem langen Geschlechtsglied als mehr oder weniger offene Rinne an der unteren Seite (Hypospadie verschiedenen Grades) fortsetzt. Solche Individuen gehen als *männliche* durch; nur für sie paßt die Bezeichnung *Scheinmännlichkeit*, *Pseudarrhenie* (*Benda*), von ἄρρην Männchen; sie haben einen ziemlich vollkommenen männlichen Typus der äußeren Genitalien und männlichen Habitus und sonst Geschlechts-

drüsen und Genitaltraktus von weiblichem Typus. Jene seltenen schwersten Fälle haben manche, wenn eine Prostata entwickelt ist, als Ps. fem. *completus* bezeichnet (z. B. *Ziegler*), jedoch mit Unrecht, da die Prostata ihrer Entwicklung nach nicht zu den inneren, sondern zu den äußeren Genitalien gehört (vgl. *Orth*, *Fibiger*, Lit.); es sind also Fälle von Ps. f. *externus*. Doch verleiht ihnen das Vorhandensein der Prostata und ferner eine Nebennierenhyperplasie, wie *Fibiger* betont, eine Sonderstellung, und besonders die abnorme Nebennierenentwicklung charakterisiert die Mißbildung bei diesen Individuen als eine besonders eingreifende. Die Sexualität der Individuen dieser Gruppe war interessanterweise meist eine *konträre*, auf weibliche Wesen gerichtete und nicht selten recht lebhaft. (Die Vermutung *Bendas*, daß mikroskopisch wohl stets Bildungsmaterial der männlichen Geschlechtsdrüse als Urnierenreste zu finden sein möchte, wurde durch die Untersuchungen *Fibiger*'s nicht bestätigt.) — Zum Ps. f. *internus* gehört eine abnorme Persistenz des Urnierenganges.

Neubildungen *am Genitale von Zwittern* vgl. bei *L. Pick*, *Chevassu*, *Verfasser*, *Zacharias*. (**Lit.** über Hermaphroditismus bei *v. Neugebauer*, *Kermauner*, *Sauerbeck*.)

Mißbildungen des weiblichen Genitalapparates (Lit. im Anhang).

Die Mißbildungen der weiblichen *Genitalstränge* sind an Hand der Entwicklungsgeschichte leicht verständlich. Der Hauptsache nach handelt es sich dabei 1. um eine *unvollständige Aneinanderlegung* oder *unvollkommene Verschmelzung* von Teilen, welche sich vereinigen sollten; das hat Verdoppelung, Duplizität, zur Folge; 2. um *rudimentäre Entwicklung* (*Hypoplasie*) *von Teilen*, wobei zugleich Gebilde, die offen sein sollten, verschlossen sein können; daraus ergeben sich rudimentäre Bildungen, die sich bis zur Defektbildung, Aplasie, steigern können, 3. um *Verschluß* — *Atresie* — von Teilen, welche offen sein sollten. — Durch Kombination dieser Grundtypen der Verbildung miteinander entsteht eine große Zahl verschiedener *Mißbildungen*. Wir geben hier nur eine kurze Übersicht über die verschiedenen Gruppen:

I. Einfache Verdoppelung (Duplizität).

Man kann folgende Gruppen unterscheiden:

1. Mangelhafte Aneinanderlagerung der Müllerschen Gänge (Fig. 529).

a) Die sonst gut entwickelten *Müller*schen Gänge legen sich überhaupt nicht aneinander, sondern entwickeln sich isoliert in gleichmäßiger Weise weiter. Das ist das Extrem der symmetrischen Verdoppelung, Uterus und Vagina sind vollständig doppelt (*Uterus didelphys* s. *duplex separatus*). Damit sind meist andere Mißbildungen (Kloakenbildung oder Bauchblasenspalte) verbunden. — Außer diesem Extrem gibt es immer geringer werdende Abstufungen, bei denen sich die gut entwickelten *Müller*schen Gänge mehr oder weniger unvollständig aneinanderlegen (wobei man an eine ursächliche Einwirkung der Lig. rotunda — abnorme Dicke und Kürze u. a. — denkt; s. Lit. bei *Schottländer*). Diese weiteren Abstufungen sind:

Von a) **Uterus didelphys** s. *Uterus duplex separatus* ausgehend:

b) *Uterus bicornis duplex*; Uterus vollkommen doppelt; die beiden Fundus divergieren keulenförmig, unten liegen aber die Cervices, wenn auch doppelt, so doch eng aneinander. Die Vagina kann doppelt sein (ein Horn kann atretisch sein; Fig. 531).

c) *Uterus bicornis unicollis*; Uterus zweihörnig; Cervix und Vagina einfach.

d) *Uterus arcuatus*, es besteht eine Konkavität am Funduskontur statt der normalen Konvexität, und da ist die einzige Andeutung von Bicornität.

Zwischen c) und d) gibt es Abstufungen.

2. Mangelhafte Verschmelzung der Müllerschen Gänge (Fig. 530).

Die *Müller*schen Gänge vereinigen sich zwar äußerlich, es tritt aber eine mangelhafte Verschmelzung (zu *einem* Kanal) ein. Der Uterus sieht äußerlich einfach aus, er wird aber durch die stehen gebliebene Scheidewand in zwei innere Höhlen geteilt; die Vagina ist gleichfalls

durch ein Septum total verdoppelt (*a*). Das ist das Extrem von mangelhafter Verschmelzung oder von Scheidewandbildung, der *Uterus septus duplex* oder Uterus bilocularis *cum vagina septa* oder duplici. — Von diesem Extrem gibt es nun gleichfalls Abstufungen zu immer geringeren Graden. So kann der Uterus ein septus sein, während die Vagina einfach ist (*b*), oder der Uterus ist nur teilweise septus, und die Scheidewand reicht nur bis zum Orificium internum

Fig. 529.

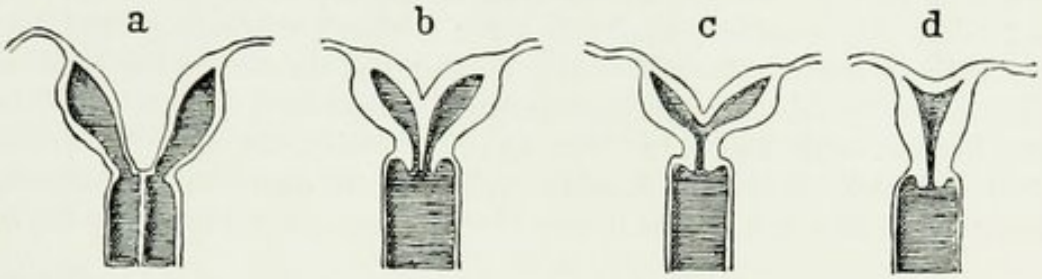

Fig. 530.

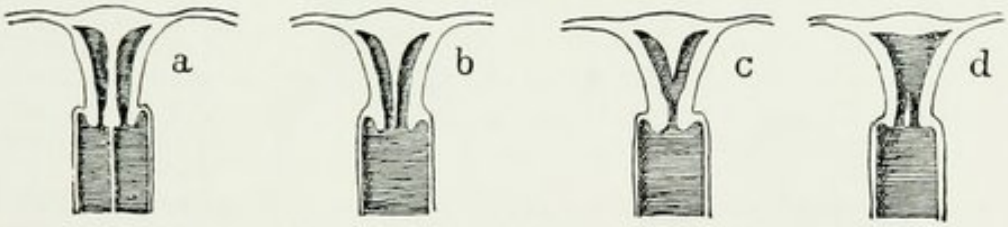

Fig. 529. *Durch mangelhafte* **Aneinanderlagerung** *der Müllerschen Gänge entstandene* **Doppelbildungen des Uterus** (schematisch).
a Uterus didelphys s. duplex separatus.
b Uterus bicornis duplex (es kann auch *vagina duplex* dabei sein).
c Uterus bicornis unicollis.
d Uterus arcuatus, schwache Andeutung von *Bicornität.*

Fig. 530. *Durch mangelhafte* **Verschmelzung** *der Müllerschen Gänge entstandene* **Doppelbildungen des Uterus** (schematisch).
a Uterus septus duplex cum vagina septa.
b Uterus septus duplex.
c Uterus subseptus.
d Uterus biforis.

(*Uterus septus unicollis*), oder es besteht nur ein Sporn am Fundus, *Uterus subseptus* (*c*) oder eine Leiste, ein Steg oder eine Falte, die im unteren Teil des Uterus liegt. Auch in der Vagina kann sich mitunter eine solche Leiste finden. Zuweilen ist nur die Cervix durch ein Septum geteilt, während die Uterushöhle einfach ist (*Uterus biforis*) (*d*).

II. Aplasie (vollständiger Mangel) und Hypoplasie (rudimentäre Bildung) von Teilen.

Die häufigsten hier in Frage kommenden Mißbildungen betreffen *Tuben*, *Uterus*, *Scheide*; es kommt aber auch Fehlen und rudimentäre Entwicklung an den *Ovarien* vor.

1. **Aplasie von Teilen.** Sie ist die Folge von einer Verkümmerung der *Müller*schen Gänge, in der Art, daß diese a) *vollkommen* oder rechts und links in symmetrischer Weise *stückweise entwickelt sind*, während ober- und unterhalb alles normal ist. b) Das andere Mal betrifft die Agenesie nur *einen Müller*schen Gang. Es bestehen also hier einmal *symmetrische*, das andere Mal *asymmetrische* **Aplasien.**

a) Den *höchsten* Grad von Aplasie stellt der *völlige Mangel der Tuben, des Uterus und der Scheide dar.* — Den nächst hohen Grad repräsentiert der *totale Mangel des Uterus.* — Scheide und äußere Genitalien sowie die übrige Körperentwicklung können vollkommen normal sein. Tuben und Ovarien können da sein. — Es kann auch *ein Stück des Uterus fehlen*; so können sich z. B. zwei Hörner gleichmäßig ausgebildet haben, während Mittelstück und Cervix nicht existieren, oder es fehlt die *Cervix*, oder ein Teil der *Scheide* ist nicht entwickelt.

b) Als Extrem der *asymmetrischen Aplasie* ist der Fall zu bezeichnen, wo der eine *Müller*sche Gang sich ganz normal entwickelt, während der andere vollkommen fehlt **(Uterus unicornis).** Das entwickelte Horn ist walzenförmig, lang und schmal und zu derjenigen Seite geneigt, an der die Tube entspringt.

2. **Hypoplasien** (*rudimentäre Bildungen*) entstehen in der Art, daß die *Müller*schen Gänge sich ganz oder nur teilweise unvollständig entwickeln, was doppelseitig oder einseitig und auf beiden Seiten ungleich stark sein kann; hierdurch entstehen symmetrische und asymmetrische Bildungen rudimentärer Art. So kann sich ein *mittleres Uterusrudiment* in Gestalt eines soliden Muskelstranges entwickeln; derselbe kann bicorn, symmetrisch oder asymmetrisch gestaltet sein. — Die *Cervix*, die *Tuben*, ferner die *Scheide* können zum Teil rudimentär sein. — Entwickelt sich *ein* Horn rudimentär (*Nebenhorn*), so entsteht der **asymmetrische Uterus bicornis** (Fig. 531), und zwar kann man Uterus bicornis mit hohlem, nach der Vagina zu aber

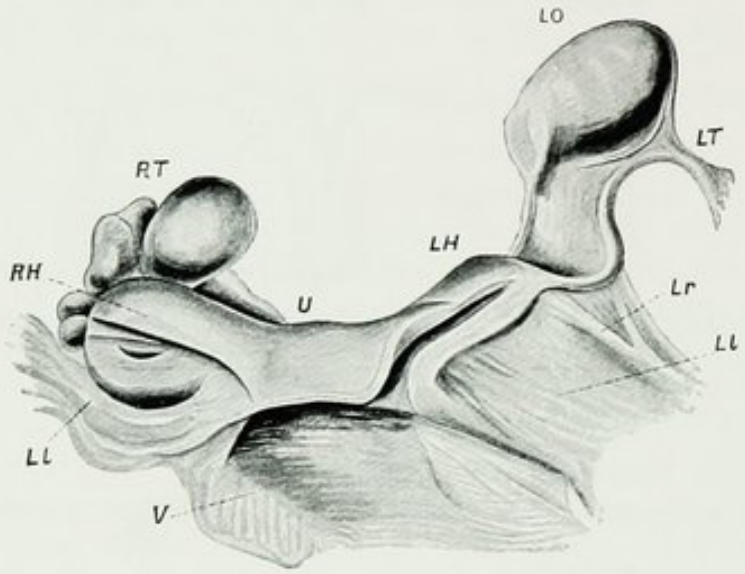

Fig. 531.

Uterus bicornis duplex, unsymmetrisch, mit atretischem rechtem Horn (*RH*). Mittelstück des Uterus (*U*). *V* Vagina. *LH* Linkes, offenes Horn; das atretische Horn ist viel dickwandiger. *LT* Linke Tube mit Fimbrie. *LO* Linkes Ovarium, durch eine **Dermoidcyste,** mit breiigem, fettem Inhalt, stark vergrößert. *RT* Rechte Tube, stark durch blutige Flüssigkeit ausgedehnt und vielfach geschlängelt. *Lr* Ligamentum rotundum. *Ll* Ligamentum latum. Nach dem frischen Präparat gezeichnet. $^1/_3$ nat. Gr.

atretischem Nebenhorn und Uterus bicornis mit ganz atretischem (solidem) Nebenhorn unterscheiden. (Fehlt das eine Horn ganz, so besteht ein Uterus unicornis.). Das **rudimentäre Nebenhorn** kann dicht am Uterus liegen oder weit von diesem weggezerrt sein. Es wird entweder durch einen *soliden Strang*, der sehr lang ausgezogen sein und eine Anschwellung von Muskelfasern haben kann, oder von einem kleinen *Hohlkörper* gebildet, der mit dem walzenförmigen, auf seine Tubenseite zu geneigten, gut entwickelten Horn kommunizieren kann. Zur Orientierung dient das *Ligamentum rotundum*, welches an dem rudimentären Gebilde inseriert und nach unten zieht. — Die *Tube* der defekten Seite kann völlig normal sein oder aber einen soliden Strang darstellen. Das *Ovarium* kann vorhanden sein, oder aber es fehlt. Zuweilen sind jedoch, wenn das Ovarium auch da ist, keine Follikel darin. Das rudimentäre Nebenhorn kann mit *Schleimhaut* ausgekleidet sein wie ein normaler Uterus und auch alle *physiologischen Funktionen* wie jener verrichten. Menstruiert seine Schleimhaut, so sammelt sich das Blut an, und es entsteht eine Retentionscyste, Hämatometra, im rudimentären Horn (Lit. bei *v. Klein*). Die Tube kann ein *befruchtetes* Ei aufnehmen (das entweder aus dem zugehörigen Ovarium stammt und durch *äußere Überwanderung der Spermatozoen* durch die Bauchhöhle befruchtet wurde, oder [wohl höchst selten] vom Eierstock der offenen Seite stammt und, bereits befruchtet, durch äußere *Überwanderung des Eies* in die Tube gelangte) und *in das rudimentäre Horn* leiten; hier kann es sich weiter entwickeln **(Schwangerschaft im rudimentären Nebenhorn).** Durch Überdehnung infolge der Vergrößerung der Frucht und vor allem infolge der Durchwühlung der Wand durch die placentaren Chorionzotten kann das Horn einreißen, so daß *Blutung* und *Tod* eintreten können (vgl. extrauterine Gravidität).

Als **Uterus foetalis** bezeichnet man ein Stehenbleiben der Entwicklung auf der fötalen Stufe, als **Uterus infantilis** ein Kleinbleiben des Uterus bei der weiteren Entwicklung des Indi-

viduums. Normalerweise hat der *Uterus der Neugeborenen* einen dicken, langen Hals und ein sehr kleines Corpus. Im Innern reichen die Plicae palmatae genannten Falten der Schleimhaut oft bis zum Fundus uteri. *Vom 6. Jahre* ab vergrößert sich der Uterus normalerweise, wenn auch sehr allmählich und in geringem Grade. Erst *vom Eintritt der Geschlechtsreife an* nimmt die Vergrößerung schnell zu, und das Corpus überwiegt über die Cervix, wird massiger und nimmt seine als *normale Anteflexion* bezeichnete Stellung zur Cervix an, indem es sich mit einem scharfen Einknick nach vorn biegt. — Beim Uterus **foetalis** bleibt dieser Entwicklungsgang ganz aus, beim **infantilis** kommt er ungenügend zur Ausbildung. Die Pubertätsentwicklung bleibt aus. Oft sind auch die *übrigen Geschlechtsorgane*, vor allem Ovarien (fehlende Ovulation) und Mammae mangelhaft entwickelt, oder es macht sich am *Gefäßsystem* oder am *ganzen Organismus* (z. B. nicht selten bei Kretinen) eine mangelhafte Entwicklung, ein kindlicher Habitus bemerklich.

III. Atresien.

Am sonst unveränderten **Uterus** ist Atresie selten. Noch am häufigsten findet man sie am Orificium externum, seltener im Bereich der ganzen Cervix. Die **Vagina** kann vor allem im Bereich des Hymen atretisch sein, *Atresia hymenalis*. Es ist nicht immer zu sagen, ob die atretische Stelle stets verschlossen (solid), oder ob sie bereits hohl war, sich aber (infolge von Entzündungsprozessen im fötalen Leben) nachträglich wieder schloß. — *Wichtig werden solche Atresien im geschlechtsreifen Alter*, weil sie zu *Retention des Menstrualblutes* führen.

Mißbildungen des männlichen Genitalapparates.

I. Hoden und Nebenhoden.

Beide Hoden können fehlen **(Anorchie).** Der gesamte Habitus bleibt kindlich, vor allem bleibt auch der Kehlkopf klein. Fehlen eines Hodens **(Monorchie)** wird meistens durch Hypertrophie des anderen Hodens kompensiert. Vas deferens und Samenblase sind meistens vorhanden. Kleinheit des Hodens (*Mikrorchie*) kann ein- oder doppelseitig vorkommen. *Hypoplasie* liegt vor, wenn der Hoden angeboren klein ist und in der weiteren Entwicklung keinen Samen produziert; das kommt bei Kretinen (*Langhans*) und auch unter dem Einfluß kongenitaler Syphilis vor. — *Verdoppelung eines Hodens* ist selten; der Doppelhoden liegt, durch einen strangförmigen Nebenhoden verbunden, in *einer* Scheidenhaut (*Lossen*, *Merkel*).

Störungen des Descensus testiculorum: Liegen beide Hoden oder liegt ein einzelner nicht im Scrotum, so spricht man von **Kryptorchismus** oder **Retentio testis.** Einseitigen Kryptorchismus nennt man auch *Monorchismus*. Die Ursachen dieser Lageveränderung (Dystopie) des Hodens können verschieden sein: der Hoden kann in der Bauchhöhle retiniert sein (*Retentio t. abdominalis*, lumbalis oder iliaca), weil er durch Verwachsung mit Eingeweiden abnorm fixiert ist, oder weil der Zugang zum Leistenkanal durch ein anderes Organ, z. B. die Niere, verlegt ist (vgl. S. 805). Sehr oft ist der Hoden aber frei beweglich an einer Bauchfellfalte aufgehängt. Der Leistenkanal ist dabei meist offen (Leistenhernie). Bleibt der Hoden beim Herabsteigen im Leistenkanal stecken, weil dieser z. B. abnorm eng ist, so entsteht die *Retentio t. inguinalis*. Dabei kann man oft schon von außen die abnorme Lage des Hodens durch Sehen und Tasten feststellen. Bleibt der Hoden im Leistenkanal stecken (*Leistenhoden*), so wird er meist frühzeitig atrophisch (Details bei *Finotti*); er neigt ferner zu Entzündung, und nicht selten kommt es in ihm auch zu *Geschwulstbildung* (s. *Wolf*); sehr selten ist dieselbe am *Bauchhoden*, doch kommen hier selbst bis 9 Pfd. schwere Tumoren vor (Lit. *Blank*, *W. Fischer*). *Verf.* beschrieb einen großzelligen kindskopfgroßen l. Bauchhoden bei einem 26jähr. M. Maligne Tumoren des retinierten Hodens kommen schon bei Kindern vor (s. d. Beob. des *Verf.* auf S. 922). — *Retentio testis* ist bei Kindern sehr häufig, verliert sich aber meistens mit dem zunehmenden Alter (vgl. *Büdinger*). — Sehr selten gelangen *beide Hoden in dieselbe Scrotalhälfte*. Auch eine *Trennung von Hoden und Nebenhoden*, wobei ersterer allein in das Scrotum gelangt, ist selten. *Verf.* sah in einem Fall Hoden und Nebenhoden (mit Samenstrang) getrennt in einer Leistenhernie; der pflaumengroße Hoden lag oben, der Nebenhoden unten im kleinen Bruchsack.

Gerät der Hoden statt in das Scrotum herabzusteigen ganz von seinem gewöhnlichen Wege ab, so spricht man von **Aberratio** oder **Dystopia,** Verlagerung oder **Ectopia testiculi.** Man findet ihn dann verirrt an einer falschen Stelle, welche vom normalen Descensus gar nicht berührt wird, so in der Gegend des Perineums (*Dystopia testis perinealis*, vgl. *Weinberger*) oder in der Schenkelbeuge (*D. t. cruralis*) oder in der Falte zwischen Scrotum und Oberschenkel (*D. t. cruro-scrotalis*). Bei der *D. t. transversa* liegen beide Hoden auf einer Seite des Scrotums.

Selten kommt es zu einer **Torsion** des Hodens resp. *Samenstrangs* mit oft schnell auftretender *hämorrhagischer Infarzierung* und *Nekrose*, was bes. bei unvollständigem Descensus vorkommt und mit Anomalien des Mesorchiums oder mit solchen in der Insertion des Samenstrangs, zu weiter Tunica vaginalis u. a., zusammenhängen mag (s. z. B. Fälle von *Law*, *Righby* und *Howard*, *Lang*, Lit.). (Durch *Venenthrombose*, nicht durch Torsion hervorgerufene *hämorrhagische Infarzierung* des Hodens s. bei *Maschke*.)

(Wird der Hoden mit Gewalt in den Leistenkanal oder in die Bauchhöhle verlagert, was z. B. beim Turnen vorkommen kann, so liegt eine **Luxatio testis** vor.)

II. Prostata.

Bei ein- oder beiderseitiger *Hypoplasie der Hoden* kann die Prostata entsprechend in der Entwicklung zurückbleiben. Bei *Epispadie* mit Blasenspalte kann die Prostata verkümmert sein. — *Aberrierte prostatische Drüsen* s. S. 878.

III. Äußere Genitalien.

Am **Penis** kommen Anomalien des *Präputiums* vor, und zwar Verengerung **(angeborene Phimose)** und totaler Verschluß (*Atresie*). Mit Phimose kann eine Hypertrophie verbunden sein (*hypertrophische Phimose*), und die Vorhaut erscheint dann als langer Rüssel. Die Verengerung wird hauptsächlich durch Verkürzung des inneren Blattes der Vorhaut bedingt. Fast bis zur Geburt sind Präputium und Eichel epithelial verwachsen; in den epithelialen Massen findet man viele sog. Epithelperlen. Die Verwachsungen lassen sich meist leicht lösen; persistieren sie, so ist das eine *angeborene Phimose*. *Phimose* führt mitunter zur Bildung von *Präputialsteinen*. Zuweilen kommt Verkürzung, selten völliger *Mangel* des Präputiums (*Roth*) vor.

Die wichtigsten Hemmungsbildungen des Penis sind **Hypospadie** und **Epispadie.** Die **Hypospadie** (untere oder hintere Penisspalte) wurde bereits (S. 905) abgehandelt. Die geringeren Grade von Hypospadie sind relativ häufig (nach *C. Kaufmann* käme eine auf 300 männl. Individuen); die seltenen höheren Grade gehören zum Pseudohermaphroditismus. — **Epispadie** ist seltener als die Hypospadie. Die Harnröhre mündet an der oberen Seite des Penis. Die geringsten Grade dieser Bildung sind sog. *Ductus dorsales*, die von der Harnröhre ausgehend am Rücken des Penis ausmünden (vgl. bei *Stieda*). Man unterscheidet auch E. glandis, penis (s. Fig. 532) und den höchsten Grad, die E. totalis, wobei die Hohlrinne auf dem Rücken des Penis sich bis in die Blase fortsetzt; über diese letztere häufige Koinzidenz mit der Ekstrophie der Blase und ihre genetische Beziehung zu dieser s. S. 879. Erklärung für die Entstehung der Epispadie s. S. 879. — **Totaler Mangel** (Aplasie) und **kümmerliche Entwicklung** (Hypoplasie) des Penis, wodurch er clitorisähnlich wird, sind selten; ersteres ist fast stets mit anderen schweren Defektbildungen der äußeren Genitalien, letzteres meist mit Hypospadie verbunden (vgl. *Fischer* und *Steckmetz*). — **Verdopplung** des Penis (*Diphallus*) ist äußerst selten (*Küttner*, *Lange*); es gibt auch einen Diphallus *partialis* (1 Schaft, 2 Eicheln), s. *Heller*. Über seltene *Geschlechtsgliedverlagerung* (Penis unter dem Steißbein oder am Damm, Clitoris unter der hinteren Commissur) s. *R. Meyer*, *H. Albrecht*, Lit.

Fig. 532.
Epispadie; (Epispadia penis) Harnröhrenrinne in der Glans und im Dorsum penis. Meatus urethrae an der Symphyse. Nach *Ahlfeld*.

A. Erkrankungen der männlichen Sexualorgane.

I. Hoden, Nebenhoden, Samenstrang und ihre Häute.

Entwicklungsgeschichte s. S. 900 u. ff.

1. Anatomie.

Der **Hoden (Testis)** ist eine aus verästelten, schlauchförmigen Kanälchen (Hoden- oder Samenkanälchen) bestehende Drüse. Er wird von der *Tunica albuginea s. fibrosa* umgeben. Diese derbe Hülle ist außen eine mit Endothel bedeckte Serosa. Am hinteren Umfang des Organs bildet die Albuginea einen Bindegewebskörper, der in das Parenchym vorspringt (*Corpus Highmori*), und von welchem aus *Septula* fächerförmig in das Parenchym strahlen, dieses in keilförmige *Läppchen* teilen und dann an der Tunica albug. inserieren. Die *gewundenen Hodenkanälchen* mit relativ starker lamellöser Wand bilden die Hauptmasse jedes Läppchens und ziehen, nachdem sie in kurze enge Tubuli recti übergingen, in das *Corp. High.* und verästeln sich zu einem engen Netzwerk wandungsloser Epithelröhren, dem *Rete testis* (*Rete Halleri*). Darauf treten sie aus dem Corp. High. als circa 15 *Vasa efferentia* mit festerer Wand heraus, die, sich stark verknäuelnd, die *Coni vasculosi* benannten, zu Läppchen gruppierten Kanäle bilden, welche insgesamt den **Kopf des Nebenhodens** ausmachen. Die Kanälchen vereinigen sich dann zum Vas *epididymidis*, welches vielfach gewunden ist, **Körper und Schwanz des Nebenhodens** bildet und in seinem weiteren Verlauf *Vas deferens* heißt. — Der **Nebenhoden** liegt am hinteren Rand des Hodens; oben liegt der Kopf, unten der Schwanz (Cauda), das Mittelstück ist der Körper. — Das **Vas deferens** geht aus dem Schwanz hervor, biegt um, windet sich hinter dem Hoden an der Innenseite des Nebenhodens in die Höhe und zieht dann im Samenstrang in die Bauchhöhle (s. Fig. auf S. 470). Die dicke Wand der weiten **Tubuli contorti** besteht aus einer mehrfachen Lage glatter Bindegewebszellen, ferner aus einer feinen Membrana propria und ist innen mit geschichtetem *Epithel* bedeckt. An letzterem unterscheidet man zweierlei Zellen, die *Sertoli*schen, die mit der Samenbildung nichts zu tun haben, und die *Spermatogonien* (*Stamm- oder Keimzellen*), aus denen die *Spermatocyten* 1. und 2. Ordnung hervorgehen, die sich in *Spermatiden* (Samenzellen) teilen, welche dann zu *Spermien* (Spermatozoen, Samenfäden) werden. — Die engen **Tubuli recti** besitzen eine Membrana propria und eine einfache Lage niedrigen Cylinderepithels. — Die **Kanälchen des Rete** sind mit einer einfachen Schicht kleiner, kubischer oder platter Zellen ausgekleidet. — Die **Kanäle des Nebenhodens** (des Vas epididymidis) haben ein hohes, einschichtiges Flimmerepithel, mit Ersatzzellen dazwischen, eine streifige Basalmembran und eine mehrschichtige Muscularis.

Der Kopf und vordere Teil des Körpers des Nebenhodens wird von derselben *Serosa* überzogen wie der Hoden, und zwar von dem visceralen Blatt der **Tunica vag. propria.** Mit dem parietalen Blatt bildet sie einen geschlossenen *serösen Sack* (*Cavum scroti*), bekanntlich der äußerste Teil des *Processus vaginalis peritonei*, den wir beim Descensus des Hodens auf S. 467 kennen lernten. Nach außen davon liegt die *Tunica vaginalis communis*, eine fibröse Haut, welche die Tunica propria mitsamt dem Nebenhoden umschließt (Fig. B S. 470).

Hoden und Nebenhoden zusammen heißen **Gesamthoden** (*Waldeyer* und *Joessel*).

Zwischenzellen (*Leydig*) sind bindegewebige Zellen von epithelartigem Habitus, die zwischen den Samenkanälchen gelegen, an Menge individuell sehr wechseln. Sie sind bei Föten reichlich, bei Neugeborenen stark *fetthaltig* (bei geschlechtsreifen Individuen dagegen enthalten besonders die Hodenkanälchen Fett, *Hansemann*, Lit. bei *Herxheimer*), bei Knaben verschwinden sie, um zur Zeit der Pubertät wieder stark vermehrt zu werden; dann nehmen

sie ab, um im Alter wieder zuzunehmen (s. auch *Kasai*). Ihre Funktion ist noch hypothetisch (trophische Hilfsorgane, *Plato*, die dafür sorgen, daß die Hodenkanälchen resp. -epithelien ihre funktionelle Höhe erreichen, *Kyrle*, Zellen, die vikariierend für die Samenzellen einträten, *Simmonds*, raumfüllendes Stütz- und Füllgewebe, *K. Koch*, sollen die sekundären Geschlechtscharaktere bedingen, wie *Tandler* u. *Grosz* aus Tierversuchen schlossen). Sie können *Reinke*sche Kristalloide enthalten (dicke, gerade oder leicht gebogene Stäbchen, beträchtlich größer als der Kern). In den verschiedenen Epithelien *reifer* Hoden kommen *Charcot*sche Kristalle vor. Sehr schlanke, nadelförmige *kleine Kristalle* (nach *Cohn Kristalloide*) fand *Lubarsch* in den Spermatogonien Geschlechtsreifer; doch fand *Spangaro* diese *Hodenepithelkristalle* in allen Lebensaltern, auch bei Kindern, und *Thaler* bestätigt das. Endlich fand man bacillenförmige Kristalle nur in den *Sertoli*schen Fußzellen von der Pubertät an (*Spangaro*, Lit.). Die Bedeutung dieser Gebilde (Abb. s. bei *Cohn*) ist dunkel. — Es gibt auch Fälle, wo bei Allgemeinkrankheiten die Spermiogenese geringer wird und die **Zwischenzellen vermehrt** werden. Stark pflegt die Zwischenzellvermehrung in atrophischen Hoden kachektischer Individuen (mit chronischer Tuberkulose, Alter, Krebs, schweren Nervenleiden, Alkoholismus [*Bertholet*] usw.) zu sein (*Langhans*, *Hansemann*, *Lubarsch*, *Dürck*, *K. Koch*), ferner bei experimenteller Hodenatrophie durch Röntgenbestrahlung (*Herxheimer-Hoffmann*, *Simmonds*, *Kyrle*), noch stärker an kryptorchischen Hoden (*Finotti*, *Félizet* u. *Branca*, *Pick*, *Chevassu*, *Verf.*) sowie in Fällen von Pseudohermaphroditismus masculinus int. (*Stroebe*, *Pick*, *Verf.*), wo die Anhäufungen makroskopische Knoten bilden können. *Verf.* beschrieb zuerst genauer an wirklich geschwulstmäßig, *stark vergrößerten* Hoden **Zwischenzellengeschwülste,** die durch Zwischenzellwucherung entstanden, auf welche auch *Hansemann* und *Dürck* (der aber Zwischenzellwucherungen nur in verkleinerten Hoden sah) bereits kurz hingewiesen hatten. — Starke *Pigmentierung* der Zwischenzellen kommt bei perniciöser Anämie und in Fällen von allgemeiner Hämochromatose (s. S. 591), aber auch sonst vor, und der Hoden sieht dann auf dem Schnitt bräunlich aus.

Mißbildungen des Hodens s. S. 909 u. 910.

Nach *Kyrle* kämen *Entwicklungsstörungen* der männlichen Keimdrüsen im Jugendalter außerordentlich oft vor; er will bei 110 Individuen bis zum 18. Jahr nur 10 mal normale, in allen anderen Fällen aber unterentwickelte Hoden gefunden haben.

2. Hodenblutungen. Die an Torsion des Samenstrangs sich anschließende *hämorrhagische Infarzierung* des Hodens wurde bereits S. 910 erwähnt. S. dort auch Lit. — Nicht selten sind Blutungen in's Hodenparenchym in Form blutiger infiltrierter Herde bei *hämorrhagischer Diathese* (bei Blutkrankheiten und septischen bes. Streptokokkeninfektionen). — *Traumen* können zu Gewebszertrümmerung mit Durchblutung führen.

Über *Geburtsschädigungen* des Hodens, bestehend in *Blutungen*, eventuell in beiden Hoden und Nebenhoden, die in der Geburt bei schon geborenem Kopf durch Stauung infolge fester Umschnürung des Körpers durch den Introitus vaginae zustande kämen, berichtet *Simmonds* (Lit.).

3. Akute und chronische Entzündung des Hodens und Nebenhodens.

Entzündung des Hodens **(Orchitis)** und Nebenhodens **(Epididymitis)** kommt am häufigsten durch *Fortleitung* (*a*) einer Entzündung der Nachbarteile, sei es von der Scheidenhaut oder vom Samenstrang, sei es durch das Vas deferens von der Urethra, Blase (bes. nach Katheterismus und bei Blasenlähmung und Prostatahypertrophie) oder Prostata aus zustande. Die auf dem Samenweg *aszendierend* fortgeleiteten Entzündungen ergreifen meist zuerst oder ausschließlich den *Nebenhoden*, der zu einer dicken, knolligen Wurst (in Form einer Helmraupe) anschwillt. Es sind am häufigsten *gonorrhoische*, gelegentlich aber auch andere schwere Entzündungen eitriger oder gangränöser Art, auch solche nach Operationen (Lithotripsie, Strikturoperation usw.), welche von der Blase,

Urethra oder Prostata aus dem Samenstrang entlang auf den *Nebenhoden* und zuweilen auch auf den *Hoden* übergreifen.

In anderen Fällen werden **Traumen** (*b*), subcutane oder cutane, zu Entzündungsursachen, besonders oft am Nebenhoden. Geringfügige Traumen (Quetschungen, Zerrungen bei forciertem Gehen, Reiten usw., selbst bei schlechtsitzenden Suspensorien) begünstigen oft bei bestehender Gonorrhoe das Zustandekommen einer Epididymitis. — **Hämatogene Entzündungen** (*c*), zum Teil *metastatischer Art*, kommen ein- oder doppelseitig namentlich am Hoden, zuweilen auch am Nebenhoden, bei *Pyämie* (Staphylokokken- und andere Eitererreger), bei *Mumps* (S. 380), Scharlach, *Typhus* (man sieht Rundzellenherde, *Mallory*, und ‚toxinogene' Nekroseherdchen, Zellhaufen im Zwischengewebe, die im Zentrum nekrotisch werden, vgl. *Fox*) Cerebrospinalmeningitis, Pneumonie und bei Syphilis vor. — Bei *Variola* finden sich im Hoden fast konstant kleinzellige, herdförmige Infiltrate, die zu Epithelnekrose führen (*Chiari*); nach *Simmonds* sollen diese Nekroseherde nachher einschmelzen, schrumpfen und Schwielen hinterlassen.

Mikroskopisch sieht man **bei akuter Epididymitis** infolge *Gonorrhoe* Rundzellen, desquamierte Epithelien und schleimiges Exsudat in den Kanälchen. Die Epithelschicht und das subepitheliale Bindegewebe sind von Leukocyten durchsetzt. Die Affektion kann mit völliger *Resolution* heilen. Nicht selten aber wird das Vas epididymidis teilweise eitrig zerstört und zur Abscedierung gebracht (*Baermann*). Das interstitielle Gewebe ist von Rundzellen infiltriert und von Exsudat durchtränkt; mitunter entstehen darin kleine *Abscesse* (vgl. *Nobl*). Abscesse hinterlassen ‚*knotige*' Narben. Die elastischen Fasern gehen in Eiterherden unter. — *Eiterherde*, im Zwischengewebe sowohl wie in den Nebenhodenkanälchen, kommen bei den durch die gewöhnlichen pyogenen Staphylo- und Streptokokken bedingten Entzündungen zustande. Es können *Abscesse* von verschiedener Größe entstehen. — Bei den unter a) genannten Gelegenheiten findet man meist Colibakterien und gewöhnliche Eiterkokken, bei c) die jenen Erkrankungen zugrunde liegenden Entzündungserreger. — **Bei chronischer Epididymitis** wird außer dem Exsudat *Bindegewebe produziert*. Dadurch können sich *knotige Verdickungen* bilden; in denselben können mitunter *Kalksalze* abgelagert werden. Aus der Schrumpfung des Bindegewebes aber resultiert mitunter *Obliteration des Vas epididymidis*, sehr leicht auch Sekretstauung mit folgender *Cystenbildung*. Erfolgt Verödung des Samenleiters oder *Induration des Nebenhodens* durch Gonorrhoe, so können im Hoden infolge Kanälchenverödung sekundäre *weiche Bindegewebsflecken* entstehen, wohl nur ausnahmsweise in allgemeiner dichter Ausbreitung, während derbere Schwielenbildung infolge interstitieller Entzündungsprozesse selten ist (*Simmonds*). *Folgen*: Obliteriert das Vas epididymidis beiderseits, so entsteht *Azoospermie*, da die Samenkanälchen sich nicht entleeren können. Das Individuum wird trotz Fortbestehens der Spermatogenese und Libido sexualis zeugungsunfähig (*Impotentia generandi*).

Bei *akuter Orchitis* schwillt der Hoden mächtig an und ist hart anzufühlen. Exsudat tritt in die Kanälchen und ins Zwischengewebe, und zwar ist letzteres viel stärker beteiligt wie bei der Epididymitis. Bei eitriger Entzündung, wozu der Hoden gleichfalls viel mehr neigt wie der Nebenhoden, füllen sich die Kanälchen mit Eiter. Vereitert das infiltrierte Zwischengewebe, so entstehen *Abscesse*. — Nach Traumen zeigt die Orchitis mitunter einen *eitrig-jauchigen* Charakter.

Verlauf der Abscesse. Kleine Abscesse können nach Resorption des Eiters narbig ausheilen; große Abscesse hinterlassen zuweilen in schwieligem Bindegewebe eingeschlossene, grützbreiartige cholestearinreiche Massen (sog. *Atherom des Hodens*); mitunter sind die Residuen verkalkt. — Abscesse können in die Scheidenhaut und durch die äußere Haut breit oder fistelartig *durchbrechen*; es können dann weiche, blutrote Granulationen, welche oft die Absceßhöhle auskleiden, an der Perforationsöffnung der Haut pilzartig herauswachsen (*Fungus benignus testis*). Heilt der Prozeß, so resultieren narbige schwielige Einziehungen.

Orchitis fibrosa. Wo irgend ein primärer epithelialer Degenerationsherd oder ein Entzündungsherd, sei es mit reparatorischer Bindegewebswucherung, sei es durch Vernarbung ausheilt, entsteht ein Indurationsherd, eine *Fibrosis testis.* Man sieht dann, vor allem im Hoden, weiße Flecken und Streifen. Das Bindegewebe ist dicht, sklerotisch oder locker, weich, retikulär oder schleimig umgewandelt.

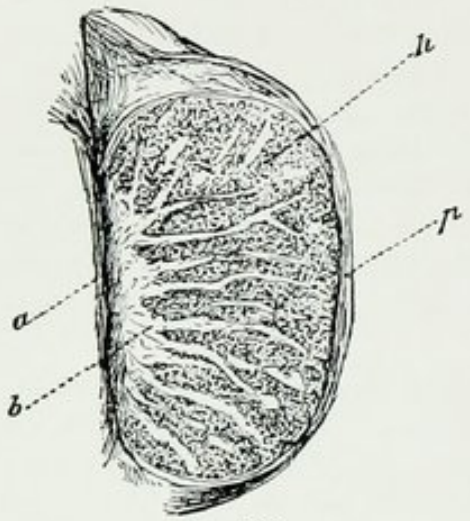

Fig. 533.

Orchitis fibrosa von einem syphilitischen Individuum mit sonstigen manifesten Zeichen alter Syphilis. *a* Corpus Highmori, von dem geweihartig verästelte, verdickte Septen (*b*) ins Parenchym (*h*) ausstrahlen. *p* Verdickte Albuginea; Höhle der Scheidenhaut (Cavum scroti) obliteriert. Natürl. Größe.

Reste atrophischer Kanälchen sowie auch *atypische Epithelwucherungen* können hier und da an Carcinom erinnernde Bilder bedingen.

Simmonds empfiehlt die Bezeichnung *Fibrosis testis* für alle Formen fibröser Umwandlung des Parenchyms, mag dieselbe das Residuum eines entzündlichen oder eines rein degenerativen Prozesses sein, eine echte derbe Schwiele oder nur eine herdweise relative Vermehrung des interstitiellen Gewebes (weiche Fibrose) nach Verödung der Kanälchen darstellen.

Zieht sich eine Orchitis, die akut einsetzte, längere Zeit hin, so kann sie einen indurativen Charakter annehmen (*Orchitis chron. fibrosa*). Das wuchernde Zwischengewebe bringt das Parenchym zum Untergang. Bei *Syphilis*, erworbener wie kongenitaler, kann die zu fibröser Induration führende produktive Entzündung auch *selbständig* entstehen.

Man hat das als *einfache syphilitische Orchitis* im Gegensatz zur *gummösen* bezeichnet, obwohl es alle Kombinationen und auch direkte Übergänge zwischen beiden gibt. Oft werden hierbei die Septula zu starken, verästelten Septen verdickt, welche vom Corpus Highmori oder von der Albuginea aus geweih- oder fingerartig ausstrahlen. Ein andermal sieht man größere, schwielige, runde oder streifige Flecken, oder die ganze Schnittfläche läßt bis auf einige bräunliche Reste von Parenchym nur schwieliges, feuchtes, weißes Gewebe erkennen. Oft ist dann auch eine *adhäsive* oder eine geringe *exsudative Periorchitis* vorhanden. — *Mikroskopisch* zeigt sich Bindegewebswucherung, oft mit kleinzelliger Infiltration, innerhalb welcher die Kanälchen teils ganz untergegangen sind, teils verschieden schwere Grade von Verzerrungen, Knickungen, Schlängelung, hyaliner Verdickung (Fig. 537) bis zu spaltförmiger Verengerung und totaler Obliteration, sowie von fettigem Epithelzerfall aufweisen. Die elastischen Fasern der Kanäle können teilweise erhalten bleiben, wenn auch oft in verändertem und schließlich verklumptem Zustand. (Datierte eine solche Schwiele von einem Absceß her, so würden sie nicht erhalten sein.) Auch richtige Gummen können als grobe Schwielen ausheilen. Sogar Neubildung von elastischen Fasern kann in syphilitischen Schwielen vorkommen (*Federmann*). Das Endresultat dieser interstitiellen oder fibroplastischen Orchitis ist ein an sich nicht charakteristisches, aber meist derbes narbiges Bindegewebe (Fibrosis).

Nach *Eug. Fraenkel* entsteht das Bild der sogenannten Orchitis fibrosa (interstitialis) auch durch primäre Degeneration der Epithelien mit folgender Wandverdickung und schließlicher Kanälchenobliteration, also durch eine zu Schwielenbildung führende *Spermatoangitis fibrosa obliterans.* Diese kommt durchaus nicht nur bei Syphilis vor, sondern auch bei verschiedenen Infektionskrankheiten (Gonorrhoe, Tuberkulose, Gelenkrheumatismus) und Intoxikationen (Alkoholismus u. a.). *Etwas Pathognostisches für Syphilis hat die schwielige Veränderung also nicht, trotzdem sie bei dieser wohl am häufigsten vorkommt.* (Vgl. auch *Eug.*

Fraenkel u. *Much* über den seltenen positiven Ausfall der Wassermannschen Reaktion bei ‚Orchitis fibrosa' [unter 13 Fällen nur 2mal] und dagegen *Löhlein* u. *Schlimpert*, *Simmonds* [Lit.], welch' letzterer die Reaktion unter 20 Fällen 12mal positiv fand. Ist die Reaktion positiv, so beweist das übrigens nur, daß das betreffende Individuum Lues erworben hat, dagegen nicht ohne weiteres die syphilitische Genese der beobachteten Schwielen.)

Der S. 913 schon erwähnte **Fungus benignus testis,** bei dem aus einer Fistel der Skrotalhaut vom Hoden ausgehende Granulationen wie ein Schwamm hervorwuchern, entsteht auf verschiedene Art: a) Die Tunica vaginalis wird durch ein penetrierendes Trauma eröffnet; der Hoden in toto kann teilweise prolabieren; ein Teil der Hodenoberfläche (Albuginea) liefert Granulationen, die den Fungus bilden (*Fungus superficialis*). b) Die Albuginea selbst wird mit durchtrennt; aus dem eröffneten Hoden können Hodenkanälchen prolabieren, die dann zugrunde gehen; aus der Tiefe des Hodens wuchern Granulationen. c) Nach dem S. 913 schon besprochenen Modus: Absceß, Durchbruch, Herauswuchern von Granulationen von der Absceßwand; b und c werden als *Fungus profundus* bezeichnet. — Andere Arten von *Fungus testis* sind *spezifisch tuberkulös* (s. S. 918) oder seltener *syphilitisch* (S. 920), wieder andere sind *maligne*, d. h. perforierende *Sarcome* oder *Carcinome*.

4. Infektiöse Granulationsgeschwülste des Hodens und Nebenhodens.

a) Tuberkulose.

Tuberkulose des Nebenhodens und Hodens ist häufig. Sie kommt schon bei Kindern vor; so sah Verf. Nebenhodentuberkulose bei einem 1jähr., *Cholmeley* Hodentuberkulose bei einem 6monatigen Knäbchen. Anderseits kann man sie auch noch im höchsten Alter sehen. Selten ist sie der einzige tuberkulöse Herd im Körper (primäre Tuberkulose) und beginnt dann auch, wie in der Regel, im Nebenhoden. Meist aber sind andere Organe, besonders die Lungen, häufig auch zugleich der Darm schon tuberkulös; die Hodentuberkulose ist dann eine hämatogene.

Zuweilen besteht sogar bereits eine *allgemeine Tuberkulose des Körpers.* In Fällen dieser Art können sich, vor allem *bei Kindern, disseminierte Tuberkel besonders im Hoden* entwickeln, die im *Zwischengewebe* beginnen und durch schnelle Ausbreitung und raschen Zerfall bald *dicke Käseknoten* bilden; Fisteln sind dabei selten (vgl. *Broca*). Anderes über *hämatogene T.* s. S. 917.

Häufig ist die Tuberkulose des Nebenhodens und Hodens *Teilerscheinung einer chronischen Urogenitaltuberkulose*; es können dann zugleich Vas deferens, Samenblasen, Prostata, Blase, Ureteren und Nieren ergriffen sein, oder es sind nur einzelne der genannten Teile erkrankt. Der Prozeß wird meist vom Nebenhoden zu jenen Organen, seltener umgekehrt von jenen auf den Nebenhoden fortgeleitet.

Bei der tuberkulösen Erkrankung der Geschlechtsdrüse wird in der Regel *der Nebenhoden zuerst befallen*; er kann schon stark vergrößert, als Knoten oder dicke Wurst oder helmraupenartig dem Hoden aufsitzen und von Käseknoten durchsetzt sein, die oft auf dem Durchschnitt noch Kanallumina erkennen lassen (s. Fig. 535), während am *Hoden* erst wenige Knötchen im Corpus Highmori und hier und da im Parenchym disseminiert zu sehen sind. Ist der Nebenhoden jedoch stark erkrankt, so wird auch der Hoden meist mitergriffen (Fig. 534), in leichteren Fällen kann der Hoden aber frei bleiben.

Der *Prozeß* nimmt, wenn er wie in der Regel im *Nebenhoden* (meist im Schwanz) oder im *Hoden* beginnt, meistens im Epithel und in der Wand der Kanälchen seinen *Anfang*, viel seltener im interstitiellen Gewebe, während

letzteres für die hämatogene, metastatische Form (s. S. 917) wohl die Regel ist. An den Kanälchen also etabliert sich in der Regel die tuberkulöse Wucherung, welche zunächst deutlich abgegrenzte, oft retikulierte, an großen (epithelialen) Riesenzellen reiche Tuberkel oder Tuberkelkonglomerate erkennen läßt (innerhalb welcher die elastischen Fasern, die das Gerippe der Kanälchenwände bilden, untergehen), die aber oft bald zu einer verkäsenden Masse konfluieren, die die innersten Schichten einnimmt und teilweise zerfällt. Die käsigen Zerfallsprodukte füllen das Lumen mehr und mehr aus, während die Wand dadurch, daß sich außen neue Tuberkel bilden, verdickt wird. So wird auch das peritubuläre Gewebe mitergriffen; hier und da treten auch isolierte miliare Tuberkel im Zwischengewebe auf. Auf der Schnittfläche erscheinen die Durchschnitte des

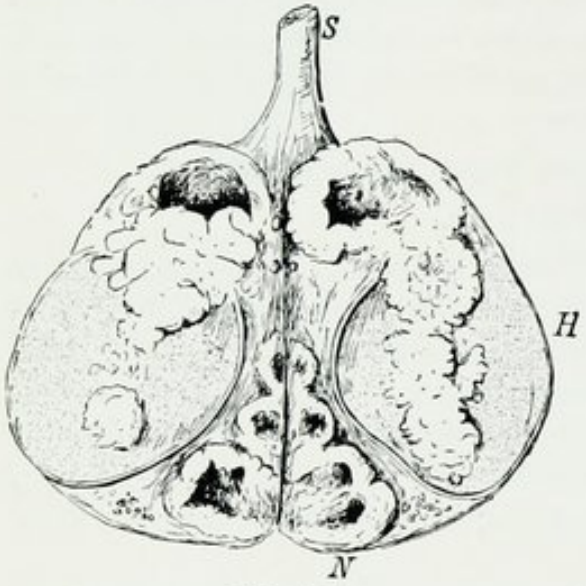

Fig. 534.

Käsig-kavernöse Tuberkulose des r. Nebenhodens (*N*), auf den **Hoden** (*H*) übergehend. *S* Samenstrang. 55jähr. M. mit Urogenitaltuberkulose, Lungentuberkulose (peribronchitisch, ohne Tbb. im Sputum), Darmgeschwüren. Zugleich bestand ein stenosierendes Carcinom des Pylorus. $^3/_4$ nat. Gr. Nach dem frischen Präp. gezeichnet.

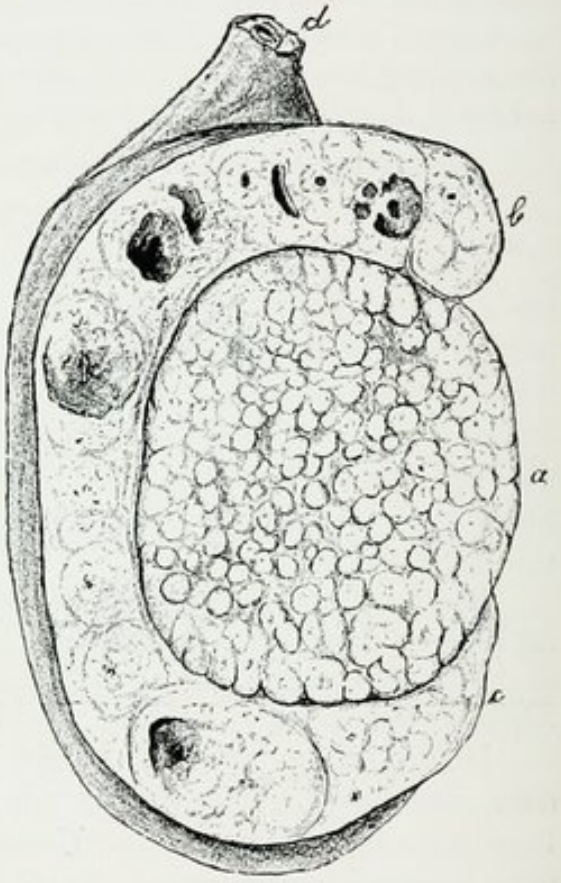

Fig. 535.

Fig. 535. Seltenere Form der **Tuberkulose des Nebenhodens und des Hodens.** In ersterem zahlreiche erweichte Käseknoten. Vielfach sind noch unregelmäßige Kanallumina des verdickten käsigen Vas epididymidis zu erkennen. *b* Kopf, *c* Schwanz des Nebenhodens. Im Hoden (*a*) sind gleichfalls unregelmäßige Lumina (durch käsigen Zerfall erweiterte Kanälchen), von käsigen Ringen umgeben zu sehen. *d* Vas deferens im Samenstrang sichtbar. Amputiert bei einem 55jähr. M., dessen anderer Hoden vor mehreren Jahren gleichfalls wegen Tuberkulose entfernt worden war. Es bestanden mehrere Fisteln, die an dieser Hälfte des Präparates nicht zu sehen sind. Übersandt von Dr. *Montag* aus dem Augusta-Hospital Breslau. Nat. Gr.

verkästen Vas epididymidis als Löcher mit käsiger Wand, von glasigen, grauroten, dicken Mänteln oder Ringen umgeben; je mehr der käsige Zerfall fortschreitet und sich Erweichung einstellt, um so größer und unregelmäßiger werden die Kanallumina. Wird der Prozeß älter, so können sich in der Umgebung auch schwielige Massen etablieren. Sehr oft ergreift die Verkäsung den

Nebenhoden allmählich vollständig, und es bilden sich durch *Erweichung* der käsigen Massen *Kavernen*, mit einer käsigen Schmiere gefüllt und mit unregelmäßigen fetzigen Wandungen (Fig. 534 u. 535).

Der **Hoden** kann zwar frei bleiben (mikroskopische Feststellung nötig; vgl. *v. Brunn*, Lit.), greift aber der Prozeß auf denselben über, so kommen für die *Ausbreitung der Tuberkelbacillen* einmal die *Samenkanälchen*, das andere Mal die *Lymphbahnen* in Betracht. Ersteres ist wohl häufiger der Fall. An der *Innenfläche der Kanälchen und in deren Wand* sieht man tuberkulöses Gewebe sich entwickeln (*Kanaltuberkulose*). Auch *um die Kanälchen* können sich Tuberkelketten gruppieren, für deren Lokalisation wohl die Lymphbahnen bestimmend sind. Außer in dieser *lokalisierten, intra-* und *perikanalikulären (tubulären)* Anordnung sieht man *Tuberkel* auch *hier und da im Zwischengewebe disseminiert* auftreten, und das Parenchym wird bei Vergrößerung und Konfluenz dieser Tuberkel lokal zerstört, komprimiert, zur fettigen Degeneration gebracht, überwuchert. Meist bildet sich eine mäßige Anzahl *isolierter Konglomerattuberkel*, die in etwa rundlich, anfangs weich, graurot sind, vom Centrum aus verkäsen und dann steifer werden und selten über Kirschkerngröße haben. In den steifen Massen können sich wahrscheinlich wieder Erweichungsvorgänge entwickeln (*Federmann*), obschon es schwer zu sagen ist, ob es sich dabei nicht um weich gebliebene Stellen handelt. Mikroskopisch ist das kaum sicher zu entscheiden. Der makroskopische Eindruck ist freilich oft der einer nachträglichen Erweichung. — Auch ein *kontinuierliches Übergreifen breiter Käseherde vom Nebenhoden auf den Hoden* (Fig. 534) ist nicht selten. — Nicht häufig sieht man eine *totale homogene steife Verkäsung*, ohne jede Zeichnung der Schnittfläche und *mit starker Vergrößerung*, selbst bis zu Gänseeigröße, was, wie auch ein Präp. der Basler Sammlung zeigt, sogar beide Hoden betreffen kann.

Nur bei sehr chronischen Fällen kann man gelegentlich eine so *gleichmäßig den ganzen Hoden durchsetzende, in der Wand der Kanälchen etablierte käsig-tuberkulöse Wucherung* sehen, wie in Fig. 535. Die kleinsten runden Kanälchenquerschnitte kann man leicht mit miliaren Tuberkeln verwechseln; jedoch haben sie zum Unterschied von diesen hier und da noch ein unregelmäßiges kleines Lumen im Centrum.

Eine sehr ungewöhnliche Form von *fibröser Umwandlung* solcher *tubulärer Tuberkel* sah *Verf.* am r. Hoden in einem Fall (42jähr. Mann) von ausgebreiteter Urogenitaltuberkulose (Nieren, Ureteren, Samenbläschen, Prostata, Harnblase, Urethra); der l. Hoden war käsig-cavernös-fistulös verändert. Die Quer- und Längsschnitte der fibrös umgewandelten, im Centrum leicht eingesunkenen (und hier von einem feinen fibrösen Maschenwerk durchzogenen), *obliterierten weißen Kanäle* von 2—3 mm Dicke, durchsetzten vom Corpus Highmori ausstrahlend in dichter Gruppierung das im übrigen weiche Parenchym. Auch in anderen Fällen fand *Verf.* ähnliche Bilder. — Über *Spermatoangitis fibrosa obliterans*, welche nach *Eug. Fraenkel* durch Toxine der in anderen Organen vorhandenen Tuberkelbacillen entstände, s. S. 914 u. s. dagegen *Simmonds*.

Hämatogene Tuberkulose des Hodens kommt selten in Form eines oder mehrerer größerer Käseknoten vor. Bei *allgemeiner Miliartuberkulose* können dagegen öfter typische interstitielle, eventuell sekundär auf die Kanälchenwände fortschreitende Miliartuberkel auch im Hodenparenchym, gelegentlich mit Bevorzugung der subalbuginealen Schicht, disseminiert werden. Die Epididymis bleibt meist frei. Vereinzelte hämatogene Miliartuberkel werden wohl schwielig ausheilen können. — Hämatogene Tuberkulose bei *Kindern* s. S. 915.

Bei chronisch lungentuberkulösen jugendlichen Individuen sind die Hoden oft unterentwickelt.

Mikroskopische Differentialdiagnose zwischen Tuberkulose und Syphilis des Hodens s. S. 919.

Entstehen sekundäre Knötchen in der *Scheidenhaut*, so kann sich hier eine *exsudative Entzündung* entwickeln. — Wird auch das parietale Blatt, die Tunica

vaginalis communis und das subcutane, skrotale Gewebe von Tuberkeln durchsetzt, so findet schließlich unter fortschreitender Verkäsung und Erweichung ein oft mehrfacher Durchbruch nach außen statt (*Fistula testis tuberculosa*). Der Durchbruch erfolgt aber am häufigsten nicht durch die Tunica vaginalis propria, sondern in dem von Serosa nicht bekleideten Teil, und zwar von einer im Nebenhoden (meist im Kopf) oder im Corpus Highmori gelegenen käsigen Erweichungshöhle aus. Die Fisteln können aber auch in eine dem Hoden entsprechende, käsig ausgekleidete Höhle führen. Wächst tuberkulöses Granulationsgewebe aus einer Perforationsöffnung heraus, so entsteht der *Fungus testis tuberculosus*, der bis Hühnereigröße erreichen kann.

Interessant ist der Befund von *Tuberkelbacillen in den Hodenkanälchen und Samenbläschen sonst gesunder Hoden von Phthisikern* (*Jani*, *Spano*, *Jäckh*, *Nakarai*). Dadurch erklären sich Fälle von Hoden- und Nebenhodentuberkulose, welche sich bei Phthisikern an *Traumen* und an *akute Entzündung*, vor allem an Gonorrhoe anschließen. — *Experimentell* konnte *Simmonds* bei Kaninchen, die er durch Sputuminjektion in die Bauchhöhle tuberkulös infizierte und denen er nachträglich einen Hoden quetschte, Nebenhodentuberkulose erzeugen. *Asch* erzielte Sklerose des Hodens durch Injektion von Tuberkulin in die A. spermatica beim Hunde. *Krämer (v. Baumgarten)* erzeugte tubuläre Hodentuberkulose durch Injektion von Reinkultur von Tuberkelbacillen in das Vas deferens. (*v. B.* trat wiederholt dafür ein, daß der tuberkulöse Prozeß sich stets nur *mit dem Sekretstrom*, also vom Hoden nach der Prostata [von der Niere nach der Blase] verbreite, nicht umgekehrt; doch überzeugte er sich jüngst durch neuere *Experimente*, daß *auch der umgekehrte Weg* möglich ist. Auch *Verf.* hat letztere Ansicht auf Grund von Sektionsbefunden stets vertreten und Sekretstauung für das wesentliche Hilfsmoment angesehen und auch mit *Enderlen* experimentelle Versuche an Kaninchen und Ziegen mit positivem Erfolg in dieser Richtung angestellt. S. auch die auf S. 885 bei Harnblasentuberkulose citierte *Lit.* und vgl. bei Prostatatuberkulose.)

b) Syphilis.

Im Gegensatz zur *Tuberkulose*, die, wie wir sahen, in erster Linie den *Nebenhoden* ergreift, wird bei der *Syphilis* vorwiegend der *Hoden* selbst betroffen. Hodensyphilis kommt in den späteren Stadien der *Syphilis*, aber auch schon bei Neugeborenen*) vor, bei letzteren sowohl in Form der interstitiellen Orchitis, wie als gummöse Infiltration. — Man kann 2 Hauptformen unterscheiden, welche sich oft kombinieren: α) *fibröse Orchitis*, *Fibrosis testis syphilitica*, das Resultat einer primären interstitiellen fibroplastischen Orchitis, die auf S. 914 besprochen wurde. Die Affektion hat nichts streng Spezifisches an sich, und aus der mikroskopischen Untersuchung, der Anamnese und dem ganzen Zusammenhang der übrigen Sektion wird man versuchen müssen, den syphilitischen Ursprung zu erschließen. Der Hoden ist meist nicht vergrößert, oft sogar verkleinert und hart, der Nebenhoden meist frei; β) *spezifische, gummöse Orchitis.*

Am häufigsten bekommt man *vorgerückte* Stadien **schwielig-gummöser Orchitis** zu sehen; der vergrößerte, derbe, noch annähernd eiförmige Hoden zeigt auf dem Durchschnitt in fleischig-schwieligem, blaß-graurotem oder sehnig-weißem Gewebe gelegene, etwas auf der Schnittfläche vorspringende, rundliche oder rundlich-eckige, ausgezackte, manchmal landkartenartig konturierte, gummiartige, derbe Knoten (*gummöse Knoten*) von Erbsen-, Bohnen- bis Walnußgröße; diese sind im ganzen trocken, homogen, undurchsichtig, blaß-gelb (käsig) oder aber speckig blaß-graurot (einem frühen Stadium entsprechend) und dann nur an einzelnen

*) Lit. bei *Herxheimer*, E. XII. 1908, S. 568 u. ff.

Stellen im Innern nekrotisch und zeigen in der Regel keine Erscheinungen von nachträglicher Erweichung. Ihre Peripherie kann verwaschen sein, oder es kam eine bindegewebige *Abkapselung* zustande. Auch ganz *junge Gummen*, die weich, glasig, schmutzig-graurötlich oder gelbbraungrau aussehen, kann man sehen. (Häufiger begegnet man ihnen in *frischeren* Fällen in noch wenig verändertem Hodengewebe.) Der Hoden kann *total schwielig* sein. Der *Nebenhoden* ist meist noch zu differenzieren und kann gleichfalls schwielig-gummös verändert sein. Die *Scheidenhaut* ist schwielig verdickt, ihre Höhle in der Regel obliteriert.

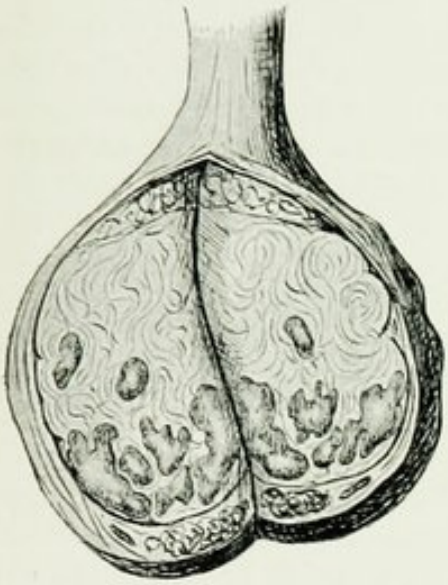

Fig. 536.

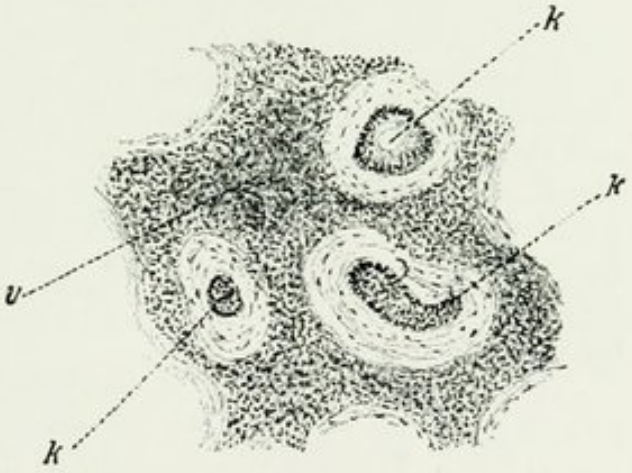

Fig. 537.

Fig. 536. **Fibrös-gummöse Orchitis** mit Epididymitis fibrosa, Verdickung der Scheidenhaut, Verödung der Scheidenhauthöhle (Cavum scroti s. Saccus tunicae vaginalis propriae). Aus dem schwieligen Gewebe springen zahlreiche gummöse Knoten vor. Natürl. Größe. Samml. Breslau.

Fig. 537. **Orchitis gummosa.** Vom Rand eines gummösen Knotens. *k* Atrophische Samenkanälchen mit hyaliner Wand. Dazwischen gummöses Granulationsgewebe, bei *v* verkäst. Mittl. Vergr.

Mikroskopisch sieht man an jungen, noch nicht verkästen Gummiknoten vorwiegend rundliche, zum Teil auch spindelige und epithelioide Zellen. Das dazwischen liegende Drüsengewebe verfällt mehr und mehr der Atrophie (s. Fig. 537), die elastischen Fasern und damit die groben Konturen der Kanälchenwände erhalten sich aber. An älteren Gummen überwiegt faserig-spindelzelliges, in Nekrose übergehendes, von Fetttröpfchen, Zelldetritus und Cholesterin durchsetztes Gewebe mit meist spärlichen Riesenzellen in der Peripherie. Gefäßveränderungen fehlen nie *). *Im Gegensatz zu den meisten tuberkulösen Käseherden* finden sich *im alten trockenen Gumma elastische Fasern in der Art erhalten*, daß noch Andeutungen von Wandkonturen von Kanälchen sichtbar bleiben (*Orth*, *Federmann*). Dieses Moment kann von erheblicher *differentialdiagnostischer Bedeutung* sein (vgl. S. 919), obwohl nicht für alle Fälle, da die elastischen Fasern in Syphilomen schließlich auch degenerativ zugrunde gehen können. Innerhalb eines zelligen *Tuberkels* gehen die elastischen Fasern alsbald zugrunde, wobei zu beachten ist, daß gerade das Stadium mit wohlerhaltenen Zellen, nicht etwa das der Verkäsung des Tuberkels, diese Schädigung der elastischen Fasern bewirkt. Hat sich nun, wie das meistens der Fall ist, die Form der kanalikulären Tuberkulose etabliert, so gehen die elastischen Fasern der Kanälchen bald zugrunde, und es erhalten sich nur noch Fasern im Zwischengewebe. Diese

*) Vgl. das mikroskopische Bild eines Gumma bei Muskeln (Fig. 663) und die dort gegebenen *differentialdiagnostischen Kriterien* gegenüber Tuberkulose, sowie ferner die Bemerkungen auf S. 600.

ziehen dann, wenn die intratubuläre Tuberkulose bis zur Verkäsung fortschritt, zwischen verkästen Tubuli hin. Hat sich die viel seltenere interstitielle (intertubuläre) Hodentuberkulose entwickelt, so sind die elastischen Fasern lange, wenn auch nicht dauernd, in kanalförmiger Anordnung zu erkennen. *Erweicht ein Gumma* nachträglich (oder vereitert es), so schwinden die elastischen Fasern vollkommen; doch ist die Erweichung selten und meist nur partiell; die nicht erweichten Stellen geben dann einen Anhalt für die Diagnose (*Federmann*). Selbstverständlich ist auch die *Tbb.-Färbung* zur Diagnose heranzuziehen. *v. Baumgarten* legt den Schwerpunkt einmal auf das völlige Fehlen von typischen Langhansschen *Riesenzellen* (doch können wir dem nicht beipflichten) und dann u. a. darauf, daß sich die *Blutgefäße* mit ihrem Inhalt in der syphilitischen Neubildung oft ziemlich lange erhalten, was *Verf.* bestätigen kann.

Ist das eiförmige *Organ sehr stark vergrößert*, zuweilen über faustgroß, so beruht das entweder auf Einlagerung besonders *großer Gummen* (*bis zu Gänseeigröße*) oder auf sehr starker *Bindegewebswucherung* (Verwechslung mit Geschwülsten! Gummen sind meist schmerzlos). — Hodengummen haben im Gegensatz zu Tuberkeln *sehr geringe Neigung zur Erweichung*. Tritt aber Erweichung ein, so entstehen Höhlen in den Gummen und *fistulöse Durchbrüche* in das Skrotalgewebe und nach außen; gummöse Massen können dann zuweilen als *Fungus syphiliticus* hervorwuchern. — Gummen können unter fettigem Zerfall total *schwinden*; sie hinterlassen dann Schwielen. Bei ganz alten, in dichtem, schwieligem Gewebe steckenden Gummen ist aber keine Resorption mehr möglich; sie können partiell *verkalken*, doch geschieht das fast nie in höherem Grade.

Selten ist eine *primäre syphilitische Epididymitis*. — Das *Vas deferens* bleibt in der Regel frei; doch kann es, wenn auch der *Samenstrang* schwielig-gummös verändert ist, atresieren.

c) **Lepra.** Es treten Veränderungen im Hoden und besonders oft im Nebenhoden auf, an die sich Atrophie des Hodens (mit bald — nach *Babes* oft schon im ersten Jahre — folgender Impotenz) anschließen kann. *Doutrelepont* u. *Wolters* fanden beide Hoden von fibrösen Zügen durchsetzt und *Babes*, einer der erfahrensten Lepraforscher, sah in der Regel im Beginn eine produktive interstitielle Entzündung und fand die Bacillen zunächst in größeren Plasmazellen der Infiltrate der Wand der Nebenhodenkanälchen und des Hodenzwischengewebes, dann in großen Haufen (Leprakörper) in den zusammengedrückten Samenkanälchen. *Simmonds* nimmt dagegen auf Grund der Untersuchung von 2 Fällen eine primäre schädigende Wirkung der hämatogen in den Hoden gelangenden und in die Samenkanälchen ausgeschiedenen massenhaften Leprabacillen auf die Samenzellen an; nach Zerstörung dieser verödeten die Gänge, und sekundäre interstitielle Veränderungen sollen sich anschließen; das Endresultat sei eine *Fibrosis* des kleinen, schlaffen Hodens. *Babes* spricht aber auch von harten, kleinen Hoden. *Simmonds* sah eine starke Vermehrung der Zwischenzellen (s. S. 912).

Fig. 538.
Aktinomykose des rechten Hodens (s. Text) metastatisch in dem S. 12 erwähnten Fall von Aktinomykose der Halsorgane, Lungen, des Pericards und des Herzens. Drusen wurden vom *Verf.* nach *Gram* nachgewiesen. Samml. Basel.

d) **Aktinomykose.** In äußerst seltenen Fällen kommen metastatische Knoten auch im Hoden vor. Die Basler Sammlung besitzt das Präparat eines Hodens mit einem walnuß- und einem zweiten erbsengroßen Knoten (Fig. 538), die von gelblicher Farbe und zerfließend weicher Konsistenz waren.

Rotz. Bei chronischem Rotz kommen mitunter käsig-schwielige Herde im Hoden vor. Vgl. Allgemeines und Histologisches S. 188.

Leukämische Infiltrate, diffus oder knotig, kommen hier wie in anderen Organen vor.

5. Cysten des Hodens.

Retentionscysten im Hoden und Nebenhoden, die durch Sekretstauung entstehen, enthalten entweder mit Spermatozoen vermischten Inhalt (*Spermatocele, Spermiocysten*) oder einen klaren oder milchig-trüben Inhalt ohne Spermatozoen (*Galactocele*).

Die **Spermatocelen** (Spermiocysten oder Samencysten) gehen meist entweder vom *Kopf des Nebenhodens* oder vom *Rete testis* aus. Nach *Virchow* und *Roth* entstehen sie aus *Vasa aberrantia* des *Wolff*schen Körpers, Gängchen, welche den Anschluß nicht gefunden haben und mit dem Kanalsystem des Nebenhodens oder des Rete testis derart in Kommunikation stehen, daß sich Samen zwar nach rückwärts in den blind endenden Anhang hinein, aber nicht mehr in den Ausführungsgang entleeren kann. Das so entstehende Säckchen, welches selbst Faustgröße und mehr erlangen und schon in jungen Jahren auftreten kann, sitzt einmal am Kopf des Nebenhodens; nimmt es aber vom *Rete testis* seinen Ursprung, was häufiger und besonders bei alten Leuten zutrifft, so kriecht es vom unteren Teil des Rete am Nebenhoden aufwärts gegen den Leistenkanal und gelangt bis an die Umschlagstelle der Tunica vag. prop. — Die Spermatocelen sind meist mit Flimmer-, manchmal auch mit einfachem Cylinder- oder mit Plattenepithel ausgekleidet. — Bildet sich eine cystische Erweiterung *der Morgagnischen Hydatide des Nebenhodens*, und enthält diese Samenfäden, so kann das dadurch zustande kommen, daß ein Vas aberrans mit seinem blinden Ende in der Hydatide liegt und sich zu einer Spermatocele erweitert (*Roth*). — Enthält die Flüssigkeit einer Hydrocele Samenfäden beigemischt (*Hydrocele spermatica*), so kann das einmal durch Platzen einer Spermatocele und Entleerung in den Hydrocelensack, das andere Mal dadurch zustande kommen, daß sich infolge einer angeborenen Anomalie ein Vas aberrans des Nebenhodens in der Nähe der Morgagnischen Hydatide frei in das Cavum vaginale eröffnet (*Roth*).

Cystoide s. S. 923. — *Dermoidcysten* s. S. 926.

6. Geschwülste des Hodens.

Diese sind im ganzen selten, kommen aber bereits im Kindesalter vor. Sie zeigen die allerverschiedensten Formen, vor allem häufig Kombinationen von Geschwulstgewebe verschiedener Art, welche die Einordnung einer Geschwulst in eine bestimmte histologische Gruppe mitunter ganz unmöglich machen. Im Hoden kommen hauptsächlich solide, aber nicht selten auch cystische, und zwar meist kleincystische Tumoren vor. Der erkrankte Hoden behält meist die Eiform, selbst wenn er sehr vergrößert ist; das wird durch die feste Albuginea bewirkt.

A. Bindesubstanzgeschwülste.

1) **Fibrome,** gelegentlich in der Albuginea und im Rete testis und auch im Nebenhoden in Form kleiner Knoten beobachtet, sind sehr selten — 2) **Lipome** werden sehr selten am Samenstrang gefunden. — 3) **Myxome** kommen mit Lipom kombiniert vor. Diese gelappten Tumoren sind sehr selten. Häufig sieht man dagegen myxomatöse Stellen in anderen Geschwülsten (Adenomen, Sarcomen). — 4) Reine **Myome,** und zwar *Myoma laevicellulare*, sowie *Rhabdomyome*, fleischige Tumoren, die dem Hoden ansitzen (*Neumann*) oder ihn total substituieren (*Arnold*) sind sehr selten. *Verf.* untersuchte ein solides malignes Rhabdomyom von Kleinfaustgröße von einem 5jähr. Knaben, das den Hoden total substituierte und auf dem Durchschnitt ähnlich einem saftigen Fibromyom aussah, wie wir es am Uterus sehen; die außerordentliche Polymorphie der Fasern und Zellen rechtfertigte die Bezeichnung *malignes Rhabdomyom*. Dagegen ist die Einsprengung von glatten oder quergestreiften Muskelfasern in andere Tumoren, besonders Adenokystome, nicht selten. Es gibt aber auch Cystomyome. *Ausgangspunkte*: Cremaster, Gubernaculum, Muskelscheide des Nebenhodens, vielleicht auch erratische, embryonale Keime (vgl. S. 926). —5) **Chondrome.** *Reine Enchondrome* sind selten. Ihre Ent-

stehung wird zuweilen durch Traumen bedingt oder wenigstens unterstützt. Der Form nach sind sie entweder *knotig* oder *ästig verzweigt*. Sie sind fähig, wie maligne Geschwülste *Metastasen* in regionären Lymphdrüsen und in entfernten Organen zu machen. — Oft kommen Knorpelmassen, zuweilen von ästiger, wurmartiger Anordnung, als ein Bestandteil von teratomatösen *Mischtumoren* vor, oft deutlich in Lymphgefäßen, mitunter auch in Samenkanälchen gelegen. Sehr häufig ist das bei *Adenokystomen* (s. Fig. 539 b), seltener bei Carcinomen (Lit. bei *Mackenzie*, *Wallis*) und Sarcomen. Angeblicher *Ausgangspunkt*: Bindegewebe (*Virchow*) — verirrte embryonale Knorpelkeime (*Billroth*) aus einer Zeit, wo der Hoden noch der Wirbelsäule anliegt —, das Endothel von Lymphgefäßen (*Paget*, *Wartmann*); — Theorie von *Wilms* s. S. 926 — 6) **Osteome** sind sehr selten.

Fig. 539 a.
Malignes Rhabdomyom des Hodens. 5j. Knabe; Näheres im Text S. 921. St. Vergr.

7) *Sarcome*. Es kommen die allerverschiedensten Arten vor; manche sind *Mischtumoren*. Man sieht dieselben schon bei Kindern. In der Regel betreffen sie zuerst den Hoden und sind mitunter doppelseitig, sind wohl seltener wie Carcinome, wechseln von weicher, markiger bis zu sehr derber Konsistenz. Mitunter infiltrieren sie Hoden und Nebenhoden total, in anderen Fällen verdrängen sie das Parenchym bis auf einen schmalen peripheren Saum. Oft dringen Geschwulstmassen in das lockere Gewebe des Samenstranges. Selten durchbrechen sie die Tunica albuginea und wachsen als *Fungus sarcomatodes* an der perforierten Haut heraus. Einbrüche in Blut- und Lymphbahnen und Metastasen (vgl. S. 929) erfolgen am häufigsten bei den markigen Formen.

Zuweilen ist die *Schnittfläche* gleichmäßig, fleischig, weißrot; in anderen Fällen äußerst bunt infolge von Verfettung, Nekrose (Verkäsung), die oft deutlich von Gefäßthrombose abhängig ist, Blutungen, schleimiger Erweichung und Verkalkung. Verschiedene Sorten von Sarcomen sind: *Rundzellensarcome*, kommen schon angeboren vor, neigen besonders zu regressiven Metamorphosen und sind daher sehr bunt; zuweilen jedoch ist die Schnittfläche ganz gleichmäßig, glasig, blaßweißrötlich, und Hoden und Nebenhoden sind verschmolzen. *Verf.* sezierte in Breslau einen ungewöhnlichen Fall von *Rundzellensarcom* bei einem 3jähr. Kinde. Der rechte Hoden, von Hühnereigröße und Form, ganz von weißlichem, ziemlich festem, auf dem Schnitt glattem, glasigem Geschwulstgewebe eingenommen, lag vor dem inneren Leistenring; nach oben setzte sich ein kinderfaustgroßer Knoten an. Interessant war, daß sich auch in die

rechte Hälfte des Hodensackes ein gänseeigroßer, eiförmiger Knoten fortsetzte, der den Eindruck eines primären, auf den Samenstrang sich fortsetzenden Hodentumors gemacht hatte und (als vermeintlicher sarcomatöser Hoden) operativ entfernt worden war. Linker Hoden intakt.

Spindelzellensarcome, meist derb, oft lappig, können Riesenzellen und *quergestreifte Muskelzellen* enthalten; manchmal sind es *Fibrosarcome*, auch können sie perivaskulär angeordnet sein (*perivaskuläres* oder *plexiformes Angiosarcom*). (Vgl. S. 754) Auch *Pigmentsarcome* kommen vor. Selbst Kombination von *Sarcom* und *Carcinom* wurde beschrieben. — In manchen Sarcomen entstehen cystische Hohlräume durch *schleimige Erweichung*, in anderen sehen wir zahlreiche *Cysten* durch *Dilatation von Kanälchen* (*Cystosarcom*). Höckerige Geschwulstknollen können in die Kanäle hineinwachsen und diese ausdehnen (*Sarcoma intracanaliculare*). Das ist oft nur an einer einzelnen Stelle einer großen, sonst soliden Geschwulst zu sehen. — Findet zugleich eine Neubildung von Drüsenräumen statt, so entsteht ein *Adenosarcom* und bei cystischer Dilatation ein Adenocystosarcom. — Viele Sarcome enthalten *Glykogen* (*Langhans*). Zuweilen ist die Unterscheidung von Sarcom und Carcinom äußerst schwierig. — Betreffs der Theorien über die Genese s. S. 926.

Zwischenzellengeschwülste s. S. 912.

B. Epitheliale Geschwülste.

1. Adenome und sog. Adenokystome.

Sie kommen bei Kindern wie bei Erwachsenen vor. *Solide Adenome* sind den Kanälchen des Organs ähnliche Drüsenwucherungen, welche Knoten bilden.

Reine tubuläre Adenome sind sehr selten. Sie wurden als multiple weißliche rundlich-eckige Knoten und Knötchen in ektopischen Hoden und bei Pseudohermaphroditismus masculinus von *Pick*, *Verf.*, *Lecène* und *Chevassu* beschrieben: ihre Entwicklung aus Sertolischen Zellen präexistierender Samenkanälchen konnte dabei *sicher* nachgewiesen werden.

Die sehr verschieden, meist nicht erheblich großen Cysten der sog. *Adenokystome* oder *multiplen Kystome* enthalten oft schleimige, spermatozoenfreie Flüssigkeit und sind dann meist mit einfachem oder geschichtetem Cylinder- oder Flimmerepithel ausgekleidet. Andere Cysten enthalten atherombreiartige, gelbweiße Massen und sind mit mehrschichtigem Epithel von epidermoidalem Charakter ausgekleidet (Cystadenoma atheromatosum, *Langhans-Kocher*). Cysten derselben Geschwulst können verschiedenartiges Epithel haben (Fig. 539 b).

Im *Stroma* der sog. Adenokystome (*Cystoide* der älteren Schriftsteller) findet man sehr häufig *Knorpel*, ferner glatte *Muskelfasern*, verstreut oder in der Wand der Drüsenkanälchen. Da diese letzteren mehr den Kanälchen des Nebenhodens als denen der gewundenen Samenkanälchen gleichen, und auch wegen des Befundes von glatter Muskulatur hat man an eine Beziehung der Adenome zum *Wolffschen Körper* (s. S. 900 u. 901) gedacht (*v. Recklinghausen*, *Langhans-Huguenin*), was aber von anderen abgelehnt wird (vgl. *R. Meyer*). Seltener werden *quergestreifte* Muskelfasern, eher Knochen, epidermoidale Herde, in einem von *Huguenin* beschriebenen Falle auch dickwandige Venen, wie sie sonst im Samenstrang vorkommen, angetroffen; man hat dabei wohl an Versprengungen gedacht, die in früher Embryonalzeit von außen in den Hoden erfolgten. Doch trat u. a. *Debernardi* (Lit.) mit Recht dafür ein, daß unter den sog. Cystoiden ein Teil *embryoide Tumoren* im Sinne der *Wilms*schen Theorie oder *Teratoide* (s. S. 926), andere dagegen einfachere *mesodermale* Mischgeschwülste seien. In anderen Fällen ist das Stroma *sarcomatös*. Oft kombiniert sich auch Adenokystom mit *Carcinom*, was zuweilen erst mikroskopisch festzustellen ist und Vorsicht in der Beurteilung der *Prognose* solcher **Mischgeschwülste** geboten erscheinen läßt.

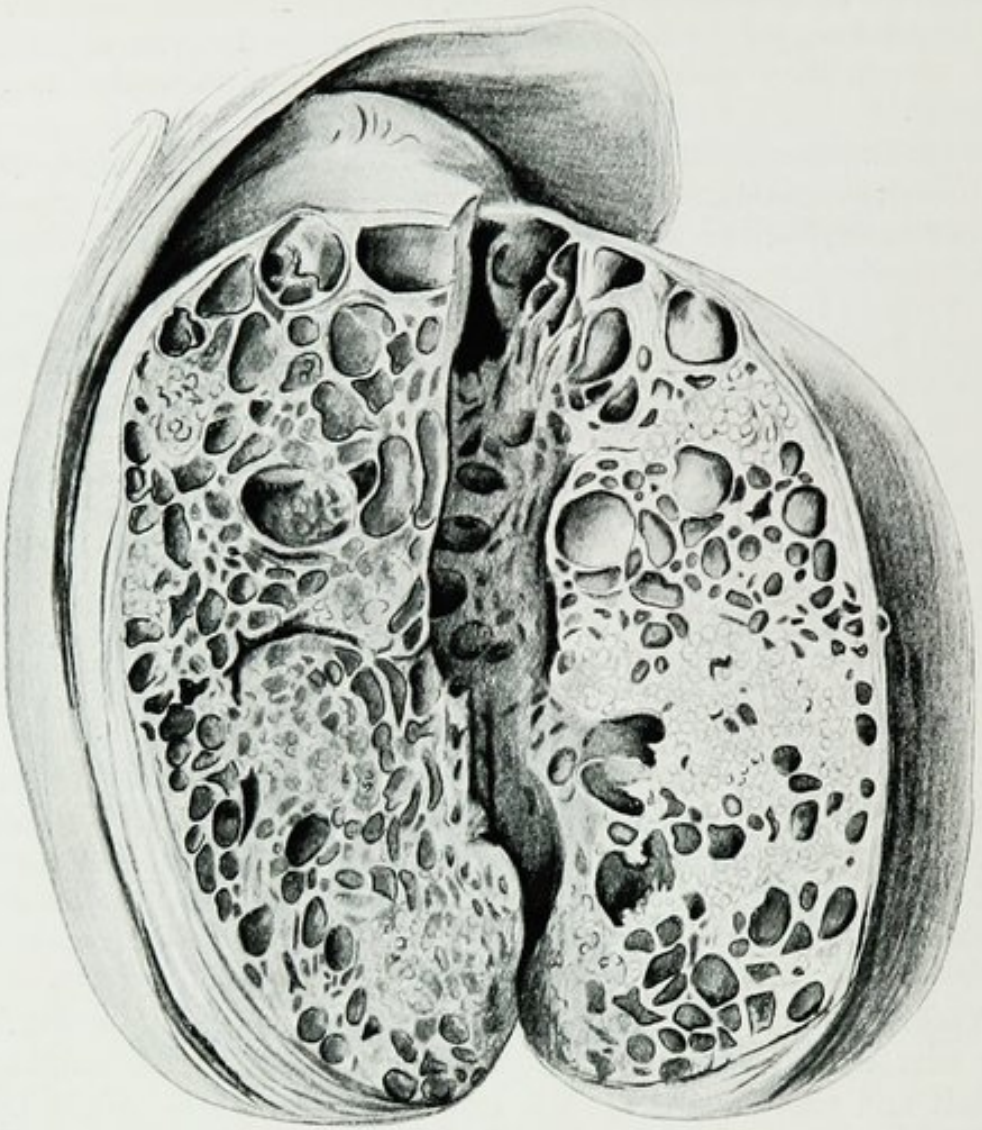

Fig. 539 b.

Fig. 539 b. **Mischtumor des Hodens mit Vorherrschen von multipler Cystenbildung** (verschiedenartige Epithelauskleidung z. Teil epidermoidal; Cysteninhalt teils gallertig, teils trübbreiig) **und Knorpel;** mikroskopisch nachweisbare Züge glatter Muskulatur (*Embryoider Tumor* im Sinne von *Wilms*, früher sog. *Cystoid*). Operativ entfernt. Sammlung Basel. $^3/_4$ nat. Gr.

2. Carcinome.

Das makroskopische Aussehen ist sehr verschieden. Die Konsistenz ist bei den *soliden* Formen (a) meist weich, kann aber auch fester sein; oft läßt sich Krebssaft ausdrücken, und die Schnittfläche ist dann trüb, gelblich-weiß, markig, hier und da etwas körnig; in anderen Fällen ist sie glasig, blaßgrau, ohne jede Zeichnung, und es läßt sich kein Saft ausdrücken. Dann ist makroskopisch die Ähnlichkeit mit einem Sarcom groß. Degenerieren Carcinomzellen fettig oder schleimig, oder treten Blutungen oder Nekrosen ein, so ist die Schnittfläche sehr bunt. Manche weiche Krebse sind teleangiektatisch. *Cystocarcinome* (b) sehen makroskopisch den sog. Adenokystomen ähnlich, doch beteiligen sie eventuell den Nebenhoden, der bei jenen frei bleibt. Die Tunica

albuginea und die Eiform bleiben meist lange erhalten. Selten gehen Carcinome von Nebenhoden aus.

Carcinome des Hodens kommen am häufigsten im IV. Dezennium, zum Teil auch schon im II. u. III., vom VI. Dezennium an aber nur selten vor. *Chevassu* führt 41 Fälle im 20. bis 40. Jahr, 10 vorher, 15 im 41.—50. und nur 3 nach dem 50. Jahr auf. — Unter 13 Beobachtungen des *Verfasser*'s betrafen 3 Individuen im III. Dezennium, 5 solche im IV.; die anderen fielen ins V. Dezennium (1 Fall), ins VI. (2) und ins VII. u. VIII. (je ein Fall); das älteste Individuum war 75jährig.

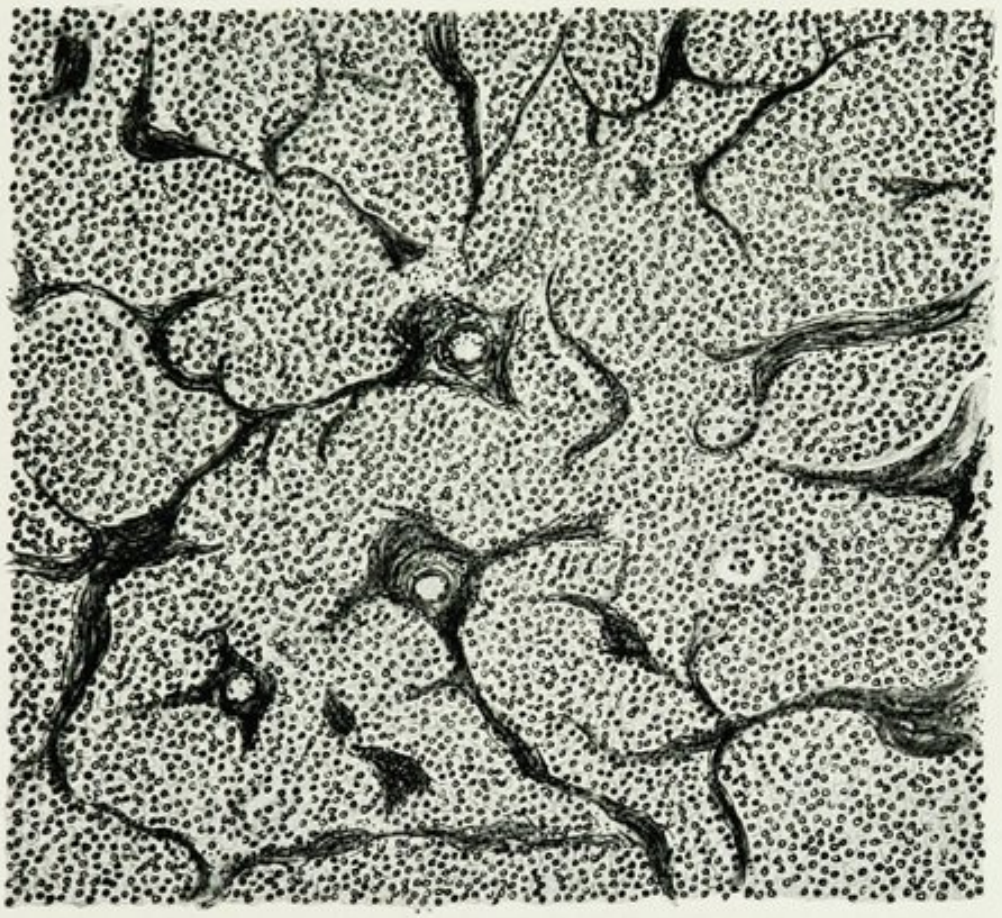

Fig. 540 a.

Carcinom des Hodens. Rundlich-polymorphe große Epithelien in großen Verbänden, dazwischen stark kleinzellig infiltriertes faseriges Zwischengewebe, in dem einzelne Gefäße sichtbar sind. Vom 1170 g schweren l. Hoden eines 50j. M.; der Hoden war auf dem Durchschnitt bis auf wenige glasige, blaßgraurötliche Stellen blaßgelb, käsig-bröcklig. Mittl. Vergr.

Histologisches. Es gibt **reine Carcinome** und solche, die zu den **Mischtumoren** gehören. Bei ersteren geht die Krebsentwicklung von den Keimzellen der Samenkanälchen aus (*Langhans*); die Hypothesen über die Entstehung der Mischtumoren s. S. 927. Am häufigsten sind *Carcinoma solidum simplex* oder *C. medullare*; anfangs meist als Knoten im Centrum beginnend, durchwächst der Krebs bald in diffuser Weise Hoden und Nebenhoden so, daß außer einem an Rund- und Spindelzellen sehr reichen Stroma, das auf schmale Reste reduziert sein kann und meist nur zarte *Alveolen* bildet, alles von *großen, rundlich-polyedrischen Zellen* eingenommen ist, die gegen die gewöhnlichen Härtungsflüssigkeiten sehr empfindlich sind, wobei Schrumpfungsbilder entstehen, die eine Zwischensubstanz vortäuschen, was zur Verwechslung mit großzelligen Sarcomen verleiten kann. *Fast konstant sind sie reich an Glykogen.* Diese großzelligen malignen Hodentumoren wurden früher vielfach für Sarcome oder Endotheliome gehalten. Mit Recht traten jüngst auch *Chevassu* (der hier von ‚Séminom' spricht), *Debernardi*, *Albrecht*

für ihre carcinomatöse Natur ein. Die *scirrhösen Carcinome* sind seltener, haben gleichfalls die Tendenz zu infiltrierendem Wachstum und geben oft überaus zierliche mikroskopische Bilder, indem die Krebszapfen sich in die feinsten Gewebsspalten einschieben und vielfach anastomosieren; die Zapfen können von dünnen, hyalin glänzenden, homogenen Septen umgeben sein. Das normale Gewebe kann völlig schwinden. — In *Mischtumoren* sah *Verf.* wiederholt auch zierlichsten *Adenocarcinombau*, selten auch in *reinen* Carcinomen. — *Gallertkrebse* sind sehr selten. Einen *Plattenepithelkrebs* des Nebenhodens beschrieben *Rowlands* u. *Nicholson*.

Von den **Mischgeschwülsten,** welche verschiedene *Kombinationen* von Carcinom mit Adenokystom und mit Sarcom darstellen können, war bereits oben die Rede. (S. auch unten Theorie von *Wilms*, sowie bei Ovarium.) *Albrecht* hat jüngst besonders auf die *Sarco-Carcinome* hingewiesen, Tumoren, in welchen der wesentliche Anteil, nämlich das Carcinom, von obigem Typus, das Zwischengewebe aber sarcomatös ist und syncytienartige Bilder liefert; die Metastasen sind dabei oft hämorrhagisch.

C. Dermoidcysten und Teratome.

Einfache Dermoidcysten, die eine der Epidermis oder der ganzen Haut mit ihren Attributen entsprechende Wand haben, sind relativ selten. Ebenso sind *zusammengesetzte Dermoidcysten* (*cystische Teratome*), Mischtumoren, die oft im Ovarium (s. bei diesem) und in prinzipiell übereinstimmender Weise auch an anderen Körperstellen zuweilen vorkommen, im Hoden selten, und der ektodermale Anteil tritt oft weniger bedeutend zum Vorschein. In den Mischtumoren des Ovariums prävalieren jedoch meist Haut und Haare, was auch die Bezeichnung ‚Dermoide' erklärt. *Solide Teratome*, eigentlich kleincystische, mehr solide *Mischtumoren*, aus sehr verschiedenartigen Geweben zusammengesetzt, sind dagegen im Hoden häufiger als im Ovarium. Sie können makroskopisch zuweilen einfach markig aussehen, und erst die mikroskopische Untersuchung stellt den komplizierten Aufbau fest. — Teratome können *sarcomatös* oder *carcinomatös* werden. In den *Metastasen* kann der teratomatöse Aufbau vollständig wiederkehren, oder der eine oder andere Anteil überwiegt.

Betreffs der *Entstehung der Teratome* bestehen verschiedene Ansichten. Während *Klebs* dieselbe auf *Keimversprengungen* zurückführte, sind nach der *Theorie von Wilms*, die besonders auch für die Ovarialteratome (s. bei diesen) ausgeführt ist, die Teratome von Hoden und Ovarium als *Produkte einer dreiblättrigen Keimanlage* aufzufassen, die sich *aus einer Geschlechtszelle*, hier einer *Samenzelle*, parthogenetisch entwickeln solle. Diese dreiblättrige Keimanlage führe in dem einen Fall (*Dermoidcyste — rudimentärer Parasit — Embryom*) zur Bildung eines Rudimentes von Fötus, das sich als „*Kopfhöcker*", ein warzenartiger Vorsprung in der anscheinend dermoidalen Cyste, findet und histologisch aus außerordentlich verschiedenartigen Geweben zusammengesetzt ist. Mit dieser rudimentären Bildung erreicht hier, *bei der Dermoidcyste* die Wucherung einen gewissermaßen typischen Abschluß, während bei den *embryoiden Tumoren*, = *soliden Teratomen* (Teratoiden) die einmal differenzierten embryonalen Gewebe, ohne daß organartige Teile ausgebildet wären, grenzenlos weiter und durcheinander wuchern. In beiden Fällen gilt nach *Wilms* als Regel, daß sich nur diejenigen Gewebe in den Geschwülsten finden, die sich auch normalerweise am frühzeitigsten entwickeln, also das Ektoderm und vorwiegend die obersten Körperabschnitte. Diese Gewebe ersticken bei ihrem Wachstum die anderen Gewebe, oder letztere werden verbildet.

Dermoidcysten sind im Hoden selten (im Gegensatz zum Ovarium).

Zu den embryoiden Tumoren (Teratoiden) rechnet *Wilms* auch das Gros der **Mischgeschwülste,** die *Adenome*, *Enchondrome*, *Rhabdomyome des Hodens*, ferner die früher sog. *Cystoide*, Tumoren, welche mitunter ganz aus Cysten bestehen, die mit Cylinder-, Flimmer-,

Plattenepithel ausgekleidet, oft auch noch drüsige Bildungen sowie auch Knorpel, glatte oder quergestreifte Muskulatur enthalten, wobei der eine oder andere Anteil mehr oder weniger stark hervortritt, und die ferner auch carcinomatöse Komponenten zeigen können; man nennt sie daher gegebenenfalls *Cystochondromyome, Cystomyome, Cystocarcinome*. Diese so differenten Bildungen sollen nach *Wilms* dadurch möglich sein, daß nicht nur ein Keimblatt als ganzes, sondern auch *einzelne Gewebe* der Keimblätter sich *in dominierender Stärke* entwickeln können, so daß die anderen Bestandteile überwuchert werden. Daher kommt es, daß ein Tumor nur aus Produkten zweier Keimblätter („Bidermom" *Wilms*) bestehen kann oder, daß der ganze Tumor nur aus *einem* Gewebe, z. B. aus Knorpel oder auch aus Muskulatur, besteht, Fälle, in denen vielleicht nur bei ganz vollständiger Untersuchung noch andere Produkte gefunden werden. Dieser *Wilms*sche Gedanke *einseitig* entwickelter Teratome ist für die Geschwulstlehre (vgl. *Ribbert*) sehr anregend geworden, wenn auch die letzte Konsequenz, schließlich jede Geschwulst hier unterbringen zu wollen, wohl zu weit geht (vgl. auch *Risel*).

Wenn auch die eine Seite der Theorie von *Wilms*, nämlich die anfängliche Annahme einer parthogenetischen Entwicklung aus einer Samenzelle, jetzt als widerlegt zu betrachten ist und auch von *Wilms* selbst unter Annahme der Blastomerenhypothese von *Marchand-Bonnet* (s. bei Ovarien S. 974) fallen gelassen wurde, so bleibt doch der Nachweis der mannigfaltigen, die Gewebsformationen aller drei Keimblätter zeigenden Zusammensetzung höchst wertvoll; es setzt diese Zusammensetzung allerdings ein Ausgangsmaterial voraus, welchem eine *der Eizelle mehr oder weniger gleiche Differenzierbarkeit* zukommt. (Näheres bei *Embryomen* der Ovarien S. 974.)

Gelegentlich wurden *in Teratomen* des Hodens **chorionepitheliomatöse Bildungen** (vgl. bei Uterus und bei Teratomen des Ovariums, S. 975) beschrieben (*Schlagenhaufer, Carey* u. a., *Risel*, Lit., *Chevassu, Orton, Chuvin*), die von dem ektodermalen Teil (fötalem Ektoderm) des Teratoms hergeleitet werden. Auch in den Organmetastasen solcher Tumoren waren in einem Teil der Fälle chorionepitheliomatöse Bildungen anzutreffen (vgl. Fälle von *Schlagenhaufer, Emanuel, W. Fischer*, Fall von Bauchhoden, während im Fall von *Glaserfeld* der teratomatöse Hodentumor nur spärlich Syncytien zeigte, wogegen die Metastasen typische chorionepitheliomatöse Bilder aufwiesen).

Zuweilen kommen auch (wahrscheinlich) *ganz reine chorionepithelartige Tumoren* vor, ohne daß andere teratomatöse Bestandteile nachgewiesen wären (Fälle von *Fink, Scott-Longcope, Frank, Oberndorfer-Seckel-Sigl*).

Fig. 540 b.

Chorionepitheliomatöser Hodentumor. Der im Text S. 928 beschriebene Fall eines 43j. Mannes. S. dazu Fig. 540 c. Etwas weniger als $^3/_4$ nat. Gr.

Auch *Verf.* verfügt über einen Fall von *reinem chorionepitheliomatösen Hodentumor* (Gewicht des Hodens 670 g) von einem 43j. Mann, Vater von 10 Kindern. (Fig. 540 b und c). Tod 1 Monat nach der Entfernung des Hodens; Metastasen in den retroperitonealen Lymphdrüsen, der l. Niere und in den Lungen zeigten einen mit dem Primärtumor absolut übereinstimmenden histologischen Bau. Der auf dem Durchschnitt gefelderte Tumor zeigt in den verschiedenen Komplexen ein *auffallendes Gemisch von hämorrhagischen, durchbluteten und käsig-nekrotischen und gut erhaltenen, feinkörnig schwammigen, hellgrauen*, etwas an Placentargewebe erinnernden *Partien*. Dieser *durchblutete und durch ausgedehnte Nekrosen gekennzeichnete Charakter*, der durch die gefäßzerstörende Wirkung der Geschwulstzellen (analog wie in den Chorionepitheliomen des Weibes) bedingt wird, trat auch in den *Metastasen* zutage. Das mikroskopische Bild ist von größter Deutlichkeit, war in vielen untersuchten Stellen ganz konform und entspricht so vollkommen dem der Chorionepitheliome der Weiber, daß vielfach sogar der feine Bürstenbesatz an den Syncytien im Primärtumor und auch in den Metastasen vorhanden ist, wie wir ihn in Fig. 591 bei Blasenmole sehen.

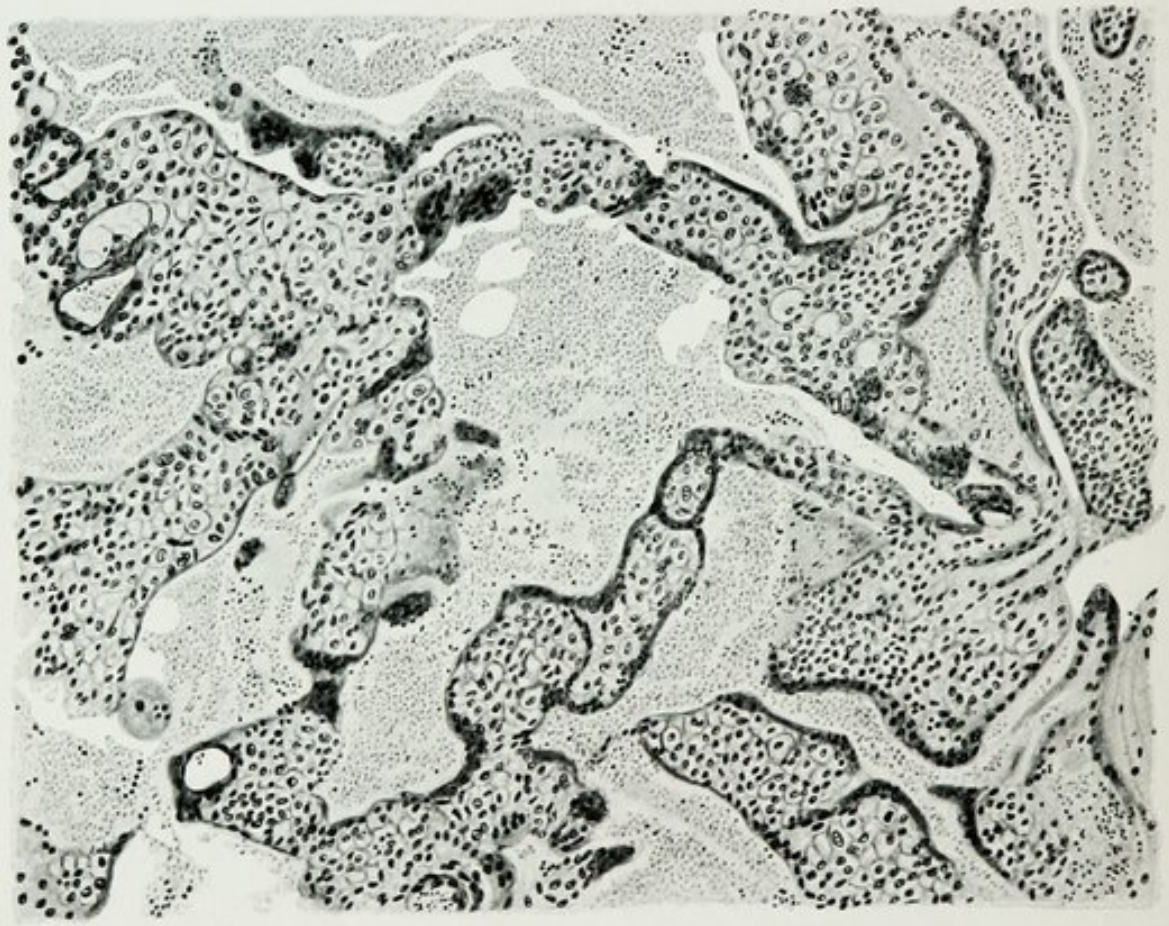

Fig. 540 c.

Fig. 540 c. **Chorionepitheliomatöser Hodentumor.** Stränge oder Balken heller (Langhansscher) Zellen und dunkel tingierter Syncytien mit chromatinreichen Kernen; die Syncytien bilden vielfach riesenzellartige Gebilde. Zwischen dem Balkenwerk teils Blut, teils (z. B. rechts außen) Thromben. Von dem oben erwähnten Fall eines 43j. Mannes. Mittl. Vergr.

Übrigens sind die in gemischten Teratomen der Hoden wie auch die in einheitlicher Geschwulstform auftretenden chorionepitheliomatösen Wucherungen, und zwar besonders die syncytialen Bildungen wenigstens zum Teil auch als sarcomatös, ausgehend von Perithelien und Endothelien von Blut- und Lymphgefäßen (*Malassez* u. *Monod* u. a., *Sternberg*, *Mönckeberg*, Lit.) und selbst für bindegewebiger Herkunft (*H. Albrecht*) angesprochen worden. Doch möchte

allein schon der in der Beobachtung des *Verf.* erhobene Befund des Bürstenbesatzes an den Syncytien gegen diese Auffassungen sprechen.

Allen *malignen Hodentumoren* ist gemein, daß die **Metastasen** zuweilen durch ungeheuere Mächtigkeit den Primärtumor in den Hintergrund drängen können; besonders gilt das von Metastasen in *retroperitonealen Lymphdrüsen*, die gelegentlich bis über mannskopfgroß werden (vgl. *Staffeld*). Wie aber *Chevassu* betont, geben sie trotzdem meist relativ gute operative Chancen, weil wegen der festen Abkapselung in der derben Albuginea lokale Recidive ausbleiben und die genaue Abgrenzung des Bezirks zugehöriger retroperitonealer Lymphdrüsen deren totale Entfernung erleichtert. Doch möchte *Verf.* die malignen Teratome und vor allem die auf dem Blutweg mitunter fast in alle Organe (auch ins Gehirn) metastasierenden chorionepitheliomatösen Tumoren trotzdem für prognostisch ungünstig erklären.

Sekundär, *metastatisch* kommen gelegentlich *Carcinome*, häufiger *Sarcome*, vor allem melanotische, im Hoden oder Nebenhoden vor.

Lit. über maligne Hodentumoren s. Anhang.

7. Parasiten. Es ist das Vorkommen von *Echinococcus* im Hoden, Nebenhoden oder in der Tunica vaginalis zu erwähnen (sehr selten).

8. Atrophie des Hodens. Hypertrophie.

Im hohen Alter wird der Hoden kleiner, weicher, brauner (s. S. 912), oder er wird im Gegenteil fester, bindegewebsreicher. Ersteres könnte man mit *Spangaro*'s Bezeichnung ‚normaler seniler Hoden' belegen. Bei ihm ist die Spermatogenese noch erhalten, die Kanälchen sind verengert, ihre Zellen zusammengedrängt, die Wände unter Zunahme des elastischen Gewebes und der hyalinen Schicht verdickt. Die andere Form ist die schwerere Veränderung, bei der die Spermatogonien ihre Reproduktionsfähigkeit verlieren und dann unter körnigem Zerfall und fettiger Degeneration ganz schwinden; später gehen auch die zunächst noch erhalten gebliebenen Sertolischen Zellen zugrunde, und die Lumina der dickwandigen Samenkanälchen legen sich vollständig oder bis auf feine Spalten aneinander (*Spangaro*). So entstehen Veränderungen, welche der Spermatoangitis fibrosa obliterans *Eug. Fraenkel*'s (s. S. 914) sehr ähnlich sind, und es wird wohl schwer zu entscheiden sein, ob nicht auch dieser, auf so verschiedener Ätiologie beruhende Prozeß für einen oder den anderen fibrösen Flecken des Greisenhodens verantwortlich ist. — Hodenatrophien einer oder der anderen Art kommen auch vorzeitig *bei jugendlichen Individuen* durch die S. 912 angeführten Ursachen und zwar besonders bei *konsumierenden Krankheiten*, sowie solchen des Centralnervensystems vor; dabei kann man ganz kleine, weiche, gleichmäßig dunkelbraune oder von weißen Flecken durchsetzte, im übrigen dunkelbraune oder graurote Hoden sehen. Bei *Bronzediabetes* können die Hoden massenhaft eisenhaltiges Pigment im Bindegewebe und Epithelien enthalten. — Werden keine Samenfäden mehr produziert, so liegt **Azoospermie** vor. Vorübergehend kann die Samenproduktion auch bei akuten Krankheiten erlöschen (*Cordes* sah das sehr oft). — Die Altersgrenzen für das Sistieren der Reproduktionsfähigkeit der Spermatogonien (*die senile Involution des Hodens*) und der geschlechtlichen Potenz sowie für das Erlöschen der Libido sexualis (die aber nicht absolut von dem Vorhandensein einer funktionsfähigen Geschlechtsdrüse abhängig ist, vgl. S. 906) sind weit gesteckt. Manche 70er und 80er produzieren noch Samenfäden. — *Simmonds* und *Bertholet* heben hervor, daß bei Alkoholismus, der ja notorisch sehr oft infolge Erlöschens der Spermatogenese zur Zerstörung der Potentia generandi führt, die Hoden makroskopisch nicht verändert zu sein brauchen und daß mikroskopisch Verdickung und hyaline Umwandlung der Kanälchenwände, Metamorphose der Samenzellen in cylindrische und kubische Epithelien und Einengung des Kanälchenlumens das Bild beherrsche. — Die nach *Entzündungen* des Parenchyms sich zuweilen anschließende Atrophie sowie die Folgen des Verschlusses des Samenleiters oder der Induration des Nebenhodens wurden bereits besprochen (vgl. S. 381 und 913). Atrophie des Hodens infolge Kanälchenverödung kann auch durch *Druck* bei Hydrocele (Atrophie nur gering), Hämatocele, Hernien, Geschwülsten eintreten. *Retinierte Hoden*

und *künstlich verlagerte* werden stets vorzeitig atrophisch (*Stilling*). Verhalten der Zwischenzellen dabei s. S. 912. — Geht *ein* Hoden zugrunde, so kann sich bei jugendlichen Individuen der andere *kompensatorisch vergrößern*. Nach Experimenten von *Ribbert* kommt die kompensatorische Hypertrophie in erster Linie durch Zunahme des Durchmessers der Samenkanälchen zustande.

9. Erkrankungen der Scheidenhaut des Hodens und des Samenstranges.

Entzündung der Tunica vaginalis propria, Vaginitis testis, Vaginalitis oder **Periorchitis.** Die Entzündung tritt entweder *primär* auf nach Traumen oder aus unbekannten Gründen oder *sekundär* im Anschluß an Erkrankungen des Hodens und Nebenhodens, selten *hämatogen* bei septischen u. a. Erkrankungen.

a) **Hydrocele** Wasserbruch, Hydrocele testiculi oder **Vaginitis serosa.** Der Sack der Tunica vaginalis propria (die Scheidenhauthöhle oder Skrotalhöhle, Cavum scroti) enthält seröse oder serofibrinöse Flüssigkeit. Ist der Processus

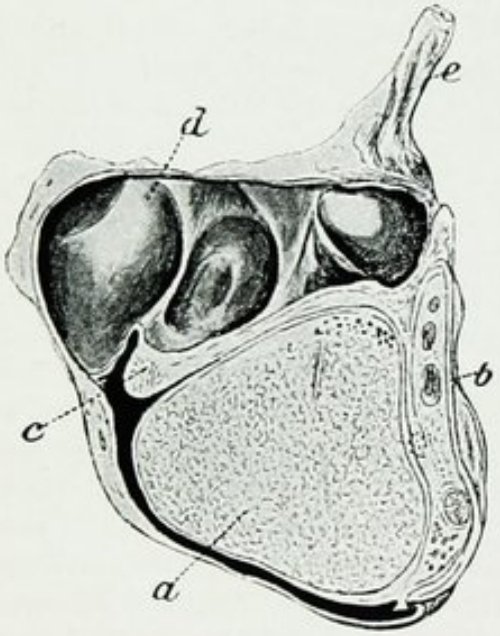

Fig. 541.

Fig. 542.

Fig. 541. **Hydrocele cystica funiculi spermatici.** In Chromsäure gehärtet. *a* Hoden mit Tunica vaginalis. *b* Nebenhoden. *c* Kopf des Nebenhodens. *d* Cyste mit vorspringenden Leisten. *e* Samenstrang. Samml. Breslau. Nat. Gr.

Fig. 542. **Hydrocele tunicae vaginalis propriae testis.** In Chromsäure gehärtet. *H* Gesamthoden, hinten unten gelegen. *S* Samenstrang. Samml. Breslau. $^2/_3$ nat. Gr.

vaginalis in seinem ganzen Verlauf offen, oder ist er nur im Bereich des Samenstranges offen, so entsteht durch entzündliche Exsudation die *Hydrocele processus vaginalis congenita* und die *Hydrocele funiculi spermatici*, die intra- oder extrainguinal liegt. Nach der Peritonealhöhle zu kann der Processus in beiden Fällen offen oder geschlossen sein. — Steckt in dem offenen Processus ein Bruch, und entsteht nun eine seröse Entzündung, so bildet sich die *Hydrocele herniosa*.

Entstehung. Die Vaginitis serosa kommt *schon bei Neugeborenen vor*, entsteht oft *schleichend*, während sie sich in anderen Fällen *akut* nach einer Kontusion oder im Anschluß an gonorrhoische Epididymitis entwickelt. Über hämatogene Vaginitis bei Mumps s. S. 381.

(Als *Hydrocele muliebris* bezeichnet man eine Flüssigkeitsansammlung in dem mitunter aus früher Embryonalzeit offen gebliebenen und später im Bereich des äußeren Leistenringes verschlossenen *Processus vaginalis peritonei*, dem sog. Canalis Nuckii [vgl. *Sellheim*]. Das Lig. rotundum bildet hinten oder mehr seitlich die Begrenzung der entweder im Bereich des *Leistenringes* oder der im oberen Teil des betreffenden Labium majus erscheinenden *cystischen Geschwulst.*)

Die Flüssigkeit ist in akuten Fällen klar, serös oder mit Eiterzellen und Blutkörperchen gemischt. — Bei chronischer Hydrocele, die sich aus der akuten entwickeln kann oder schleichend beginnt, kann die Flüssigkeitsmenge bis zu mehreren Litern betragen; sie ist meist von hohem spez. Gew., *klar, gelblich, sehr eiweißreich, reich an Fibrinogen* und enthält spärlich Leukocyten. Zarte *Fibrinflocken*, welche die Flüssigkeit enthalten kann, schlagen sich auf der Oberfläche der Scheidenhaut nieder und können zu *fädigen Verwachsungen der Blätter* führen. Häufig ist die Flüssigkeit großer alter Säcke auch *blutig, rot oder braun* und enthält Cholesterinkristalle. — *Hydrocele spermatica* s. S. 921.

Der Sack einer Hydrocele tunicae vaginalis bildet eine im allgemeinen birnförmige Geschwulst; der dem Samenstrang entlang hinaufreichende Stiel ist um so länger, je mehr der Processus vaginalis offen war. Der Gesamthoden wird an die *hintere untere Seite des Sackes* gedrängt, also nach dem Grunde des Skrotums zu, da, wo er mit dem Skrotalgrund seine festeste Verbindung hat (und dort nicht von Serosa bedeckt ist). Der Hoden ist zuweilen etwas fibrös, aber dabei weich; meist ist er aber selbst bei sehr starken, faust- bis mannskopfgroßen, mehrere Liter haltenden Säcken, auch mikroskopisch bis auf kleine Herdchen atrophischer Samenkanälchen nicht verändert. Eine stärkere Druckatrophie tritt also nicht ein.

Alte Hydrocelensäcke sind an ihrer Innenfläche meist stark verdickt, lederartig derb, oft mit unregelmäßigen, hyalin-fibrösen, knorpelharten, öfter verkalkten Platten bedeckt **(Periorchitis plastica).** Mitunter entstehen zottige Wucherungen **(Periorchitis prolifera),** die, ähnlich wie die Synovitis prolifera, sogar zur Bildung von *freien Körpern* führen können, die meist hyalin, knorpelartig sind. (Tausende von Reiskörpern ohne einen Tropfen Flüssigkeit sah *Sultan* in der Tunica vaginalis in einem Fall von alter irreponibler Skrotalhernie; die meisten waren rund und erbsengroß, weich, zerdrückbar, und ihre Entstehung wurde wesentlich auf fibrinoide Degeneration der hochgradig verdickten Scheidenhaut zurückgeführt, wobei auch Wucherung des Wandendothels und Abschuppung desselben zur Bildung der zusammengebackenen Klümpchen beitrug.) — Hier und da kann es auch zu Verwachsungen kommen **(Periorchitis adhaesiva),** und es kann eine Hydrocele dadurch *multilokulär* werden.

b) Hämatocele. Sie kann sich α) **sekundär in einer Hydrocele** entwickeln, einmal infolge von *Verletzungen*, ferner spontan, wenn ein alter Sack stark entzündlich *vaskularisiert* ist. Ebenso kann aus einer **Hydrocele** eine **Haematocele funiculi spermatici** entstehen. Der Hydroceleninhalt wird rot oder braun oder gelbbraun gefärbt. Solche Hämatocelen können Mannskopfgröße erreichen. Die *Wand* hat zuweilen ein ganz ähnliches Aussehen *wie die eines alten Aneurysmensackes*, kann dick, hart, verkalkt, mit Fibrinklumpen und -schichten bedeckt sein. Der *Inhalt* wandelt sich zuweilen regressiv zu einer braungelben bis schokoladenfarbenen, Fett, Cholesterin und Pigment enthaltenden Masse um. β) **Unabhängig von Hydrocele** kann eine Hämatocele infolge von Traumen und bei hämorrhagischer Diathese entstehen. Man kann diese Blutung in das unveränderte Cavum vaginale auch **Hämatom der Tunica vaginalis** nennen. Flüssigkeit und Gerinnsel können sich lange erhalten. Später, wenn liegenbleibende Gerinnsel eine Entzündung des Sackes hervorgerufen haben, sieht der Tumor genau so aus wie bei der typischen Hämatocele. γ) *Blutergüsse in den* **Samenstrang** nennt man **Haematoma funiculi spermatici.** Die Blutergüsse können besonders stark sein, wenn eine **Varicocele** besteht.

(**Varicocele** ist eine varicöse Dilatation der Venen im Samenstrang, die sich bis in den Hoden und Nebenhoden fortsetzt. Durch die Haut des Skrotums fühlt man ein Konvolut von regenwurmartigen Strängen; die Venenwände sind verdickt. Sie ist häufiger *links*, was man darauf zurückführt, daß die linke Vena spermatica, da sie senkrecht in die Vena renalis sin. eintritt, der Stauung mehr ausgesetzt ist als die spitzwinklig direkt in die Cava eintretende rechte Vena spermatica. Andere suchen die Erklärung mehr darin, daß der l. Hoden gewöhnlich weiter herabhängt als der rechte und daher auch im l. Hosenbein getragen wird (*König* sah rechtsseitige Varicocele wiederholt bei Rechtsträgern). Funktionelle Störungen und atrophische Zustände des Hodens sind dabei höchst selten. Im höheren Alter findet spontane Rückbildung statt (vgl. *König*). Auch Hydrocele kann sich dabei entwickeln [Stauung]. *Ursachen*: Hemmung des Blutabflusses bei Druck von Geschwülsten, Hernien; meistens ist die Ursache, von den angeführten anatomisch disponierenden Momenten abgesehn, aber unbekannt.)

Man spricht auch von *intravaginaler Hämatocele* im Gegensatz zu **extravaginaler,** d. h. einer Blutung in das lockere Gewebe des Skrotums, was man auch *Haematoma scroti* nennt.

c) Vaginitis oder Periorchitis purulenta. Eitrige Scheidenhautentzündung entsteht nach Verletzungen sowie im Anschluß an eitrige Prozesse im Hoden und Nebenhoden, selten hämatogen bei pyämischen Prozessen.

(Schwerste **extravaginale** *Vereiterung*, die also den Hoden und seine Scheidenhaut nicht mit betrifft, kann man am ödematösen *Skrotum* bei chronischer *Nephritis* im Anschluß an Erysipel oder eine andere äußere Infektion auftreten sehen.)

d) Tuberkulöse und syphilitische Vaginitis wurden bei den betreffenden Erkrankungen des Hodens S. 917 u. 919 erwähnt.

e) Geschwülste des Samenstrangs und der Tunica vaginalis. Am **Samenstrang** (Lit. bei *Patel* et *Chalier*) kommen von primären Geschwülsten vor: *Lipome* (*Gabryszewski*, *Sitzenfrey* u. a.), hühnerei- bis mannskopfgroß (Verwechslung mit Hernien !), *Fibrome*, *Myxome*, *Sarcome*, *Rhabdomyome* und sehr selten *Dermoide* (*Wrede*, Lit.), desgleichen an der **Tunica vaginalis** (selten). *Verf.* sah die Tunica vaginalis propria des l. Hodens eines 30 jähr. Mannes von einem *Fibrosarcom* in Form konfluierender glatter Knoten eingenommen (s. Abbildung in I.-Diss. *H. Grote*). Diese Geschwülste sitzen extra- oder intravaginal (vgl. *Kocher*). — Maligne *Geschwülste des Hodens* dringen oft in *continuo* oder innerhalb der *Venen* oder *Lymphgefäße* (s. *Most*) in den Samenstrang vor.

II. Samenbläschen und Samenleiter.

1. *Entzündungen* der *Vesiculae seminales* und des *Vas deferens*, **Vesiculitis** oder **Spermatocystitis** und **Deferenitis,** begegnen uns in Form schleimiger und eitriger Katarrhe; sie werden am häufigsten von Entzündungen der Harnröhre, der Prostata, Blase, Epididymis *fortgeleitet*. *Gonorrhoe* spielt hier eine häufige ätiologische Rolle, vgl. *Lewin* u. *Bohm*. Doch gibt es auch eine *hämatogene* Entzündung der Samenbläschen, so bei Pyämie; Meningokokken-Spermatocystitis beschrieb *Pick*. Ein Samenbläschen kann sich bei Eiterung mächtig vergrößern, circa 50 ccm Eiter enthalten. Bricht der Eiter in die Peritonealhöhle durch, so folgt eitrige Peritonitis; *Verf.* sah einen gonorrhoischen Fall bei einem Kürassierunteroffizier tödlich enden. Infolge von dauerndem Epithelverlust kann *Atresie* des *Vas deferens* eintreten, was oberhalb *Ektasie* nach sich ziehen kann. Bei multiplen *Atresien* kann der Samenleiter rosenkranzartig werden. Atresie beider Samenleiter erzeugt natürlich Sterilität.

2. *Von infektiösen Granulationsgeschwülsten* ist die **Tuberkulose** zu erwähnen. Sie ist bei *Urogenitaltuberkulose* sehr häufig, oft doppelseitig und soll nach *Teutschländer* häufiger rechts auftreten. Doch fand *Verf.* in 70 Fällen von Urogenitaltuberkulose 31mal das l., 29mal das r. und 24mal beide Samenbläschen beteiligt. Eine oder beide **Samenblasen** sind vergrößert, derb, oft von hartem Bindegewebe umgeben, ihre Wand ist verdickt und käsig oder schwielig; die Innenfläche ist sehr unregelmäßig ulceriert, kavernös, und es fließt eine käsig-eitrige oder

dickeitrige Masse aus, oder die selten bis hühnerei-großen Samenbläschen sind auf dem Durchschnitt homogen, steif verkäst, fast ohne Erweichung oder in einen mit weichem Käse gefüllten Sack verwandelt. (Äußerst selten ist *primäre* Tuberkulose der Samenblasen, dagegen ist isolierte Samenblasentuberkulose bei anderweitiger Tuberkulose im Körper nicht so selten; s. Göttinger I.-Diss. *C. Davids.*) Es kann zu Perforation ins Beckenzellgewebe und Phlegmone kommen, eventuell mit Bildung von Fisteln, die sich am Anus oder Damm eröffnen, oder es erfolgt Durchbruch ins Rectum, in die Prostata oder Harnblase. Die **Samenleiter,** vor allem deren Ampulle, werden meist mitergriffen; die Samenleiter wandeln sich meist in derbe, außen fibrös verdickte, im Innern verkäste Stränge um (Röhrentuberkulose) und können sich dabei ausweiten; weiche käsige oder auch rahmige Massen lassen sich wurmartig aus denselben ausdrücken. Es gibt auch Fälle, wo das *Samenbläschen* vom tuberkulösen Hoden aus (*mit* dem Sekretstrom) von dem Hodensekret infiziert wird, ohne daß das Vas deferens verändert ist. Die *Samenbläschen* können aber auch, wie *Verf.* sah, von der tuberkulösen Prostata aus (*gegen* den Sekretstrom) infiziert werden; im infizierten Samenleiter kann dann die Infektion *retrograd* bis zum Nebenhoden vordringen, wenn durch tuberkulöse Verengerung des Samenleiters Sekretstauung entstand. — (Über Frühformen der Samenblasentuberkulose, „bacillären Katarrh" — Tbb. gelangen aus dem Nebenhoden hierher, vermehren sich, regen Katarrh an, dem später schwerere Veränderungen der Mucosa etc. folgen — vgl. *Simmonds.*) — Samenbläschentuberkulose kann auch *ausheilen*; man findet dann kreidige Massen fest in schwieliges Gewebe eingepackt.

3. **Cysten** können durch Divertikelbildung hervorgebracht werden. Ist ein Ductus ejaculatorius verstopft, so kann eine hydropische Erweiterung des Samenbläschens folgen (*Hydrops vesiculae seminalis*). Enorme Cystenbildung des Vas deferens sah *Emmerich* (Lit.).

4. **Steine** (Phosphate, Carbonate, mit organischem Kern) können in den Samenbläschen entstehen, wenn der Inhalt stagniert. Konkretionen, welche Samenfäden enthalten **(Samensteine),** sind meist klein, weiß und zerdrückbar. — Über seltene *senile Verkalkung* der Ampullen der Vasa deferentia und der Samenblasen berichtet *Chiari. Eug. Fraenkel* sah das aber auch schon bei einem nur 45jähr. Phthisiker; es verkalkt hierbei die Muskelschicht.

5. **Primäre Geschwülste** sind äußerst selten; es kommen *an den Samenbläschen Carcinome* (auch *Verf.* beschrieb einen solchen Fall von einem 87jähr.) und *Sarcome* vor. Etwas häufiger werden die Samenblasen sekundär von *Tumoren* der Nachbarschaft (Prostata, seltener des Rectums) ergriffen. S. Topographisches Bild auf S. 470. — *Rhabdomyome* wurden am *Samenleiter* von *Stoerk* und *Mönckeberg* beobachtet.

6. **Atrophie** der normal angelegten *Samenblase* tritt nach Defekt des Hodens ein; ebenso wenn der Ausführungsgang total verschlossen ist. (Ist der Abfluß nur erschwert, so folgt Dilatation.) *Bei Greisen* atrophieren die Samenbläschen, sie werden bräunlich, was auf einer Steigerung der bereits mit der Pubertät beginnenden lipochromen Pigmentierung der Epithelien (Fettreaktion mit Sudan) beruht. Ein andersartiges bräunliches Pigment können die Muskelfasern der Samenblasenwände enthalten (vgl. *Oberndorfer*).

III. Prostata (Vorsteherdrüse).

Anatomie. Die Prostata umgibt den Anfangsteil der Harnröhre (*Sinus urogenitalis*). Sie besteht aus einem System von verzweigten tubulösen, in Endsäckchen endenden *Drüsen* (vgl. *Walcker, de Bonis*), die in einem an *glattem Muskelgewebe* reichen Stroma liegen. Die prostatischen Drüsen liefern ein helles, glasiges, schleimiges Sekret, dessen vorherrschender Bestandteil die ‚Prostatakörner' (Lit. bei *Björling*) sind. (Außer den prostatischen Drüsen kommen auch echte Schleimdrüsen vor, die beim Erwachsenen allerdings sehr spärlich und vielleicht inkonstant sind, *Schlachta*, Lit.) Das Verhältnis von Drüsen und Muskulatur ist so schwankend (nach *Walcker* bilden die Drüsen $^5/_6$ des Organs), daß man schon normal *muskulöse* und *glanduläre Prostatae* unterscheidet (*Waldeyer-Joessel*). Quergestreifte Muskelfasern bilden,

indem sie sich gegen die Harnröhre hin verdicken, den *M. sphincter vesicae*. Die Prostata ist kastanienförmig, mit dem größten Durchmesser quergestellt, mit der Basis nach der Blase zu, mit der Spitze ruhend auf dem unnachgiebigen Diaphragma urogenitale (Fig. B auf S. 470); der bei weitem größte Teil der Prostata liegt *hinter der Harnröhre* und bildet hier *zwei wenig scharf getrennte Lappen*. Unbeständig ist ein zwischen beiden liegender *Mittellappen* (Lobus medius — Pars intermedia — *Home*scher Lappen — s. Lobus pathologicus). — Zwei größere und eine Anzahl kleinerer *Ausführungsgänge* münden seitlich vom Colliculus seminalis an der hinteren Harnröhrenwandung. — Die Prostata enthält auch noch den *Sinus prostaticus* (Vesicula prostatica, Uterus masculinus), einen Rest der *Müller*schen Gänge in Gestalt eines Blindsacks, der sich 1—1,5 cm weit nach hinten in die Prostata erstreckt und auf dem Colliculus seminalis zwischen den Ductus ejaculatorii ausmündet. Er kann gelegentlich *cystisch* ektasiert sein (*Englisch, Springer*). — *Lymphgefäße* der P. stehen mit denen der Harnblase und des Rectums in Verbindung (*Bruhns*).

1. Entzündungen der Prostata.

Am häufigsten entstehen Entzündungen durch Fortleitung von den anderen Harn- und Geschlechtsorganen, in erster Linie bei *Gonorrhoe*, ferner bei Strikturen, entzündlichen Affektionen der Blase, der Samenblasen, des Rectums. Selten entsteht eitrige Prostatitis metastatisch im Verlauf von Pyämie (*Verf.* sah das z. B. bei einem 58jähr. Mann nach Furunkel im Nacken) oder wird durch eitrige Thrombose bedingt. Akute entzündliche Prostatitis kann zu solcher Schwellung führen, daß Dysurie oder Anurie und eventuell Behinderung der Defäkation eintritt. Die akute Entzündung geht entweder *zurück* oder wird *chronisch* und hartnäckig (bes. bei Gonorrhoe, s. *Moro*) oder führt zu *Absceßbildung*.

Bei der chron. Prostatitis tritt **Prostatorrhoe** auf, eine von der Ejakulation unabhängige Entleerung von dünnflüssigem Prostatasekret, die spontan in Tropfen oder reichlicher bei der Defäkation erfolgt. Verwechslung mit chronischem *Tripper* und *Spermatorrhoe*. *Sperma* ist das Gesamtprodukt von Hoden, Samenbläschen (deren Sekret aus gekochtem Sago ähnlichen Kugeln besteht), Prostata, Cowperschen Drüsen. Die oktaedrischen *Spermakristalle* (*Böttcher*) (S. 220), die sich bei der mikroskopischen Untersuchung im Samen, der 24 Stunden gestanden hat, finden, sind im wesentlichen ein *Produkt der Prostata*; die ihnen zugrunde liegende organische Base, das *Spermin*, verleiht dem Sperma seinen charakteristischen Geruch.

Zur Untersuchung auf *Samenflecken* dient als *unterstützende* Methode die *Florence*sche Reaktion. Auf Zusatz von konzentrierter Jodlösung (Jod 1,65, Jodkali 2,54 auf 30 Wasser, genau!) zu Sperma oder Spermaauszügen tritt sofort die Bildung von charakteristischen braunen Kristallen ein (vgl. *Gumprecht*). (Über die *Barberio*sche mikrochemische Reaktion des Spermas s. *Cevidalli*.)

Eiterherde in der Prostata können akut oder schleichend entstehen. Kleine Abscesse heilen spontan aus, meist nach Perforation in die Harnröhre. Mitunter konfluieren viele kleine Abscesse, so daß eine vielbuchtige Eiterhöhle entsteht, die sich dann meist durch mehrfache Perforationen in die Urethra entleert. Häufig schließt sich *Periprostatitis phlegmonosa* an. Der Durchbruch der Eiterherde kann dann in das Rectum, nach dem Perineum, selten in die Peritonealhöhle erfolgen (Lit. bei *Lipowski*).

2. Tuberkulose der Prostata.

Der Prozeß beginnt häufig in der Mitte der Prostata, und oft sind die angrenzenden, in die Pars prostatica urethrae mündenden Kanäle des Genitalsystems dann schon mit ergriffen. Es treten kleine, miliare Knötchen auf oder

größere käsige Herde, die dann auch allenthalben in dem Organ zerstreut sein können und oft bald central erweichen, so daß käsige Kavernen entstehen, während die äußeren Schichten sich schwielig indurieren können. Sehr oft erfolgt *Perforation* in benachbarte Höhlen, vor allem in die Pars prostatica urethrae, die sich breit in die Prostatakavernen eröffnen kann. Die Harnröhre kann zuweilen in ihrem ganzen Verlauf mit erkranken. Seltener ist Durchbruch in das Rectum, was zuweilen in Form multipler Fisteln geschieht. — Die Prostata ist meist nur wenig vergrößert. Starke Vergrößerung bis zu Hühnereigröße und mehr entsteht in seltenen Fällen von totaler, steifer Verkäsung, oft ohne Erweichung, an der sich in ähnlicher Weise Samenblasen und Hoden (vgl. S. 917) beteiligen können.

Prostatatuberkulose begegnet uns sehr häufig in Fällen von **Urogenitaltuberkulose**; unter 59 Fällen sah *Verf.* sie 49 mal (83%); seltener sehen wir sie *isoliert*, bei Fehlen tuberkulöser Hoden- oder Nebenhodenveränderungen (vgl. *Koch*). — *Die centrale Lage der Prostata* im Urogenitalsystem erklärt es, daß sie sowohl *vom Urin-* wie *vom Genitalapparat in Mitleidenschaft gezogen* werden kann, sowie auch als *Zwischenstation* die Infektion *von dem Genitalsystem nach den Nieren* wie auch eventuell *umgekehrt* von diesen nach jenem vermittelt. Anderseits wird aber auch von der Prostata aus, wenn sie, sei es hämatogen (meist bei bestehender Lungentuberkulose), sei es von der Urethra aus, *zuerst tuberkulös* wurde, eine *nach den Nieren aufsteigende* oder eine *nach den Hoden aszendierende* Tuberkulose fortgeleitet werden können. *Verf.* hat Fälle gesehen, wo nur erst ein Stück eines Vas deferens, die Ductus ejaculatorii oder auch nur eine Samenblase von der mit Käseherden durchsetzten Prostata aus infiziert wurden, während Nebenhoden und Hoden einerseits, Blase, Ureteren, Nieren anderseits vollkommen intakt waren. (Vgl. I.-Diss. *Rautberd*, Basel 1908.) Solche Fälle beweisen das Vorkommen einer *aszendierenden Genitaltuberkulose*, wobei man wohl weder auf Lymphgefäßverbindungen, noch auf die bei Tieren auslösbaren antiperistaltischen Bewegungen im Vas deferens zu rekurrieren braucht; *Sekretstauung ermöglicht das Emporsteigen.* Auch *v. Baumgarten*, der auf Grund experimenteller und anatomischer Erfahrungen zu der Ansicht gelangte, daß der tuberkulöse Prozeß innerhalb des Urogenitalapparates sich nie gegen den Sekret- oder Exkretstrom, sondern immer in der Richtung dieser Ströme ausbreite, erkennt Ausnahmen bei Stauung des Sekretes an. *Sangiorgi* gibt die Möglichkeit eines intracanalikulären Aufsteigens von der Prostata im Vas deferens zum Nebenhoden zu, wenn z. B. infolge mechanischer Behinderung der Samenströmung bei schwerer Hodenläsion der normal gerichtete Sekretstrom in Wegfall komme. *Cholzoff* ist dagegen der Ansicht, daß als Ort primärer Lokalisation, von dem aus die übrige Geschlechtssphäre infiziert werden könne, sowohl Prostata, wie Nebenhoden und Samenbläschen in Betracht kommen und daß bei doppelseitiger Form die Übertragung von einer auf die andere Seite sowohl durch Blut- und Lymphgefäße, als auch durch das Vas deferens erfolge. — Vgl. auch über die Art der Ausbreitung der *Urogenitaltuberkulose* S. 918, 885, 851 bei Hoden-, Blasen-, Nierentuberkulose, dort *Lit.*

3. Konkremente der Prostata und regressive Veränderungen.

a) **Konkremente.** Bei älteren Männern sieht man fast regelmäßig auf dem Durchschnitt der Prostata gelbliche oder braune bis schwärzliche, ähnlich wie Schnupftabakskrümel aussehende, bis mohnsamengroße Körnchen, die mehr oder weniger lose in kleinen Hohlräumen liegen, sehr selten durch das Rectum durchfühlbare erbsengroße und größere Steine.

Die meisten der in der Literatur figurierenden ganz großen, 300—400 g schweren sog. Prostatasteine sind nur Harnsteine, die in der Prostata stecken blieben; vgl. darüber *Socin-E. Burckhardt* (Lit.). Auch den 320 g schweren Stein von *Ravasini* rechne ich hierher.

Mikroskopisch findet man dann in den Drüsenlumina kleine, rundliche oder abgekantete Körnchen, die sich mit Jod zum Teil blau wie Amylumkörper färben, zum Teil nur gelb oder braun oder grünlich dabei werden und konzentrisch, zuweilen auch radiär gestreift sind (*Corpora amylacea*), sowie ferner hyaline Ballen und Cylinder (Fig. 543), die aus Konfluenz von Hyalintröpfchen entstehen. Die größeren Körnchen sind dunkler und enthalten zuweilen außer einem albuminösen Kern noch Kalksalze. *Die Konkremente entstehen* durch hyaline Umwandlung des Protoplasmas abgestorbener und desquamierter Epithelien (*Stilling*); *Weski* führt sie auf ‚Sekretkugeln' (hyaline intracelluläre Körper, welche wohl auch *Stilling* gesehen hat) zurück. Die kleinsten Körner *kommen schon bei Kindern* vor, sind hier aber selten und nur blasse hyaline Schollen (*Stilling, Lachowsky*). Später werden sie mehr und mehr gelb bis braun. Ihre Farbenreaktionen sind sehr verschieden; nach *Bering* wäre das vom Gehalt an organischen Bestandteilen abhängig. Sie bilden auch den Kern von größeren echten kalkhaltigen Steinchen **(Calculi prostatici)**, die meist mohnsamengroß, rundlich sind, seltener *kaktusartig* in den Ausführungsgängen stecken und zuweilen in großer Zahl vorkommen. — Einzelne Epithelien der Prostata enthalten im höheren Alter *gelbe Pigmentkörnchen*. Davon stammt wohl das *dunkle Pigment* der Körnchen.

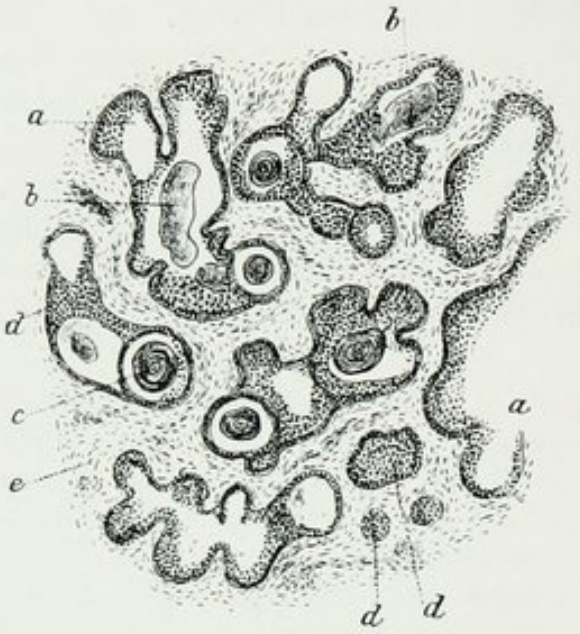

Fig. 543.

Aus einer glandulär-hypertrophischen Prostata mit Konkrementen.

a Drüsen. *b* Hyaline cylindrische Würste im Lumen. *c* Geschichtete Konkremente. *d* Drüsen von der Fläche gesehen. *e* Fibrös-muskulöses Stroma. Mittl. Vergr.

b) **Regressive Veränderungen.** *Fettige Degeneration* der Epithelien, *hyaline Degeneration* der Epithelien (mit folgender Bildung von Konkretionen) und *Muskelzellen, braune Pigmentierung* sowie *hyaline Entartung* der Muskelfasern und der bindegewebigen Wand der Drüsenkanäle kommen hauptsächlich *im hohen Alter*, sowie auch präsenil nach fieberhaften Krankheiten vor.

Atrophie der gesamten Prostata kommt bei *Marasmus*, infolge von *Hodenatrophie* nach *Orchitis* und ferner nach *Kastration* vor. Letzteres ist bei Tieren oft konstatiert worden. Diese Erfahrung hatte man auch bei der *Behandlung der Prostatahypertrophie* herangezogen (Kastration oder Resektion des Vas def.); diesen Eingriffen soll Verkleinerung der Prostata durch fettige Degeneration aller Elemente (*Griffith*) folgen; *v. Frisch* bezweifelt das aber auf das entschiedenste; die Methode ist jetzt aufgegeben. — Bei *Mißbildungen* der Geschlechtsorgane (Verlagerung der Testikel) bleibt die Prostata häufig *infantil*. (Für gewöhnlich erreicht die Prostata ihre größte Entwicklung mit vollendeter Geschlechtsreife.)

4. Sog. Hypertrophie und Geschwülste der Prostata.

a) Unter sog. **Prostatahypertrophie** versteht man eine nicht seltene, besonders im höheren Alter zu beobachtende, gelegentlich aber auch schon um das 40. Jahr herum und selbst noch früher beginnende, langsam zunehmende Vergrößerung der Prostata. Dabei vergrößert sich das Organ entweder im ganzen und kann hühnerei- bis faustgroß werden, wobei die Schnittfläche gleichmäßig oder knollig aussieht (Fig. 544b), oder es vergrößern sich einzelne

Teile, so vor allem oft der sog. mittlere Lappen, der als kirsch-, walnuß- bis eigroße Geschwulst am Blasengrund hervorragen kann (Fig. 544 a u. 544c).

Durchaus nicht alle alten Männer werden Prostatiker (mit Prostata- resp. Harnbeschwerden behaftete), vielmehr entgeht nach Ansicht mancher Kliniker (*Paul, v. Dittel*) die große Majorität der Greise ganz und gar der Prostataintumescenz, und selbst wenn diese da ist (und die anatomischen Zahlen lauten hier anders, konstatieren bei alten Leuten Hypertrophie in circa 50%), macht sie nur in einem kleinen Prozentsatz Beschwerden. *Thompson* hält eine Prostata von über 27 g Gewicht für pathologisch; das Gewicht kann auf 100 g steigen.

Ciechanowski, dem andere teils zustimmten, teils entgegentraten (s. **Lit.** im Anhang), erblickt die Hauptursache der Intumescenz in einer chronischen, in der Regel *gonorrhoischen* Entzündung der Prostata (s. S. 938). Doch zweifelt *Keyes* die ursächliche Bedeutung der Gonorrhoe an, weil die Prostatahypertrophie einmal zu selten sei im Verhältnis zur G., und weil sie zweitens zu spät einträte; in

Fig. 544 a.

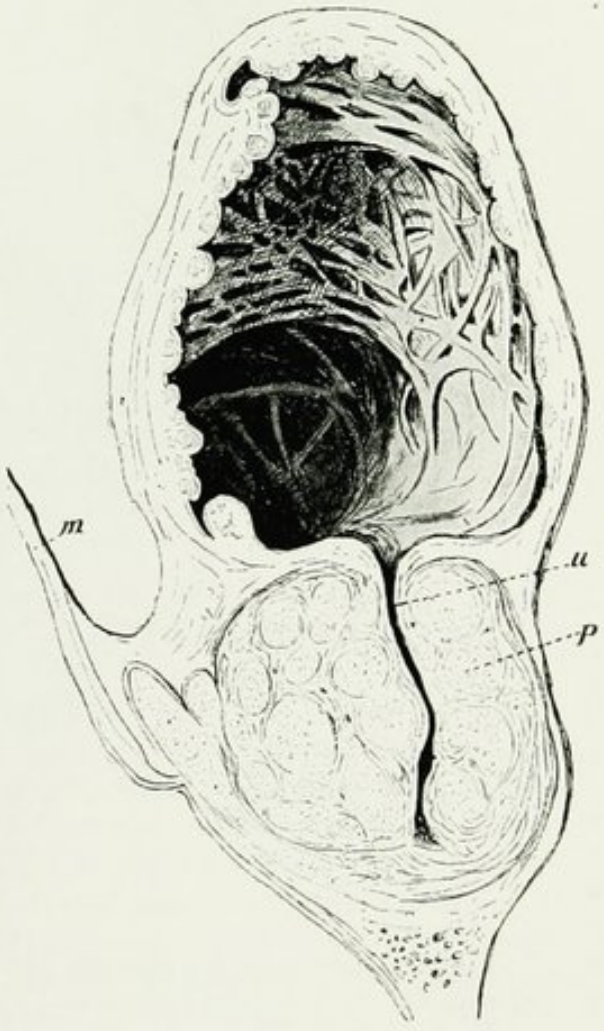

Fig. 544 b.

Fig. 544 a. **Hypertrophie des sog. Homeschen (mittleren) Lappens der Prostata.** Deutliche Drüsenzeichnung und Cysten in dem in die Blase prominierenden Knoten. Blase dilatiert, hypertrophisch, mit zahlreichen Zellen. Pars prostatica urethrae normal weit, normal gebogen. Vorn die Symphyse. Von einem 74jähr. Mann mit Cystitis und Pyelonephritis. In Chromsäure gehärtetes und sagittalmedian durchgeschnittenes Präparat der Samml. zu Breslau. $^2/_3$ nat. Gr.

Fig. 544 b. **Trabekuläre Hypertrophie der Blase** bei starker, vorherrschend **glandulärer Hypertrophie der Prostata** (*p*). Gekrümmter Verlauf der Pars prostatica (*u*). *m* Vordere Mastdarmwand. Von einem 83jähr. Manne mit *Pyelonephritis*. Sagittalschnitt durch das in Chromsäure gehärtete Präparat, linke Hälfte. Samml. Breslau. $^2/_3$ nat. Gr.

433 Fällen von Hyp. gingen nur in 18 klinisch Prostatitiserscheinungen voraus. Auch *Ráskai* u. *Lanz* lehnen die Auffassung von *Ciechanowski* ab. Andere sprechen von richtiger *Geschwulst*, andere von *Involutionshypertrophie* (s. S. 940). Nach *Fürbringer* wäre die Ursache der Prostatahypertrophie noch unbekannt.

Der mittlere sog. *Homesche Lappen* wird auch *Lobus pathologicus* genannt, da er sich erst durch die Vergrößerung als eigener Lappen heraushebt. (Nach *Jores* geht die ‚Hypertrophie des mittleren Lappens' überhaupt nicht von dem mittleren Lappen aus, sondern von einer Wucherung accessorischer Drüsen, die sich unter der Schleimhaut der Blase und des prostatischen Teils der Harnröhre finden.)

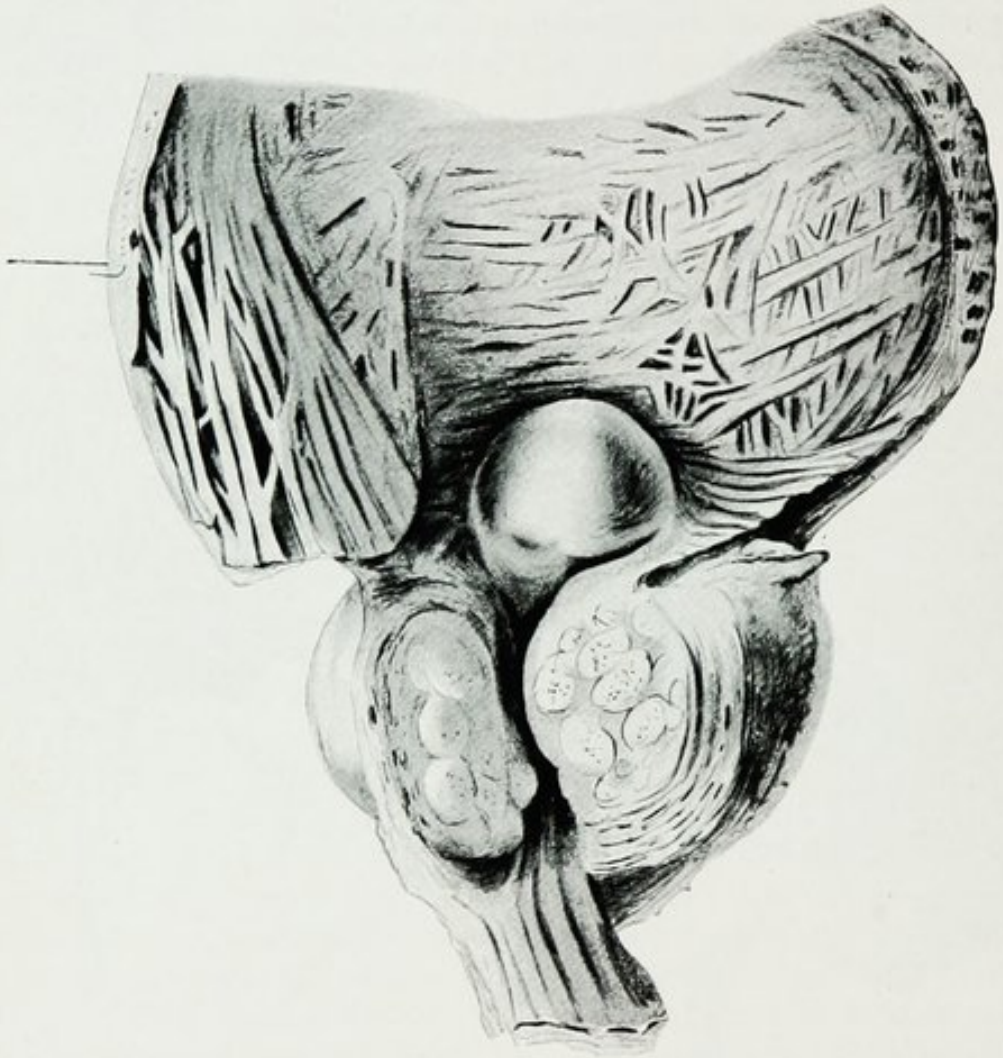

Fig. 544 c.
Starke Hypertrophie der Prostata mit zapfenartig vergrößertem mittlerem Lappen. Balkenblase. Es bestanden Cystitis und Pyelonephritis. $^2/_3$ nat. Gr. 83j. M. Samml. Basel.

Die Vergrößerung der Prostata mag zwar in Ausnahmefällen wesentlich durch eine Erweiterung der Drüsen bedingt sein, welche die Folge einer entzündlichen interstitiellen Bindegewebswucherung ist, in dem ausgesprochenen Gros der Fälle aber herrscht entweder die Bindegewebswucherung, eventuell mit Muskelwucherung vor — das sind die als *fibröse* oder *fibromuskuläre* (sog. *fibromyomatöse*) bezeichneten Formen der einfachen *Prostatavergrößerung* (sog. *Hypertrophie*) — oder es dominieren unverkennbar die epithelialen drüsigen Bestandteile an Masse, und hierher gehört die adenomatöse, besser *glanduläre* Form der einfachen Prostatavergrößerung (sog. *Hypertrophie*). Ferner gibt es

auch häufig *Mischformen, wo alle Teile zur Vergrößerung beitragen.* Dagegen sind rein myomatöse und fibromyomatöse, ferner durch echte Fibrome sowie durch wirkliche, sich geschwulstartig abgrenzende Adenome (oder Cystadenome) bedingte, also blastomatöse Vergrößerungen, als Ausnahmen zu betrachten.

Nach *Ciechanowski* soll die sog. Hypertrophie lediglich dadurch zustande kommen, daß *infolge einer entzündlichen produktiven Bindegewebswucherung in der Umgebung der Hauptausführungsgänge eine Sekretretention* und *Dilatation der peripheren Drüsenverästelungen* erfolge. Häufig sieht man auch frische Infiltrationsherde im Zwischengewebe, wie *Greene* und *Brooks* bestätigten. Gleichzeitig finden aber auch *endoglanduläre pathologische Prozesse* statt, die meist in einer lebhaften Proliferation und Desquamation der Epithelien bestehen. Auch Leukocyten finden sich im Drüseninhalt, ferner vor allem kolloide Massen und Konkremente. *Ciechanowski* faßt diese Prozesse als *katarrhalische Entzündung* auf. Er nimmt an, daß die Hypertrophie fast anschließlich auf die Erweiterung der Drüsen zu beziehen ist. Doch haben *Greene* und *Brooks* in einer großen Zahl von Fällen eine *fibröse Hyperplasie* mit Untergang der Muskulatur und starkem Zurücktreten der Drüsen, das Resultat einer *chronischen Entzündung*, als Ursache der Vergrößerung angesprochen und nur in einer Minorität die cystische Erweiterung der Drüsen als Hauptveränderung festgestellt. Und wenn auch *Ciechanowski*'s Angaben über periglanduläre Infiltrate durch *Rothschild* eine Bestätigung erfuhren, so traf *Finger* diese nur selten an, und jüngst konnte *Wichmann* die Drüsenektasie, die nur in einem einzigen seiner Fälle in der Hauptsache allein die Prostatavergrößerung verursachte, nur selten direkt von den Infiltraten ableiten. — Anderseits schreiben *Hallé* und *Abarran* vorwiegend dem *epithelialdrüsigen Anteil* die Vergrößerung zu und sprechen von *geschwulstartiger, adenomatöser Hypertrophie*, die (unseres Erachtens freilich auffallend häufig) histologisch Übergänge zu Carcinom zeige. *Consentino* erkennt nur eine gemischte Form an. — Es gibt als ooffenbar, wie wir oben sagten, **verschiedene Formen der sog. Hypertrophie, eine fibröse oder fibro-muskuläre,** in welchen glanduläre Bildungen zurücktreten, ferner eine **glanduläre,** wobei makroskopisch und mikroskopisch das Bild vollkommen von glandulären, vielfach cystischen Bildungen allerverschiedenster Form beherrscht wird, sowie endlich *fibro-glanduläre oder fibro-muskulär-glanduläre Mischformen.* Auch scheint es, daß die drüsige Form in die glatte, derbere Form übergehen kann. Ausnahmsweise mag die Vergrößerung der Prostata auch einmal allein auf Drüsenerweiterung beruhen.

Bei der **glandulären Hypertrophie** entstehen, entsprechend der ursprünglichen Zusammensetzung der Prostata, meist multiple Knoten, die auf dem Schnitt graugelb, *weich*, körnig und nicht selten von kleinen Cysten durchsetzt sind; mikroskopisch erscheinen unregelmäßige, verzweigte, mit zapfenartigen Auswüchsen versehene Drüsenschläuche, die vielfach cystisch ektasiert und stark mit Konkrementen ausgefüllt sind (Fig. 543 u. 544 a). — Die **fibromuskulären Hypertrophien** sind einmal mehr fibrös, das andere Mal mehr muskulär. In ersterem Fall werden sie härter und können schwielig derb sein. Oft ist die grauweiße Schnittfläche noch knollig zusammengesetzt, in anderen Fällen ist sie mehr homogen; mikroskopisch sieht man darin auch einzelne Drüsen. — Öfter finden sich auch chronisch **entzündliche** *Veränderungen* an den Drüsen und im Zwischengewebe, die zum Teil wohl nur accidenteller Natur, von manchen aber, wie erwähnt, als Ausdruck einer *ätiologisch* bedeutsamen Entzündung angesehen werden; jedoch negierten noch letzthin *Young* u. *Gerachty* ihre Beziehung zu echter Hypertrophie. — Selten vermißt man *venöse Stauung* im Gebiet der Prostata.

Sicher handelt es sich bei der sog. Prostatahypertrophie meist weder um einfache Hypertrophie, noch um eine richtige gewöhnliche geschwulstmäßige Bildung. Das wird jetzt fast allgemein anerkannt und daher schlägt z. B. *Veszprémi* vor, nur von *Intumescentia* senilis (nodosa oder diffusa) zu sprechen. Eine Ausnahme macht *Tsunoda* (Institut *von Hansemann*'s), der sie jüngst wieder für ein richtiges Neoplasma, eine Art strumöser Bildung, erklärt. — *Paul* betont den Charakter der sog. Prostatahypertrophie als einer *Involutionsveränderung*,

die ihr vollkommenes Analogon in der ‚*Involutionshypertrophie*' der *Mamma* habe. Hier wie dort hätten wir unter klimakterischen Einflüssen sowohl kleinzellige entzündliche Infiltrate als auch chronische Veränderungen der Drüsen (hypertrophische Epithelien, Cysten, intracystische Wucherungen); bei Prostata und Mamma sei auch die Neigung zu excessiver krebsiger Wucherung der Acini gleich. *Verf.* hält diese Auffassung für recht beachtenswert, möchte aber statt Involutionshypertrophie eher die geläufigere Bezeichnung Mastitis cystica chron. anwenden.

Daß von den lebhaft wuchernden Epithelien einer glandulären Hypertrophie ein *Carcinom* ausgehen kann, welches mehr den Adenocarcinom- oder mehr den Carcinoma-solidum Charakter trägt, darf als vollkommen sicher angesehen werden.

Bekanntlich treten nach *Prostatektomie* bei Prostatahypertrophie gelegentlich gleichwertige *Recidive* auf (vgl. Lit. bei *Socin-E. Burckhardt*, Lit.); das spricht auch dafür, daß Wucherungsvorgänge bei der sog. Prostatahypertrophie eine wesentliche Rolle spielen. Eine Geschwulst braucht man aber darum natürlich nicht anzunehmen.

Folgen der Hypertrophie sind Verengerungen und Verzerrungen der Pars prostatica der Urethra. Ist der mittlere Teil hypertrophisch, so kann er sich wie ein Ventil oder ein Deckel auf den Sinus urogenitalis legen, der um so fester schließt (barrière prostatique, *Mercier*), je voller die Blase ist*). Weitere Folgen sind Blasenhypertrophie, häufig Cystitis (infolge von Katheterismus); ferner Hydronephrose, nicht selten auch Pyelonephritis. Falsche Wege der Harnröhre (S. 898), die beim Katheterisieren entstehen, kommen besonders häufig bei Prostatahypertrophie vor, wo tunnelartige Durchbohrungen nicht selten sind.

Tandler u. *Zuckerkandl* wiesen darauf hin, daß die Stelle, an welcher die Verengerung des Harnleiters eintritt, der Kreuzungsstelle desselben mit dem Vas deferens entspricht.

b) Maligne Geschwülste der Prostata (*Lit.* im Anhang).

Wichtig ist besonders das **Carcinom der Prostata.** Makroskopisch ist eine Unterscheidung von glandulärer Hypertrophie oft schwierig, besonders da das Carcinom häufig geringe Tendenz hat, auf die Nachbarschaft überzugehen und häufig auch wenig zum Zerfall neigt; es führt vielmehr oft zu bedeutender Verhärtung des Organs, das an Form und Größe lange Zeit unverändert bleiben kann oder nur den Eindruck einer Hypertrophie macht. Eine gelbliche Färbung, welche Prostatacarcinome und ihre Metastasen nicht selten zeigen, beruht auf der Anwesenheit doppelbrechender Substanz (*Schlagenhaufer*). Wenn ein Prostatacarcinom erweicht, so besteht meist eine komplizierende Eiterung oder Verjauchung. — Manche Carcinome sind so klein, daß sie übersehen werden können; Kachexie und Metastasen im Knochensystem können dann zuerst auffallen.

Auf dem Lymphweg schreitet der Krebs am häufigsten auf die *Blase* fort; in der Regel erfolgt nur eine diffuse Infiltration der hinteren Wand mit kleinen knotigen Erhebungen in das Blasenlumen, während Perforation ganz selten ist. Oft werden die Samenbläschen befallen. Nur selten dringt der Krebs auf *Urethra* und *Rectum* vor, was auffallend ist, da die Lymphbahnen der Pr. mit denen des Rectums, ebenso wie mit denen der Blase und des Vas deferens stark entwickelte Verbindungen besitzen — *Bruhns*. Auch durch Kompression kann der Krebs die Nachbarorgane beengen. Nicht so häufig kommen rasch auf die Weichteile der

*) Ähnlich kann a) eine **Blasenklappe** wirken, wie sie *Eigenbrodt* und *Trendelenburg* in einigen Fällen beschrieben; eine bis 1 cm hohe Schleimhautfalte, die sich hinter dem Orificium internum urethrae erhebt, wirkt wie ein Ventil, so daß es eventuell vollständig unmöglich wird, bei voller Blase zu urinieren; beim Katheterisieren ist kaum ein Widerstand zu bemerken (viel Residualharn, häufiger Urindrang). Ursache: wahrscheinlich angeboren. — b) Am *Colliculus seminalis* kommen angeborene klappenähnliche Schleimhautfalten vor, die die Urinentleerung hindern können. (Vgl. Lit. bei *E. Burckhardt*, s. auch *Lindemann*, *Lederer*.) — c) Vgl. auch *Uretercysten* S. 806.

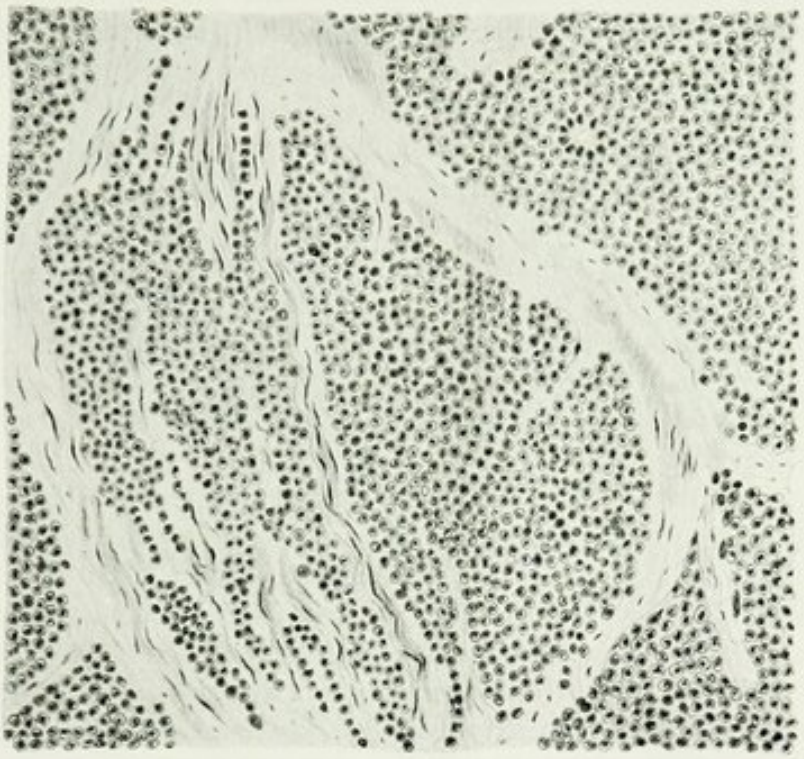

Fig. 545.

Fig. 546.

Fig. 545. **Carcinoma solidum der Prostata,** das sich in größeren und kleineren Zellhaufen und selbst in einzelligen Reihen im fibromuskulären Grundgewebe des Organs ausbreitet. Rechts oben mitten in dem soliden Zellkomplex ein drüsenartiges Lumen. Zeiß Obj. C. Oc. 4. Von einem 77jähr. Mann mit osteoplastischer Carcinose des Skeletts.

Fig. 546. **Adenocarcinom der Prostata mit Übergang in Carcinoma solidum.** *a* Drüsenimitationen, *b* solide Zellzapfen und Zellreihen, *c* glatte Muskelbündel um Krebsnester, *d* Vene. Hartnack Obj. 4 Oc. 2. Von einem 75jähr. Mann.

Umgebung und das knöcherne Becken sich ausbreitende, von *Guyon* als *Carcinose prostato-pelvienne* bezeichnete Formen vor, welche schon intra vitam als maligne Geschwülste unverkennbar sind. Die krebsigen Organe sind im Becken wie eingemauert.

Häufig sind *Metastasen* in regionären und selbst weiter entlegenen *Lymphdrüsen* (*v. Baumgarten* führt einen Fall von generalisierten Lymphdrüsenmetastasen an), während geringe Neigung zur Metastasierung in innere Organe besteht. Doch sah *Verf.* auch Fälle von starker Durchsetzung der letzteren. Auffallend ist die Vorliebe zur sehr *frühzeitigen* Metastasierung in das *Skelett*, und zwar besonders in Form der *ossifizierenden Carcinose* (*v. Recklinghausen*), s. Fig. 449, 450, 451 S. 759 u. 760. (Auch beim Mammacarcinom ist diese Form häufig, doch treten die Metastasen hierbei meist *spät* auf.) Unter 24 Fällen von Prostatacarcinom (über 22 davon berichteten *Verf.* und *W. Courvoisier*), von welchen 14 im Basler Institut seziert wurden, waren unter letzteren zehnmal Knochenmetastasen, davon achtmal mit ossifizierendem Charakter zu notieren.

Mikroskopisch sieht man (oft in demselben Schnitt) teils das Bild des typischen *Adenocarcinoms*, teils das des *Carcinoma solidum simplex* oder *scirrhosum*, oder man sieht große Haufen ungeordneter Zellen (*C. medullare*); die Zellen des C. solidum sind meist klein, polygonal bis rund (Fig. 545) und im besonderen Maße geeignet, *infiltrierend* in den Gewebsspalten vorzudringen. Aber auch den Adenocarcinomformationen kommt die Tendenz zu infiltrierendem Wachstum zu. Diese oft außerordentlich deutliche Ungleichheit der verschiedenen Stellen ist *für die Differentialdiagnose gegenüber der glandulären Hypertrophie wichtig.* Die Krebsschläuche des Adenocarcinoms enthalten oft Epitheldetritus, während *Konkremente* meistens (aber nicht ausnahmslos) *fehlen*. Das Zwischengewebe, welches stellenweise auch noch glatte Muskulatur enthält (Fig. 546), ist im übrigen reich an spindeligen und runden Zellen. Auch *Plattenepithelkrebse* wurden beschrieben (*Buchal*), was besonders interessant ist im Hinblick auf die Angaben von *Aschoff* und *Schlachta*, daß die Prostata des Fötus und Neugeborenen vorübergehend geschichtetes Plattenepithel zeigt, ein Zustand, der gelegentlich auch persistieren und dann mit Bildung von Riffzellen, Keratohyalin und Verhornung einhergehen kann (*Schmidt*, Lit.). *Lubarsch* erwähnt auch Metaplasie zu Plattenepithel in Adenocarcinom, was auch *Verf.* sah. — Prostatakrebse kommen nicht vor dem 40. Jahre vor; höchste Frequenz im 7. Decennium. Die ältere Ansicht, wonach Carcinome der Prostata bei Kindern häufig wären, ist falsch; es existiert, wie *Verf.* nachwies, kein sicherer Fall dieser Art.

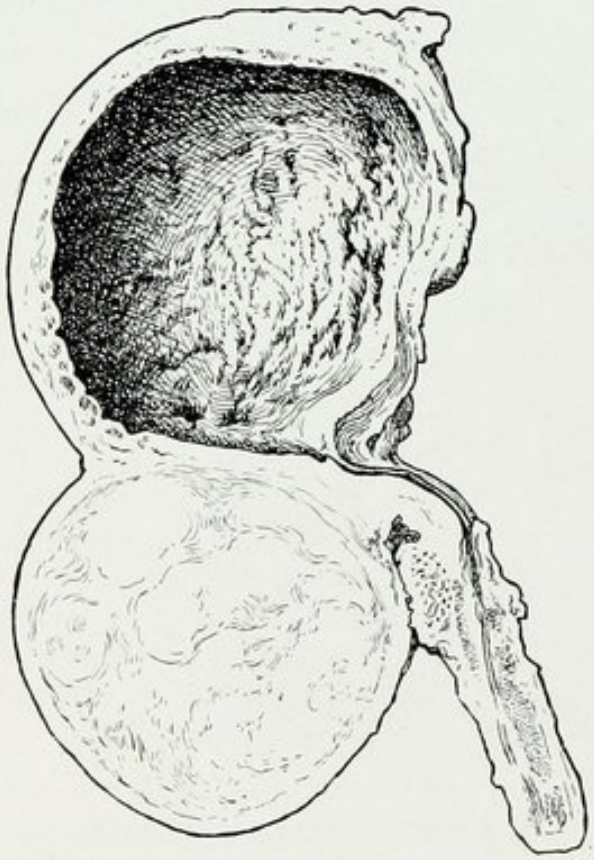

Fig. 547.
Rhabdomyom der Prostata eines $^3/_4$ jähr. Kindes. Hypertrophie der Blase. Mitgeteilt vom *Verf.* in Socin-Burckhardt, die Verletz. u. Krankh. der Prostata. Deutsche Chir., Lief. 53, 1902, Beob. aus Basel. Nat. Gr.

Sarcome der Prostata, schon bei kleinen Kindern beobachtet, sind viel seltener; ihre Größe ist relativ bedeutender als die der Carcinome und erreicht selbst ausnahmsweise die eines Kindskopfs. Sie gefährden die Nachbarorgane durch Verdrängung und Übergreifen; öfter haben sie die Tendenz, sich dammwärts auszubreiten. Lymphdrüseninfiltration und entferntere Metastasen fehlen häufig. Doch sahen wir auch Fälle mit ausgedehnter Meta-

stasenbildung *). *Histologisch* sind sie sehr verschieden. *Rund- und Spindelzellsarcome* herrschen vor. Doch sah *Verf.* unter sieben Fällen *) auch Angiosarcome, Lymphosarcome, Myxosarcome und, als hier noch nicht beschriebene Geschwulstspezies, drei *maligne Rhabdomyome* (Fig. 547). *Birch-Hirschfeld* erwähnt ein Adenosarcom, *Kapsammer* ein kleinzelliges Sarcom mit Knorpelinseln.

Sekundäre Geschwülste der Prostata sind selten. Am ersten wird noch ein Carcinom vom Rectum oder der Blase, äußerst selten von den Samenbläschen *) auf die Prostata *fortgeleitet*. Ein interessanter Fall von sekundärem Sarcom, ausgehend vom Rectum, wurde auf S. 528 erwähnt. Sichere Fälle von *Metastasen* entfernt gelegener maligner Tumoren existieren in der Lit. nicht *) bis auf eine kurze Andeutung in *Henke*'s Geschwulstdiagnostik über einen Fall bei Melanosarkomatose. Auch *Verfasser* sah bei einem 48jähr. Mann mit Melanosarcomatose (erwähnt S. 636 u. 889) ein linsengroßes schwarzes Sarcomknötchen central im rechten Lappen.

IV. Penis und Skrotum.

Mißbildungen s. S. 910.

1. **Entzündungen** können entweder die äußere Haut oder das innere Blatt des Präputiums (*Posthitis*), die Oberfläche der Glans (*Balanitis*) oder die Schwellkörper (*Cavernitis*) betreffen.

Balanitis und Posthitis (sog. *Eicheltripper*) entstehen schon bei mangelnder Reinlichkeit infolge einer Zersetzung des unter dem Präputium im Sulcus retroglandularis sich ansammelnden Smegmas.

Diese talgähnliche weiße Masse besteht fast ausschließlich aus abgestoßenen Epidermiszellen, denen in geringer Menge das Sekret der kleinen, spärlich entwickelten *präputialen Talgdrüsen* (*Tysons*chen Drüsen) beigemischt ist. Diese Drüschen finden sich an der Glans penis und der Lamina interna praeputii (*Saalfeld*), nach *Eberth* nur in einer schmalen Übergangszone des äußeren Präputialblattes in das innere (vgl. auch *Boyd*). — Über ihre eventuelle Beteiligung an der *Gonorrhose* s. S. 896.

Unter den *Bakterien im Smegma* gesunder Individuen (männl. wie weibl.) haben gewisse, nicht pathogene **Smegmabacillen** (*Matterstock*, *Alvarez* und *Tavel*) wegen ihrer Ähnlichkeit (vielleicht Identität) mit den irrtümlich sog. Syphilisbacillen *Lustgarten*'s und mehr noch wegen tinktorieller Ähnlichkeit mit *Tuberkelbacillen* (Färbung s. S. 276) praktische Bedeutung erlangt. (Vgl. Urin bei Nierentuberkulose S. 854.) Zum Unterschied von Tuberkelbacillen werden aber Smegmabacillen nach der Säurebehandlung in Alkohol *leicht* entfärbt. Doch ist eine völlig sichere Entscheidung nur durch Kultur und Tierversuch (subcutane Impfung von Meerschweinchen) zu erbringen (*A. Weber*, *Salus*; s. auch *Schuster*).

Regelmäßig zieht Benetzung der Teile mit Eiter bei Urethralgonorrhoe (dem infektiösen Tripper) und ulcerösem Schanker sekundär Balanoposthitis nach sich, vor allem bei Individuen mit langem, engem, rüsselförmigem Präputium. (Vgl. angeborene Phimose, S. 910.) Unter Rötung und Schwellung der Teile wird ein Exsudat an die Oberfläche abgesetzt. Das Epithel löst sich hier und da ab (*Erosion*). Ist die Schwellung sehr stark, so kann eine *entzündliche Phimose* entstehen, wobei die geschwollene Vorhaut die Entblößung der Eichel behindert. An die Erosionen können sich tiefere Ulcerationen und Nekrosen anschließen. Tritt dann Heilung ein, so kann die Eichel mit dem Präputium verwachsen.

---

*) S. Abhandlung des *Verf.* über die malignen Tumoren der Prostata in den „Erkrankungen der Prostata" von *A. Socin* und *E. Burckhardt*, Deutsch. Chir., Lief. 53, 1902.

Eine **Paraphimose** entsteht, wenn die gewaltsam zurückgeschobene Vorhaut nicht mehr über die Eichel vorgeschoben werden kann; sie legt sich dann fest in den Sulcus hinter der Eichel. Letztere wird cyanotisch, ödematös, schwillt mächtig an; die ödematöse Vorhaut selbst umgibt die Corona glandis als ein oft fingerdicker Wulst **(spanischer Kragen).** Mitunter tritt (wenn keine entspannende Incision gemacht wird) Gangrän oder Nekrose der Eichel und des Präputiums ein. Das Präputium kann in seinem hinteren Teil durchlöchert werden, und aus dem Loch kann die Glans hervorragen.

2. Veränderungen der Schwellkörper.

Cavernitis, auch tiefe Entzündung des Penis genannt, tritt nach Traumen, sowie mitunter durch Fortleitung einer Entzündung der Urethra, z. B. gelegentlich bei Tripper, auf, selten bei anderen Infektionskrankheiten (Typhus, Pyämie u. a.). Es entsteht *Vereiterung* und *Absceßbildung* oder Gangrän, eventuell *Urininfiltration* und Bildung von Fisteln. (Es kann sich Priapismus einstellen.) *Heilung* erfolgt mit verunstaltenden Narben. (Die Erektion kann dann mangelhaft sein.) Auch partielle *Verknöcherung* innerhalb schwieliger Narbenmassen kommt vor. — **Verletzungen** der Corpora cavernosa, so Zerreißungen durch Knickung (*Fraktur des Penis*), Quetschungen, äußere Wunden, sind meist von starken Blutungen begleitet; Gefahr der Urininfiltration und der Heilung mit verunstaltenden Narben. Narbige Stellen, innerhalb deren viele Bluträume zerstört sind, nehmen an der Erektion nicht teil; der Penis wird bei der Erektion krumm. — **Autochthone Thrombose,** Bildung weißer, fibrinarmer Thromben in den Schwellkörpern, welche die Entleerung derselben verhindert und von Bindegewebsinduration gefolgt ist, kann Fällen von *leukämischem Priapismus* zugrunde liegen (*Kauders, Kast, Stanjek*), wobei der Priapismus zuweilen wochenlang anhält (wie das auch zuweilen bei Hämophilie, Pyämie, Typhus, Gicht, traumatischem Bluterguß mit folgender Thrombose, Neoplasmen u. a. vorkommt; vgl. *Goebel, Blum, Terrier* u. *Dujarier*, Lit., *F. Rosenthal*, Lit.). — Sehr selten sind **metastatische** *Sarcome* und *Carcinome*, *fortgeleitete* sind dagegen nach unseren Erfahrungen besonders bei Prostatatumoren nicht selten; auch bei Rectumcarcinom kommt das vor.

3. Weicher Schanker, Ulcus molle.

Weiche Schankergeschwüre (vgl. bei Haut !), die in hohem Maß infektiös, aber nicht syphilitisch sind, kommen durch Übertragung von Geschwürssekret beim Coitus zustande und sitzen meist innen an der Vorhaut, am Frenulum und an der Glans. Oft folgt eitriger Bubo (S. 156).

Characteristica: Meist runder Defekt mit scharf abgeschnittenen, zackigen, stets *weichen* Rändern, die unterminiert sein können; Grund uneben, mit nekrotischen Gewebsmassen und *mit Eiter bedeckt.* — Infolge der *hohen, durch die Ducreyschen Streptobacillen bedingten Infektiosität* tritt leicht Infektion der Umgebung (Skrotum, Schenkelbeuge, Bauchhaut) ein **(multipler Schanker).** — *Narben* nach Heilung sind flach, wenig tief. — Die schwerste Form, das **phagedänische Ulcus,** bewirkt starke Zerstörungen. Die tiefen Narben bedingen entsprechend schwere Verunstaltungen.

Zuweilen kommen besonders enge *Phimosen* bei *Ulcus molle* vor (vgl. *Rille*).

4. Infektiöse Granulationsgeschwülste. (Syphilis und Tuberkulose.)

α) *Syphilitische Initialsklerose.* Der Penis ist beim Manne die häufigste Lokalisation des Primäraffektes. Corona und Frenulum sind Lieblingssitz. Das innere Blatt des Präputium kann schalenartig infiltriert sein. Zerfällt das harte, flache *Infiltrat*, so entsteht das *Ulcus durum.* Heilung erfolgt meist ohne Residuen, gelegentlich aber mit rundlichen oder eckigen Vertiefungen der Oberfläche der Eichel.

β) *Sekundäre Syphilide* in Form von *Papeln*, die man bei einer gewissen Breitenausdehnung als *Condyloma latum* bezeichnet, kommen an der Schleimhaut sowie an der äußeren Haut der Eichel und des Skrotums vor. Sie sind hier viel seltener als an den weiblichen Genitalien.

γ) Bei *tertiärer Syphilis* können *Gummen* an der Glans des Penis und in den Corpora cavernosa auftreten. Sehr ausgedehnte Defekte und Narben, besonders an der Glans, können resultieren.

Tuberkulose ist selten; es kommen aber gelegentlich, und zwar meist bei Tuberkulose der Urethra (S. 897) und schwerer Urogenitaltuberkulose (vgl. S. 851 u. 884), Geschwüre am Präputium und an der Glans und öfter bei Hodentuberkulose am Skrotum vor. Einen interessanten Fall von ausgedehntem, klinisch primärem Lupus des Skrotums und Penis beschrieb *Wallart* aus der Basler pathol. Anstalt. — Die Infektion am Penis kann auch u. a. bei der rituellen *Beschneidung* (*Circumcision*) stattfinden. Nach *Lindmann* u. *Lehmann* soll sich in solchen Fällen die Tuberkulose rasch im Organismus verbreiten.

5. Geschwulstartige Vergrößerung und Geschwülste des Penis und Skrotums.

a) *Elephantiasis* kommt am Präputium und Skrotum vor, oder die Haut des ganzen Penis erfährt eine oft ganz monströse Hyperplasie.

Geringere Grade schließen sich zuweilen an Exstirpation oder Vereiterung und Verödung der Leistendrüsen oder an Infiltration derselben mit einer malignen Geschwulst an. Recidivierende Entzündungen (Erysipel) können zu Elephantiasis führen. *E. des Skrotums* (*Lymphskrotum*) entsteht besonders nicht selten in den Tropen durch Filaria sanguinis (s. S. 131). — *Histologie* und *Ätiologie* der Elephantiasis s. bei *Haut*.

Fig. 548.
Condyloma acuminatum des Präputium penis. Grundstock vergrößerter und verzweigter Papillen mit Gefäßen und kleinzelliger Infiltration; darüber Epithel. circa 16fach. Vergr.

b) *Die spitzen Condylome* (*Condylomata acuminata*) sind die häufigsten Geschwülste am Penis (s. Fig. 548).

Das spitze Condylom entsteht durch den Reiz von Trippersekret oder eines Geschwürssekretes und sogar allein durch den Reiz zersetzten Smegmas. Es beginnt nach *Unna*'s Schilderung als kleines Knöpfchen, welches bald gelappt und durch weitere Furchung in den meisten Fällen *blumenkohlartig* gestaltet wird. Die Farbe ist auf Schleimhäuten und an den Übergangsstellen meist *rot*, auf der Haut *weiß-gelblich*. Die Wucherung, welche die *Glans frei* läßt, kann sich nach der Fläche und nach oben zu so stark ausbreiten, daß ein äußerlich dem *papillären Krebs ähnliches Bild* entsteht; doch ist beim papillären Krebs der *Geschwulstboden* von Krebsnestern, beim Condylom höchstens von Rundzellen infiltriert. — *Histologie* s. auch bei *Haut* und bei *papillären Fibro-Epitheliomen* S. 205. — Phimose kann das spitze Condylom begleiten.

c) *Hauthörner* (*Cornu cutaneum*), mitunter von ziemlicher Größe (Fingerlänge), am Präputium und am Skrotum, seltener an der Eichel, sind sehr selten. Spitze Condylome und seborrhoische Warzen bilden zuweilen den Ausgangspunkt.

Auf dem *Durchschnitt* zeigt ein **echtes Hauthorn** einen weicheren, markähnlichen Raum, welchen der *papilläre, gefäßführende Grundstock* bildet; auf dem Grundstock liegt die Epidermis, welcher eine mehr oder weniger dicke Schicht aufeinander getürmter, harter, welliger, verhornter Massen aufliegt. — Hornige Exkreszenzen, welche nur die Struktur einer hochgeschichteten, aus ebenen Lamellen bestehenden, marklosen Schwiele besitzen, bezeichnet *Unna* als **falsche Hauthörner.** S. auch *Keratosis* s. *Leukoplakia* penis Lit. bei *Gründahl.*

d) *Carcinom des Penis.* Es entsteht am häufigsten entweder am inneren Blatt der Vorhaut, nicht selten auch am Rande des Präputiums, an der Übergangsstelle der Haut in die Schleimhaut oder aber, was wohl das allerhäufigste ist (*Englisch*), auf der Eichel, viel seltener am äußeren Präputialblatt. Es ist ein meist stark verhornender Plattenepithelkrebs. Leukoplakie kann vorausgehn (Lit. Bohač).

Fig. 549.

Infiltrierender ulceröser Krebs des Penis. Ausgiebige Zerstörung des Präputiums, der Eichel und eines Teils des Schaftes. Krebsige Infiltration und ödematöse Verdickung der noch erhaltenen vorderen Teile des Penis. Orificium urethrae (*o*). Samml. Breslau. Nat. Gr.

Der Krebs beginnt als Verhärtung, Knoten, Warze oder Geschwür und zeigt in typischer Ausbildung verschiedene Formen. a) Die bei weitem häufigste ist die des **papillären Krebses;** dieser beginnt oft als kleines Wärzchen, das sich dann schnell vergrößert und dabei den papillären Bau beibehält. Die papillären Exkreszenzen sind in den einzelnen Fällen sehr verschieden, zarter oder plumper; es kann sich ein großer, nässender, stinkender, *blumenkohlartiger Tumor* bilden, der sich nach außen auf die Haut fortsetzt oder (was bei dem papillären Phimosencarcinom besonders häufig ist) an der Öffnung des Präputiums hervorwächst oder dasselbe durchwuchern kann. Der *Boden der Geschwulst* ist infiltriert, hart; sonst sieht die Geschwulst mächtigen *spitzen Condylomen nicht unähnlich*; jedoch lassen diese, außer den S. 945 schon hervorgehobenen Unterschieden, auch die *Glans stets frei.* — Papilläre Krebse können sich vielleicht aber aus Condylomen entwickeln (*Klebs*). — Ist das Zwischengewebe ein dicht von Rundzellen infiltriertes Granulationsgewebe, so spricht man von *Carcinoma granulosum* (*Waldeyer*). Die verhornten, blassen Krebszapfen bilden bei Kernfärbung den schroffsten Gegensatz zu dem stark gefärbten Zwischengewebe. b) **Infiltrierender, ulceröser Krebs;** die *infiltrierende* Tendenz herrscht zunächst vor. Darauf entstehen vor allem am Präputium Ulcerationen und *ausgedehnte Substanzverluste* mit infiltrierten, oft stark aufgeworfenen, fast überhängenden, lappig-knolligen Rändern (Fig. 549). — *Küttner* (Lit.) unterscheidet noch c) einen ziemlich seltenen Typus, den *nichtpapillären Krebstumor*, der, von der Glans ausgehend, knollig ist und bis faustgroß werden kann. *Verf.* sah Übergänge von b) zu dieser Form.

Der Krebs des Penis kann sich bis auf die *Urethra* und innerhalb der *Lymphbahnen* auf die Balken der *Schwellkörper* fortsetzen, schließlich auch in deren Hohlräume eindringen. Nicht selten bricht der Krebs, in den Lymphgefäßen fortkriechend, an einer höher gelegenen Stelle zuweilen mehrfach *durch die Haut* durch. Der Krebs kann lange lokal bleiben (*C. Kaufmann, Küttner*). Die *Leistendrüsen* (nach *Küttner* meist schon vorher die *Beckendrüsen*) werden in der

Regel relativ spät infiltriert; doch können Erweichung, Aufbruch und Bildung mächtiger Geschwüre mit wallartigen Rändern sowie Blutungen, selbst aus den großen Schenkelgefäßen, folgen. *Das Peniscarcinom kommt etwa in* $^1/_3$ *der Fälle zwischen dem* 50. *und* 60. *Jahr* vor, sehr selten in frühen Lebensdezennien (Verwechslung mit Syphilis !); *Creite* sah einen Fall bei einem 2jähr. Kind, unter 616 Fällen der einzige Fall unter 20 Jahren. Oft betrifft es Individuen mit angeborener Phimose (nach *Barney* in über 85%). Die Kranken gehen meist kachektisch zugrunde. *Metastasen* in inneren Organen sind ganz selten. Doch besitzt die Basler Samml. ein Präparat (32jähr. Mann) mit Metastasen in Leistendrüsen, Haut, Muskeln, Leber, Lunge, Herz.

e) *Carcinom der Haut des Skrotums.* Es zeigt sich meist in Form flacher Infiltrate, die dann exulcerieren. Wegen der ätiologischen Beziehung zu chronischen Reizzuständen, die sich relativ häufig bei Schornsteinfegern, Paraffin- und Teerarbeitern geltend machen, ist dieses Carcinom von besonderem Interesse.

Der *Schornsteinfegerkrebs* wird auf den Einfluß von Steinkohlenruß bezogen. *Paraffinkrebs und Teerkrebs* entstehen infolge Einwirkung reizender Substanzen, welche bei der Braunkohlenteer- und Paraffinfabrikation mit der Skrotalhaut in Berührung kommen; häufiger noch entstehen hierbei Carcinome an den Extremitäten (*v. Volkmann*). — Man kann hier *primär multiple Carcinome* sehen.

f) **Andere Geschwülste.** α) **Am Penis:** *Lipome*, *Angiome*; selten *Sarcome*, darunter in ihrer Deutung schwierige, leicht mit einem Urethralcarcinom, das sich in den Innenräumen der Corpora cavernosa ausbreitete, zu verwechselnde, die als Endothelioma intravasculare (*Maurer*, *Hildebrand*, *Colmers*, Lit.) beschrieben wurden (*Borrmann* zweifelt sie an). Ferner kommen *Melanosarcome*, sog. *Melanome* (*Payr*, Lit.) vor. Auch *Atherome* sind selten. β) **Am Skrotum:** *Lymphangiome* (*Rosenberger*), von denen auch *Verf.* einen Fall in Basel untersuchte, *Atherome* und zwar Retentionscysten der Hautfollikel, deren Inhalt verkalken und verknöchern kann und die, wie *Verf.* sah, zu mehreren Dutzend vorkommen können, *Dermoidcysten* (Schlußlinien, vgl. S. 370) und *Teratome*, die auf fötale Inklusion bezogen werden und eventuell eine verunglückte Doppelbildung (S. 399) darstellen, sind selten.

6. Präputialsteine.

Diese sind nach *Majocchi* a) Konkretionen von verhärteten Smegmamassen **(Smegmolithen)** von hornartiger oder wachsartiger Konsistenz. Sie bestehen aus hyalinen oder verhornten Epithelien, Fett, Schleim und einer geringen Menge von Salzen (meist Phosphaten, Kalk und Ammoniak). Auch abgestorbene *Bakterien* (s. Bakterien des Smegmas S. 943) werden in großer Menge darin gefunden (*Zahn*). b) wahre, aus *Harnsalzen* zusammengesetzte Steine, die autochthon im Präputialsack entstehen oder von oben (Blase, Niere) stammend sich hier vergrößern **(Balanolithen).** In seltenen Fällen wird der phimotische Vorhautsack durch eine große Anzahl Steine stark (bis Faustgröße) ausgedehnt. c) *Mischformen*, wie sie *Zahn* beschrieb, eine Vereinigung von Smegma mit Kalksalzen des Harns. Diese Steine sind brüchig.

B. Erkrankungen der weiblichen Sexualorgane.

I. Ovarium.

1. Anatomie. Der Eierstock ist ein oblonger Körper, beim geschlechtsreifen Weib 2,5—5 cm lang. Gewicht 5—7 g. Durch das *Mesovarium*, eine kleine Bauchfellduplikatur, ist das Ovarium an der hinteren Fläche des *Ligamentum latum* befestigt. Durch das *Lig. ovarii*, ein zwischen den Peritonealblättern des Lig. latum verlaufendes, zum Teil muskulöses Band, wird das *O. an dem Uterus befestigt* (hinter und unter der Tube). *Mit der Tube* ist das O. durch die *Fimbria ovarica* verbunden. Da, wo die Blut- und Lymphgefäße sowie die Nerven aus dem Lig. latum in das O. eintreten, ist der *Hilus*. — *Außen* wird das O. von einer Lage niedrigen

(mit kleinem, intensiv färbbarem Kern versehenen) *Cylinderepithels* (*Keimepithel*) bedeckt, das aber stets höher als das angrenzende Peritonealepithel ist. Bei manchen Tieren trägt das Ovarialepithel Flimmerhaare; beim Menschen findet sich das auch zuweilen (S. 964).

Das **Stroma** (feineren Aufbau vgl. bei *Hörmann*), von derber Beschaffenheit, ist in verschiedenen Schichten angeordnet. 1. Zu äußerst ist die *Tunica albuginea*, die aus sich kreuzenden Bindegewebslamellen besteht. Sie geht allmählich über in 2. die sehr viel breitere *Rindensubstanz* (*Parenchymschicht*, Zona parenchymatosa); diese schließt zahlreiche *Graaf*sche *Follikel* in sich und hängt mit 3. der *Marksubstanz* zusammen, der Trägerin äußerst zahlreicher Blutgefäße, korkzieherartig geschlängelter Arterien und weiter Venen. Die Gefäße sind von Zügen glatter Muskulatur begleitet. Den Übergang von 2 zu 3 bildet die *subkortikale* Region, in der die Hauptentwicklung der sog. interstitiellen Eierstocksdrüse stattfindet. — Die Bindegewebszellen der Albuginea des Ovariums erfahren in der Gravidität eine Vergrößerung, die als *deciduaähnlich* bezeichnet wird (*Schnell*, *Hörmann* u. a., Lit. bei *Risel*, s. auch deciduale Knötchen bei Peritoneum); solche Zellen finden sich zuweilen auch vereinzelt oder in Gruppen zwischen den Follikeln der Rindenschicht und sogar in der Marksubstanz, hier meist in der Nähe der Gefäße.

Die in der Parenchymschicht gelegenen zahlreichen **Follikel** sind verschieden große Epithelsäckchen, deren jedes ein **Ei** einschließt. Die meisten Follikel sind mikroskopisch klein und bilden in den äußeren Schichten der Rinde liegend eine bogenförmige Zone, die nur am Hilus unterbrochen ist. — **Entstehung der Follikel:** Beim Fötus dringt im 3. Monat das *Keimepithel* in der Form von soliden Einsenkungen (*Nagel*), den sog. *Pflüger*schen *Schläuchen*, in das bindegewebige (mesodermale) Stroma. Das Stroma trennt die Schläuche in *Zellhaufen* (Eiballen) auseinander und zerteilt sie weiter, bis schließlich Primitivfollikel isoliert sind; auch bewirkt es die Abtrennung vom Keimepithel. Ein Teil der Epithelien wandelt sich zu Eizellen um, und zwar eine, selten 2—3 centrale Zellen in jedem abgeschnürten Zellhaufen. Die *Eizelle*, das *Primitivei*, bildet, von einer einfachen Lage von Epithel (Follikelzellen) umgeben, einen **Primitivfollikel;** diese liegen oft in Reihen oder Ballen zusammen. (Der eben beschriebene Vorgang findet nach dem 1. Lebensjahr nicht mehr statt. Das nun zur Bildung von Keimzellen unfähige *Epithel der Ovarialoberfläche* würde darum nach *Walthard* auch besser *Ovarialepithel* als Keimepithel genannt.) — Dann vermehren sich die Follikelzellen und bilden eine mehrfache Lage kubischer Zellen (*Membrana granulosa*). Das in dieselben eingebettete Ei ist excentrisch gelagert. Allmählich entsteht ein Hohlraum in der Mitte des Follikels, welcher *Liquor folliculi*, ein Produkt der Zellen, enthält. Die Stelle, wo das Ei liegt, ist vorgewölbt und heißt *Cumulus oophorus*; der jetzt *Dotter* genannte Zellleib erhält eine fein gestreifte Randschicht, *Zona pellucida* und enthält einen Kern mit Kernkörperchen (*Keimbläschen mit Keimfleck*). Außen bildet sich eine bindegewebige Wand, *Theca folliculi* (bestehend aus Tunica fibrosa oder externa und Tunica propria oder interna, letztere weich, gefäß- und zellreich). Das Ganze ist ein **Graafscher Follikel.** Wenn ein *Follikel reift* (hauptsächlich in der Zeit von der Pubertät bis zum Climacterium), so drängt er nach oben und *platzt* schließlich an der Kuppe. Das geschieht hauptsächlich zur Zeit um die *Menstruation* (nach *Villemin* 12—14 Tage vor deren Eintritt), und zwar platzen ein oder mehrere Graafsche Follikel. Das Ei, der Liquor folliculi, Cumulus oophorus (und etwas Blut) *entleeren sich dann in die Abdominalhöhle* **(Ovulation);** unter normalen Verhältnissen *nimmt die Tube das Ei auf.* — *Der leere Follikel* bildet sich zum **Corpus luteum** um. Zunächst wird die leere Höhle mit Blut, selten, wenn keine Blutung erfolgte, mit einer schleimigen Masse gefüllt. Das Blut gerinnt, wird *tiefrot*, dann *bräunlich*. Von der inneren Schicht der Theca aus (*Clark*, *Jankowski*, Lit. u. a.), — nach anderen (wie *Sobotta*, auch *Pfannenstiel*, *F. Cohn*) vom Follikelepithel der Membrana granulosa oder gar von beiden — entsteht eine lebhafte Bildung von *Luteïnzellen*, epithelioiden Zellen, welche einen lipochromen gelben Farbstoff enthalten. Neugebildete *Kapillaren* breiten sich zwischen den Zellen aus, wodurch mikroskopisch ein an

Nebennierenstruktur erinnerndes Bild entsteht. (Näheres bei *Wallart.*) Die *gelbe* Luteïnzellenmasse umgibt als dicke, halskrausenartig gefaltete Membran den Inhalt (Fig. 550). Wenn das Ei zugrunde geht, bildet sich in einigen Monaten darauf alles zurück. Die Höhle granuliert zu und verwächst bis auf eine fibröse Gewebsmasse, die schließlich auch schwinden oder in ein derbes, wellig fibröses hyalines Knötchen übergehen kann: **Corpus fibrosum** s. **albicans.** Über dem früheren C. l. zeigt die Ovarialoberfläche oft *Einziehungen* oder *Schwielen* (Lit. und Details bei *Böshagen, K. Hegar*). — Wird das *aus dem Follikel entleerte Ei dagegen durch Eindringen der Spermatozoen befruchtet* **(Imprägnation),** so entwickelt sich ein **Corpus luteum verum** (*graviditatis*), an welchem nur alles viel stärker ausgeprägt ist und länger bestehen bleibt wie am *Corpus luteum spurium* (*menstruationis*). Die *Rückbildung* des *C. l. verum* (die vorherrschende Degenerationsform der Luteïnzellen wäre hier nach *Miller* die Nekrose und nicht Verfettung wie beim C. l. menstruationis) beginnt Mitte der Gravidität und ist erst mehrere Monate nach Eintritt des Puerperiums beendet. Das Corpus kann 1—1,5 cm Durchmesser haben (Fig. 550*a*) und ist noch am Ende der Schwangerschaft erheblich groß. (Nach *Miller* fänden sich im C. l. verum in den Luteïnzellen ‚colloide Tropfen', die beim C. l. menstr. sich nie nachweisen ließen.) — (Nach der Hypothese von *Born* und *L. Fraenkel* soll das *Corpus luteum* eine *Drüse mit innerer Sekretion* darstellen, welche beim Menschen alle vier Wochen neugebildet wird und die *Funktion* hat, dem Uterus den Ernährungsimpuls zuzuführen, durch den er verhindert wird, in das infantile Stadium zurückzusinken und in das senile vorauszueilen, und befähigt wird, *die Schleimhaut für die Aufnahme des befruchteten Eies vorzubereiten.* Wird das Ei befruchtet, so bleibt das C. l. noch eine längere Zeit in derselben Funktion, um der in erhöhtem Maße notwendigen Ernährung des Uterus vorzustehen. Kommt aber keine Befruchtung zustande, so führt die Hyperämie zur *Menstruation* und das C. l. bildet sich zurück. Also auch die Menstruation hätte danach ihre Ursache in der sekretorischen Tätigkeit des C. l. Das C. l. veranlasse, wie *L. Fraenkel* sagt, die cyklisch-vierwöchentliche Hyperämie des Uterus, welche entweder zur Schwangerschaft oder zur Menstruation führt. Vgl. auch *Villemin* u. s. dagegen *Mandl, Leopold* u. *Ravano.* — Über Ovarium u. innere Sekretion s. *Birnbaum*, Lit., u. Referat von *Münzer*, ferner *L. Fraenkel*). — *Die allerwenigsten Follikel gelangen zur Reife* und zum Bersten. Die meisten (es gibt mehrere 10 000 in jedem Ovarium) gehen schon als Primitivfollikel zugrunde. Andere wandeln sich ohne ganz auszureifen in sog. *atretische Follikel* um; das spielt sich bei Kindern (Lit. *Benthin*) wie bei Erwachsenen ab. Follikelepithel und Ei gehen unter, Bindegewebe umgibt den Hohlraum als schmales hyalines Band und erfüllt ihn als Pfropf. Dabei ist häufig zu sehen, daß die Elemente der Theca interna sich vermehren, vergrößern, den Luteïnzellen ähnlich werden und fettige Einlagerungen erhalten. Es entstehen so aus der Th. interna der einzelnen atretischen Follikel Massen epithelioiden Gewebes, die sich zusammenlagern und in der subkortikalen Region eine mehr oder weniger starke Ausdehnung annehmen können. Sie bilden die **sog. interstitielle Eierstocksdrüse,** die bei vielen Tieren (Nagern — *Bouin* u. *Limon*) bes. stark entwickelt sind. Beim Menschen ist diese (nach *L. Fraenkel* freilich durchaus inkonstante) Bildung am mächtigsten im Kindesalter bis zur Pubertät und ganz besonders während der *Gravidität* (*Wallart*, Lit., *Seitz*, s. dagegen *Ganfini*). Ihre Bedeutung ist unbekannt. Man findet in einem Ovarium meist nur wenige *reife* Follikel auf einmal.

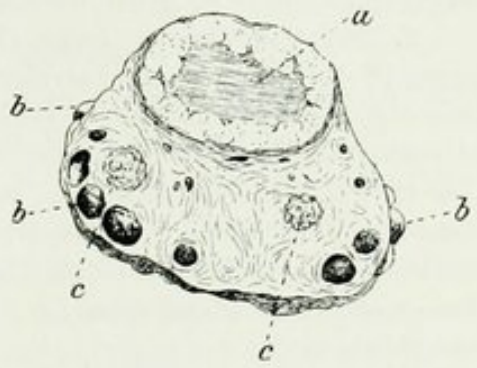

Fig. 550.
Durchschnitt durch ein Ovarium mit großem **Corpus luteum** (*a*) (der dicke wellige Saum war gelb, der homogene steife Inhalt trüb, braunrot), zahlreichen kleinen *Cysten* (*b*) und zwei größeren **Corpora fibrosa** (*c*). $^9/_{10}$ nat. Gr.

Lymphgefäße. Größere kommen nur in der Markzone des Ovariums vor (Lit. bei *Kroemer*). Sie münden in die Lumbaldrüsen und anastomosieren mit einem Geflecht, welches vom Corpus Uteri im Lig. ovarii zum Hilus des Ovariums zieht und zugleich mit Tubenbahnen gleichfalls in die Lumbaldrüsen mündet (*Bruhns*, *Polano*).

Bucura sah im Eierstock einer 55jähr. Frau *chromaffine Zellanhäufungen* (s. S. 797) und dazwischen typische unipolare *Ganglienzellen*, die mit Nerven in Verbindung standen.

2. Senile Involution. *Senile Ovarien* atrophieren; Eier und Follikel gehen meistens zugrunde, der fibröse Anteil überwiegt; sie sind hart, höckerig und geschrumpft; meist enthalten sie *Corpora fibrosa*, oft in größerer Zahl. Die *Arterien*, bes. im Mark und Hilus, sind fast ausschließlich in der Intima verdickt, oft hyalin, gelegentlich verkalkt. Nicht selten sieht man *Einsenkungen*, *Abschnürungen von Ovarialepithel* im Stroma (vgl. Entstehung von Kystomen S. 964). Auch *Psammomkörner* kommen vor. — Einen weitgehenden Umbau der *Ovarialgefäße* beschrieb *Sohma* als Menstruations- und Ovulationssklerose, die den Menstruations- und Graviditätssklerosen der uterinen Gefäße entsprächen und von dem Senium ganz unabhängig sind.

3. Verlagerung in Hernien (sog. *Ovariocele*). Ein Ovarium kann verlagert werden: a) in einen *angeborenen Bruchsack* und zwar in eine **Hernia inguinalis** (S. 466). Der Bruch kann, dem Lig. rotundum folgend, bis in die große Schamlippe treten (*H. labialis* S. 469) und ist meist reponibel. b) in *erworbene Bruchsäcke*, so zunächst in eine **Hernia cruralis,** wobei das Ovarium mit der zugehörigen Tube meist irreponibel im Bruchsack liegt und mit anderen Gebilden (Darm, Netz) verwachsen ist, die das Ovarium mit in den Sack hineinzogen. — Andere Hernien, *ischiadica*, *obturatoria*, *umbilicalis* und *abdominalis* (S. 471) können auch gelegentlich ein Ovarium aufnehmen.

4. Überzählige Ovarien. *Chiari* unterscheidet: a) *Ovaria accessoria*, bei denen die abgespaltenen Partien kleine Appendices darstellen; b) *Ovaria bi- oder pluripartita*, die auf ursprünglicher oder nach der ersten Entwicklung erworbener Zerteilung beruhen, und c) *eigentliche Exzeßbildungen* (ganz selten), wobei ein- oder doppelseitig statt *eines* die Bildung *zweier* Ovarien vom Coelomepithel erfolgte; hier bestehen auch stets überzählige Tuben. Man hat Geschwulstbildung (Embryom, Kystom u. a.) daraus hervorgehen sehen. (Lit. bei *Stolz*, *Winternitz* u. *Henke*.)

5. Circulationsstörungen.

Hyperämie der Ovarien kommt im Zusammenhang mit Kongestion bei Geschlechtsvorgängen (Menstruation, Gravidität, Coitus) zustande. *Ödem* des normalen Ovariums, durch Stieltorsion verursacht, kann exzessive Grade erreichen und zu bedeutender Vergrößerung führen. *Blutungen* finden entweder in die Follikel, in gelbe Körper oder in das Stroma statt.

Ursachen für Blutungen können sein: Peritonitis, wobei sich in akuten, heftigen Fällen mitunter zahlreiche Blutungen in der obersten Schicht der Ovarien finden, ferner akute Infektionskrankheiten, wie Cholera, Typhus u. a., ferner Puerperalinfektionen, Intoxikationen, darunter vor allem solche mit Phosphor, ferner hämorrhagische Diathese (Skorbut etc.), endlich starke kongestive Hyperämie, Menstruation, Coitus.

Bei **follikulärer Hämorrhagie** können die Follikel haselnuß- bis walnußgroß und größer werden. Sie machen dann Pigmentumwandlungen wie ein Corpus luteum durch. Die Blutung kann eine Steigerung der normalen Menstruationshyperämie darstellen, aber *mehrere Follikel zugleich betreffen*, was ihre pathologische Dignität kennzeichnet. Man spricht hier auch von *Hämatom* (vgl. *Savage*). — Die *Folgen* sind a) Untergang des Eies ohne Berstung des Follikels. Der Inhalt wird resorbiert, der Sack kann zu einer pigmentierten Narbe zusammenschrumpfen oder zu einer bleibenden *Cyste* entarten. b) Der Follikel kann bersten. Das Blut ergießt sich in die Bauchhöhle. Es kann *Peritonitis* oder *Verblutungstod* folgen, oder es bildet sich eine *Haematocele retrouterina* (vgl. auch *Lunzer*).

Interstitielle Hämorrhagien (*Hämatom des Ovariums*) sind seltener; sie sind klein, vereinzelt oder aber diffus, wobei das Ovarium einem blutgetränkten Schwamm gleicht (*Olshausen*). *Folgen*: Kleine Blutergüsse werden spurlos resorbiert. Größere hinterlassen Hämosiderin. Nach einem großen diffusen Erguß kann das Organ *schrumpfen* oder sich in einen *cystischen Sack* verwandeln. — Über den als *Menstruations-* u. *Ovulationssklerose* bezeichneten Umbau der Rinden- und Rindengrenzgefäße vgl. S. 950.

6. Entzündung des Ovariums. Oophoritis.

Dieselbe entsteht am häufigsten im Anschluß an Entzündungsprozesse des Uterus, der Tuben (Puerperium, Gonorrhoe) und des Peritoneums.

Bei der *follikulären, parenchymatösen Oophoritis*, die nach *Slavjansky* bei Sepsis, Typhus, Scharlach, Cholera, Febris recurrens und Phosphorvergiftung vorkommt, treten *degenerative Veränderungen*, und zwar Trübung und Verfettung, an den *epithelialen Teilen* der Ovarien auf; es folgt Untergang der erkrankten Follikel oder Schrumpfung des ganzen Organs, vielleicht auch cystische Umwandlung.

Bei den *akuten exsudativen Entzündungen* wird das Organ durch Ansammlung von Flüssigkeit *im Zwischengewebe* oft in kürzester Zeit auf ein Vielfaches *vergrößert*. Doch sind hierbei auch die Follikel meist verändert. *Oophoritis serosa* stellt den leichtesten Grad dar; dabei kann das Ovarium auch von hämorrhagischen Herden durchsetzt sein (*O. haemorrhagica*). Seröse Oophoritis kann sich leicht zur *Oophoritis purulenta* steigern. Ist das interstitielle Gewebe in diffuser Weise von serös-eitriger Flüssigkeit durchtränkt (*phlegmonöse Oophoritis*), so schwillt das Ovarium ganz erheblich an und kann auch an der Oberfläche eitrig belegt sein. Verflüssigt sich das infiltrierte Gewebe, so sieht die Schnittfläche grünlich-gelb gefleckt aus, und es entstehen zunächst wenig scharf begrenzte *Abscesse*. Vereitert dagegen ein Follikel, so bildet sich von vornherein ein rundlicher *Follikularabsceß*.

Relativ häufig geht ein Ovarialabsceß von einem vereiterten *Corpus luteum* aus. Die Infektion betrifft am ersten frisch geplatzte Follikel (der Abscess ist daher fast stets solitär) und geht meist von den Tuben aus. Die *Corpus-luteum-Abscesse*, mit körniger samt- oder froschlaichartiger eigentümlich gefalteter und geschichteter Innenfläche sind zunächst nicht größer als normale gelbe Körper und nur in diesem Stadium durch reichliche Luteïnzellen charakterisiert. Bei weiterer Vergrößerung durch Gewebseinschmelzung entstehen dann Abscеßhöhlen mit granulierender Wand, in welcher Luteïnzellen ganz fehlen können. (Lit. *Langer Orthmann, Kehrer* u. a.) (Differentialdiagnostisch wichtige Trugbilder s. Schluß dieses Kapitels.)

Die eitrigen Entzündungen können mit *Hämorrhagie* in das Gewebe verbunden sein. Oft steigert sich die eitrige zur *jauchigen* Oophoritis; dies gilt besonders für die puerperale Oophoritis, kann aber auch rechtsseitig zugleich mit Salpingitis im Anschluß an Perityphlitis resp. *Appendicitis* entstehen (S. 535). Bei der *Oophoritis septica necrotica*, die bei puerperaler Sepsis vorkommen kann, zerfließt das Organ zu einem schmierigen, nekrotischen Brei. Peritonitis bleibt danach nicht aus, wenn sie nicht schon vorher da war.

Reine Gonokokkenabscesse (ohne Streptokokkenmischinfektion) wies zuerst *Wertheim* nach. Sie sind häufig. Im Exsudat herrschen lymphocytäre Elemente, besonders Plasmazellen vor (*Wätjen*).

Die schweren Formen von Oophoritis sieht man am häufigsten bei *Puerperalinfektion*, andere können *metastatisch*, wieder andere nach operativen Eingriffen in dieser Gegend ent-

stehen. Oft ist *der Weg, auf dem die Entzündung zum Ovarium drang*, deutlich zu verfolgen: a) **O. lymphangitica.** Eine *Lymphangitis* setzt sich vom Uterus durch das Lig. latum nach dem Hilus ovarii fort, und auch das Innere des sulzig weichen Ovariums ist von gelbgrünen Streifen, welche den Lymphbahnen entsprechen, durchzogen. — b) **O. thrombophlebitica;** die Entzündung folgt den *Venen*. — c) Nicht selten schließt sich eitrige Oophoritis an **eitrige Peritonitis** oder an eine **eitrige Salpingitis** an; dabei kann eine diffuse Phlegmone oder eine Vereiterung von Follikeln, von Corpus luteum-Cysten oder von Corpora lutea (s. oben) eintreten.

Wird ein **Ovarialabsceß** *chronisch*, so kann er mitunter noch nach Wochen bis Jahren *durchbrechen* und zwar in die Bauchhöhle, was Peritonitis zur Folge hat, oder in den Darm (besonders in die Flexura coli), die Vagina oder durch die Bauchdecken nach außen. Ein alter Absceß stellt einen *fibrösen Beutel mit starrer Wand* dar und ist auf das dichteste mit Nachbarorganen verbacken (Perioophoritis adhaesiva). Die Abscesse können *Faust- bis Mannskopfgröße* erreichen. In kleinen Abscessen kann sich der Eiter eindicken und verkalken. — *Der Sektionsbefund kann sehr kompliziert sein*: am häufigsten sieht man einen circa faustgroßen, mitunter noch deutlich nach der erkrankten Seite zu (bei großen Säcken einfach median) gelegenen, dickwandigen, mit *jauchig-eitrigem* Inhalt gefüllten Absceßsack im Douglas fest mit der Umgebung, vor allem mit der hinteren Wand des Uterus verwachsen. Da die Organe fast unentwirrbar verbacken sein können, so ist es oft schwierig, die wahre Natur dieses Sackes zu erkennen. (*Verwechslung* mit *Pyosalpinx* oder mit einem *vereiterten Kystom.*) Übrigens kann der Absceß auch Ovarium und Tube zugleich angehören (*Tuboovarialabsceß*), wenn diese zu einer Ovarialtube verwachsen waren. Die *mikroskopische Untersuchung* muß dann oft entscheiden; am sichersten ist für den Nachweis des Ovariums der Befund von Corpora albicantia. (Vorsichtig muß man mit der eventuellen Annahme eines vereiterten Corpus luteum oder eines sog. Luteïnabscesses sein. Es können nämlich, wie *Miller* ausführte, Eiterhöhlen, die der Tube oder auch dem Ovarium angehören, von einem cirkulären gelben Saum umgeben sein und so Luteïnabscesse resp. aus Corpora lutea hervorgegangene Abscesse (s. S. 951) vortäuschen. Doch besteht dieser Saum aus leukocytenreichem Granulationsgewebe, das an großen fetttröpfchenhaltigen Zellen reich ist, welche die gelbe Farbe bedingen und auch mikroskopisch am gefärbten Präparat leicht mit Luteïnzellen verwechselt werden können).

Chronische Oophoritis.

Sie stellt oft das Ausgangsstadium einer akuten puerperalen oder nicht puerperalen Oophoritis dar und führt zu bindegewebiger Induration. Sie kann aber auch mehr schleichend beginnen und sich lange Zeit hinziehen. Das sieht man einmal im Anschluß an chronische katarrhalische Endometritis gonorrhoischer oder nicht gonorrhoischer Natur, die oft mit Störungen und zwar Unregelmäßigkeit und Schmerzhaftigkeit der Menstruation einhergeht; ferner kommt das besonders in Fällen vor, wo die Entzündung von der Oberfläche des Ovariums aus als *Perioophoritis* beginnt, wie das bei chronischer Pelveoperitonitis der Fall ist, und zunächst in den Rindenschichten Station macht (*Oophoritis corticalis*). In letzteren Fällen kann man das Ovarium etwas *vergrößert* (schmerzhaft), die Oberfläche glatt, aber milchig verdickt, wie mit einem Zuckerguß bedeckt oder in Adhäsionen eingepackt finden. Liegt der Oophoritis eine Puerperalinfektion oder ein Uteruskatarrh zugrunde, so kann das Organ bis Hühnereigröße und mehr erreichen und ist derb fibrös, wobei die Follikel mehr und mehr schwinden. — In Fällen, die das Endresultat einer heftigen akuten Oophoritis darstellen, kann das Ovarium höckerig, hart, bis zu Bohnengröße *zusammengeschrumpft* sein; unter Schwund zahlreicher, mitunter aller Follikel hat sich ein fibröses Gewebe etabliert. — Häufig ist *Perioophoritis adhaesiva* mit Oophoritis verbunden.

Man findet dann die geschrumpften Ovarien in Adhäsionen versteckt und mit den Nachbarorganen (Tube, Uterus, Rectum) verwachsen.

Nach *Hegar* u. a. führt eine *chronische Entzündung*, welche hauptsächlich die Oberfläche des Ovariums betrifft, nicht selten zur *follikulären* **kleincystischen Degeneration.** Die oberflächlichen Follikel haben sich nach Untergang des Epithels und des Eies in stecknadelkopf- bis erbsengroße Cysten mit wasserklarem Inhalt verwandelt (Fig. 550); daneben ist meist eine erhebliche Verdickung der Corticalis vorhanden. Während *Bulius*, *Stratz* u. a. die *Hegar*sche Auffassung teilen, vertritt *Nagel* die Auffassung, daß die kleincystischen Bildungen *der Effekt einer vorzeitigen, überstürzten Follikelreifung* sind. (*Schultz* denkt dabei an eine reflektorische Reizübertragung auf die Follikel.) *Pfannenstiel* spricht von einer durch häufig sich wiederholende Hyperämie erzeugten „chronischen Oophoritis" *Bartel* u. *Herrmann* nehmen dagegen an, daß es sich bei solchen Ovarien, die durch besondere Größe und Formanomalie bei glatter Oberfläche, Bindegewebshyperplasie und Störungen des Follikelapparates gekennzeichnet sind, nicht um eine ‚Oophoritis', sondern um den Ausdruck einer (hypoplastischen) Konstitutionsanomalie handle. Die Affektion kommt in den ersten Jahren der Geschlechtsreife und später, aber auch bei Kindern und sogar bei Neugeborenen vor. — Ähnliche Bilder wie die der kleincystischen Degeneration beruhen nach *v. Kahlden* auf einer vom Keimepithel ausgehenden *Adenombildung*. Dieses *kleincystische Adenom* kommt im Gegensatz zu ersterem vorwiegend im höheren Alter vor und ist häufig von perioophoritischen Adhäsionen begleitet. *Walthard* bestätigt diese Befunde, sieht aber als Matrix der Adenomschläuche kleinste Gruppen von differenten Vorstufen des Oberflächenepithels an, welche bei der Entwicklung des Eierstockes im Überschuß gebildet, ihre endgültige Bestimmung nicht erreichten und zum Teil noch in Zusammenhang mit dem Oberflächenepithel blieben, zum Teil aber schon von demselben abgetrennt in den Schichten der Zona parenchymatosa liegen. — Auch auf pathologisch in die Ovarien eingelagerte *Urnierenteile* hat man Fälle von kleincystischer Entartung bezogen (*v. Babo*); vgl. auch S. 964. — (Kleincystische Erweiterung der Follikel kann auch durch *Hydrops* bei Stieltorsion des Ovariums entstehen. — *Geyl.*)

7. Infektiöse Granulationsgeschwülste.

Tuberkulose ist selten. Ob sie primär vorkommt (*v. Franqué*) ist fraglich, und nur Obduktionsfälle könnten das entscheiden. Gewöhnlich treten gleichzeitig mit tuberkulöser Salpingitis oder mit Uterus-Tubentuberkulose Knötchen, selten größere Knoten im Ovarialgewebe auf, welche verkäsen; das Ovarium kann hühnereigroß werden und selbst einmal den Eindruck eines Sarcoms machen (*v. Franqué*). Meist besteht zugleich Tuberkulose des Peritoneums oder der Tuben, von der die Tuberkulose häufig auf die Oberfläche des Ovariums *fortgeleitet* wird; man findet hier oft mikroskopisch in scheinbar gesunden Organen Tuberkel in der Rindenschicht, gelegentlich auch in der Wand eines *Corpus luteum*. Ovarialtuberkulose kann aber auch *hämatogen* entstehen (selten). Gelegentlich hat man *tuberkulöse Infektion von Eierstockskystomen* beobachtet (S. 962). — Sekundäre **Aktinomykose** kommt in Form eines wabigen Gewebes, dessen Maschen mit drusenhaltigem Eiter gefüllt sind, vor; das Peritoneum ist fast stets mit erkrankt. *Bostroem* sah sie bei Darmaktinomykose (Lit. bei *Rosenstein*, *Schlagenhaufer*). — (*Leukämische Infiltrate* kommen in diffuser Art oder in Knötchenform vor.)

8. Einfache Cysten und Geschwülste der Ovarien.

Die *kleincystische Degeneration*, bei welcher die Cysten die Größe eines reifen Follikels nicht übersteigen, s. oben. — **Corpus luteum-Cysten** (*Rokitansky*) sind meist epithellose Cysten (keine echten Neubildungen), die aus Corpora lutea entstehen; die innere, oft im Zusammenhang abziehbare Schicht besteht aus Fibrin, zartem Bindegewebe und zahllosen Kapillaren, zwischen denen gewucherte, kugelige, pigmenthaltige große Zellen (Luteïnzellen) und Leukocyten liegen (*Nagel*, *Eug. Fraenkel*). Ist eine Epithelauskleidung da, was selten ist, so ist diese als aus Resten des Follikelepithels hervorgegangen anzusehen (*Eugen Fraenkel*, *Orthmann*

u. *Martin*; s. auch *Grouzdew*). Geborstene C. l. Cysten (Lit. bei *Lunzer*) können eine Haematocele retrouterina hervorrufen. — Über *tuberkulöse* Corpusluteumcysten s. *Garkisch*.

Stoeckel, *E. Runge*, *Pick* (Lit.), *Krebs* u. a. beschrieben bei *chorionepitheliomatösen Tumoren* des Uterus und bei *Blasenmole* zuweilen vorkommende sog. **Luteïncysten,** selten von großer Mächtigkeit (mannskopfgroß, *Stoeckel*), welche die Ovarien in umfangreiche, multilokulären Kystomen ähnliche Geschwülste verwandeln. Die Cysteninnenfläche bildet eine verschieden breite Luteïnzellenlage. (Außerdem beschrieb man ‚Verlagerungen' von ‚Luteïnzellen', einzelnen oder Haufen, im Stroma. Hier handelt es sich aber wohl nur um luteïnzellenähnliche autochthone, zur interstitiellen Eierstocksdrüse gehörige Bildungen, die sich auch in der normalen Gravidität finden.) Man hat aber auch genug Fälle beobachtet, wo bei Blasenmole und malignem Chorionepitheliom die Ovarien wenig oder gar nicht vergrößert, manchmal sogar verkleinert sind. *Verf.* sah selbst einen Fall letzterer Art bei einer 46jähr. Frau mit Blasenmole, über den an anderer Stelle berichtet werden wird. Außerdem hat sich herausgestellt, daß die Massenproduktion von Luteïnzellen sich auch in jeder normalen Gravidität und selbst außerhalb der Gravidität, und zwar an nicht gesprungenen atresierenden, sich cystisch erweiternden Follikeln vorfinden kann, und daß es andererseits Ovarien bei malignen Ch. ep. gibt, bei denen mikroskopisch von einer „Überproduktion von Luteïngewebe" (*Jaffé*) gar nicht die Rede ist. Daraus folgt zur Genüge, daß sie weder eine spezifische, noch eine diagnostisch bei Blasenmole und Chorionepitheliom verwertbare Veränderung ist (*Wallart*, Lit., *Seitz*, *Risel*). *Wallart* kommt zu der Ansicht, daß es sich bei diesen ‚Luteïnzellenwucherungen' größtenteils um interstitielles Eierstocksdrüsengewebe handele. Man beobachtete *spontane Rückbildung* faust- bis kindskopfgroßer Cysten nach Ausräumung der Blasenmole. (*L. Fraenkel*, Lit.).

Hydrops follicularis (oder H. folliculi Graafii). Kommt ein reifer Graafscher Follikel nicht zum Platzen, so kann er sich mit der Zeit durch Vermehrung des Transsudates in eine Cyste umwandeln, deren (oft zweischichtige) Wand von der Theca folliculi, deren Auskleidung von einfachem, niedrigem, cylindrischem Follikelepithel gebildet wird und deren Inhalt aus einer dünnen, serumartigen, nicht fadenziehenden Flüssigkeit besteht, die meist wasserhell, zuweilen durch Blut rot oder braun gefärbt ist. In den kleinen Cysten sind noch zuweilen vollkommen deutliche Eier zu finden, in den größeren in der Regel nicht mehr *). Epithelien an der Innenwand können angeblich auch fehlen. — Die Cysten kommen oft doppelseitig, vereinzelt oder zu vielen vor; eine einzelne Cyste kann Faustgröße, in seltenen Fällen Mannskopfgröße erreichen (*Olshausen*). Mitunter findet man schon bei jugendlichen geschlechtsreifen Individuen beide Ovarien voller Cysten, die dann meist kirschgroß und kleiner sind und bläulich durchscheinen. Unter Schwund der Septen können kleinere Cysten zu großen konfluieren. Das Eierstocksgewebe wird bei Vorhandensein eines größeren hydropischen Follikels meist fibrös-atrophisch und in die Peripherie der Cyste gedrängt; eihaltige Follikel lassen sich in denselben aber hier und da noch finden.

Während die meisten annehmen, daß es sich bei den Follikularcysten um *eine entzündliche Exsudation* handelt, wofür oft auch deutliche Adhäsionen in der Umgebung und katarrhalische Veränderungen des Endometriums sprechen, hält *Pfannenstiel* nur *epithellose* Cysten für Follikelcysten, alle anderen für Neubildungen (Cystoma serosum simplex). — *v. Kahlden*

*) In einem Falle von *Neumann* soll eine kopfgroße Cyste jedoch Tausende von Eiern enthalten haben; hier läge also zugleich auch ein *Neubildungsprozeß* vor, nicht nur ein einfacher Hydrops, vorausgesetzt, daß es sich dabei nicht um Trugbilder in Gestalt eiähnlicher degenerierter (vakuolisierter) Zellen (s. S. 964 u. 967) handelte, was wohl der Fall war.

vertritt die Ansicht, daß es häufig *adenomatöse*, von Einsenkungen des Keimepithels abstammende Bildungen sind, die aus den S. 953 erwähnten kleincystischen Formen hervorgehen können, und vermutet, daß es sich bei dem Befund von ‚Eiern', den andere erhoben, um unvollkommen differenzierte, zellige, eiähnliche Gebilde handelte, die Eier vortäuschten. — *v. Franqué* beschreibt einen cystischen Hydrops folliculi mit Stieltorsion bei einem Neugeborenen.

Über das Verhältnis der Follikelcysten zu den *Tuboovarialcysten* s. S. 981.

Kleine Cystchen am und im Ovarium, an den Tuben und Ligamenta lata.

Walthard hat gezeigt, daß sowohl im *Ovarialepithel* (Oberflächenepithel des Ovariums), als auch im *Ovarialstroma* Gruppen oder Herde von Vorstufen von Oberflächenepithelien (s. S. 953) wie auch *Pflasterepithel-, Flimmer- und Becherzellanlagen* kongenital vorkommen und hat damit eine ganz plausible einheitliche Erklärung für die Genese vieler der so häufigen, viel umstrittenen *kleinen Cystenschläuche und Zellkonglomerate* gegeben, welche am und im *Ovarium* (worauf sich *Walthards* Untersuchungen speziell beziehen) und ferner in ähnlicher Weise und oft gleichzeitig auf der *Tube* und dem *Lig. latum*, bes. an dessen Hinterseite, und auch am Mesovarium sowie an der Ala vespertilionis beobachtet werden *). Diese Zellhäufchen, Schläuche und Cysten wurden zum Teil als Resultat einer Wucherung, echter Neubildung des Peritonealepithels (und des als gleichwertig betrachteten sog. Keimepithels an der Ovarialoberfläche) angesehen (*Pick*), wobei das cylindrische und plattkubische Epithel sich in Flimmerepithel umwandle und bei seiner Wucherung sowohl Cysten als auch flimmernde Adenokystome erzeuge; diese kleinen „rudimentären" Gebilde wären also im Prinzip den großen Flimmerpapillärkystomen der Ovarien gleichwertig. Nach dem Vorgang von *Fabricius* leitet *Schickele* die große Mehrzahl jener Cysten vom Keimepithel ab, welches unter dem Einfluß einer Entzündung vom Ovarium auf Tube und Ligamentum lat. herüberwuchern könne, und charakterisiert seine „Keimepithelcysten" als oberflächlich, direkt unt er der Serosa gelegen mit *geschichtetem Plattenepithel* und dünner, faseriger Wand. Übrigens führte schon *Fittig* Knötchen am Lig. latum und an den Tuben zum Teil auf embryonal hierher gelagertes „Keimepithel" zurück. *v. Franqué* beschrieb schon früher Herde von geschichtetem *Pflasterepithel* auf der Tube und auf der Unterfläche des Mesovariums und leitete sie vom *Peritonealepithel* ab (*Peritonealepithelcysten*). *R. Meyer* erklärt subseröse, zum Teil cystisch werdende und sehr verschiedene Arten von Epithel zeigende Epithelknötchen an Tuben und Lig. latum durch eine *entzündliche Wucherung des Oberflächenepithels* und behauptet — was freilich durch die Befunde *Walthards* schon widerlegt ist, daß sie am Ovarium nicht beobachtet seien; auch sah *Walthard* hier nie Zeichen von Entzündung. Beiläufig erwähnt sei, daß *Rossa* und *Pick* Cysten und Zellkonglomerate als *accessorische Nebennieren* in regressiver Metamorphose oder in Jugendstadien auffassen; das wurde allerdings von *Schickele* und *R. Meyer* entschieden abgelehnt. — Andere Cysten im Lig. latum und im Ovarium (im Hilus) sind *Epoophoroncysten* (s. S. 966).

Geschwülste des Ovariums.

I. Gutartige epitheliale Geschwülste.

Die häufigsten gutartigen epithelialen Neubildungen des Ovariums sind die **cystischen Adenome (Kystadenome),** welche ein- oder doppelseitig vorkommen und von ungemein verschiedener Größe sind.

Ganz selten wurden sogar Kystome von mehr als 50 Kilo beobachtet. In einem vom *Verf.* sezierten Fall (Fig. 551) betrug das schon selten hohe Gewicht des flüssigen Cysteninhaltes 93 Pfd. (Lit. bei *Idaszewski, Pfähler, Zacharias*). — Kystome kommen schon bei *Kindern* vor (Lit. bei *Howard Kelly, Wiel, Mac Gillivray*).

Reine, *solide Adenome* sind sehr selten (*Glockner, Pick*).

---

*) Vgl. auch bei Kystomen der Ovarien, S. 964 u. 965.

Die Geschwulst ist ein- oder vielkammerig. Die multilokulären Kystome sind viel häufiger wie die unilokulären. Die Kammern sind meist ungleich groß. Oft besteht eine Hauptcyste, in welche sich mehr oder weniger zahlreiche kleinere Cysten hineinwölben. Man unterscheidet nach dem äußeren Verhalten:

A. *Cystadenoma simplex* oder glandulare, meist multiloculare. Das Innere der Cysten ist im wesentlichen glatt. Der Inhalt ist meistens fadenziehend, pseudomucinhaltig. Die Geschwulst kann eine enorme Größe erreichen.

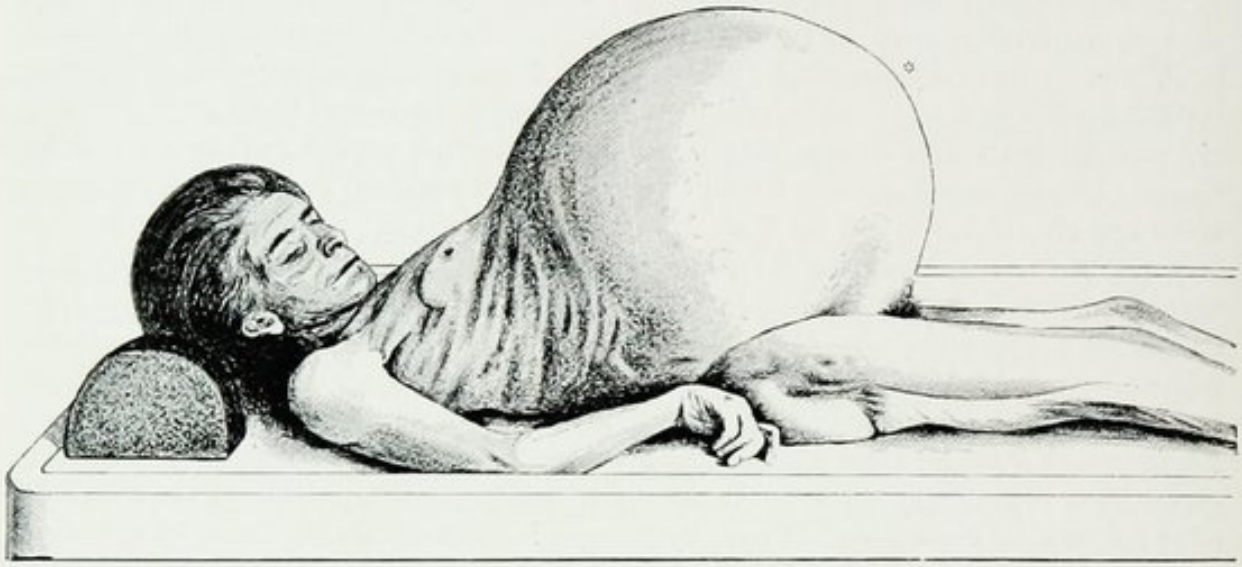

Fig. 551.

Enormes Cystadenoma simplex multiloculare des r. Ovariums. 59jähr. Frau mit hochgradigstem Marasmus (Gewicht mit Tumor 163 Pfd.), gestorben an Darmstenose. Körperlänge 139 cm. Leibesumfang 143 cm. Die dünnflüssige, grauweiße, opaleszierende, fadenziehende Flüssigkeit des Kystoms (46 L.) hatte ein Gewicht von 93 Pfd. Zwerchfellstand links 1. Intercostalraum, rechts 4. Rippe. *Nabelhöhe. Beob. aus Basel.

B. *Cystadenoma papilliferum.* Meistens ist die Geschwulst mehrkammerig; an der inneren Oberfläche erheben sich verzweigte Papillen mit einem Überzug von Epithel. Die Geschwülste sind meist kindskopf- bis mannskopfgroß. Je größer die Cysten, um so weniger papilläre Wucherungen sitzen an der Innenfläche. — In naher Beziehung zum Cystadenoma papilliferum steht das gewöhnlich als *solider* Tumor bezeichnete *Oberflächenpapillom* (C) des *Ovariums.*

A. Cystadenoma (Cystoma) simplex.

Es ist die häufigste Form cystischer Eierstocksgeschwülste und in seinem makroskopischen Verhalten sehr wechselnd. Es kommen ganz kleine bis ungeheuer große Tumoren vor. So lange die Geschwülste keine exzessive Größe erreichen, ist die Oberfläche meist buckelig; ganz große sind mehr kugelig abgerundet. Am häufigsten ist die ganze Geschwulst, wie man nach dem Durchschneiden sieht, aus Cysten zusammengesetzt, wobei meist eine oder mehrere Hauptcysten bestehen, in deren Wand viele kleinere sitzen, die sich in das Lumen der größeren vorwölben. Wo viele, ziemlich gleichmäßige, kleine Cysten zusammenliegen, wird die Konsistenz derber, und der Durchschnitt erscheint wabenartig. Die *Wand* von großen, alten Säcken ist derb, fibrös; an jüngeren ist sie durchsichtig dünn und besteht aus weichem, zellreichem Schleimgewebe.

Innen sind die Cysten in der Regel glatt und *mit einer einfachen Schicht Cylinderepithel ausgekleidet.* Die *Epithelien* sind hoch, ähnlich wie Darmepithelien; sie sind in den peripheren Teilen glasig, in der Nähe des *Kerns*, der stets *an der Basis* liegt, etwas granuliert. In alten, großen Säcken kann das auskleidende Epithel zuweilen abgeplattet sein. (Auch Flimmerepithelien sollen hier vorkommen können.) Die Tube kann lang ausgezogen und hypertrophisch sein.

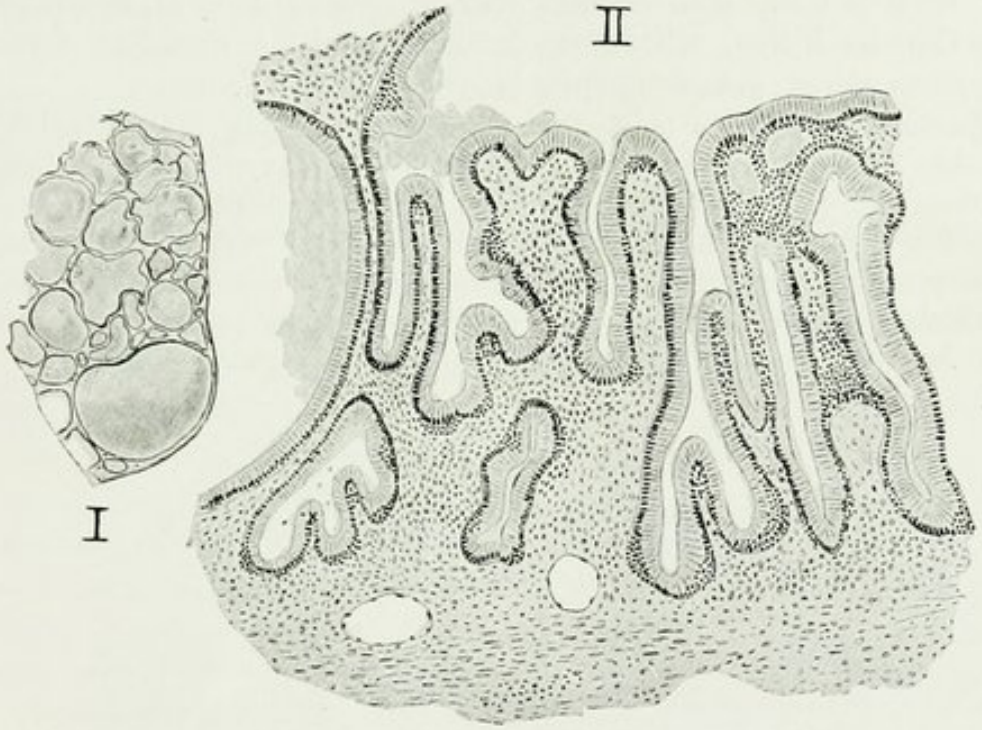

Fig. 552 u. 553.

I Stückchen von einem multiloculären **Cystadenoma simplex ovarii** mit dickem, gallertartigem Inhalt. Nat. Gr.

II **Cystadenoma simplex multiloculare ovarii.** Schnitt aus der Wand einer großen Cyste. Drüsenschlauchähnliche Einsenkungen sowie drüsige, tief im Stroma liegende Gebilde. Cylinderepithel mit grundständigen Kernen; hier und da sind die Kerne flächenhaft getroffen. Starke Vergr.

Der **Cysteninhalt** ist von sehr verschiedener *Konsistenz*, am häufigsten zähflüssig, fadenziehend, selten dick, schneidbar fest, in anderen Fällen dünn wie Schleim oder fast serös. Entsprechend ist der Gehalt an Pseudomucin verschieden. Selten ist der Cysteninhalt blutig oder trüb, wie eitrig. Die *Farbe variiert* gleichfalls sehr, bald ist sie glasig oder wasserklar, häufig opaleszierend, ein andermal trübgrau oder trübgelb oder durch Blutfarbstoff rot oder bräunlich gefärbt und undurchsichtig. Häufig sieht man trübe gelbe Flecken und Streifen in der zähen Flüssigkeit und findet mikroskopisch fettig degenerierte Epithelien und Leukocyten und kolloid degenerierte Epithelien. — *Die Epithelien sezernieren den Cysteninhalt*, wobei das Bild der Becherzellen oder kugeliger Zellen mit schleimgefüllten Vakuolen auftreten kann. Der Cysteninhalt ist zum Teil auch ein Degenerationsprodukt von Epithelien und Leukocyten, und ferner kann auch eine *Transsudation* eiweißhaltiger Flüssigkeit aus den Gefäßen der Wand zu dem Cysteninhalt beitragen. Bei venöser Stauung kann der Anteil des Transsudates eventuell bedeutender werden.

Sehr häufig erkennt man an der Wand der Kystome mit bloßem Auge kleine Grübchen und Unebenheiten, die sich mikroskopisch als drüsenschlauchartige Einsenkungen mit Abschnürungen von Hohlräumen, den Anfängen von jüngsten Cysten, darstellen. Durch Zunahme der Flüssigkeit und Schwund der Septen

können sich die Cystchen vergrößern, so daß sie mehr oder weniger in die großen Nachbarcysten hineinragen. Durch neue Drüseneinsenkungen und Abschnürungen in den Cystenwänden und Ausdehnung durch das Sekret der Zellen entstehen immer neue Cysten; durch Schwund der Scheidewände infolge zunehmenden Druckes konfluieren sie zu größeren Cysten. — Zuweilen liegen drüsig-cystische Bildungen so reichlich beieinander, daß man fast den Eindruck eines soliden Gewebes hat. Man erkennt aber in dem weißlichen, markigen, feinporösen Gewebe kleine, sehr unregelmäßig gestaltete alveoläre Spalträume, die mit einer zähen, grauweißlichen Masse gefüllt sind.

Mikroskopisch sieht man in Kystomen letzterer Art häufig von den Scheidewänden aus zahlreiche Kämme und Falten, ähnlich wie Papillen, in die cystischen Spalträume hineinragen. Dieses sind, wie schon *Waldeyer* hervorhob und Serienschnitte lehren (*Saxer*), gewöhnlich keine echten papillären Auswüchse, die den ursprünglich vorhandenen Hohlraum ausfüllen, sondern nur leistenförmige Vorsprünge, resp. Septen, Faltungen (Kämme) der ganzen Wand. *Glockner* hebt als Charakteristikum dieser *pseudo-papillären Kystome* das verschieden reichliche Auftreten fester Partien zwischen den Cysten hervor. Das deckt sich also mit unserer Darstellung.

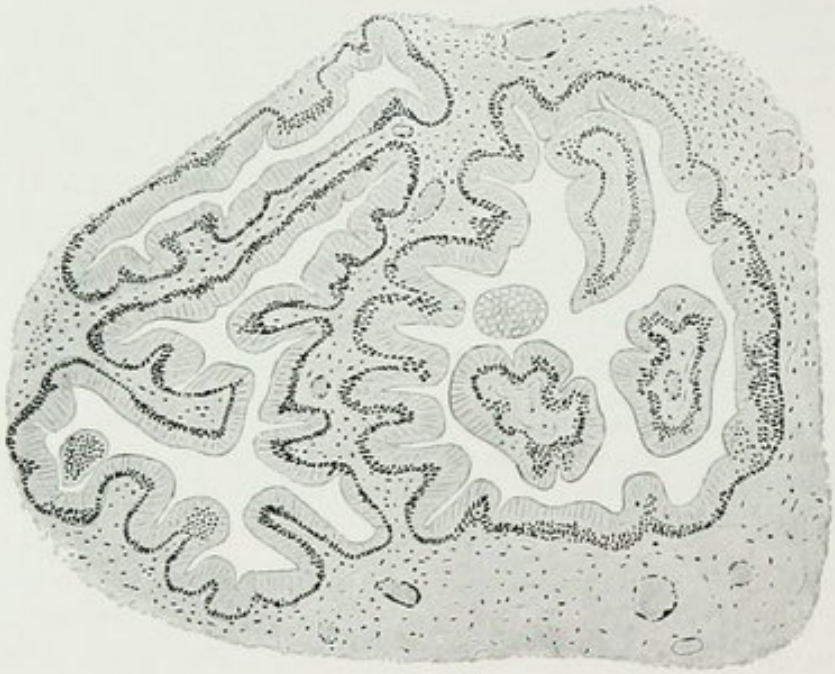

Fig. 554.

Dichtere Stelle mit *echter Papillenbildung* aus einem gewöhnlich aussehenden mannskopfgroßen **multiloculären Cystadenoma glandulare** von einem 19jähr. Mädchen; angeblich seit $^3/_4$ Jahren bestehend, in den letzten Monaten schneller gewachsen. Operiert und *Verf.* übersandt von Dr. *Methner*-Breslau. Sehr deutlich sind die beiden Papillen, die auf dem Querschnitt getroffen und frei im Lumen des rechts gelegenen Hohlraums liegen; in demselben Raum ein Flächenschnitt durch die Epithelien (Kerne nicht getroffen) einer Papillenkuppe. Starke Vergrößerung.

Es kommen aber auch, wie bereits *Olshausen* erwähnt, **glanduläre Kystome mit echter Papillenbildung** vor; bei diesen sieht man an eingebetteten Präparaten auf dem Querschnitt getroffene, scheinbar isoliert liegende, rundliche oder ovale Figuren *rings von Epithel umgeben und mit dem Stroma im Centrum*; dazu muß man, wenn das den Querschnitten richtiger papillärer Wucherungen entsprechen soll, durch Serien nachweisen, daß es sich um wirkliche, frei in den Hohlraum ragende Papillenstöcke und nicht etwa nur um den Querschnitt von Septen handelt, welche die Höhle durchziehen und denen ringsum Epithel aufsitzt (Fig. 554).

In der Mehrzahl der Fälle entstehen keine makroskopischen Vegetationen und nur selten ein blumenkohlartiges Aussehen. Man kann diese Geschwülste, welche *von Velits* als Unterart des Cystoma simplex bezeichnet, auch *papilläre Pseudomucinkystome* (*Pfannenstiel*) nennen. Sie haben wie die papillären Flimmerepithelkystome (s. unten) die Neigung, *doppelseitig* aufzutreten. — Selten bilden sich *Papillen an der Cystenaußenfläche*, und dann können durch *Implantation* losgelöster Zellen peritoneale Metastasen entstehen, die geschlossene Kystome darstellen (ähnliche *Metastasen* gibt es beim Flimmerepithelkystom — S. 562). Sonst verhalten sie sich aber ganz wie das gewöhnliche Cystadenoma simplex, d. h. verlaufen, ohne viel Beschwerden zu machen (ohne Ascites) und sind absolut gutartig, machen keine entfernten, echten Metastasen und unterscheiden sich also deutlich von dem *papillären Flimmerepithelkystom*, das man, als das häufigste papilläre Ovarialkystom, auch schlechthin *papilläres Kystadenom* nennt.

B. Cystadenoma papilliferum oder papillare (Flimmerpapillärkystom.)

Diese Geschwülste sind meist von langsamem Wachstum, nur von mäßiger Größe, erreichen niemals die Volumina, wie sie bei den glandulären Kystomen so häufig sind (*Olshausen*). Doch kann man bis mannskopfgroße Säcke sehen. Hier entstehen an der Innenwand der Cysten der ein- oder meist mehrkammerigen Geschwulst stellenweise echte, mit Epithel, das Flimmerhärchen trägt, überzogene und aus einem gefäßreichen, weichen, zellarmen Bindegewebsstock bestehende Papillen (Fig. 556). Dieselben wuchern in das Cystenlumen hinein und sind von warziger, zottiger oder dendritischer Gestalt. Hierdurch wird der anfangs nur mit Flüssigkeit gefüllte Raum mehr oder weniger stark mit gefäßreichen rötlichen oder weißen, körnigen oder samtähnlichen oder blumenkohlartigen, kleinsten bis apfelgroßen Geschwulstmassen angefüllt (Fig. 555). Je größer die Cyste ist, desto sicherer trifft man, wie *Olshausen* hervorhebt, einen großen Teil ihrer Wandungen glatt und nur einen kleinen Teil mit Papillen bedeckt an. Die papillären Wucherungen durchbrechen oft die Wände der Nebencysten oder die Hauptwand, trotzdem diese meist erheblich dicker und fester sind als bei den einfachen Kystadenomen. Es ragen dann blumenkohlartige, mit breitem oder dünnem Stiel aufsitzende Massen frei in die Bauchhöhle. Auch können gleichzeitig selbständige, papilläre Wucherungen an der Oberfläche auftreten (Oberflächenpapillome). In $^3/_4$ der Fälle sind die Geschwülste *doppelseitig* und in der großen Mehrzahl der Fälle extraperitoneal resp. zwischen den Blättern des

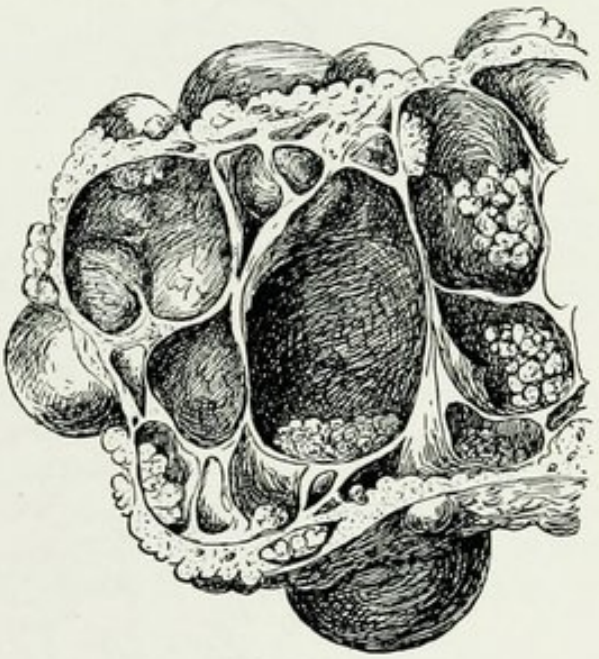

Fig. 555.

Stück vom Durchschnitt eines **Cystadenoma papilliferum ovarii** (Flimmerpapillärkystom) mit papillären Wucherungen an der Oberfläche, von einer 62jähr. Frau; doppelseitig. Der einschichtige Cylinderepithelbelag war mit Wimpern versehen. Operiert und dem *Verf.* übersandt von Dr. *Methner*-Breslau. $^2/_3$ nat. Gr.

Lig. latum (*intraligamentär*) entwickelt, sind also meist vom Bauchfell überzogen. Durch ihren Sitz erzeugen sie Drucksymptome. Der Cysteninhalt ist meist dünnflüssiges Transsudat, *serös* oder nur wenig fadenziehend und enthält dann etwas Pseudomucin. Sehr häufig trifft man in papillären Kystomen Kalkkörner, sog. *Psammomkörper*, während das in einfachen Kystadenomen sehr selten ist. Die Papillen können sich stellenweise wie Sandkörner anfühlen.

Die **Psammomkörper** (*Corpora arenacea*), aus kohlensaurem Kalk und einer organischen Grundlage bestehend, sind koncentrisch geschichtet oder maulbeerförmig oder ganz unregelmäßige Schollenhaufen, die sowohl im Bindegewebe der Cystenwand wie in dem der Papillen liegen (Fig. XII auf Taf. II im Anhang; vgl. auch bei Dura).

Das **Epithel der Papillen** ist zwar im allgemeinen cylindrisch, aber, wie auch *Olshausen* u. a. hervorheben, sehr verschiedenartig, teils flimmernd und hoch, teils flimmerlos und niedriger; die Kerne sind relativ viel größer als bei dem Cystadenoma simplex und liegen mehr in der Mitte, nicht an der Basis der Zellen wie bei jenen.

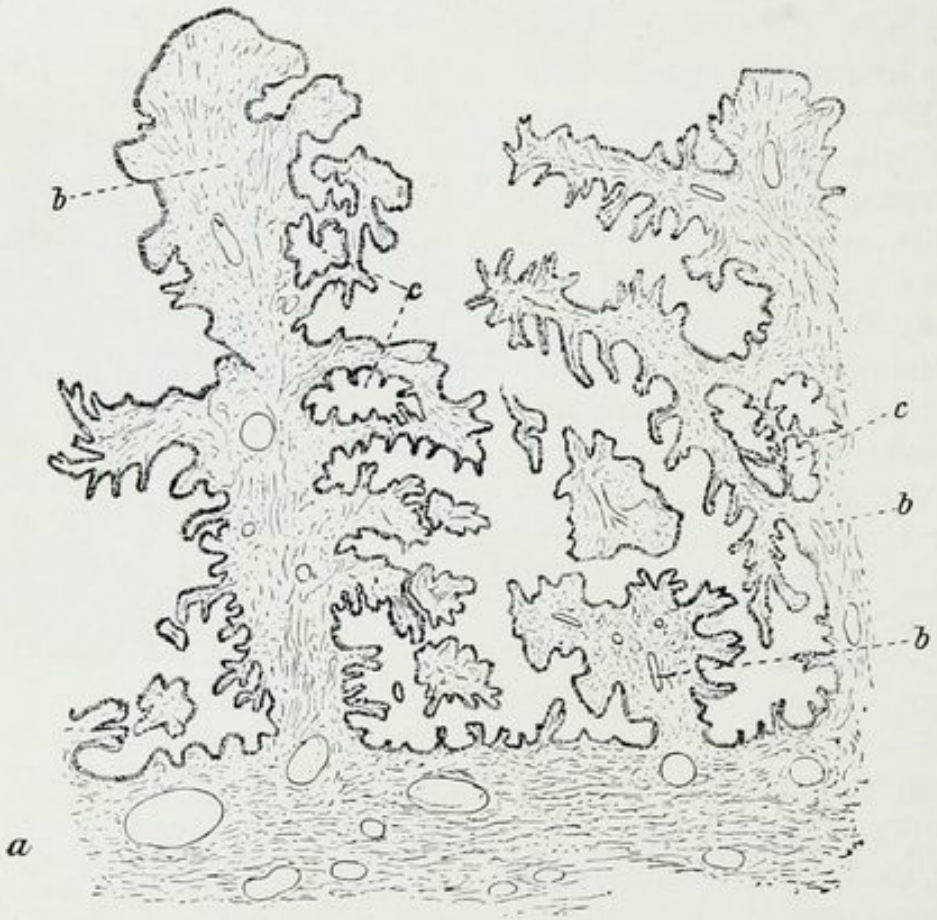

Fig. 556.

Von einem mehrkammerigen Kystom, **Cystadenoma papilliferum ovarii;** in Celloidin eingebettet. *a* Stück von einem Septum. *b* Stroma größerer, mit zahlreichen Ästen versehener und mit Cylinderepithel überzogener Papillen. *c* Durchschnitte von Epitheleinsenkungen. Hier und da Gefäße im Septum und Papillenstroma. Zwischen den Papillen liegen einige Querschnitte von (scheinbar freien) Papillen. Mittl. Vergr.

Die **Entstehung der Papillen** ist hier ebensowenig wie bei spitzen Condylomen (S. 945) und anderen papillären epithelialen Geschwülsten auf das Bindegewebe, sondern *auf das Epithel* als das *treibende Element* zurückzuführen. Die wuchernden Epithelien können sich in der Breite nicht ausdehnen, sondern drängen nach oben und nach unten. Sie können sich aufeinander

türmen oder auch, ohne daß dies geschieht, das Stroma, in das dann Gefäße hineinwachsen, mit in die Höhe ziehen; durch Verwachsung können röhrenartige Lumina entstehen; oder sie wuchern in die Tiefe, und es werden Papillen abgefurcht nach der Art, wie sie *Frommel* für das Oberflächenpapillom zeigte (S. 965). Oft erfolgen Metastasen oder, richtiger gesagt, **Implantationen** von Geschwulstteilchen **innerhalb der Bauchhöhle** (S. 562). Es kann dann *Ascites*, nicht selten von blutiger Beschaffenheit folgen. Bei diffuser Ausbreitung der Aussaat ist *Ascites* sogar die Regel.

Unterscheidung der einfachen von den carcinomatösen Papillärkystomen (Cystocarcinoma papillare).

Im **makroskopischen** *Verhalten* zeigen diese *multilokulären cystischen Geschwülste* mancherlei Übereinstimmung, vor allem in den exquisit zottigen Teilen der Geschwulst. Ferner haben

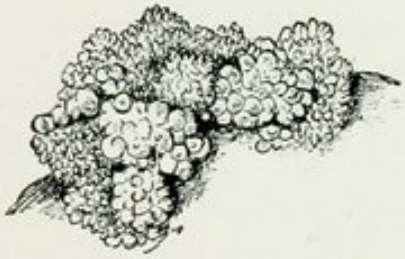

Fig. 557.

Fig. 558.

Fig. 557. **Cystadenoma papilliferum ovarii (psammosum).** Stück von der Oberfläche. Nat. Gr.
Fig. 558. Von einem **Cystocarcinoma ovarii papillare.** 3 verschiedene Stellen mit ganz verschiedenem Epithel. *a* kleine, zum Teil mehrschichtige, *b* lange, cylindrische Zellen mit großen Kernen, *c* ganz polymorphe Zellen, sehr unregelmäßig mehrschichtig. Starke Vergr.

beide die ausgesprochene Neigung zu *doppelseitiger Entwicklung* und zur *Bildung von Psammomkörpern*; letztere trifft man in papillären Cystocarcinomen allerdings meist viel reichlicher an. Die *Carcinome zeichnen sich aber aus*: durch ihr schnelles Wachstum, die Bildung echter Metastasen auf dem Blut- und Lymphweg, sowie durch den sie begleitenden massenhaften Ascites. Auf dem Durchschnitt durch ein carcinomatöses Papillärkystom erkennt man sowohl in den ausgesprochen zottigen Teilen, wie auch in den Septen häufig hier und da *solide*, *markige oder*

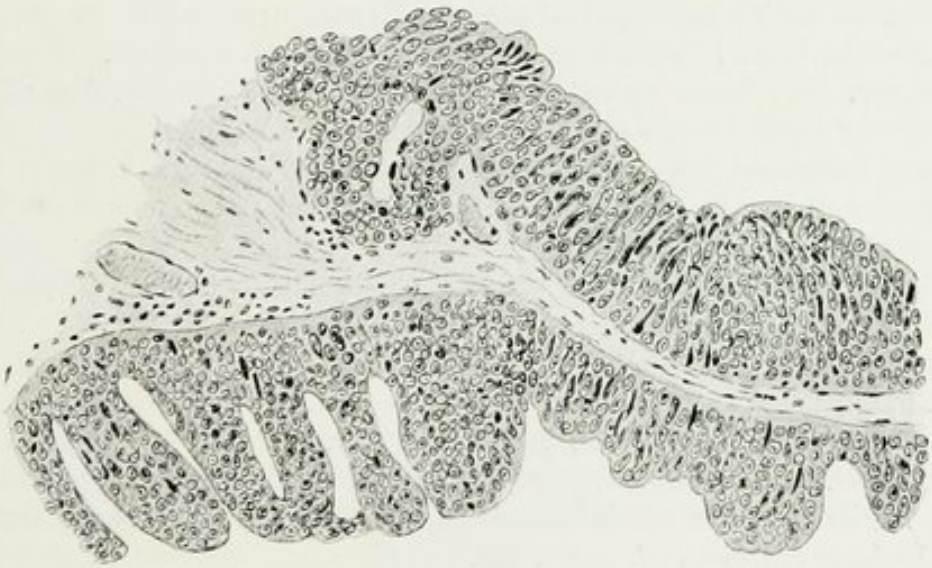

Fig. 559.

Aus einem **papillären Ovarialcarcinom** einer 45j. Virgo. Dicker drüsenartig durchbrochener und gewundener polymorphzelliger Epithelbelag auf zartem fibrösem Grundstock. St. Vergr.

breiige, weiße Stellen, die oft schon makroskopisch alveolär gebaut sind. **Mikroskopisch** findet man beim Carcinom fast stets hier und da außerhalb der Zotten in derberen, soliden Partien neben typischen adenomatösen Stellen deutlichen *Adenocarcinombau*, der sogar, wenn auch sehr en miniature, *papillären Charakter* haben kann, dann aber auch Stellen, wo *solide Krebsnester* wie beim Carcinoma solidum simplex oder medullare zu sehen sind. — Was **die Zotten selbst** betrifft, so ist beim Carcinom die *Polymorphie der die Papillen bedeckenden Epithelien, die Ungleichmäßigkeit in Gestalt, Größe und Gruppierung der Epithelien* und *Anzahl ihrer Schichten* wie bei allen papillären Carcinomen *die denkbar größte* (s. Blase S. 885; Uterus S. 1034). Bilder von so total verschiedenem Charakter, wie in Fig. 558 *a*, *b*, *c* wiedergegeben sind, entstammen ein und demselben Schnitt; man möchte sie für ganz verschiedenen Geschwülsten angehörig taxieren, und doch ist damit die Mannigfaltigkeit lange nicht erschöpft. *Mehrschichtigkeit ganz multiformer Zellen*, die teilweise selbst an Plattenepithelien erinnern können und sich auch bei den Färbungen different verhalten, ist *unzweifelhaft carcinomatös*; dagegen darf man Mehrschichtigkeit annähernd gleichartiger Zellen nur als Zeichen einer üppigen Epithelproduktion ansehen. — Mitunter sieht man bei carcinomatösen Papillärkystomen auf dem Grundstock der Papillen einen äußerst dicken, *drüsenartig durchbrochenen, wie aus Windungen zusammengesetzten, vielschichtigen Zellbelag* (s. Fig. 559). *Martin* hat diese Form (die er an der Tube sah) *Carcinoma gyriforme* genannt.

Sekundäre Veränderungen an Kystadenomen.

Verfettung von Epithelien und Leukocyten im Cysteninhalt und in der Wand. Man findet im gelblichen Cysteninhalt Fettkörnchen, Fettkörnchenzellen und Cholesterin.

Blutungen sind nicht selten (Lit. bei *O. Schäffer*); hämorrhagische Infarcierung s. S. 963 bei Stieltorsion.

Entzündungen der Wand mit **Eiterung** (eitrige Exsudation aus der Wand) **oder Vereiterung** und **Verjauchung** kommen nach direktem Import von Eiterung oder Verjauchung erregenden Bakterien durch Punktion vor, aber auch hämatogen (so in seltenen Fällen nach Typhus [s. S. 511], dann bei Sepsis) oder durch Einschleppung auf dem Venenweg, z. B. von der infizierten Placentarstelle aus, oder auf dem Lymphweg von einem infizierten Beckenorgan oder durch kontinuierliches Übergreifen einer Peritonitis, oder auf dem Wege von Darmadhäsionen (vgl. *Mangold*) vom anliegenden Darm aus. *Perforation* kann folgen, und zwar in den Mastdarm oder in andere Darmteile, sehr selten in die Blase, Vagina oder durch die äußere Haut. Das kann, wie auch *Verf.* in einem seltenen Falle sah, selbst durch eine einfache Druckatrophie, die das Kystom bewirkt, hervorgerufen werden; jener Fall mit Perforation in die Blase, Rectum, Flexur, Ileum wurde von *H. Martin* (Lit.) publiziert.

Verkalkung. Es kommen die schon erwähnten Psammomkörper vor, ferner Verkalkung von Zellen an der Cystenwand, sowie Kalkinfiltration in der Wand.

Spontane Perforation ohne Entzündung; erfolgt sie in die Bauchhöhle, so kommt es zur Bildung eines diffusen Pseudomyxoms oder von geschlossenen Cysten oder von Papillomen (s. bei Peritoneum S. 562).

Tuberkulöse Infektion wurde in seltenen Fällen beobachtet (s. Lit. bei *Schottländer, Wechsberg, Prüsmann, Tusini, Garkisch*, Lit.).

Umwandlungen in maligne Geschwülste. Zuweilen kann das Stroma *sarcomatös* werden. In anderen Fällen findet ein Übergang in *Carcinom* statt. Diese carcinomatöse Entartung kommt bei einfachen und papillären Kystadenomen vor. Mitunter ist nur ein kleiner Teil einer großen Geschwulst krebsig geworden, den man eventuell übersehen kann, und dennoch findet man bereits Metastasen in inneren Organen (Lymphdrüsen, Leber, Knochen usw.). Vergl. die Beobachtung des *Verf.* auf S. 968.

Stieltorsionen und deren Folgen. Das Wachstum der Ovarialkystome erfolgt entweder nach dem Hilus ovarii zu, und dann wird es intraligamentär, oder es erfolgt frei in die Bauchhöhle, und dann entwickelt sich ein *Stiel*, der aus dem Lig. ovarii, dem Lig. latum und zu-

weilen auch aus der meist hypertrophischen Tube besteht. Ist der Tumor aus dem Becken herausgewachsen und, was zunächst meist der Fall ist, beweglich, so finden spiralige *Stieltorsionen* statt. Die typische Torsionsform ist nach *Küstner* so, daß links eine rechtsläufige, rechts eine linksläufige Spirale gedreht ist (um 180, 360° und mehr). Andere vermißten jede Gesetzmäßigkeit für den Drehungsvorgang (*Goldberg*). Infolge der Torsion der im Stiel enthaltenen Blutgefäße kann totale Anämie und *Nekrose* oder *venöse*, von *Blutungen* in das Kystom gefolgte *Hyperämie* herbeigeführt werden. Kommen Eitererreger hinzu (durch die Darmwand?), so kann *Eiterung* und *Verjauchung* des Tumors eintreten. Meist finden sich ausgedehnte peritonitische Adhäsionen bei der Torsion. — Der Tod kann durch Autointoxikation und Nephritis erfolgen (vgl. *Bröse*).

Verwachsungen mit Nachbarteilen (vor allem mit dem parietalen Peritoneum und dem Netz) finden sich in der Regel bei sehr großen, alten Tumoren (so z. B. im Fall Fig. 551).

C. Das Oberflächenpapillom.

Oben (S. 959) wurde erwähnt, daß bei einem papillären Kystadenom nicht selten ein Durchwachsen von Papillen durch die Wand der Cysten an die äußere Oberfläche der Geschwulst vorkommt. Im Gegensatz hierzu beginnt bei der Geschwulst, die man schlechthin als Oberflächenpapillom des Ovariums bezeichnet, die Papillenbildung primär an der Oberfläche, meist zugleich an beiden Ovarien, und die Geschwulst wächst frei in die Bauchhöhle hinein. Man sieht eine große Menge äußerst feiner, gefäßreicher Papillen und Papillenaggregate von blumenkohlartigem Aussehen. Dieselben erinnern mitunter an die Zottengeschwülste der Blase. Sind die Ovarien dicht mit pelzigen Zotten besetzt, so werden sie in eine weiche, rote, gewöhnlich nur bis kinderfaustgroße Geschwulst verwandelt. Auf dem Durchschnitt erkennt man das durch die Albuginea scharf abgegrenzte Ovarium entweder nicht verändert oder verkleinert oder vergrößert, nicht selten von Cysten durchsetzt. Auch hier kommt Bildung von Psammomkörpern vor.

Die Oberflächenpapillome machen stets starken *Ascites* und können zu *Implantationen* auf dem Peritoneum (s. S. 562) führen. — Betreffs der Histogenese s. S. 965.

Histogenese der einfachen und papillären Kystadenome des Ovariums.

Vielfältig sind die Versuche einer histogenetischen Deutung der Ovarialkystome. Doch förderte erst die jüngste Zeit darüber Ansichten zutage, welche vielleicht eine befriedigendere Erklärung zu geben geeignet sind.

Nach *Klebs* und *Waldeyer* nehmen die glandulären Kystome ihren Ausgang von den **Pflügerschen Schläuchen (1),** jenen soliden Einsenkungen des cylindrischen Keimepithels, welche die embryonalen Vorläufer der *Graaf*schen Follikel darstellen. Diese soliden Einsenkungen sollen analog dem Bildungsmodus der Graafschen Follikel unter Sekretion von seiten der epithelialen Zellen zu *Cysten* (Kystadenomen) werden, was meistens an vielen Zellen gleichzeitig geschieht. — Senkt sich das Epithel dieser Cysten — also genetisch Keimepithel — in das umgebende Bindegewebe schlauchartig ein, schließen sich die drüsigen Bildungen gegen den Hohlraum der Hauptcyste ab und werden sie durch Sekret ausgedehnt, so können neue Cysten entstehen, und dieser Vorgang der epithelialen Einstülpung kann sich immerfort wiederholen. Bei dem Wachsen der Cysten durch Sekretion von seiten der Wandzellen und Transsudation von seiten der Blutgefäße der Wand kann hier und da Verdünnung und Schwund der Zwischenwände eintreten.

Diese Auffassung ist dann mit der Zeit vielfach modifiziert worden. — Da man jetzt annimmt, daß sog. Pflügersche Schläuche sich postembryonal nicht mehr entwickeln (*Waldeyer*), konnten diese, so schloß man, nicht den Ausgangspunkt für eine in späterer Zeit ein-

tretende Geschwulstbildung abgeben. Es wurde daher vielfach das **Keimepithel (2)** *als Ausgangspunkt aller epithelialen Neubildungen des Ovariums* angesprochen. Einsenkungen des Keimepithels in das Stroma nimmt man statt der Pflügerschen Schläuche als Ausgangspunkt an und erklärt so die **Genese der einfachen Kystome.** Hatte *Waldeyer* bereits an Ovarien älterer Frauen den Zusammenhang kleiner Cysten mit dem oberflächlichen Ovarialepithel nachgewiesen, so machte *Nagel* auf die Häufigkeit von Epitheleinsenkungen und kleinen Cysten an der Oberfläche chronisch entzündeter Ovarien aufmerksam und war früher geneigt, alle epithelialen Neubildungen des Ovariums auf solche Einsenkungen, welche stets die Folge chronisch-entzündlicher Prozesse des Ovariums seien, zurückzuführen. — Für die Erklärung der **Genese der Flimmerepithelkystome** legte man großen Wert auf den Befund, daß das Keimepithel unter pathologischen Verhältnissen einen Cilienbesatz erhalten kann (*Flaischlen*). Es wurden dann auch *schlauchförmige Einsenkungen des Keimepithels in das Stroma* und ihr Zusammenhang mit *Flimmerepithelcysten* gefunden (*Malassez, de Sinéty, Flaischlen, Coblenz*), und auch der direkte Zusammenhang von flimmerndem Keimepithel mit dem flimmernden Cystenepithel wurde, freilich nur an minimalsten Cystchen, konstatiert (*Pfannenstiel*). Eine überzeugende Vorstellung von der Entstehung einer proliferierenden adenomatösen Geschwulst vermögen uns aber solche Bilder wohl nicht zu vermitteln.

Ferner wurde die Möglichkeit erwogen, daß auch die Granulosazellen der **Graafschen Follikel (3)** den Ausgangspunkt für die Entwicklung von Flimmerpapillärkystomen abgeben könnten, wie das *Marchand, v. Velits* u. a. annahmen; stammen doch die Granulosazellen, ebenso wie die Eizellen, in letzter Linie auch vom Keimepithel. Ferner sei daran erinnert, daß bei gewissen Tieren Keimepithel und Granulosazellen flimmern. Angesichts von Beobachtungen wie denen *v. Velits*, welcher erweiterte Graafsche Follikel nachwies, deren Granulosaepithel flimmerte, und in denen das zugrunde gehende Ei noch zu finden war, könnte man bei dem *Flimmerepithelkystom auch an die Möglichkeit der Entstehung aus Graaf*schen *Follikeln* denken. Eine Reihe von Autoren nimmt übrigens auch für das *Cystadenoma simplex* die Entstehung aus Graafschen Follikeln an, was nach dem Befund von *Eiern* in jungen Cysten von Cystadenomen (*Steffeck*) auch vollkommen berechtigt erscheinen möchte; freilich wurden diese sog. Eier von anderen als Trugbilder, *eiähnlich aussehende*, unter Vakuolenbildung und Protoplasmaverflüssigung degenerierte *Zellen* bezeichnet (vgl. *Wendeler, Bandler*). Auch *Pfannenstiel* nimmt für die *Pseudomucinkystome* die Entstehung aus dem Follikelepithel an; doch hat bisher niemand den Übergang von Follikelepithelien in die Epithelien der mit Becherzellen versehenen Drüsenschläuche gesehen.

Man hat auch versucht, die früher schon für die Flimmerpapillärkystome ausgesprochene Annahme, daß die Kystome des Eierstocks auf **Reste der Urniere (4)** zurückzuführen seien, neu zu begründen (vgl. *Nagel, v. Recklinghausen, Bandler* u. a.). In diesem Sinne war der Befund von epoophoralen Schläuchen im Ovarialgewebe (s. das folg. Kapitel) von Wichtigkeit. Doch hat *v. Franqué*, der einen der schönsten Fälle beobachtete, wo die Urnierenreste im Ovarium ganz besonders weit verbreitet waren, sich durchaus negativ über die Wahrscheinlichkeit einer kystadenomatösen Geschwulstbildung aus solchen Urnierenresten ausgesprochen. Es kommt nur zu cystischer Dilatation, wobei das Epithel platt wird.

(5) Kongenitale Zellanlagen (Platten-, Flimmer-, Becherzellen) im Ovarium und *deren Beziehung zu einfachen Cysten und den proliferierenden Adenokystomen.* Hatte schon *Waldeyer* die Vermutung ausgesprochen, daß die Becherzellen der Kystadenome aus Epithelballen und -schläuchen entständen, welche sich von Anfang an zu Kystomen und nicht zu Follikeln entwickelten, so äußerte *Burckhard* zuerst den Gedanken, daß bei der Weiterentwicklung des Schlauches zur Cyste *auch eine Anlagemißbildung des Bindegewebes* und der glatten Muskulatur des Ovariums eine Rolle spiele, und er konnte bei multilokulären Ovarialkystomen ein von normalem Ovarialstroma differentes Stroma konstatieren. Das bestätigen die Untersuchungen von *Walthard*, welche wohl geeignet sind, die Entstehung der proliferierenden

Flimmerzellen- und Becherzellenadenome in befriedigenderer Weise zu erklären, als das bisher der Fall war, und durch welche die Bedeutung vieler älterer Angaben, besonders derjenigen, welche sich auf die ‚Einsenkungen' des ‚Keimepithels' beziehen und zur Erklärung der Kystome genügen sollten, eine recht wesentliche Reduktion erfährt. *Walthard* konnte nämlich einmal zwischen den *Oberflächenepithelien* und im *Stroma* kleine *Gruppen* von *Zellen* nachweisen, welche er als *Vorstufen von Oberflächenepithelien* ansieht, und welche zu Schläuchen auswachsend und zu Cysten dilatiert mitunter das Bild der *kleincystischen Degeneration* bedingen können (vgl. S. 953). Ferner fand er im *Oberflächenepithel* und im *Stroma Plattenepithelherde*, aus denen kleine *Cysten* hervorgehen können (vgl. 955). Weiterhin gelang aber auch der Nachweis von *Flimmerzellinseln im Oberflächenepithel* und *im Stroma* ohne Übergänge zum Oberflächenepithel; von beiden gehen selbständig *Schläuche* und *Flimmerepithelcysten* aus. Analog fanden sich *Becherzellherde*, von denen aus *Schläuche* und *Cysten* entstehen. Von besonderem Interesse aber ist es ferner, daß je nach dem *Stroma*, welches diese Flimmerepithel- oder Becherzellen-Schläuche und Cysten umgibt, ein sehr verschiedenes Verhalten resultiert. Liegen sie im *typischen Ovarialstroma*, so zeigen sie früher oder später *Degenerationserscheinungen*. Ist dagegen das *Stroma* resp. die *Wand* der Schläuche *different* (kernreicher) *gegenüber dem Ovarialstroma, so ist die Bedingung zur Entwicklung einer stärkeren Wucherung* gegeben. Es gibt also im Ovarium *kongenitale Zellanlagen* (*Pflaster-*, *Flimmer-*, *Becherzellen*), welche sowohl den Ausgangspunkt von *vergänglichen Schlauchen und Cysten* im Innern oder in Verbindung mit der Oberfläche oder an letzterer abgeben können, — als auch zur Bildung von *proliferierenden Flimmerzell- oder Becherzell-Adenomen resp. -Kystadenomen* führen, in welchem Falle dann das *Schlauchstroma nachweislich different vom Ovarialstroma und in hohem Grade proliferationsfähig ist*.

Das **Oberflächenpapillom** führt man besonders gestützt auf Untersuchungen von *Frommel* auf das *Keimepithel* zurück. Spalt- oder grubenartige, hier und da auch als Drüsenschläuche imponierende, sich weiter ausbuchtende Einsenkungen erfolgen vom cilientragenden Epithel der Oberfläche aus in das Stroma. (*Coblenz* nennt die Einsenkungen Adenomschläuche.) Dadurch werden Papillen abgefurcht, welche dann allmählich stärker vaskularisiert werden und sich als Zöttchen oder Bäumchen aus den Spalträumen erheben. (Lit. bei *Williams*.)

R. Meyer behauptet, sog. primäre Oberflächenpapillome seien immer geplatzte Kystome.

Anhang: Parovarialcysten — besser **Epoophoroncysten.**

Das **Epoophoron** (*Waldeyer*) oder *Parovarium* ist ein kammartiger Körper, welcher zwischen Ovarium und Tube, nahe der Fimbria ovarica liegt und zwischen die Platten des Ligamentum latum eingebettet ist (S. 902). Es ist ein Rest des *vorderen* (*oberen*) *Abschnittes* (des Sexualteils) des *Wolff*schen *Körpers*. Histologisch setzt es sich zusammen aus blind endenden, mit *Flimmerepithel* (nur partiell) ausgekleideten *Kanälchen* mit aus cytogenem oder spindelzelligem Gewebe bestehender, nach manchen auch mit Muskelfasern versehener Wand (s. unten). Dieselben können gelegentlich gerade im Eierstockshilus eine komplizierte Ausbildung und in die Ovarialsubstanz ausstrahlende Verästelung zeigen (*Bühler*, *v. Franqué*) und sind wenigstens als „Grundstrang" fast in jedem Ovarium nachzuweisen (vgl. *Rieländer*, Lit.).

[Das **Paroophoron,** Rest des *hinteren* (*unteren*) Abschnittes (des sekretorischen Teiles) der Urniere (Mesonephrons, *Wolff*schen Körpers), liegt nach *Switalski*, *Aschoff*, *R. Meyer* scharf begrenzt zwischen den letzten Ästen der Art. spermatica vor dem Eintritt in das Ovarium, etwas nach innen von dem freien Rand des Lig. latum, und liegt stets dicht unterhalb des vorderen Peritonealblattes (*Rieländer*); (vgl. die Lage der analogen Paradidymis = *Giraldès*schen Organs des Mannes, S. 901). Es besteht aus Gruppen leicht gewundener, oft parallel zueinander verlaufender *Kanälchen*, im Gegensatz zum Epoophoron ohne besondere bindegewebige Wand; Epithel flimmerlos, einfach, kubisch oder niedrig cylindrisch. Meist zeigen sich auch bräunliche Pigmentierungen (eisenlos). Nach *Waldeyer* verschwindet es meist schon nach dem ersten, nach *Rieländer* nach dem fünften Lebensjahr spurlos. Es können sich aber

auch Teile erhalten, die dann zum Ausgangspunkt *kleiner Cysten* werden und außer der mutmaßlichen Beziehung zu den *Kystomen* des Ovariums (s. oben), vor allem auch bei der Entstehung der *Adenomyome* des Uterus und der Tubenwand eine Rolle spielen sollen (vgl. S. 902 und bei Myomen des Uterus S. 1018); doch handelt es sich bei diesen *mesonephrischen Geschwülsten* (*Pick*) um pathologische Urnierenreste außerhalb des Paroophoron und Epoophoron. (Näheres s. bei *Rieländer*, Lit.).]

Parovarialcysten. Vom Epoophoron können sich in der Regel *einkammerige*, meist sehr *dünnwandige*, mit klarer, farbloser, meist opaleszierender, leichter, gewöhnlich pseudomucin- und oft *eiweißloser Flüssigkeit* gefüllte, mit einschichtigem *cylindrischem* oder *kubischem*, meist *flimmerndem Epithel* glatt ausgekleidete **Cysten** verschiedener Größe entwickeln. Ihr Wachstum ist im allgemeinen ein langsames (*Olshausen*). *Kleinste* und *kleine Cysten* sind sehr häufig, faustgroße und viel größere sind seltener. Der Tumor ist in der Regel ziemlich *schlaff*, *fluktuierend*, liegt zwischen den Blättern des locker gefügten Lig. latum, welches mehr oder weniger erhalten sein kann, und wird *ganz vom Peritoneum überzogen*, das sich meist leicht abziehen läßt, und *dessen Gefäße sich mit denen des Tumors vielfach kreuzen.*

Mikroskopisch zeigt die Wand 2 Schichten, eine *innere* ‚Membrana propria', die vorwiegend bindegewebig und sklerotisch angetroffen wird. (Circumscripte Stellen, an denen sie stärker entwickelt ist, können makroskopisch Papillen und Papillome und Wülste an der Innenfläche bedingen.) Glatte Muskulatur fehlt gewöhnlich. Die *äußere* Schicht wird vom Gewebe des Lig. latum gebildet, dessen verdrängtes, lockeres fibrös-muskuläres Gewebe je nach der Größe der Cyste mehr oder weniger gut erhalten ist. Bei kleinen Cysten sind noch Epoophoronschläuche in dieser Schicht nachzuweisen. — Kleine Cysten können noch einen Zusammenhang mit einem Epoophoronkanälchen zeigen (*Schickele*).

Die Gesamtfarbe in situ ist dunkler wie bei Ovarialkystomen, mehr grünweiß; *Verwachsungen* fehlen meist. Große Tumoren umkreist *die fest darauf liegende* **Tube** etwa an ihrem Scheitel an der ganzen Oberfläche, während das Fimbrienende hinten außen dem Tumor anliegt. (Im Gegenteil dazu ist bei einem gewöhnlichen *intraligamentär entwickelten Ovarialkystom* die Tube *lose*, durch *ein Stück Mesosalpinx* vom Ovarialtumor *getrennt*, weil der Tumor das Ligament nicht bis zur Tube heran entfalten kann.) Die Tube wird lang ausgezogen, platt, ist mit Ausnahme des Fimbrienendes nicht abhebbar, aber für die Sonde offen. Auch das **Ovarium** kann zu einem schmalen, platten Körper ausgezerrt werden, liegt meist an der Unterfläche ohne Beziehung zur Cystenwand. Die dünnwandigen Cysten neigen zu *Berstung*, was ohne schwere Folgen ist; von öfteren Berstungen bleiben *Verwachsungen* mit dem Peritonealüberzug zurück.

Von dem S. 965 erwähnten ‚Grundstrang' im Ovarium ausgehende seltene Cysten (*Ameschott*), die man Mark- oder *Grundstrangcysten des Ovariums* nennen kann (*Schickele*), sind leicht mit Epoophoroncysten zu verwechseln, da sie sich ins Ligament hinein entwickeln und die Tube typisch beteiligen; doch sitzt ein Teil der Cyste im ausgedehnten Ovarium fest.

Die überaus seltenen *Lymphcysten* (cystische Lymphangiome) des *Lig. latum* (*Lion*, *Schickele*) dürften keine differential-diagnostischen Schwierigkeiten machen.

Betreffs der seltenen *Adenomyome des Epoophoron* vgl. bei Adenomyom des Uterus (S. 1018), wo die häufigeren sog. *paroophoralen Adenomyome* abgehandelt sind.

II. Bösartige epitheliale Geschwülste.

Carcinome stehen unter den malignen Tumoren des *Ovariums* an erster Stelle. Sie können schon vor der Pubertät auftreten (*Lit.* Anhang). Als Ausgangspunkte werden bei primärer Entwicklung das Keimepithel oder das Follikelepithel an-

gesprochen; in anderen Fällen wandelt sich eine vorher gutartige epitheliale Geschwulst sekundär krebsig um. Man unterscheidet: a) *Solide Carcinome.* b) *Carcinomatöse Kystome.* Erstere, die selteneren, können den Eierstock diffus infiltrieren, stark vergrößern, wobei die Form des Ovariums lange Zeit gewahrt bleibt. Später können sie mannskopfgroß und kugelig werden und haben eine höckerige Oberfläche. Handelt es sich, was häufig ist, um ein *medullares* Carcinom, so ist die markige *Schnittfläche weiß oder bunt gefleckt, marmoriert. Scirrhöse* Carcinome sind härter. Andere Formen zeigen den Bau des *Adenocarcinoms* (Fig. 559) mit zahlreichen Variationen, wobei selbst in solid erscheinenden Geschwülsten Andeutungen von *cystischen*, an Kystadenome erinnernden *Hohlräumen* sowie von *papillären Wucherungen* nicht selten sind.

Carcinome des Ovariums können primär *doppelseitig* vorkommen.

Heinrich nimmt hier wohl mit Unrecht an (vgl. auch *Glockner*), daß Doppelseitigkeit fast stets als metastatische Erkrankung des einen Ovariums anzusehen sei. Das ist besonders bei den zuletzt erwähnten Formen der Adenocarcinome meist schon auf Grund der mikroskopischen Untersuchung der Ovarialtumoren sicher auszuschließen.

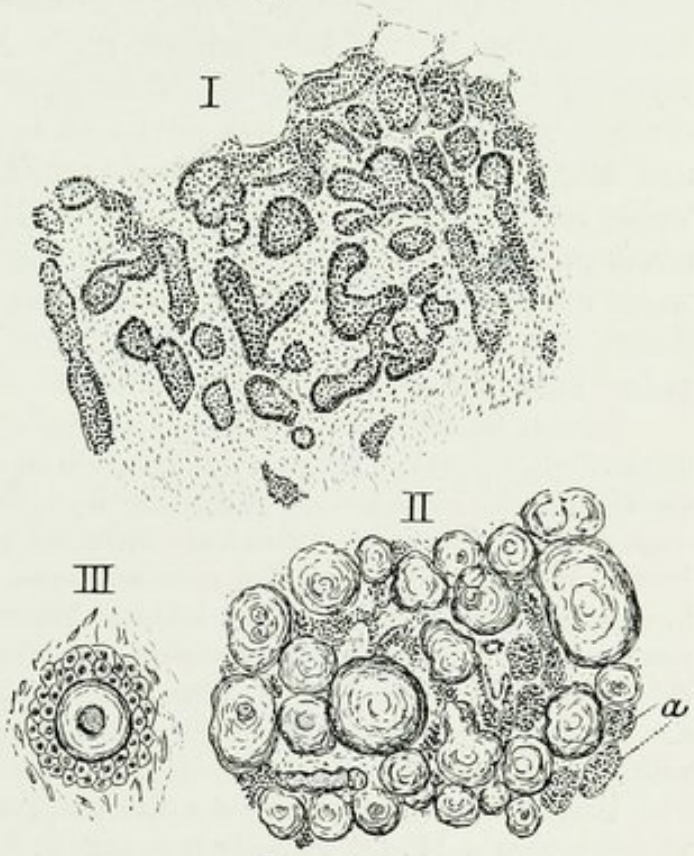

Fig. 560—561.
Carcinoma ovarii.
I Adenocarcinom mit Übergang in Carc. solidum.
II Von einem Psammo-Carcinoma solidum, vorwiegend vom Charakter des Carcinoma simplex, dessen deutliche Alveolen bei *a*. Die Krebszapfen sind in großer Ausdehnung von Psammomkörpern von rundlicher, birnförmiger und cylindrischer Gestalt eingenommen.
III Psammomkörper im Innern eines Krebszapfens (von II).
I und II schwache, III mittl. Vergr.

Häufig entstehen *regressive Metamorphosen*: Blutung, Verfettung, Verkalkung, Nekrose, seltener gallertige Umwandlung der Krebszellen oder des Stromas und Erweichungscysten. — Schließt sich eine adhäsive Entzündung und Carcinose des *Peritoneums* an, und liegen die nur mäßig vergrößerten Ovarien von adhärenten Darmschlingen bedeckt und zwischen Uterus und Rectum fixiert im kleinen Becken, so kann die Diagnose des Ausgangspunktes der adhäsiven Peritonealcarcinose auch *bei der Sektion* zunächst eine äußerst schwierige sein. — Bei der Verkalkung bilden sich außerordentlich reichliche unregelmäßige *Psammomkörper*, sowohl im Zwischengewebe als auch innerhalb der Krebszapfen (s. Fig. III oben), und zwar in letzteren durch Verkalkung von Epithelhaufen oder von hyalinen Klumpen, in die sich die Zellen umwandelten. Das Geschwulstgewebe kann blaß, gelbweiß aussehen, durchweg mörtelartig hart werden, fühlt sich auf dem Schnitt wie rauhes Glaspapier an und läßt beim Zerdrücken zwischen den Fingern ganz grobe Sandkörner erkennen. — *Eiähnliche* Bildungen

(s. S. 955 u. 964) in Ovarialcarcinomen dürften jedem Erfahrenen bekannt sein. *Verf.* sah sie auch in Kystadenomen (*Liepmann*, *Tusini*, *Schmincke*, *Blau*, Lit.). Auch das sog. Folliculoma ovarii der Autoren, das man auf mißglückte Eianlagen zurückführen wollte, ist, wie *Blau* und *Ingier* mit Recht betonen, nicht anzuerkennen; die „Ureier" und „Primärfollikel" hierbei sind nichts als große degenerierte oder sich teilende Carcinomzellen.

Die carcinomatösen Kystome können sich durch krebsige Degeneration aus oder in einem Cystadenoma simplex oder einem Cystadenoma papillare entwickeln oder aber von vornherein als solche, d. h. genauer als *cystische Carcinome* angelegt sein (*Pfannenstiel*). Über Cystocarcinoma papillare vgl. S. 961. In beiden Fällen besteht äußerlich oft große Ähnlichkeit mit einem gutartigen Kystom, und auch histologisch ist der gutartige Charakter noch hier und da deutlich erhalten. Nicht selten sieht man in einem ungeheuren, dickwandigen, also sehr alten multilokulären Kystom mit oder ohne Papillen nur wenige weiße, markige Stellen, welche histologisch Krebsbau zeigen, wobei der *Adenocarcinomcharakter* vorherrscht. In anderen Fällen sind die krebsigen Stellen so wenig umfangreich, daß man bei der Sektion erst durch den Befund von Metastasen, vor allem in den Lymphdrüsen, auf die maligne Natur des Kystoms aufmerksam gemacht wird.

Seltener ist die Entwicklung eines *Gallertkrebses* in einem Kystom. *Verf.* sezierte eine 62jähr. Frau, bei der sich hauptsächlich innerhalb der dicken Septen eines über 25 Liter fassenden alten Sackes eines multilokulären Adenokystomes des rechten Ovariums ein *medullarer Gallertkrebs* etabliert hatte, der an einer Stelle sowohl nach innen wie nach außen durchgebrochen war. *Die krebsigen Stellen waren sehr wenig umfangreich*; andere vereinzelte Stellen in den Septen des Kystoms zeigten schon makroskopisch *schönsten Adenokystombau*. Hier waren zahlreiche Metastasen ausgegangen; die mächtig verdickten retroperitonealen *Lymphdrüsen* waren auf dem Schnitt *grobkörnig wie gequollener Sago*, grauweiß; *in der Leber* fand sich ein faustgroßer, von Blutungen durchsetzter, zum Teil lehmfarbener nekrotischer, sonst weißer, markiger *Krebsknoten*.

Über seltene **Hypernephrome** der Ovarien (*Peham* u. a.), welche bis mannskopfgroß werden können s. Lit. bei *Vonwiller* u. s. auch S. 803.

Sekundäre Ovarialkrebse sind entweder kontinuierlich oder lymphogen fortgeleitet, z. B. von einem *Uteruskrebs*, meist Corpuskrebs (Lit. bei *Schlagenhaufer*, *Glockner*, *Offergeld*), oder sie entstehen metastatisch. Sie sind, wie den Pathologen längst geläufig, den Gynäkologen erst viel später bekannt wurde, nicht selten. Sehr oft sind sie *doppelseitig*. Relativ häufig sehen wir sie bei *Magencarcinom*, hauptsächlich bei den diffus infiltrierenden Formen, bei *Gallenblasenkrebs*, wo *Verf.* bei einem ganz kleinen mikrocystischen Adenocarcinoma gelatinosum mächtige cystisch gallertige Metastasen in beiden Ovarien sowie auf dem Peritoneum und in den Portaldrüsen sah, ferner bei *Darmkrebs* (s. auch *Omori*, *Gouilloud*, *Bland-Sutton*, *Brunner*, Lit.); so sah *Verf.* z. B. bei einer 52jähr. Frau ein doppelseitiges, je hühnereigroßes, Ovarialcarcinom bei einem auf das Peritoneum fortgeschrittenen Carcinom der hinteren Rectalwand. Auch nach *Tubenkrebs* entstehen sek. Ovarialcarcinome. — In seltenen Fällen kommen bei prim. Magencarcinom zugleich mit den Ovarialmetastasen solche im Uterus vor (*Schenk* u. *Sitzenfrey*).

Als *Wege für die Metastasenbildung* in den Ovarien kommen hier in Betracht:

1. Der *retrograde Lymphweg*. Dabei gelangen die Krebszellen in den Lymphgefäßen *in den Hilus* des Ovariums. Auch *Roemer*, *Glockner* u. a. wiesen darauf hin, ferner Experimente von *Wolfheim*. *Verf.* sah das u. a. bei einer 54j. Frau mit Magencarcinom und Peritonealcarcinose, wo der retrograde Transport auf dem Lymphweg auch in die Tuben und, was ganz selten ist, sogar in die Nieren (s. S. 863) erfolgt war. Dasselbe kann auch bei *Mammakrebs* der Fall

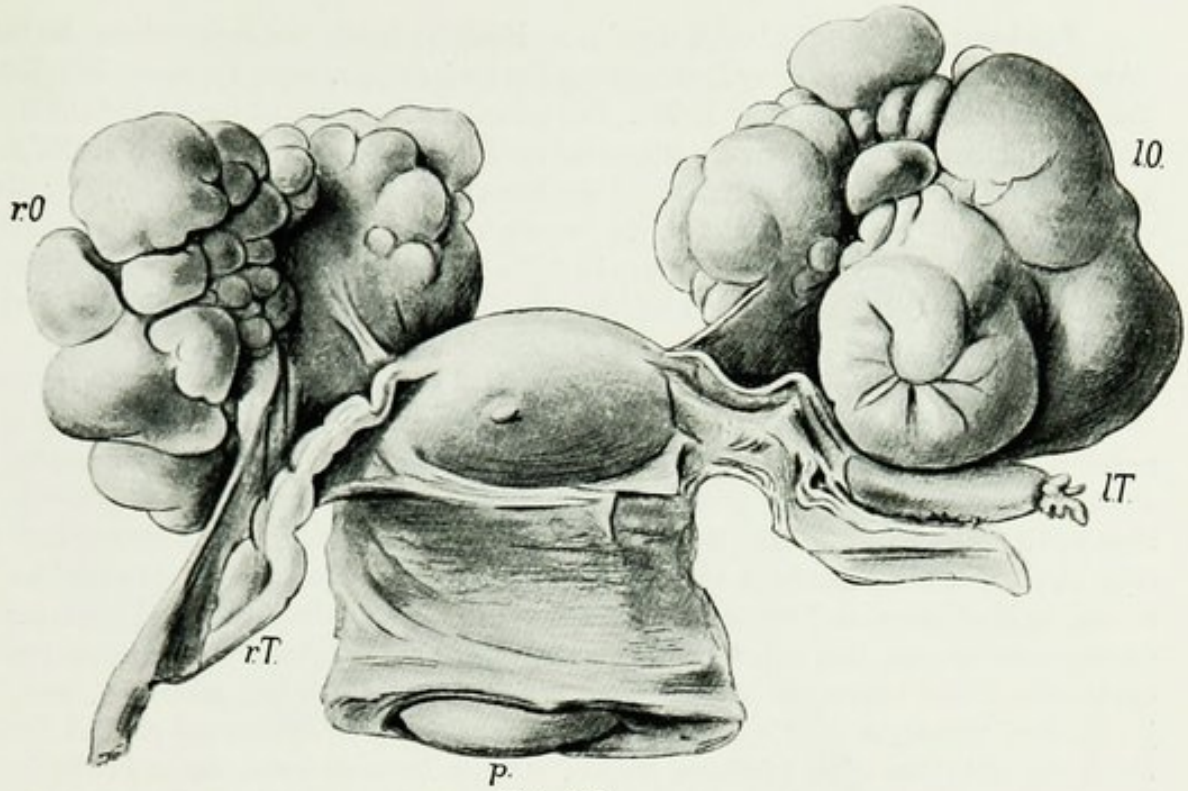

Fig. 562.

Doppelseitiges metastatisches Ovarialcarcinom (Adenocarcinom) bei Magencarcinom (Adenocarcinom) *r.O*, *l.O* rechtes, linkes Ovarium, *r.T*, *l.T* rechte, linke Tube. *p.* Portio uteri. Am Uterus ein kleines subseröses Myom. 70j. Frau. $^3/_4$ nat. Gr.

sein, wobei die Lymphbahnen von Pleura und Peritoneum und auch die großen Lymphdrüsensysteme die Metastase vermitteln. Allerdings kommen nach *Mammakrebs* u. a. auch **2.** *hämatogene Metastasen* in den Ovarien vor. (Wie wenig das bekannt ist, zeigt eine Arbeit von *Hallauer.*) *Verf.* sezierte z. B. einen solchen Fall einer 40jähr. Frau mit Mammakrebs, wo beide Ovarien ergriffen waren und auch zahlreiche Metastasen im Gehirn bestanden. In einem Falle einer 57jähr. Frau mit osteoplastischer Carcinose nach Mammacarcinom waren beide Ovarien wenig vergrößert, frei beweglich, durch und durch auf das dichteste von Krebs infiltriert, während das Peritoneum ganz frei war. Auch bei einem Carcinom der *Thyreoidea* sah *Verf.* hämatogene Metastasen in den Ovarien, was selten ist. *Chiari* berichtete gleichfalls über hämatogene Metastasen bei Mammakrebs. In der Regel aber kommt bei dem sek. Ovarialcarcinom nach Mammacarcinom der Lymphweg in Betracht, was *Verf.* in zahlreichen Fällen sah (vgl. auch *Bland-Sutton*). — **3.** Die metastatischen Ovarialkrebse *beginnen meist an der Oberfläche*, von außen, und es entstehen Knoten oder öfter ein oft erheblich dicker, rindenartiger Überzug, oder aber es bilden sich anfangs *distinkte Knoten im Innern*. Später führen sie meist zu fast *gleichmäßiger Infiltration*. *Kraus*, dem *Schlagenhaufer*, *Polano* u. a. beipflichten, hat für die häufigen, von einem primären Krebs eines anderen Bauchorgans aus in die Ovarien metastasierenden Carcinome ein *Eindringen*, eine *Implantation der Krebszellen von der Oberfläche aus in das Gewebe des Eierstocks*, und zwar in die Lymphbahnen, angenommen. Das setzt die Vorstellung voraus, daß Carcinomzellen frei in die Bauchhöhle gelangen, was ja bei Vorhandensein von Serosaknoten unschwer anzunehmen ist, und daß sie weiter in ähnlicher Weise in die Oberfläche des Ovariums einzudringen imstande sind, wie das die mit Tuschekörnchen beladenen Wanderzellen in den Kaninchenversuchen vermochten. Dabei würde, wie *Wolfheim* betont, allerdings eine Verletzung des Oberflächenepithels des Ovariums nötig sein, eine Bedingung, die aber leicht bei jeder Ovulation erfüllt wird. *Sitzenfrey* fand implantierte Carcinomzellen zwischen dem Keimepithel. Sicher würde sich durch Implantation die Bevorzugung der Rinde der Ovarien am leichtesten erklären.

Man kann *Vergrößerung* beider Ovarien zu Kindskopfgröße und mehr sehen. So hatten beide höckrigen Ovarien in einer Beobachtung des *Verf.* (41jähr. Frau, Carcinom im mittleren Teil des Magens) ein Gewicht von 16 Pfd. Das rechte steckte zum Teil fest im kleinen Becken und komprimierte den r. Ureter, das andere lag auf der l. Beckenschaufel. Fast dieselbe Größe hatten die *Ovarien* in einem anderen sehr lehrreichen Fall (40jähr. Frau, Pyloruskrebs; bereits vor drei Jahren Gastro-Duodenostomie!), wo auch diffuse krebsige Infiltration des Peritoneums, ferner der Pleurae bestand; Knoten in Leber und Pankreas. Meist ist die Vergrößerung aber geringer. — Gelegentlich kann man bes. bei primärem Magenkrebs auch in *makroskopisch noch unveränderten* Ovarien *mikroskopisch* Krebs finden.

Metastatische *Scirrhen* können selbst mikroskopisch leicht mit *Sarcomen* verwechselt werden und dann primäre Ovarialtumoren vortäuschen; irrtümlich hat man sogar daran gedacht, daß es sich in solchen Fällen um eine besondere Disposition des Individuums zur Bildung mehrfacher primärer Geschwülste handle (*Rubeška*, *Pfannenstiel*, *Engelhorn*), was aber u. a. *Schlagenhaufer* (Lit), *Roemer* und *Glockner* als unrichtig zurückwiesen, und dem auch unsere Erfahrung durchaus widerspricht. — Wie *Wagner* betont, sind wohl auch jene Tumoren, die *Krukenberg* als ‚*Fibrosarcoma ovarii mucocellulare carcinomatodes*' bezeichnete (s. auch *Glockner* und *Schenk*), und welche größere, gequollene, *siegelringähnliche* Zellen neben anderen epithelialen Zellen zeigen, die sich zwischen den Bindegewebsfibrillen ausbreiten, zum Teil, ja, wie *Verf.* behaupten möchte, fast ausnahmslos (vielleicht Fall *Schenk* und ein Fall *Krukenbergs*) nur *Metastasen eines scirrhösen Magen-*, seltener *Darmcarcinoms*, das entweder bereits im Primärtumor oder erst in den Metastasen schleimige Entartung des Epithels zeigt; dabei wird durch Lymphstauung und dadurch bedingte ödematöse Durchtränkung des lebhaft gewucherten Bindegewebes das fibrom- oder fibrosarcomartige Aussehen vorgetäuscht, was in der Regel vorzüglich das Innere des Tumors betrifft, welches von einer bis fingerdicken dichteren Rinde von Geschwulstgewebe umgeben wird. *Verf.* ist es wiederholt begegnet, daß, wenn wir auf Grund der Untersuchung derartiger, sog. ‚Krukenbergscher Tumoren' die Vermutung aussprachen, es werde wohl ein okkultes primäres Magencarcinom bestehen, diese Annahme bei der Sektion verifiziert wurde. (S. auch *Stickel*, *Sandrock*, *Cohn*, *Ulesko-Stroganoff.*) — Dieselbe Skepsis (vgl. *Polano* und *Papaïoannou*) ist wohl auch gegenüber manchen der als Endotheliome des Ovariums (s. S. 972) beschriebenen Tumoren angezeigt.

III. Gutartige und bösartige Bindesubstanzgeschwülste.

Ganz selten sind *Enchondrome*, desgl. *Angiome* (Lit. *Kroemer*). **Fibrome** sind selten erheblich groß. Kleinste sieht man gelegentlich als glatte oder gelappte, papilläre Höckerchen an der Oberfläche der Ovarien; etwas größere sind tuberös, glatt, hart, faserig solid, eventuell gestielt; andere infiltrieren den Eierstock in diffuser Weise, oft doppelseitig; Ödem kann eine myxomatöse Beschaffenheit vortäuschen; das Ovarium kann *faustgroß* werden, wobei seine Form annähernd gewahrt wird. Partielle *Verkalkung* ist dabei häufig, totale ist selten. — Ganz ähnlich verhalten sich **Fibromyome;** sie sind oft schwer von Spindelzellsarcomen zu unterscheiden (Histologie und Differentialdiagnose vgl. bei Uterus S. 1015), und sind auch gern doppelseitig vorhanden. Selten ist totale *Verkalkung* eines Fibromyoms. Auch *Verknöcherung* kommt vor.

Primäre **Sarcome** sind ziemlich selten *), häufig doppelseitig und sehr verschiedenartig. Meist sind es derbe, außen glatte, klein- oder großzellige

*) Von 160 Sarcomen, welche in der Basler path. Anstalt zur Sektion kamen (1,26% aller Sektionen), waren 12 primäre Ovarialsarcome = 7,5% aller Sarcome; von 1078 Carcinomen (8,47% aller Sektionen) waren 40 primäre Ovarialcarcinome = 3,71% aller Carcinome. Das Alter in jenen 12 Fällen betrug; 16, 25, 27, 28, 31, 32, 46, 47, 47, 50, 54, 61 Jahre. In 10 Göttinger Beob. d. *Verf.* (eingesandtes operativ gewonnenes Material) betrug das Alter 7, 10, 17, 19, 23, 45, 47, 52, 60, 63 Jahre.

Spindelzellensarcome, ferner *Fibrosarcome* (relativ gutartig), äußerlich den diffusen Fibromyomen und Fibromen ähnlich. Die Form ist meist höckerig,

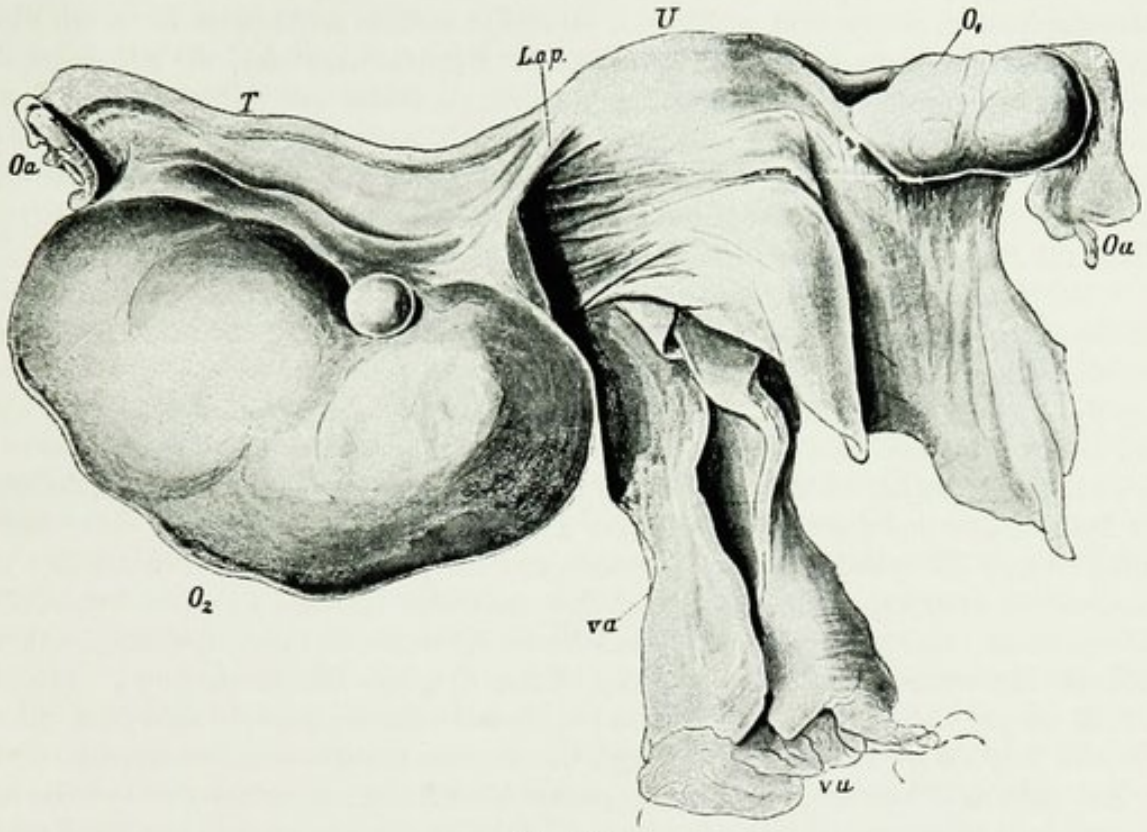

Fig. 563.

Spindelzellensarcom beider Ovarien. Ansicht von hinten. Das linke Ovarium (O_2), dem noch ein kleiner kugeliger Tumor aufsitzt, ist viel stärker vergrößert. *T* Tube. *Oa* Ostium abdominale tubae. *L. o. p.* Lig. ovarii proprium, links in die Länge gezogen. *U* Uterus, vom Bauchfell bedeckt. *va* Vagina. *vu* Vulva. Samml. Breslau. ½ nat. Gr.

eiförmig, die Schnittfläche faserig, fascikulär. Auch Myxosarcome kommen vor. Manche Sarcome sind weicher, mit Rundzellen gemischt, andere polymorphzellig, mit vielen Riesenzellen. Reine markig-weiche *Rundzellensarcome*, rasch wachsend, sind selten und sehr malign; Verf. sah jüngst 2 durch massige Verfettung und Nekrose ausgezeichnete Fälle bei Kindern von 7 und 10 Jahren.

Alveolärsarcome zeichnen sich meist durch große, an Epithelien erinnernde Rundzellen aus. (*Wolff*, Lit.). Vorsicht vor Verwechslung mit Carcinom!

Ganz vereinzelte Angaben existieren über prim. *Melanosarcome*; der Fall von *Bab* (Lit.) ist *Verf.* aber zweifelhaft; auch *Kroemer* läßt ihn nicht gelten; s. Fall *Winternitz* (Lit.), *Markus*.

Fig. 564.

Spindelzellen von einem Sarcom des Ovariums. Mittl. Vergr.

Vielfach entstehen in Ovarialsarcomen unregelmäßige cystische Zerfallshöhen infolge von myxomatöser Erweichung, Blutung, Verfettung, Nekrose im Geschwulstgewebe. Es gibt auch Zerfallscysten, die glattwandig und dann makroskopisch mit echten Cysten zu verwechseln sind. Gelegentlich begegnet man auch zufällig echten, mit Epithel ausgekleideten Cysten. Sarcome des Ovariums kommen meist im frühen Frauenalter, aber auch schon bei Kindern vor.

Oft sind Sarcome des O. von Verwachsungen sowie von *Ascites* begleitet (nach einer Zusammenstellung von *Zangemeister* unter 36 Fällen 29 mal). — *Verf.* sah in einem Fall von doppelseitigem, polymorph- und riesenzelligem Ovarialsarcom (31 jähr. Frau) einen über mannskopfgroßen, abgesackten, ascitischen, *pseudokystomatösen* peritonealen *Raum* mit dicker sarcomatöser Wand, dessen Innenfläche hinten das Dünndarmkonvolut, wie mit einem Guß von Geschwulstgewebe bedeckt, anlag; das S Romanum schloß den Raum unten nach dem Becken, in welchem die sarcomatösen Ovarien lagen, ab, nach oben reichte der Sack bis zur Leber, die stark emporgedrängt war. Der freie Peritonealraum bildete oben und hinten eine niedrige Kappe auf dem Sack; der Magen lag hinten außen von dem Sack. — Manchmal herrscht *Druck* auf Blase und Rectum stark vor.

Manche Sarcome sind in ihrem Bau komplizierter. So kommen von kleinsten Blutgefäßen ausgehende Sarcome (*Hämangiosarcome*) vor, die teils sog. *Peritheliome*, besser *perivaskuläre S.* sind und von den der Adventitia anliegenden Zellen aus entstehen (vgl. *Krukenberg, Apelt, Graefe, Barrett* [Lit.], *Góth*), teils *Hämangioendotheliome**). (Bei ersteren ist zu bedenken, daß in vielen Sarcomen eine perivasculäre Anordnung besteht, ohne daß daraus eine genetische Beziehung zu folgern ist [vgl. *Ribbert*].) Andere *Endotheliome* gehen von den Endothelien der *Lymphspalten* und den platten Zellen des Stromas aus, wobei die proliferierenden platten Zellen kubisch bis cylindrisch werden können und die präformierten Spalten anfüllen und unregelmäßig ausweiten. Man kann daher *Hämangioendotheliom* und *Lymphangioendotheliom* unterscheiden, spricht auch von *Endothelioma intravasculare* und *lymphangiomatosum* (*Eckardt, Heinricius, Espelet, Kworostansky, Kubo, Kroemer*, **Lit.** im Anhang). (Andere, z. B. *R. Meyer*, verhalten sich der Existenz von Endotheliomen gegenüber wohl zu skeptisch; vgl. auch S. 970.) Die Endotheliome, maligne Geschwülste, kommen zuweilen doppelseitig vor; sie sind meist *solid*, höckerig, fest oder aber von markiger Konsistenz, seltener stellenweise oder in größerer Ausdehnung (*Burckhard*) echt *cystisch*, haben im allgemeinen alveoläre Struktur und sind im Grundgewebe teilweise oder ganz myxomatös, mit (falschen) Erweichungscysten. Herrscht echt cystischer Charakter vor, so spricht man von *E. lymphaticum cysticum* (vgl. *Schürmann*, Lit.).

Andere Sarcome sind kombiniert einmal mit Carcinom **(Sarco-Carcinom),** das andere Mal mit Adenom, am häufigsten mit Kystadenom; das Zwischengewebe ist dann sarcomatös **(Kystadenoma sarcomatosum).** Auch *cylindromartige* Tumoren wurden beobachtet und andere, welche die Struktur der ‚*embryonalen Adenosarcome*' (s. bei Nieren 865) zeigen (*Glockner*, Lit.) — *Lit.* über Sarcome bei *Kroemer*.

Metastatische Ovarialsarcome sind selten, gelegentlich bei Uterussarcom zu sehen und kommen am ersten noch bei Melanosarcomatose vor.

IV. Dermoidcysten und solide Teratome **) des Ovariums.

Dermoidcysten und *Teratome* lassen sich speziell beim Ovarium schwer voneinander trennen. Manche (z. B. *Bandler*) nennen beides hier Dermoide und unterscheiden cystische und solide. Während man bei den **Dermoidcysten im allgemeinen** 1. **einfache,** und zwar a) **epidermoidale,** nur aus dem epidermoidalen Teil der Haut, und b) echte **dermoidale** Cysten unterscheidet, welch letztere eine mit allen Attributen der äußeren Haut, Drüsen und Haaren, versehene Wand besitzen, sind die *Dermoidcysten des Ovariums stets kompliziertere Bildungen,* die man darum auch als **zusammengesetzte Dermoidcysten** (2) oder **cystische Teratome** (A) bezeichnen kann. Nach *Wilms* spricht man hier von **Dermoidcyste** = **cystischem Teratom** = **Embryom** = *rudimentärem Parasit*, wenn sich völlig ausgebildete Gewebe, Organe, gleichsam ein Rudiment eines Fötus, bilden, von **solidem Teratom** (B) = **embryoidem Tumor,** wenn die einmal differenzierten embryonalen Gewebe unter mehr oder weniger vollständiger Beibehaltung dieses fötalen Charakters grenzenlos weiter und durcheinander wuchern, ohne zu fertigen

---

*) s. Fig. 186, S. 345. **) von τέρας Wunder.

Organen anzuwachsen. Man spricht auch von *Teratom* (unser A) und *Teratoid* (unser B) und bezeichnet ersteres als eine Art aus reifen Geweben zusammengesetzten menschlichen Torsos, letzteres als echte Geschwulst (vgl. *Neuhäuser*) oder Teratoblastom (*R. Meyer*). (Vgl. auch bei Hoden S. 926.) *Askanazy* dagegen unterscheidet wie *Verf.* **Dermoidcysten** und **Teratome;** erstere enthalten zum größten Teil, wenn auch nicht ausschließlich (vgl. *Kroemer*, Lit.) ausgewachsene Gewebe, letztere sind echte Geschwülste, ganz oder vorwiegend aus fötalen Gewebsformationen zusammengesetzt, während sich das seltene Vorkommen solcher Formationen in Dermoiden oder Dermoidcysten durch Bildungshemmung oder Atrophie einzelner Teile erklärt.

Das **cystische Teratom = Dermoidcyste** (A) ist angeboren und macht mehr den Eindruck einer *Mißbildung* als eines wirklichen Tumors. Die Innenfläche des mit fettigem Brei und ganzen Büscheln von Haaren (blond bis schwarz) gefüllten cystischen Sackes besitzt hier gewöhnlich an einer Stelle einen sehr verschieden geformten *Vorsprung* oder *Höcker* (sog. *Kopfanlage*, *Wilms*, s. S. 926), dessen Basis von Ovarialgewebe gebildet, dessen Oberfläche mitsamt seiner näheren Umgebung von Plattenepithel überzogen, in der Regel massenhafte Schweiß- und sehr große Talgdrüsen (*Klaußner*) zeigt und im Innern verschiedenartige Gewebe, wie Fett-Bindegewebe, Muskulatur, Knorpel, Knochen, myxomatöses Gewebe, sowie drüsige Gebilde sehr verschiedener Form enthält; letztere gleichen teils Talg-, Schweiß-, Schleim- Speicheldrüsen, teils Magen- und Darmdrüsen oder sehen den Bildungen einfacher oder aber papillärer, mit Flimmerepithel versehener Ovarialkystome frappant ähnlich. Besonders reichlich können auch *Zähne* entwickelt sein, die oft in großer Zahl (Hunderte) und nicht selten auf kieferähnlichen Knochenstücken sitzend an der ‚Kopfanlage' zu sehen sind; sie können auch total in dem Höcker verborgen sein oder ragen nur mit den Kronen ins Innere der Cyste. Die Zähne sind annähernd nach dem Typus der normalen Zahnformen gebaut. Im übrigen zeigen die Knochenstücke, welche stark an der Oberfläche des Wulstes prominieren können, die verschiedensten, unregelmäßigsten Formen. — Die Wand der Dermoidcysten kann *cystische*, durch Erweiterung von *Lymphgefäßen* entstehende *Räume* enthalten (*Pfannenstiel-Kroemer*). *Schottländer* glaubt, daß auch der eigentliche Dermoidcystenraum wahrscheinlich nur ein ektatischer Lymphraum sei. *Maresch* zeigte, daß diese Räume Lymphgefäßen entsprechen, in welche Dermoidfett austrat resp. hineingepreßt wurde. — Über *maligne*, carcinomatöse und seltene sarcomatöse *Degeneration* von Dermoidcysten vgl. *H. Ludwig* (Lit.) und *Kroemer* (Lit.).

Gewöhnlich kommt nur *eine* größere *Dermoidcyste* vor, in seltenen Fällen *mehrere* in demselben Ovarium oder in beiden (Lit. *Novak*, *Kroemer*). Ihre *Größe* schwankt zwischen Erbsen- bis mehr als Mannskopfgröße. Sie kommen schon *bei Kindern* vor, vergrößern sich im allgemeinen sehr langsam, können jedoch besonders *zur Zeit der Geschlechtsreife lebhafter wachsen*, um sich dann klinisch völlig wie Kystome zu verhalten. Oft bleiben sie auch *stationär*. Sie neigen zu Achsendrehung und zu Verwachsungen mit der Umgebung und *vereitern* nicht selten spontan, woran sich *Perforationen* in Nachbarorgane (Blase, Rectum u. a.) und Verjauchung anschließen können.

Bei den **soliden Teratomen** (B) (embryoiden Geschwülsten, Teratoiden, Teratoblastomen), die ganz den Eindruck von *soliden Mischtumoren* machen, wenn auch eine große Zahl kleiner und kleinster Cysten zu sehen sind, begegnen wir einem bunten Durcheinander von unreifen Geweben von embryonalem Typus (aller 3 Keimblätter), keinen ausgebildeten organartigen Teilen, alles untereinander innig gemischt. — Solide Teratome sind im *Hoden* (S. 926) viel häufiger als cystische; das Umgekehrte gilt für die *Ovarien*, doch sind die soliden Teratome in letzteren größer und können bis Mannskopfgröße erreichen. Die soliden T. machen sich meist erst *im geschlechtsreifen Alter* bemerkbar, wachsen meist schnell und unbegrenzt. *Klinisch* sind sie fast alle malign (s. *Sjövall*), auch wenn sie es anatomisch streng genommen nicht sind, d. h. es gibt a) Fälle, die metastasieren, weil die Teratome zum Teil krebsig oder sarkomatös wurden und b) solche, wo das Teratomgewebe Metastasen macht, aber in diesen wie im Haupttumor nur die gewohnten völlig unreifen Gewebe zeigt oder auch embryonale Gewebe mit der

Tendenz auszureifen. In den Metastasen kommen oft nicht alle Komponenten des Primärteratoms zur Ausbildung. Bei b) kann man dem Geschwulstgewebe als solchem die Malignität nicht ansehen; herrschen aber zellreiche Mesenchymteile vor, so kann man leicht verführt werden, Sarcom resp. sarcomatöse Umwandlung eines Teratoms zu diagnostizieren; *Kroemer* geht aber wohl zu weit, wenn er letztere darum überhaupt negiert. Die soliden T. neigen auch zu lokalen Rezidiven.

Histologisches und Bemerkungen zur Histogenese.

Äußerst vielgestaltig und zum Teil auch vieldeutig sind die Bilder, welche in *Dermoidcysten* die durcheinander geworfenen Gewebe an sich und in ihrer gegenseitigen Gruppierung bieten. Außer den bereits erwähnten Geweben wurden auch Schilddrüsengewebe, welches sogar vollkommen vorherrschen kann und vom Charakter der Struma colloides, eventuell cystica ist (*Struma* ovarica, *Lit.* Anhang), ferner Mammagewebe, tracheaartige Bildungen (*Baumgarten, Emanuel*), centrale und periphere Nervensubstanz (*Baumgarten, Neumann, Saxer*), doppeltkonturierte Nerven und Ganglienzellen (*Neumann, Marchand, Lazarus, Wolff*), Augenblasen, Retinalpigment u. a. beschrieben.

Wilms hatte nun die Ansicht ausgesprochen, daß alle Teratome der Ovarien (und Hoden) auf eine **dreiblättrige Keimanlage** zurückzuführen wären, welche er für das Ovarium in einer *Eizelle* (für die Hodenteratome in der männlichen Geschlechtszelle) vermutete, welche infolge einer Art *Parthogenese* in Wucherung gerate. Bei dem weiteren Wachstum würden dann einzelne Gewebe differenziert, aber bald wieder zum Untergang gebracht, während andere, besonders die sogen. Kopfanlage (s. S. 926 bei Hoden) mehr zur Ausbildung kämen; dies gelte für die Dermoidcysten, wogegen beim soliden Teratom die einmal differenzierten embryonalen Gewebe grenzenlos weiter und durcheinander wüchsen. Auch andere, so *Pfannenstiel* und *Kroemer, Arnsperger* u. a., haben diese Idee von *Wilms* ausgeführt. Doch haben sich von verschiedenen Seiten (*Bonnet, Neck* und *Nauwerck, Saxer, Nauwerck* u. a.) ernste Bedenken gegen die Annahme einer solchen Parthogenese erhoben, die sich bei Säugetieren für unhaltbar erwiesen hat (*Bonnet*). *Wilms* selbst hat seither seine Theorie von der Parthogenese zugunsten eines *Hervorgehens aus einer isolierten verlagerten, zu dem Körperbestand des Embryo nicht verwandten Furchungskugel, Blastomere* (*Marchand, Bonnet*), aufgegeben (Blastomerentheorie vgl. die Darstellung von *R. Meyer*), wenn auch der von ihm als eigentliches *Charakteristikum* erkannte *Befund von Derivaten der 3 Keimblätter* in der Mehrzahl (s. S. 927) der Dermoide der weiblichen wie männlichen Geschlechtsdrüsen (gelegentlich aber auch anderer Stellen des Körpers) zu Recht bestehen bleibt.

Man wird annehmen dürfen, daß ein Teil desselben befruchteten Eies, aus welchem der Träger des Embryoms sich entwickelt, zu einer frühen Zeit aus dem Verbande der sich furchenden Eizelle gelöst und verlagert wurde; diesem inkludierten Spreng- oder Teilstück, welches beiseite geschoben zunächst in seiner Entwicklung stagniert, käme die Fähigkeit, Gewebe der drei Keimblätter, resp. einen wenn auch nur *rudimentären Embryo* oder *auch nur einige Organe oder Organanlagen* zu produzieren, wenn ihn ein genügender Wachstumsreiz, z. B. bei der Ovulationshyperämie im Beginn der Pubertät trifft, ebenso zu wie dem sich regelrecht weiter entwickelnden Gros des befruchteten Eies. Es ist nicht einzusehen, daß es einen wesentlichen Unterschied bedeutet, ob man nun in dem Produkt des Sprengstücks noch alle 3 Keimblätter nachweisen kann oder nicht. Denn einmal kann das eine oder das andere Gewebe bei der Wucherung erstickt werden; gibt es doch Fälle, wie der von *Saxer*, wo von der ganzen dreiblättrigen Keimanlage nur ein einzelner Zahn im Ovarium zur Entwicklung kam, der darum doch ein Embryom, aber ein *einseitig* entwickeltes (*Wilms*, s. S. 927), darstellt. *Jung* beschrieb ein Enchondrom. Isolierte *Cholesteatome* sind nach *Piltz* auch nur einseitig entwickelte Embryome. Auch an die Struma ovarii ist hier zu erinnern. Ferner mag es ja auch vorkommen, daß das primäre Sprengstück nur z. B. Ektoderm und Mesoderm enthielt (Cystoma dermoides biphyllicum, *Askanazy*, sog. Bidermom), wie in Fällen von *Nauwerck* u. a. (Lit. bei *Pick*),

oder ein anderes Mal fast nur fähig war, entodermale Organe (Magendarmschlauch, *Arnsperger*, *Katsurada*) zu produzieren.

Die größte Schwierigkeit macht die Erklärung der *ganz auffallenden* (wenn auch nicht ausschließlichen) *Prädilektion* der cystischen und soliden Teratome *für die Keimdrüsen*. Schon *Wilms* hatte versucht, in das Urgebiet des Urogenitalsystems fallende lokale Entwicklungsstörungen heranzuziehen; ein durch Differenzierungshemmung ausgeschalteter (also indifferent bleibender) Keim werde verschleppt und zwar, wie *Wilms* annahm, durch den Urnierengang. *Bandler* erklärte die Embryome durch Keimverwerfungen in früher Embryonalzeit, wobei differente Zellen des Mesoderms und Ektoderms vom Wolffschen Körper und Gang mit ins Ovarium verschleppt würden. Doch hat *Bonnet* diese Ausführungen aus entwicklungsgeschichtlichen Gründen entschieden abgelehnt (s. auch *Redlich*, Lit.). *R. Meyer* bemühte sich jüngst wieder eine Erklärung in örtlichen entwicklungsgeschichtlichen Momenten zu suchen. Doch kann dieser Versuch nicht befriedigen. Vermittelnd ist die letzthin von *Nowak* vorgebrachte Hypothese, welche nur die *sexuellen Blastomeren* (im Gegensatz zu den somatischen) resp. deren Abkömmlinge als Ausgangsmaterial der Dermoidcysten und Teratome heranzieht. Diese Furchungszellen wären imstande, *parthogenetisch* Einschlüsse zu schaffen, welche rudimentären Föten ähnlich sind. Da diese rudimentären Föten aus Urgeschlechtszellen hervorgingen, so würde ihr häufigeres Auftreten gerade in den Geschlechtsdrüsen verständlicher, ein Punkt, den die Blastomerentheorie allein nicht genügend erklärt. Doch möchte demgegenüber eher die Hypothese von *Ingier* (Lit.) vorzuziehen sein, die sich zum Teil an ältere Vorstellungen *Fischel*'s anlehnt, welcher eine Entwicklung der Teratome des Hodens und Ovariums von den Keimzellen (resp. vielleicht von verlagertem Keimepithel selbst) annahm, Zellen, welche sich auf dem Wege einer von den übrigen ‚somatischen' Zellen verschiedenen Entwicklungsart, der „Keimbahn" als spezielle Derivate des ‚Keimplasmas' ableiten, dessen direkte Kontinuität sie vermitteln. Die Teratome entständen durch eine *pathologische* — nicht als parthenogenetisch zu bezeichnende — *Differenzierung der Keimzellen*. *Ingier* nimmt nun an, daß die Teilung der die ‚Keimbahn' enthaltenden Furchungszelle aus irgend einem Grunde verzögert ist, während diese Zelle noch außerdem einen somatischen Anteil enthält, und daß dadurch bei ihrer definitiven Spaltung in reine Geschlechtszellen und somatische Zellen diese letzteren ganz isoliert von den übrigen somatischen Zellen mitten zwischen den Geschlechtszellen, also schließlich innerhalb der fertigen *Geschlechtsdrüsen* zu liegen kommen. — Für die *außerhalb letzterer* beobachteten Teratome sieht *Fischel* die Erklärung darin, daß das Gebiet der Urkeimzellen ursprünglich in früher Embryonalzeit ein sehr weites ist, und daß diese Zellen, um sich an ihrer späteren Stätte zu konzentrieren, eine nicht unbedeutende Wanderung vollziehen müssen, so daß leicht Gelegenheit zu ihrer Retardation an abnormen Stellen, außerhalb des Hodens und Ovariums geboten sei.

In einer Anzahl von *Teratomen* (des *Hodens*, seltener [*Pick* u. a.] des *Ovariums*) finden sich mikroskopisch *chorionepitheliomatöse Wucherungen* *), teils typische, d. h. solche, die aus Elementen, die der Langhansschen Zellschicht entsprechen und aus Syncytien bestehen, teils nur ähnliche, die z. B. nur hier und da Syncytien zeigen, und weiterhin zuweilen auch makroskopisch *blasenmolenähnliche Bildungen* **). *Schlagenhaufer* hatte erstere auf fötales Zottenepithel zurückgeführt und die blasenmolenartigen Gebilde als echte Blasenmolenbildungen angesprochen und darauf sogar eine genetische Einteilung der Teratome in solche vorgeschlagen, welche Eihüllen oder deren Derivate enthielten, und in solche, welche keine solche enthielten, und zwar wären erstere von Polzellen, letztere von ausgeschalteten Blastomeren abzuleiten. Doch sind diese Deduktionen wohl nicht anzuerkennen. Vielmehr muß man mit *Risel* (*Lit.*) u. a. (z. B. *Schmeel*) annehmen, daß die *chorionepitheliomartigen Wucherungen in Teratomen* nicht mit dem malignen Chorionepitheliom des Weibes zu identifizieren sind, da ihre Genese völlig verschieden ist, vielmehr stellen sie nichts anderes dar, als eine besondere Erscheinungsform des zu den ver-

*) s. Abbild. S. 928 bei Hoden; vgl. auch Chorionepitheliom bei Uterus. **) s. bei Eihäuten.

schiedensten gleichwertigen Bildungen fähigen fötalen *Ektoderms* d. h. *ektodermalen Komponenten des Teratoms.* Selten kommt, wie in den bei Hoden erwähnten Fällen (S. 927 Fig. 540b u. c) ganz einseitig nur der ektodermale Keim in chorionepitheliomatöser Form zur Wucherung. Die beschriebenen blasenmolenähnlichen Gebilde hielten sämtlich bei genauer mikroskopischer Prüfung nicht stand; es besteht nur eine äußere Ähnlichkeit zwischen Blasenmolenzotten und diesen intravaskulär flottierenden Geschwulstgewebsknoten. (Es gibt ja auch an andern Stellen traubige Tumoren, so z. B. an der Portio, in der Blase; s. dort.) — Andere Auffassungen über die Herkunft der *chorionepitheliomatösen Formationen* in Hodentumoren s. dort (S. 928).

Die **Cysten,** die in Teratomen fast regelmäßig vorkommen, sind teils mit Plattenepithel, teils mit Cylinderepithel oder aber mit platten Zellen nach Art von Lymphcysten (s. S. 973) ausgekleidet. Nach *Bandler* lassen sich Übergänge zwischen den verschiedenen Formen nachweisen. — Dermoidcysten sind häufig **mit Kystomen kombiniert.** (Man vermutete hier eine gemeinsame Beziehung zum *Wolff*schen Körper, *Bandler*). — Haben solide Teratome ein **sarcomatöses Grundgewebe,** so sind sie sehr wachstumsfähig und machen sarcomatöse *Metastasen*; doch ist zwischen zellreichen Mesenchymteilen, die sich auch in den Metastasen zeigen können, und Sarcom zu unterscheiden (vgl. S. 973 unten). Auch **carcinomatöse Degeneration** kann eintreten; mitunter beides zugleich (vgl. *Bukojemsky*). Daß auch *teratoide* (oder, wie *Benda* sagt, *organoide*) Metastasen vorkommen, gilt hier wie für den Hoden (s. *Kroemer*, Lit. *Daels*). — Bei *Dermoidcysten* kommen gelegentlich peritoneale Knötchen vor, die als *Implantationen* von verstreutem Cysteninhalt (Fett, Haaren, Talg) selten auch von Sprengstücken der Zapfenanlage (s. *Boxer*) von den eigentlichen Metastasen zu trennen sind.

Tierische Parasiten. Nur sehr seltene *Echinokokken* wären zu nennen (*Freund, Schatz, B. S. Schultze, Tittel*). Auch die Göttinger Samml. besitzt einen apfelgroßen Ech. d. r. Ovariums bei Kystom des linken (auch erwähnt bei *Orth*, Lehrb.).

II. Tuben.

Die Tuben (= *Eileiter, Oviductus, Tubae Fallopiae*) sind nach *Hofmeier* 10—14 cm lange muskulöse Schläuche, welche von einer vielfach in verästelte Falten gelegten, mit einfachem, flimmerndem Cylinderepithel bedeckten, sehr gefäßreichen Schleimhaut ausgekleidet sind. Auf Querschnitten sehen die Falten und Kämme der Tube wie Zotten, Papillen aus; das sind aber nur Trugbilder (Pseudopapillen; vgl. S. 958). *Drüsen* gehören *nicht* zu den physiologischen Bildungen der Mucosa. Dagegen können bei chronischer Salpingitis *drüsenartige Bildungen* durch Verklebung von Falten und Wucherung des Epithels entstehen (vgl. *v. Franqué*). — Bei der *senilen Involution* schwindet die Muskulatur mehr und mehr, die Wand wird sklerosiert (näheres über Bindegewebsfasern der Tube bei *Hörmann*), das Cylinderepithel kann sich abflachen. — *Funktion der Tuben*: Die Tuben nehmen das aus dem Ovarialfollikel bei der Ovulation entleerte Ei auf und befördern es (durch Wimperschlag oder Peristaltik oder beides?) langsam zum Uterus. Bei der Überleitung des Eies verhält sich das Fimbrienende passiv, und ein großer Teil von Eiern geht in der Bauchhöhle verloren. Die vom Manne stammenden Samenkörperchen können nach stattgehabter Kopulation in der Tube (schnell) bis zum Fimbrientrichter gelangen (durch Kontraktion der Tuben oder durch Eigenbewegung der Samenfäden). Die Bewegungsrichtungen von Ei und Sperma kommen sich in der Tube entgegen. Der Befruchtungsvorgang des Eies (Imprägnation) kann hier stattfinden; vielleicht ist das die Norm (vgl. S. 984), und das befruchtete Ei wandert darauf in den Uterus, während, wenn es sich in der Tube festsetzt, bleibende Tubargravidität folgt. Andere glauben dagegen, daß die Befruchtung des Eies in der Tube stets von Tubargravidität gefolgt werde.

1. Mißbildungen der Tuben.

Defektbildung kommt zusammen mit Defekt des Uterus vor, selten ohne diesen. — **Accessorische Tubenostien** werden zuweilen mehrfach in der Nähe der Fimbrien gesehen. — **Accessorische Tuben** sind nicht selten; sie kommen an der Ala vespertilionis (Teil des Lig. lat.,

der zwischen Ovarium und Tube liegt), am Tubenstamm, am Lig. latum und zwischen dessen Blättern vor. Sie können Fransen und ein offenes abdominales Lumen und innen Falten besitzen. Sie sind ungestielt oder gestielt und dann ohne Kommunikation mit der Haupttube. (An beiden Enden verschlossene Nebentuben sollen sich nach *Kossmann* durch Sekret zu einer *Hydroparasalpinx* bis zu Kindskopfgröße ausweiten können. Doch hat diese Ansicht vielfache Widerlegung gefunden; vgl. *Schickele*.) Echte **Verdoppelung** (*Duplicitas tubae*), mit oder ohne Verdoppelung des Ovariums, ist sehr selten (*Bab*, Lit.). — Auf **Tubendivertikel,** die wahrscheinlich auf Entwicklungsstörungen im Müllerschen Gang beruhen, führt *Schickele* die Entstehung kleiner auf dem Rücken der Tube gelegener Cysten zurück (*Tubendivertikelcysten*). Nach *Kroemer* kommen Divertikel oder Nebengänge auch in normalen Tuben vor. — Große Mannigfaltigkeit herrscht in der *Länge* und *Lagerung* der Tuben. — **Persistieren von spiraligen Windungen,** beruhend auf mangelhafter Entwicklung in der Pubertätszeit (Hypoplasie der Tuben), kann nach *Freund* schwere Folgen haben (Tubargravidität, Sekretstauung, cystische Entartung). — Von der **Morgagnischen Hydatide** (gestielte Cyste, deren Stiel die Verlängerung einer Tubenfimbrie ist [*Kobelt*], und die, wie *Waldeyer* vermutet, ein sekundär gebildeter Blindsack am Infundibulum ist, nach *Nagel* aus dem blinden oberen Ende des Wolffschen Ganges stammt, nach *Kölliker* aber ein pathologisches Gebilde [Lymphangiektasie] darstellt) war S. 902 die Rede (s. auch *Peters*, Lit.). — Auch andere *gestielte cystische Anhänge* der Fimbrien, am Tubenschlauch oder an der Ala vespertilionis werden vielfach *Morgagnische Hydatide* genannt. Nach *Kossmann* soll es sich auch hier meist um *Nebentuben* handeln; zum Teil sind es aber Cysten des Wolffschen Ganges, zum Teil *Epoophoroncysten*. Gestielte, mit Fimbrientrichter versehene Anhänge des Lig. latum, die *Roth* auf Reste von Urnierentrichtern zurückführt, leitet *Schickele* von abnormen, überzähligen Coelomepithel-Einstülpungen ab. Andere *kleine Cystchen an Tube, Lig. latum, Ovarien* und Umgebung werden als Peritonealepithelcysten, von anderen als Keimepithelcysten aufgefaßt. Weiteres über diese vieldeutigen kleinen Gebilde s. S. 955.

2. Circulationsstörungen.

Die Tube ist unter ähnlichen Verhältnissen wie die Schleimhaut des Uterus Sitz von *entzündlicher Hyperämie* (wahrscheinlich menstruiert sie auch selbst). Bei frischer allgemeiner Peritonitis ist das abdominale Ende der Tube lebhaft injiziert und gerötet. Bei *Stauung* infolge von Herzfehlern oder bei Strangulation oder Torsion der Tube sieht die sulzige, dicke Schleimhaut blaurot aus. Infolge von *Thrombose* der Vena spermatica kann man die Tubenwand (und zugleich das Ovarium) durchblutet und dick angeschwollen sehen (*Hämatom* oder *hämorrhagische Infarcierung* der Tube). — *Phlebolithen* in Fimbrien s. *Kermauner*.

Blutungen kommen bei Entzündungen (s. chronische Salpingitis S. 978) und u. a. auch bei Phosphorvergiftung vor. Sie hinterlassen bräunliches Pigment. — Erheblichere Blutansammlungen, die zu *Hämatosalpinx* führen, setzen voraus, daß das abdominale Tubenende (sog. Morsus diaboli) verschlossen ist, z. B. durch perimetritische Verklebungen um die Tuben; sonst läuft das Blut heraus. Tubare Blutergüsse können durch *Druck* und *Zerrung*, welche von *Neubildungen*, z. B. großen Myomen, ausgehen können, ferner infolge *menstrueller Kongestion*, sowie selten bei Scharlach oder nach Typhus und Cholera entstehen. Bei *Atresie der Genitalwege* (Gynatresien, S. 993) mit Sitz am Hymen, in der Vagina oder dem Uterus erlangt die *Hämatosalpinx* (Fig. 531, S. 908) eine große Bedeutung; je höher der Sitz der Atresie im Genitalkanal, um so ausgedehnter wird die Hämatosalpinx. Das Blut, das aus der eigenen Wand stammt, zum Teil vielleicht auch aus dem Uterus zurückläuft, füllt bei jeder Menstruation die Tuben mehr aus, so daß sich diese in *gewundene, wurstförmige Säcke* umwandeln. Das Blut wird meistens sirupartig *dickflüssig*, teer- oder schokoladenfarben, *gerinnt nicht*

(nach *Klebs* infolge Einwirkung des Tubensekrets) und *unterscheidet sich dadurch von Blutungen bei Tubarschwangerschaft.* Durch *Stieltorsion* und Stauungsblutung kann jedoch auch Hämatosalpinx mit fest geronnenem Inhalt entstehen (*Fritsch*). — *In den meisten Fällen von Hämatosalpinx handelt es sich um das Residuum einer Tubargravidität* (S. 987).

Schicksal der Hämatosalpinx. Es kann *Perforation* in die Bauchhöhle oder ins Rectum oder nach außen folgen. Ersteres kann zu tödlicher akuter *Peritonitis* oder zu innerer *Verblutung*, in günstigen Fällen zu einer *Hämatocele retrouterina* führen. Bei Stieltorsion kann *Nekrose*, bei Infektion *Vereiterung* des Sackes folgen.

3. Entzündungen der Tuben.

Man unterscheidet *akute* und *chronische Salpingitis* und nach dem Entzündungsprodukt eine *S. catarrhalis* und *S. purulenta.* Nach dem vorherrschenden Sitz der Entzündung spricht man von *Endosalpingitis* und *Myosalpingitis* oder S. interstitialis. Die *katarrhalische S. acuta* kann man, da sie wesentlich die Schleimhaut, vor allem die der Ampulle betrifft, als Endosalpingitis bezeichnen; die Schleimhaut ist intensiv gerötet und geschwollen, die Falten sind verdickt, zellig infiltriert, mit trübem, grauem Schleim bedeckt.

Schleimhautwucherungen mit *epithelialer Mehrschichtung* und auch *adenomartige Bildungen*, die aber nur verzerrten und verlagerten Kanalsystemen entsprechen, finden sich bei entzündlichen Prozessen aller Art (*R. Meyer, Neu*).

Bei *Tubenwandabscessen* kann es nach Durchbruch ins Tubenlumen später von hier aus zu einer Überkleidung mit Epithel kommen, wodurch dann verzweigte intramurale Nebenräume geschaffen werden (*Höhne*). *Kroemer* und auch *Maresch* glauben aber, daß man hierbei wohl auch präexistenten Tubendivertikeln eine größere Bedeutung beimessen müsse.

Bei den *chronischen Entzündungen* kann die *Schleimhaut* atrophisch oder aber hypertrophisch werden; stets spielen auch Veränderungen der fibromuskulären Tubenwand hier eine Rolle.

Manche Formen von chronischer Endosalpingitis führen zu Induration und Schrumpfung der Falten. Die Tubeninnenfläche wird glatt. — Die *Muscularis* wird *bei chronischen Katarrhen* bald atrophisch, bald hypertrophisch angetroffen. Trotz Atrophie der Muscularis ist die Wand zuweilen durch Bindegewebswucherung erheblich verdickt (*Salpingitis interstitialis, Martin*). — Verwachsen verdickte Falten nach Verlust des Epithels stellenweise miteinander, so entstehen abgeschlossene, noch mit Cylinderepithel ausgekleidete Schleimhautbuchten, die sich cystisch ausdehnen können (*Endosalpingitis pseudo-follicularis, Martin*). — Eine besondere Form der chronischen katarrhalischen Salpingitis ist die *Salpingitis haemorrhagica.*

Bei der **gonorrhoischen Salpingitis** fand *Schridde* einen großen Reichtum der Tubenfalten, Wandinfiltrate und auch des gonorrhoischen Eiters an lymphocytären Zellen (*Plasmazellen*, Lymphocyten, Lymphoblasten) und zwar, was differentialdiagnostisch wichtig ist, besonders in *chronischen* Fällen, in denen der Gonokokkennachweis sehr schwierig ist. Die Spezifität dieser mikroskopischen Veränderungen für Gonorrhoe, welche *Schridde* und *Amerbach* annehmen, vermochten andere aber nicht anzuerkennen (s. *Miller*). Verwachsungen der Falten sind sehr häufig und folgenschwer (Sterilität, vielleicht auch öfter Tubengravidität).

Interessant ist der jüngst von *Pick* erbrachte Nachweis, daß bei alter eitriger Salpingitis manches von dem, was makroskopisch wie eitrig infiltriert aussieht, der Effekt einer Ansammlung von doppeltbrechender Substanz (s. S. 821) in großen hellen Zellen ist.

Bei der **Salpingitis isthmica nodosa** (*Chiari* u. *Schauta*), welche *Kehrer* als *Salpingitis nodosa interstitialis* (*Orth* als *S. productiva glandularis nodosa*) bezeichnet, entstehen besonders am uterinen Tubenende (aber auch bis zur Mitte der Tube, *Maresch*) kleine, kugelige Ver-

dickungen, die wie Fibromyome aussehen. Sie bestehen aus glattem Muskelgewebe, das in großer Zahl *gang-* oder *drüsen*-ähnliche verzweigte Auswüchse des Schleimhautepithels enthält, welche von cytogenem Gewebe begleitet sind oder nicht, teilweise mit dem Tubenlumen kommunizieren und hier und da zu kleinen Cysten abgeschlossen sind. — Nach *Chiari* ist eine auf *chronisch-entzündlicher Basis* entstehende Epithel- resp. Schleimhautwucherung, die zu Ausstülpungen und Abschnürungen führt, das Primäre, und die Muskelwucherung, deren Anteil sehr wechselnd ist, folgt. *v. Recklinghausen* führt die Affektion auf Persistenz versprengter Urnierenkanälchen zurück und hält die Gebilde für kongenital angelegte Geschwülste (*Adenomyome der Tubenwinkel*), während *v. Franqué* und viele nach ihm und besonders *Maresch* nachdrücklich für die *entzündliche* Genese im Sinne *Chiari*'s eintreten, wobei vor allem Gonorrhoe, aber auch Tuberkulose eine Rolle spielen (s. auch *Bulius* und *Wallart*, Lit.). Mit *R. Meyer* könnte man hier von *Adenomyosalpingitis* sprechen (Analogon der Adenomyometritis s. S. 1020).

Ätiologie der Tubenentzündungen.

Die Wege, auf denen Entzündungen in die Tuben gelangen, sind: a) vom *Endometrium aus* durch das Ostium uterinum, b) *von der Peritonealhöhle aus* durch das Ostium abdominale und c) *auf dem Lymph-, selten auf dem Blutweg* in das Gewebe der Tube resp. *durch die Tubenwand hindurch*. Bei *einfachen* chronischen Katarrhen, die zu Hydrops tubae führen, ist der Ausgangspunkt und Weg der Infektion meist nicht mehr nachzuweisen. Die *schweren* eitrigen Formen der Salpingitis kommen vor allem durch Infektionen im *Puerperium*, nach einem Abort, nach intrauterinen Medikationen (Preßschwämme) sowie besonders auch durch *gonorrhoische Infektion*, namentlich durch die latente Gonorrhoe (*Noeggerath*) zustande. In solchen Fällen kann die Entzündung alsbald auf das Peritoneum fortschreitend zum Tode führen oder ausheilen oder aber Bildung einer Pyosalpinx veranlassen. Während in den genannten Fällen die Übertragung auf die Tuben meist oder häufig *vom Uterus aus* stattfindet, gibt es andere Fälle, in denen die Infektion *vom Peritoneum aus* erfolgt, sei es, was selten ist, im Anschluß an Perityphlitis oder an Operationen, die zu Pelveoperitonitis führten, sei es, was häufig ist, bei septischer Peritonitis, welche sich an Lymphangitis puerperalis anschließt. Zuweilen kann man bei der Sektion gut nachweisen, wie der Tubentrichter in ein Exsudat eintaucht und die infektiöse Flüssigkeit gewissermaßen wie ein Heber einsaugt. Auch vom *Ovarium* oder vom *Darm* aus kann die Tube infiziert werden. Bei septischer *Phlegmone* erfolgt die Infektion oft deutlich *durch die Tubenwand hindurch*. — Auffallend ist, daß bei verschiedenen Entzündungen, deren Fortschreiten von der Uterusmucosa aus in manchen Fällen sicher nachzuweisen ist (so bei der gonorrhoischen Salpingitis), sowohl *das Endometrium* wie das *uterine Ende der Tube* bis an die Ampulle (den Lieblingssitz aller tubaren Entzündungen) *oft völlig intakt* gefunden wird; hier ist eine Infektion auf dem Weg der kommunizierenden Lymphgefäße oder eine oberflächliche Infektion und ein rasches Abheilen im Uterus und uterinen Tubenende anzunehmen.

Verlauf der Tubenentzündungen. Perisalpingitis. Tubensäcke.

Endet eine Salpingitis nicht alsbald mit Heilung oder mit tödlicher Peritonitis, so wird sie chronisch, und es schließen sich als wichtigste Folgen häufig Verwachsungen und fibröse Verdickungen der Schleimhautfalten, Verengerung oder aber Ausweitungen der Tuben durch stagnierendes Exsudat an. Vor allem an länger bestehende gonorrhoische, aber auch an andere, vorwiegend eitrige Entzündungen der Tuben pflegen sich häufig *Perisalpingitis* adhaesiva, (s. Fig. 581), Perioophoritis und eine Entzündung des Beckenperitoneums (*Pelveoperitonitis*) anzuschließen, wobei die Organe durch Bildungen von Adhäsionen

verwachsen und verlagert werden. *Perisalpingitis* kann als Teilerscheinung einer allgemeinen Peritonitis unabhängig von Tubenentzündung entstehen oder vom Uterusüberzug aus fortgeleitet werden. Die Tuben selbst werden abgeknickt, abgeschnürt und *sind in ihrem abdominalen Ende verschlossen.* Letzteres ist wesentlich für das Zustandekommen einer *Ausdehnung der Tube* zu einem **Tubensack***), was durch Exsudation aus der Wand des Sackes bewirkt wird. Nach Schwund der Fimbrien ist das abdominale Ostium gar nicht mehr zu sehen. Zuweilen kann die Tube durch Knickung oder durch Schwellung der Schleimhaut noch dazu gegen den Uterus abgeschlossen werden, obschon das nicht so häufig ist. Je nach der Beschaffenheit des Inhalts spricht man von *Hydro-*, *Hämato-* und *Pyosalpinx.* Erstere beiden sind Folgezustände resp. Endstadien einer katarrhalischen, letztere die einer eitrigen Salpingitis. Die Ausdehnung betrifft zuerst den Tubenpavillon, und die Tube erfährt je nach dem

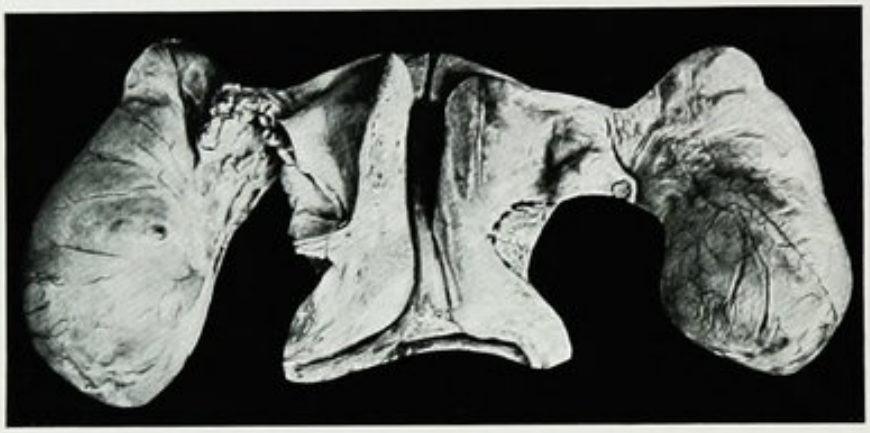

Fig. 564.
Doppelseitige Hydrosalpinx. Von einer 45j. syphilitischen Frau (Ulcus der Oberlippe, 3 kleine Aneurysmen der Aorta ascendens). 1/4 nat. Gr.

Füllungsgrad und dem mehr oder weniger reichlichen Vorhandensein von Adhäsionen eine Schlängelung, Windung, Knickung, ist schneckenhausartig gekrümmt oder spindelig, keulen-, wurst- oder retortenförmig (s. Fig. 564).

Bei der **Hydrosalpinx** ist das *abdominale Ende verschlossen*, trotzdem häufig Adhäsionen ganz fehlen. *Martin* fand in 137 Fällen 46 mal Adhäsionen; in den Fällen ohne Adhäsionen kann der Verschluß angeboren oder das Resultat einer chronischen Entzündung sein. Der *Inhalt* ist klar, schleimig-serös, meist *keimfrei.* Erreicht der Innendruck einen gewissen Grad, und ist der Weg in den Uterus frei, so kann sich die Flüssigkeit, meist einige hundert Gramm, durch den Uterus entleeren (worauf die Beschwerden, Druck, Harndrang, Obstipation nachlassen) und sich dann von neuem ansammeln — *Hydrops tubae profluens.* — **Hämatosalpinx** entzündlichen Ursprungs kann sich (nach *Martin*) aus einer S. catarrhalis sekundär entwickeln; die Blutung kann menstruellen, entzündlichen, traumatischen Ursprungs sein oder infolge von Stauung bei Stieltorsion auftreten. Der Inhalt ist fast stets *flüssig* im Gegensatz zu dem geronnenen Inhalt der nach Tubengravidität auftretenden Hämatosalpinx (*Veit*); selten ist er geronnen. — Bei der **Pyosalpinx** kann der stark geschlängelte Sack Faust- und selbst Kindskopfgröße erreichen. Die Wand ist starr und verdickt, desgleichen der Peritonealüberzug, die

*) Statt ‚Tubensack' hat *A. Martin* den Namen **Sactosalpinx** vorgeschlagen (σάττειν vollstopfen, σακτός vollgestopft, prall gefüllt; — mit σάκκος, Sack hat der Ausdruck nichts zu tun). Dem Inhalt entsprechend wird ‚serosa', ‚haemorrhagica' oder ‚purulenta' hinzugefügt.

Schleimhaut mehr oder weniger stark eitrig infiltriert (vgl. S. 978), eingeschmolzen und in alten Säcken zuweilen bis auf einige krümelige, nekrotische Fetzen geschwunden. — Mitunter kommt auch eine pseudomembranöse, *diphtherische Salpingitis* vor. Durch Verwachsungen von Falten können sich im Inneren *Scheidewände* und getrennte Höhlen bilden (*Pyosalpinx saccata*); in anderen Fällen entstehen Fächer nur durch *Einschnürungen* infolge peritonitischer Adhäsionen und Fixierung der Tube in spiralig gedrehter Stellung. — **Ausgänge:** *Perforation* kann in die stets bestehenden Adhäsionen, wodurch dann auch mehrfächerige Säcke entstehen, oder auch in ein Nachbarorgan, ins Rectum oder Ovarium erfolgen; in letzterem Falle können *Tubo-ovarialabscesse* entstehen. Der Eiter kann sich *eindicken* und *verkalken*; in anderen Fällen schwindet er und macht einer serösen Flüssigkeit Platz.

Bakteriologische Befunde in Tubensäcken: Der rein wässerige Inhalt beim *Tubenhydrops* gilt für bakterienfrei. Aber auch der *Eiter* bei älterer *Pyosalpinx* ist oft *bakterienlos, steril.* Finden sich Bakterien, so sind das: *Gonokokken, Streptokokken*, seltener Staphylokokken, Bacterium coli, Pneumokokken, Influenzabacillen (*Kisskalt*) u. a. *)

Tuboovarialcysten. Für diese retortenähnlichen Cystensäcke, deren Wand zum Teil vom Ovarium, zum Teil von der Tube gebildet wird, nimmt man folgende Entstehungsarten an:

a) Das Fimbrienende ist auf einer Ovarialcyste angewachsen, und die Cyste entleert sich in das Lumen der hydropischen Tube (*Richard*). Die Cyste kann ein normaler oder ein hydropischer Follikel, eine Corpus-luteum-Cyste, ein Kystadenom sein. b) Eine auf einer Ovarialcyste angelötete Sactosalpinx serosa tritt nach Schwund der aneinander liegenden Wände mit der Cyste in Kommunikation (*Veit*); diese Ansicht vertritt auch *Orthmann* und noch jüngst *Preiser* für die Mehrzahl der Fälle. c) Das Fimbrienende der Tube schlüpft in eine geplatzte Ovarialcyste hinein, und die Wände verwachsen (*Burnier*). Diese Fälle erklärt *Pfannenstiel* so, daß sich eine ‚Pyocele peritubaria' um das aus der Tube stammende Exsudat entwickle, wodurch eine Abkapselungsmembran geliefert werde, welche das Tubenende umfasse und das Zwischenglied zwischen Tube und cystischem Ovarium darstelle. Nach Schwund der Wand zwischen Pyocele und Ovarialcyste entstehe die Tubo-Ovarialcyste, mit anfangs eitrigem, später serösem Inhalt. — *Nach Zahn* handelt es sich jedoch wesentlich nur um eine *hydropische Tube*, die sich von der gewöhnlichen Form der Hydrosalpinx nur dadurch unterscheidet, daß *das Ovarium bei dem stattfindenden Verschluß des abdominalen Tubenostiums mit in die künftige Cystenwand eingeschlossen*, gewissermaßen *wie ein Stein in die Sackwand eingefügt wird.* — Tubo-Ovarialcysten werden selten groß, da das offene uterine Ende eine periodische Entleerung (*Hydrops ovarii profluens*) gestattet; doch können sie *Kindskopfgröße* erreichen. — Umgreifen die Fimbrien einer Tube das unveränderte Ovarium so, daß dieses ganz oder teilweise in das Infundibulum zu liegen kommt, so besteht eine sog. **Ovarialtube.** — Bricht eine Pyosalpinx in ein Ovarium durch, so entsteht eine gemeinsame Eiterhöhle, ein **Tuboovarialabsceß.** — Beziehungen zur Extrauteringravidität s. S. 985.

Über das seltene *Carcinom* einer Tuboovarialcyste s. Lit. bei *Orthmann.*

4. Infektiöse Granulationsgeschwülste.

Tuberkulose nimmt die erste Stelle ein. Sie wird in Verbindung mit *Tuberkulose des Endometriums* (s. Fig. 565) oder isoliert angetroffen, wobei in ersterem Fall die Tubenaffektion meist viel vorgeschrittener, also offenbar älter ist als die des Uterus. Sie betrifft gewöhnlich *beide Tuben.* In *akuten* Fällen sieht man die geschwollenen, geröteten Schleimhautfalten mit Eiter oder Käse bedeckt und von miliaren, grauen Knötchen durchsetzt. In *chronischen* Fällen

*) In 206 von *Wertheim* untersuchten Fällen fanden sich 56 mal Gonokokken, 11 mal Streptokokken, 4 mal Staphylokokken — 122 mal war der Tubeninhalt *steril.*

erscheint die geschlängelte Tube verdickt, starr, und die inneren Abschnitte sind verkäst (Röhrentuberkulose). Das Lumen besteht noch als unregelmäßiges Loch oder ist mit Käse ausgefüllt. Ist der Inhalt reichlicher und eitrig, so wird die Tube nach Verschluß des abdominalen Endes stärker, sehr selten sogar zu einem bis armdicken länglichen Sack ausgedehnt (*Pyosalpinx tuberculosa*). Häufig ist das

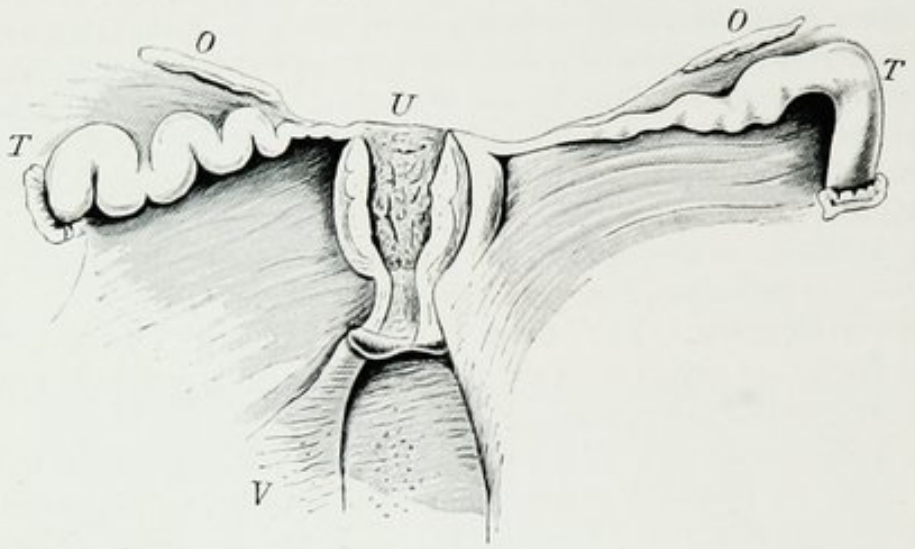

Fig. 565.

Genitaltuberkulose bei einem 5jähr. Mädchen. *Käsige Salpingitis* und *käsige Endometritis* (massenhaft Bacillen), viele *miliare Tuberkel der Vagina.* Cervix, Corpus und Portio auch mikroskopisch frei; Ovarien desgl. Sonst Lungen-, Darm-, Peritoneal-, Hand- und Fußknochen-, Lymphdrüsentuberkulose, tuberkulöse Basilarmeningitis. Fungus genu sin. (ostale Form, kirschgroßer Herd von der unteren Femurepiphyse zwischen den Condylen ins Gelenk durchgebrochen.) Beob. d. *Verf.* $^4/_5$ nat. Gr.

abdominale Ende aber auch offen, und der Prozeß kann auf das Peritoneum fortschreiten. *Verf.* sah bei 32 Fällen das Peritoneum in 60 % beteiligt. Oft entstehen Adhäsionen mit der Umgebung.

Als Frühform beschreibt *Simmonds* einen *bacillären Katarrh* (vgl. S. 933). — Eine karcinomähnliche reaktive Wucherung der Tubenschleimhaut bei Salpingitis tub. beschreibt *Voigt* (Lit.).

Die *Gestalt der angeschwollenen Tube* ist die einer Wurst, Keule, Retorte oder auch eines Rosenkranzes; letztere Form ist aber nicht so häufig, daß sie, wie man das wollte, als klinisches Diagnostikum gelten könnte. Die engeren Teile der Tube sind in der Regel viel weniger verändert. Nach *Hegar* sollen die bei Salpingitis isthmica nodosa (S. 978) beschriebenen Knoten häufig sein (vgl. dort!). Die Konsistenz ist meist *teigig.* Die äußeren Schichten sind oft durch Bindegewebswucherung verdickt. Auch kann man durch Wandverdünnung entstandene herniöse, mit käsigem Eiter gefüllte circumscripte Ektasien sehen. *Verf.* beobachtete solche Säckchen von Kirschgröße.

Ätiologie. Tubentuberkulose kann, wie manche annehmen, **primär** sein; anatomisch ist das aber sicher äußerst selten. Nach *Hegar*'s klinischen Erfahrungen, der freilich die Befunde anderer Kliniker (*Blau*) und Pathologen direkt widersprechen (s. z. B. *Simmonds*), wäre sie die häufigste Form primärer Genitaltuberkulose des Weibes; Tuberkelbacillen sollen von der Vagina aus in den Uterus eindringen (Coitus, Instrumente, Finger) und, ohne am Endometrium Erscheinungen hervorzurufen, in die Tuben gelangen. (Die Möglichkeit eines solchen Ascendierens der Tuberkulose konnten *Jung* u. *Bennecke* auch experimentell dartun. Doch hält es *von Baumgarten* für fraglich, daß das den physiologischen Verhältnissen entspricht; vgl. auch Exp. von *Blau* u. dagegen *Jung, Engelhorn.*) *Peritoneal-* und *Uterustuberkulose* können sich

später anschließen. — In der Regel ist sie aber **sekundär** und tritt bei Lungen-, Darm-, Peritoneal-, Beckenknochentuberkulose u. a., gelegentlich auch bei allgemeiner Tuberkulose auf. Wir begegnen hier sowohl einer hämatogenen als auch einer fortgeleiteten Infektion der Tuben. Als Beispiel einer *hämatogenen* Tubentuberkulose, die man jetzt vielfach für eine häufige Form ansieht (*Kleinhans*, *Amann* u. a.), führe ich einen lehrreichen Fall an (18jähr. Virgo), wo sich beiderseitige käsige Tuben und ein minimaler käsiger Herd im Endometrium fand, sonst aber von Tuberkulose im ganzen Körper nichts da war als ein abgekapselter subpleuraler käsig-kreidiger Herd von Mandelgröße im r. Unterlappen und eine käsig-kreidige rechtsseitige Bronchialdrüse mit 2 Bronchialfistel-Narben. Aus der letzten Basler Zeit verfügt *Verf.* noch über 3 weitere Beobachtungen: 45jähr. Frau, obsolete Lungentuberkulose, isolierte Tuberkulose der kleinfingerdicken l. Tube. 29jähr. Virgo, alte käsige Tracheobronchialdrüsen, doppels. käsige Tuben- und Uterustuberkulose (distinkte Riesenzellentuberkel). 17jähr. Virgo mit Herzfehler nach Gelenkrheumatismus, kleiner Käseherd im r. Unterlappen und in Bronchialdrüsen rechts, doppels. käsige Tubentuberkulose, Knötchen im Endometrium und im Douglas. Solche Fälle machen es verständlich, daß da, wo solche versteckte Primärherde bestehen, klinisch oft fälschlich *primäre* Tubentuberkulose angenommen werden wird; ohne genaue Sektion hat aber eine solche Diagnose nur den Wert einer Vermutung (vgl. auch *Weinbrenner*). *Cohnheim* wies darauf hin, daß Infektion der Tuben vom tuberkulösen Peritoneum aus besonders oft vorkomme. *Sekundäre Tuberkulose des Peritoneums* von der Tube aus *ist häufiger wie die sek. Infektion des Uterus*; auch kann sich eine *tuberkulös-eitrige*, zuweilen sogar eine *jauchige Peritonitis* anschließen, und zwar erweisen sich diese Fälle, wie man wiederholt konstatiert hat, oft als *Mischinfektion mit Gonokokken*. — Die tuberkulös-eitrige Peritonitis kann mitunter auf einen kleinen abgesackten Raum im Douglas beschränkt bleiben; *Verf.* sah in mehreren Fällen dieser Art die Tuben frei in den sackförmigen Herd ausmünden und von diesem aus eine oder mehrere *Fisteln* in *das Rectum* durchbrechen. Das war z. B. auch in dem in Fig. 579 abgebildeten Fall zu sehen. — Auch käsige Infiltration der *Ovarien*, selbst von Ovarialkystomen und Tuboovarialcysten kann folgen. — Fälle von *allgemeiner Miliartuberkulose* im Anschluß an Tubentuberkulose wurden nach Geburt oder Abort beobachtet; die Uterusinnenfläche kann dann auch in Mitleidenschaft gezogen werden (Lit. bei E. *Kraus*).

(Über *Knochenbildung* in einer stark nekrotischen vielleicht tuberkulösen Tube berichtete *Michaud*.)

Aktinomykose der Tube (im Falle von *Zemann* ein dicker, geschlängelter, eitergefüllter Sack, dessen gewucherte Schleimhaut mit gelben Herden verfetteten aktinomykotischen Granulationsgewebes durchsetzt war; *Goldner*, *Schlagenhaufer*, Lit.) und **Syphilis** sind *sehr selten*.

5. Geschwülste.

Primär sind sie selten. Es kommen vor *in der Fibro-Muscularis*: *Fibrome*, *Fibromyome*, *Adenomyome* (s. *Muskat*), *Sarcome*; *in der Schleimhaut*: verschiedene Neubildungen von papillärem Bau, und zwar *Polypen*, *Fibro-Epitheliome*, *Carcinome*, welche doppelseitig sein können und sich histologisch an die papillären Carcinome des Uterus und Ovariums anschließen (Lit. *Peham*, *Benthin*, *Boxer*) und ganz besonders bösartig sind (*Kehrer*, Lit.), ferner *Sarcome*, *Sarco-Carcinome* und andere Mischgeschwülste, so Carcino-Sarco-Endotheliome (*v. Franqué*). *Lymphangiome* sind ganz selten (*Kermauner*, Lit.). Selten sind krebsige Tuboovarialcysten (S. 981). Auch das *maligne Chorionepitheliom* (s. bei Placenta) wurde bei Tubargravidität resp. Abort beobachtet (*Marchand-Ahlfeld* u. a., *Risel* Lit.). — *v. Franqué* macht besonders auf die nicht selten an maligne Tubentumoren sich anschließenden Metastasen im Uterus aufmerksam.

Sehr selten sind *Teratome* (Lit. *Orthmann*).

Über die *Adenomyome* der Tubenecken vgl. bei Adenomyomen des Uterus (S. 1018) und bei *Salpingitis isthmica nodosa* (S. 978).

Sekundäre Carcinome können vom Ovarium oder Uterus, aber auch z. B. von einem Carcinom des Magens ausgehen, welches auf das Peritoneum vordrang. Es kann sich dabei

einmal um kontinuierliches Übergreifen handeln, oder es findet eine Implantation von Krebszellen auf die Serosa der Tube statt (Pendant zu den viel häufigeren sekundären Ovarialcarcinomen dieser Entstehung, s. S. 968). Selten ist eine Implantation ins Ostium abdominale der Tube hinein. *Verf.* sah in einem solchen Fall (59 jähr. Frau, Gallertkrebs des Pylorusteils auf das Duodenum übergreifend, dicke Infiltration des Netzes, knotige und diffuse Peritonealmetastasen bes. an der vorderen Wand; auf den kleinen Ovarien nur wenige gallertige Knötchen) *beide Tuben in von Gallertkrebsmassen überquellende, förmliche Füllhörner verwandelt*; aus den Ampullen ragten über hühnereigroße blutig-gallertige Krebsmassen hervor. —*Verf.* sah auch *retrograden Transport* auf dem Lymphweg in die Tuben; so in dem S. 863 erwähnten Fall einer 54jähr. Frau. — *Sitzenfrey* hält es auch für möglich, daß bei prim. Uteruscarcinom abgelöste Krebspartikelchen durch kolikartige Kontraktionen in die Tube gelangen und hier implantiert werden können.

(*Lit.* über maligne Tubenneubildungen bei *Peham, Doran, Orthmann, Kundrat.*)

6. Parasiten. Es ist daran zu erinnern, daß *Oxyuren* durch die Tube in die Bauchhöhle gelangen können (s. S. 557). Ein Unicum ist ein Fall zahlreicher großer *Echinokokken* in beiden Tuben von *Doléris.*

Die Extrauteringravidität.

Das befruchtete Ei bettet sich zuweilen, und zwar gar nicht so selten, nicht im Uterus, sondern außerhalb desselben ein, und zwar in den *allermeisten Fällen* in der **Tube** (*Tubengravidität*), selten im **Ovarium,** vielleicht aber nie primär *in der Bauchhöhle.* An der Haftstelle, wo das Ei seine Allantois entsendet, bildet sich eine Placenta.

Den *Ort der Befruchtung überhaupt* verlegt man mit großer Wahrscheinlichkeit in die Pars ampullaris tubae, und von hier wandert das Ei nach bestimmter Zeit in den Uterus, wo es sich in die Mucosa einnistet. Jede normale Schwangerschaft beginnt daher in diesem Sinne als *Tubarschwangerschaft* (*Waldeyer-Jössel*).

Als Ursachen für die Verhinderung der Einwanderung in den Uterus gibt man an: a) Verlust des Flimmerepithels der Tubenschleimhaut infolge von alten Katarrhen, Verlust der Peristaltik und dadurch Vorwärtsbewegung des Eies. Doch fanden andere keine Spur von Katarrh und die Tube normal. In Fällen letzterer Art wäre es möglich, daß das Ei bereits befruchtet und schon in einer gewissen Entwicklung in die Tube der anderen Seite gelangte und sich, auf seiner Wanderung verspätet, bereits hier einnistet, was sonst erst im Uterus geschieht. b) Unwegsamkeit der Tube infolge angeborener zu großer Länge oder persistierender infantiler Schlängelung (*Freund*, was aber nach *Höhne* allein nicht genügt) oder infolge von Knickungen oder pelveoperitonitischen Adhäsionen; durch die enge Tube kann zwar der Same zum Ei, aber das befruchtete Ei nicht in den Uterus gelangen. Doch können diese Adhäsionen ebensogut Folgen der Tubargravidität sein, und in vielen Fällen werden genannte Veränderungen vermißt. Ist die schwangere Tube nach dem Uterus hin verschlossen, so müssen die Spermatozoen durch die andere, wegsame Tube zum Ei gelangt sein (*äußere Überwanderung der Spermatozoen*), oder es fand eine *äußere Überwanderung des befruchteten Eies* statt (s. S. 908), was für Ausnahmefälle denkbar ist (vgl. *Burkhard*). c) *Opitz* betrachtet als Hauptursache für die Tubargravidität *Faltenverschmelzungen*, Verwachsungen zwischen benachbarten Schleimhautfalten oder von Verzweigungen einer Falte miteinander, wie sie ja bekanntlich durch voraufgegangene Entzündungen entstehen können. Dadurch kann das wandernde Ei festgehalten werden (s. auch *Höhne*). d) *Micholitsch* hingegen erblickt den Grund für die Tubargravidität darin, *daß sich das Ei in angeborenen Nebengängen* (in einer blind endenden Nebentube oder in einem vereinzelten Divertikel oder Gang) einnistet oder in *erworbenen Nebenräumen* der Tube, welche zahllose, entfernt adenomähnliche, verzweigte und buchtige Räume, Verwachsungen von Falten mit Gängen und Divertikeln darstellen (vgl. S. 978, *Höhne* u. a.).

Kermauner (Lit.) u. a. bezweifeln wiederum, daß *Micholitsch*, *Fellner* u. a. den unwiderleglichen Beweis einer Divertikeleinbettung erbracht hätten. Doch ist das *v. Franqué* und *Garkisch* letzthin in völlig einwandsfreier Weise gelungen.

Formen der Extrauteringravidität.

Man unterscheidet 1. **Graviditas tubaria,** und zwar a) *propria* oder *isthmica*, Sitz im mittleren Teil; die häufigste Form. Vielleicht spielt Verwachsung von Falten nach vorausgegangenen Entzündungen (S. 978) hier eine wichtige Rolle. b) *Gr. interstitialis* (selten, Lit bei *Werth*, *Raschkes*, *Weinbrenner*, *Wagner*); das Ei entwickelt sich in dem noch innerhalb der Uterusmuskulatur liegenden Tubenteil (Verengerungen des uterinen Tubenabschnittes können die Ursache sein, vgl. *Runge*). Erfolgt die Entwicklung des Eies zugleich in dem Uterus, so entsteht die *Gr. tubouterina*. Selten folgt bei Gr. interstitialis Eröffnung in den Uterus und Eintritt des Eies in denselben, meist Ruptur nach außen. c) *Gr. ampullaris*, häufig, wobei es zwei Abarten gibt: *Gr. tubo-abdominalis*; ein Teil des Eies tritt aus der Ampulle durch das Fimbrienende in die Bauchhöhle, wobei jedoch die Placenta immer wenigstens teilweise mit der Tubenschleimhaut zusammenhängt, und *Gr. tuboovarialis*, Schwangerschaft in einer Ovarialtube (s. S. 981) oder in einer Tuboovarialcyste (vgl. S. 981), in welche sich ein reifer Follikel entleerte. — Eine *intraligamentäre Tubengravidität* entsteht dadurch, daß sich der Fruchtsack bei seinem Wachstum zwischen die Blätter des Lig. latum drängt, während die Placenta im Eileiter haften bleibt. Nach *Schuchardt* kann der Fruchthalter noch allenthalben von Tubenmuskulatur gebildet sein oder nur von dem Peritoneum des Lig. latum, und es ist dann die Tubenwand an der dem Eiansatz gegenüberliegenden Seite auseinander gewichen. — 2. **Ovarialgravidität** ist sehr selten (Lit. bei *Freund*, *Thomé*, *Busalla*, *Mitchell*, *Bondi*, Lit.). Das Ei tritt beim Bersten des Follikels nicht aus demselben aus, sondern wird vom Samen befruchtet und bleibt in der *Theca folliculi*. Die Granulosa liefert die Decidua. Die Eieinbettung erfolgt wie in der Tube (*Franz*). Die Schwangerschaft erreicht ihr normales Ende, oder der Sack reißt vorher ein, es erfolgt eine Blutung, und die Frucht tritt in die Bauchhöhle. Entwickelt sie sich weiter, so besteht *sekundäre Bauchhöhlenschwangerschaft* (Lit. bei *Leopold*, *Füth*). — 3. **Abdominalgravidität;** das befruchtete Ei haftet an irgend einer Stelle des Bauchfells; letzteres bildet die Serotina und wird so zum Bildungsort der Placenta. Ein solches Vorkommnis ist jedenfalls sehr selten (Lit. bei *Werth*, *Jarzeff*, *Crotti*, *Hammacher*); andere leugnen es vollkommen (z. B. *Veit*) und sehen die Fälle nur als *sekundäre* (besser: falsche) abdom. Grav. an, bei der das Ei oder die Frucht aus der Tube oder aus dem Ovarium ausgestoßen wurde. In anderen Fällen liegt eine *partielle* abdominale (*tuboabdominale*) Schwangerschaft vor. Interessant ist, daß in solchen Fällen, wo eine Dehnungsruptur der Tube in späteren Monaten stattfand und der Riß nicht die Placentarstelle traf, der Fötus außerhalb des Amnions frei zwischen den Därmen sich monatelang lebend erhalten kann (*Harris*, Lit.).

Verhalten des **Uterus** bei der extrauterinen Gravidität.

Die Gebärmutter wird *hypertrophisch*, und es bildet sich in ihr eine *Decidua* (mit drei Schichten), als ob sie schwanger wäre. Je jünger die Schwangerschaft, und je näher das Ei dem Uterus sitzt, um so ausgesprochener sind meist die Veränderungen der Schleimhaut und Muskulatur des Uterus. (Auch die *Mammae* hypertrophieren.) Gelegentlich aber reagiert die Mucosa auch erst später. Das Oberflächen- und Drüsenepithel des Uterus kann syncytiale Umwandlungen erfahren (*M. B. Schmidt*). Die deciduale Umwandlung reicht bis in das obere Drittel der Cervix herab (*W. H. Schultze*). Mit dem 4. Monat hört die Vergrößerung des Uterus auf. Wird die extrauterine Schwangerschaft unterbrochen, so bildet sich der Uterus zurück, und die Decidua wird, wenigstens in den späteren Monaten, gewöhnlich in toto *als dreizipfeliger*, außen rauher zottiger, innen glatter leicht wulstiger *Sack*, der in jeder Ecke ein Loch hat, *ausgestoßen*. Selten ist der ausgestoßene uterine Deciduasack umgestülpt, invertiert (*Buché*). Wird die Tubengravidität in ganz früher Zeit (4—5 Wochen) unterbrochen, so kann sich die Decidua uterina wahrscheinlich in loco zurückbilden (s. S. 1003).

Tubengravidität, die häufigste und wichtigste Extrauteringravidität.

Man nahm früher an, daß da, wo das Ei an der Tubenschleimhaut haftet, die alsbaldige reaktive Bildung einer Decidua erfolge. Nach Arbeiten von *Kühne*, *Griffiths*, *Aschoff*, *Heinsius*, *Füth* ist das jedoch nicht oder wenigstens in den ersten Monaten nur in geringem Maße (*Lange* u. a., Lit. bei *Aschoff*) der Fall; wenn Deciduabildung eintritt, so erfolgt sie erst in späteren Monaten (als Dec. vera) und fehlt selbst dann an der Placentarstelle fast ganz; eine Decidua serotina bildet sich also nicht. Das Ei findet keinen passenden Nährboden in der Tube, vielmehr erfolgt das Haften des Eies, die *Placentarbildung*, in der Art, daß die fötalen Zotten sich in die Mucosa und Muscularis eingraben (*Füth*). Während die deciduale Reaktion am Ort der Einnistung, wie oben erwähnt, fast allgemein negiert wird, so auch von *Werth*, haben *v. Franqué* und *Garkisch* dieselbe in einer Beobachtung unzweifelhaft nachgewiesen. Dabei ist zu betonen, daß eine so dichte Zelleinwanderung vom Chorion aus stattfindet, daß das angrenzende mütterliche Gewebe ganz davon durchsetzt ist, was dann leicht eine deciduale Umwandlung desselben vortäuschen kann. Ja, es fließen auch hier, wie das in gleicher Weise im Uterus beobachtet wurde (*Siegenbeek van Heukelom*), die Wucherungen der fötalen Zottenepithelien miteinander zusammen und bilden so förmlich eine zweite Schale um die Eihüllen, eine Saugplatte (*Aschoff*), welche durch die Zotten als Strebepfeiler getragen wird (vgl. *Zedel*), und welche auch die mütterlichen Gefäße zur Bildung eines placentaren Kreislaufs eröffnet. Diese Durchwühlung, Zerstörung kann sich bis zur Serosa fortsetzen. Die durch zunehmende Wucherung fötaler Zellen bewirkte langsame Zerstörung der Tubenwand wird verdeckt durch organisierte Blutgerinnsel oder durch fibrinöses Exsudat, mit folgender fibröser Umwandlung und Verdickung der Serosa. — *Werth* unterscheidet eine *kolumnare* und eine *interkolumnare Eieinnistung*. Bei letzterer, die wohl die häufigere ist, erfolgt sie zwischen zwei Falten an der Schleimhaut selbst; bei ersterer sitzt das Ei auf der Höhe einer Falte oder zwischen Sekundärfalten einer Hauptfalte. Die Chance zum Abort ist wegen der geringen Haftfläche bei der kolumnaren Form natürlich größer. Bei der interkolumnaren ist anderseits die Tubenwand, in welche sich das Ei einfrißt, mehr durch Ruptur gefährdet. — Während das *Ei* in die Tubenwand eindringt, schlägt sich nicht nur Schleimhaut, sondern auch glatte Muskulatur auf dasselbe herüber. Die so gebildete *Art Capsularis* oder *Pseudoreflexa* wird im Laufe der weiteren Entwicklung durch ein Hineinfressen der Langhansschen Zellen oder durch Blutungen zerstört (*Voigt*). — Die geschilderten Umstände illustrieren die ungünstigen Verhältnisse, unter denen sich das Ei in der Tube befindet, und machen das leichte Zustandekommen einer *Tubenruptur* und auch eines *Abortes* verständlich; die Zerreißung erfolgt in den ersten Schwangerschaftswochen naturgemäß wohl nur an der Placentarstelle. Anderseits sind die in ausschließlich fötales Gewebe eingebetteten Blutgefäße besonders zu Zerreißungen geneigt, welche wohl durch Kontraktionen der Tube perfekt gemacht werden. Die sich anschließenden Blutungen führen dann zu *Ruptur* oder zu *tubarem Abort*. Während die *Tubenmuskulatur* an der Placentarstelle stark verdünnt ist oder ganz fehlen und durch peritoneale Schwartenbildung ersetzt sein kann, wird sie im *übrigen Teil* zuweilen *hypertrophisch*, wahrscheinlich infolge von Kontraktionen, die der Reiz des Eies (besonders des toten) ausübt.

Ausgang der Tubengravidität.

In der Regel wird die Schwangerschaft in den ersten drei Monaten (am häufigsten im zweiten) unterbrochen. Das geschieht:

a) **durch Berstung des Fruchthalters,** *offene Ruptur*, mit folgender Blutung, mit oder ohne Austritt des Eies. Diese erfolgt selten später wie im 3.—4. Monat und ist am häufigsten in der 6.—8. Woche. *Ursachen*: zunehmende Verdünnung der Wand da, wo die fötalen Zotten und Zellmassen sich in dieselbe hineinwühlen und die Wandteile auseinander drängen; Kontraktionen und Traumen, wie Zerrungen und Erschütterung beim Coitus, können hier eine direkte Ruptur bewirken. Die Kontraktionen betreffen entweder den über die Konvexität des Eies ausgespannten Muskelring oder, wie *Fehling* annimmt, auch noch erhaltene Tuben-

abschnitte, wodurch das Ei krampfhaft gegen eine nachgiebige Stelle der verschlossenen Tube geschoben und dann mitsamt der verdünnten Stelle zum Bersten gebracht wird. Nach *Orthmann* und *Martin* wird das Platzen meist sekundär durch *Blutungen* aus der Placentarstelle zwischen Fruchthalter und Ei verursacht; diese können bei Blutdrucksteigerungen (bei der Menstruation, beim Heben schwerer Lasten) entstehen. Der *Riß*, aus dem alsbald Blut austritt, ist oft nur ein ganz kleines, *stecknadelkopfgroßes* Loch. Manchmal ist der *Riß größer*; er liegt *in der Placentarstelle* (dann prolabieren Chorionzotten, die mit einem festen Blutcoagulum verbacken sein können) oder in deren Nähe; die Blutung kann hierbei sehr stark sein und aus Arterien und Venen erfolgen. Die großen Risse entstehen zuweilen so, daß das durch Blut vergrößerte Ei durch die unter hoher Spannung stehende Tubenwand an einem ursprünglich kleinen Loch, dessen mürbe Wände dann weiter einreißen, herausgedrängt wird, wobei der elastische Eisack sogar erhalten bleiben kann, während in anderen Fällen die Frucht unter Berstung der Eihäute oder aber das ganze Ei durch den Tubenriß heraustritt. Das Ei kann auch in der Tube liegen bleiben.

Folgen der Ruptur können sein: α) akuter innerer *Verblutungstod* (vgl. S. 550). β) Bildung einer abgesackten Blutgeschwulst, und zwar entweder einer *Haematocele retrouterina* oder eines *Hämatoms* (bei intraligamentärer Berstung). γ) Vollständige Heilung, *Resolution*.

Schicksal der Frucht. Die Frucht kann bereits längere Zeit vor der Ruptur *abgestorben* sein und *stirbt* wahrscheinlich meist zur Zeit des Eintritts der Ruptur ab. In seltenen Fällen bleibt sie, nachdem sie durch den Riß in die Bauchhöhle gelangt ist, am Leben, *wenn nämlich die Placenta im Eileiter haften bleibt.* Dann entsteht eine *sekundäre Bauchhöhlenschwangerschaft.* — War das Ei nach der Ruptur *tot*, mag es in der Tube sitzen geblieben oder in die Bauchhöhle gelangt sein, so kann es *spurlos resorbiert* werden, und auch die Tubardecidua, die Uterusdecidua samt dem Bluterguß können sich total zurückbilden, was eine *völlige Heilung* darstellt. In der Regel aber entwickelt sich eine *Haematocele retrouterina* (s. S. 988), wobei man in der Tiefe des Douglasschen Raumes meist mit Blut verfilzte Chorionzotten, selten noch den Fötuskörper findet.

b) **durch Abort, Absterben der Frucht;** der *häufigere* Ausgang. Beim tubaren Abort wird die Gravidität unterbrochen infolge einer *Blutung* zwischen Ei und Placentarstelle. Dieselbe erfolgt aus Schleimhautgefäßen, welche in dem Bereich der fötalen Chorionzellwucherung liegen und durch plötzliche Blutdrucksteigerung oder durch Kontraktionen der muskulösen Tube reißen. Nach *Aschoff* sind hier besonders die Gefäße der von der aufgewühlten Schleimhaut und Muscularis gebildeten Pseudoreflexa gefährdet. Das Ei wird zum Absterben gebracht. Auch in das Ei selbst kann die Blutung erfolgen. Die weiteren Veränderungen sind verschiedenartig: es kann sich ein *Abortivei in der Tube* entwickeln, wobei der abgestorbene Embryo rasch resorbiert wird, während sich das Amnion und vor allem die Chorionzotten (sowie ganze Nester Langhansscher Zellen innerhalb der mütterlichen Gewebe — *Heinsius*) längere Zeit in der mit Blutgerinnseln gefüllten *Tube* (Hämatosalpinx) erhalten und selbst die Wand noch weiter zerwühlen (eventuell sogar noch zur Ruptur bringen — vgl. *Aschoff*, Lit.). Zwischen Ei und Eidecke angesammelte Blutmassen umhüllen das Ei völlig (*Blutmole*). Das durch die Blutung losgelöste Ei kann *in toto* an dem Fimbrienende herausgetrieben werden (*kompletter tubarer Abort*) und unter Hinterlassung von Chorionzotten mit dem Blut in die Bauchhöhle gelangen, *oder der Fötus allein* wird zugleich mit Blut herausgepreßt und kann dann später irgendwo in der Bauchhöhle abgekapselt werden, oder es tritt *nur Blut* an der abdominalen Tubenöffnung heraus, während das Ei als Blutmole stecken bleibt (*inkompletter tubarer Abort*). Ein sehr zeitig abgestorbenes Ovulum führt zu *Blutung* sowohl nach innen, d. h. in das Abdomen, wie nach außen, in den Uterus, und zwar geschieht letzteres ganz unabhängig von einer etwaigen Deciduaausstoßung (die Dec. uterina bildet sich sogar oft in loco zurück). — In den genannten Fällen führen die meist *schubweisen Blutungen* in die Bauchhöhle häufig zur Bildung einer *Hämatocele.* — Verblutungstod ist beim tubaren Abort selten, wie sich das aus den erörterten anatomischen Verhältnissen ergibt.

Haematocele retro- oder periuterina.

Die bei Berstung des Fruchtsackes oder beim tubaren Abort erfolgende innere Blutung ist gewöhnlich um so stärker, je fortgeschrittener die Gravidität war. Erfolgt eine sehr stürmische Blutung in die freie Bauchhöhle, so kann der *Verblutungstod* der Mutter oft rasch eintreten. — In anderen Fällen bildet sich eine *Haematocele* retrouterina, welche meist, wenn auch nicht stets (s. S. 951 u. 954) auf Extrauteringravidität, und zwar *Tubargravidität*, beruht. Die Blutung kann zwischen Adhäsionen und in bindegewebige Pseudomembranen hinein erfolgen, die bei Tubengravidität häufig zustande kommen oder infolge von Pelveoperitonitis schon vorher da waren und die den Douglasschen Raum bedecken. Das Blut kann sich, wenn die Placentarentwicklung im Gebiet der Mesosalpinx erfolgt und eine starke Blutung eintritt, eventuell auch gewaltsam zwischen die Blätter des Lig. latum wühlen (*intraligamentäres Hämatom*). *Zur Entstehung der typischen Hämatocele* sind die erwähnten Bedingungen aber nicht erforderlich; diese stellt sich vielmehr so dar: Es erfolgt eine Abortblutung aus der Tube (gelegentlich wohl auch einmal eine Blutung bei Ruptur, vgl. *Lindenthal*), die zunächst steht; das mit fötalen Elementen gemischte Blut, welches sich im Douglasschen Raum gesammelt hat, gerinnt, vielleicht weil es gerinnungsfähiger ist (vgl. *Heinsius*), oder aber seine Resorption wird infolge primärer Veränderungen des Beckenperitoneums verhindert (vgl. *Busse*). Die benachbarten Teile, und zwar Darmpartien, hintere Uteruswand, Netz, Ligamentum latum, umgeben den Blutklumpen, verkleben mit ihm, und ihre Serosa wird entzündlich gereizt und wuchert. Weiterhin tritt neues Blut *schubweise* hinzu; das ist charakteristisch und durch Schmerzen markiert. Das Blut findet schon einen von dem jungen Bindegewebe membranös abgekapselten Blutraum vor, den es nun weiter ausdehnt. So entsteht bereits ein kugeliger geschwulstartiger Blutklumpen, der an Konsistenz sehr ungleichmäßig ist, und der sich bei den folgenden Schüben mehr und mehr vergrößert und mannskopfgroß werden kann. Es handelt sich also um *Organisation* eines in die freie Bauchhöhle erfolgten Blutergusses (vgl. *Maennel*). — Selbst ganz große Hämatocelen können *spontan vollständig schwinden*. — Zuweilen bildet sich an der Peripherie des Gerinnsels (in Monaten) eine *kompakte Schale*, die aus Fibrin und Bindegewebe besteht. Ein solches Hämatom, das wie eine Cyste abgekapselt ist und sich mitunter auch in toto herausschälen läßt, heißt *Kapselhämatocele, solitäre Hämatocele* (*Sänger*). — *Vereitert oder verjaucht* eine Hämatocele, was nicht selten ist und auf eine Infektion vom Darm oder von der bereits früher infizierten Tube aus bezogen wird (vgl. *Küstner*), so kann sie durch die vordere Mastdarmwand oder das hintere Vaginalgewölbe durchbrechen.

Seltene Ausgänge der Tubar- (und Ovarial)schwangerschaft.

Ausnahmsweise wird bei Schwangerschaft in der Tube das **normale Ende der Gravidität** erreicht. In der Regel ist der Fruchtsack dann durch zahlreiche *Adhäsionen* mit den umliegenden Organen verwachsen. Meist ist die Menge des Fruchtwassers gering, und Mißbildungen (Klumpfüße, Schiefhals u. a.) der Frucht sind aus diesem Grunde hier häufig. Tritt, wenn die Frucht reif ist, keine Kunsthülfe ein (Laparotomie und Extraktion des Fötus), so *stirbt* die Frucht, da sich die Placenta löst; dann erfolgt auch unter Blutung Ausstoßung der Decidua uterina. Durch Kontraktionen des Fruchtsackes (Muskulatur von der Tube und vom Lig. latum) kann auch *Ruptur* herbeigeführt werden, die zu *Verblutung* führen kann. Auch Peritonitis kann folgen. **Schicksal des Fruchtsackes:** a) Der Inhalt des Fruchtsackes kann aseptisch bleiben, das Fruchtwasser wird resorbiert, der große Fruchtsack verkleinert sich mehr und mehr und liegt dem Fötus wie ein enger Mantel an. Außen kann der Fruchthalter dicht von Bindegewebe umhüllt sein. Nach vielen Jahren ist die Placenta in dem Fruchtsacke verschwunden. Es tritt **Mumifikation** des Fötus ein (reine Mumifikation bezeichnet man auch als *Dermatopädion*, vgl. *Kroemer*), welche zu **Lithopädionbildung** führt. Imprägniert sich nur der Mantel mit Kalksalzen, so spricht man nach *Küchenmeister* von *Lithokelyphos* *). Verkalken

*) κέλυφος, τό, Schale, Mantel bei Schaltieren, nach *Aristoteles*.

Eihäute und oberflächliche, mit den Eihäuten verwachsene Schichten des Fötus, so spricht man von *Lithokelyphopädion*. Solche wurden selten auch bei *Ovarial*schwangerschaft beobachtet (Lit. bei *Weibel*). Liegt der Fötus ohne Fruchtsack und Eihäute nackt in der Bauchhöhle, und ist er selbst in den tieferen Schichten von Kalksalzen durchsetzt, so liegt ein *Lithopädion*, **Steinkind,** vor, nach der sorgfältigen Statistik von *Strauss* (Lit.) die häufigste Form, wobei es sich auch nicht um totale Versteinerung, sondern mehr um eine mumienartige Petrifikation handelt. Selbst hier lassen die inneren Organe oft noch nach Jahren ihre Struktur erkennen. Besonders lange erhält sich die Querstreifung der Muskeln; *Verf.* sah das z. B. auch an der Zungenmuskulatur in einem Fall von Lithopädion einer 85 jähr. Frau *). Hirnsubstanz und Blut wandeln sich zu einem cholestearinreichen Brei um. Der diffundierte und metamorphosierte Blutfarbstoff färbt das Lithopädion *gelbrötlich*. Solche Bildungen können jahrzehntelang persistieren. — b) Oft werden selbst alte Fruchtsäcke noch infiziert, wahrscheinlich vom Darm aus, und zur *Vereiterung oder Verjauchung* gebracht. Der Fötus fault dann und wird bis auf die Knochen maceriert **(Skelettierung des Fötus).** Es kann tödliche *Peritonitis* mit oder ohne Ruptur des Sackes folgen. Häufiger erfolgt *Perforation* des Sackes in Nachbarorgane nach Verlötung mit diesen. Es können dann durch Rectum, Blase, selten durch die Vagina oder gar durch die Bauchdecken der flüssige Inhalt und nach und nach auch die *Knochen* des macerierten Fötus *entleert werden*; in der Blase kann dadurch sogar einmal Steinbildung veranlaßt werden. Ist alles eliminiert, was *Jahre* dauern kann, so schrumpft der Sack und verheilt. Öfter tritt aber der Tod infolge anhaltenden septischen Resorptionsfiebers und des Säfteverlustes ein. (Sehr selten ist Skelettierung des Fötus bei aseptischem, geschlossenem Eisack, wie das z. B. *Emanuel* beobachtete.)

III. Uterus.

1. Lageveränderungen des Uterus.

Die genauere Würdigung der Lageveränderungen ist von vorwiegend gynäkologischem Interesse. Hier genüge eine kurze Übersicht.

Der normal sehr bewegliche Uterus ändert seine Lage mit wechselnder Füllung der Blase, des Mastdarms und bei Veränderungen des intraabdominalen Druckes. Die Muskulatur seines Ligamentapparates und die eigene Schwere, die Straffheit des Beckenbodens und der Scheide garantieren seine *physiologische* Lage. Diese ist im Stehen, bei leerer Blase und leerem Mastdarm, die **Anteversio-flexio.** Das Corpus liegt mit seiner Achse horizontal, die Cervix biegt in einer nach vorn offenen Kurve nach unten ab.

Pathologische Lageveränderungen. Als *pathologisch* wird eine Lageveränderung bezeichnet, wenn sie *stabil* ist, was meistens durch Veränderungen bewirkt wird, die außerhalb der Wand des Organs liegen. So kann der Uterus durch eine Geschwulst aus dem kleinen Becken herausgehoben werden **(Elevatio),** wobei er sich durch Hypertrophie verlängern kann, oder er sinkt bei Nachgiebigkeit der ihn fixierenden Teile nach abwärts **(Descensus uteri).** Exsudate oder der Zug von Adhäsionen, ein verkürztes Ligamentum latum u. a. können den Uterus nach rechts oder links verschieben **(Dextro-** und **Sinistropositio).** Dreht sich das Organ infolge eines dauernd ausgeübten Zuges, z. B. eines Pseudoligaments, in toto (d. h. mitsamt der Cervix), so spricht man von **Rotation** (*Küstner*); eine solche Drehung geringen Grades nach rechts ist physiologisch und in der Gravidität stärker ausgeprägt. Bei der **Achsendrehung** dagegen handelt es sich um eine starke Rotation des Corpus uteri, meist nach rechts, während die Cervix, in deren Bereich die Drehung stattfindet (man spricht daher auch von *Torsion* der Cervix) in situ verharren kann. Solche Achsendrehungen des Uterus kommen u. a. bei Uterusmyomen, Ovarialgeschwülsten gelegentlich vor und können auch den graviden Uterus betreffen (*Gliński*, Lit.). Eine stärkere, fixierte winklige Knickung der Kurvatur des Cervicalkanals bezeichnet man als pathologische **Anteflexio,** Fixation des Uterus in einer mehr wie normal nach vorn

*) publ. von Dr. *Wallart*.

geneigten Haltung als **Anteversio.** *Ursachen* sind: Schrumpfung der Lig. lata infolge von chronischen Entzündungen; dadurch wird die Cervix nach hinten gezogen und wird schärfer gegen das Corpus geknickt. Ferner sind zu nennen: Verkürzung der Lig. rectouterina, seltener narbige Adhäsionen, welche den Uterus nach vorn ziehen. Auch schlechte Entwicklung der Muskulatur des Uterus macht diesen zur Anteflexio geneigt. Bei der **Retroversio** ist die Gebärmutter nach hinten gelagert und in dieser Stellung fixiert. (Vorübergehende Retroversio sehen wir bei starker Füllung der Blase.) Die physiologische Krümmung geht mehr und mehr verloren, der Uterus wird gerade. Aus der Retroversio wird eine **Retroflexio,** wenn der Uterus weich, flexibel ist und weit über seine normale Bewegungsexkursion nach hinten gehoben und umgeknickt wird; der Körper, dessen Fundus gegen den Douglasschen Raum hinabsinkt, und dessen untere Fläche jetzt nach oben liegt, bildet mit der Cervix einen nach hinten offenen Winkel. Besteht der Zustand längere Zeit, so wird der Uterus infolge von *Stauung* in den Venen des Lig. latum blutreich, *dick* und *hart*. *Ursachen*: Erschlaffungen der Ligamenta rectouterina (die Cervix sinkt nach vorn und unten), der Lig. rotunda, welche durch Schrumpfung die Cervix nach vorn ziehen und fixieren, während der Körper nach hinten gelagert wird; ferner schrumpfende Prozesse, die den Uterus nach hinten oder nach vorn ziehen. Auch auf Entwicklungsfehlern kann die Retroflexio beruhen; das Huntersche Leitband (Lig. ovarii und Lig. rot. uteri) ließ die Ovarien hinten und oben und auch den Fundus hinten stehen, zog ihn nicht in die normale Anteversioflexio (*Küstner*).

Prolaps der Vagina und des Uterus.

Steigert sich der *Descensus* uteri, so rutscht der Uterus mehr und mehr nach abwärts aus dem Becken heraus, die Portio wird in der Schamspalte sichtbar, und schließlich liegt ein Teil des Uterus, und zwar der untere **(unvollständiger Prolaps)** oder aber das ganze Organ draußen vor den äußeren Genitalien, von der nach außen umgestülpten Scheide bedeckt **(vollständiger Prolaps).** *Das Gewebe der prolabierten Teile* wird hypertrophisch, ihre Oberfläche wird, da sie nicht mehr vom Uterusschleim befeuchtet ist, hornartig trocken (epidermisiert) und auch oft braun wie die äußere Haut. Infolge äußerer Insulte entstehen Epitheldefekte und richtige Geschwüre (*erosive Geschwüre*, *Abrasio*, *Decubitusgeschwüre*), vor allem am untersten Teil des Prolapses, d. h. in der Umgebung des Muttermundes, doch auch an anderen Stellen der Vagina. (Nach *Kermauner* wären das Riß- oder Berstungsgeschwüre.) Fast regelmäßig ist der Muttermund auseinander gezerrt (alte Cervicalrisse begünstigen das) und die Schleimhaut der Cervix mehr und mehr evertiert (*Ectropium*). Die beiden Lippen können so vollständig umgekehrt werden, daß die Gegend des inneren Muttermundes die Spitze des Vorfalls bildet (*J. Veit*). Die ektropionierte Schleimhaut kann sich mit Plattenepithel bedecken, während die Drüsen veröden; es kann sich aber auch eine *Erosion* bilden (s. S. 1005). — Der Prolaps ist entweder *reponibel*, oder die Reposition wird durch Adhäsionen im Becken *verhindert*. — **Folgen für die Nachbarorgane** sind: *Cystocele* (s. S. 892). Bei starker Cystocele rutscht die ganze Harnblase nach unten; die Harnröhre geht dann mit einer der gewöhnlichen entgegengesetzten Krümmung direkt nach unten in den Vorfall. Nur bei sehr bedeutendem Prolaps kommt es zu Divertikelbildung der vorderen, unteren Rectumwand (*Rectocele*).

Doch nicht in allen Fällen, wo man vor der Vulva eine von der umgestülpten Scheide bedeckte Geschwulst sieht, an deren unterem Ende der Muttermund zu erkennen ist, liegt tatsächlich ein vollständiger Prolaps des Uterus vor, sondern in vielen dieser Fälle, die man gewöhnlich unter dem Bilde des Prolapses mit einbegreift, findet man (s. Fig. 566) den Muttermund zwar vor der Vulva, aber den *Fundus annähernd in normaler Höhe*, den Uterus meist, aber nicht immer retrovertiert. *Der Uterus ist also enorm verlängert*; er kann 12, 15 cm lang sein. Hierbei ist nach *Schroeder das Primäre meist ein Scheidenvorfall*, der nur die *vordere* oder die vordere und hintere Scheidenwand zusammen betrifft. Die Vagina, z. B. durch Geburten erschlafft oder eingerissen, drängt nach unten und zerrt an der Cervix, welche auf diesen Reiz mit Hypertrophie antwortet. Die 3 Abschnitte oder Portionen der Cervix (S. 1011) können sich

in verschiedener Weise an der Hypertrophie beteiligen. Prolabiert nur die vordere Vaginalwand, so entsteht Hypertrophie der Portio media, prolabieren vordere und hintere Vaginalwand, so wird die Portio supravaginalis verdickt und mehr und mehr verlängert, dabei kann auch die Portio vaginalis stark verdickt sein. Der *Fundus uteri senkt sich nicht* oder nur wenig, weil er entweder in normaler Weise oder durch pathologische Verhältnisse (Adhäsionen, Tumoren) in seiner Lage fixiert wird. Der *Muttermund* folgt der zerrenden Scheide allmählich *vor die Vulva*. Die gesenkte Scheide ist verdickt. — Kommen hier Momente hinzu, welche die Erhaltung des Fundus in seiner alten Höhe in Frage stellen (Erschlaffung der Befestigungsapparate, wie sie sich bald nach der Geburt einstellt, dazu Schwere des Organs und starker Druck), oder atrophiert der hypertrophische Uterus hinterher (infolge seniler Involution oder langdauernder Retention durch ein Pessar), so kommt zur Senkung der Scheide eine Senkung des Uterus, eine weitere Etappe, welche zum *vollständigen Prolaps führen kann*. — In anderen

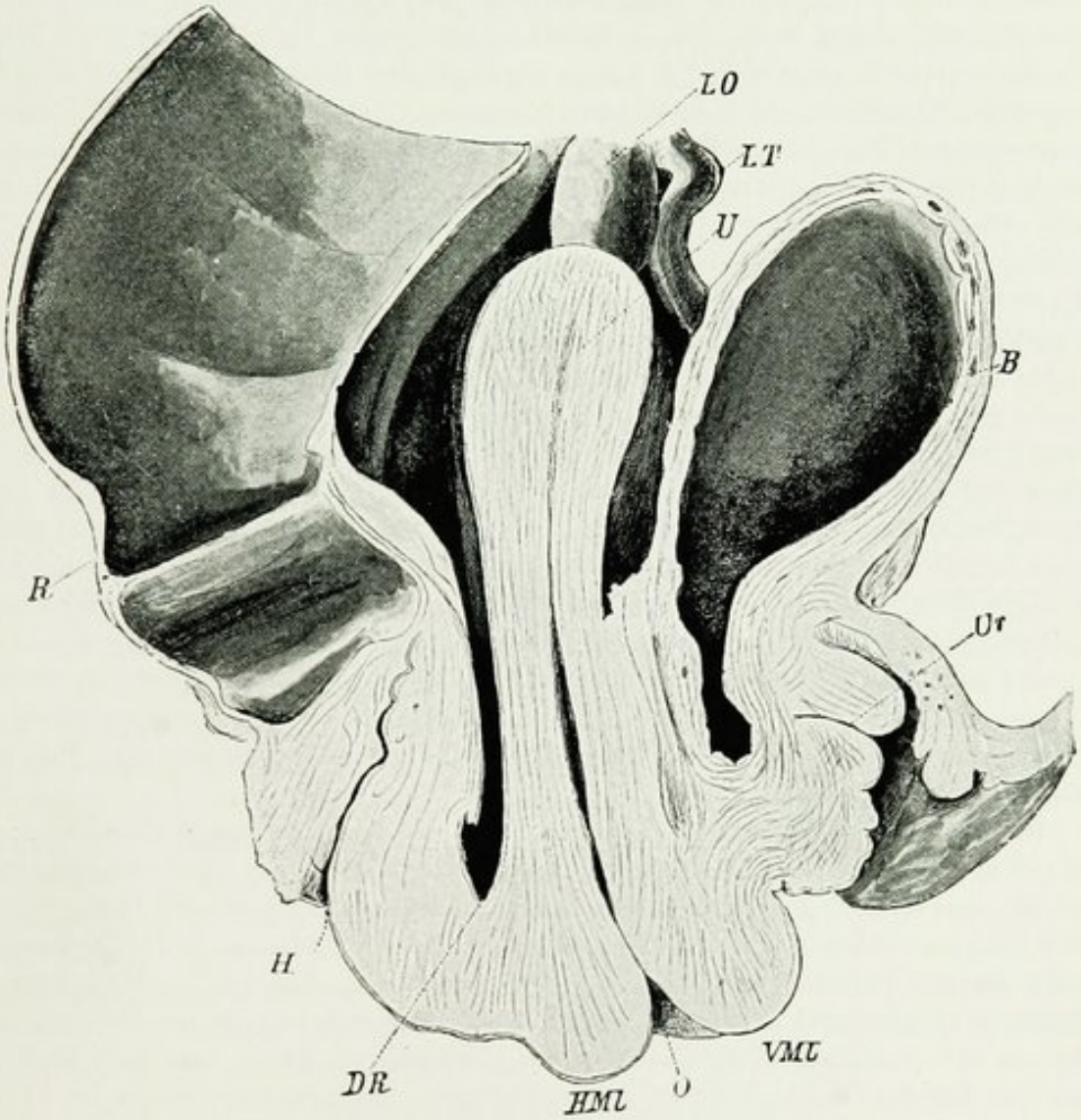

Fig. 566.

Nicht ganz medianer Sagittalschnitt durch einen *Prolaps der Vagina, hauptsächlich deren vorderer Wand, mit Senkung des* 12 cm *langen Uterus* (*U*). Hypertrophie der Portio media cervicis. *VML* Vordere Muttermundslippe, geht in die verdickte, evertierte vordere Vaginalwand über. *HML* Hintere Lippe. *O* Orificium ext. uteri; steht vor der Vulva. *H* Hinteres Scheidengewölbe, noch erhalten; wird vorn von dem evertierten Teil der hinteren Vaginalwand begrenzt, der in die *HML* übergeht. *Ur* Urethra, nur vorn in den Schnitt gefallen. *B* Harnblase mit Cystocele. *R* Rectum (nach außen von der Medianlinie getroffen). *LO* Linkes Ovarium. *LT* Linke Tube. *DR* Tiefster Punkt des hinteren Douglasschen Raumes. $^2/_3$ nat. Gr.

Fällen kommt ein Prolaps durch *eine primäre Senkung des Uterus* mit sekundärer Inversion der Scheide zustande. Das geschieht besonders leicht, wenn die Normalstellung des Uterus verändert ist, vor allem beim *retrovertierten oder retroflektierten Uterus*, weil hier der abdominale Druck nicht wie im normal gestellten und fixierten Uterus die obere Wand trifft (und eher die Tendenz hat, die Anteversio zu verstärken), sondern den Fundus oder gar die untere Uteruswand zum Angriffspunkt hat und daher bestrebt ist, das Organ immer mehr in die Retroversionsstellung hinein- resp. *aus dem Becken herauszupressen* (*Küstner*). Der Uterus stülpt dabei, während er herabsinkt, die Scheide mehr und mehr um. Aus demselben Grunde ist die Retroversio-flexio meist mit etwas Descensus verbunden. Es kann *rasch zum totalen Prolaps kommen*, wenn die Druckmomente durch irgend etwas (Tragen, Heben) besonders erhöht sind; der Uterus braucht gar nicht zu schwer oder zu groß zu sein; wenn er das ist, so wirkt das noch unterstützend. — Entwickelt sich der Prolaps *allmählich*, so kann der Uterus, besonders dessen Cervix, hypertrophisch werden. Die *Hypertrophie* wird veranlaßt durch venöse Stauung, welche durch Torsion der Ligamente, durch Umschnürung von seiten der Vulva hervorgerufen wird; zum Teil ist sie wegdrückbares Ödem, zum anderen aber echte *fibröse Gewebshyperplasie*, ein Beispiel von Hyperplasie infolge von venöser Hyperämie und von chronischem Ödem. Sind die den Uterus fixierenden Gewebe gelockert, das Beckengewebe durch Fettschwund schlaff, der Uterus womöglich groß und schwer, oder ist die Scheide ausgezerrt (durch ein zu großes Pessar), so kann eine plötzliche, sehr starke oder eine wiederholte Erhöhung des abdominalen Druckes einen totalen *Prolaps entweder in einem Ruck oder allmählich* zustande bringen. — *Halban* und *Tandler* haben in einer wohl zu einseitigen Art der normalen und gestörten Funktion der *Beckenmuskulatur* die größte Bedeutung für die Entstehung der Prolapse zuerteilt. Dabei handelt es sich vor allem um das vom Levator ani gebildete *Diaphragma pelvis*, durch welches hinten das Rectum, vorn Vagina und Urethra durchtreten (Hiatus genitalis) und auf dem (resp. auf dessen Levatorplatte) der obere Abschnitt der hinteren Vaginalwand und die Cervix aufliegen, während die vordere Vaginalwand und der hintere oberhalb der Plica interureterica gelegene Teil des Blasenbodens über dem Hiatus genitalis liegen. Erweitert sich der Hiatus oder reißen die Levatorschenkel, die den Hiatus umgreifen, ein (bei der Geburt), so sind die Bedingungen zur *Senkung* gegeben, welche zuerst jene über dem Hiatus gelegenen Teile der Vagina und Blase betrifft. Später tritt auch der Uterus und zwar oft zuerst nur allein die Portio durch den Hiatus. Bleibt der obere Teil des Uterus auf der Levatorplatte fixiert liegen, so wird der untere langgezerrt und verdickt. — Demgegenüber betont *E. Martin* (Lit.) jüngst wieder die dominierende Bedeutung der *Bänder* und *Faszien* als Haftapparat der weiblichen Genitalien.

Inversio uteri ist zunächst eine *Einstülpung* (1. Grad) des Fundus in das Cavum; diese kann sich zur völligen *Umstülpung* (2. Grad) steigern, wobei der Fundus durch den Muttermund durchtritt, und schließlich kommt es zum *Prolaps* des invertierten Uterus (3. Grad). Von der Bauchhöhle aus sieht man tief im Becken eine beutelartige Ausstülpung, in der die Tuben und Ovarien liegen. *Ursachen*: Frische, akute Inversionen entstehen bei der Geburt oder im Wochenbett spontan oder z. B. durch Zug an der Nabelschnur, resp. an der Placenta. Meist bilden sie sich (nach *Schroeder*) allmählich bei Geschwülsten, welche breitbasig im Fundus sitzen und hier das Uterusgewebe zur Atrophie bringen. Dadurch entsteht eine Art Lücke im festen Uterusgewölbe; die Stelle sinkt ein, und der Tumor zieht sie unter Beihilfe der Kontraktionen des Uterus mehr und mehr nach unten. Lebhafte Kontraktionen beschleunigen den Vorgang.

2. Stenosen und Atresien des Genitalrohres und ihre Folgen. — Ruptur und Einrisse des Uterus.

Stenosen und Atresien des Genitalschlauches **(Gynatresien)** kommen *angeboren* vor (vgl. S. 909) oder sind *erworben* und die Folge von entzündlicher Schwellung der Portio oder von ulcerösen, zu Narbenstenose führenden Veränderungen, z. B. gangränöser Vaginitis bei Infektionskrankheiten (z. B. Diphtherie) im Kindesalter oder von Traumen mit folgenden Narben

(nach Rissen, tiefgreifenden Ätzungen, Amputation der Portio), ferner auch bei Geschwülsten u. a. Bei totaler Atresie (= Obliteration) besteht gar kein Lumen mehr. — Häufig ist die *senile Obliteration* am Orificium ext. oder int. oder an beliebigen Stellen im Corpus. Diese entsteht dadurch, daß nach Verlust des Epithels von der Mucosa Granulationsgewebe produziert wird, was dann zur Verwachsung führt. In der Regel bleiben diese Verwachsungen bis zur Sektion latent, und man findet eine meist nur leichte *Hydro-* oder *Pyometra (vetularum)*; s. unten.

Die Gynatresien werden bedeutungsvoll mit dem Eintritt der Menstruation, indem sich das Blut oberhalb des Verschlusses ansammelt und eine Ausweitung bewirkt. Bei Verschluß der Vagina am Hymen (*Atresia vaginae hymenalis*) dehnt das Blut die Scheide mächtig aus **(Hämatokolpos).** Das Blut ist teerartig, schokoladenfarben bis schwarz und eingedickt. Später dehnt sich auch der Uterus, und zwar zunächst die Cervix, aus. *Bei höherem Sitz der vaginalen Atresie* wird die Cervix alsbald mit ausgeweitet, später auch das Corpus **(Hämatometra).** Ist der *äußere Muttermund verschlossen*, so kann sich der ganze Uterus bis zu Mannskopfdicke ausdehnen; die Wände sind dick oder aber papierdünn. Ist der *innere Muttermund verschlossen*, so bleibt die Gestalt der Cervix unverändert, das Corpus dehnt sich kugelig aus. Auch die Tuben können sich zu Blutsäcken mit ausweiten **(Hämatosalpinx);** das geschieht weniger infolge von Zurückfließen von Blut aus dem Uterus (denn der interstitielle Teil der Tuben kann ganz eng sein), als durch *autochthone* (menstruelle?) *Blutung* in den Tuben bei verschlossenem abdominalem Ostium; ist letzteres offen, so fließt das Blut aus den Tuben ins Abdomen. — Findet der *Verschluß des Muttermundes erst nach Eintritt der Menopause* statt, so ist die im Uterus sich ansammelnde Flüssigkeit serös oder schleimig, zuweilen honigähnlich **(Hydrometra).** Die Ausdehnung ist meist unbedeutend und stets geringer als bei Hämatometra. Selten findet man den atretischen, etwas erweiterten Uterus mit einer trüben, grützbreiartigen, weißen glitzernden Masse gefüllt (*Cholesteatom des Uterus*; s. S. 999 u. 877). — Bei der **Pyometra** besteht ein eitriger Katarrh. Eine besondere Art von Pyometra mit ganz geringer Ausdehnung entsteht oft an dem atrophischen, dünnwandigen Uterus *alter Frauen* durch Ansammlung schleimig-eitriger Flüssigkeit hinter dem atretisch gewordenen inneren Muttermund (*Pyometra senilis*). — Zersetzt sich der eitrige oder blutig-eitrige Inhalt, wird er jauchig und entwickeln sich dabei Gase, so entsteht die oft mit sehr starker kugeliger Ausweitung verbundene **Physometra** (selten). Auch durch Eindringen von Luft in den Uterus bei der Geburt, sowie infolge von Gasentwicklung durch Bakterien kann Physometra (*Tympania uteri*) entstehen. Vgl. bei Puerperalerkrankungen.

Ausgänge *der Hämato-, Pyo- und Physometra*: Es kann ein *Durchbruch an der obturierten Stelle* stattfinden, nachdem diese nekrotisch oder gangränös geworden, was z. B. bei Atresia hymenalis oder infolge eines Traumas erfolgen kann, oder das erweiterte Organ (Uterus oder Scheide) platzt, und der Inhalt tritt in die Bauchhöhle oder ins parametrale Gewebe, und kann eventuell später in die Blase, das Rectum oder gar nach außen durchbrechen. — Auch eine *Hämatosalpinx* kann infolge eines zufälligen *Traumas* zur Ruptur kommen; ein profuser Bluterguß mit konsekutiver Peritonitis oder Bildung einer Hämatocele kann folgen. — Bei *Verdoppelung des Genitalkanals* und *einseitiger Gynatresie* kann sich Haematometra und Haematokolpos unilateralis entwickeln; zugleich kann Hämatosalpinx da sein.

Ruptur und Einrisse des Uterus.

Gelegentlich kommt am *kreißenden Uterus* eine fast stets in der Cervix uteri gelegene *spontane Ruptur* vor, die schwerste Verletzung, die ihn betreffen kann, und die durch *Zerreißung des überdehnten Collum* oder infolge *Durchquetschung* desselben entsteht. Veranlassung dazu geben schwere Geburtshindernisse infolge räumlicher Mißverhältnisse zwischen Frucht und Becken, also vor allem ein enges Becken, Querlage, Hydrocephalus (vielleicht auch lokale Veränderungen der Uteruswand — ältere Narben, tief eingedrungene Placentarzotten — vgl. *Füth*). Die *Gestalt und Lage der Risse* ist verschieden; bei engem Becken liegen sie quer und hoch, bei Schieflagen seitlich, bei Quetschung durch Anpressen am Promontorium sind sie rund.

Andere Rupturen im Anschluß an die *Geburt*, die man mit *v. Winckel* als *violente Rupturen* bezeichnen kann, entstehen durch Instrumente (Zange u. a.). Zuweilen wird auch eine spontane Ruptur durch geringfügige Eingriffe (Einführung der Hand behufs Wendung) erst perfekt. Selten sind Rupturen infolge Schwangerschaft (*Schickele*) oder septischer Infektion (*Hellendall*) in einem *Uterusdivertikel*.

Auch *Hämatometra* kann, wie erwähnt, zu Ruptur führen. *Geschwülste* (Myom, Sarcom, Carcinom) in der Substanz des Uterus können während der Gravidität oder ohne eine solche zu Ruptur des Uterus führen, die dann meist im Corpus erfolgt. — Wichtig sind *die tiefen, seitlichen Cervicalrisse*, welche das Collum und oft auch die Ansatzstelle der Scheide betreffen, das parametrale Zellgewebe eröffnen und bei *raschem Durchtritt der Frucht* entstehen. Schwere, selbst tödliche Blutungen (A. uterina), oder Bildung eines intraligamentären Hämatoms können folgen, oder es schließt sich eine puerperale Wundinfektion an. Deformitäten können resultieren. *Oberflächliche* Einrisse in die Muttermundsränder bei der Geburt sind sehr häufig.

3. Circulationsstörungen und Blutungen des Uterus.

Das Endometrium. *Anatomie*: Die Höhle des Uterus ist mit Schleimhaut ausgekleidet, welche der Muscularis auf das innigste anhaftet und mit flimmerndem Cylinderepithel in einfacher Lage bedeckt (nach *Mandl* wäre es nicht immer und auch nicht an allen Stellen flimmernd; die Flimmerbewegung geht von innen nach außen, *Hofmeier*) und von zahlreichen tubulösen, ebenfalls mit Flimmern versehenen Drüsen durchsetzt ist. Oberflächen- und Drüsenepithel sind außen von einer Membrana propria (membranartige Verdickung innig verfilzter collagener Fasern „Grenzfaserschicht", *Hörmann*) begrenzt. Das interglanduläre Grundgewebe ist äußerst weich, besteht aus rundlich-ovalen, protoplasmaarmen Zellen, die in einem feinen, schwer sichtbaren, faserigen Bindegewebsnetz liegen; Zellleib und Zellgrenzen sind gewöhnlich an mikroskopischen Schnitten schwer zu sehen, der Kern dominiert; die Zellgröße ist etwa die eines weißen Blutkörperchens. Im kindlichen E. herrschen rundliche, später spindelartige Zellen mehr vor. (Nach *Hörmann* besteht ein interzelluläres Stützfasernetz und ein durch Zellausläufer bedingtes zelluläres Netz.) Da die Drüsen die ganze Schleimhaut teils in senkrechter, teils in schräger Richtung durchbohren (hier und da reicht übrigens eine oder die andere Drüse auch etwas in die Muscularis hinein), so sieht man auf jedem Schnitt längs- und auch quer- oder schräggetroffene Drüsenlumina. Die Drüsen sezernieren einen *dünnen* (normal sterilen) Schleim. *Über Lymphgefäße* des E. vgl. *Kroemer*, *v. Franqué*. — Der *Cervicalkanal* zeigt in den unteren zwei Dritteln rundliche Drüsen von acinöser, verzweigter Form, im oberen Drittel sind sie cylindrisch, nur kürzer wie im Uterus. Die Cervixdrüsen sezernieren einen glasigen, *dicken* (normal keimfreien und stark bakteriziden) Schleim. — Durch die zahlreichen Falten, Plicae palmatae des Arbor vitae, ist die sekretorische Oberfläche der Cervix relativ groß, und dieselbe sezerniert gewöhnlich mehr wie der Uterus. Das Cylinderepithel des Cervicalkanals ist höher als das des Corpus, die Kerne stehen bei letzterem in der Mitte, bei ersterem basal. — Über *Glykogen* in den Epithelien und Stromazellen s. *Wegelin*.

Aktive Hyperämie des Uterus findet man bei Entzündungen und ferner als physiologischen Zustand während der *Menstruation*.

Das Endometrium corporis ist im Vergleich zu seinem gewöhnlich blassen Aussehen stark gerötet, weich, geschwollen, feucht, oft mit trübem Blut bedeckt. Die Mucosa der Cervix erscheint blaß. Auch die Wand des Uterus ist weicher, saftreicher wie normal. Ja, die ganzen inneren Genitalien sind hyperämisch (eine eigentliche Menstruation der *Tube* gibt es aber wohl nicht, *Czyzewicz*). Im Eierstock findet man die Zeichen einer stattgehabten Ovulation (Platzen eines Follikels und Freiwerden des Eies, was nach *Leopold* gewöhnlich mehrere Tage vor Eintritt der Menstruation erfolgt).

Vorgänge bei der menstruellen Blutung und bei Störungen derselben.

Die menstruelle Uterusblutung ist ein Vorgang, der sich in typischen Intervallen, alle 3¼—4 Wochen, abspielt (Blutmenge bei norm. jugendlichen Personen circa 37 ccm, *Hoppe-Seyler*; unbekannt sind die Gründe der Gerinnungshemmung des Menstrualblutes; vgl. *Osten*). Die *Menarche* = Beginn der Menstruation, liegt in unseren Klimaten circa im 15. Lebensjahr, die *Menopause* (Klimakterium, Wechseljahre) circa im 45.—50. Jahr. Die Bedeutung der Menstruation ist in der Vorbereitung der Uterusschleimhaut zur Aufnahme eines befruchteten reifen Eies zu erblicken (*Jössel-Waldeyer*, *Hitschmann* u. *Adler*). Über Ovulation und Menstruation s. S. 948. — Die *Uterusschleimhaut*, und zwar die des Corpus, nur in unbedeutendem Maße auch die der Cervix, schwillt in der *prämenstruellen Zeit* (circa 10 Tage vor der Menstruation), wie Untersuchungen von *Leopold* zeigten, unter praller Füllung der sonst kaum sichtbaren Kapillaren allmählich um das Doppelte bis Vierfache an; die Mucosa scheidet sich meist *deciduaähnlich* in eine oberflächliche kompakte und eine tiefe spongiöse Schicht; die Drüsenepithelien vergrößern sich (werden schlanker und länger), die Drüsen erweitern und schlängeln sich, treiben Buchten, denen papilläre Vorsprünge der Wand entsprechen, und sind mit Sekret, das vom Epithel sezerniert wird, gefüllt; das oberflächliche Bindegewebe ist gequollen, seine Zellen (Zellplatten, *Leopold*) sind protoplasmareicher, *deciduazellähnlich*, der Kern wird schwächer färbbar. Die Epithelien, Stromazellen und oft auch die Lumina der Drüsen enthalten viele *Glykogenkörner* (s. *Wegelin*, Lit.). Recht häufig sind ferner Anhäufungen von Rundzellen, zumeist nahe der Muskulatur (*Hitschmann-Adler*, dort alle Details u. Lit., s. auch *Hartje*, *Iwase*). Man nimmt an, daß bei der prämenstruellen Veränderung der Mucosa auch die Glykogenaufspeicherung eine Art Vorbereitung für die Aufnahme des Eies darstelle. — Auf dem *Höhepunkt der Kongestion tritt Blut aus den Gefäßen* aus, diapedetisch und auch per rhexin; dasselbe infiltriert das Zwischengewebe, dringt zwischen den Epithelzellen hier und da in die Drüsen, hebt das Oberflächenepithel stellenweise ab und *gelangt dann ins Cavum*, um durch Kontraktion des Uterus schubweise ausgestoßen zu werden. Auch findet eine stärkere Ausscheidung schleimiger Sekrete statt (Histologisches bei *Schröder*). Dasselbe Schicksal erfahren nach den einen (z. B. *v. Kahlden*) die oberflächlichsten Lagen des (kompakten) Schleimhautgewebes, was *Hitschmann* u. *Adler* gleichfalls feststellen, indem sie zugleich die Behauptung *Gebhard's*, daß nicht einmal die Epitheldecke verloren gehe, zurückweisen. Doch sind die *Gewebsfetzen meist mikroskopisch klein*. — Nach dem Ausbluten findet ein Abschwellen statt, die Drüsen kollabieren, werden ganz eng und gerade, und eventuell verloren gegangenes Gewebe wird wieder ersetzt; das Glykogen ist geschwunden (*postmenstruelles Stadium*, Regenerationszeit). Die Ausscheidung wird mehr schleimig, trüb, dann heller, spärlich und verliert sich darauf ganz. Dann folgt das *Intervall*. — Die menstruelle Blutung (normal 3—4 Tage dauernd) kann sich infolge konstitutioneller (Chlorose, Anämie) und lokaler Erkrankungen (Lageveränderungen, Entzündungen, bes. Metritis, Tumoren) zu einer länger dauernden und sehr starken Blutung, **Menorrhagie,** steigern.

Die gelegentlich beobachteten *Genitalblutungen Neugeborener* werden unzutreffend auch als *Menstruatio praecox* bezeichnet; sie sind Folge von venöser Stauung oder von infektiösen Prozessen (vgl. *Zappert*).

Dysmenorrhoea membranacea ist ein meist unter kolik- oder wehenartigen Schmerzen sich vollziehender *Abgang von fetzigen, häutigen Membranen oder Ausgüssen mit dem Menstrualblut*. Die *Struktur* dieser Gebilde, deren Kenntnis praktisch recht wichtig ist, kann *verschieden* sein: a) Es handelt sich allermeist um eine ausgiebigere Exfoliation eines Teiles der Uterusschleimhaut **(Endometritis exfoliativa oder Decidua menstrualis).** Unter Umständen kann sogar ein förmlicher Ausguß des Uterus (dreizipfeliger Sack) entleert werden, der außen rauh, zottig, innen glatt und mit zahlreichen, den Uterindrüsen entsprechenden feinen Löchern versehen ist. *Mikroskopisch* bestehen die Membranen aus Uterusschleimhaut, und zwar ist der Befund verschieden je nach der Beschaffenheit der Mucosa zur Zeit vor der Menstruation. Wohl stets ist

sie bereits krank, meist in Form der Endometritis hyperplastica (S. 999), wobei die Schleimhaut dick und weich, von Leukocyten durchsetzt ist, so daß sich bei der Menstruation leicht größere und dickere Partien der Schleimhaut ablösen können. Man findet daher mikroskopisch Netze und Filze von Fibrin, rote und weiße Blutkörperchen und *Schleimhautfetzen*, in denen man Uterindrüsen mit *unverändertem* oder in Abstoßung oder Zerfall begriffenem hohem Epithel und ein an größeren runden Zellen (die jungen Deciduazellen etwas ähnlich sehen) oft sehr reiches Grundgewebe und stellenweise Blutungen und Verfettung erkennt. Die E. exf. ist selten und kommt auch bei Jungfrauen vor. Manchmal ist sie ein familiäres Leiden. *Hitschmann* u. *Adler* (Lit.) erblicken die Vorbedingung für die Ablösung in dem eigentümlichen geschichteten Bau der menstruierenden Mucosa, die einen kompakten und einen ödematösen spongiösen Teil besitzt, von denen der erstere abgelöst werden könne, wenn bei engem Orificium int. der Abfluß des menstruellen Blutes behindert und dadurch kräftigere Kontraktionen ausgelöst würden. *H.* u. *A.* leugnen die entzündliche Grundlage der Affektion; die in den Membranen enthaltenen Leukocyten sollen erst mit dem Beginn der Menstruation ausgetreten, nicht bereits vorher dagewesen sein und auch nur eine Teilerscheinung der Menstruation darstellen. — b) Sie bestehen aus einer **ein- oder mehrfachen Lage von Plattenepithelien;** die Membranen zeigen in einzelnen Fällen feine *Löcher*, welche *Drüsenlumina* entsprechen, die von flachen, konzentrisch und in mehrfacher Schicht angeordneten Epithelien umgeben werden. Solche Membranen stammen, *wenn sie nur aus Plattenepithelfetzen* bestehen, aus der Vagina oder von der Portio. c) Sie bestehen aus Fibrin, roten und vielen weißen Blutkörperchen, sind also eine Gerinnungsmasse, auffallend **derbe Blutgerinnsel.** Sie können aber vollkommen den Eindruck von echten Gewebshäuten machen. Man vermutet, daß die Membranen von der vorhergegangenen Menstruation *liegen geblieben und eingedickt* sind. d) Selten sind schleimig-fibrinöse, *fast rein fibrinöse, solide oder hohle*, außen glatte, innen unebene *Ausgüsse*, **Exfoliatio mucosa** oder **fibrinosa,** wobei nicht immer Entzündung vorhanden zu sein braucht; selbst familiäres, hereditäres Auftreten wurde beobachtet (Lit. *Meyer*, *Löhlein*). (*Wallart* sah in einem Fall von Uterusmyom bei einer 59 jähr. Frau, die sich seit 7 Jahren in der Menopause befand, wiederholten Abgang von polypös geformten, mit Plattenepithelien verbackenen Fibringerinnseln — *Fibrinorrhoea plastica.*)

Hinter den *pseudomembranösen Dysmenorrhöen* versteckt sich mitunter ein vorausgegangener **Abort.** Die Entscheidung, daß es sich bei den dem Blut beigemischten Fetzen um *Placentarreste* von einem Abort handelt, welche die größte praktische Tragweite haben kann, stützt sich mikroskopisch vor allem auf den Nachweis der charakteristischen *Chorionzotten* (Fig. 595). — Schwieriger ist die *Differentialdiagnose*, ob es sich bei Gewebsstücken, die sogar als *dreizipfliger Sack* aus dem Uterus spontan ausgestoßen werden können, um eine **Decidua menstrualis** oder um eine **Decidua graviditatis** der ersten Wochen handelt, deren Ausstoßung sowohl durch Unterbrechung einer extrauterinen, wie auch einer intrauterinen Gravidität infolge von Fruchttod herbeigeführt werden kann. Wie erwähnt, nehmen bei der Decidua *menstrualis* die *Zellen im Zwischengewebe fleckweise* vereinzelt auch *größere Formen* an (S. 995), in etwa ähnlich wie bei der Decidua *graviditatis*, obwohl bei letzterer die ausgereiften großen (vor allem in ihrem Zellleib vergrößerten) abgekanteten (plattenepithelähnlichen) Deciduazellen bald *allenthalben* und in zusammenhängenden Zügen *vorherrschen*; auch sind die Blutgefäße noch stärker erweitert wie bei der D. menstrualis. Vor allem aber sind die *Epithelien* der Oberfläche und diejenigen der Drüsen bei der Decidua menstrualis unverändert, *hoch*, cylindrisch, bei der Decidua graviditatis dagegen niedrig, kubisch bis endothelartig *platt*. Bei ganz früher Schwangerschaft können diese Kriterien aber versagen; dann ist, wenn ein Sack ausgestoßen wird, nach einem *Ei* zu fahnden! (S. die Beob. von *Hitschmann.*) (Näheres bei *Decidua* S. 1048.)

Bei hämorrhagischer Diathese und im Verlauf verschiedener Infektionskrankheiten (Cholera, Typhus, Pocken) und bei Intoxikation mit Phosphor,

ferner bei Entzündungen und vor allem bei *Geschwülsten* (Myomen, Carcinomen, Schleimhautpolypen) des Uterus kommen auch außerhalb der Menstruation mehr oder weniger starke *Metrorrhagien* vor, die auch *atypische Blutungen* heißen, da sie außerhalb der Zeit der Menses, der Gravidität und des Puerperiums vorkommen.

Man kann im *Uterus* derbe, vollkommen *solide Blutausgüsse* finden, die sich mit zwei dünnen Ausläufern eine Strecke weit in die *Tuben* fortsetzen. Diese Ausgüsse können auch *ausgestoßen* werden und sich wieder von neuem bilden.

Im höheren Alter kommen Blutungen in die Schleimhaut (meist nicht ins freie Cavum uteri) sehr häufig vor und wurden schon von *Cruveilhier* als **Apoplexia uteri** bezeichnet. Sie werden auf Ernährungsstörungen, u. zwar *Sklerose und Verkalkung der Uterinarterien* bezogen (*v. Kahlden, Simmonds, Kon* u. *Karaki*). Sie können klinische Bedeutung haben, und es gibt — wie auch *Verf.* sah — Fälle, wo so bedrohliche Blutungen auftreten, daß die Totalexstirpation des Uterus indiziert ist. Man hat auch darauf hingewiesen, daß Sklerose der Arterien der Placentarstelle zu tödlicher Postpartumblutung führen kann (*Küstner*). Es ist daran zu erinnern, daß die *Uterinarterien* schon sehr früh, ja, vielleicht zuerst von allen Körperarterien Sklerose zeigen können (s. S. 65). Für eine große Gruppe von krankhaften *Uterusblutungen* erblickte man früher die Ursache teils in erkrankten Arterien, teils in Endometritis, teils auch in gestörter Ovarialfunktion; doch haben vor allem die systematischen Untersuchungen von *Theilhaber* (Lit.) u. s. Schülern die Aufmerksamkeit auf ein abnormes Verhalten der Uterusmuskulatur als ‚wahre' Ursache der Blutungen gelenkt, und zwar handele es sich nicht nur um Störungen des anatomischen Baues, sondern auch um funktionelle zu Atonia uteri führende Störungen der Uterusmuskulatur.

Stauungshyperämie findet man bei den verschiedenen Lageveränderungen (s. S. 989), wie vor allem bei Herzfehlern. Der Uterus ist vergrößert, derb anzufühlen, oft bläulich grau; die Mucosa ist von erweiterten Venen durchzogen, dunkelrot, gequollen, feucht, oft von Blutungen durchsetzt.

Mitunter sieht man **Phlebektasien** am nicht vergrößerten Uterus, welche so bedeutend sein können, daß die Wand ganz kavernös erscheint und die Oberfläche des ausgebluteten Organs vielfach grubig einsinkt; in den *Venenplexus* (spermat. und utero-vesic.) kann man dann bis daumendicke Venen sehen. — Eine solche allgemeine Phlebektasie am Uterus kann sich während der Gravidität ausbilden, ähnlich wie Varicen im Gehirn (s. S. 102) und Varicen, welche zum Thrombus vaginae (S. 1043) führen können. *Verf.* publizierte einen Fall (s. S. 102), wo allgemeine Phlebektasie zu *Atonie des frisch entbundenen Uterus* und zum *Verblutungstod* führte.

Von den Blutungen ins Cavum peritonei in der Umgebung des Uterus wurde die wichtigste, die **Haematocele retrouterina,** bei der Tubargravidität (S. 988) besprochen. Das **Hämatom des Ligamentum latum** wurde gleichfalls erwähnt (S. 988); auch durch *Platzen eines Varix* kann hier ein Hämatom entstehen. Blutungen ins *retroperitoneale Zellgewebe*, welche auch die eigentliche Peritonealhaut infiltrieren können, kommen ferner durch *Quetschung* des Uterus während der Geburt oder durch *Ruptur* des Uterus zustande.

4. Entzündungen des Uterus und seiner Umgebung (mit Ausschluß der Puerperalinfektionen).

Es entspricht der untrennbaren Verbindung der Bestandteile der Uteruswand, daß sich Entzündungen meist nicht nur auf einen Teil allein beschränken. So sind bei einer Entzündung der Schleimhaut **(Endometritis)** meist zugleich auch die angrenzenden Schichten des intermuskulären Bindegewebes mit entzündet **(Metritis),** und anderseits werden bei einer Metritis oft zugleich das Endometrium und das der Muskulatur untrennbar anhaftende Bauchfell mit beteiligt; die Entzündung des Bauchfells nennt man **Perimetritis.** Dennoch hat es sich als

praktisch empfohlen, nach der vorherrschenden Erkrankung des einen oder anderen Anteils die Bezeichnung zu wählen.

A. Entzündungen der Uterusschleimhaut; Endometritis.

a) Endometritis acuta.

Die Schleimhaut ist geschwollen, hyperämisch, noch weicher wie gewöhnlich, ist zellig infiltriert und kann punktförmige Hämorrhagien zeigen. Manchmal ist nur das Corpus oder nur die Cervix verändert. Die Sekretion ist vermehrt. Das Sekret aus der Cervix ist schleimig-eitrig, das aus dem Corpus dünner. Die Cervix produziert mehr Sekret als das Corpus (s. S. 994).

Das **mikroskopische** Bild wird charakterisiert durch Hyperämie, Exsudation einer serösen fibrinhaltigen leukocytenreichen Flüssigkeit in's Zwischengewebe, Leukocyten in den Drüsenlumina und auf der Oberfläche. (Histologie gonorrhoischer Entzündungen s. S. 978.)

Ätiologie: E. acuta kann sich an die *Menstruation*, an das *Wochenbett*, an *intrauterine Medikationen* anschließen; seltener wird sie von der *Scheide* fortgeleitet (unreine Tampons, Pessarien). — Sehr oft ist die Endometritis *gonorrhoischer Natur und lokalisiert sich dann meist in der Cervix*, obwohl nach *Wertheim* der innere Muttermund auch anstandslos überschritten werden kann; nach W. ist eine mit eitrigem Katarrh verbundene *Endometritis interstitialis*, oft auch mit Vermehrung der Drüsen, der gewöhnliche Befund bei Uterusgonorrhoe. Auch das Bindegewebe zwischen den obersten Muskelschichten ist bei der gonorrhoischen Endometritis meist beteiligt; es besteht also auch eine Metritis. — Eine *hämorrhagische* Endometritis corporis, welche zu zelliger Infiltration, Ergüssen ins Gewebe und atypischen Blutungen führt, kommt zuweilen bei *akuten Infektionskrankheiten* (Cholera, Pneumonie, Typhus, Scharlach u. a.) vor.

b) Endometritis chronica.

Sie ist viel häufiger zu sehen wie die akute, kann den ganzen Uterus oder Corpus oder Cervix hauptsächlich betreffen. Sie tritt in verschiedenen Formen auf und ist eine Hauptrepräsentantin der Frauenkrankheiten.

Durch die später (s. S. 1001 u. ff.) näher zu erwähnenden Arbeiten, vor allem von *Hitschmann* u. *Adler*, ging die Anregung zu einer Revision der Lehre von der Endometritis aus, welche recht fruchtbar wurde.

Die chronische Endometritis kann als chronischer, vorwiegend durch *Hypersekretion* ausgezeichneter Katarrh auftreten **(Uteruskatarrh),** der meist zugleich in Corpus- und Cervixkatarrh besteht und besonders bei chlorotischen Mädchen und sterilen Frauen sehr häufig ist. Auch nach Aborten, normalen Geburten und bei Myomen kommt Uteruskatarrh vor. — Eine **chronische hämorrhagische ‚Endometritis'** mit Schwellung, venöser Hyperämie und Hämorrhagien ist bei *Herzfehlern* ein ganz gewöhnlicher Befund. Die Blutungen (deren Ursachen aber wohl nicht im Endometrium selbst liegen, s. S. 997) hinterlassen später graue Pigmentierungen. — Oft wird eine **gonorrhoische Endometritis** chronisch, und indem sie auf die *Tuben* und das *Perimetrium* übergeht, entsteht ein (besonders bei Puellae publicae) sehr häufiger und charakteristischer Befund: entweder *Streckung* und Verdickung der Tuben zu einem fingerlangen und fingerdicken, mit Eiter gefüllten Schlauch oder starke *Schlängelung der Tuben*, Verwachsung des Tubenendes, und ferner *Adhäsionen mannigfachster Art* zwischen Adnexen, Uterus, Rectum. — Bei der **Endometritis atrophicans** verschwinden die Drüsen und das Epithel allmählich teilweise, und die Schleimhaut schrumpft zu einer dünnen Membran ein; ihre sonst runden Zellen werden spindelig; später besteht sie aus faserigem Gewebe. Oft ist sie grau oder braun gefleckt, und häufig haben sich einzelne Drüsenreste zu kleinen Cysten umgebildet **(Endometritis chron. cystica).** Die Endometritis atrophicans kann das End- oder Schrumpfungsstadium solcher Formen einer *Endometritis hyperplastica* sein, bei denen vorwiegend das Zwischengewebe wuchert **(Endometritis interstitialis,** *C. Ruge*), und wobei es nach

einer anfänglichen Verdickung später zu einer Schrumpfung des gewucherten Gewebes mit Atrophie und Schiefstellung, zuweilen auch zu Umschnürung und cystischer Dilatation der Drüsen kommt. Auch als *senile Veränderung* kommt die Endometritis atrophicans vor; ist der Uterus dabei atresiert, so dehnt sich das mit schleimig-eitriger Flüssigkeit gefüllte Cavum (*Pyometra senilis*) aus. Die Wand ist stark *verdünnt* (senil involviert und dazu überdehnt).

Metaplasie des Epithels. *Ersatz* des Cylinderepithels des Uterus durch geschichtetes *Plattenepithel*, das *verhornen* kann, ist entgegen den Angaben von *Zeller* bei chronischer Endometritis so selten, daß man mit *Hitschmann* dessen Vorkommen unter diesen Verhältnissen überhaupt negieren muß. Wenn aber besonders im höheren Alter eine solche *Epidermoidalisierung* (*Veit*) im Uterus besteht, so ist stets sehr genau zuzusehen, ob hier nicht ein Carcinom vorliegt. Es gibt aber Fälle, wo es sich nur um den Befund von Plattenepithel an Stelle von Cylinderepithel handelt (vgl. *Verf.* in C. f. Schw. 7, 1906). Hier ist übrigens auch daran zu erinnern, daß das nicht ohne weiteres als Metaplasie aufzufassen ist, da Plattenepithelinseln auch normalerweise und schon bei Kindern (*C. Friedländer*, *R. Meyer*) im Uterus vorkommen, und anderseits auch ein Hinaufwachsen von der Portio in Cervix und Cavum uteri vorkommt. Ist das erweiterte Cavum, dessen Wand verdünnt ist, mit einem schillernden Atherombrei angefüllt, der aus Cholesterin und schuppigen Plattenepithelien besteht, wobei die Mucosa bis auf geringe Drüsenreste atrophiert und mit verhornendem, mehrschichtigem Plattenepithel bedeckt ist, so spricht man auch von *Cholesteatom* des Uterus. Auch besonders diese Fälle stehen scharf auf der Grenze zu den Oberflächenepithelcarcinomen (s. S. 1034). Nur an *Polypen* kommt auch Epithelmetaplasie öfter vor, d. h. ein Verdrängtwerden des Cylinderepithels durch Plattenepithel, das sich unter ersteres schiebt, es unterschichtet, oder unter dem Cylinderepithel aus indifferenten Zellen in loco bildet. — Es sei beiläufig erwähnt, daß *Mehrschichtigkeit des Uterusepithels* (2—3 Reihen) ohne Metaplasie bei Erwachsenen nicht ganz selten ist, was *Verf.* bereits in früheren Aufl. dieses Buches betonte. Vielschichtigkeit, gleichfalls ohne Metaplasie, ist dagegen selten (*Hengge*) und wegen eventueller Verwechslung mit Carcinom wichtig; die Uniformität der vielschichtigen Zellen schützt aber davor. Auch *Verf.* sah das an Auskratzungen.

An der Portio und der Innenfläche der Cervix kommt gelegentlich ein *mehrschichtiges atypisches Plattenepithel* vor, das sich durch Größe und Chromatinreichtum der Kerne, wenig regelmäßige Aneinanderfügung der dicht gelagerten Zellen, Fehlen der Schichtung von dem typischen Plattenepithel unterscheidet, und das auch die Neigung hat, sich als schmale oder breitere Mäntel den Ausführungsgängen der Drüsen entlang zu schieben und deren Epithel zu unterschichten. Manche halten solche Bilder bereits für malign. Die Entscheidung ist oft schwierig (s. *Schauenstein*), wie das *Verf.* bereits für ähnliche Epithelwucherungen an Polypen hervorhob (s. dort S. 1004).

Sog. Endometritis chronica hyperplastica (fungosa, Olshausen).

Bei dieser sehr häufigen, hauptsächlich bei den Curettements der Frauenärzte zu konstatierenden Veränderung, welche man früher allgemein als Ausdruck eines entzündlichen, Blutungen bedingenden Zustandes des Endometriums ansah, welcher eben die Curettage veranlaßte, findet eine Wucherung der Schleimhaut statt, woran alle Bestandteile, Epithel, Drüsen und Zwischengewebe partizipieren. Die Schleimhaut ist blutreich, zu *Blutungen* geneigt und bildet ein mehrere Millimeter bis fast 1 cm dickes, weiches, schlaffes, leicht zerreißliches, stellenweise oft sehr lose gefügtes, fast poröses Polster (Fig. 567). Da die Hyperplasie oft an den verschiedenen Stellen ungleich stark ist, so ist die

Innenfläche des Uterus mitunter wulstig, fast zottig; stärkere Prominenzen, oft von Cysten durchsetzt, bezeichnet man als *Polypen* (*E. polyposa*).

Über die *Blutungen* vgl. S. 997.

Die gewucherten Drüsen zeigen zahlreiche Mitosen. Die Vermehrung der Drüsenepithelien hat nicht zur Folge, daß sich die Zellen aufeinandertürmen, sondern sie bedingt eine *Vergrößerung der Oberfläche* der Drüsen, was zunächst zur *Erweiterung* und *Vergrößerung*, ferner zu *Schlängelung* der Schläuche führt, wobei sich *Ausbuchtungen* und sprossenartige *Einbuchtungen* ins Drüsenlumen hinein bilden, wodurch dann auf dem Längsschnitt eine *Korkzieher-* oder eine *Sägeform* entsteht (Fig. 567). Die ins Lumen hineinragenden Epithelwucherungen sehen auf dem Schnitt im Profil wie Papillen aus; es handelt sich aber nur um Kämme, leistenartige Erhebungen *). Häufig sieht man auch Einstülpungen, *Invaginationen*; an den Drüsen, und auf Querschnitten können dabei zwei oder gar drei Epithelringe ineinander stecken. Außer diesen ins Lumen hinein gerichteten Wucherungen (*invertierendes Wachstum, Gebhard*) von Säge- und Sternformen sieht man auch zuweilen die Bildung neuer drüsiger Ausläufer (*evertierendes Wachstum, Gebhard*), wobei *traubige Formen* entstehen. Die gewucherten Drüsen rücken näher aneinander (normal beträgt der Abstand etwa das 4—5fache des Drüsenquerschnittes). — Den *Inhalt der Drüsen* bildet Schleim, mitunter enthält er abgestoßene Epithelien, Leukocyten und Blut. Zuweilen dehnen sich viele Drüsen durch Sekretansammlung *cystisch* aus.

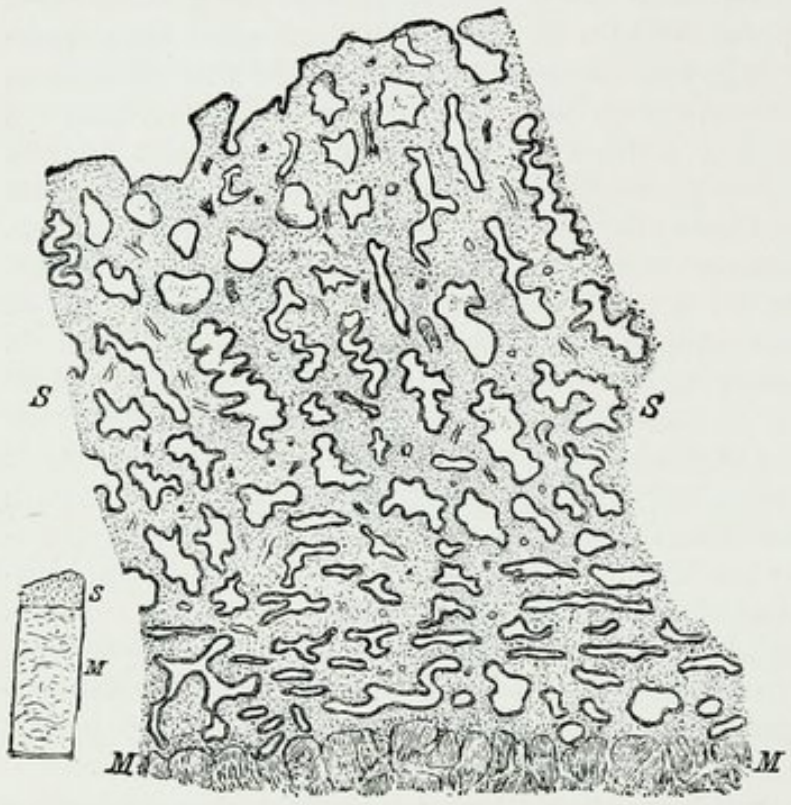

Fig. 567.

Sog. **Endometritis glandularis hyperplastica** besser **Hyperplasia glandularis mucosae.** (Entspräche dem *prämenstruellen* Stadium der Mucosa.) *S* die verdickte Schleimhaut, in welcher erweiterte, geschlängelte Drüsen im zellreichen, interglanduläre Gewebe liegen. *M* Muskulatur. Schw. Vergr. Das kleine Bildchen zeigt in $^3/_4$ natürl. Größe das Verhältnis der Dicke der Schleimhaut zu der der ganzen Wand.

Das interglanduläre Gewebe ist serös durchtränkt, blutreich, die Kapillaren sind weit. *Blutungen* ins Gewebe (wie bei der Menstruation) sind sehr häufig. Das interglanduläre Gewebe ist kleinzellig infiltriert; seine Gewebszellen sind gewuchert und können stellenweise auch epithelioide (deciduale) Gestalt annehmen, ohne aber in der Regel die dichte Lagerung echter großer Deciduazellen zu erreichen. *Dominiert die Wucherung des Zwischengewebes*, so besteht eine **E. interstitialis** (*C. Ruge*), wobei die Drüsen besonders in ihren unteren Abschnitten weit

*) Die beste Vorstellung von *Pseudopapillen* gibt die Betrachtung eines *Tubenquerschnittes*; hier sieht man niemals rundliche Querschnitte, an denen das Stroma rings vom Epithel umgeben wäre, da es ja keine Papillen, sondern nur Falten in der Tube gibt, die sich durch Entwicklung von Nebenfalten vervielfältigt haben.

auseinander gerückt werden, und wobei spindelige Zellen stellenweise vorherrschen können; diese Entzündung, die in ihrer chronischen Form hauptsächlich auf Gonorrhoe beruht, kann zu Atrophie der Mucosa führen (s. S. 998).

Das Oberflächenepithel kann von gewöhnlicher Beschaffenheit sein oder niedriges, *flimmerloses* Cylinderepithel werden, oder es erfährt in seltenen Fällen die S. 999 erwähnte *Metaplasie* zu mehrschichtigem Plattenepithel. Stellenweise geht es verloren.

Der Grad der Beteiligung der Drüsen und derjenige des Zwischengewebes an dem Wucherungsprozeß ist sehr wechselnd. Einmal participieren beide Teile in gleichem Maße — das bezeichnete man bisher als *E. hyperplastica simplex* —, das andere Mal sind Drüsen vorwiegend gewuchert — das nennt man *E. hyperplastica glandularis*. Dominiert die Wucherung des Zwischengewebes, so liegt eine *E. interstitialis* vor.

Nach den Untersuchungen von *Hitschmann-Adler* (s. auch *Hartje*, *Theilhaber* u. *Meier*) wäre die bisherige Deutung der unter *Endometritis* hyperplastica resp. glandularis hyperplastica bekannten, eben erwähnten Befunde nicht richtig, indem diese Veränderungen nur dem *prämenstruellen Zustand* (s. S. 995) *des Endometriums* entsprächen — eine *Hyperplasia mucosae glandularis* darstellten —, dagegen mit Entzündung nichts zu tun hätten. Für die Diagnose der *Endometritis interstitialis* wäre nach *Hitschmann-Adler* dieselbe Skepsis am Platz; auch hier könnten die prämenstruellen Veränderungen, bes. die Schichtung der Mucosa in einen kompakten und spongiösen Teil (s. S. 995) eine Endometritis vortäuschen. Allein maßgebend für die Diagnose Endometritis interstitialis oder Endometritis schlechthin sei nur die Infiltration von Rundzellen im Bindegewebe, und von diesen seien die *Plasmazellen* (s. S. 7) die am besten charakterisierten *konstanten Begleiter der Entzündung*, so daß der *Befund von reichlichen Plasmazellen* als das *eigentliche Kriterium der Endometritis* anzusehen sei. Spindelige Zellen wären dagegen für die Diagnose einer interstitiellen Endometritis nicht zu verwerten.

Andere, z. B. *Weishaupt* (Lit.), können sich der Ansicht von der ausschließlichen Bedeutung der Plasmazellinfiltrate nicht anschließen; auch fand *W.* gelegentlich Drüsenvermehrung neben interstitiell entzündlichen Erscheinungen *im postmenstruellen Stadium*, was dann also doch wohl als pathologisch aufzufassen sei. *Verf.* kann dem nur beistimmen. *W.* statuiert eine Endometritis desquamativa und auch eine End. glandularis cystica. Ferner erkennt er die pathologische Bedeutung von Spindelzellen im Stroma jugendlicher Endometrien an, wofern sie das normale Gewebe erheblich verdrängen. *Theilhaber* und *Meier* (s. auch *Keller* Lit.) möchten gleichfalls nicht ausschließlich auf die Plasmazellen abstellen, sondern halten auch den Befund von Rundzellen und Eiterzellen in größeren Mengen für ein Kriterium einer Entzündung der Uterusmucosa. Auch *Albrecht* fand Plasmazellen nur in 75 % sicherer, durch Infiltration des Stromas und Gefäßveränderungen charakterisierter chronischer Endometritis. *Schickele* will die Bezeichnung *Endometritis glandularis* besonders für *sekundäre*, bei Erkrankungen des Uterus selbst (sog. chron. Metroendometritis, submucöse oder intramurale Myome, Carcinome) ferner bei entzündlichen Adnexerkrankungen, Lageveränderungen u. a. auftretende, wesentlich durch *venöse Stauung* bedingte Schleimhautveränderungen (s. S. 1003) beibehalten, trotzdem sie mit Entzündung nichts zu tun haben; hier sind *außerhalb* des praemenstruellen Zeitraums Erscheinungen von Drüsenwucherung und auch ein größerer Zellreichtum des interglandulären Gewebes zu beobachten.

Nach der Ansicht des *Verfassers* muß man hier zwei Dinge auseinander halten:

1. *Die eigentliche chronische Endometritis*, welche vor allem an *Stroma* und *Gefäßen* für Entzündung charakteristische Veränderungen zeigt, wobei jedoch nicht ausschließlich auf die Plasmazellen abzustellen ist, und die auch sehr oft mit Hyperplasie der Drüsen (Mitosen, Cysten) einhergeht. Der Grad der Beteiligung der Drüsen und derjenige des Zwischengewebes an dem Prozeß ist wechselnd. Participieren beide Teile in gleichem Maße, so spricht man von *E. hyperplastica simplex* chronica; das andere Mal sind vorwiegend die Drüsen gewuchert,

und man spricht von *E. hyperplastica glandularis* chronica. Dominiert die entzündliche Wucherung des Zwischengewebes, so liegt eine *E. interstitialis* chronica vor. Die Veränderungen findet man einmal im Postmenstruum, wo dann eine Verwechslung mit Menstruationsbildern eo ipso wegfällt (s. auch *Albrecht*), während im menstruationsfähigen Alter die cyklische Umwandlung der Mucosa hier nur undeutlich zum Ausdruck kommt. *Albrecht* legt auch auf die bekannten Tiefenwucherungen der drüsenhaltigen Mucosa in die Muscularis besonderen Wert, als einen sicheren Beweis für entzündliche Hyperplasie. Nach *Wegelin* bedingt entzündliche Infiltration eine mäßige Zunahme des Glykogens (im prämenstruellen Stadium ist die Zunahme dagegen sehr stark).

2. Die durch verschiedenartige pathologische Verhältnisse bedingte chronische Hyperplasie der Uterusmucosa, *Hyperplasia mucosae uteri*, ohne Kriterien der Entzündung. Auch sie wird außerhalb des praemenstruellen Zeitraums beobachtet und unterscheidet sich durch Reichtum an Mitosen, unregelmäßige Formen der gewucherten Drüsen von Menstruationsbildern. Ihre Ursache ist in den bereits genannten Veränderungen des Uterus, Adnexerkrankungen, Lageveränderungen (s. oben bei *Schickele*, u. vgl. auch *Pankow*), vielleicht auch in Einflüssen des Ovariums (vgl. *Büttner*) zu erblicken.

c) Endometritis cervicalis.

Die Innenfläche der Cervix kann isoliert, also ohne Beteiligung des Uteruskörpers, akut und chronisch erkranken. Die Entzündung wird meist von der Vagina fortgeleitet und macht am inneren Muttermund Halt.

Selbst die *gonorrhoische Infektion* lokalisiert sich oft dauernd in der Cervix, ohne den inneren Muttermund zu überschreiten, obwohl das lange nicht so häufig ist, wie man früher vielfach annahm (*Wertheim*), vgl. S. 998. — In anderen Fällen ist der Cervicalkatarrh Teilerscheinung einer Metritis und Endometritis, deren Entstehung in der Geburt oder im Puerperium liegt.

Beim **Cervicalkatarrh** ist die Schleimhaut verdickt, aufgelockert, das Gewebe zellig infiltriert. Das Sekret ist meist rein glasig, schleimig. Ist der Katarrh chronisch, so *wuchern* die erweiterten, auch in ihren Zellelementen vergrößerten *Drüsen* in die Tiefe der zellig infiltrierten Schleimhaut und selbst bis in die Muskulatur, wodurch die Schleimhautoberfläche samtartig oder papillär zerklüftet wird. — Auch hier kommen wie im Corpus umschriebene Hypertrophien der Schleimhaut in Gestalt von **Polypen** vor (*Endometritis cervicalis polyposa*). — Sehr häufig entstehen kleine, selten über erbsengroße **Retentionscysten (Ovula Nabothi)** die in der Cervix gewöhnlich größer sind (Fig. 579) als im Corpus. Die *Sekretverhaltung* kann hierbei bedingt sein: durch vermehrtes zähes, eingedicktes Sekret (der sich ausdehnende Drüsenraum schließt sich durch die Dilatation selbst gegen den offenen Ausführungsgang ab), durch Zuschwellung des Ausführungsganges oder durch Narbenkonstriktion infolge von Rissen u. a. Der *Cysteninhalt* ist glasig, farblos oder trübweiß oder ist eitrig gelb; die Cysten sind transparent oder durch Eiter getrübt, oder durch Blut bläulich bis bräunlich durscheinend. Zuweilen sah *Verf.* darin kleinste geschichtete Kalkkörner. Die Cysten drängen sich *bei ihrem weiteren Wachstum* teils an der Oberfläche empor, nämlich da, wo das umgebende Gewebe weich ist, teils werden sie, wo die feste Umgebung sich nicht verdrängen läßt, gewissermaßen herausgehoben, teils bleiben sie in der Tiefe sitzen. Letzteres kann man an einzelnen Cysten sehen, selten an großen Komplexen hyperplasierter Drüsen, wodurch die *Portio* förmlich *kavernös umgewandelt* werden kann und dicht von kleinen, schleimgefüllten Cysten durchsetzt ist. Diese Affektion kann den Eindruck einer von den Drüsen ausgehenden malignen, den Mutterboden durchwachsenden *Geschwulst vortäuschen*. — An die Oberfläche des Cervicalkanals vorgedrungene Cysten können sich mit etwas Schleimhautgewebe gewissermaßen aus der Umgebung herausquetschen und so als *cystische Polypen* prominieren, ja, sogar gestielt am Muttermund heraushängen.

Betreffs der **Erosionen** der Cervikalportion, des **Ectropiums** und der **Cervixhypertrophie** s. S. 1005, 1006, 1007 u. 1011.

Ätiologie der akuten und chronischen echten und sog. Endometritis.

Akute Formen (und zwar hämorrhagische) kann man bei akuten Infektionskrankheiten, so bei Masern, Influenza, Pneumonie, Typhus u. a. sehen, andere können durch intrauterine Medikationen, andere durch *septische Infektion im Puerperium* und durch *gonorrhoische Infektion* hervorgerufen werden. Letztere beiden können zu *chronischer Endometritis* führen. In sehr chronischen Fällen sind parasitäre Erreger oft nicht mehr nachzuweisen. Andere chronische sog. spontane Endometritiden (häufig solche bei *Chlorose*) sind überhaupt nicht bakteriellen Ursprungs (vgl. *Doederlein*), obschon sekundär aus der Vagina Bakterien hinzu gelangen können. Hat eine stärkere Sekretion des Uterus die saure Reaktion des Scheidensekretes vermindert oder aufgehoben, so können Mikroben, welche sonst im Vaginalsekret unschädlich gemacht werden (s. bei Vagina), üppig vegetieren und in die Cervix gelangen. Risse der Cervix und Ektropium (s. S. 1007) begünstigen das. — Von Haus aus nicht bakteriellen Ursprungs und oft dauernd ohne Bakterienbefund sind besonders solche Fälle von chronischer sog. Endometritis, richtiger Hyperplasia mucosae glandularis (Hauptsymptom: Metrorrhagie), die sich an *krankhafte Hyperämie* anschließen. Es kann sich um *Stauungshyperämie* handeln, die centralen Ursprungs ist oder durch Lageveränderungen und andere lokale Ursachen, Tumoren usw. bedingt wird (s. S. 1001), oder um *aktive Hyperämie*, die reflektorisch von den Ovarien aus erzeugt wird. Auch die sog. *Endometritis hyperplastica* bei Myomen (die schon früher manche als *reine* Hyperplasie auffaßten) gehört hierher.

Andere Fälle schließen sich an *Puerperium* oder **Abort** an. Wie Untersuchungen von *Winter* u. *Puppe* zeigten, kann bei Aborten, die früh (z. B. nach 4 bis 5 Wochen) auftreten, das Ei allein abgehen, die Decidua sich aber wieder zu Uterusschleimhaut zurückbilden. Die Rückbildung kann unvollständig sein; die schlecht involvierte Mucosa bleibt dick, zu Blutungen geneigt. Man hat diese Hyperplasie, welche also wesentlich in einer *mangelhaften Involution* besteht, auch **deciduale ‚Endometritis'** genannt. — Es kommt auch vor, daß nach *Abort* die Decidua mit ihren polygonalen, dicht gelagerten Zellen nur an einzelnen Stellen wie Inseln im Schleimhautgewebe länger persistiert (an diesen Stellen fehlen dann die Drüsen), während die Mucosa im übrigen höchstens stärker infiltriert ist. Auch hier kann wieder eine hyperplastische Endometritis vorgetäuscht werden; dabei können bald interstitielle, bald glanduläre Wucherungen (vgl. auch die von *Opitz* fälschlich als charakteristisch für vorausgegangenen Abort angesprochenen Drüsenbilder beim Kap. Abort S. 1064) im Bilde vorherrschen und auch breitbasige *Polypen* oder knotige Hyperplasien der Schleimhaut resultieren (sog. *Endometritis decidua tuberosa* s. *polyposa*). Auch *subchoriale Hämatome* (vgl. S. 1064 können den Eindruck polypöser Deciduaauswüchse vortäuschen (*Breus*). — Bleiben *Chorionmassen* zurück, die dann hyalin werden, so entstehen zuweilen sog. *Placentarpolypen*, s. S. 1066 Fig. 596 u. 597.

d) Umschriebene Hyperplasien (Polypen) der Schleimhaut.

Umschriebene geschwulstartige Schleimhautwucherungen von polypöser Gestalt sind sehr häufig und von verschiedenem Aussehen. *Im Körper des Uterus* sind sie meist weich (Molluscum), breitbasig, platt oder halbkugelig (Fig. 568), oft durch den Druck der Uteruswände dreieckig, abgekantet; sie bevorzugen die Ecken. *In der Cervix* sind sie oft derber, lang gestielt, ausgezerrt, werden am Muttermund herausgedrängt und können birnförmig, mit dem dicken Ende voraus in die Scheide hängen, wo sie mitunter eine bedeutende Ausdehnung erlangen. Seltener sind Cervicalpolypen zierlich papillär. Die *Größe* der Polypen ist sehr verschieden; sie sind selten größer wie eine Walnuß, aber

auch hühnerei- und selbst bis kindskopfgroße kommen vor. Sehr oft sieht man *Cystchen*, die in den Corpuspolypen meist klein sind und einen dünnen, in den Cervixpolypen, wo sie zuweilen bis erbsengroß sind, einen dicklichen Inhalt haben und auf Sekretretention beruhen. Gelegentlich entstehen förmliche *Cystenpolypen*. In der Cervix werden Ovula Nabothi häufig zu gestielten Polypen.

Nicht selten zeigt die Oberfläche *grubige Einsenkungen*, welche von geplatzten Cysten oder klaffenden Drüsenlumina herrühren.

Einfache Schleimhautpolypen sind solche, bei denen alle Teile der Schleimhaut etwa gleichmäßig beteiligt sind (*Endometritis polyposa*). Bei den sog. *adenomatösen Polypen* wiegen die Drüsenwucherungen vor; sie sehen auf dem Durchschnitt siebförmig durchlöchert aus. Andere Polypen sind *cystisch* (s. Fig. 574), wieder andere *teleangiektatisch*.

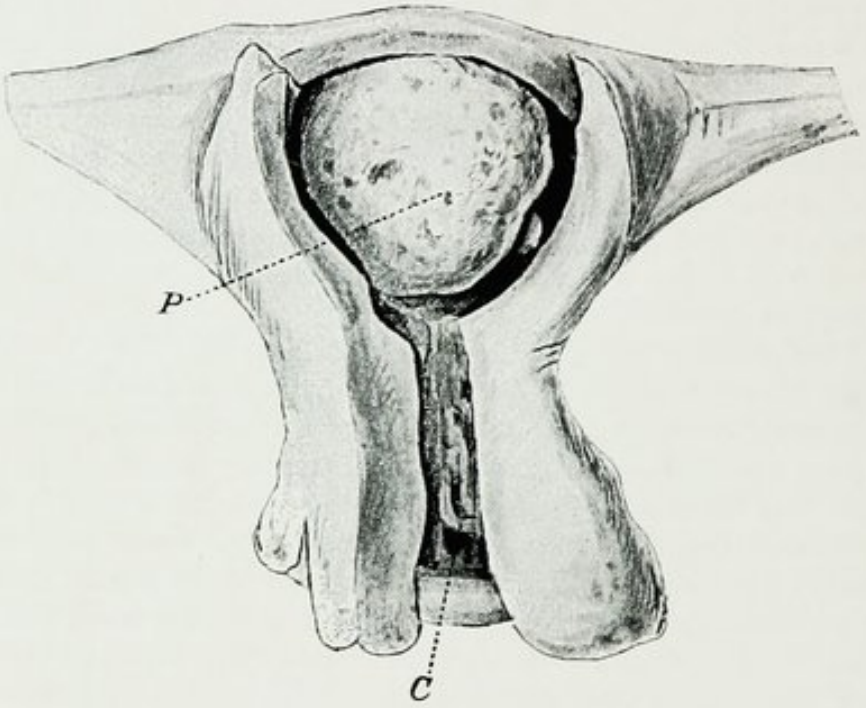

Fig. 568.

Halbkugeliger Schleimhautpolyp (*P*) **an der hinteren Uteruswand** mit oberflächlichen Gruben und Cysten; links ein kleinerer. Cavum uteri erweitert. Hypertrophie der trichterförmigen Cervix. Cervicalkanal (*C*) mit Plicae palmatae. Nat. Gr. Samml. Breslau.

(*Polyp* ist auch hier eine rein äußerliche, keine histologische Bezeichnung. Es gibt außer den gutartigen reinen Schleimhautpolypen u. a. auch polypöse *Myome*, *Sarcome*, *Carcinome*.)

Die **Oberfläche der Polypen** ist, wenn sie vom Corpus und von der Cervicalmucosa ausgehen, meist mit *Cylinderepithel* überzogen. Polypen, die an der vaginalen Fläche der Portio entstehen, sind mit *Plattenepithel*, diejenigen, die sich am Übergang von Cylinder- und Plattenepithel bilden, sind mit *beiden Epithelarten* bedeckt. Aber auch Polypen im Cavum uteri können mit Plattenepithel überzogen sein (*Billroth*, *Küstner*, s. S. 999). Hier spielt die S. 999 besprochene *Metaplasie* eine Rolle.

Die hierbei sowohl an der Oberfläche wie an den Drüsen der Polypen zu beobachtenden Umwandlungs- und Ausbreitungsvorgänge des Epithels (das zu Plattenepithel metaplasierte Oberflächenepithel dringt teils in die Drüsenlumina, teils unterschichtet es deren Cylinderzellbeläge, unter die es vordrang, oder unter denen es sich aus indifferenten Zellen autochthon entwickelte, und bringt diese zum Schwund) bedingen höchst komplizierte Bilder, welche mein

Schüler *R. Oeri* (Lit.) genauer studierte, und welche leicht *Verwechslung mit Carcinom* verursachen können (vgl. S. 999 u. s. *Hengge* u. *Schauenstein*). Es gibt auch **krebsig degenerierte Polypen,** wobei vom Oberflächen- oder Drüsenepithel oder beiden eine maligne Epithelwucherung ausgeht (Lit. *R. Oeri*). Die ersten Anfänge dieser Carcinome sind wegen der Konkurrenz der verschiedenen Bilder, welche durch Metaplasie und atypische Epithelwucherungen (s. S. 999) erzeugt werden können, kaum zu erkennen. Soll man die Diagnose Krebs sicher stellen, dann muß das Bild auch schon deutlich und unverkennbar, man möchte sagen, grob sein (vgl. Diagnostik bei Uteruskrebs). — Polypen machen sich durch *Blutungen* bemerkbar, die oft nur eine *Steigerung der menstruellen Blutung* darstellen. Es können jedoch auch ganz *atypische Blutungen* auftreten, die zu hohen Graden von *Anämie* führen (*Gusserow*).

Für maligne **polypöse Cervixmischtumoren** (s. S. 1022) erblickt *Wilms* die *angeborene* Anlage in einer bei Trennung der Keimblätter eingetretenen *Keimversprengung*, indem noch undifferenzierte Mesoderm- und Mesenchymzellen von ihrem Entwicklungsort am Ursegment durch das kaudalwärts gerichtete Wachstum des Wolffschen Ganges in die Genitalien verlagert wurden und sich dann zu verschiedenen Geweben weiter differenzierten (Lit. bei *R. Meyer*).

e) Sog. Erosion der Portio, erosives Geschwür und Ektropium.

Die sog. **Erosion der Portio** ist eine ungemein häufige, praktisch wichtige Affektion, welche sich am häufigsten als Folgezustand eines Cervicalkatarrhs darstellt.

Eine *genaue mikroskopische Kenntnis der* sog. *Erosion* ist vor allem darum nötig, weil gelegentlich auch Carcinome unter einem einer Erosion makroskopisch ziemlich ähnlichen Bilde beginnen können. Oft werden daher von den *verdächtigen* Erosionen *Proben zur histologischen Diagnosestellung* exzidiert.

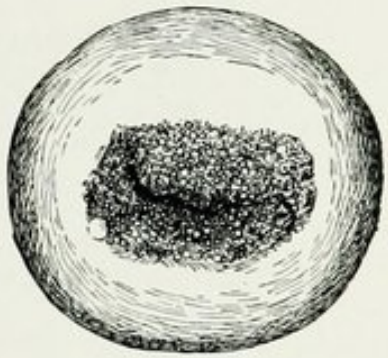

Fig. 569.

Sog. **Erosion der Portio,** *vorwiegend papillär*; links am Übergang zu dem Plattenepithelüberzug der verdickten Portio eine kleine Retentionscyste. — Von einem mit der Diagnose Carcinom der Portio zugesandten total exstirpierten Uterus. Nat. Gr. Histologisch gutartig.

Das gewöhnliche Bild der sog. Erosion der Portio ist folgendes: Man findet auf der Portio, und zwar auf einer oder beiden Lippen, eine größere oder kleinere, glänzende, intensiv gerötete Stelle, welche meist wie ein Hof um den Muttermund liegt, kontinuierlich mit der Cervicalschleimhaut zusammenhängt und sich gegen die graue oder bläulichrote vaginale Schleimhaut der Portio meist scharf, mitunter auch durch Niveauunterschiede absetzt. Zuweilen sind solche rote Stellen isoliert, insulär, weiter vom Muttermund entfernt gelegen. Selten erstreckt sich die Erosion vom Muttermund über beide Lippen bis gegen das Scheidengewölbe hin. Die Oberfläche der roten Stelle ist samtartig oder chagriniert, mitunter auch papillär zerklüftet (Fig. 569), und gerade Fälle letzterer Art können eventuell mit Carcinom verwechselt werden.

Man sollte erwarten, daß es sich hier um ein gewöhnliches, frisch granulierendes Geschwür handele. Das ist aber meist nicht der Fall.

Zwar gibt es auch *richtige Geschwüre* **(erosive Geschwüre, granulierende** oder **echte Erosion)** an der Portio (*Fischel*). *Es fehlt das Oberflächenepithel, und eine gleichmäßige Granulationsmasse herrscht vor*; *Drüsen fehlen*; selten wuchern die bloßgelegten Papillarkörper stärker, so daß ein rauhes Aussehen entsteht. Diese Geschwüre sind häufig an der Oberfläche größerer

Prolapse zu sehen, an Stellen, die besonders beim Gehen geschunden werden (*Decubitalgeschwüre*); sie können auch eitrig oder *fibrinös* belegt sein.

In den allermeisten Fällen handelt es sich aber bei der sog. *Erosion der Portio* um etwas ganz anderes. Man findet, wie *J. Veit* und *Ruge* zeigten, *mikroskopisch* (Fig. 570) auf der roten Stelle überraschenderweise ein einschichtiges Cylinderepithel; das Schleimhautstroma ist stark vaskularisiert, zellig infiltriert und in Wucherung; man sieht darin drüsenartige Einsenkungen des Oberflächenepithels und als wichtigsten Befund ganze Drüsenkomplexe, ähnlich wie in der Cervix. Überhaupt hat die Erosion die größte Ähnlichkeit mit einer entzündeten, stark vaskularisierten Cervicalschleimhaut, nur kommen keine Flimmerepithelien auf den Erosionen vor, *Das Verhalten der Drüsen* ist in den verschiedenen Fällen ein wechselndes; es ändert sich damit das *makroskopische Aussehen der Erosion*, was zur Aufstellung verschiedener Typen geführt hat, welche aber alle Übergänge zueinander zeigen. Man unterscheidet:

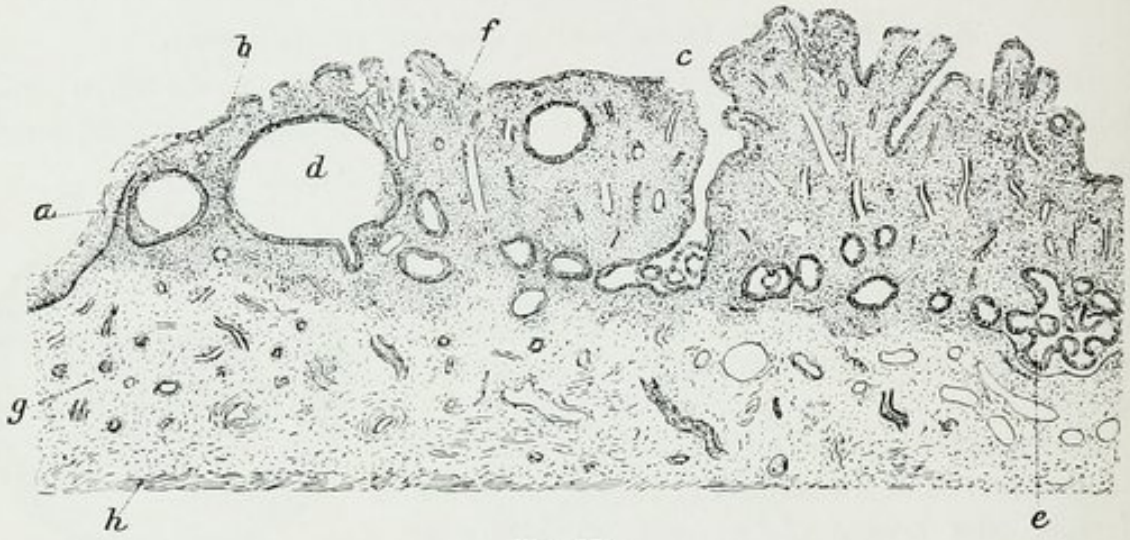

Fig. 570.

Sog. Erosion der Portio vaginalis, teils cystisch, teils papillär. *a* Mehrschichtiges Plattenepithel der Portio (die tiefste Schicht ist cylindrisch). *b* Einschichtiges Cylinderepithel. *c* Klaffende Öffnung einer Drüse. *d* Retentionscyste. *e* Größere, invertierend gewucherte Drüse. *f* Zell- und blutgefäßreiches Schleimhautgewebe. *g* Gefäßreiches Bindegewebe der Portio. *h* Glatte Muskelfasern. Mittl. Vergr.

Einfache Erosion: glatt oder samtartig; relativ wenige, kleine Drüsen im Stroma. *Papilläre Erosion*: feinkörnig oder zerklüftet; zahlreiche Drüsen ziehen als Schläuche oder verästelte Röhren dicht nebeneinander in die Tiefe, und hierdurch sowie durch ein Emporwuchern des Stromas entstehen Papillen. *Glanduläre*, sehr drüsenreiche und *glandulär-cystische Erosion*: schwammig poröses, transparentes Aussehen; zahlreiche Drüsen sind erweitert und mit Schleim gefüllt. Die Cysten sind ihrer Entstehung nach den Ovula Nabothi der Cervix gleichwertig, es sind Retentionscysten; einzelne können Erbsengröße erreichen; ihr Epithel ist auffallend hoch und schmal und sitzt in den Drüsen häufig büschelförmig auf leistenartigen Vorsprüngen; vielfach sieht man Becherzellen.

(Eine dem Adenom [S. 1024] verwandte Form *glandulär-cystischer Hypertrophie der Portio* ist die **follikuläre Hypertrophie** [*Schroeder*]. Es bildet sich rings an der Portio oder nur an der vorderen Lippe eine rundliche Geschwulst von tonsillenartiger Unebenheit der Oberfläche, welche im Laufe der Jahre Faustgröße erreichen und an den äußeren Genitalien heraushängen kann, wobei mitunter einzelne Drüsenschläuche zu fingerdicken, mit Schleim gefüllten Röhren ausgezogen werden können. Entzündliche Hypertrophie der Portio im ganzen kann damit

verbunden sein. *Peters* (Lit.) beschrieb einen kleinbirngroßen polypösen Anhang der Vaginalportio, der einem multilokulären Kystom ähnlich sah.)

Histogenese der sog. Erosion. So klar wie die Anatomie der Erosionen ist, ebenso strittig ist noch ihre Histogenese, vor allem betreffs der Drüsen in den Erosionen. Zwei Hauptgruppen sind hier zu unterscheiden. **1.** *Entzündliche Genese*: a) Vielfach herrscht die Anschauung, daß das *Cylinderepithel* der wuchernden Cervicalschleimhaut *auf die Portio herüberwächst*, nachdem der Plattenepithelüberzug dieser durch krankhafte Sekrete abmaceriert ist. Das wäre also eine Überhäutung einer echten Erosion. — b) Andere dagegen nehmen an, daß das auf der Erosion der Portio sitzende *Cylinderepithel an Ort und Stelle entsteht*, indem vom Plattenepithel, nach Abstoßung der oberen Lagen infolge von Maceration durch Sekrete, die *unterste*, germinative *Schicht* noch stehen bleibe und als selbständige *Cylinderepithelschicht* persistiere (*Ruge-Veit*). Bei der Auffassung a) und b) soll das Cylinderepithel imstande sein, selbst auf leichte Reize hin *in die Tiefe eindringend*, drüsige Bildungen (*Erosionsdrüsen*) zu produzieren. — Erosionsdrüsen können sich aber auch bereits zu einer Zeit bilden, wo das Plattenepithel noch erhalten ist, und entstehen dann durch ein Fortwuchern cervikaler Drüsen im Bindegewebe unter der Oberfläche der Portio; entsteht an letzterer ein Oberflächenepithelverlust (echte Erosion), so kann das Drüsenepithel diese Stellen überziehen (gynäkologische oder sog. Erosion). — *Schottländer* (Lit.) glaubt, daß sich ihres Ausführungsgangs beraubte, abgetrennte Drüsen, von der entzündeten Cervikalmucosa stammend, mitunter in der Tiefe der Portio erhalten, um dann aktiv wuchernd nach der Oberfläche vorzudringen; hier könnten sie, das Plattenepithel durchbrechend, sich eröffnen; so entstände das Bild namentlich der cystischen Erosion. *R. Meyer* hält das dagegen für ein Stadium der Heilung, wobei die Drüsen im Plattenepithel ausmünden; er hält überhaupt die ganze sog. Erosion für nichts als ein Heilungsstadium der echten Erosion bzw. der Ulceration. — **2.** *Embryonale Genese*: Sie stützt sich auf ein *Persistieren des ursprünglich auf der Portio vorhandenen Cylinderepithels* oder selbst ein *Persistieren eines vollkommen cervicalen Baues* (einschichtiges Cylinderepithel und Drüsen) auf der nicht selten übergroßen Portio, was übrigens andere wieder nicht als Hemmungsbildung, sondern im Gegenteil als eine übermäßige embryonale Entwicklung des Cervikalepithels ansehen (s. *R. Meyer*). *Fischel* fand bei fast 36% aller Neugeborenen diesen cervicalen Charakter der Portio und nennt das *angeborenes histologisches Ektropium* (besser sagt man aber statt Ektropium sog. *Erosion*). Wie *Orth* betont, liegt es nahe anzunehmen, daß sich in solchen Fällen *die ursprünglich vorhandenen Drüsen zuweilen in der Tiefe erhalten*, wenn auch das äußere Epithel den Plattenepithelcharakter angenommen hat; *geht dann später das Plattenepithel durch Maceration verloren, so zeigt die wuchernde Partie sofort wieder den Bau der Cervicalschleimhaut.* Es wäre danach nicht nötig, alle Drüsen, die man an der Portio findet, für pathologisch neugebildet zu halten (*Friedländer*). — **3.** Manche halten *die meisten Fälle sog. Erosion für Eversionen* (*Ektropium*) der unteren Partie des Cervicalkanals. — Vieles ist hier noch unklar; s. *Schottländer*, *Gottschalk*, *R. Meyer*.

Heilung der sog. Erosionen: Unter dem Einfluß von Adstringentien (Holzessig) beobachtet man einen raschen Ersatz des Cylinderepithels der Erosionen durch Plattenepithel (indem ersteres durch letzteres abgehoben wird oder indem sich das Plattenepithel aus indifferenten Zellen unter dem Cylinderepithel bildet) unter Schwund der Drüsen (*Küstner*, *Hofmeier*), indem letztere nach Abhebung des Cylinderepithels von Plattenepithel gänzlich solid ausgefüllt werden; dann gleichen sich diese Epithelkolben mit dem Oberflächenniveau aus, was die definitive Heilung bedeutet (vgl. *R. Meyer*). Nach Schwinden des ursächlichen Cervicalkatarrhs heilt die Erosion dauernd. Spontan heilen Erosionen schwer.

Bei dem **Ektropium** oder der *Eversion* drängt sich entweder die gerötete, weiche, geschwollene Cervicalschleimhaut aus dem mitunter selbst virginal engen Orificium externum heraus, wobei Falten des Arbor vitae sichtbar werden (*entzündliches Ektropium* oder *Schleimhautektropium*), oder, was häufiger ist, es be-

stehen Einrisse, die Cervix klafft (bei den meisten Mehrgebärenden ist das zu sehen), und Teile der Schleimhaut werden unter allmählicher Umkrempelung einer oder beider Lippen der Portio nach außen gewendet (*Wand-, Lacerations-, Narbenektropium*).

Die freiliegenden Schleimhautteile sind Schädigungen, Infektionen von seiten der Vagina ausgesetzt und neigen dann mitunter zu entzündlicher Sekretion und zu Wucherung. — Ein grobes Beispiel ist das *Ektropium bei Uterusprolapsen*. Hier wird der Muttermund durch den circulären Zug an den Scheidengewölben von oben auseinandergezerrt und die Cervix umgekrempelt, gewissermaßen mehr und mehr zur Scheide geschlagen, so daß der innere Muttermund sogar zum Orificium ext. avancieren kann. Die evertierte Cervicalschleimhaut *nimmt* (ganz im Gegensatz zur Erosion) *leicht einen epidermoidalen* (vaginalen) *Charakter* an. Über die echten *erosiven Geschwüre* auf Prolapsen (Riß- oder Berstungsgeschwüre, *Kermauner*) s. S. 990. Auch bei Retroflexio und bei vielen Portiocarcinomen kommt es zu Eversion (*Küstner*).

f) Pseudomembranöse Entzündungen des Endometriums.

Croupöse und *diphtherische* Entzündungen kommen außer im Puerperium*) selten bei schweren Infektionskrankheiten (Typhus, Cholera, Scharlach) vor.

g) Infektiöse Granulationsgeschwülste.

a) **Tuberkulose des Uterus.** Sie entsteht *primär* (ganz selten) oder aber *sekundär*, und zwar entweder fortgeleitet bei Tubentuberkulose oder hämatogen bei Lungen- oder Bronchialdrüsentuberkulose oder auch bei allgemeiner Tuberkulose; sie kommt in jedem Alter (s. Fig. 565 von einem 5 jähr. Kind) und selten auch im graviden oder im puerperalen Uterus (Lit. bei *E. Kraus*) vor. Man findet einmal mitunter sehr flache, graue oder verkäste, gelbe, *miliare Knötchen*, welche oft vielfach zu Reihen und Netzen verbunden sind, zum Teil auch hier und da konfluieren und dann geschwürig zerfallen.

Die Lokalisation der Tuberkel ist manchmal eng an die Drüsen gebunden, deren Epithel mitwuchert (*v. Franqué*), meist sind aber die Tuberkel regellos im Zwischengewebe disseminiert. Auch auf ausgedehnte Epithelmetaplasien und unregelmäßige Schichtungen der Drüsen- resp. Oberflächenepithelien bes. in den *Frühstadien* der Uterustuberkulose hat *v. Franqué* zuerst hingewiesen; *Verf.* kann das mit anderen (z. B. *Alterthum*) bestätigen. (Nach *Schottländer* kämen dieselben Drüsenbilder nach kurz vorhergegangener Gravidität sowie nach Gonorrhoe vor.) Diagnostisch sind aber nur Tuberkel entscheidend. — Ascendierende Tuberkulose von der Scheide aus s. Experimente von *Jung, Engelhorn*. Vgl. auch S. 982.

In anderen Fällen ist die Schleimhaut in den oberen Schichten oder in ihrer ganzen Dicke in diffuser Weise in eine *ulcerierende, verkäsende Granulationsmasse* umgewandelt, stark gewulstet und zerklüftet (s. Fig. 571) und die Höhle mit einem käsigen Brei oder mit käsigem Eiter gefüllt. Das Orificium internum oder externum ist entweder verschlossen und die Höhle stark (bis zu Billardkugelgröße) erweitert und die Wand sehr dünn (*tuberkulöse Pyometra*), wobei es sich meist um alte Individuen handelt, oder es ist offen, was häufiger ist, und dann findet man gelegentlich zugleich Tuberkel oder Ulcera der Portio und Vagina.

Bei der *verkäsenden* Endometritis kann der rein histologische Nachweis des tuberkulösen Charakters gelegentlich unmöglich sein. Tbb.-Nachweis (oft auch Befund von Tuberkeln in der Serosa) bestimmt dann die Diagnose. (Übrigens gibt es keine andere endometrale Affektion, die so aussehen könnte, denn die Existenz einer gummösen Endometritis dürfte zu bezweifeln sein.)

*) Die infektiösen Puerperalerkrankungen s. S. 1071.

Vom Endometrium kann die Tuberkulose auch auf das *Myometrium* übergreifen. Meist ist das nur in geringem Grade der Fall. In größerem Umfang sah *Verf.* das in einem Fall (24jähr. Frau), wo von der Endometritis tuberculosa im Anschluß an eine Geburt *allgemeine Miliartuberkulose* (s. auch *Weil*) ausgegangen war. In auffallender Weise befielen die Tuberkel hier auch die Wände von Blutgefäßen in der Tiefe der Uteruswand. — Relativ selten ist die *chronisch-fibröse Form der endometralen Tuberkulose* (*Williams*).

Ist die *Cervix* mit beteiligt, was relativ selten ist, so geschieht das meist in Form miliarer Tuberkel. Ganz selten erkrankt die Cervix *primär*; *Verf.* beschrieb das in einem Fall (79jähr. Frau), wo die *fibrös-käsig infiltrierte* Innenfläche makroskopisch einem torpiden, kavitären Carcinom glich und der äußere und innere Muttermund intakt waren. (*Amann* hält diesen Fall für den *einzigen* von primärer Uterustuberkulose, der eventuell zuzugeben wäre.) — Bei sonst verbreiteter Tuberkulose kann die Tuberkulose der Cervix in seltenen Fällen eine *papilläre*, an Blumenkohlkrebs täuschend erinnernde Form zeigen (*Eug. Fraenkel*, *Glockner*, *Maly*, *Chaton*, Lit., *Everling*, *Cova*, Lit.), während das Corpus frei bleiben kann. — In einem Fall von *Emanuel* war der *höckerige* tuberkulöse Tumor der Portio für ein Sarcom gehalten worden.

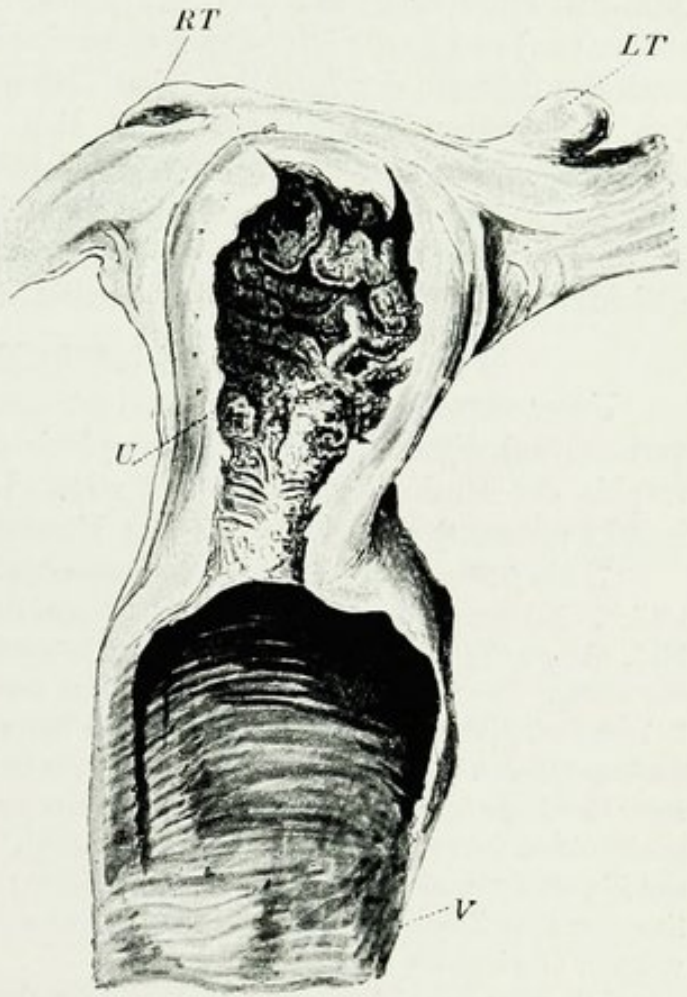

Fig. 571.

Käsig-ulceröse Tuberkulose des Endometriums des Corpus uteri (*U*), miliare Knötchen in der Cervix. Verkäsende Tuberkulose der Tuben (*RT* u. *LT*). *V* Vagina. Von einem jungen Mädchen mit allgemeiner Tuberkulose. $^4/_5$ nat. Gr. Samml. Breslau.

Pyometra tuberculosa kommt in der Regel bei sehr alten Frauen — *Verf.* sah das bei einer 81jähr. — vor (*v. Krzywicki*), bei denen die Atresie wohl eine primäre senile Erscheinung ist.

In seltenen Fällen wurde gleichzeitig *Tuberkulose und Carcinom* am Uterus gesehen (*v. Franqué*). *Verf.* sah das außer in einer Auskratzung (50jähr. Frau, Adenocarcinom) in einem zweiten, in Fig. 579 abgebildeten Fall, wo zugleich Tuberkel und Krebs das Cervicalgewebe auch in der Tiefe durchsetzten; diese beiden Fälle wurden von *Wallart* (Lit.) eingehend mitgeteilt (s. auch *Schütze*, Lit.). — Auch *Uteruspolypen mit Tuberkeln* (*Zahn*, *Michaelis*) kann man sehen, und *Verf.* verfügt gleichfalls über solche Beobachtungen.

(Tuberkulöse Degeneration von Adenomyomen s. *Grünbaum*, Lit.)

b) Syphilitische Veränderungen am Uterus. *Initialsklerosen* und *Ulcus durum* kommen an der Portio (bes. an der vorderen Lippe) vor, ferner maculo-papulöse Syphilide und Gummen, (desgl. auch das nicht syphilitische *Ulcus molle*). Auf dem Sektionstisch sind diese Dinge selten. Nach *Neumann* sollen jedoch 15% sämtlicher Primäraffekte an der Portio sitzen; sie können mit Sarcom verwechselt werden (*Neisser*). S. Abbild. klinischer Fälle bei *Oppenheim*.

c) Aktinomykose des Uterus ist ganz selten. In dem Falle von *Verocay* war der Uterus bis auf die Portio in schwammiges Gewebe umgewandelt.

B. Entzündungen und hypertrophische Zustände des Myometriums.

a) Akute Metritis.

Außerhalb des Puerperiums entsteht eine Entzündung des zwischen der Muskulatur gelegenen Bindegewebes des Uterus durch Infektion im Anschluß an *Verletzungen* (Sondierung, Schnitte, Ausschabungen) oder im Anschluß an *Retention zersetzter Sekrete* (bei Anwendung von Preßschwämmen, Laminariastiften etc.) und ferner öfter durch *Gonorrhoe* (s. S. 998). Der Uterus schwillt je nach der Schwere der Infektion lokal oder im ganzen oft erheblich an; infolge von bakterieller Invasion entwickelt sich eine zellig-seröse Infiltration im Zwischengewebe, hauptsächlich um die Gefäße. Interstitielle, oft dissezierende Abscesse, sowie partielle Vereiterung und Nekrose der Muskulatur und sogar Peritonitis können folgen. Nie erkrankt das Myometrium allein; stets sind gleichzeitig Endometritis und Perimetritis vorhanden.

b) Chronische Metritis und hypertrophische Zustände des Uterus.

Unter chronischer Metritis versteht man eine (mit Druckempfindlichkeit verbundene) *diffuse Bindegewebshyperplasie* des Uterus; sie kann mit Hypertrophie der Muskulatur verbunden sein. Die Vergrößerung (früher Uterusinfarkt genannt) betrifft den ganzen Uterus oder nur die Cervix.

In den *früheren Stadien* ist das Gewebe des erheblich vergrößerten Uterus weich, succulent rötlich. Bei der Sektion sieht man am häufigsten *spätere Stadien*; das Myometrium ist dann blaß, fibromartig zäh, beim Durchschneiden knirschend. Dabei ist die Vergrößerung meist nur mäßig. Das weiche Stadium entspricht dem der Infiltration mit Leukocyten und Granulationsgewebsbildung im Zwischengewebe, das harte Stadium der Umwandlung zu derbem, fibrösem Gewebe. Es kommt ein *Endstadium* vor, in dem sich unter Retraktion des Bindegewebes sogar eine hochgradige *fibröse Atrophie* des Organs ausbildet. Dieses Bild, welches dem jeder gewöhnlichen interstitiellen Entzündung entspricht, wird durch eine fast nie fehlende *Endometritis*, oft durch *Erosionen*, sowie durch *Verdickung des peritonealen Überzugs* vervollständigt. Zuweilen sind Uterusoberfläche und Adnexe auf das dichteste von Pseudoligamenten übersponnen (*Perimetritis adhaesiva*).

[**Lit.** über den viel umstrittenen Begriff der chron. Metritis, den manche ganz streichen, andere, z. B. *Hofmeier*, wegen der klinischen Symptome der Entzündung (Blutfülle, Schwellung, Schmerz) aber beibehalten, s. bei *Theilhaber*, *Shaw*, *Ahreiner*, *Hueter*, *Hirsch* (Lit.), *Pankow*, *Unterberger*.]

Wie gesagt besteht oft gleichzeitig mit der diffusen Bindegewebshyperplasie eine *Hypertrophie der Muskulatur*.

Letztere kann a) so zustande kommen, daß sich **der Uterus nach Geburt oder Abort schlecht involvierte.** Wir berühren hier zugleich das *häufigste ätiologische Moment* für die Metritis. *Mangelhafte Involution* kann durch puerperale *Entzündungen* am Uterus oder am Peri- oder im Parametrium, ferner aber auch durch *nicht entzündliche Störungen* verschiedenster Art in der Nachgeburtsperiode, durch postpuerperale Retroversionen, chronische Obstipation u. a. veranlaßt sein. Entweder ist die *Involution unvollkommen*, und Verfettung und Resorption der Muskelfasern treten nur unvollkommen ein — oder der *regenerative Ersatz* für die untergegangenen Fasern fällt erheblich *stärker als normal* aus; in beiden Fällen ist der Uterus vergrößert. Wird die unvollkommene Involution durch entzündliche Veränderungen hervorgerufen, *so besteht von vornherein eine Metritis.* Im andern Fall kann sich *sekundär eine Metritis in dem*

schlecht involvierten Uterus entwickeln und durch Schwellung und Empfindlichkeit äußern. — b) In anderen Fällen tritt Hypertrophie der Muskulatur in einem Uterus auf, der *infolge von entzündlichen Vorgängen*, die in einer Endometritis oder Metritis bestehen können, *oft zu* **lebhaften Kontraktionen** *angeregt* wird. — c) Weitere Ursachen der chronischen Metritis sind: **Endometritis,** besonders die *gonorrhoische*, wiederholte oder anhaltende **Hyperämien,** aktive sowohl wie venöse. Zu der aktiven Hyperämie gehören *Kongestionen* bei zu häufiger Kohabitation, bei Coitus imperfectus und Onanie; ferner sind Menstruationsstörungen, welche eine Hyperämie des Uterus unterhalten, sowie therapeutische Prozeduren zu erwähnen. *Chronische venöse Hyperämie* wird durch Lageveränderungen, vor allem bei Retroflexio und Prolaps oder durch Tumoren in der Umgebung des Uterus (worunter auch die gefüllte Blase und das gefüllte Rectum zu verstehen sind) bedingt. Bei längerer Dauer der Stauung entsteht, analog wie in anderen Organen, schließlich *cyanotische, fibröse Induration.* (Über die gleichzeitigen endometralen Veränderungen vgl. S. 1001).

Erworbene **reine Fälle von Muskelhypertrophie** sieht man am häufigsten *im Zusammenhang mit Geschwulstbildungen*, besonders Fibromyomen, vor allem den submucösen, während bei interstitiellen Myomen zugleich auch Bindegewebsvermehrung stattfinden soll (*Bertelsmann*). Bei den reinen Muskelhypertrophien, die auch bei anderen Tumoren (Carcinomen, Sarcomen, malignen Chorionepitheliomen) im Uterus, dann auch bei Hämatometra vorkommen, wird das Gewebe aufgelockert, lamellär geschichtet wie in der Schwangerschaft. Der abnorme Inhalt der Uterushöhle und die Einlagerungen in seiner Wand rufen Kontraktionen hervor und diese wiederum echte Hypertrophie.

Hypertrophie der Cervix.

Zur Orientierung in den **Abschnitten der Cervix** diene die *Schroeder*sche Einteilung in: **Portio vaginalis,** liegt ganz in der Scheide; **Portio media,** liegt nur hinten noch in der Scheide; **Portio supravaginalis,** liegt ganz oberhalb der Scheide.

(Über den zwischen Hals und Körper liegenden sog. **Isthmus** vgl. *K. Hegar* u. s. S. 1048.)

Es kommt eine Hypertrophie der Portio vor, die *angeboren* ist (Elongatio colli congenita, vgl. *K. Hegar*) und in einer Verlängerung besteht, die so bedeutend sein kann, daß, während das Corpus in normaler Höhe im Becken liegt, der Muttermund im Hymen steht (sog. Prolaps ohne Senkung). Betrifft diese Verlängerung nur eine, meist die vordere Lippe, so entsteht eine rüsselförmige Hypertrophie derselben. Bei mangelhafter Weiterentwicklung des Uteruscorpus kann eine relativ lange Portio entstehen. — Andere Hypertrophien der Cervix sind die *Folgen von Lageveränderungen* des Uterus und der Vagina, die zu Stauung führen, sowie von Entzündungen, Metritis und Cervicalkatarrh.

Wesentlich in Verdickung besteht die **Hypertrophie der Portio vaginalis,** welche durch Metritis und andere entzündliche Vorgänge bedingt wird. Die Verdickung kann gleichmäßig oder knotig sein. Die **Hypertrophie der Portio supravaginalis** findet sich am häufigsten bei Prolaps der vorderen und hinteren Scheidenwand. **Hypertrophie der Portio media** ist mit Vorfall der vorderen Vaginalwand verbunden (Verkürzung des vorderen Scheidengewölbes). Die Harnblase, welche von dem hypertrophischen Mittelstück der vorderen Lippe nach unten gedrängt wird, buchtet sich divertikelartig aus. Das hintere Scheidengewölbe bleibt erhalten (Fig. 566). Die hypertrophische Cervix kann vor die Vulva treten und ähnlich wie ein gewöhnlicher Prolaps aussehen. Wie S. 992 erwähnt, kann auch ein echter Prolaps daraus werden.

C. Entzündungen des Perimetriums (resp. Beckenperitoneums) und des Parametriums.

a) Perimetritis oder Pelveoperitonitis.

Perimetritis heißt Entzündung des serösen Überzugs des Uterus; jedoch fehlt auch fast nie eine Beteiligung der benachbarten Partien des Beckenperitoneums. Daher ist die Bezeichnung *Pelveoperitonitis* besser.

Die **Ätiologie** der Perimetritis ist sehr mannigfaltig. Entzündungen des *Uterus*, der *Tuben*, *Ovarien*, eine *Parametritis*, *Proctitis*, *Cystitis*, selbst Entzündungen der knöchernen und muskulösen Teile des *Beckens* (Coxitis, Psoitis bei Spondylarthrocace) können den peritonealen Überzug des Beckenbodens in Mitleidenschaft ziehen. Auch an *Perityphlitis* kann sich Pelveoperitonitis anschließen. Entzündungen, *die das gesamte Peritoneum* ergreifen, beteiligen auch das Beckenperitoneum.

Charakter der Entzündung: Die Entzündung hat besonders bei den puerperalen und an Operationen sich anschließenden Formen einen *eitrigen* oder *putriden* Charakter; meist erfolgt dann allgemeine, tödliche Peritonitis, oder es bilden sich abgesackte Eiterherde. In anderen Fällen besteht eine *fibrinöse* oder *eitrig-fibrinöse* Entzündung, welche meist zur Verklebung von Teilen führt. Chronische *produktive* Entzündungen sind sehr häufig und führen zu Verwachsungen. Von dichtesten, in späteren Stadien gefäßlosen, schleier- oder spinnegewebsartigen Adhäsionen überzogen sieht man Uterus und Adnexe vor allem bei gonorrhoischer Salpingitis und Oophoritis.

Verlagerte Organe können da, wo sie dem Peritoneum aufliegen, eine *produktive Entzündung* anregen. Geringfügige Veränderungen des Peritoneums mit Entblößung von seinen Deckzellen können zu Verwachsung aufeinanderliegender Flächen führen. Wird dann das Organ künstlich oder spontan in seine alte Lage gebracht, so entstehen strangartige Adhäsionen; das sieht man bei Retroflexio uteri, bei Verlagerung der vergrößerten, schwerer gewordenen Ovarien. — *Blut*, das aus einer geplatzten Tube in den Beckenraum gelangt, kann infolge einer Entzündung des anliegenden Peritoneums abgekapselt werden (s. *Haematocele retrouterina* S. 988). *Neubildungen* können das Peritoneum reizen; lokaler Verlust der Deckzellen, Hyperämie, lose oder festere Adhäsionen sind die Folge. — Erhält sich seröses *Exsudat zwischen Adhäsionen*, so entstehen *pseudocystische Bildungen*.

b) Parametritis.

Unter Parametritis versteht man eine *Entzündung des* **unter** *dem Peritonealüberzug gelegenen Beckenzellgewebes, und zwar nicht nur im Bereich des eigentlichen ‚Parametrium'* (welches sich dicht am seitlichen Rande des Uterus zwischen den Blättern des *Lig. latum* befindet und oberhalb des Diaphragma pelvis liegt und Bindegewebe, Fett, Muskeln, Gefäße, Nerven enthält), *sondern auch des zwischen Diaphragma pelvis und Scheide gelegenen Bindegewebes.*

Entzündungen entstehen hier häufig im Anschluß an Geburtsverletzungen, vor allem solche der Cervix. Reißt die Cervix ein, oder hat sich ein tiefes Geschwür gebildet, so kann das Parametrium infiziert werden. In anderen Fällen geben tiefe Risse der Vagina oder Vulva die Eingangspforte ab. Die Ausbreitung der Entzündung, deren Erreger meist Streptokokken sind, erfolgt in Form einer *Thrombophlebitis*, einer *Lymphangitis* resp. einer *Phlegmone*. Die Auflockerung und Succulenz der puerperalen Teile schaffen bequeme Wege für die fortschreitende Infektion.

Näheres siehe bei puerperalen Infektionskrankheiten des Uterus S. 1071.

Nicht puerperale Parametritis ist meist eng um den Uterus lokalisiert. Sie entsteht nach unsauberen therapeutischen Eingriffen an Cervix und Vagina. Es können sich rundliche ‚Tumoren' bis zu Kindskopfgröße bilden. Seltener entsteht Parametritis im Anschluß an Geschwülste des Rectums, Proctitis ulcerosa, Perityphlitis, Caries der Beckenknochen.

Die Entzündung liefert einmal ein *zellig-seröses* oder *serös-blutiges Exsudat*, das andere *Mal* hat sie den Charakter einer *Phlegmone*; letztere besteht entweder

nur in einer *sulzig-ödematösen* Schwellung und starren, fibrinreichen Infiltration des Bindegewebes von gelblicher oder honigartiger Färbung oder führt zu *Gewebsvereiterung*, Absceßbildung, welche zu Perforation in die Bauchhöhle oder ein benachbartes Organ führen kann. — Wird eine exsudative Entzündung *chronisch*, so nimmt sie einen *indurativen* Charakter an, und es entstehen schließlich schwielige Verdickungen.

(Andere histologische Details s. bei *Busse*.)

Verlauf: Ist die exsudative Parametritis frisch, und ist wesentlich nur flüssiges Exsudat vorhanden, so kann völlige *Resorption* eintreten; bei längerem Bestehen der Parametritis hinterbleiben meist *schwielige Verhärtungen*, welche die Beckenorgane verzerren und verlagern. — *Abgekapselte Abscesse* rekrudeszieren mitunter noch nach vielen Jahren, wobei die Eitererreger plötzlich enorm zunehmen können; es kann dann noch zur Perforation in benachbarte Organe (z. B. in das S Romanum) oder zu Pyämie kommen. — Die Hauptgefahr der Parametritis ist Übergang auf das Bauchfell, die *Peritonitis*.

5. Geschwülste des Uterus.

Von den geschwulstähnlichen *polypösen Schleimhautwucherungen* war bereits auf S. 1003 die Rede. — *Lipome*, große Raritäten (*Merkel*, *Seydel*, Lit.), betreffen meist das Corpus; man vermutet Versprengung von Fettkeimen (s. *R. Meyer*, *Kauffmann*). *Walkoff* beschrieb ein *Liposarcom*.

a) Myome des Uterus.

Man hat zu unterscheiden zwischen a) häufigen einfachen, kugeligen **gewöhnlichen Myomen** oder *Fibromyomen*, auch *Leiomyome* *) (früher auch Fibroide) genannt; b) selteneren **Adenomyomen** — nach *Cullen* 5% aller Uterusmyome —, welche im Gegensatz zu den scharf abgesetzten Myomen infiltrierende Geschwülste, teilweise mit Hervortreten bestimmter Lokalisation darstellen (s. S. 1018). — (Nach *Polano* wäre keine scharfe *klinische* Abgrenzung dieser beiden Myome möglich, während andere u. a. auf die breiten und festen Adhäsionen als Regel bei Adenomyomen hinweisen (vgl. *Sitzenfrey*). (Rhabdomyome, Myoma *striocellulare*, s. bei Mischtumoren S. 1022.) — [Multiple Myombildung in Uterusvenen s. S. 106.]

Die gewöhnlichen *Fibromyome* sind die häufigsten Geschwülste des Uterus und machen sich von der Pubertätszeit an bemerkbar. Sie bestehen aus glattem Muskelgewebe, dem, ähnlich wie in der Uteruswand selbst, faseriges Bindegewebe beigesellt ist. Sie vergrößern sich aus sich heraus. Durch ihre *kugelige Gestalt* heben sich die Fibromyome gegen die Uterusmuskulatur ab; je älter das Myom, um so schärfer ist es abgesetzt; manche sind von hirnwindungsartiger Oberfläche (Myoma gyratum, *R. Meyer*). Überwiegt der Anteil der *glatten Muskulatur*, so ist die Konsistenz weich, succulent, die Farbe von rötlichem Schimmer. Überwiegt das *fibröse Gewebe*, was wahrscheinlich mit der geringeren Ausbildung der Gefäßversorgung zusammenhängt, so ist die Geschwulst derb, beim Durchschneiden knirschend, auf dem Schnitt streifig, die Farbe weißlich, moiréeartig glänzend; es kam dann der empfindlichere, muskulöse Anteil im Wachstum nicht mit, und Muskelfasern atrophierten wohl auch; mikroskopisch sind die Kerne seltener geworden. Das Bindegewebe ist dabei oft teilweise hyalin (andere Degenerationen s. S. 1017).

Es liegt hier aber kein einfacher Vernarbungsprozeß vor (den man sogar in Parallele mit der scirrhösen Schrumpfung in der Mamma hat bringen wollen!); das ergibt sich schon daraus, daß grade die *großen* Fibromyome eine so starke Entwicklung des fibrösen Anteils zeigen,

---

*) λεῖος glatt; man spricht auch von Myoma *laevicellulare*.

während die kleinen mehr muskulös sind. — Eine narbenartige Veränderung, d. h. ein bindegewebiger Ersatz für untergegangene Muskelfasern kommt nur partiell, an einzelnen, oft centralen Stellen in Fibromyomen vor (s. S. 1017).

Die Bündel von Muskulatur sind vielfach verschlungen und verfilzt und werden daher auf dem Schnitt stets in verschiedenen Richtungen getroffen. Die Fasern können dann auf dem *Querschnitt*, wenn gerade der Kern mit getroffen wird, *Rundzellen* vortäuschen; doch sind sie genau betrachtet auf dem Querschnitt polygonal (Fig. 572 II); andere Querschnitte sehen kernlos aus, da die Kerne nicht alle im gleichen Abschnitt des Bündels liegen. Die Muskulatur

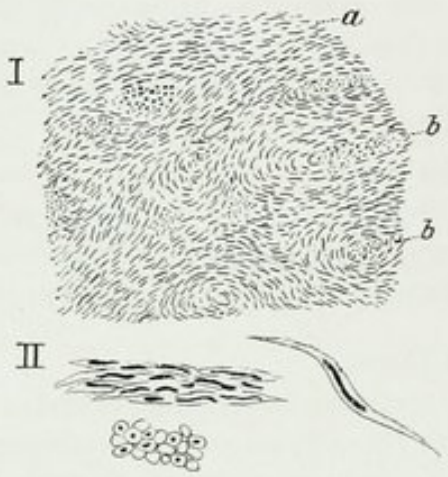

Fig. 572.

I Von einem kleinen, weichen, graurötlichen **Myom des Uterus.** Karminfärbung. *a* Längs-, *b* Querschnitte; an anderen Stellen Schrägschnitte von Bündeln glatter Muskelfasern. Schw. Vergr.

II Längs- und Querschnitte von Muskelfasern und eine durch Kalilauge isolierte Faser. Stärkere Vergr.

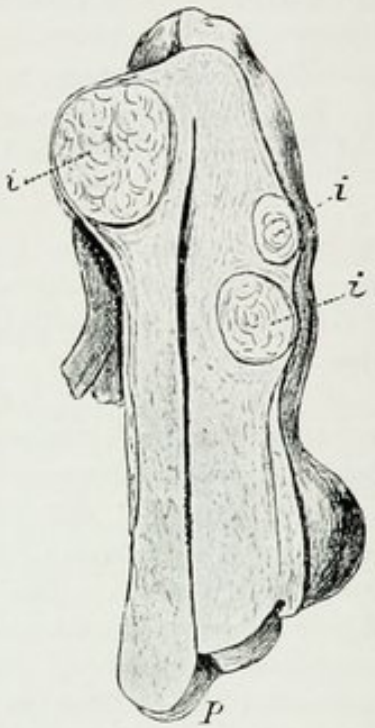

Fig. 573.

Kleine, scharf abgegrenzte, derbe **Fibromyome** (*i*) in der Wand des sagittal durchschnittenen Uterus. *P* Portio. Natürl. Größe. Samml. Breslau.

wird von fibrösen, wenig gefäßreichen Zügen durchflochten. Bindegewebsmassen trennen die einzelnen Knollen, aus denen sich ein Fibromyom zusammensetzt, und welche auch an der Oberfläche mancher Tumoren als Buckel vorspringen. Anderseits finden sich auch allenthalben feinste Bindegewebsfäserchen, welche jede einzelne Muskelfaser umspinnen.

Roesger, *Gottschalk* u. a. glaubten an ganz jungen, noch wenig scharf abgegrenzten Myomen die *Entwicklung* von der *Muskulatur kleinster Arterien* ableiten zu können. Nach *Cordes* soll die ursprüngliche Entwicklung der Myome aber aus kleinen Anschwellungen der Muskelzüge erfolgen. *R. Meyer* nimmt dagegen ein allmähliches *Übergehen des myomatösen zum normalen* Gewebe an und eine erst sekundär zustande kommende räumliche Isolierung, wobei vielleicht, wie *Cohnheim* annahm, normalerweise unverbraucht liegende *Keime* (nicht, wie *Ribbert* annimmt, atypisch in die Uteruswand eingefügte Zellterritorien) die Grundlage für die Myome abgeben. *Sakurai* will solche kleinste *Myomzellkeime*, *Scalone* von indifferenten myogenen Zellen umgebene *Gefäßsprossen* gefunden haben. *Faber* nimmt eine Veränderung der Zellen der

Uterusmuskulatur an. Der Umstand, daß Myome fast nie bei Kindern vorkommen, sondern im späteren Alter, möchte die Bedeutung der ‚Keime' nach unserer Ansicht doch noch zweifelhaft erscheinen lassen.

Mikroskopisch ist die **Unterscheidung** besonders gegenüber **Spindelzellensarcom** und **Fibrosarcom** (mit stärker entwickelter fibrillärer Zwischensubstanz) *nicht immer ganz leicht.* Vor Verwechslung mit **Fibrom,** dessen Faserzüge ja auch stark gekreuzt, verflochten sind, schützt die Färbung nach *van Gieson*, die die äußerst feine, netzartig maschige Struktur des fibrösen Anteils der Fibromyome schön erkennen läßt (Bindegewebe wird dabei rot, Muskulatur gelbbräunlich). Die Gestalt der Bindegewebsfasern ist wellig, ihre Kerne laufen oval oder spitz, geschwänzt aus. Beim *Myom* liegen im Gegensatz zu jenen Sarcomen die einzelnen (nach

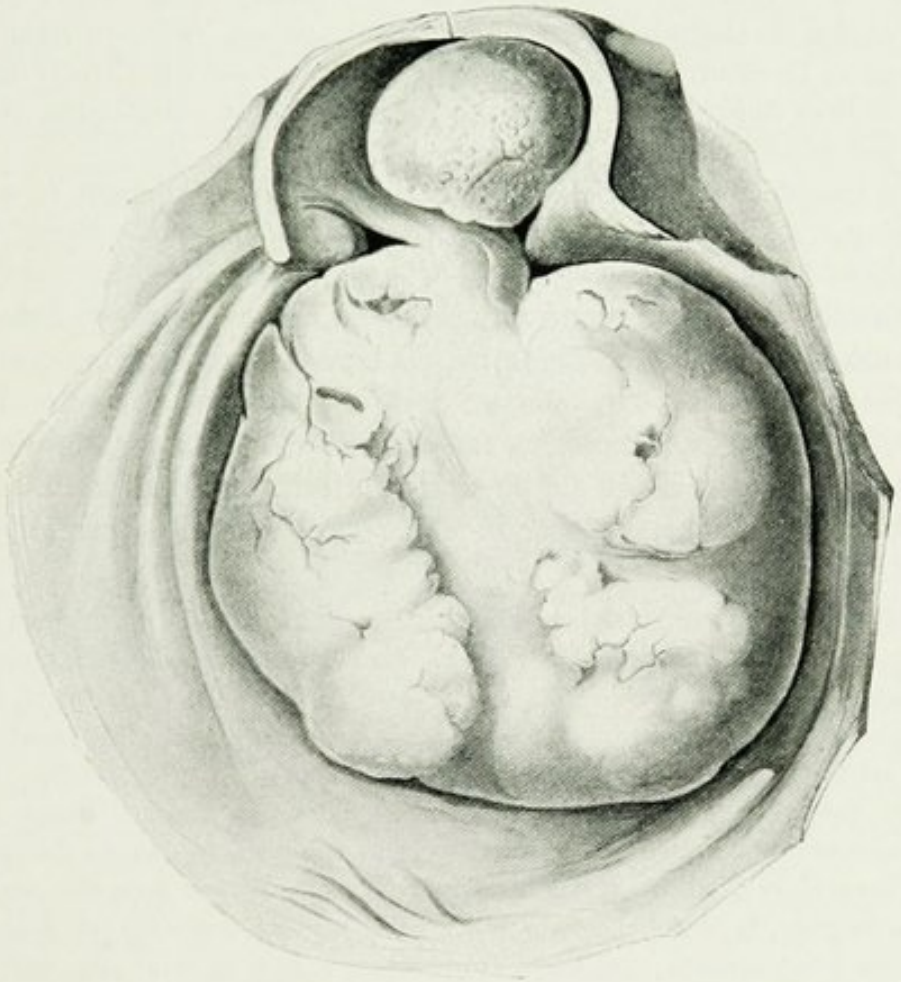

Fig. 574.

Gestieltes Fibromyom der hinteren Uteruswand, mit höckeriger, stark vascularisierter Oberfläche, durch die verkürzte Cervix und die fast vollständig verstrichene Portio in *die ausgeweitete Vagina herab entwickelt.* — Im Cavum uteri links ein plattrunder, **cystisch-adenomatöser Schleimhautpolyp.** 55jähr. Frau. $^2/_3$ nat. Gr.

Gebhard 0,2—0,3 mm langen) Fasern gleichmäßiger nebeneinander, in elegant gebauten Faserzügen straff durch feine Bindegewebsfibrillen zusammengefaßt. Die Muskelbündel sind viel kernreicher als ein gleich breites Bindegewebsbündel; die Kerne sind lang, breiter als die des Bindegewebes, gestreckt, stäbchenförmig, an den stumpfen Enden abgerundet, gleichartiger als in Sarcomen. Die Kerne der Spindelzellensarcome sind polymorph und meist dicker, elliptisch. (Die Kerne von **Neuromen** *) — und zwar handelt es sich um amyelinische, da die

*) Diese Differentialdiagnose kann z. B. an der *Haut* in Frage kommen.

myelinischen mit der *Weigert*schen Färbung gut zu differenzieren sind — sind kleiner, kurz-elliptisch; der Querschnitt der Fasern ist nicht rundlich, sondern abgeplattet.)

Besondere Schwierigkeit erwächst daraus, daß *junge* und *rasch wachsende Myome*, die markig, weiß oder graurötlich aussehen, sich aus kurzen, ovalen bis spindeligen Zellen zusammensetzen. Die Gleichmäßigkeit der Zellen und Kerne an Gestalt und Größe ist hier das entscheidende Kriterium gegenüber dem durch stärkere Polymorphie der Zellen und Kerne ausgezeichneten *spindelzelligen Sarcom* und eventuell dem *sarcomatös degenerierten Myom*. — Vergrößert sich ein Myom in der Gravidität, so können die Zellen so *groß* wie die des schwangeren Uterus werden. (Lit. bei *Troell*.)

Brauchbar ist auch *Isolierung der Muskelfasern durch* 33% *Kalilauge* (keine alten Lösungen!). 20—30 *Minuten* einlegen, dann in derselben Lösung zerzupfen und auflegen; nicht in Wasser, da sich die kontraktilen Fasern sonst total auflösen. Wird die Kalilösung alsbald durch Essigsäure überneutralisiert, so kann man die *Kerne* noch mit Karmin färben. (Nach einem einstündigen Aufenthalt in der Lösung fallen die Bündel auseinander, und die Fasern sind dann von selbst isoliert.)

An gut konserviertem Material kann man mit besonderen Färbungen (s. bei *Benda*, *R. Meyer*, *Mallory* u. a., so bei *Ogata*) in den Muskelfasern zahlreiche feine Fäserchen (*Myogliafibrillen*) sichtbar machen, die sich nahe den Polen zu gröberen Fibrillen vereinigen.

Die Größe der Fibromyome schwankt zwischen der einer Erbse und der eines Mannskopfs; aber auch sogar bis 20 kg schwere Tumoren werden beobachtet. Sie kommen einzeln oder zu mehreren (bis zu 50) vor. Ihrem Sitz nach unterscheidet man *submuköse*, *interstitielle* oder intramurale und *subseröse* Myome; am häufigsten sitzen sie im Corpus uteri, und zwar in dessen hinterer Wand nahe dem Fundus, seltener in der Cervix, noch seltener an der Portio (*Kolb*, Lit.).

Die **submukösen Myome** entstehen in den der Mucosa benachbarten Schichten und wachsen in das Cavum uteri hinein; sie sind häufig weich. Sie können hier *halbkugelig* prominieren oder zu breitbasigen oder zu *gestielten Polypen* werden (s. Fig. 574). Diese können zu *Inversio uteri* führen. Selten erfolgt *spontane Ausstoßung*. — **Subseröse Myome** (Fig. 573) sind oft multipel, heben sich bei ihrem Wachstum immer mehr vom Uterus ab, werden *gestielt*. Durch *Stieltorsion* kann Totalnekrose des Myoms entstehen. Subseröse Myome können *zwischen die Blätter der Ligamenta lata* wachsen, ihr Stiel kann atrophieren, so daß sie sich scheinbar autochthon hier entwickelt haben. (**Intraligamentäre Myome,** die bes. gern von den den Uteruskanten benachbarten, muskelreichen Abschnitten des Lig. lat. ausgehen [*O. Burkard*] und oft tief ins Becken herabwachsen, sind leicht ausschälbar, wofern sie nicht ganz groß sind; *Mond* berichtet über ein 15 kg schweres.) Schon mäßig große subperitoneale Myome können *Verschiebungen, Flexionen des Uterus, Kompression der Cervix* bedingen. Große Tumoren *verzerren den Uterus, ziehen die Cervix lang aus*. Die Tube kann wie ein langes, schmales Band über dem Tumor ausgezogen werden. Auch die Ovarien sieht man zuweilen in ähnlicher Weise lang und platt ausgezerrt. Subseröse Myome *verwachsen* nicht selten *mit der Nachbarschaft*. — **Interstitielle Myome** von erheblicher Größe *verzerren das Cavum uteri* oft ungeheuer *in die Länge und Breite*; zugleich wird die *Uterusmuskulatur* im übrigen oft sehr erheblich verdickt, *hypertrophisch* und ist *lamellös strukturiert* wie in der Schwangerschaft (s. S. 1048) (in vivo kann sich diese „Kapsel" krampfartig kontrahieren). Diese Myome lassen sich meist leicht aus ihrer Umgebung herausschälen (*Enukleation des Myoms*). — *Kombinieren sich die verschiedenen Arten von Myomen*, was nicht selten ist, so wird das Cavum uteri oft ganz außerordentlich verzerrt. — Selten ist *Achsendrehung* (Cervixtorsion) des myomatösen Uterus (*B. S. Schultze*, Lit., *Olow*), ferner *Dehnungsatresie* der Cervix, selbst mit folgender Trennung des Körpers vom Collum durch reine Zugwirkung (*Hedrén*, s. auch *Thorel*).

Sekundäre Veränderungen an Fibromyomen.

Entzündliches Ödem, eitrige Infiltration, Thrombenbildung, Vereiterung und *Verjauchung* von Myomen kommen mitunter spontan im Puerperium, ferner nach oft geringfügigen örtlichen operativen Eingriffen und wohl auch durch hämatogene Infektion (s. *v. Franqué*) vor. — Sehr häufig sind: **fettige Degeneration,** verbunden mit breiiger Erweichung und **hyaline** (wachsartige) **Degeneration** und **Nekrose** (grau-lehmfarben) von Muskelfasern. Das Myom kann sich erheblich verkleinern, die derben fibrösen Teile bleiben übrig (*fibröse Umwandlung* oder Induration). Das geschieht nicht selten im Wochenbett, und das Myom partizipiert dann, hauptsächlich in Form der fettigen Degeneration (*Martin*), an der puerperalen Involution des Uterus. — **Petrifikation:** es verkalken oberflächliche Lagen, oder es entsteht ein schwammiges Kalkgerüst, oder selbst faustgroße und größere Fibromyome verkalken total. Häufig verkalken subseröse, weniger oft intramurale, selten submucöse. Die Oberfläche der steinharten Tumoren zeigt flache Höcker oder hirnwindungsartige Wülste. *Verf.* sah ein herausschälbares, intramurales, kugeliges, total verkalktes Myom von 17 cm Durchmesser mit breiten hirnartigen Windungen bei einer 64jähr. Frau. Auch *Ausstoßung* solcher Myome (*Uterussteine*) hat man beobachtet, selbst in die Blase oder den Darm (Lit. bei *Payr*). *v. Franqué* sah beginnende Ausstoßung eines (nicht versteinerten) intramuralen Myoms in die Bauchhöhle. Im Inneren aufgesägter, verkalkter Fibromyome kann man Herde von weichem, atheromartigem oder rotem Brei finden. Nach Entkalkung (Salzsäure) sind in den verkalkten Stellen mitunter noch glatte Muskelzellen nachzuweisen. Meist, aber nicht ausnahmslos (vgl. *Grünbaum*, Lit.), kommt die Verkalkung nur bei älteren Frauen vor. — Auch nach lange dauernder *Ergotinbehandlung* können Myome verkalken. Echte (metaplastische) *Verknöcherung* ist seltener (vgl. *Freund*), desgl. *Lipomyome.*

Manche Myome enthalten größere flüssige Partien, bieten Fluktuation und können dann klinisch zu Verwechslung mit anderen cystischen Abdominaltumoren führen. Es handelt sich bei diesen **sog. cystischen Myomen** um: a) *Myxomyome.* Das Bindegewebe wandelt sich in Schleimgewebe um oder verflüssigt sich total unter Zerfall der Zellen; es bilden sich dann kavernöse Räume ohne selbständige Wand; die angrenzenden Muskelbündel können aufgelockert, zerrissen und zerfasert sein und hier und da derbe, mit Ausläufern versehene Knotenpunkte eines maschigen Gewebes darstellen. — Ganz ähnliche Veränderungen bieten *ödematöse Myome*, die auf Durchtränkung des Bindegewebes mit ödematöser Flüssigkeit beruhen, wobei die Muskelfasern atrophieren; es entstehen auf dem Schnitt gelbliche, sulzig infiltrierte Gewebspartien. Ödem kann z. B. infolge von Stieltorsion eintreten (Lit. bei *Piquand*). — b) *Weiche Myome*; durch Verfettung, Nekrose und Auflösung der Muskelmassen entstehen weiche Stellen und eventuell Hohlräume. — c) *Lymphangiektatische Myome*; die bienenwabenartigen Hohlräume sind mit Endothel ausgekleidet und enthalten Lymphe. — d) *Teleangiektatische oder kavernöse Myome*; im Gegensatz zu dem gewöhnlichen Verhalten der Fibromyome, für welche wenige Kapillaren, dagegen stark muskuläre (nicht selten später sekundär veränderte) Arterien typisch sind, finden sich zahlreiche weite kapilläre Bluträume, welche in einem Teil selten in der ganzen Geschwulst auftreten. In den Gefäßen kann Thrombose entstehen. In den Mutterbändern kommt dabei ganz enorme (daumendicke) Erweiterung der Venen vor. *Schlagenhaufer* (Lit.) beschrieb einen solchen Fall mit reinen *Myommetastasen* (*Myoma malignum*) in Leber und Lunge. Es existieren nur vereinzelte ähnliche Fälle. — e) Einzelne cystische Hohlräume können *durch Hämorrhagien* mit nachfolgender Umwandlung des Extravasates entstehen. — f) *Adenokystome* oder Cystadenome, s. das Folgende.

Die Gruppe der **Adenomyome** umfaßt infiltrative Geschwülste, die teils klein, teils voluminös und *aus glatter Muskulatur und Drüseneinlagerungen zusammengesetzt* sind. Letztere werden entweder unmittelbar von den Muskelfasern umgeben oder sind in ein zellreiches, cytogenes, an das Endometrium,

besonders das kindliche, erinnerndes Gewebe eingebettet, an das sich dann außen die Muskelbündel anschließen. Durch Erweiterung der Drüsen durch Sekret können **Kystadenome** oder **cystische Myome** entstehen. Das Verhältnis von drüsigem und myomatösem Anteil ist ein wechselndes; der adenomatöse kann zuweilen ganz dominieren (*Adenome*). In anderen Fällen sind die Epitheleinschlüsse in dem Myom mehr accidentell.

Der **Ursprung der epithelialen Einschlüsse** in diesen Myomen ist nicht immer der gleiche. Für einen Teil, die **mesonephrischen Adenomyome** (nach *L. Pick*), gilt die von *v. Recklinghausen* nachgewiesene **Abstammung aus Urnierenresten (1)** als sicher (vgl. *Schickele*, *O. Ernst*, Lit). Gewisse und zwar die *paroophoralen* Teile des *Wolff*schen Körpers sind in die *Müller*schen Gänge inkorporiert (S. 902 u. 965). Als mikroskopisches Beweismoment wird die durch den ampullenförmigen Hauptkanal, in den sich zahlreiche, annähernd parallel laufende, mit cystenartigen Endkolben versehene Seitenäste eröffnen, bedingte *kammartige* Anordnung der Drüsenröhrchen betrachtet, wie sie der *Urniere* und ihren Überresten (Parovarium und Nebenhoden) entspricht. Die Epithelien besitzen zum Teil Flimmerhaare. Ferner wird auf das Vorkommen von Pigmentkörnchen im Lumen der Kanälchen und im Stroma sowie auf den Befund sog. *Pseudoglomeruli* hingewiesen, welch letztere gefäßreiche, kugelige oder halbkugelige Erhebungen in den Endkolben und Schlauchampullen darstellen; sie entsprechen den Involutionsformen der Glomeruli der Urniere, wie sie *A. Czerny* im *Giraldès*schen Organ (s. S. 901) geschildert hat. — Die Frage, wie der muskulöse Bestandteil sich zum epithelialen verhält, ob beide von den Epoophoronschläuchen stammen, die ja auch eine muskulöse Scheide haben, oder ob das Myom durch den Reiz des drüsigen Anteils entsteht, ist schwer zu unterscheiden. *v. Recklinghausen* nimmt das letztere an. *L. Pick* und *R. Meyer* weisen dem muskulösen Anteil eine sekundäre Rolle zu und halten die Muskelmasse für keinen integrierenden Bestandteil bei der Anlage und Ausbildung der Geschwulst. Während *Kossmann* und *Ricker* diese Theorie ganz ablehnen, kam *R. Meyer* in seinen Arbeiten zu der früher auch schon von *v. Franqué* ausgesprochenen Ansicht, daß die Morphologie aller bisher bekannten Adenomyome von *v. Recklinghausen*'s paroophoralem Typus nicht zureichend sei und nichts für die *mesonephrische* Herkunft der Epithelien und nichts dagegen beweise, wenn auch die Möglichkeit der Entstehung von Tumoren aus Paroophoronkeimen in den uterinen Tubenteilen oder am Uterushorn oder auch am Uterusscheitel im Sinne von *v. Recklinghausen* durchaus nicht ausgeschlossen sei. Eingehender über diese Dinge handelt *R. Meyer* in E. IX. 1905; vgl. dagegen die Ausführungen von *Schickele* u. s. auch *O. Ernst*. *Cullen* wiederum lehnte die mesonephrischen Adenomyome vollkommen ab. Vgl. auch die neuste Monographie über Uterusmyome von *Kelly* u. *Cullen*.

Nach *v. Recklinghausen* zeigt die Lage der **Urnierenadenomyome am Uterus** eine *Bevorzugung der* **dorsalen Wand des Corpus** und zwar der peripheren Schichten (Übergreifen auf das Rectum s. S. 1021), oder sie sind *verstreut*, mit vielen Keimcentren, ohne scharfe Grenze gegen die umgebende Substanz, und können sogar bis in die innersten Schichten eindringen und dann *centrale* Tumoren darstellen. An den **Tubenwinkeln** bevorzugen sie ebenfalls die *dorsale Seite* und die Außenschicht. Diese Lagerung erklärt *v. Recklinghausen* aus der Lage und Drehung des *Müller*schen Ganges an der Kreuzungsstelle mit der Urniere, wobei Teilchen der Urniere sich dem *Müller*schen Gang einverleiben können. Auch in den *Tuben selbst*, lateral vom Tubenwinkel, sah *Schickele* versprengte Teile des Urnierensystems und *Cysto-Adenomyome*.

Ebenfalls auf Urnierenkeime zurückgeführt werden die *inguinalen Adenomyome* (Adenofibromyome oder manchmal nur Adenofibrome), die, wie S. 901 erwähnt, mit dem Urnierenleistenband, d. i. dem **Lig. rotundum** zusammenhängen (über diese und andere fast ausnahmslos benignen Tumoren des Lig. rot. s. Lit. bei *Emanuel* u. *Chevassu*), ferner ganz seltene *Adenomyome des* **Lig. ovarii proprium** (Lit. bei *Sitzenfrey*), weiter solche der **Lig. lata** und solche, die abwärts bis zum hinteren Scheidengewölbe liegen (vgl. *Schickele*); doch gehören letztere eher dem *Wolff*schen Gange an, s. bei 2).

Für einen anderen Teil der *Kystadenome und Adenomyome* sind **Reste des Wolffschen** (*Gartner*schen) **Ganges (2)** als Ausgangspunkt anzunehmen (*Breus*). Im cervicalen Abschnitt, wo der Gang Ausstülpungen und drüsenschlauchartige Endäste besitzt, sind sie am häufigsten. Auch *einfache Cysten* des *Gartner*schen Ganges kommen am Uterus vor; es sind meist zufällige Befunde (z. B. Fall von *O. Burckhardt*), selten sind sie größer und Gegenstand operativer Eingriffe (z. B. Fall von *G. Klein*); sie entwickeln sich meist nach dem Peritoneum zu und in das Lig. latum hinein. — *Adenomyome der Scheide* nahe dem Scheidengewölbe wurden auch auf den *Wolff*schen Gang zurückgeführt (*v. Herff*, *Pfannenstiel*, *Pick*).

Im Hinblick auf die *paroophoralen Adenomyome* des Uterus (s. bei 1 S. 1018) war es auffallend, daß Adenomyombildung nicht öfter an solchen Stellen beobachtet wurde, welche notorisch Urnierenreste enthalten, also im *Lig. latum*, ausgehend vom *Epoophoron* (s. S. 902 u. 965). Man erklärte dieses Verhalten, gestützt auf *Waldeyer*, aus Gründen ungleichartiger Differenzierung von Epoophoron (Überrest des sexualen) und *Paroophoron* (Überrest des ursprünglich sekretorischen Urnierenteils). Doch wird die Berechtigung dieser physiologischen Trennung angezweifelt (*Aschoff*), und *Pick* fand dann auch ein autochthones Adenomyom des breiten Mutterbandes, welches alle Urnierencharakteristika (S. 1018) jener paroophoralen *Adenomyome* trug und vom *Epoophoron* abzuleiten war.

Auch die in die *Ovarien* eingelagerten *Urnierenteile* (S. 965) besitzen die Fähigkeit, Adenomyome von wohl charakterisiertem Typus zu erzeugen (Lit. bei *v. Babo*).

Weiterhin **(3)** kommen die **Müllerschen Gänge** resp. die *drüsenhaltige Schleimhaut* derselben in Betracht. Teils sind abnorme Tiefenwucherungen der Drüsen oder *fötale* Sprossenbildung des *Müller*schen Gangepithels, in der Tubenecke auch mehrfache Anlage des *Müller*schen Ganges (*v. Recklinghausen*, *Ricker*, *R. Meyer*), teils *embryonal* versprengte Schleimhautkeime (*R. Meyer*, *Pick*), also Drüsen und cytogenes Gewebe oder embryonale Verirrung von Drüsenanlagen (*Babes*, *Diesterweg*, *Hauser*), teils *postembryonale* Abschnürung von Uterindrüsen (*Schroeder*, *Ruge*) oder Neubildung von seiten der Schleimhautdrüsen (*R. Meyer*), die sich durch kontinuierliches Wachsen oder Einsenken vom Endometrium aus *in die Muskulatur* entwickeln, als Ausganspunkt betrachtet worden. Man bezeichnet diese Gruppe kurz als **schleimhäutige Adenomyome** oder *Schleimhautadenomyome*. Sie kommen am *Uterus* vor (bilden hier nach *Cullen* sogar das Gros der Adenomyome), ferner an den *Tuben* (nach *Tusini* auch im *Lig. latum*), und man streitet darüber, ob die ‚Adenomyome' der *Tube* (für welche die meisten einen entzündlichen Ursprung statuieren, vgl. S. 979) nicht viel häufiger auf diese Weise, als aus mesonephrischen Sprengstücken entstehen (vgl. *v. Franqué*). Irgendeine *Gesetzmäßigkeit in bezug auf Form und Lokalisation dieser Adenomyome des Uterus besteht nicht* (vgl. *L. Landau*); zum Teil bevorzugen sie jedoch die centralen Schichten des Corpus. (*Amos* beschreibt eine *deciduale Umwandlung* in den Schleimhautherden eines solchen Adenomyoms.)

Es mag hier an den seltenen, besonderen Befund von neuerdings viel beachteten (*R. Meyer*, *Pick*, *Stein*, *Pforte*), nach *R. Meyer* teils angeborenen, teils erworbenen *Drüsenbildungen* erinnert werden, *welche, von cytogenem Bindegewebe umgeben*, sich von der Mucosa aus *tief in die Wand des Uterus hinein erstrecken*, so daß man von drüsenhaltigen *Schleimhautzapfen im Myometrium* sprechen kann. *Verf.* untersuchte zuerst in Breslau (Januar 98) einen typischen Fall dieser Art von einer 50jähr. Frau (übergeben von Dr. *Scheunemann*), welcher auch die klinischen Erscheinungen solcher Fälle (vgl. *Opitz*), nämlich seit dem 13. Jahr stets Menorrhagien und nach der Menopause (hier im 46. Jahr) unregelmäßige, zum Teil bedrohliche Metrorrhagien, in exquisiter Weise zeigte. Nach wiederholten Curettements in den letzten 4 Jahren und zunehmender Anämie entschloß man sich zur *Uterusexstirpation*. Der vergrößerte derbe Uterus ließ an seiner glatten Innenfläche allenthalben schon makroskopisch auffallende, *kryptenartige kleine Grübchen* erkennen, welche Stellen entsprachen, an welchen sich die drüsenhaltige Mucosa strangartig tief in das Myometrium einsenkte, wobei sie fast die Serosa erreichte; meist lagen die Drüsen als vereinzelte schmale längliche Schläuche, seltener zu mehreren und

etwas verzweigt in einem Strang. In der Tiefe kam auch *cystische* Dilatation vor. Cysten können Blut oder Pigment enthalten. Das Epithel ist einschichtig. Einen wegen Carcinomverdachts und Blutungen entfernten, gleichmäßig dickwandigen Uterus (52jähr. Frau) mit *kryptenartigen Vertiefungen* überall im Corpus sah *Verf.* bald darauf in Basel. — Solche Fälle werden wohl auch zu den schleimhäutigen Adenomyomon mit relativer Erhaltung der Normalgestalt des Uterus gerechnet (*Cullen*), andere, z. B. *Schütze*, sprechen von ‚diffusem Adenom', obwohl sich die Vorstellung einer ‚Geschwulst' nicht gerade leicht damit verbinden läßt, denn man sieht nur einen dickwandigen Uterus. Nach *Cullen* ergösse sich die Schleimhaut quasi in die Spalten der primär entstehenden, diffus myomatösen Geschwulst. *Verf.* erscheint aber ein primäres *Vordringen der entzündlich irritierten Mucosa unter Führung des Epithels mit reaktiver Hyperplasie des Myometriums* viel plausibler. Die Affektion ist das vollkommene *Pendant* zur sog. *Salpingitis nodosa* (s. S. 978). Man könnte mit *R. Meyer*, der übrigens das „schleimhautähnliche" Stroma aus den hyperplasierenden fixen Bindegewebszellen entzündlich entstehen läßt, hier von **Adenomyometritis** (Adenomyositis uteri) sprechen. *Sitzenfrey* beschrieb multiple miliare submuköse Myome, die kleine hanfkorn- bis linsengroße Knötchen in der Mucosa bildeten und auf dem Boden einer Adenometritis entstanden waren, als Ursache unstillbarer Blutungen aus dem Uterus.

Schließlich **(4)** kämen Adenomyome in Betracht, die vom *Serosaepithel* abgeleitet werden und selbst erheblich groß werden können. (Lit. bei *R. Meyer*.) Zum Teil lagen sie zwischen Rectum und Vagina.

Nicht selten ist die *sarcomatöse Entartung eines Fibromyoms.*

Es kann sich hierbei um zweierlei handeln: **a)** Beim Weiterwachstum des Myomgewebes wird dieses nicht mehr im normalen Sinne als glatte Muskulatur gebildet, sondern es entstehen Sarcomzellen, die sich in ihrer Gestalt mehr und mehr von dem Typus der Muskelzellen entfernen; der Kern ist dicker und kürzer, weniger länglich, vielgestaltiger, desgl. die Zellen, die ohne Zwischensubstanz dicht gedrängt aneinander liegen. Schließlich haben die Sarcomzellen gar keine Ähnlichkeit mehr mit Muskelzellen. (Von gewöhnlichen reinen Spindelzellsarcomen unterscheiden sie sich dadurch, daß die Zellen bei diesen kleiner und protoplasmaärmer sind.) Dieser Übergang in Sarcom kann an vielen Stellen, schließlich überall in dem Myom zu sehen sein. Die Sarcomzellen sind also der verwilderte Nachwuchs der Muskelzellen, und es liegt also keine Metaplasie, sondern eine Entartung vor. Solche Fälle sind nach der Erfahrung des *Verf.* nicht selten. Diese *sarcomatöse Entartung* des myomatösen Anteils des Fibromyoms oder eines ‚reinen' Myoms beschrieben u. a. *v. Kahlden*, *Williams*, *Morpurgo*, *Pick*, *Mastny*, *v. Franqué* und besonders *R. Meyer*, Lit. Die Bezeichnungen dafür sind verschieden; *Verf.* nennt es mit *Williams* **Myoma sarcomatodes;** das gibt den Sinn richtig wieder: das **Myom** wird sarcomatös. (Unrichtig ist dagegen ‚Sarcoma myomatoides' [*R. Meyer*], denn das heißt ja ein *Sarcom*, das myomähnlich ist oder wird.) **b)** Vom fibrösen Teil eines Fibromyoms geht ein Sarcom aus (*Ricker*, *v. Franqué*, *Hansen*), was **Myo-Sarcom** zu nennen ist, da wir einen myomatösen und einen sarcomatösen Komponenten haben; gegebenenfalls kann man auch Fibro-Myo-Sarcom sagen. Es handelt sich dabei meist um Spindel-, Rundzellen- oder Myxosarcom. — *Myoma malignum* ist ein metastasierendes typisches Myom (s. S. 1017).

Die maligne Degeneration soll nach *Winter* (Lit.) am häufigsten submucöse Myome betreffen. Zuweilen findet man nur einzelne Stellen, mitunter gerade das Centrum eines älteren Fibromyoms sarcomatös degeneriert. *Verf.* hat das wiederholt in makroskopisch unverdächtigen Myomen gesehen und hält diese Veränderung daher für gar nicht selten (das bestätigt auch *R. Meyer*). Daß es sich wirklich um Malignwerden eines älteren, ursprünglich reinen Fibromyoms handelt, erkennt man an der *hochgradigen Gestaltsveränderung des Uterus*, dessen Höhle verzerrt und dessen Wand allgemein hypertrophisch ist, wie bei jedem einfachen intramuralen Myom von größerem Umfang und längerem Bestand. Eventuell findet man zugleich noch andere reine Fibromyome. Von dem ursprünglichen Fibromyom können sich alte, *verkalkte*,

besonders in der Peripherie der Geschwulst gelegene Partien erhalten. Es können aber auch üppige Sarcomknollen außen auf der durchwucherten Uteruswand erscheinen. *Sarcomatöse Stellen* sind ziemlich homogen, glasig, blutreich und hellgrau-rötlich oder aber milchig-weiß, und vielfach zeigen sie Pseudofluktuation. Weiche, zum Teil nekrotische intramurale Sarcome können in das Cavum uteri durchbrechen; Geschwulstbrocken lösen sich ab. Man kann auch einen dicken, dem in der Wand befindlichen Haupttumor aufsitzenden, weichen, sarcomatösen Polypen in das erweiterte Cavum uteri und bis in die Cervix hineinhängen sehen.

Krebs in Myomknoten entsteht selten durch embolische *Metastasierung* (*Schaper*, *Schmorl*), eher noch durch *Hineinwachsen* von dem krebsigen Peritoneum aus in subseröse Myome oder häufiger eines Uteruskrebses in ein Myom. — Auch *aus dem Epithel eines Adenomyoms* kann sich der Krebs entwickeln. So werden sehr seltene Fälle verständlich, wo *in der Uteruswand* ein die Muskulatur durchsetzendes *Adenocarcinom* auftritt (*v. Recklinghausen* u. a.). Auch *Verf.* sah in Basel ein intramurales **Adenocarcinomyom** der hinteren Corpuswand (64jähr. Frau), das zu Infiltration der äußeren Schichten des Rectums, sowie zu scirrhöser, retrahierender Infiltration des hinteren Douglas geführt hatte. (Auch *Rolly*, später *Dillmann*, *Schwab*, *Cullen*, *Polano* berichteten über solche Fälle.) Es ist daran zu erinnern, daß auch *Adenomyome*, ebenso eine *Adenomyometritis* der hinteren Wand des Uterus auf das benachbarte *Rectum* übergreifen können (Lit. bei *Sitzenfrey*).

Ein sehr seltenes Pendant dazu, ein **sarcomatös degeneriertes Adenomyom des Uterus,** sah *Verf.* bei einer 72 jähr. Frau. Der mannskopfgroße, zum Teil noch einfach fibro-myomatöse, interstitielle Tumor, der zum größten Teil myxosarcomatös umgewandelt war und hier und da auch in geringer Menge *Knorpel* und *Knochen* enthielt, war von Drüsenschläuchen in seinem Innern durchsetzt, die den Uterusdrüsen ähnlich sahen und vielfach von weichem, endometriumartigem Gewebe wie von einem Mantel umgeben waren (s. auch *Iwanoff*, *Bauereisen*).

b) Sarcome des Uterus.

Man hat zu unterscheiden: 1. Die häufigeren *Sarcome des Uteruskörpers*, und zwar a) vom *Endometrium* ausgehende meist diffuse Sarcome, die teils vom *interstitiellen Gewebe* aus entstehen und dann anfangs nicht ganz leicht von entzündlich hyperplastischen Wucherungen zu unterscheiden sind, teils von den *Blutgefäßen* ihren Ursprung nehmen (Hämangiosarcome); s. Fig. 575. Die Ausbreitung ist meist eine diffuse, wobei sich oft höckerige, polypöse oder lappige, hahnenkammartige, selten auch traubige Wucherungen nach innen erheben. Man kann mannskopfgroße Tumoren sehen. In anderen Fällen dringt der rasch zerfallende Tumor alsbald in die Uteruswand ein und durchwächst dieselbe; das Peritoneum kann dann zuweilen in großer Ausdehnung von Sarcomknoten bedeckt sein. In beiden Fällen können abgelöste, oft glasige Geschwulstbrocken per vaginam abgehen. Die Uterusmuskulatur ist meist erheblich hypertrophiert. b) Vom *Myometrium*, d. h. vom Parenchym des Uterus ausgehende Sarcome, die gleichfalls teils vom interstitiellen Gewebe, teils von den Blutgefäßen ihren Ausgang nehmen oder, was das häufigste ist, drittens aus Fibromyomen hervorgehen und dann im Anfang einfachen Fibromyomen äußerlich noch etwas ähnlich sehen (s. S. 1020). Die vom Parenchym ausgehenden Sarcome sind meist derber (Fibrosarcome), knotig, selten diffus ausgebreitet; in letzterem Fall kann sich der Uterus enorm vergrößern. Ein Wandsarcom kann sich mit diffusem Schleimhautsarcom kombinieren. Ein Sarcom kann auch in ein Myom hineinwuchern (Lit. bei *Gessner* u. bis 1907 bei *R. Meyer*).

Sarcome des Corpus können die Wand durchwachsen, sie *durchbrechen* und in die Nachbarschaft vordringen. Peritonitis, Darmperforation, selbst Perforation der Bauchdecken kommt vor. Oft bleibt das Uterussarcom *lange nur eine lokale Erkrankung*, läßt im Gegensatz zum Carcinom die Parametrien meist lange frei. *Metastasen* sind im allgemeinen nicht gerade häufig, doch sieht man sie gelegentlich besonders in Lungen, Leber, Vagina, Skelett (s. Fig. 453 S. 761). Auch sahen wir bei Sarcom des Corpus mit mächtiger Vergrößerung des Uterus kindskopfgroße Metastasen in beiden *Ovarien*. *In der Vagina*, wie überhaupt in der näheren Umgebung des Uterus (z. B. an der Urethralmündung) wurden sekundäre Geschwülste öfter beobachtet. Diskontinuierliche Knoten, besonders in der Vagina, können auf dem Blutwege und, wie manche annehmen, auch durch Implantation entstehen. — *Rezidive* können nach operativer Entfernung eine außerordentliche und diffuse Ausdehnung zeigen. — Die *Prognose* sarcomatös degenerierter Fibromyome scheint zuweilen schlechter zu sein als die der endometralen Sarcome.

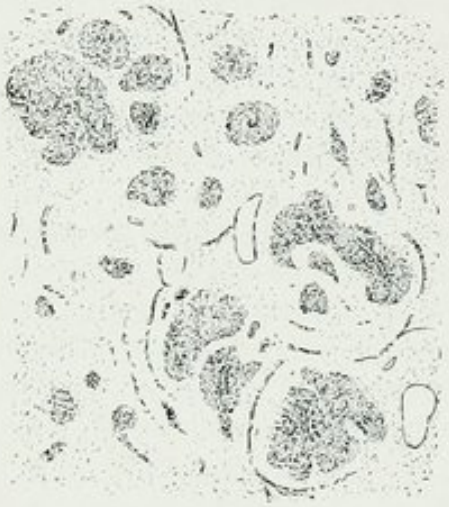

Fig. 575.

Fig. 576.

Fig. 575. **Hämangiosarcom des Uterus** aus dem Corpus durch Curettement gewonnen. Spindelzellige Geschwulstmassen bilden dichte Mäntel um Blutgefäße, welch letztere dadurch fast völlig geschlossen sind. Lupenvergrößerung.

Fig. 576. *a* **Myxosarcoma enchondromatosum uteri;** von einem dicken, grauroten, im allgemeinen ganz weichen Geschwulstbrocken, in welchem zierliche knorrige Knorpelmassen zu sehen und zu fühlen waren. Durch Curettement gewonnen (von San.-Rat *Fuhrmann*, Breslau). Lupenvergrößerung. *b* Makroskopische Knorpelmassen von einem anderen Fall von Chondrosarcoma uteri (s. Text).

2. Die viel selteneren *Sarcome* der *Cervix* (nach *Gessner* Verhältnis 8 : 2) sind häufig polypös oder lappig, *traubig* (was im Corpus selten vorkommt, *Keitler*, Lit.), weich und teils ödematöse, teils myxomatöse, teils lymphangiektatische Spindelzellensarcome, selten Riesenzellensarcome (Lit. *Borrmann*). Sarcome der Cervicalschleimhaut haben die Tendenz, in die Vagina hineinzuhängen und dann nicht selten zu verjauchen (Verwechslung mit Schleimhautpolypen!). Sie sind wegen ihres schnellen Wachstums und rasch auftretender Rezidive äußerst bösartig (Lit. *Peham*, *Bäcker* u. *Minich*).

Auch an den Muttermundslippen kommen *sarcomatöse Polypen* vor. Selten sind polypöse *Adenomyxosarcome* der Cervix. Über *quergestreifte Muskulatur* enthaltende Portiotumoren und die Theorie ihrer Entstehung s. bei Vagina und Lit. bei *Kehrer*, *Berka*. Als von Lymphgefäß- und Saftspaltenendothelien ausgehende *Lymphendotheliome* hat man sehr seltene, leicht mit Carcinom zu verwechselnde Geschwülste bezeichnet (*Amann*, *Pepere* u. a., Lit. bei *Kirchgessner*), die u. a. an der Cervix, selten im Corpus vorkommen und klinisch maligne Symptome

zeigen. Nur wenn der Übergang von normalem Endothel sicher nachzuweisen wäre (und das dürfte schwer halten), ließe sich eine Verwechslung mit Carcinom sicher ausschließen. *Verf.* hat solche Fälle nie gesehen (s. auch *Sperber* u. *R. Meyer*). — Untergeordnete *Wucherungen der Lymphgefäßendothelien* kommen sonst hier und da in Sarcomen der Cervix und auch in Fibromyomen des Uterus vor. — Zuweilen wurden gleichzeitig *Sarcom* und *Carcinom* am Uterus beobachtet (**Lit.** im Anhang), entweder nebeneinander oder sekundär vereinigt — oder aber als *Sarco-Carcinome* von vornherein als Mischtumoren angelegt oder so entstanden, daß das Stroma eines Carcinoms sarcomatös wurde (*Carcinoma sarcomatodes*). Daß sarcomähnliche Stellen in Carcinomen auch durch diffuse Ausbreitung sehr polymorpher Krebszellen vorgetäuscht werden können, hat *Verf.* schon vor vielen Jahren a. a. O. ausgeführt. — *Lipomyosarcom* s. bei *Sitzenfrey*.

Mikroskopisch sind die **Sarcome des Uterus** meist *Rund-* oder klein- oder großzellige *Spindelzellensarcome*; oft findet man runde und spindelige Zellen zugleich oder sieht Spindelzellen der verschiedensten Größe, Dicke und Kernbeschaffenheit, welche an die der sarcomatösen Myome erinnern. Dabei kommen, wie *Verf.* oft sah, auch vereinzelte, mitunter auch sehr zahlreiche, vielgestaltige, mit riesigen gelappten Kernen versehene *Riesenzellen* vor (z. B. auch im Fall von *Felländer*, Lit.). Hier und da entsteht in dem Geschwulstgewebe eine *myxomatöse Umwandlung* bis zur Cystenbildung und vor allem bei den traubigen Formen auch eine durch Blutstauung bedingte *hydropische Anschwellung*, ferner *fettige Degeneration*. Über die sarcomatöse Degeneration von *Myomen* s. S. 1020. Zuweilen findet man auch *quergestreifte Muskelfasern* (Lit. *Läwen*) und *Knorpel* in Sarcomen des Corpus (Lit. *Hunziker*) und häufiger der Cervix (vgl. S. 1005). Bei den *Hämangiosarcomen* kann man verschiedene Unterarten unterscheiden, darunter Perithelsarcome (s. z. B. *Gottschalk*) und andere perivaskuläre Sarcome (Fig. 575), ferner intravaskuläre Endotheliome, die leicht mit Krebs zu verwechseln sind (Fall von *Hansen* und *Beckhaus*) und Angiosarcome mit hyaliner Degeneration der Gefäßwände,*) von manchen auch Cylindrome genannt. (Übertriebene Skepsis gegenüber den Angiosarcomen zeigt *R. Meyer*.) Ein angioblastisches Sarcom beschrieb *Polano* (Lit.). Auch *teleangiektatische* Sarcome kommen vor. Raritäten sind *Melanosarcome*. Selten findet man bei Sarcomen des Uteruscorpus, häufiger in den traubenförmigen Sarcomen der Cervix zwischen den blutreichen, zellreichen sarcomatösen Massen (*Seydel* nennt das in seinem Fall embryonales Bindegewebe, aus dem sich Knorpel und Spindelzellen heraus differenzierten!) schon mit bloßem Auge sichtbare und in den weichen Geschwulstmassen durchfühlbare *Knorpelmassen* (s. Fig. 576), welche transparente, blaurote, zierliche, knorrige, korallenförmige oder an kleine Phalangen erinnernde Gestalt haben und sich im mikroskopischen Präparat als hyaliner Knorpel erweisen. Die Knorpelmassen führt man entweder auf eine Keimversprengung zurück (nach *R. Meyer* mesodermaler Keim, aus dem durch Metaplasie Knorpel wird), oder sie entstehen durch Metaplasie des Sarcomgewebes, resp. jungen Bindegewebes und werden auch in den Sarcommetastasen gefunden. (Verwechslung mit fötalen Resten von einem Abort!) *Verf.* fand in Fällen von Sarcom des *Endometrium corporis* Knorpelmassen, welche schon mit bloßem Auge zu diagnostizieren waren (Fig. 576 *b*). An dem bald darauf exstirpierten Uterus dieses Falles fanden sich noch ansehnliche Reste eines diffus ausgebreiteten Sarcoms des Endometrium corporis mit Einlagerungen von Knorpel und dazu ein intramurales, sarcomatös degeneriertes Fibromyom von der Größe eines kleinen Apfels in der hinteren Wand des hypertrophischen Uterus. Die Sektion der überaus anämischen Frau ergab nirgends Metastasen. Einem anderen Fall entstammt Fig. 576 *a*. Auch der auf S. 1021 erwähnte Fall gehört zu denen mit Knorpelgehalt. Solche Fälle von *Chondrosarcomen* sind sehr selten (s. *Gebhard*, *Duchinoff*, Lit., *Puech* u. *Massabuan*, *Gaebelin*). *Peukert* beschreibt eine teratoide Mischgeschwulst, bei der es sich um ein Carcinoma corporis mit myxomatösem, sarcomatösem und knorpeligem Stroma handelt.

*) Fig. 639 bei Geschwülsten der Rückenmarkshäute.

Die mikroskopische Diagnose an curettierten Massen kann bei **Sarcomen,** abgesehen von den Angiosarcomen mit ihrem charakteristischen Bau, Schwierigkeiten machen. Hat doch schon das normale und noch weit mehr das *zellreiche entzündete Endometrium* eine gewisse Ähnlichkeit mit Sarcom. Man mache sich zum Grundsatz, nicht ohne Not auf den Vorteil einer genauen Kenntnis der klinischen Daten eines zu begutachtenden Falles zu verzichten, die Stückchen sorgfältig in Celloidin oder Paraffin einzubetten, damit man gute, dünne Schnitte erhält, an denen man sich womöglich topographisch orientieren kann, und dann untersuche man möglichst mit der *schwachen Vergrößerung.* Geht man, wie das Anfänger tun, gleich mit starken Vergrößerungen auf einzelne Zellen los, so könnte man sehr leicht an einem entzündlich-hyperplasierten Endometrium (z. B. im myomatösen Uterus oder am Endometrium bei Carcinom der Portio) irrtümlich Sarcom diagnostizieren. *Unterscheidungsmerkmale*: Sehr wertvoll kann der Befund von hyalinen Knorpelmassen, desgl. der von Riesenzellen sein. Angiosarcome sind, wie oben erwähnt, ganz unverkennbar. Bei einem Präparat von **Endometritis,** an dem man sich topographisch orientieren kann, findet man zwar verschiedene zell- und drüsenreiche Schichten, aber die einzelnen Schichten sind in sich ziemlich gleichmäßig. So findet man bei dem prämenstruellen Endometrium eine kompaktere obere Schicht, aus deciduazellähnlichen Elementen (s. S. 966), und eine spongiöse untere. Besteht eine Stauungshyperplasie (S. 1001), so bleibt trotz des größeren Blut- und Zellreichtums im Zwischengewebe die Zeichnung der Mucosa (Drüsen, Zwischengewebe, Oberflächenepithel) gut erhalten; desgl. wenn eine echte Entzündung des Endometriums mit Rundzelleninfiltration (S. 1001) oder reichlichen Spindelzellen im Zwischengewebe (S. 1001) vorliegt. Beim **endometralen Sarcom** ist das anders. Entweder findet man eine vollständige Durchwucherung der Schleimhaut mit rundlichen, spindeligen oder polymorphen, nicht überall gleich dicht gelagerten, nicht gleich gut sich färbenden Zellen und *keine Drüsen mehr* oder nur Spuren davon, wobei auch das Oberflächenepithel verschwunden ist, — oder man konstatiert nicht schichtweise, sondern im selben Schnitt ungeordnet neben- und durcheinander hier dichte, zellreiche Stellen, aus Rund- oder Spindelzellen zusammengesetzt, dort maschige Partien, hier gut gefärbte, dort schlechter färbbare oder unfärbbare nekrotische Stellen und das Fehlen von Drüsen. Findet man dagegen allenthalben noch Drüsen in das Grundgewebe eingebettet und ist das Zwischengewebe auch noch so zellreich und ‚sarcomverdächtig' — besonders wenn man, was aber ganz falsch ist, gleich mit starken Vergrößerungen arbeitet —, so kann *keine sarcomatöse*, vom endometralen Grundgewebe ausgegangene Geschwulst vorliegen. — Verwechslungen mit Abort dürfen nicht vorkommen, denn die großen, blassen, wenig scharf begrenzten Deciduazellen mit ihren blassen Kernen und noch mehr die Chorionzotten sind ganz charakteristisch.

c) Adenom des Uterus.

Es wurde bereits bei den diffusen sowohl wie bei den umschriebenen *entzündlichen Hyperplasien* des Endometriums im Corpus wie in der Cervix darauf hingewiesen, daß manche sehr drüsenreiche, entzündliche Schleimhautwucherungen auf der Grenze zu den Geschwülsten, und zwar zu den *Adenomen* stehen. Dasselbe gilt von manchen *drüsenreichen Erosionen.* Die auf S. 1006 erwähnte *follikuläre Hypertrophie der Portio* (*Schröder*) steht mit ihren mächtigen Drüsenwucherungen so scharf auf der Grenze von den entzündlichen zu den adenomatösen Neubildungen, daß manche (z. B. *Winckel*) sie füglich als *Adenom* bezeichnen. Vgl. *Hartmann* u. *Lecène.*

Labhardt beschreibt eine diffuse *adenomatöse* Wucherung im Collumgewebe, die er auf eine kongenitale Heterotopie der Uterusschleimhaut zurückführt.

Wir reservieren die Bezeichnung **Adenom** für solche *epitheliale Geschwülste, welche nur aus Drüsen* mit ihrem gefäßführenden Stützgewebe *bestehen*; so sieht man sehr häufig *polypöse Adenome*, die gutartige, nur auf die Schleimhaut beschränkte Drüsengeschwülste bilden (*Adenoma simplex*) und im Corpus wie

in der Cervix vorkommen; selten sind polypöse sog. maligne Adenome (vgl. das Folgende!).

Die **diffusen Adenome** können zwar auch auf die Schleimhaut beschränkt sein (*Adenoma simplex*), meistens sind es aber bereits oder werden später sog. *destruierende oder maligne Adenome* (der Gynäkologen), eine die Grenzen der Mucosa überschreitende, maligne, oft zottige, breitbasige oder diffuse Geschwulst, die besser einfach als drüsenähnliches Carcinom zu bezeichnen ist und nur eine *hochorganisierte Form des Adenocarcinoms* darstellt.

d) Carcinom des Uterus.

Wir unterscheiden mit *Ruge* und *Veit* nach dem Ausgangspunkt a) Carcinom der *Portio*, b) der *Cervix* und c) des *Corpus uteri*; a) und b) zusammen nennt man auch *Collumkrebse*.

Die *Portiokrebse* sind die häufigsten; sie betreffen besonders oft Frauen, die geboren haben. Sie gehen gewöhnlich vom Oberflächenepithel aus und sind dann *Plattenepithelkrebse*; sie können entweder infiltrierend eine mächtige Verdickung der ganzen Portio oder einer Lippe bewirken oder papillär wuchernd, blumenkohlartig aussehen.

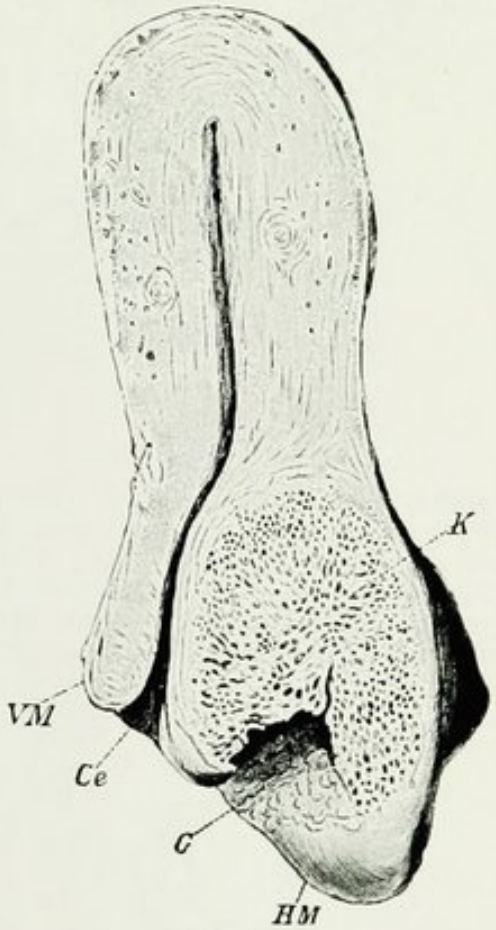

Fig. 577.
Dicker Krebsknoten (*K*) **in der hinteren Muttermundslippe** (*HM*), mit einem Geschwürskrater (*G*). Vordere Lippe (*VM*). Eingang in den Cervicalkanal (*Ce*). In der Uteruswand 2 kleine Myome. Medianer Sagittalschnitt. Samml. Breslau. $^3/_4$ nat. Gr.

Uteruscarcinome sind sehr häufig. Nach dem Material des Basler resp. Göttinger Instituts machen sie 14,74 resp. 15,59 % aller Krebsfälle aus. Selten werden sie schon bei Kindern beobachtet. (Lit. *Engelhorn*, *Glöckner*.) *Bumm-Aschheim* berichten über ein von der hinteren Lippe ausgehendes, die ganze Scheide ausfüllendes Cervixcarcinom bei einem 7 monat. Kind.

Portiokrebse verhalten sich *histologisch* α) ganz wie **Plattenepithelkrebse** *der äußeren Haut*. Manche sind enorm reich an *verhornten Krebszapfen* (mit Krebsperlen); andere zeigen mehr den Charakter der sog. *Basalzellkrebse* (s. bei Haut!) und zwar cylindrische oder durch festes Aneinanderpressen entstehende spindelige Gestalt der Zellen, die große oft im Centrum umfänglich nekrotisch-zerfallende, oft auch stark von Leukocyten durchsetzte Zapfen bilden, die mitunter ein plumpen Drüsen in etwa ähnliches Aussehen haben und *keine Verhornung* zeigen. — β) Manche sind **Adenocarcinome,** hervorgehend entweder aus Erosionsdrüsen oder von drüsigen Teilen, die in der Tiefe liegen (S. 1007), wobei sich dann ein *tiefer Knoten* entwickelt, welcherin einer Lippe steckend eine starke Auftreibung bewirkt und später aufbrechen kann (Fig. 577). Die Lippe kann förmlich ausgehöhlt werden. — γ) Das **papilläre Carcinom** (*Blumenkohlgewächs*); es sind das meist Plattenepithel-, selten Cylinderzellkrebse. Oberflächliche Verjauchung ist häufig. (Es gibt auch *gutartige papilläre Gewächse* an der Portio; abgesehen von der *papillären Erosion* kommen harte hornwarzenartige Bildungen und ferner *spitze*

Condylome [die aber stets multipel sind], sowie auch einfache gestielte *papilläre Fibrome* vor; diese erreichen mitunter eine beträchtliche Größe und können dem papillären Krebs oberflächlich ähnlich sehen.) — Die **Cervixkrebse** sind histologisch in der Regel *Adenocarcinome*, die sehr zu Carcinoma solidum neigen, seltener *Plattenepithelkrebse*, die entweder vom Epithel der Drüsen aus entstehen, nachdem sich dasselbe in Plattenepithel umgewandelt hat, oder, vom cylindrischen Oberflächenepithel ausgehend, bei der krebsigen Wucherung Plattenepithelformen annehmen oder vom bereits metaplasierten Oberflächenepithel ausgehen. — *Gallertkrebs* des Collum uteri (Adenocarcinom oder Plattenepithelkrebs) ist sehr selten (Lit. bei *Miller*).

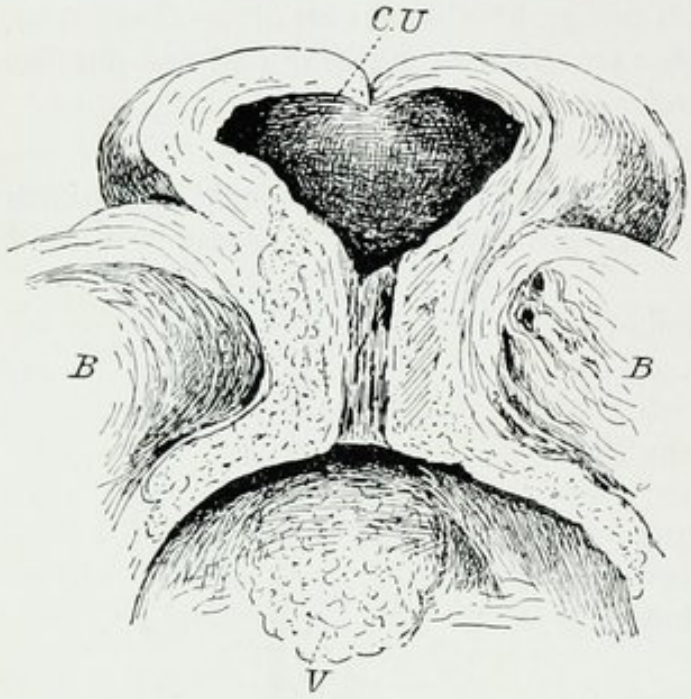

Fig. 578.

Infiltrierendes Portiocarcinom (Plattenepithelkrebs) mit geringer Ulceration, die *Cervix stenosierend* und auf die Blase (*B*) übergreifend. *CU* Cavum Uteri (Pyometra). *V* Durch makroskopisch gesunde Zone getrennter Krebsherd in der Vagina. Sagittaler Medianschnitt. 67 jähr. Frau. Keine Lymphdrüseninfiltration.

Art der Ausbreitung der **Collumkrebse.** Das *Portiocarcinom* dringt bald auf die Vaginalwand und in die Tiefe der Portio und auf dem Lymphweg in das submucöse (parametrale) Gewebe vor, während es sich meist erst spät auf den Cervicalkanal und seltener auf die Corpusschleimhaut fortsetzt. Die Krebsmassen sind weiß, körnig und zunächst hart; sind sie stark fettig oder infolge leicht von außen hinzu-

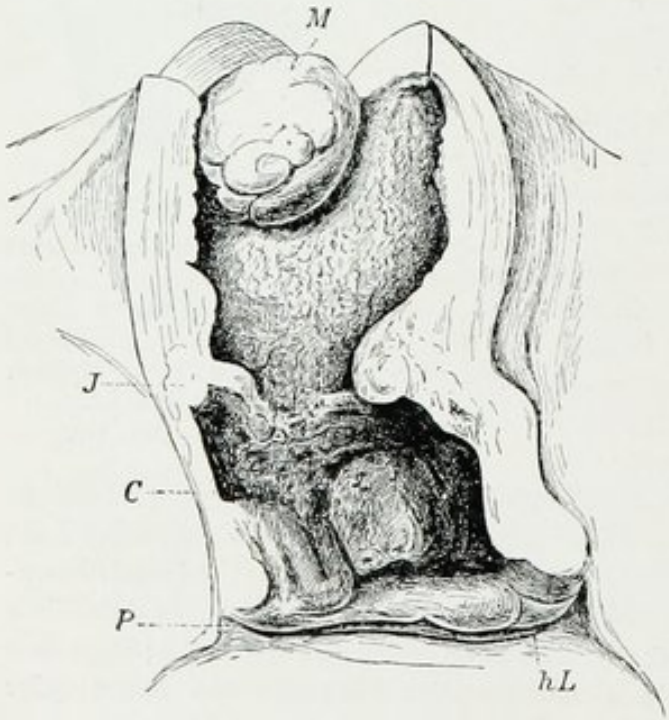

Fig. 579.

Cavitäres Carcinom der Cervix uteri (*C*) **gleichzeitig mit Tuberculose besonders der Cervix sowie auch im Corpus.** Innerer Muttermund (*J*) makroskopisch nicht vom Carcinom überschritten (mikrosk. doch). Portio (*P*) noch erhalten. Hintere Lippe (*hL*). Submucöses Myom (*M*). Es bestand Lungentuberkulose und ein durch die offenen Tubenöffnungen begrenzter Absceß im Douglas, der sich 12 cm oberhalb vom Anus fein-fistulös ins Rectum eröffnete. Chronisch-kavernöse Lungenphthise. Peritonealtuberkulose. Keine tuberkulösen Darmulcera. 50jähr. Frau. $^3/_4$ nat. Gr.

kommender bakterieller Infektion eitrig erweicht, so läßt sich ein rahmiger Brei ausdrücken. In der Regel zerfallen die krebsig infiltrierten Stellen, häufig unter Verjauchung, und oft entstehen rasch ausgedehnte geschwürige Substanzverluste. Die Krebsgeschwüre sezernieren meist eine seröse Flüssigkeit, die sich sehr häufig jauchig zersetzt, und führen zu Blutungen, die, wenn größere Gefäße arrodiert wurden, sogar bedrohlich, wenn auch wohl kaum direkt tödlich werden können. Blutungen sind oft das erste klinische Symptom. Den Cervicalkanal kann man (wie auf Fig. 581 S. 1028) mit seiner nächsten Umgebung als nacktes Rohr in das krebsig ulcerierte Vaginalgewölbe hineinragen sehen. Man beobachtet aber auch Fälle, wo der infiltrierende Krebs der Portio ohne makroskopischen Zerfall sich sowohl nach der Vagina und Blase

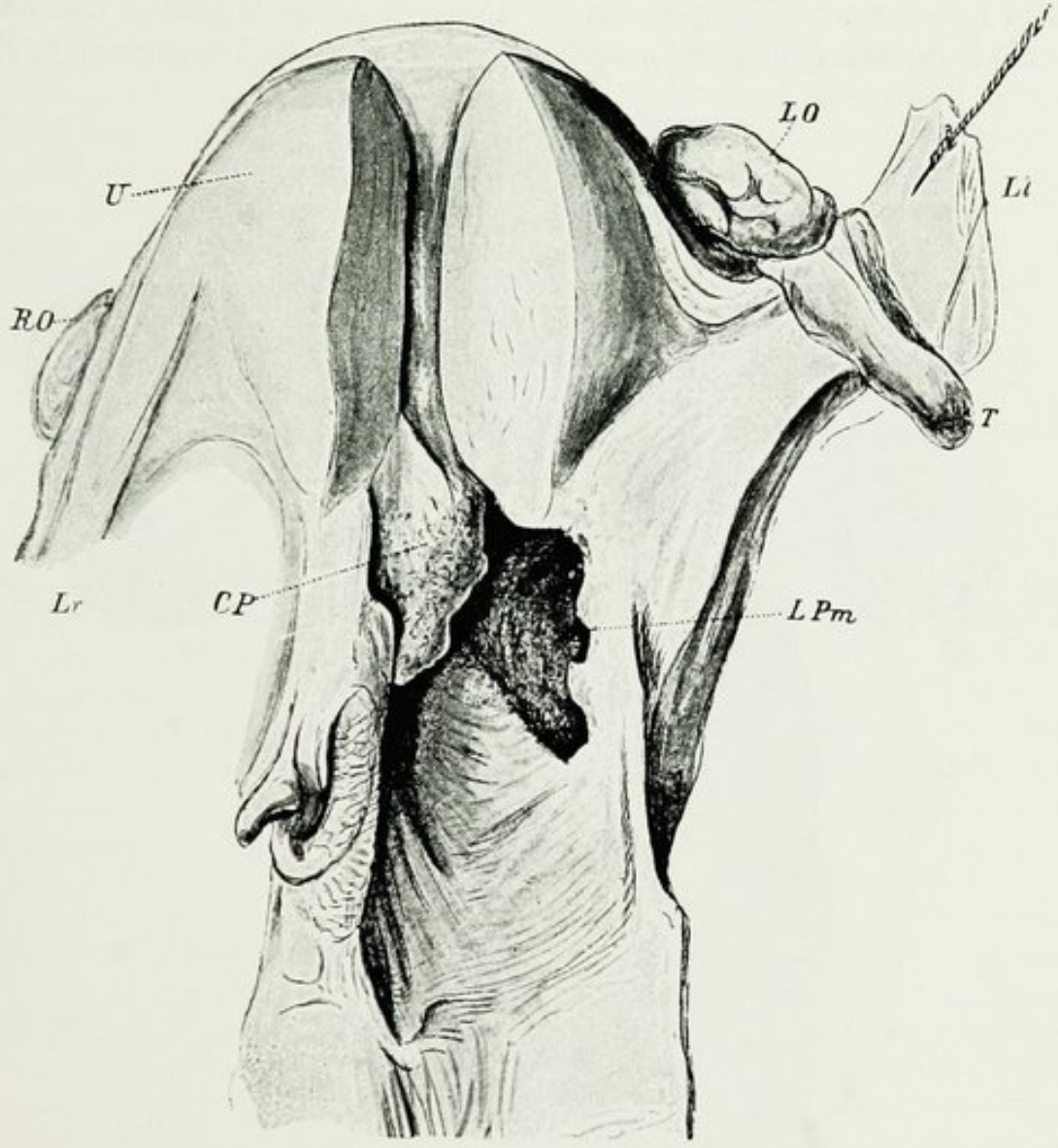

Fig. 580.

Ulceröser Collumkrebs. Rest der Portio vaginalis cervicis (*CP*). Der Krebs drang im *linken Parametrium* (*LPm*), das sich in die Vagina eröffnet, über die Linea innominata bis auf den Ileopsoas vor; dort jauchige Abscesse mit Senkung, Thrombose der Vena hypogastrica und Iliaca, schwielig-krebsige Umwandlung des Beckenzellgewebes. Corpus uteri (*U*) stark vergrößert, besonders verdickt (*Metritis chronica*). *LO* Das runzelige linke Ovarium, mit der Tube (*T*) künstlich von hinten hervorgezogen und nach vorn herübergelegt. *Lr* Lig. rot. dextr. *Ll* Lig. lat. sin. *RO* Rechtes Ovarium. Samml. Breslau. $^3/_4$ nat. Gr.

als auch in der Wand der Cervix fortsetzt, den Cervicalkanal stenosiert und zu Pyometra führt (s. Fig. 578). — Das *Cervixcarcinom* höhlt bei seinem Zerfall die *Cervix cavitär* aus und dringt meistens alsbald tief in die Parametrien bis an die Beckenknochen vor (s. Erklärung zu Fig. 581), während der äußere Muttermund sogar noch erhalten und eng sein kann; seltener bleibt es längere Zeit auf die ausgehöhlte Cervix lokalisiert (s. Fig. 579). — Ist die Zerstörung durch den Krebs schon mehr vorgeschritten, so ist der Ausgangspunkt, ob von der Portio oder von der Cervicalschleimhaut, meist nicht mehr zu bestimmen. Man spricht dann einfach von *Collumkrebs*; oft findet man das ganze Collum zerstört und die Parametrien von mächtigen Krebsmassen hart infiltriert, so daß die Beckenorgane wie eingemauert im Becken stecken, wodurch die sehr gewöhnliche äußerst folgenschwere Kompression der Ureteren zustande kommt und anderseits die heftigsten Schmerzen ausgelöst werden; oder die Parametrien eröffnen

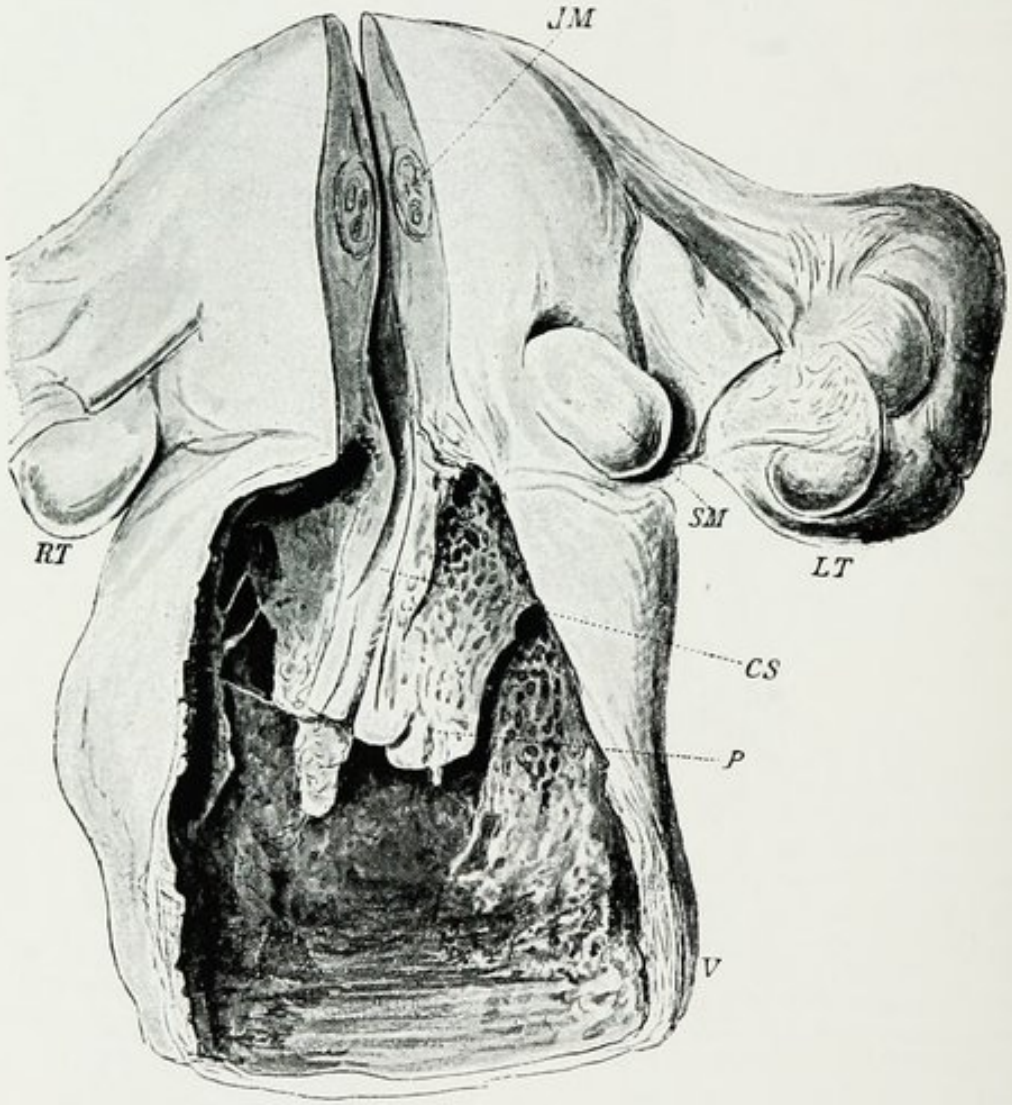

Fig. 581.

Ulcerös-jauchiger Krebs der Cervicalportion (*P*) mit ausgedehntem *Übergreifen auf das Scheidengewölbe*. Linke Tube (*LT*) in eine Saktosalpinx purulenta verwandelt, geschlängelt und in Adhäsionen verbacken. *RT* Rechte Tube, ist gleichfalls erweitert. — Die äußeren Schichten der Cervicalportion sind zerstört, die inneren ragen entblößt in das Scheidengewölbe. *CS* Cervicalschleimhaut. *JM* Intramurales Myom. *SM* Subseröses Myom. *V* Vagina. $^3/_4$ nat. Gr. Samml. des pathol. Inst. Breslau.

sich als weite, oft bis an die hintere knöcherne Beckenwand reichende jauchende krebsige Höhlen in die Vagina; Rectum und Blase können sich hier wie in eine Kloake eröffnen. Vom Uterus bleibt das Corpus oft ganz, manchmal auch nur zum Teil erhalten und bildet dann oben in der Mittellinie wie eine Kuppel den Abschluß der krebsigen Höhle gegen den Peritonealraum. Sehr oft sind auch noch benachbarte Organe (bes. Darmteile) darauf angewachsen, fixiert.

Nach supravaginaler Amputation kann später vom Uterusstumpf ein Carcinom ausgehen (sog. *Stumpfcarcinom*). *Verf.* hat bereits im Jahr 1898 einen Fall mitgeteilt, wo ein Carcinom vom Cervixstumpf eines vor 5 Jahren supravaginal amputierten myomatösen Uterus ausgegangen war. (Lit. bei *Winter*, *Burckhard*, *Uhl* u. a.)

Die Wand des Corpus kann *makroskopisch* frei von Krebs erscheinen, derb und rot sein oder sie ist stark, eventuell total von krebsigen weißen Zügen durchsetzt und zuweilen erheblich, bis zur Größe einer Faust und mehr verdickt. *Mikroskopisch* finden sich oft schon in den scheinbaren Anfangsstadien der Collumkrebse Krebszüge *bis weit hinauf* in der Wand des *Corpus*, und zwar vorwiegend in den äußeren Muskelschichten, während die Schleimhaut lange frei bleibt. Die Ausbreitung erfolgt auf dem Lymphweg, wobei zunächst die die Blutgefäße begleitenden und in zweiter Linie die intermuskulären Lymphbahnen in Betracht kommen (*Seelig*). Am *Endometrium corporis* kann bei bestehendem Cervixcarcinom Mehrschichtung des Oberflächenepithels und ferner auch Plattenepithel-Charakter gefunden werden. Ersteres hält *Kraus* für suspekt, für ein Vorstadium des Carcinoms, letzteres wurde schon früher als ein von der Cervix hinaufgekrochenes oder aber metastatisch verpflanztes Carcinom beschrieben. *Kraus* (Lit.) hält das aber in den von ihm untersuchten Fällen von Cervixcarcinom, wo Pyometra bestand, für ein primär und multicentrisch entwickeltes Plattenepithelcarcinom des Corpus. — Mitunter ist das Cavum uteri ausgedehnt und mit Eiter gefüllt (*Pyometra*), s. Fig. 578. — **Infiltration der Parametrien,** in mehr als der Hälfte der Fälle vorhanden (Zahlen zit. bei *Koblank*), wobei die in die Lymphbahnen gelangenden Krebszellen wohl meist zuerst in kleinen eingeschalteten Lymphknötchen abgefangen werden (vgl. *Kundrat*), führt sehr häufig zur *Verengerung der Ureteren*, zu *Hydronephrose* (s. S. 871) und *Pyelonephritis*, was so häufig *chronische Urämie* nach sich zieht, *an der die größte Mehrzahl der Kranken stirbt.* Die Ureteren können sich auch frei in die parametrale Zerfallshöhle eröffnen. Die Infiltration der Parametrien kann nach der Totalexstirpation noch schwere *Stenosen*, z. B. des unteren *Dickdarms* bedingen (vgl. den Fall S. 526). — Dringt das Carcinom in die Blasenwand oder das Rectum vor, so entstehen breite **Fisteln** zwischen Blase, Rectum und Vagina; auch in das Sigma oder Colon descendens kann der Durchbruch erfolgen. — Das die Parametrien oben bedeckende **Peritoneum** kann nach oben emporgeschoben werden; der *Douglas*sche Raum kann ganz veröden. Oft findet man Verklebungen, Pseudomembranen, mitunter krebsige Knollen, manchmal in großer Zahl, auf dem Peritoneum. Es kann auch eine ausgedehnte diffuse Carcinose des Bauchfells entstehen. *Verf.* sah bei einer 58jähr. Frau einen hühnereigroßen Krebsknoten in einer rechtsseitigen *Leistenhernie*; es war die Herniotomie gemacht worden, da man wegen Stuhlverhaltung hier eine Incarceration vermutete; das verstopfende Moment bildete jedoch der über kindskopfgroße Uterus (Corpuscarcinom), der fest in das Becken eingemauert war. — Die **Lymphdrüsen** (Lit. bei *Bruhns* u. *Kroemer*), und zwar die hypogastrischen, sacralen, iliacalen und lumbalen können infiltriert sein (nach *Wertheim* u. a. in 35 %). Für das Collum bilden die hypogastrischen und sacralen die erste Drüsenstation (*Peiser*), auch weiter entfernt gelegene (portale, bronchiale, tracheale, supraclaviculare, links wie rechts, u. a.) können sich gelegentlich beteiligen.

Differentialdiagnostisch von Interesse sind *drüsenartige, schlauchartige epitheliale Formationen* in regionären Lymphdrüsen bei Uteruskrebs, welche man auch in Fällen finden kann, wo der primäre Tumor ein Plattenepithelkrebs ist. Sie entstehen durch Umwandlung der Endothelien in epithelartige, mitunter selbst flimmertragende Zellen und Wucherung der-

selben. Die Ähnlichkeit dieser oft vielfach verzweigten Gänge und Schläuche mit Adenocarcinom kann recht groß sein. *Wertheim* fand diese früher schon von anderen (*Riess*, *Kroemer*, *Borst* u. a.) beschriebenen Bilder in 13 % der Fälle von Uterus-Carcinom und hielt sie zunächst für *Krebs*. Andere (*Riess*, *Wülffing*, *Borst*) hatten den Gedanken, daß es sich um abgesprengte und persistierende Reste des Wolffschen Körpers handelt. Doch fand *R. Meyer* solche adenocarcinomähnliche Bildungen selbst in entzündeten Leistendrüsen von Fällen, in denen *überhaupt kein Carcinom bestand*. *Falkner*, *Brunet* u. a. (Lit. bei *Sitzenfrey* u. s. auch *H. Albrecht* u. *Arzt*) bestätigten das, und auch *Verf.* sah solche mit Cylinderepithel ausgekleidete Hohlräume in Lymphdrüsen (der Achsel, des Halses, der Leisten) in Fällen von Eiterungen in deren Wurzelgebiet; vielleicht üben Stoffwechselprodukte des Carcinoms in ähnlicher Weise einen, und zwar ganz besonders intensiven Reiz aus. Es ist zu bedenken, daß, worauf *Sitzenfrey* hinweist, von diesen Wucherungen flimmertragende retroperitoneale Cysten, nach *Brunet* auch Lymphangioendotheliome und, wie *Sick* u. *R. Meyer* vermuten, vielleicht auch Carcinome ausgehen könnten. — Über reaktiv-entzündliche Veränderungen in den Lymphdrüsen bei Carcinoma colli uteri, die teilweise zu einer Einkapselung und zu Zerfall der Krebszellen führen können vgl. die Arbeit von *Fromme*. — Entfernte **Metastasen** sind relativ selten, aber nach dem Basler Sektionsmaterial doch in $^1/_3$ der Fälle zu sehen. Die Kliniker halten sie naturgemäß für seltener; so taxiert *Fritsch* sie auf nur 3 %. Am ersten findet man sie in Leber oder Lungen. Ganz ungewöhnlich war in einer Basler Beob. des *Verf.*'s (39jähr. Frau) eine Metastase in der unteren Femurepiphyse mit ausgedehnter Krebsinfiltration des spindelig angeschwollenen *Kniegelenkes* (*Schiller* erwähnt einen Fall mit Beteiligung beider Kniegelenke). Auch den *Ductus thoracicus* fand *Verf.* oft beteiligt. — (Statistisches über Metastasen des Uteruscarcinoms bei *Offergeld*.)

Fig. 582.

Primäres Corpuscarcinom.

65jähr. Nullipara; seit 2 Jahren atypische Blutungen, nachdem die Periode schon seit 14 Jahren cessierte. Eiterähnlicher Ausfluß. Curettierte Massen und der exstirpierte Uterus dem *Verf.* übergeben von Dr. *Rosenstein* (Breslau). Adenocarcinom mit sehr wenig gut gelungenen Drüsenimitationen, vielen soliden krebsigen Stellen. Oberflächenepithel epidermoidal umgewandelt (Hornperlen). $^3/_4$ nat. Gr.

Beachtenswert, besonders hinsichtlich der operativen Entfernung sind sog. *Impfmetastasen* (*Winter*), welche entweder durch eine Implantation von Teilchen der Geschwulst in die bei der Operation eröffneten Gewebe (Parametrien, Scheide) entstehen sollen oder sich scheinbar spontan in der *Vagina* und gelegentlich auch an der *Urethralmündung* entwickeln. Nach Ansicht von *Sänger*, *Veit*, *v. Herff* und *Verf.* handelt es sich hier jedoch wohl meist um Metastasen auf dem *Lymph-*, seltener (zum Teil retrograd) auf dem *Blutweg*.

Das **Corpuscarcinom** ist (mit etwa 10—12%) die seltenste Form des Uteruskrebses. Gewöhnlich geht der Krebs vom Drüsenepithel aus und bildet bei seinem weiteren Wachstum entweder mehr oder weniger vollkommene Drüsenimitationen (Adenocarcinom) oder bald solide Zellhaufen (Carcinoma solidum oder simplex). Seltener geht der Krebs vom Oberflächenepithel aus.

Letzteres kann vorher in Plattenepithel umgewandelt sein, welches meist stark verhornt. Auch vom Drüsenepithel kann, wie *Verf.* beobachtete, nach vorausgegangener Metaplasie ein Plattenepithelkrebs ausgehen. Der Krebs bildet multiple, knollige, breitbasige Schwämme, seltener zottige Gewächse, zuweilen auch mehr diffuse Infiltrate. Der Uterus braucht nicht wesentlich vergrößert zu sein, kann aber Kindskopfgröße erreichen. Seine Muskulatur hypertrophiert dabei oft bedeutend (vgl. S. 1011).

Corpuscarcinome wachsen relativ langsam, machen oft regionäre *Metastasen in der Corpusschleimhaut*, dringen in der *Muskulatur* vor, während sie innen zerfallen. Die äußeren Muskellagen, welche höckerig vorgewölbt werden, bleiben meist lange intakt. Die *Parametrien* können stark infiltriert werden, aber auch ganz frei bleiben. *Metastasen* sind selten und am ersten noch in den *Lumbaldrüsen*, auf dem Peritoneum sowie in den Ovarien zu finden. (Selten beobachtet man *zahlreiche Metastasen* in den verschiedensten Organen und auch in Knochen. *Verf.* sah das z. B. bei einer 73jähr. Frau; der Uterus war klein, Portio und Cervix frei, krebsige Knötchen und Stränge in der Vagina. Infiltration der Parametrien. Keine gynäkologische Untersuchung, da nur rheumatische Schmerzen in der Halsregion bestanden. Außer Metastasen in Leber, Lungen, Nieren, Schilddrüse fand sich fast diffuse krebsige Infiltration der Wirbelsäule [worauf die Schmerzen zu beziehen waren] und beider Oberschenkel.)

Erst spät wird eventuell die Cervix und Portio oder Vagina ergriffen. Es bilden sich hier *sekundäre Krebsknoten*, was zuweilen mit Überspringen von Stellen äußerlich scheinbar gesunden Gewebes geschieht (s. Fig. 578).

Man nennt solche Herde vielfach *Impfmetastasen* (*Hofmeier*, *Pfannenstiel*). Ist durch Untersuchung der ganzen Strecke zwischen Haupttumor und Cervixmetastase sichergestellt, daß nicht irgendwo in der Tiefe Krebsstränge eine Verbindung zwischen den Knoten herstellen, und ist auch ein diskontinuierlicher Zusammenhang durch Verschleppung von Krebspartikeln auf dem Lymph- oder Blutweg ausgeschlossen, so darf man den sekundären Herd für eine *Impfmetastase* halten. In der Regel handelt es sich aber auch hier um Metastasen auf dem Lymph- oder Blutweg (vgl. S. 1030).

Ein *Carcinom des Endometrium corporis* kann *sekundär* auch durch Übergreifen und flächenhafte Ausbreitung eines Cervix-Krebses entstehen.

Pfannenstiel nimmt auch die Möglichkeit an, daß ein Krebs der Cervix *mechanisch* durch Instrumente oder gar durch *Spontanimpfung* auf die Mucosa des Corpus übertragen würde. (So sollen sich z. B. selbst bei Pyometra [!] infolge von Cervixcarcinom losgelöste Krebszellen im Fundus festsetzen können.) Manche Gynäkologen bezeichnen das gleichzeitige Vorkommen von getrennten Krebsknoten im Corpus und in der Cervix bzw. an der Portio als *‚doppeltes Carcinom‘*. Diese Bezeichnung empfiehlt sich nicht, da man denken könnte, es handle sich um zwei selbständige Krebse, während sich doch tatsächlich einer der Herde als der *primäre* zu erkennen gibt, von dem der andere oder die anderen Herde, die man auch in der *Vagina* beobachten kann, sekundär abstammen. — Selten ist gleichzeitiges Auftreten eines *zweiten primären Carcinoms* in einem anderen Organ. So sah *Verf.* z. B. zugleich Magen- und Portiokrebs (64jähr. Frau) und ein andermal zugleich einen Gallenblasen- und Portiokrebs (74jähr. Frau).

Histologie der Schleimhautcarcinome des Uterus.

1. *Die von den Drüsenepithelien ausgehenden Carcinome*: **a)** Selten begegnet man derjenigen Form von **Adenocarcinom,** welche besonders von Gynäkologen als *‚Adenoma malignum‘* oder *‚destruens‘* bezeichnet wird. Es ist das nach der Definition von *E. Ruge* ein *‚Drüsenkrebs‘ mit bestimmter Zellengestaltung und eigentümlichem Bau*, und man beschreibt (*Gebhard*) verschiedene Typen; α) als charakteristische Form die, welche ein *unentwirrbares Konvolut von dicht beieinander liegenden* **einschichtigen** *Epithelsträngen* zeigt (Fig. 583), was man mit einem

Irrgarten oder einem Haufen Regenwürmer verglichen hat. Diese Form kommt außer im *Corpus* auch selten an der *Portio* vor, wo sie von Erosionsdrüsen ausgeht. β) Eine andere Form (die meist an der *Cervix* vorkommt) zeigt *Drüse dicht an Drüse, regelmäßig und übersichtlich geordnet.* Wichtig ist es aber, festzuhalten, daß die Drüsen ganz *atypische* Formen bilden, keine Membrana propria haben und *dicht nebeneinander liegen.* Der relativ große *Kern der uniformen Epithelien liegt in der Mitte* (Fig. 583 *b*) des sich sehr stark mitfärbenden, meist schmalen, *cylindrischen* oder *kubischen Zellleibes. Mirabeau* spricht von hohem *einschichtigem* aber *mehrzeiligem* Cylinderepithel (s. auch *Klinger*). Als maligne, krebsige, epitheliale Neubildung charakterisiert sich die Geschwulst dadurch, daß sie die Mucosa durchsetzt, in die Muscularis eindringt und Metastasen macht.

Fig. 583.

a Sog. malignes Adenom der Uterusschleimhaut (nach *Schroeder*, Handbuch der weibl. Geschlechtsorgane, 5. Aufl. 1881, S. 265).
b Stückchen vom Epithelbesatz eines sog. malignen Adenoms (frei nach *C. Ruge*, Zeitschrift für Geburtsh. u. Gyn. 31. Band).

Nach unserer Auffassung handelt es sich hierbei jedoch nur um einen *Cylinderzellkrebs mit relativ vollkommenen Drüsennachbildungen*, um ein *Adenocarcinom.* An der Portio, wo die Zahl der publizierten Fälle noch nicht groß und noch kontrollierbar war, konnte *Verf.* zeigen, daß so reine Formen, wie sie den Kriterien des ‚Adenoma malignum' entsprächen, nicht vorkommen oder sich wenigstens nicht in der ganzen Geschwulst finden. Es kommen vielmehr stets Übergänge auch in atypischere Strukturen vor, sofern es sich wirklich um eine bösartige Geschwulst handelt. Anderseits ist es aber auch nicht selten, daß man in solchen Adenocarcinomen, die sich durch Polymorphie und Vielschichtigkeit der Zellen als *gewöhnliche Adenocarcinome* kennzeichnen, wie wir sie von anderen Organen (Magen, Darm) her kennen, hier und da einzelne Stellen sieht, die vollkommen dem Bild des ‚Adenoma malignum' entsprechen. Weiterhin kann man in derselben Geschwulst auch oft genug Übergänge zu *soliden Zellnestern* sehen (was manche mit Unrecht nur als eigentliches oder reines Carcinom bezeichnen; das wegen seiner Drüsenimitationen Adenocarcinom genannte Carcinom ist jedoch auch ein richtiges Carcinom). So gut wie aber Übergänge vom gewöhnlichen Adenocarcinom zum Carcinoma solidum fehlen können, ebenso kann auch ein Adenocarcinom einmal ziemlich vollkommene, das andere Mal weniger gelungene Formen annehmen oder jene Formen längere Zeit bei seinem Wachstum beibehalten. Das sind dann die Formen, welche zu dem begriffsverwirrenden und, wie *Verf.* zuerst ausdrücklich betonte (Virch. Arch. 154, 1898), praktisch undurchführbaren ‚Adenoma malignum' geführt haben. Von anderer Seite, so z. B. von *Winter*, wird der Begriff des Adenoma malignum jetzt auch im Adenocarcinom aufgelöst (**Lit.** im Anhang). — **b)** Bei den typischen, *gewöhnlichen*, weniger hoch entwickelten *Formen* von **Adenocarcinom** sieht man ganz grob krebsig gewordene Drüsen. Epithelzellen begrenzen ein Lumen und haben teilweise noch ganz normalen, cylindrischen Typus, während an anderen Stellen *die carcinomatöse Natur sich kennzeichnet* durch *Polymorphie* und *Mehrschichtigkeit* des Epithels (nicht mit ‚*Mehrzeiligkeit*' [*Thoma*] zu verwechseln, wobei die Kerne einer einschichtigen Zelllage nur in verschiedener Höhe liegen), beträchtlichere Verschiedenheit in Größe und Chromatingehalt des *Kerns*, eventuell auch Mehrkernigkeit, Lage der Ebenen der Kernteilungsfiguren in der willkürlichsten Richtung (vgl. *Amann*), Zerstörung oder völliges Fehlen der Membrana propria, Fehlen der Begrenzung durch längs verlaufende Muskelzellen, vielfache *Kommunikationen der Drüsenbildungen untereinander* (abgesehen von invertierendem und evertierendem Wachstum der einzelnen Drüsenschläuche; vgl. S. 1000). Vollends wird die *Diagnose Krebs* durch den Nachweis gesichert, daß die epitheliale *Wucherung in die tieferen muskulären Wandschichten* vor-

gedrungen ist (Fig. 584 u, 585); sehr häufig sind dabei die eindringenden Drüsenkonvolute von (reaktiver) kleinzelliger Infiltration umgeben. — In anderen Fällen ist der *drüsige Charakter mehr und mehr verwischt.* Vielfach sind gewissermaßen nur noch Reminiszenzen an Drüsen da. Man sieht ein *wirres System von ganz verschieden weiten Hohlräumen*, die von epithelialen Balken und Leisten durchzogen sind, so daß oft nur noch Spalten und Löcher in mächtigen Epithelmassen restieren (Fig. 586). Die *Epithelien* um die Lumina liegen vielfach ganz *ungeordnet*, bilden *keinen Besatz mehr.* Auch ganz solide Epithelhaufen und -zapfen fehlen nicht (Übergang zum Carcinoma solidum). — **c)** Manche Adenocarcinome haben stellenweise einen zottigen, papillären Bau **(Adenocarcinoma papillare)** und zuweilen große Ähnlichkeit

Fig. 584.

Adenocarcinom des Corpus uteri.
Die Drüsenimitationen durchsetzen auf das dichteste die Schleimhaut (*S*), in welcher Rundzelleninfiltrate zu sehen sind, und sind in die Muskulatur (*M*) eingedrungen. Schw. Vergr.

Fig. 585.

Adenocarcinom des Corpus uteri.
Drüsenimitationen in der Muskulatur sitzend. *a* Lumen. Die beiden links gelegenen alveolären Füllungen haben sich infolge der Härtung des Präparates teilweise von der Wand retrahiert. Starke Vergr.

Fig. 586.

Adenocarcinom des Corpus uteri.
Sehr atypische Drüsenimitationen, zum Teil flächenartig getroffen, herrschen völlig vor. Schw. Vergr.

mit den zottigen Blasenkrebsen (Fig. 587). Auf dünnen, faserigen Papillen oder manchmal fast direkt auf einem weiten, dünnwandigen Blutgefäß sitzt ein mehrschichtiger, polymorphzelliger, ungleich dicker Epithelbelag. Andere Stellen können den Bau des gewöhnlichen Adenocarcinoms zeigen. Auch hier kommt Umwandlung zu Plattenepithel vor (s. z. B. *Pees*). — **d)** In anderen Fällen läßt sich zwar auch hier und da noch der Übergang aus Drüsen nachweisen, aber das Gros der Krebsmassen ist ein **Carcinoma solidum** geworden, vom Charakter eines Carcinoma simplex, medullare oder scirrhosum, mit oft großer Zellpolymorphie. Die Umgebung der Krebszapfen ist häufig sehr stark kleinzellig infiltriert. — **e)** Nicht selten sieht man **in Adenocarcinomen** *des Corpus* eine geringe, weniger oft eine ausgedehnte **Metaplasie** (nach *Schridde* Prosoplasie, vgl. *R. Meyer*) zu **unverhorntem oder zu verhornendem Plattenepithel,** wie das in analoger Weise an der Cervix vorkommt. Wir haben (wie bereits in der Aufl. II vom Jahre 1901 erwähnt) in einem Falle an Serien gut konstatieren können, wie sich fleckweise in den Cylinderzellmassen der Drüsenimitationen verhorntes Plattenepithel und Hornperlen differenzierten (vgl. auch *Fränkel* u. *Wiener* und *Hitschmann*, Lit., *Duse*, *Orvós*). Die Plattenepithelmassen können so dominieren, daß man a potiori von *Plattenepithelkrebs* reden kann. In anderen Fällen (vgl. *Emanuel*) darf man von zwei histologisch differenten Formen reden, die genetisch aber einheitlich sind und wobei die wuchernden Krebszellen diese oder jene Form annahmen. — Die Zellen des unverhornten metaplasierten Epithels in Adenocarcinomen sind meist klein, hell, rundlich bis polyedrisch, mit zuweilen verwischten Grenzen.

Fig. 587.
Adenocarcinoma papillare uteri. Mehrschichtiges polymorphes Epithel, kleinzellig infiltriertes Grundgewebe. Mittl. Vergr.

2. *Die vom Oberflächenepithel ausgehenden Carcinome* zeigen auch mancherlei Variationen. Vor allem sind die Fälle interessant, wo das Epithel vorher zu mehrschichtigem Pflasterepithel wurde, wobei es oft, aber nicht notwendig Verhornung zeigt, und nun zum Ausgangspunkt eines **Plattenepithelkrebses** wird. Diese Fälle betreffen in der Mehrzahl ältere Individuen und sind relativ selten. Zapfen epithelialer Zellen, die meist bald im Centrum verhornen und zu Cancroidperlen geschichtet werden, zum Teil aber auch keine Tendenz zur Bildung von Hornperlen haben (und dann, wie in Fig. 588, klein, mit Eosin stark färbbar, mit schwach gefärbtem Kern versehen sind und vielfach verwaschene Grenzen zeigen), zum Teil auch frühzeitig central zerfallen, dringen in die Tiefe und durchwuchern das Gewebe. Im Zwischengewebe findet man oft stärkste, vielfach von den Krebszapfen scheinbar unabhängige kleinzellige Infiltration (Fig. 589). Die Oberfläche des Carcinoms kann papillär, warzig aussehen. Die Drüsen können total verschwinden. — Es soll sich auch ein von der *Cervix* ausgegangenes Cancroid flächenhaft (*Zuckergußcarcinom*, *Ruge*) auf der Corpusinnenfläche ausbreiten können (*Benckiser* u. a.), was *Hitschmann* zwar für schwer verständlich hält, nach *Schauenstein* aber nicht so unmöglich erscheint, da man Collumcarcinome sehen kann, die sich auf große Strecken und bis in das Corpus fast ausschließlich flächenartig ausbreiten, wobei dann da und dort ein destructives Tiefenwachstum von dem carcinomatös gewordenen Oberflächenepithel ausgeht. (Nach *Pronai* handelt es sich hier nicht immer nur um Ausbreitung der Carcinomzellen, sondern es geht auch das normale Oberflächenepithel der Nachbarschaft des Carcinoms allmählich in carcinomatöses über, Bilder, die auch *Verf.* bekannt sind und die wir im selben Sinne auffassen möchten.) Als

krebsige Kriterien des Oberflächenepithelbelags sieht man an: unscharfe Begrenzung der Zellen besonders in der basalen Schicht, große unregelmäßige und verklumpte chromatinreiche Kerne, Polymorphie der Zellen, Fehlen cylindrischer palisadenartig angeordneter Basalzellen u. a. Nach *Kraus* könnte man den Zusammenhang zuweilen aber auch so verstehen, daß neben dem Cervixcarcinom ein multicentrisch entwickeltes primäres, also zweites Carcinom des Corpus entstand (vgl. S. 1029). Die Transformation des Cylinderepithels zu geschichtetem Pflasterepithel, welches verhornen kann (Ichthyosis, Psoriasis uterina s. S. 999), hält man für *verdächtig, vielfach sogar direkt für ein ‚Vorstadium' des Hornkrebses* oder für Krebs selbst (*v. Rosthorn, C. Ruge*), und sie verdient darum klinisch eine besondere Beachtung; Mehrschichtigkeit und Verhornung, ja, auch hier und da Bildung einer oder mehrerer im verdickten Oberflächenepithel gelegener oder sogar in eine Drüse hineingewachsener ‚Epithelperlen' (wobei

Fig. 588.

Plattenepithelkrebs des Corpus uteri. (ohne Hornperlen) vom metaplasierten, mehrschichtigen Oberflächenepithel ausgegangen. Schnitt aus dem von Dr. *Rosenstein*, Breslau, total exstirpierten Uterus einer 52jähr. Frau. Mittl. Vergr.

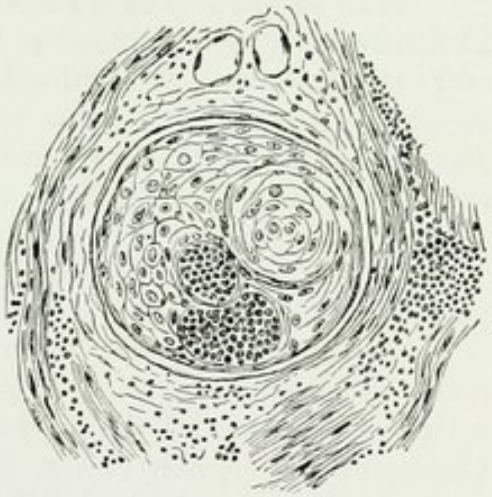

Fig. 589.

Hornkrebszapfen in der Uteruswand, in einem ausgeweiteten Lymphgefäß gelegen; Leukocyten in der Umgebung und im Innern des Krebszapfens, außen liegt Muskulatur. Von dem unten erwähnten Fall von gleichzeitigem primärem Adenocarcinom und Hornkrebs des Corpus uteri. Von einer 64jähr. Frau. Operiert von Dr. *Weinhold*, Breslau. Starke Vergr.

freilich auch an Metaplasie zu denken ist) findet man gar nicht selten neben resp. auf einem Adenocarcinom des Corpus. *Verf.* beobachtete zuerst den Fall, daß *das verdickte, metaplasierte Oberflächenepithel* des Corpus *gleichzeitig* mit dem *von den Drüsen ausgegangenen Krebs* bösartig gewuchert war, so daß zugleich ein *Adenocarcinom des Corpus* und ein verhornender *Oberflächenepithelkrebs des Corpus*, also ein *doppelter Krebs* bestand. Beide Krebsarten wucherten zum Teil selbständig, wobei die Drüsenimitationen des Adenocarcinoms prävalierten. Der Deckepithelkrebs bildete oben eine dicke, an Hornperlen reiche Schicht, von welcher aus er tief in die Wand eindrang; Fig. 589 stellt einen Hornkrebszapfen dar, der, von Leukocyten durchsetzt und umgeben, in einem Lymphgefäß in der Muskulatur steckt. Weiterhin fand sich in diesem Falle aber auch eine stellenweise recht erhebliche *Metaplasie zu verhornendem Plattenepithel innerhalb des Adenocarcinoms*, eine Veränderung, die, wie wir sahen, auch in anderen Fällen (vgl. S. 1034) als Metaplasie im Adenocarcinom vorkommt, ohne daß es sich dabei um zwei verschiedene Ausgangspunkte der Krebse handelt; denn das ist wohl nur ganz selten der Fall. (*Hitschmann* geht aber zu weit, dies Vorkommen prinzipiell zu leugnen; dazu liegt um so weniger Grund vor, als er unter seinen Fällen keinen besitzt, welcher, worauf es doch auch wesentlich ankommt,

in bezug auf das Verhalten des Oberflächenepithels den vom *Verf.*, *Hofmeier* u. a. beschriebenen entspräche. Auch folgt aus der in unserem Fall nachgewiesenen Metaplasie in den Adenocarcinomformationen noch nicht, daß darum auch der von der Oberfläche herabwachsende Plattenepithelkrebs von den Drüsen abstammen müsse, wie *Eckardt* und ferner *Emanuel* annehmen.) *Verfasser* hat an anderer Stelle (C. f. Schw. Nr. 7, 1906) ausgeführt, daß sich seine *ursprüngliche Auffassung von ‚doppeltem' Carcinom wohl passend so modifizieren läßt*, daß man eine *pluricentrische Entstehung des Carcinoms* annimmt (Oberflächenepithel und das der Drüsen als *eine* Fläche gedacht), wobei die von der Krebsnoxe betroffenen Stellen teils bereits metaplastisch verändert waren, teils nicht, so daß also Plattenepithel- und Cylinderzellkrebsformationen zugleich entstehen, wobei letztere im weiteren Verlauf ebenfalls teilweise auch noch durch Metaplasie Plattenepithelcharakter annehmen.

Selten entwickeln sich reichliche *Kalkkonkremente*, *‚Psammomkörper'*, in degenerierten Krebszellen von Adenocarcinomen (*Schmit*) oder Plattenepithelcarcinomen (*Hitschmann*) oder aus Sekretmassen in unverhornten Plattenepithelcarcinomen (*Kroemer*) oder aus hyalin degenerierten Blutgefäßchen oder koncentrisch angeordneten Bindegewebszellen (*Schütze*). Man spricht dann von *Carcinoma psammosum* (*Psammocarcinom*). — Über den seltenen *Gallertkrebs* des Uterus s. *Henkel* u. vgl. S. 1026. — Über *Carcinosarcom* s. S. 1023.

Über Kombination von *Krebs* mit *Tuberkulose* vgl. S. 1009 (Lit. bei *Wallart*).

(Betreffs der **malignen Chorionepitheliome** s. S. 1067; über die aus **Adenomyomen** hervorgehenden seltenen *Carcinome* s. S. 1021.)

Metastatische Carcinome der Mucosa uteri (andere kommen in der Muskulatur vor) sind selten und bilden Infiltrate oder Knötchen. Die meisten sind wohl *hämatogen*. *Chiari* beobachtete sie besonders bei Mammacarcinom. *Verf.* sah in einem Fall von Bronchialcarcinom (Adenocarcinom) bei einer 58 jähr. Frau, das sich durch Metastasen in vielen Organen auszeichnete, ein plattrundes Krebsinfiltrat in der Mucosa uteri. Über *retrograde Injektion der Lymphgefäße der Mucosa uteri* bei Tubencarcinom berichtet *v. Franqué*. Eine solche retrograde Injektion der subserösen und intermuskulären Lymphbahnen von einem Ovarialcarcinom aus ist nicht selten (*Römer*, *Glockner*; s. auch *Offergeld*, Lit., *Arzt*).

Differentialdiagnostische Winke. Vorbereitung ausgekratzter Massen aus dem Uterus für die mikroskopische Untersuchung.

Die durch Curettement entfernten Geschabsel sind im allgemeinen beim *Carcinom* relativ hart, bröcklig, zerreiblich, trüb, undurchsichtig (= opak), weiß oder grauweiß, manchmal ganz feinkörnig (alveolär) — beim *Sarcom* weich wie blutige Hirnmasse, weiß oder weißrot, flockig —. bei der *Endometritis fungosa* häutig, wie Schleim zerdrückbar, glasig, wie durchsichtig. — Betreffs der Beurteilung der sog. *‚malignen Adenome'* vgl. S. 1031; gute, dünne Schnitte sind hier unentbehrlich. — Nekrotische, verjauchte, abgelöste *Myommassen* oder *Abortreste* lassen sich mikroskopisch leicht erkennen; Anfänger können Inseln von decidualem Gewebe bei Aborten, die zwischen den hyalin und kernlos gewordenen Chorionzotten liegen, mit Carcinom verwechseln, auch Gestaltsveränderungen der Drüsenzellen bei der postmenstruellen Regeneration, Vergrößerung, größerer Chromatingehalt, Verschmelzung von Zellen (Syncytiumbildung), auch sog. atypische Epithelwucherungen, deren histologische Dignität äußerst schwierig zu beurteilen ist, muß man genau berücksichtigen, um folgenschwere Irrtümer zu vermeiden. — Da die makroskopische Diagnose unzuverlässig ist, muß prinzipiell in allen Fällen die **mikroskopische Untersuchung** möglichst an sämtlichen ausgekratzten Partikelchen gemacht werden. Behufs späterer **Einbettung** lege man die Massen alsbald in *guten Alkohol* oder vorher einige Stunden in 10% Formalinlösung. Darin verschickt man sie auch zur mikroskopischen Untersuchung, wenn man diese nicht selbst macht. Ist der Untersucher am selben Ort, so kann man auch die frischen Massen mit dem Blut in ein Beutelchen von wasserdichtem Stoff einpacken. Der Untersucher kann dann Blut und Schleim abspülen und die Gewebsstückchen zur Weiterbehandlung selbst aussuchen. Man werfe keine Gewebspartikelchen, welche ma-

kroskopisch unverdächtig erscheinen, weg; es könnten gerade die wichtigsten sein, und unter Umständen findet man erst nach vergeblicher Durchmusterung vieler Stückchen endlich in *einem* charakteristische krebsige Stellen. Soll die *Untersuchung schnell gemacht werden*, was meist der Fall ist, so lege man die Stückchen in viel und guten Alkohol (96%), den man öfter wechselt. Gut ist es, die Flasche im Brütofen bei 37° oder auf der Heizung warmzustellen; das beschleunigt die Härtung. Dann aus dem Alkohol in Äther-Alkohol (aa) einige Stunden, dann in dünne und steigend dickere *Celloidinlösung* (ebenfalls, wenn es schneller gehen soll, in der Wärme). Dann Ausgießen in ein tiefes Schälchen oder Pappkästchen; bis zu Knorpelhärte eintrocknen lassen; ausschneiden, mit Collodium auf Holzklötzchen aufkleben, in Spiritus (70%) auf dem Mikrotom schneiden. In 12—24 Stunden und noch früher kann man, gute Lösungen und gute Messer vorausgesetzt, gute Schnitte haben. Serien hat man hier nicht nötig. Man wird einer *Färbung*, die man viel anwendet, den Vorzug geben (Haemalaun-Eosin oder auch Eisenhämatoxylin mit van Gieson-Färbung sind sehr geeignet). Es gibt auch noch schnellere, aber weniger gute Methoden. Manche ziehen auch *Paraffineinbettung* vor. (Auch die Aceton-Paraffin-Schnellmethode von *Henke* u. *Zeller*, die schon in einer Stunde brauchbare Schnitte liefert, wenden wir in sehr eiligen Fällen öfter an; sie ist aber weniger schonend.)

6. Makroparasiten des Uterus.

Es kommen **Echinokokken** vor, die meist submucös sitzen, und welche eventuell spontan ausgestoßen werden. Auch in den Parametrien, Ligamenta lata und im übrigen Beckenbindegewebe kann man gelegentlich Echinokokken beobachten.

V. Vagina.

Die Vagina, welche hinter dem Hymen beginnt, ist für gewöhnlich 7—8 cm lang. Sie ist ein bindegewebig-muskulöser Schlauch, der innen eine feste, vielfach mit warzigen Erhebungen (Columnae rugarum) versehene Schleimhaut besitzt. Die Schleimhaut ist mit geschichtetem *Plattenepithel überzogen, dessen tiefste Schicht cylindrisch* ist, nach Art wie bei der *Epidermis*. *Drüsen* sind in der Regel *nicht vorhanden*; was man eventuell dafür halten könnte, sind nach *Eppinger* kryptenartige Epitheleinsenkungen. *Veith* sah aber im Fornix vaginae „aberrierte Cervixdrüsen" und *R. Meyer* (Lit.) fand solche Gebilde bei Föten und Neugeborenen und auch *Höhne* bildet „heterotope Cervixdrüsen" ab. Für mit einfachem Cylinderepithel ausgekleidete Drüsen, wenigstens bei einzelnen Individuen, plädierten *v. Preuschen* und *v. Herff*, *Widmer*, Lit. Die sog. *Vaginalschleimhaut ist keine echte Schleimhaut*, sondern mehr eine Epidermis. Im Bindegewebe, das reich an oberflächlich verlaufenden *Gefäßen* ist, liegen Herdchen *lymphoiden Gewebes*.

Die *Flüssigkeit*, welche die Scheide feucht hält, stammt aus dem Uterus und aus den Bartholinschen Drüsen. Das von der normalen Vagina selbst produzierte ‚Sekret' ist eine wesentlich nur aus abgeschuppten Plattenepithelien bestehende, trockene, mehlige Masse. *Normaler Scheideninhalt* (sog. Scheidensekret) ist nach *Doederlein* stark *sauer*, enthält keine pathogenen Bakterien, auch bei Schwangeren nicht (*Bergholm*), dagegen schon bei Kindern in Reinkultur die von *Doederlein* beschriebenen fakultativ anaëroben Scheidenbacillen (produzieren Milchsäure). — *Pathologisch* ist das *Scheidensekret*, wenn es reichlich Leukocyten enthält, schwach sauer bis neutral reagiert und dick, gelb, grünlich-eitrig oder aber schaumig, wässerig ist. Stets enthält es dann *verschiedene Bakterienarten* (auch anaërobe), manchmal die besonders für die Ätiologie des Puerperalfiebers so wichtigen Streptokokken. Dieses Sekret findet sich nach *Doederlein* z. B. bei Erosion der Portio, eitrigem Cervicalkatarrh, Vaginitis granulosa u. a. — *Vaginalsekret* übt eine **bakterizide Schutzwirkung** aus (*Selbstreinigung der Scheide*, *Menge*, *Krönig*), wobei auch *Doederlein* die von den Bacillen produzierte Milchsäure, nach *Menge* u. *Krönig* hauptsächlich die Wirkung der die Scheide bewohnenden Anaëroben und deren Stoffwechselprodukte von Bedeutung sind. Streptokokken findet man nach *Doederlein* nur im neutralen oder alkalischen Sekret. *Momente, welche geeignet sind, die saure Reaktion*

abzuschwächen, wie Menstruation, Puerperium, Fremdkörper, Exzesse in venere u. a., beeinflussen die Flora der Scheide in der Art, daß das Wachstum der Scheidenbacillen erschwert, die Ansiedlung pathogener und saprophytischer Keime dagegen begünstigt wird (näheres bei Puerperalfieber S.1072). Anderes über *Scheidenmykosen* s. S. 1039. — Auf gasbildende Bakterien führt man auch aus theoretischen Gründen (*Veit*) die sog. *Garrulitas vulvae*, das Entweichen von Gasblasen aus der Vagina, zurück. Bei den *Gascysten* der Vagina (S. 1041) ist der Befund von Bakterien sichergestellt.

Die *resorbierende Fähigkeit der Vagina* kann bei *Vergiftungen* in Frage kommen. *Verf.* sah eine tödliche Sublimatvergiftung von einer Injektion ausgehen, die in die nach Totalexstirpation des Uterus oben blind endende Vagina erfolgte. *Haberda* berichtet über Arsenikvergiftung von der Scheide aus.

Mißbildungen s. S. 906 u. ff.

1. Entzündung der Vagina. Vaginitis oder Colpitis.

Es kommen verschiedene Formen vor. Die *akute Colpitis* wird durch Rötung und Schwellung, Auflockerung und durch stärkere Epitheldesquamation charakterisiert; solche Entzündungen nennt man auch katarrhalische, obwohl zum Unterschied vom Katarrh echter Schleimhäute schleimiges Sekret nicht produziert wird. Dagegen kommt Abscheidung einer serösen oder milchigen oder eitrigen Flüssigkeit vor, die sogar, wie bei Schleimhautkatarrhen, ungemein reichlich sein kann (*Fluor albus*).

Wenn das Epithel ausgiebig desquamiert wird, so entstehen rote, samtartige *erosive Geschwüre*. — Selten ist Bildung von Bläschen im Epithel (*Vaginitis vesiculosa*).

Der *chronische* Katarrh ist oft von stärkerer rahmartiger oder eitriger Sekretion begleitet; die Schleimhaut kann glatt, grau und braun gefleckt sein, oder sie ist geschwollen, gerötet, und es hat sich eine Infiltration oder eine Gewebsproduktion in ihr etabliert.

Selten ist die Wucherung diffus und führt zu Verdickung und Wulstung, meist ist sie circumscript, und es entstehen **Papillarhypertrophien,** die teils *harten Warzen* gleichen und in dieser Form auch an der Portio vaginalis vorkommen oder weicher sind und dann bäumchenartig, wie *spitze Condylome* aussehen. Zahlreiche Papillarhypertrophien geben der Vagina eine rauhe, reibeisenartige Beschaffenheit. — Es können sich auch leichte Vorwölbungen bilden, die durch Haufen lymphoider Zellen im papillären und subpapillären Gewebe bedingt werden. Diese sehen Lymphfollikeln sehr ähnlich **(Colpitis granularis s. nodularis).** Die Granula können sich nach Abstoßung des Epithels in kleine *erosive Geschwüre* verwandeln. Heilen diese oder bilden sich die Granula zurück, so entstehen braungraue Flecken, oft in großer Zahl, sog. *Haller*sche *Flecken*, wodurch die Vagina ganz getigert aussehen kann. Die Colpitis granularis kann aber auch zu einer **Colpitis adhaesiva** führen, die vorzugsweise bei alten Individuen vorkommt **(Vaginitis vetularum)** und wobei gegenüberliegende, von Epithel entblößte granulierende Schleimhautstellen verwachsen; besonders oft verwächst die Portio mit dem Fornix der Vagina, entweder teilweise, so daß man einzelne Stränge sieht, oder total, so daß die Portio, wie bei der senilen Involution, gar nicht mehr zu sehen ist. — Selten ist die *Vaginitis exfoliativa*, bei der zur Zeit der Menses zusammenhängende Epithelfetzen abgestoßen werden; sie kann zugleich mit Endometritis exfoliativa (S. 995) auftreten.

Ätiologisch kommen die verschiedensten Ursachen in Betracht: *Primär* kann Vaginitis entstehen durch von außen beigebrachte Irritamente mannigfachster Art, so kalte oder heiße Ausspülungen, Ätzungen, Fremdkörper (darunter auch Tampons), unzweckmäßige Pessarien, Oxyuris vermicularis (vgl. S. 546), Gonorrhoe (meist bei Kindern; s. auch S. 1039). *Sekundäre* Vaginalkatarrhe, die häufiger sind, entstehen infolge von Reiz durch Flüssigkeiten, die aus dem erkrankten Uterus herablaufen, oder von Harn und Kot bei Vaginalfisteln. Auch bei

akuten Infektionskrankheiten (Masern, Scharlach, Pocken u. a.) kommt Vaginitis vor. Als eine häufige Ursache der Colpitis ist die **Gonorrhoe** anzusehen (vgl. S. 896). Diese Vaginitis ist aber meist nicht so zu verstehen, als ob der Gonococcus sich primär in der Vagina etabliere, in die Schleimhaut eindringe und eine eitrige Entzündung hervorrufe; das findet nur bei der zarten, mehr schleimhautähnlichen Vagina von Kindern, bei der praktisch wichtigen *Vulvovaginitis kleiner Mädchen* (s. S. 896) statt, die höchst ansteckend ist und in Krankenhäusern und Bädern selbst als förmliche Tripperseuche auftreten kann (*Sticker*). (Gefahr einer folgenden Proctitis gon.; Lit. bei *Flügel.*) Später wird die Vagina durch ihre oberhautähnliche Beschaffenheit und die normalerweise bakterizide Eigenschaft ihres Sekrets (vgl. S. 1037) meist vor gonorrhoischer Infektion geschützt, und das eitrige Sekret, das aus der Scheide selbst stammt, enthält dann keine Gonokokken; die Vaginitis ist hier vielmehr ein Ätz- oder Macerationseffekt des aus Cervix oder Urethra stammenden gonokokkenhaltigen Eiters (s. S. 1002). Doch sind außer dem jugendlichen Alter auch Gravidität und voraufgegangene Reizung durch Cervicalsekret Umstände, welche mitunter das Auftreten einer wirklichen *blenorrhoischen Vaginitis* begünstigen können (vgl. z. B. *Fritsch*).

Pseudomembranöse und nekrotisierende Colpitis.

Sie kann teils mehr von *oberflächlichem exsudativem*, teils mehr von *nekrotisierendem* (*diphtherischem*) Charakter sein. Mitunter schließt sie sich an *genuine Rachendiphtherie* an. *Verf.* sezierte in Basel ein 1½ jähr. Kind mit *Vulvovaginitis gangraenosa* **(Noma genitalium),** wo die Labien zum großen Teil, das Hymen fast ganz zerstört, die Vagina ulceriert und mit schmierigem Belag bedeckt war; Diphtheriebacillen wurden sowohl aus der Vagina rein gezüchtet als auch aus dem Rachen, wo die Infektion sich wohl primär lokalisiert hatte, und der jetzt nur noch gerötet, körnig aussah; der Fall bot großes Interesse, weil der Verdacht bestand, daß es sich um eine kriminelle Zerstörung des Genitals handle. *Freimuth* und *Petruschky* fanden in zwei Fällen von *Vulvitis gangraenosa* ebenfalls Diphtheriebacillen und konnten durch *Behring*'s Serum dem Prozeß Einhalt tun. (*Cones* berichtet über einen analogen Fall bei einem achtmonatigen Kinde mit Vulvadiphtherie; vgl. *v. Marschalkó*, über echte Hautdiphtherie.) — So schweren Colpitiden kann man auch bei *Scharlachdiphtherie* und anderen schweren akuten *Infektionskrankheiten bei Kindern*, besonders bei Variola begegnen. Auch an *Cholera*, *Typhus*, *Dysenterie* (*Eppinger*) kann sie sich (durch Infektion vom Mastdarm aus) anschließen. — In anderen Fällen handelt es sich um eine sogen. *Wunddiphtherie*, eine zu Bildung *grauer Beläge* führende, meist durch Streptokokken bedingte puerperale Wundinfektion oder um *Ätzeffekte jauchender Tumoren* des Uterus oder *zersetzten Urins* bei Blasenscheidenfisteln oder um den Effekt eines stark reizenden Pessars, wobei dann häufig auch zugleich tiefere Nekrose der Vagina besteht.

Man hüte sich vor *Verwechslung mit Soor*, der mächtige Rasen bilden kann. Gravidität, höheres Alter, wärmere Jahreszeit begünstigen die Ansiedlung des Soor (s. S. 361). Seltener kommen andere Schmarotzer (Monilia candida, Leptothrix) vor (*v. Herff*). *Van de Velde* konnte im Sekret der Cervix und Vagina bei Entzündungen der Genitalien *Blastomyceten* nachweisen; doch ist deren pathogene Bedeutung hierbei fraglich.

Die Schleimhaut ist bei pseudomembranöser Colpitis gewulstet und geschwollen und ist auf der Höhe der Runzeln oder aber mehr diffus gerötet und mit hellgrauen oder grünen Schorfen bedeckt. Stoßen sich die Schorfe ab, so können sich Ulcera bilden. In seltenen Fällen tief nekrotisierender Entzündung stößt sich rasch ein größerer Teil der Scheide gangränös ab; bei der Heilung resultieren schwere *Strikturen* oder gar völlige *Atresie* der Scheide.

Perivaginitis phlegmonosa ist eine Vereiterung oder Verjauchung des perivaginalen Bindegewebes und kann sich im Beckenzellgewebe weit nach oben fortsetzen (*Perivaginitis ascendens*). Wird der muskulöse Schlauch der Vagina auf große Strecken oder gar total abgelöst (*Peri-*

vaginitis phlegmonosa dissecans), *so geht die Scheide gangränös zugrunde.* Perivag. phlegmon. kann sich an ausgedehnte *Quetschungen* (z. B. durch die Zange) und auch an schwere Verätzungen (Liquor ferri sesquichlorati, Zinkchlorid, *Busse*) anschließen. Nach *Kretschmar* wäre die Perivag. phlegm. diss., besser „idiopathische Gangrän der Scheide", eine durch einen obligat anaëroben Mikroorganismus hervorgerufene Infektionskrankheit sui generis. Die Wand wird nekrotisch; es entsteht ein übelriechender, bräunlicher, fetziger Substanzverlust, der die ganze Dicke der Wand durchsetzen und sich ins perivaginale Bindegewebe fortsetzen kann.

Eine seltene Affektion ist das **Ulcus rotundum s. simplex vaginae,** von *Zahn*, *Beuttner* u. a. auf primäre Gefäßveränderungen zurückgeführt. Es präsentiert sich als kreisrundes Ulcus mit scharf abfallendem, nicht induriertem Rand und rotem, mit Eiter bedecktem Grund. Andere, so auch *Veit*, halten äußere Einwirkungen und Infektion für nötige Voraussetzungen für das Zustandekommen des Ulcus und erblicken in der Gefäßerkrankung und senilen Beschaffenheit nur ein begünstigendes Moment. Als Vorstadium dieser Ulcera kann man fahlgelbe, rot umrandete *Nekrosen* sehen; *Verf.* sah dieselben in großer Zahl bei einer 87jähr. Frau.

2. Infektiöse Granulationsgeschwülste der Vagina.

a) **Tuberkulose.** Zahlreiche disseminierte Knötchen kann man bei kleinen Kindern mit Uterustuberkulose beobachten (s. Fig. 565). Auch bei schwerer Blasentuberkulose bei Kindern sah *Verf.* zahlreiche miliare Knötchen im oberen Teil der Vagina. Bei Erwachsenen findet man selten lentikuläre Ulcera; sie liegen meist nahe am Uterus und schließen sich an Tuberkulose des Endometriums, selten an Tuberkulose (Lupus) der Vulva, der Harnorgane oder an Mastdarmscheidenfisteln an. Auch *hämatogene Miliartuberkulose* (bei Lungen- oder Bronchialdrüsentuberkulose), wobei selbst die Vagina allein von den Geschlechtsorganen betroffen sein kann, kommt vor allem bei Kindern, wenn auch selten, vor. Auch *Verf.* sah solche Fälle (s. auch *Springer*); in einer Beob. d. *Verf.* bei einem 15jähr. Mädchen fand sich außer zahlreichen Miliartuberkeln der Vagina auch ein kleiner Käseherd im Uterus oberhalb des Orif. int. (Tuben, Bauchfell, ohne Veränderungen; Hymen erhalten).

b) **Syphilis.** *Primäraffekte* kommen am Introitus vor und können auf die Vulva übergreifen (sind seltener als an der Portio). *Gummen* oder sogar eine *Colpitis gummosa*, bei der die Vagina mit bröckligen, gummösen Massen angefüllt ist (*v. Winckel*), sind ganz selten und unsicher (vgl. *Rille*); desgleichen *Perivaginitis gummosa* (*Birch-Hirschfeld*).

3. Cysten der Vagina.

I. **Größere Cysten** in der Vaginalwand sind selten und von verschiedener Genese. Es kommen bis walnußgroße, meist einzelne, selten mehrere, in der Regel nach vorn und seitlich gelegene, mit Epithel ausgekleidete rundliche Cysten vor, die mit einer schleimigen oder serösen, wasserhellen oder durch Blutpigment rot oder braun gefärbten Flüssigkeit gefüllt sind. Sie stammen entweder **a)** von einem **Müllerschen Gang** (*Freund*), sind rudimentär entwickelte doppelte Vaginen und reichen gewöhnlich nicht höher wie bis zum Scheidengewölbe hinauf — oder es sind **b)** Reste vom **Wolffschen (Gartnerschen) Gang** (*G. Veit*) und erstrecken sich meist höher hinauf als erstere, eventuell bis in die Gegend des Parovariums. Für die *Diagnose* der Cysten des Wolffschen Ganges ist die Wandbeschaffenheit (ein- bis zweischichtiges Cylinderepithel, Bindegewebsschicht, Muscularis) sowie der geschlängelte, durch sein topographisches Verhalten charakterisierte Verlauf maßgebend (*G. Klein*). Cysten dieses Ganges können in seinem ganzen Verlauf vorkommen, der vom Parovarium zum Corpus uteri, in der Wand dieses seitlich oder seitlich und vorn sich erstreckt und dann auf die vordere Vaginalwand übergeht und in dieser oben mehr seitlich, unten mehr nach vorn liegt (*Dohrn*, *Rieder*). Die Parovarialcysten (s. S. 966) sind den Vaginalcysten gleichwertig. — **c)** Größere Cysten können ferner aus *Lymphgefäßen* sowie aus *paravaginalen Blutergüssen* hervorgehen, mitunter auch durch *Echinokokken* vorgetäuscht werden. — **d)** Auch von den sehr variablen Vaginaldrüsen (s. S. 1037) leitet man Cysten ab.

II. Bei der **Colpohyperplasia cystica** (*v. Winckel*) findet man an der Oberfläche zahlreiche kleine flache Cysten, die Gas enthalten und daher auch als **Gascysten** oder *Luftcysten der Vagina* (*Schröder*), **Vaginitis emphysematosa** (*Zweifel*) u. a., bezeichnet werden. Sie sollen teils mit *Epithel* ausgekleidet sein und nach *v. Winckel* durch Einschluß vaginaler Zersetzungsgase (Trimethylamin) zwischen *verklebten Schleimhautfalten*, die man gelegentlich sehen kann, nach *Zweifel* dagegen aus *Vaginaldrüsen* (s. S. 1037) entstehen. Andere fanden aber *kein Epithel* in den Gascysten, und *Chiari* wies mit Sicherheit die Entstehung dieser Gascysten aus *Lymphgefäßen* nach, deren Endothelien, wie auch *Verf.* sah, sich vielfach in Riesenzellen umwandeln. Die Gasbildung ist nach *Eisenlohr*, *G. Klein* u. a. der Effekt eines anaëroben *gasbildenden Bacillus* (*Bacillus emphysematis vaginae*). Die durch die Schwangerschaft gelockerte hyperämische Vagina scheint der günstigste Boden für den Bacillus zu sein. (*Lindenthal* konnte bei trächtigen Tieren mit Reinkulturen ein dem *Emphysema vaginae* des Menschen gleichartiges Leiden erzeugen.) Lit. *Eug. Fraenkel*, *Nowicki*; s. auch *Aichel*. — (Vgl. Pneumatosis cystoides intestini, S. 492.)

4. Geschwülste der Vagina.

Papilläre Fibro-Epitheliome (spitze Condylome) wurden auf S. 1038 erwähnt. *Fibrome* (Lit. *Kehrer*) oder *Fibromyxome* sind selten, meist ohne Bedeutung. Ein Unicum ist ein Rankenneurom von *Schmauch*. *Myome* (Leiomyome) oder häufiger *Fibromyome*, besonders an der vorderen Wand, sind ziemlich selten, können aber bis Kindskopfgröße erreichen; zum Teil sind es *Adenomyome* (s. S. 1019). Selten kommen *Rhabdomyome* und *Rhabdomyosarcome* vor. *Sarcome* sind wenig häufig (Lit. im Anhang).

Bei Kindern kommen exquisit polypöse, oft *traubige*, *papilläre Myxosarcome* oder *ödematöse Sarcome* vor, welche wohl stets angeboren sind und dem traubigen S. der Cervix des Erwachsenen ähnlich sehen. Diese S. bevorzugen die vordere Vaginalwand und können nach der Blase durchbrechen. Die Breslauer Sammlung bewahrt ein solches Präparat von einem 2½ jähr. Kind (von *Soltmann* publiziert). Sie können Knorpel und quergestreifte Muskelfasern enthalten, und ihre komplizierte Zusammensetzung läßt *Keimversprengungen* vermuten (s. S. 1005). (*Wilms* ist der Ansicht, daß alle *quergestreifte Muskelfasern* enthaltenden Tumoren vom Urwirbel oder *Myotom* abstammen, und daß die der Vagina ebenso wie diejenigen der *Cervix* aus Keimen hervorgehen, welche durch das kaudale Wachstum des Wolffschen Ganges in die Genitalsphäre dislociert wurden; vgl. hierüber auch *R. Meyer*.) Rund- und polymorphzellige, sowie Riesenzellsarcome, ferner Angiosarcome kommen vor, desgl. *Pigmentsarcome*. **Bei Erwachsenen** verhalten sich S. ganz anders; es kommen primäre S. vor, welche die Vagina *diffus* infiltrieren; andere bilden mächtige *Knoten*. Man sieht Spindelzell- und alveoläre Sarcome. *Verf.* sezierte ein *teleangiektatisch*-hämorrhagisches *Alveolärsarcom* des Scheidengewölbes mit zahlreichen Metastasen in der Vagina, den Lungen und Nieren. *Sekundäre* Vaginalsarcome kommen zuweilen bei Uterussarcomen (S. 1022) vor.

Carcinome. *Sekundär* sind sie recht häufig. Sehr oft greift ein Krebs von der Portio vaginalis oder auch vom Rectum auf die Vagina über (Fig. 581). Krebse der Vulva dringen dagegen selten auf die Vagina vor.

Bei Uteruskrebs kommen auch *diskontinuierliche Krebsknoten* in der Vagina vor (Fig. 578). Man ist vielfach noch geneigt, diese als *Impfmetastasen* (s. S. 1030, 1031 und 1047) aufzufassen (*Fischer* u. a.). Doch wird man mehr Aufmerksamkeit auf den retrograden Transport auf dem Lymph- und Blutweg zu legen haben. *Verf.* hat diese Wege in einem genau untersuchten Falle sicher nachweisen können und sah noch häufig ähnliche Fälle; *Milner* (Lit.) bezweifelt überhaupt die Existenz von Implantationscarcinomen in der Vagina.

Primäre Carcinome, meist verhornende Plattenepithelkrebse, kommen ziemlich selten vor; sie bilden blumenkohlartige Knoten oder alsbald ein Geschwür, meist an der hinteren oberen Wand, oder treten als diffuses Infiltrat auf.

Ganz selten sind *Adenocarcinome*; Ursprung entweder mutmaßlich Gartnerscher Gang oder, wie *Höhne* (Lit.) zeigte, heterotope Cervikaldrüsen (s. S. 1037).

Fortschreiten auf die Vulva ist häufig, auf den Uterus selten; schließlich findet oft ein Übergang auf Blase und Rectum mit Fistelbildung statt. Der Verlauf ist meist schnell, nach *Williams* ca. 1½ Jahr. Bei tiefem Sitz werden die Leistendrüsen, bei Sitz in den oberen $^2/_3$ die rekto-vesikalen Lymphdrüsen am ersten ergriffen (*Krönig*). — Ätiologisch interessant sind Vaginalkrebse, selten von diffuser Ausdehnung (*v. Franqué*), denen *Leukoplakie* vorausging (*Reclus*). — (*Differentialdiagnostisch* kommen in Betracht: weiche Schanker [sind aber oft multipel], Gummen, selten harter Schanker.)

Häufiger beobachtete man *Vaginalmetastasen* bei dem **malignen Chorionepitheliom des Uterus** (S. 1067) oder seltener der *Tube* (*Vassmer*); bei ersteren nimmt man eine retrograde Embolie in Vaginalvenen an (*Pick*). Meist sind es braunrote rundliche Tumoren. Ferner kommen *maligne Chorionepitheliome der Vagina* gelegentlich in Fällen vor, wo im Uterus eine maligne (*Brenner*, Lit.) oder eine Blasenmole ohne maligne Kriterien bestand (*Pick*, *Neumann*, *Poten-Vassmer*, *Schickele*). Aber auch sog. **primäre (ektopische)** chorionepitheliale Vaginaltumoren bei mutmaßlich normalem Verhalten der Placenta im Uterus oder nach Blasenmole, ohne Tumorbildung im Uterus oder den Tuben kommen meist in den ersten Monaten nach einer Geburt, sehr selten schon in der Gravidität vor; s. *Schmorl*, *Hübl* (Lit.), *Schmauch*, *Marullaz*, *Risel* (der zugleich Tumoren in Lungen und Leber fand), *Hicks* u. a. und vgl. S. 1069, wo auch der Fall von *Walthard* mit sicher nachgewiesener Integrität der Placenta erwähnt ist. Hierbei kann nach *operativer Entfernung der Vaginaltumoren* der *Uterus* gesund bleiben, auch wenn eine Blasenmole in demselben gewesen war. Doch ist es in solchen Fällen geboten, sich durch wiederholte Curettagen des Uterus davon zu überzeugen, daß er auch dauernd gesund blieb. Die Kriterien, welche dabei für die mikroskopische Diagnose bestimmend sind s. S. 1070.

5. Parasiten der Vagina.

Trichomonas vaginalis (vgl. S. 548) ist in der Vagina häufig, ebenso der *Soorpilz*, der besonders bei Schwangeren oft gefunden wird (S. 1039). *Oxyuris vermicularis* (s. S. 546) kann vom Mastdarm aus in die Vagina gelangen.

6. Lageveränderungen.

Häufig sieht man bei schlaffer, nach dem Puerperium mangelhaft zurückgebildeter Vagina oder bei Tiefstand des Uterus eine **Inversio vaginae,** eine Einstülpung der vorderen oder hinteren Wand in das Lumen. — Tritt die invertierte Wand vor die Vulva, so spricht man von **Prolapsus vaginae.** Oft ist derselbe ein ringförmiger *totaler* und eventuell eine Teilerscheinung und Folge einer Retroflexio uteri. *Partieller* Prolaps ist bei partiellem Dammdefekt zu beobachten. Gleichzeitig kann die hintere Blasenwand (Cystocele) und die vordere Mastdarmwand (Rectocele) ausgebuchtet und mit herabgezogen sein (s. S. 990). — Dilatation der Blase und des Rectums können zuweilen auch Ursache einer *Scheideninversion* werden. — Seltener wird *Scheideninversion* herbeigeführt durch: Ovarialtumoren (*Ovariocele* vaginalis), Darmschlingen (*Enterocele* vaginalis), Exsudate im Douglasschen Raum (*Hydro-* oder *Pyocolpocele*).

7. Traumatische und spontane Kontinuitätstrennungen. Fremdkörper.

Verletzungen, und zwar **Quetschungen** und **Zerreißungen,** entstehen häufig als **Geburtsverletzungen** bei der entweder spontan oder mit artifizieller Hilfe sich vollziehenden *Entbindung*. — Die wichtigsten **Folgen** sind, abgesehen von starken Blutungen: a) eventuell sich anschließende puerperale **Wundinfektion;** b) Entstehung von bleibenden **Rissen** oder von abnormen Kommunikationen der Vagina mit benachbarten Hohlorganen, **Fisteln.** — Die **Scheidenrisse** entstehen am häufigsten infolge von Überdehnung (der Kopf tritt zu rasch durch, die Scheide platzt) und setzen sich meist von **Dammrissen** (S. 1044) oder von **Rissen der Muttermundsränder** aus fort. Sie finden sich meist *in der Längsrichtung, an der hinteren Wand*; selten sind *quere*, in die Peritonealhöhle penetrierende *Risse des hinteren Scheidengewölbes*. Oft resultieren

Mastdarmscheidenfisteln. Auch durch Instrumente oder Knochensplitter (bei der Kranioklasie) kann die Scheide, wie sich *Kaltenbach* ausdrückt, förmlich aufgepflügt werden. — Durch *Druck* des eingepreßten, vorliegenden Kindsteils auf die zwischen ihm und dem hinteren oberen Rand der Symphyse liegenden Weichteile entstehen am häufigsten **Blasenscheidenfisteln,** seltener **Harnröhrenscheidenfisteln.**

Einer *Gefäßruptur* in der Geburt verdankt das **Haematoma s. Thrombus vaginae et vulvae,** ein Bluterguß im perivaginalen Bindegewebe und innerhalb der Schamlippen, seine Entstehung. Die Ruptur kann Folge einer *instrumentellen Quetschung* sein, oder es erfolgt *Berstung* und *direkte Zerreißung* bei übermäßiger Anstrengung in der zweiten Geburtsperiode. *Varicen*, welche sich in der Gravidität bildeten, sind zu Ruptur disponiert. *Es können sich mächtige*, bis *kindskopfgroße Blutsäcke bilden.* Ruptur des Blutsackes, die primär oder nach Nekrose der Decke eintritt, kann den *Verblutungstod* herbeiführen; in anderen Fällen *verjaucht das Hämatom*, oder es *trocknet* allmählich durch Resorption ein. — *Verf.* secierte eine 29jähr. Frau, bei der sich ein mit weichen Blutgerinnseln gefülltes, kleinfaustgroßes Hämatom der Vagina infolge einer geplatzten *Varix* im Plexus uterovaginalis entwickelt hatte; das Hämatom wölbte die hintere Scheidenwand halbkugelig in das Vaginallumen vor und war vorn mit einem zweifingerbreiten klaffenden Riß geborsten; profuse Blutung, kombiniert mit Luftembolie, verursachte den bald folgenden Tod. — Lit. bei *Reich*, *Wimpfheimer.*

Außer diesen Geburtsverletzungen kommen beliebige **andere Traumen** in Betracht. Oft werden dieselben in chronischer Weise von *Fremdkörpern*, bes. *Pessarien* ausgeübt; diese bewirken Drucknekrose, die zu Perforation der Vaginalwand führen kann. Man kann besonders von Kugelpessarien (als solche dienen in Schlesien, wie *Verf.* sah, sogar Coloquinthen) ganz entsetzliche Folgen sehen; die ganze Vaginalwand kann nekrotisch zerfetzt sein, was an die hochgradigsten Fälle von Decubitus recti bei Koprostase erinnert. Auch andere, in die Vagina eingeführte **Fremdkörper** (s. Lit. bei *J. Veit*, *Hofmeier*) können unter Umständen schwere Verletzungen auch der Blase und des Rectums machen. —**Spontane Kontinuitätstrennungen** sind am häufigsten Folge von *malignen Geschwülsten*, hauptsächlich von *Carcinomen*, seltener von gangränösen Entzündungen. Oft entstehen Fisteln nach der Blase, dem Rectum, der Urethra.

V. Vulva.

Anatomie. Die Vulva s. Cunnus oder weibliche Scham besteht aus zwei koncentrischen Faltenringen, den großen und den kleinen Labien, zwischen denen die Rima pudenda liegt, welche die Mündungen der Harnröhre und Scheide enthält. — Die **großen Labien** sind am Mittelfleisch durch das Frenulum labiorum miteinander verbunden. Hinter dem Frenulum liegt die Fossa navicularis, eine Vertiefung der Schamspalte. Nach oben gehen die großen Labien in den Mons Veneris über. Sie werden wie dieser und die benachbarte Haut mit dem Eintritt der Geschlechtsreife mit Haaren bedeckt. Die **kleinen Labien** oder Nymphen, haarlos, gehen einerseits am Damm ineinander über, andererseits ziehen sie nach vorn gegen die vom Arcus pubis herabhängende *Clitoris* und spalten sich jede in zwei Fältchen, deren eines sich als *Frenulum clitoridis* an die untere Fläche der Glans clitoridis inseriert, deren anderes über die Glans hinaufsteigt, sich mit dem korrespondierenden Fältchen der anderen Seite verbindet, um das *Praeputium clitoridis* zu bilden. — Der zwischen den inneren Flächen der Nymphen befindliche, nach unten über die Urethralöffnung bis zum Scheideneingang reichende Raum heißt *Vestibulum vaginae.* Unter der Schleimhaut des Vestibulum sind Venenplexus, die in die Corpora cavernosa clitoridis übergehen. Die innere Fläche der Nymphen und das Vestibulum haben nicht mehr den Charakter der äußeren Haut und sind reich an großen Talgdrüsen. Die Schleimhaut ist mit Papillen versehen und mit mehrschichtigem Pflasterepithel bedeckt. Über Drüsen der *Clitoris* s. *Boyd.*

Der **Hymen** (vgl. S. 903) ist eine gefäßreiche halbmondförmige Schleimhautduplikatur. Wird er durch Coitus oder andere Gewalt eingerissen (*Defloratio*), so bleiben die durch Über-

häutung heilenden Stücke als *Carunculae myrtiformes* zurück. — Der *Hymen fimbriatus*, eine von den verschiedenen Varietäten des Hymen, erscheint (ohne Defloratio) durch tiefe Kerben gelappt oder gefranst (forensisch wichtig).

1. Circulationsstörungen und Verletzungen.

Hyperämie entsteht als *aktive* Hyperämie infolge verschiedenster Reize (bei Entzündungen) oder als *venöse* Hyperämie entweder bei allgemeinen Kreislaufstörungen (bei Herz- und Nierenleiden) oder infolge lokaler Stauung im Becken. Steigert sich die Stauung, so entsteht **Stauungsödem,** wobei die sulzig-wässerig infiltrierten großen Labien zu förmlichen Säcken anschwellen. Bei Schwangeren und Wöchnerinnen ist die Vulva in der Regel ödematös. — **Entzündliches Ödem** tritt in der Umgebung von Ulcerationen, infizierten Rissen der Vulva (sog. *Puerperalgeschwüren*) sowie mitunter im Anschluß an tiefe Entzündungen auf, welche von den Weichteilen oder Knochen des Beckens ausgehen. — **Varicen** bilden sich meist infolge des Druckes des schwangeren Uterus. Sie können bei Schwangeren zur Ruptur und tödlicher Hämorrhagie führen. — **Blutungen.** Abgesehen von *äußeren Blutungen* an der Oberfläche der Geschlechtsteile, welche durch Varicen, Ulcerationen, Traumen (auch Notzuchtsverbrechen) veranlaßt werden können, und die besonders nach Geburten wegen der größeren Auflockerung und Hyperämie der Gewebe sogar tödlich enden können, handelt es sich um Blutungen, welche meist aus den umfangreichen Venenkonvoluten stammen und vor allem *in das Zellgewebe* der Labia majora hinein stattfinden, **Haematoma s. Thrombus vulvae** (vgl. *Haematoma vaginae* S. 1043). — **Verletzungen.** Werden kleine Einrisse der Vulva bei der Geburt infiziert, so entstehen die sog. *Puerperalgeschwüre.* — **Dammrisse.** Tritt bei der Geburt die Frucht zu rasch und mit zu großen Durchmessern durch die enge Schamspalte, so zerreißt der Damm. Die meisten Dammrisse betreffen außer dem eigentlichen Perineum auch noch die Scheide, die meist am Übergang von der hinteren zur seitlichen Vaginalwand durchreißt. Man unterscheidet *oberflächliche oder inkomplette* und *tiefe oder komplette* Dammrisse. *Bei den inkompletten* reißen die häutigen Teile des Dammes, sowie der Constrictor cunni und die Musc. transversi perinei ein. Der Riß beginnt an der hinteren Kommissur oder auch in der Vagina. *Die kompletten Dammrisse* dringen durch den Sphincter ani mehr oder weniger tief in das Septum rectovaginale ein, in seltenen Fällen bis ins Rectum, öfter seitlich an diesem vorbei. — Reißen ausnahmsweise Frenulum und After zunächst nicht ein, sondern reißt zuerst die *Mitte* des Dammes, so entsteht eine Scheidendammfistel, durch welche die Frucht sogar hindurchtreten kann (*centraler Dammriß*).

2. Entzündungen.

Man muß hier die an den häutigen und die an den schleimhäutigen Teilen vorkommenden Entzündungen trennen. Erstere sind die verschiedenen Formen von Hautentzündung (Erythem, Ekzem, Herpes, Akne, Furunkel u. a., s. bei Haut), letztere bilden die eigentliche *Vulvitis.*

Verschiedene Formen der Vulvitis: **Akute Vulvitis (catarrhalis),** die durch Schwellung, Lockerung, Rötung, zuweilen auch durch eitrige Sekretion charakterisiert ist, entsteht primär durch Masturbation, mechanische Reizung beim Gehen, Unreinlichkeit und vor allem im Anschluß an Tripperinfektion bei Erwachsenen wie bei Kindern. Bei letzteren handelt es sich dabei um eine *primäre* **Vulvovaginitis** *gonorrhoica* (welche oft auf Rectum und Urethra, fast nie auf die Blase übergreift, *Flügel*), bei Erwachsenen dagegen um einen *sekundären* Ätzaffekt des Eiters, der aus Uterus (s. *Gonorrhoe* S. 1039), Blase, Bartholinschen Drüsen stammt und die Vulva benetzt. Auch durch andere Katarrhe des Uterus, durch Sekrete zerfallender Neubildungen des Uterus oder der Vagina wird die Vulva sekundär entzündet. — **Chronische Vulvitis** kann eine *diffuse Hypertrophie* der Vulva oder eine stärkere Wucherung der Papillarkörper, *Papillarhypertrophie* (Übergang zu spitzen Kondylomen), sowie auch *Leukoplakie* (*Bonney*) zur Folge haben. Die **Leukoplakie** bevorzugt die Außenfläche der Labia majora

und geht oft auf die Haut der Oberschenkel und am Damm über. Ihr klinisches Haupt- und oft einziges Symptom ist *Pruritus*. Histologisch besteht eine diffuse Verdickung des Epithels mit Tiefenwachstumstendenz; Lymphocyteninfiltrate finden sich in dem unterliegenden verdickten, zu einer Volumsvermehrung der Teile führenden Bindegewebe, dessen elastische Fasern in den oberen Schichten schwinden. Auf dem Boden der Leukoplakie entsteht häufig *Carcinom**), eventuell *primär multipel* (vgl. Fall von *Fromme* nach Pruritus von ½ jähr. Dauer). — Bei der **Kraurosis****) **vulvae** (*Breisky*) kommt es (nach einem vorausgehenden entzündlich-hypertrophischen Stadium?) zu Schwund der Gewebe und Schrumpfung; diese kann so stark werden, daß die großen Labien sich abflachen und abblassen, die kleinen Labien und die Clitoris schwinden. Auch die Gegend der Urethralöffnung sowie die Vagina werden mitergriffen. Der Scheideneingang verengert sich. Die Schleimhaut wird bei der Kr. hart, weißlich oder blaßrötlichgrau und weiß gefleckt, trocken, glänzend, von Lymphocyten und Plasmazellen durchsetzt, hier und da von ektatischen Gefäßästchen durchzogen und ist infolge kleiner Risse, die durch die Sprödigkeit der Gewebe entstehen, zu Ekzem und kleinen Ulcerationen geneigt. Talgdrüsen, Fett, Gefäße, Bindegewebe und Nerven schwinden in den tieferen Schichten des Gewebes, während es nach *Heller* in den oberen zu hyperplastischen Prozessen, bes. zu Hyperkeratose kommt; doch sind diese Befunde nicht konstant (*Darger*) und neuere Untersuchungen von *Berkeley* u. *Bonney*, welche eine schärfere Scheidung zwischen Kraurosis und Leukoplakie durchführen (s. auch *Jayle*), wiesen bei ersterer, besonders über den roten Flecken, abnorm dünnes Epithel nach. Während *A. Martin* die Ansicht vertritt, daß kraurotisches Gewebe den Boden für Carcinom abgeben könne, eine Ansicht, die viel verbreitet ist, negieren *Berkeley* u. *Bonney* jede Beziehung der Kraurosis zum Carcinoma vulvae, betrachten dagegen die Leukoplakie als einen häufigen Vorläufer desselben und sahen Vulvacarcinom in sämtlichen selbst beobachteten Fällen. *Ursächlich* kommen wahrscheinlich sehr verschiedenartige, vielleicht chemische Reize in Betracht (Fluor, Diabetes usw., vgl. *Jung*, *v. Linck*, Lit.). *Jayle* hält Ausfall der Ovarien (nach Kastration oder Atrophie) für den wesentlichen Faktor. — **Pseudomembranöse** und **diphtherisch nekrotisierende Entzündung** kann zu puerperalen Verletzungen hinzukommen oder bei Rachendiphtherie (durch eine durch die Finger übertragene Infektion) entstehen. Vgl. *Vulvovaginitis diphtherica* S. 1039.

Gangränöse Entzündung kann bei schweren Infektionskrankheiten und vor allem im Anschluß an Läsionen im Wochenbett entstehen. Desgleichen kann sie bei *spezifischen* Geschwürsprozessen auftreten, indem sich ein Ulcus molle zu einem *Ulcus phagedaenicum* steigert; dieses kann einen sehr destruktiven Charakter annehmen. Auf *Diphtheriebacillen*-Infektion kann eine *Vulvitis gangraenosa* s. *Noma vulvae* s. *genitalium* beruhen (s. S. 1039).

Abscedierende Entzündung besonders in den großen Labien, kann von Phlegmone der Beckenorgane fortgeleitet sein oder im Gefolge von Puerperalgeschwüren entstehen. Auch bei schwerem *Typhus* werden zuweilen eiternde Ulcera der Vulva (und Vagina) mit spezifischem Bacillenbefund beobachtet (*Lartigau*).

3. Infektiöse Granulationsgeschwülste der Vulva.

a) **Syphilis.** Es kommen *Initialsklerosen* und daraus hervorgehende *Ulcera dura*, sowie primär und sekundär auftretende *Papeln* vor; Vestibulum, Nymphen, Kommissuren sind Lieblingssitz. Elephantiasis s. S. 1046. b) **Tuberkulose (Lupus)** ist hier selten. Die durch vorwiegend *ulceröse Formen* bewirkten Zerstörungen können sehr erheblich sein, bei der *hypertrophischen Form* des Lupus dagegen können bis taubeneigroße Tumoren entstehen (Lit. bei *Bender*). Der Lupus hat *Ähnlichkeit mit luetischen Prozessen* und mit beginnendem *Carcinom* und kann auch Elephantiasis vulvae (*Jesionek*) nach sich ziehen. Die Tuberkulose ist hier wohl stets *sekundär*. Klinisch ist das nicht zu entscheiden (s. Fall von *Kroemer*). c) **Aktinomykose** kommt in seltenen Fällen primär an einer Schamlippe vor (*Bongartz*).

---

*) s. auch Vagina S. 1042, Mundhöhle S. 356, Penis S. 946.

**) κραυρός hart, trocken, schrumpfig.

4. Hyperplasien und Geschwülste der Vulva.

Bei der *Elephantiasis vulvae* verdickt sich das cutane und subcutane Gewebe; der Papillarkörper und die Epidermis sind an der Hypertrophie beteiligt oder nicht. Die Affektion betrifft die ganze Vulva oder nur Teile derselben, vor allem die großen Labien und den Kitzler. Es sind über 20 Pfund schwere Gewächse beschrieben worden, die bis zum Knie herabhingen. Die vergrößerten Teile bestehen aus derbem, speckigem oder weichem, gallertig-ödematösem Bindegewebe; die äußere Haut ist von den unterliegenden Gewebsmassen nicht zu sondern. Es bilden sich entweder glatte, harte oder weiche, diffuse *Verdickungen* oder aber grobknollige, höckerige Gewächse, oft von pendelnder *Molluskenform*, mit ziemlich glatter oder hodensackähnlich runzeliger oder auch mit papillärer Oberfläche. Die Papillen sind dick oder aber zart; in letzterem Fall sind die Gewächse blumenkohlartig, kolossalen spitzen Kondylomen ähnlich, sind jedoch meist härter und blasser wie diese (*weiße Kondylome*). An der Oberfläche können *Ulcerationen* (mechanisch, durch Decubitus usw.) entstehen. Auch lymphorrhagische Formen kommen vor. Bei starker Fettgewebsbildung in den tiefen Schichten können *pendelnde Lipome* entstehen. — (*Lit.* im Anhang.)

Ätiologisch kommen in Betracht: a) *Kongenitale Anlage*, z. B. in Form *kongenitaler Lymphangiektasie*, oder es handelt sich um ein *cystisches Lymphangiom*, in dessen Gebiet die Elephantiasis Platz greift. b) Häufiger ist *erworbene Elephantiasis*, welche auf alle *Momente* zurückgeführt wird, *welche Lymphstauung herbeiführen können*, als da sind: akute Entzündung (Erysipel) und chronische Entzündungen, wobei Lymphgefäße untergehen; Untergang oder Verdichtung von Lymphdrüsen (durch *eitrige* Entzündung, spezifische Prozesse, Tumoren); Traumen; auch *Syphilis* soll eine Rolle spielen (vgl. *Bamberg*, Lit.), doch fehlen nach *Matzenauer* der Affektion selbst jegliche luetische Kriterien. *Tuberkulöse Elephantiasis* s. *Forgue* u. *Massabuau* (Lit.). Ferner wird *Masturbation* angeschuldigt. *F. Koch* bezeichnet die mit Ulceration verbundene Affektion als „*Ulcus vulvae*" in Analogie zum Ulcus cruris chron. und den ulcerösen strikturierenden Prozessen im Rectum (s. S. 538).

Spitze Kondylome (Condylomata acuminata) kommen häufig bei Hochschwangeren und oft auch bei Tripper vor; es sind akut entstandene entzündliche Papillome; gefäßreiche Papillen werden von einer mächtigen Epithelschicht überzogen. Sie können bis Apfelgröße erreichen und bestehen dann aus zahllosen körnigen Papillen. Man kann Fälle sehen, wo Kondylome *krebsig* werden oder als *Krebs* rezidivieren. (*Verf.* untersuchte folgenden Fall einer 37jähr. Frau: nach Gonorrhoe zunächst üppige spitze Kondylome in der Analfalte; diese wurden entfernt. Im Jahre nachher an derselben Stelle papillärer Plattenepithelkrebs. Entfernung. Bald enormes Rezidiv in Gestalt eines suppentellergroßen Ulcus. Ende desselben Jahres Exitus. Metastase in der Clitoris. In allen Stadien war die mikroskopische Feststellung erfolgt.)

Fibrome, Fibromyxome, Fibromyome nehmen meist von den großen Labien (eventuell Beziehung zum Lig. rot.) und der Clitoris ihren Ausgang. Circumscripte, harte, knollige oder polypöse Tumoren können *pendelnd*, birnförmig und bis kindskopfgroß werden. Die äußere Haut, welche die Geschwulst umgibt, kann an der Oberfläche glatt oder papillär, rauh sein. — **Lipome** können äußerlich ähnlich wie Fibrome aussehen, besonders auch pendelnd werden (Cutis pendula). — **Angiome, Chondrome, Neurome** sind sehr selten. — *Pick* und *Groß* (Lit.) beschrieben *noduläre*, zum Teil multiple **Hidradenome,** eine besondere Spezies des nach dem Schweißdrüsentypus gebauten Adenoms von teils einfach drüsigem, teils intracanaliculärem Bau. *Verf.* konnte diese Befunde auch in verschiedenen Fällen erheben; so jüngst bei einer 51jähr. Frau; die erbsengroße Geschwulst lag völlig isoliert im Corium und zeigte in ihren Drüsenformationen Zweischichtigkeit vom Schweißdrüsentypus und eine elastische Membrana

limitans. Man hüte sich vor Verwechslung mit Metastasen von Adenocarcinomen! — (An der Clitoris kann auch durch *Smegmaretention* eine geschwulstartige Verhärtung entstehen.)

Bösartige Geschwülste.

Sarcome der Vulva und vor allem der Clitoris sind selten. Es kommen u. a. derbe Spindelzellen- und relativ häufig Pigmentsarcome vor. — *Carcinome* sind weniger selten und gehen vom Plattenepithel der Oberfläche (relativ oft auf dem Boden der Leukoplakie, s. S. 1045) oder von drüsigen Teilen aus. Am häufigsten sind sie an der Clitoris und den Nympholabialfalten, bilden entweder alsbald verjauchende, oft sehr ausgedehnte Ulcera oder papilläre oder knollige, molluskenartige Gewächse. — (*Lit.* im Anhang).

Carcinome sind hier oft *ganz besonders bösartig* (*Küstner*), befallen dann bald die *Leistendrüsen*, und es treten sehr schnell lokale *Recidive* auf. Doch hat *Verf.* auch Fälle gesehen, deren Krankheitsdauer trotz mehrfacher Recidive 6, ja, in einem Fall mehr als 16 Jahre betrug (vgl. auch *Teller*); in ersterem Fall sah *Verf.* bei einer nur 26jähr. Frau das 3. Recidiv (Leistengegend), nachdem vor 6 Jahren ein Carcinoma vulvae entfernt und vor 4 Jahren die krebsigen Leistendrüsen ausgeräumt worden waren. — Mitunter kommt ein krebsiges sog. *Abklatschulcus* auf einer gegenüberliegenden Stelle vor; diese, sowie *Metastasen*, die bei einem Uteruskrebs spontan auf der Vagina und Vulva vorkommen, hat man wohl meist mit Unrecht als *Impfmetastasen* bezeichnet (vgl. S. 1030 u. 1047); sie entstehen vielmehr auf dem Blut- oder Lymphweg und liegen zunächst subepithelial.

Metastatische Tumoren sind sonst selten (Lit. bei *Gräfenberg*).

5. Cystenbildungen der Vulva.

a) *Retentionscystchen in den Talgdrüsen* nennt man *Milium* und Grutum oder *Comedonen* der Vulva, größere b) *Atherome*. c) Seltener sind *Dermoidcysten*. d) Zu (falschen) Cysten *umgewandelte Hämatome* sieht man in den großen Labien. e) Cysten, die aus dilatierten, abgeschnürten Stücken des *Canalis Nuckii* hervorgehen oder *Hydrocelen des Canalis Nuckii*. (*Über Hydrocele muliebris* vgl. *Föderl.*) f) Cystische *Adenofibrome* oder *Adenofibromyome* des Lig. rot., die auf Urnierenkeime zurückzuführen sind (s. S. 1018). g) *Cystische Lymphangiome* kommen an den gr. Labien vor. h) *Cysten der Bartholinschen Drüsen* s. S. 1048. i) *Pick* (Lit.) beschrieb ein gestieltes Adenocystoma papilliferum polyposum, das er auf *entodermale Epithelverlagerung aus dem Sinus urogenitalis* zurückführt.

6. Veränderungen der Bartholinschen Drüsen.

Diese bohnengroßen Schleimdrüsen (Glandulae vestibulares majores) münden mit stecknadelstichgroßen Ausführungsöffnungen beiderseits vor dem Hymen in das Vestibulum aus. Sie sind die Analoga der Glandulae bulbourethrales (Cowpersche Drüsen) des Mannes (S. 899).

Die wichtigste Erkrankung derselben ist die *Bartholinitis*. Sie ist einfach-katarrhalischer oder eitriger Natur und tritt in letzterem Fall meist infolge von **Gonorrhoe** auf. Entweder beschränkt sie sich auf einen Ausführungsgang, oder sie betrifft die Drüse selbst; es kommt dann zu einer Eiteransammlung in der Drüse oder häufig auch zu Vereiterung derselben (*Abscess*).

Dabei bildet sich eine Anschwellung in der Basis (der angewachsenen Fläche) des unteren Teils der großen Schamlippe und eine Vortreibung an deren medianer Fläche. Die Teile werden ödematös und röten sich. Der Prozeß kann jahrelang stationär bleiben. In anderen Fällen bricht der *Eiter nach außen* und zuweilen auch gegen das *Rectum* und in dasselbe durch (s. S. 540). Die gonorrhoische Bartholinitis entsteht primär oder, was häufiger ist, sekundär bei Vulvovaginitis, Endometritis, Urethritis gonorrhoica. — *Colombini* fand Gonorrhoe in $^2/_3$ der Fälle von Bartholinitis.

Der Vereiterung der Drüse selbst kann bei Verschluß des Ausführungsganges die Bildung einer **Cyste** folgen, die schleimig wässeriges Sekret enthält und eine *erhebliche* Größe erreichen kann. Es gibt auch *einfache Retentionscysten*, meist von geringer Größe, die u. a. im Gefolge von *Narben* nach Geburtsverletzungen entstehen können (*Küstner*). **Chronische produktive Entzündungen** können fast zu völligem *Schwund* der Drüse führen. — Auch **Krebs** kann selten einmal von den B. Drüsen ausgehen; dabei kann ein tiefer Krebskrater entstehen (s. *Mackenroth*, *Chaboux*, *Graham*, *Pape*, der einen Fall einer 91jähr. Frau beobachtete). Einen Hornkrebs des Gangsystems der Drüse beschrieb *Sitzenfrey*.

VI. Der schwangere und der puerperale Uterus und das Ei.

A. Die Umwandlung des Uterus in der Gravidität. Decidua.

Mit dem Eintritt des befruchteten Eies in die Gebärmutter beginnt hier eine *Wucherung der Muskulatur* (Vermehrung und Vergrößerung der Muskelfasern), eine mächtigere Entwicklung des Blutgefäßapparates, sowie eine *Wucherung der Schleimhaut*, welche die *Membranae deciduae* liefert, die mit dem Chorion in innige Beziehung treten.

Von der *Cervix* nimmt das obere $^1/_3$, welches zum unteren Uterinsegment ausgereckt wird, regelmäßig an der decidualen Umwandlung teil, der rein cervicale Teil (unteren $^2/_3$) partizipiert nur gelegentlich (*Hohmeyer*, *Aschoff*; vgl. auch *Blumberg*). Man hat das obere mit Corpusmucosa ausgekleidete $^1/_3$ im Gegensatz zu *Corpus* und *Cervix* früher als Übergangszone, jüngst auch als *Isthmus* oder *Isthmussegment* (*Aschoff*) bezeichnet. Andere halten diese Dreiteilung nicht für nötig (z. B. *Skutsch*, *Zweifel*). S. auch *Barbour*.

Man unterscheidet drei Abschnitte der **Decidua.** a) Die **D. vera:** sie kleidet die Wand der freien Innenfläche der Uterushöhle aus; b) die **D. reflexa** (s. *capsularis*); sie hüllt das Ei ein und entsteht nach der älteren Ansicht dadurch, daß die D. vera vom Rand der Haftstelle des Eies über die Oberfläche des Eies herüberwächst; die neuere Ansicht, wonach sie den intervillösen Blutraum von der Uterushöhle abschließt, siehe S. 1050 bei Eieinbettung; c) die **D. serotina** (*basalis*) entspricht den Stellen des Endometriums, *wo das Ei haftet*, und an welchen dessen Zotten die früheste und festeste Verbindung mit den mütterlichen Geweben eingehen. — Vom 6. Monat ab *sind Reflexa* und *Vera* so dicht *verwachsen*, daß sie sich nur auf kurze Strecken voneinander lösen lassen.

Histologie der Decidua: An den Veränderungen, welche die Mucosa bei der decidualen Umwandlung eingeht, sind alle ihre Bestandteile beteiligt. Im 4. Monat ist die Decidua am dicksten, bis 1 cm dick. Die *Drüsen* verlängern sich und buchten sich aus. *Das Oberflächen- und Drüsenepithel* (*mit Ausnahme desjenigen der Drüsenfundi*) *wird niedriger*; man sieht alle Übergänge von kubischen bis zu endothelartig *platten* Zellen, so daß man die Drüsen hier und da sogar mit Lymphgefäßen verwechseln könnte. Das Flimmerepithel schwindet. — Die rundlichen und spindeligen *Zellen des interglandulären Gewebes* werden zu großen, protoplasmareichen, epithelähnlichen, spindeligen oder polygonalen Zellen, den sog. **Deciduazellen.** Drüsenepithelien und Stroma enthalten in den ersten Schwangerschaftswochen ganz enorme Mengen von *Glykogen* (*Marchand*), was besonders auch darum interessant ist, da man die Bildung der Decidua gewissermaßen als Fortsetzung des prämenstruellen Zustandes der Mucosa (s. S. 995) ansieht und bei diesem auch so viel Glykogen auftritt (s. *Wegelin*). (Nach *Uleško-Stroganoff* bestände das großzellige deciduale Gewebe zum Teil aus epithelioiden Zellen, die durch Hypertrophie und Hyperplasie der fixen Bindegewebszellen hervorgehen, hauptsächlich aber aus sich intensiv vermehrenden Mononucleären (Lymphocyten), die schon in der Mucosa vorhanden waren oder in sie einwanderten. Die Zellen sollen zum Schutz des Organismus phagocytäre Eigenschaften besitzen.) — Man kann (nach *Langhans*) **an der Decidua vera 3 Schichten** unterscheiden: a) *Die innere Schicht* **(kompakte Zellschicht),** eiwärts gelegen, zeigt die stärkste Wucherung des Zwischengewebes, das, von den Blutgefäßen abgesehen, fast

ausschließlich aus Deciduazellen besteht; sie enthält die Drüsenmündungen und die diesen zunächst gelegenen Drüsenabschnitte von geradem (annähernd *senkrecht zur Oberfläche* gerichtetem) Verlauf, oft mit engem Lumen. Die Mündungen sind weiter auseinandergerückt und trichterförmig eingezogen. b) *Die mittlere Schicht* **(kavernöse, ampulläre,** *alveoläre* oder **spongiöse Drüsenschicht),** muskelwärts gelegen, enthält Drüsen, welche buchtige, weite, flach ausgebreitete, annähernd *parallel zur Oberfläche* gerichtete Maschen bilden und mit niedrigem bis plattem Epithel ausgekleidet sind; auch sieht man einzelne gequollene, verschleimte und verfettete Epithelien. Das Zwischengewebe ist spärlich; hier und da bildet es nur dünne Septen zwischen den Drüsenräumen. c) *Die innerste Schicht*, an die Muscularis angrenzend, enthält in *kompakter* Grundsubstanz die *Drüsenfundi*, deren Epithel *nicht* abgeflacht ist. — Auch hier besteht wie in der ruhenden Mucosa ein nur mit besonderen Methoden (Silberimprägnation nach *Bielschowsky*) gut nachweisbares intercelluläres Stützfasergerüst (*Hörmann*). — **Gegen Ende der Schwangerschaft** verfällt die Decidua mehr und mehr einer Nekrobiose, hauptsächlich in Form der Koagulationsnekrose. Die Zellgrenzen werden schon in den späteren Stadien der Schwangerschaft undeutlich, die Kerne unfärbbar. Fettige Degeneration spielt eine nicht konstante und untergeordnete Rolle (*G. Klein*). **Bei der Geburt** werden die Deciduaschichten getrennt. Die Trennung erfolgt meist in der übrigens sehr verschieden stark ausgebildeten kavernösen Schicht, zuweilen jedoch höher oder tiefer (s. *Baisch*). Von den stehen gebliebenen blinden Enden der Drüsen und den Resten des Zwischengewebes nahe der lose, faserig geschichteten Muscularis geht der Ersatz der neuen Schleimhaut im *Wochenbett* aus. — In der **Reflexa,** die wie die **Serotina** im allgemeinen ähnlich wie die Vera gebaut ist, haben die Drüsenräume eine mehr schräge oder der Oberfläche parallele Richtung. Gegen den 5. Monat ist die Reflexa unter dem dehnenden Einfluß der Frucht so verdünnt, daß Drüsen und Blutgefäße schwinden; die Vera besorgt dann die Ernährung der mit ihr fast ganz verschmolzenen dünnen, membranösen Reflexa.

Die *Membranae deciduae* bilden den *mütterlichen Anteil* der Eihäute.

Deciduale Knötchen finden sich sehr oft auf dem Peritoneum (s. S. 557) und auch stets im *Ovarium*. (Histolog. Besonderheiten von anderen Organen, so Vagina, Blase, selbst Larynxmucosa (?), während der Gravidität s. *Hofbauer*.)

Über Ursache der Deciduabildung s. Theorie und Experimente von *Leo Loeb*, der den Einfluß einer chemischen Substanz des *Corpus luteum* für wesentlich hält.

B. Die Eihüllen des Fötus, Amnion und Chorion. Placenta.

Vergleichende Anatomie und Entwicklungsgeschichte u. Lit. s. bei *O. Grosser*.

Der Embryo liegt in einer mit Fruchtwasser, *Liquor amnii*, gefüllten Höhle, deren Wand aus zwei leicht von einander löslichen Häuten besteht; die innere ist das *Amnion* (Amnionsack), die äußere das *Chorion*.

Das **Amnion** (Schafhaut) ist eine außerordentlich zarte, durchsichtige Bindegewebshaut, von einer einfachen Lage von Pflasterepithel (über dessen sekretorische Tätigkeit vgl. *Mandl*) ausgekleidet, welche sich von der Innenfläche der Placenta als *Überzug auf den Nabelstrang* fortsetzt. Am *Nabel* der Frucht geht die Epithellage in die Epidermis, das Bindegewebe in die Cutis des Fötus über.

Außen an das Amnion grenzt das **Chorion** (Zottenhaut), die äußere, gleichfalls durchsichtige Hülle, welche aus einer gefäßführenden Bindegewebsschicht (Endochorion) besteht und außen von Epithel bedeckt ist. Das Endochorion gelangt mit der Allantois durch den Bauchstiel an die äußere Umhüllung des Eies heran. Das Chorion ist anfangs außen allenthalben von Zotten bedeckt (*Chorion frondosum*); jede Zotte ist von einem erst mehrschichtigen, später einfachen Epithel überzogen, enthält in ihrem bindegewebigen Stocke ein Endästchen der Arteria umbilicalis, das dann in eine kleine Vene umbiegt. — Wir müssen hier in der Entwicklungsgeschichte etwas zurückgreifen und die **Eieinbettung** näher betrachten. Für das Meerschweinchen sind wir darüber genau unterrichtet (Graf *Spee*), Für den Menschen liegen noch

wenige entscheidende Untersuchungen vor, u. a. die von *H. Peters*, *Jung* (Lit.), *Bryce* u. *Teacher*, *Strahl* u. *Beneke*. Danach gestaltet sich der Vorgang so, *daß sich das Ei in die oberflächlichen Schichten der Mucosa einsenkt.* Das Uterinepithel geht zugrunde, wo es mit dem Ei in Berührung kommt. Die Lücke, welche den Weg des eingedrungenen Eies markiert, wird dann durch eine Verschlußmasse (Gewebspilz oder Blutpfropf, *Peters*) gegen die Uterushöhle abgeschlossen; diese dünne Decke ist die *Reflexa.* Sie wird mehr und mehr gedehnt, wenn das Ei sich vergrößert, und verschmilzt völlig mit der Eihülle, und die Zotten bilden sich hier ganz zurück. (Abbildungen s. u. a. bei *O. Grosser.*)

Das Epithel der Zotten: Chorion und Zotten besitzen, wie Untersuchungen an sehr frühen Stadien von Tierplacenten und an sehr jungen menschlichen Eiern lehren (*Langhans*, *Strahl* u. a.), einen kontinuierlichen, *zweischichtigen Epithelüberzug*, und zwar eine untere Schicht heller kubischer Zellen **(Langhanssche Zellschicht),** die unbestritten fötaler Herkunft ist, und eine äußere protoplasmatische Schicht, die reich an dunkel färbbaren (chromatinreichen) Kernen ist und einen Bürstenbesatz zeigt und das **Syncytium** (die *Deckschicht*, *Bonnet*) genannt wird. Bezüglich seiner Herkunft stehen sich zwei Ansichten gegenüber; die einen halten es für mütterliches Gewebe, umgewandeltes Uterinepithel (*Langhans*, *Strahl*, *Koßmann*, *Merttens* u. a.), die anderen gleichfalls für fötalen Ursprungs (*Kölliker*, *Leopold*, *Ruge*, *Minot*, *His*, *Peters*, *Kollmann*, *Maximow*, *Graf Spee*, *Leopold*, *Bonnet*, *Jung* u. a.). Letztere Ansicht hat jetzt entschieden mehr Anhänger, und man leitet danach *beide Schichten vom primären Ektoderm* (*Trophoblast*) *der Keimblase ab. Strahl* u. *Beneke* halten aber diese Frage nach dem vorliegenden Material doch noch nicht für ganz spruchreif. (Nach *Peters*, *Siegenbeek van Heukelom* u. a., wie *Hitschmann*, *Lindenthal*, *Franz*, sind die Zotten in frühesten Zeiten noch nicht von Zellschicht und Syncytium bedeckt, sondern von der fötalen Ektoblastschale [Trophoblast]; dann folgt die Differenzierung in zwei Schichten.) Es ist wohl auszuschließen, daß die Uterindrüsen die Quelle der Deckschicht sein können (vgl. auch *Kollmann* und *Maximow*). *In späteren Stadien* wird das Epithel der Langhansschen Schicht immer flacher, ist nicht mehr als kontinuierliche Membran auf den Zotten und *an der reifen Placenta* meist nur noch in Spuren (große ovale Kerne zwischen Deckschicht und Zottenstroma, *Merttens*) nachweisbar. Man sieht nur eine *einfache*, ungleich dicke, sich auffallend stark färbende Schicht von Epithel mit gegeneinander nicht abgrenzbaren Zellen (*Syncytium*) und chromatinreichen Kernen.

Ende des zweiten Monats veröden die Zotten überall (*Ch. laeve*) mit Ausnahme vor allem derjenigen Zotten, welche innerhalb der Serotina (Decidua basalis) liegen; diese entwickeln sich mächtig und bilden den *Placenta foetalis* genannten Teil der **Placenta.** Die Bildung der Placenta, des *Atmungs- und Ernährungsorgans* (Näheres bei *Hofbauer*) *des Fötus*, erfolgt unter Beteiligung eines *mütterlichen* und eines *fötalen Anteils*; ersterer, welcher für den groben Aufbau des Kuchens maßgebend ist, wird von der Serotina, letzterer von den Chorionzotten geliefert.

Die Verbindung der Chorionzotten mit dem mütterlichen Gewebe zur Herstellung des Blutkreislaufes, der den Gas- und Stoffaustausch zwischen Fötus und Mutter vermittelt, stellte man sich früher so vor: Dort, wo Zotten an die Serotina anstoßen, entsteht eine lebhafte Wucherung der Zellschicht; es bilden sich Zellknospen, welche später teilweise ein mesodermales Stroma erhalten. Die Zellen wandern in die Schleimhaut ein (vgl. S. 1052) und breiten sich zum Teil an der Oberfläche der Serotina aus. Das Uterusepithel, welches alsbald eine syncytiale Umwandlung erfährt (die es auch bei der extrauterinen Gravidität zeigt, s. S. 985), wird bei dem Vordringen der Zellen und der von ihnen bedeckten Zotten verdrängt und geht dort unter. Die in die Schleimhaut eindringenden Zotten arrodieren serotinale Blutgefäße, und es ergießt sich Blut in einen Raum, **intervillöser Raum,** der zunächst einen Spalt zwischen Eiblase und Serotinaoberfläche resp. zwischen kindlichem und mütterlichem Gewebe darstellt, und durch den die Zotten vom Ei zum mütterlichen Gewebe ziehen. — Mit der Ausbildung des intervillösen Raumes erfolgt eine gewisse Abgrenzung des fötalen und mütterlichen Gewebes, wobei die Grenzschicht in den *Nitabuch*schen *Fibrinstreifen* verwandelt wird, in welchem

mütterliche und fötale Grenzzellen untergehen. — Später entstehen dann mehr und mehr *Zottenbäume, die in den intervillösen Raum eintauchen*, während dagegen ein anderer Teil der Zotten, der als breite Stämme vom Chorion abgeht, sich als eine große Zahl sog. *Stamm-* oder *Haftzotten* darstellt, die an der Serotina inserieren. Indem sich arterielles Blut durch Lücken in jenen Raum ergießt, während es durch andere Lücken in Venen ausfließt, entsteht der sog. **intervillöse Kreislauf;** das mütterliche Blut strömt also *extravaskulär* und umspült die Zotten unmittelbar. Arterien und Venen hängen nur durch ein System anastomosierender Lücken zusammen, welche ganz und gar von den fötalen Zotten begrenzt werden (vgl. *Kollmann*).

Im Gegensatz hierzu stellt sich der **intervillöse Kreislauf** nach *Peters, Siegenbeek van Heukelom* u. a. so dar, daß die dem mütterlichen Gewebe direkt anliegende choriale Ektoblastschale (Trophoblast) durch ihre arrodierende Wirkung *materne Blutkapillaren eröffnet*. Das eindringende Blut schafft dann Bluträume, *Lakunen* in der Tropho- oder fötalen Ektoblastschale, die also ringsum von fötalem Gewebe umschlossen sind. (*Jung* ist der Ansicht, daß die Räume beim ersten Hervorsprießen der Zotten ausgespart werden.) Zwischen den Lakunen bleiben *Zellsäulen* stehen (Mitosen, *Jung*), und in diese hinein wächst sekundär (*Peters, Jung*) von der Keimblase das Mesoblast mit seinen Gefäßen. So entsteht eine *Primordialzotte*; später bilden sich Verästelungen der Zotten, die auch in den blutführenden Raum eintauchen. — *Duval* läßt die mütterlichen Gefäße in die Ektoblastwucherung der kindlichen Zotten eindringen, die Gefäße erweitern sich zu Bluträumen, und infolgedessen liegen die Zotten allmählich gleichsam frei im mütterlichen Blut resp. in mütterlichen Gefäßen. Es liegt nahe, wenn man diese Auffassung acceptiert, das Syncytium für mütterliches Endothel zu halten (*Pfannenstiel*). Die von einigen angenommene ‚Endothelmembran' auf dem zweischichtigen Zottenüberzug (*Merttens, Keibel, Langhans*) wird von den meisten und noch letzthin von *Paladino, Kollmann, Maximow* und *Jung* entschieden geleugnet.

Die (fötale) glatte *Innenfläche* der Placenta wird vom Amnion bedeckt. An der geborenen Placenta bildet die *Serotina* außen eine rauhe, etwa 2 mm dicke Schicht, die *Basalplatte* (*Winkler*), von welcher keilförmige Septen (*Deciduakeile*) ausgehen, welche den Kuchen in Lappen (*Kotyledonen*) trennen und dicht am Chorion als *Schlußplatte* (*Winkler*) miteinander zusammenhängen. Am *Rand* der Placenta, wo Basal- und Schlußplatte zusammenstoßen, ist ein *Wulst*. In der mittleren Schicht der Placenta wird das deciduale Gewebe durch die **intervillösen Bluträume** bis auf kleine Inseln auseinander gedrängt. Diese Bluträume bilden ein von der Aorta resp. von der A. uterina aus injizierbares (*Waldeyer, Bumm*) weites Höhlensystem, welches zwischen *utero-placentaren Arterien und Venen* eingeschaltet ist. Die aus den intervillösen Bluträumen ausmündenden utero-placentaren Venen bilden ein der decidualen Fläche der Placenta fast parallel laufendes Netz, entleeren sich zum Teil auch nach dem Rand der Placenta hin in einen ringförmigen venösen Sinus (Randvene) und senken sich in die dünnwandigen *Venensinus der muskulären Gebärmutterwand* ein.

Bei der *Lösung der Placenta und der Eihäute* erfolgt in der Norm eine Trennung in der *cavernösen* Schicht der Decidua (vgl. S. 1049). Ein Teil derselben geht mit der Placenta ab und bedeckt an derselben als dünne Schicht die Zotten und intervillösen Räume; ein anderer Teil bleibt mit den angerissenen utero-placentaren Gefäßen im Uterus zurück. Die Fundi der Uterusdrüsen bleiben im Uterus zurück, auch an der Placentarstelle (*Leopold*).

Ein abnorm starkes Festhaften der Placenta, **Placenta accreta,** käme nach *Baisch* durch eine abnormale Insertion in einem gesunden oder in einem bindegewebig entarteten, metritischen Uterus zustande. Nach *Wegelin* wäre die Mucosa atrophisch, und so könne das Chorion alsbald tief in die Muscularis eindringen. — Ebenso strittig ist die Lehre über die rein geburtshülfliches Interesse bietende **Placenta praevia** (s. *Aschoff*, der Pl. praev. simplex und isthmica unterscheidet, je nachdem die Plac. zum geringen Teil oder ganz im Isthmus, s. S. 1048, inseriere. Nach *Zweifel* inseriert sie nur im Corpus; s. auch *Bayer, Jolly*).

Besonders in den ersten Monaten der Gravidität findet ein *Einwandern sehr zahlreicher fötaler Zellen* in die mütterliche Mucosa und Muskulatur statt, und es wandern diese chorialen Zellen besonders auch in das Venensystem ein, dringen unter das Endothel und brechen in's Lumen durch. (Man nennt sie auch serotinale oder choriale sog. Wanderzellen, *Marchand*; andere halten das Gros dieser Zellen dagegen für eine deciduale Reaktion des *mütterlichen* Gewebes, *Pinto*, *Fellner* u. a.; Lit. bei *R. Meyer*, der zwar die choriale Natur der vielförmigen Zellen, aber nicht ihre Wanderungsfähigkeit, sondern nur ein Eindringen durch fortgesetztes Zellwachstum anerkennt.) Nach *Pels Leusden* ist diese Einwanderung im 3.—6. Monat am reichlichsten. Die Gestalt der Zellen wird dabei in sehr wechselnder Weise verändert; manche werden zu vielkernigen, unscharf konturierten *Riesenzellen*. Aber nicht nur *einzelne Zellen*, sondern auch ganze *Zellbalken*, manche mit *syncytialen*, riesenzellartigen Knospen, ja sogar *Zotten* können bei normaler Gravidität *in die Venen* eindringen und besonders bei langdauernden Geburten abgelöst und *durch den Blutstrom fortgeführt* werden (*Schmorl*). Ja, nach *Poten* fehlt diese *Deportation* (*Veit*) von Chorionzotten wahrscheinlich bei keiner Schwangerschaft (vgl. auch *Hitschmann*). Normale deportierte Zotten und verschleppte einzelne Zellen gehen symptomlos zugrunde. Hierbei ist an die auflösende Wirkung von *Cytolysinen* im Sinne *Ehrlich*'s zu denken*). Nach der Geburt schwinden die Riesenzellen in der Uterusmuskulatur in 8 Tagen oder persistieren wochenlang, degenerieren aber hyalin. (Wuchern diese Zellen jedoch noch längere Zeit nach der Geburt in lebhafter Weise, so ist das eine Indikation zur Uterusexstirpation — vgl. malignes Chorionepitheliom S. 1070). — Eine Bedeutung für die regenerative Neubildung des Uterinepithels, welche *Pels Leusden* den riesenzelligen syncytialen Epithelabkömmlingen zuweisen wollte, haben andere nicht bestätigen können (vgl. *Aschoff*). Ihre Bedeutung ist noch unaufgeklärt. — Diese sog. *Placentarriesenzellen*, die also histogenetisch einheitlich sind, werden auch bei der *Puerperaleklampsie* in den Lungen (Kapillaren und kleinen Arterien) gefunden (*Schmorl*, *Lubarsch* u. a.). Eine besondere Bedeutung besitzen sie hier aber wohl nicht (*Pels Leusden*). Die krampfhaften Erschütterungen des Körpers, welche das Loslösen der Zellen unterstützen, kommen dabei wohl auch in Betracht. — Gelegentlich werden auch *deciduale Riesenzellen* beobachtet (s. *W. H. Schultze*, *Oberndorfer*). — (Über Knochenmarkriesenzellen-Embolie s. S. 249.)

C. Der puerperale Uterus.

Die Innenfläche des frisch entbundenen Uterus ist von einer blaurötlichen oder gelblichen Deciduaschicht ausgekleidet. Die Innenfläche ist fetzig und mit Vertiefungen versehen, welche den aufgerissenen Räumen der Decidua ampullaris (s. S. 1049) entsprechen, innerhalb welcher die Trennung bei der Placentarlösung meist erfolgt. Eine Bedeckung mit Oberflächenepithel fehlt, und die epithellose Decidua ist eine richtige *Wundfläche*. Diese *sondert die Lochien ab* und reinigt sich durch *Abstoßung der fetzigen Deciduamassen*, welche nekrotisch oder fettig untergehen und mit den Lochien abgehen. Auch findet Emigration zahlreicher Leukocyten statt, welche sich den Gewebstrümmern und der Lochialflüssigkeit beimengen. Die *Uteruslochien* sind in der *Norm* zunächst *keimfrei*, die Scheidenlochien sind keimhaltig (näheres s. S. 1073). Die Wundheilung, welche in einem *vollständigen Ersatz der Schleimhaut* besteht, geht *von den spindeligen Zellen des Zwischengewebes, den Blutgefäßen und den Fundi der Drüsen der*

*) Nach *Ehrlich*'s Theorie hat der Organismus die Fähigkeit, gegen fremde Zellen und Zellprodukte *Antikörper*, sog. *Cytolysine*, Heterolysine, zu bilden. *Veit* hat die gegen deportierte Zellen und Zellprodukte im Blut Schwangerer gerichteten Antikörper als *Syncytiolysine* bezeichnet (vgl. *Wormser*, Lit.). Man vermutet, daß dann, wenn eine solche Wirkung auf die deportierten Zellen ausbleibt, die Bedingungen zu einem rapiden Weiterwachstum, d. h. zur Bildung einer malignen Geschwulst (*Syncytiom = malignes Chorionepitheliom*), gegeben seien (vgl. *Schmauch*, der recht optimistisch sogar eine Bekämpfung auf dem Wege der Immunisierung für aussichtsvoll erklärte).

wuchernden tieferen Schleimhautlagen aus. Von den *Drüsenepithelien* aus entstehen neue Drüsenschläuche sowie auch ein neues Oberflächenepithel. Das ist meist in 3 Wochen vollendet (*Wormser*, Lit.).

Die *Placentarstelle* wölbt sich im ganzen in das Uteruscavum *plateauartig* hinein, und an ihr sind die zum Teil bereits *vor* der Geburt thrombosierten Venensinus (der Serotina und der anliegenden Muskulatur) und die Stümpfe der dünnwandigen utero-placentaren Gefäße zu sehen; das serotinale Gewebe ist blutig. Die Hauptmasse der Sinus thrombosiert erst *nach* der Geburt. Die Thromben werden dann organisiert, wodurch die Gefäße veröden, die Vorwölbungen verschwinden; nach einigen Monaten ist die Placentarstelle nicht mehr zu erkennen. Nach *Frankl* u. *Stolper* (Lit.) spielt die Hauptrolle beim *Blutgefäßverschluß nach der Geburt* eine in der Gravidität präparierte deciduale Umwandlung der Gefäßwände, als deren Resultat am Ende der Schwangerschaft bindegewebige, in's Lumen des Gefäßes ragende Polster resultieren, welche die Gefäße klappenartig verengern (gleiche Veränderungen kennt man auch an den Nabelschnurgefäßen, s. S. 73). Dadurch wird natürlich der thrombotisch-organisatorische Verschluß wesentlich unterstützt. — Über anat. Grundlagen der *Postpartumblutungen* s. *Labhardt*, Lit.

Von der Involution der **Muskulatur des puerperalen Uterus** war S. 1010 bereits die Rede. Das Gewicht wird von 1 kg auf circa 100 g reduziert. Es mag erwähnt werden, daß nach *Sänger* die Muskelfasern, welche der Verfettung verfallen, dabei nicht total untergehen, sondern sich unter Resorption der körnigen Masse nur verkleinern, atrophieren, wobei die Kerne sich erhalten und für die Zukunft aufbewahrt bleiben; es kann dann ein Wiederaufbau der Muscularis von ihnen ausgehen. Das in der Gravidität in den Muskelfasern und Gefäßen enthaltene Glykogen schwindet im Puerperium rasch (*Broers*, *Gierke*). — Höchst merkwürdig ist das von *Girode*, *Nehrkorn* und letzthin von *Hofbauer* erwähnte stellenweise Auftreten *quergestreifter* Muskelzüge im puerperalen Uterus (Metaplasie?).

1. Erkrankungen der Membranae deciduae.

Besteht eine chronische hyperplastische Endometritis (gonorrhoischen oder auch, wie man annimmt, syphilitischen Ursprungs) vor Eintritt der Gravidität, oder entwickelt sie sich erst während derselben, so entsteht eine diffuse oder knotig-polypöse Verdickung der Deciduae (*Endometritis deciduae hyperplastica diffusa* oder *polyposa* s. *tuberosa*).

Letztere kommt besonders oft bei *Lues* vor (*Virchow*). Aus gewucherten Uterindrüsen können sich gestielte Bläschen bilden, die außen an der abgelösten Vera prominieren. *Die verdickte Decidua* ist gefäßreicher, von kleinzelligen Herden, fibrösen Zügen und fibrinösen Streifen durchzogen. — Die Veränderungen werden meist erst an dem *vorzeitig geborenen Ei* konstatiert. Das **Abortivei** wird entweder im Zusammenhang *mit der ganzen Decidua als dreizipfliger Sack* ausgestoßen, oder die ganze hyperplastische *Decidua* kann im Uterus *zurückbleiben*; der ausgestoßenen Placenta fehlt dann die Deciduadecke, und nachher folgt die Ausstoßung eines dreizipfligen, dickwandigen, *leeren* Deciduasackes. — Es kann auch das *normale Ende* der *Gravidität* erreicht werden (wobei u. a. Hyperemesis gravidarum auftreten kann); in der *Placenta* findet man dann oft die sog. *Infarkte* (S. 1059), und der *Fötus* ist häufig *schlecht entwickelt*.

Eine echt entzündliche Endometritis *verhindert* entweder die *Konzeption* überhaupt oder die *genügende Einbettung des Eies*, indem sie eine innige Verwachsung von Vera und Reflexa verhindert, wodurch die serotinale Anlage schmal, stielartig wird. Tod der Frucht, Abort oder Blutmolenbildung können folgen.

Bei der **Hydrorrhoea uteri gravidi,** die sehr selten ist und meist im 3.—4. Monat beginnt, bleibt die Verwachsung zwischen Decidua vera und reflexa aus, und das von der *endometritisch erkrankten Vera* produzierte katarrhalische Sekret kann gußweise aus dem Uterus ausfließen.

Über die nach Abort zurückbleibende *‚deciduale Endometritis‘* vgl. S. 1003.

2. Erkrankungen der fötalen Eihäute.

a) Erkrankungen des Amnion.

Das *Amnion* ist die innerste, den Fötus umgebende Hülle, gewissermaßen ein Teil der Leibeswand (vgl. *Straßmann*) resp. eine Fortsetzung der Haut des Kindes, besteht aus einer Epithelial- (Ektoderm- oder Epidermis-) Schicht und lockerem Bindegewebe, welch letzteres die äußere Mesodermplatte des Körpers ist. Die *Amnionflüssigkeit* ist für den Fötus ein Schutzmittel gegen Stoß und Druck und gestattet ihm, sich ausgiebiger zu bewegen.

α) *Hydramnion* besteht, wenn die Menge des Fruchtwassers mehr als 1—1½ Liter beträgt; es kommen sogar bis 30 Liter (*Schneider*) vor.

Die *Placenta* kann dabei oft groß, schwer (selbst das Dreifache der Norm) und ödematös sein. — Die Vermehrung des Fruchtwassers kann entsprechend den Quellen des Fruchtwassers sowohl vom **Fötus** als auch **von der Mutter** ausgehen. Man findet Hydramnion einmal bei Kreislaufstörungen der *Mutter*, die mit Ödemen einhergehen und wobei eine vermehrte Transsudation von der Decidua in die Eihöhle erfolgt. Von Circulationsstörungen beim *Fötus* kommt einmal *Stauung im Gebiet der Nabelvene* (infolge Knotenbildungen, Torsionen, Stenose) in Frage, was zu lebhaften Transsudationen aus dem kindlichen Kreislauf führt, ferner Herzfehler, Stenose des Ductus Botalli, sowie Leber-, Lungenverdichtungen, wie sie bei Syphilis entstehen. Vielleicht kommt auch einer vermehrten Urinausscheidung des Fötus (s. unten Herzhypertrophie bei hydramniotischen eineiigen Zwillingen), oder entzündlichen Veränderungen des Amnions, oder auch einer mangelhaften Resorption des Fruchtwassers eine Rolle in der Ätiologie des Hydramnion zu. — Oft treten zugleich mit Hydramnion *Mißbildungen des Fötus* (Hydrocephalie, Anencephalie, Spina bifida, Pes varus, Blasenspalte, Spaltbildungen im Bereich der Mundhöhle), sowie auch *Hydrops des Fötus* auf. *Verf.* sah in einem solchen Fall bei dem 47 cm langen, cyanotisch-ödematösen Fötus genau die von *Schridde* bei angeborener allgemeiner Wassersucht erhobenen histologischen Befunde, kolossale Blutbildungsherde und Hämosiderose der Leber, Vorherrschen myeloischen Gewebes in der 30 g schweren Milz, Blutbildungsherde in den Nieren; die zugehörige Placenta wog 1500 g; Syphilis war auszuschließen. *Sitzenfrey* sah Analoges bei Zwillingen mit kongenitaler akuter Nephritis und universellem Ödem. — Eine *akute Form hochgradigsten Hydramnions* kommt in seltenen Fällen bei *eineiigen Zwillingen* (haben stets *ein* gemeinsames Chorion) vor, wobei der Uterus schon im 4. bis 5. Monat die Ausdehnung eines hochgraviden haben kann. Dabei ist nur der Eisack des einen Zwillings hydramniotisch, während der des anderen die gewöhnliche Menge von Fruchtwasser enthält. Der Fötus der hydramniotischen Seite ist stärker entwickelt, sein Herz und meist auch seine Nieren sind hypertrophisch; es besteht Stauung im Gebiet der Cava inferior, und Ascites und Anasarca können da sein. Das Hydramnion findet hier seine Erklärung wohl darin, daß die Gefäßgebiete der Placenten eineiiger Zwillinge ja anastomosieren und daß, wenn diese Anastomosen zwischen beiden Nabelschnüren ungenügend funktionieren, oder wenn dem hydramniotischen Zwilling im Gegenteil durch dieselben zuviel Blut vom anderen Zwilling her zugeführt wird, eine Überfüllung des Kreislaufs des hydramniotischen Zwillings erfolgen muß, was dann Stauung in der Nabelvene, Herzhypertrophie, vermehrte Nierensekretion (hoher Prozentgehalt an Harnstoff in der hydramniotischen Flüssigkeit, *Küstner*) zur Folge hat (vgl. *Kaltenbach*). — Lit. über Hydramnion bei *Seitz*.

β) *Abnorm geringe Menge von Fruchtwasser* in der ersten Zeit des Embryonallebens kann zu einer ungenügenden Abhebung des Amnion und zu Verwachsungen desselben mit der Körperoberfläche führen (*Simonart*). Später können diese Adhärenzen bei der Zunahme des Fruchtwassers zu *amniotischen Bändern* oder Strängen, Fäden und Schlingen ausgezogen werden; s. Fig. 625. (Andere führen diese Bänder auf Hemmungsbildungen zurück.) Diese können Ver-

wachsungen veranlassen (bes. an Fingern und Zehen, eine Form der Syndaktylie) und Glieder einschnüren oder total ablösen (Selbstamputation), auch Spaltbildungen, z. B. im Bereich des Gesichts, und wenn es sich um breite Verwachsungen handelt, Ektopie der Baucheingeweide, Umbilikalhernien, Hirnhernien verursachen (*Küstner*, *Kümmel*, *Klaussner*, *Haymann*, Lit., *Theodorow*).

Nach Graf *Spee* (Untersuchungen an Nagern; direkte Beobachtungen über die erste Entstehung der Amnionhöhle beim Menschen sind noch nicht gemacht) legt sich das Amnion als eine Flüssigkeitsansammlung in einer vorher soliden Zellmasse an. In der 4. Woche nimmt die Größe des Embryo so zu (*Minot*), daß er beinahe die ganze Höhle ausfüllt. Dann dehnt sich die Höhle durch reichliche Flüssigkeitsansammlung zu einem beträchtlichen Raum aus, liegt aber noch stellenweise dem Fötus dicht an. Es läge nun entweder die vom *Verf.* in früheren Aufl. dieses Buches geäußerte Vermutung nahe, daß bei der ersten Höhlenbildung die Simonartschen Bänder *stehen blieben* (vgl. *Bardeleben*), oder man könnte denken, daß gerade gegen Ende der 4. Woche Gelegenheit zu *Verwachsungen* infolge einer *Amnionitis* gegeben wäre (vgl. *Straßmann*), was sich der *Simonart*schen Annahme einer *sekundären* Verwachsung nähert. — Als *intraamniotische Membranen* (*Marchand*, Lit.) bezeichnet man den Fötus fest umschließende, folgenschwere, vielleicht durch Organisation einer von Blutergüssen im Chorion stammenden gerinnbaren Substanz entstandene feinfaserige Bindegewebsmembranen, unabhängig vom Amnion.

Bleibt die Menge des Liquor amnii dauernd gering, so wird die Gesamtentwicklung des Fötus beeinträchtigt. Folgen sind *schwerste Mißbildungen*, wie Sirenenbildung, Cyklopie, kongenitale Klumpfüße, Plattfuß (*Küstner*) u. a. — (**Lit.** über Fruchtwasser bei *Goenner*.)

b) Erkrankungen des Chorion.

Blasen- oder Traubenmole (*Mola hydatidosa*). Hierbei wandeln sich die Zotten des Chorions in blasige, transparente Gebilde um. Das geschieht entweder im Bereich des ganzen Chorions, welches ja ursprünglich überall Zotten trägt — und dann ist eine Placenta nicht zu erkennen, oder es wandeln sich nur die Placenta oder einzelne Kotyledonen oder, was bei Aborten nicht selten (und mit Rücksicht auf die Chorionepitheliome wichtig) ist, gar nur einzelne Zöttchen derselben zu bläschenartigen, kugeligen oder spindeligen Gebilden um, die Hirsekorn- bis Kirschgröße erreichen und vielfach durch fadenförmige, fibröse Stiele verbunden aneinander hängen, so daß das Aussehen einer Traube entsteht. Das Konvolut der Bläschen wird von einer dicken Schicht Decidua und, wenn eine solche Mole geboren wird, durch Blutgerinnsel zusammengehalten. Die Mole kann ein Gewicht von fünf Pfund und mehr erreichen.

Wenn die Entartung in *den ersten zwei Monaten* auftritt, so wandelt sich das *ganze Ei* in eine Traubenmole um, an der von einer Höhle, einem Fötus, einer Placenta nichts zu sehen ist (sterile Mole). Entarten die Zotten *später* in ausgedehntem Maße, so stirbt der Fötus ab, und man findet ihn in der Eihöhle; man erkennt die Placenta, welche partiell oder total in traubige Massen umgewandelt ist. *Meist wird die Blasenmole* im 3.—5. Monat, oft unter lebensgefährlichen Blutungen *ausgestoßen*. — Selten sind Blasenmolen der *Tube* (Lit. bei *Risel*). Die **Ätiologie** ist noch strittig. Man hat eine abnorme Beschaffenheit des Endometriums, eine *Endometritis*, beschuldigt (vgl. u. a. *Stoffel*, *Seitz*); andererseits sprechen aber Fälle von Zwillingsschwangerschaft, bei denen sich neben einer Blasenmole eine gut entwickelte Frucht findet, mehr dafür, daß eine *primäre Störung des Eies* zugrunde liegt (Lit. bei *Risel*). Theorie von *Durante* s. S. 1058. — Die *Krankheit* ist im ganzen *selten*, kommt aber relativ oft in vorgerückteren Jahren vor; sie geht meist mit Albuminurie, oft mit Nephritis und Ödemen einher. Der Uterus wächst unverhältnismäßig rasch zu ansehnlicher Größe an. Dann treten vorzeitige Blutungen und Abgang zähen Schleims auf, was wohl dadurch entsteht, daß bei dem ödema-

tösen Anschwellen immer einzelne Zotten herausgezerrt werden. Der Angabe, daß Ovarialvergrößerung eine typische Begleiterscheinung sei (*Kroemer*), widersprechen die Erfahrungen des *Verf.* (s. S. 954). — Es kommen auch Kombinationen mit *Blutmolen* vor.

Fig. 590.

Zotten einer Blasenmole mit hydropischem Stroma und starker Zellwucherung am Überzug und riesenzellartigen Syncytialknospen. 34jähr. Frau, hat 6 mal geboren. Letzte Menses vor 10 Wochen; vor 4 Wochen Einsetzen einer starken Blutung. Ausräumung förderte blasige Zotten, Blutklumpen, Deciduallappen zutage. Die Frau blieb dauernd gesund. Ganz schwache Vergr.

Was die histologische Zusammensetzung der Blasenmole betrifft, so nahm *Virchow* eine schleimige Verquellung mit Schleimgewebsvermehrung an und nannte sie *Myxoma chorii*. *Langhans* sprach sich aber gegen diese Auffassung aus, und auch *Orth* betonte bereits, daß es weder chemisch noch durch Färbung mit Methylenblau oder Thionin zu beweisen ist, daß es sich tatsächlich um Mucin handelt; die Affektion mache vielmehr den Eindruck eines *ödematösen Zustandes* (*v. Franqué* nimmt dagegen wieder eine Schleimvermehrung, eine Sekretionsanomalie der *Langhans*schen Zellschicht an). Nach den gut übereinstimmenden Untersuchungen von *F. Marchand* und von *L. Fränkel* ist die hydropische und zum Teil schleimige, im Centrum beginnende Entartung des *Stromas, die zu blasiger Auftreibung der Zotten führt*, aber nicht das Wesentliche oder Bedeutungsvolle an der Erkrankung; vielmehr beginnt die *Veränderung am Zottenepithel*, an dem sich eine lebhafte, mit Mitose einhergehende, mehr oder weniger regellose *Wucherung* zeigt, an der in erster Linie die *Langhans*sche *Zellschicht* (fötal) beteiligt ist (s. Fig. 590 u. 591). Die Wucherung kann, wie in einem *Marchand*schen Fall und in der in Fig. 590 und 591 abgebildeten Beobachtung, sehr hochgradig

sein. In anderen Fällen ist sie aber, wie *Langhans* hervorhebt, und wie auch *Verf.* öfter sah, viel unbedeutender. Sie ist aber auch an den verschiedenen Zotten von sehr wechselnder Stärke (Fig. 590). Der lebhaften Wucherung folgen *degenerative Veränderungen* der Zellmassen, an denen auch das *Syncytium*, dessen genetische Übereinstimmung mit der Zellschicht uns hier ganz besonders

Fig. 591—593.

A Detail von der in Fig. 590 abgebildeten **Blasenmole;** vom Rand einer Zotte. *a* Zottenstroma mit Zellen. *b* Langhanssche Zellen, glykogenhaltig, bei *c* stark gewuchert und vergrößert, mit Vakuolen und teilweise mit sehr großen Kernen (bei *i* fettig degeneriert, mit chromatinreichem Kern.) *d* Syncytien mit Vakuolen und großen Kernen. *e* Syncytium mit dicht gedrängten Haufen chromatinreicher Kerne. *f* rote Blutkörperchen, zum Teil zu hyalinen Massen konfluiert. *g* Leukocyten. *h* Bürstenbesatz am Syncytium. *k* Mitose einer Langhansschen Zelle, ganz dicht dabei noch zwei Zellen in Mitose.

B Stück des Syncytiums von einem Flemming-Präparat eines anderen Falles. Die Fetttröpfchen und -körnchen durch Osmiumsäure schwärzlich-braun gefärbt. Hier und da sind Kerne zu sehen; andere sind von Fett verdeckt.

C Stück von einem Zottenüberzug derselben Mole wie in A, welches bei *b* die Umwandlung der Langhansschen Schicht in Syncytium illustriert; Kerne darin noch in ziemlich regelmäßigen Abständen verteilt. Bürstenbesatz. Unter dem Syncytium folgt sofort das mesodermale Stroma (*a*) der Zotte mit seinen spindeligen Zellen.

A B C bei 283 fach. Vergr.

deutlich zu sein scheint (s. z. B. Fig. C), teilnimmt; diese bestehen in hydropischer, blasiger Quellung, vakuolärer Umwandlung mit regelloser Lagerung der Kerne. An manchen Stellen wandelt sich die Zellwucherung zu einem feinwabigen, fast kernlosen Maschenwerk um (s. Fig. 590). In den *Langhans*schen Zellen ist Glycogen, im Syncytium sind massenhafte Fetttröpfchen vorhanden (s. Fig. B). In dem bindegewebigen *Stroma* der *gefäßlosen Zotten* überwiegen *degenerative Vorgänge*; die centralen Teile verflüssigen sich, die peripheren bleiben eventuell erhalten; teilweise gehen die gequollenen Zotten unter Kernschwund auch völlig nekrotisch zugrunde.

Durante hält einen successiven Schwund der Zottencapillaren nach einer vorausgehenden *obliterierenden Wucherung* der *Endothelien* (Endocapillarite obliterante; Ursache mütterliche Toxine) für das entscheidende Moment bei der blasigen Degeneration: Die Zotte nimmt vermittelst ihrer gut erhaltenen zelligen Bedeckung weiter Substanzen aus dem mütterlichen Blut osmotisch in sich auf (Voraussetzung davon ist, daß die mütterliche Circulation nicht sistiert) und schwillt an, da eine entsprechende Absorption nach dem Fötus hin durch die Gefäßobstruktion unmöglich geworden. Die überernährte syncytiale Bekleidung wuchert nicht nur entsprechend der starken Ausdehnung der Zotten, sondern weit darüber hinaus. In einer zweiten Arbeit bezeichnet D. die Mole geradezu als *Adénome villeux*. Dieselbe Erklärung gilt auch für die sterile Mole, bei der ja fötale Gefäße in den Zotten fehlen.

Zuweilen treten auch im *Stroma* große Zellen auf (*Chaletzky*), die als eingewanderte fötale Epithelien angesprochen werden (*Neumann*). — Besonders interessant ist, daß die wuchernden, blasig gequollenen *epithelialen Zellmassen* (und zwar auch wieder hauptsächlich die vom *Langhans*schen Typus) unter Durchbrechung des Fibrinstreifens (S. 1050) *in die Decidua basalis*, ja, bis in das angrenzende Myometrium *eindringen*, und zwar im Gegensatz zum physiologischen Verhalten (S. 1052) in Fällen, wie in dem von *Marchand*, in so exzessiver Weise, daß die Zeichnung der kompakten und kavernösen Schicht der Decidua ganz zerstört sein kann, die sog. Decidualsepta fehlen, zahlreiche zu- und abführende Gefäße verlegt werden, während andere Gefäße von der eindringenden Zellwucherung eröffnet werden. *Die Zellwucherung ist im Gegensatz zur Norm von viel längerer Dauer und von viel größerer Extensität und Intensität*; doch ist dies Verhalten nicht in allen Fällen so prononciert (*Langhans-Chaletzky*).

Sehr verständlich wird dadurch das Verhalten der sog. interstitiellen **destruierenden Blasenmole,** wie sie *v. Volkmann* zuerst beschrieb (s. auch *Kauffmann*). Hier wird die Decidua von den wuchernden Zotten durchbrochen. Die Zotten wachsen in den Blutbahnen der Decidua basalis weiter, breiten sich in den Venen der Uterusmuskulatur aus und können bis unter das Peritoneum vordringen. Perforation, Peritonitis, innere oder äußere Verblutung und auch Metastasen können folgen (*Dunger* weist der d. B. eine gewisse Mittelstellung zwischen Blasenmole und Chorionepitheliom zu). — Ebenso vermitteln *Marchands* Untersuchungen besonders das Verständnis jener Fälle, wo die Blasenmole malign ist (das kann man der einzelnen Zotte nicht ansehen, sondern läßt sich nur aus ihrem destruierenden Verhalten zur Umgebung schließen — s. S. 1070), oder wo von zurückbleibenden Resten einer Blasenmole im Gebiet der Decidua serotina aus eine **destruierende epitheliale Geschwulst** entsteht. Von den hochgradigen Zellwucherungen, wie sie bei der Blasenmole vorkommen können, ist bis zur *malignen Geschwulst* kein sehr weiter Schritt mehr. Kommen doch auch ausgedehnte Zellverschleppungen in die Lungen bei Blasenmole vor, welche freilich ohne Folgen sind (nach *Dunger* heilen sie durch Bindegewebsumwandlung aus). Wir werden auf diese, jetzt **malignes Chorionepitheliom** (*L. Pick*, *Marchand*) genannte Geschwulst später noch genauer eingehen (s. S. 1067). (Lit. *Risel*, s. auch *Daels*).

Die *Placenta marginata*, bei der sich rings um den Rand der Pl. durch Einfalzung des Chorions ein weißlicher Streifen bildet, sowie die *Pl. circumvallata*, bei der sich der Rand der

Pl. umbiegt oder, wie andere beschreiben, durch Fibrinablagerungen zwischen den Blättern der miteingefalzten Reflexa wallartig erhebt, haben vorwiegend geburtshülfliches Interesse. (Lit. und Theorien der Entstehung bei *Liepmann*, *Sfameni* und besonders *R. Meyer*.)

3. Erkrankungen der Placenta.

a) **Regressive Veränderungen. Verkalkung** kommt in jeder reifen Placenta vor und betrifft wesentlich die fibrinösen Massen (*Merttens*). — **Verfettung** kommt in dem decidualen Anteil der Placenta vor. Es können kleine weiße Flecken entstehen.

b) Bei *Nephritis* der Mutter (die auch auf den Fötus übergehen kann, vgl. *Sitzenfrey*) kann *Oedem* der Placenta zugleich mit Hydrops des Fötus auftreten.

c) **Fibrinkeile** oder **Thrombosen** der mütterlichen Bluträume, sog. *weiße Infarkte* der Placenta.

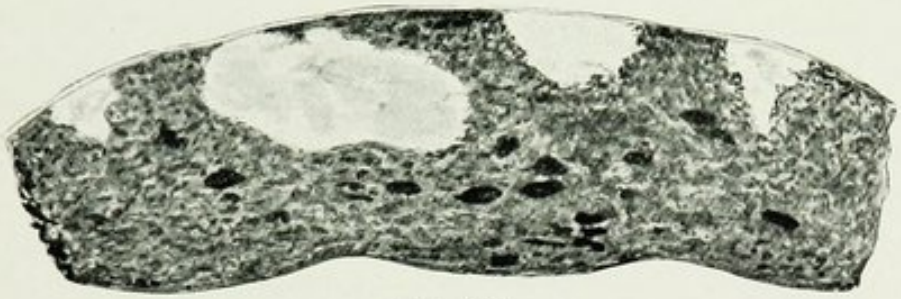

Fig. 594.
Multiple **Thrombosen, sog. weiße Infarkte der Placenta.** Nat. Gr.

Diese opaken Herde, von stärker oder schwächer rötlicher bis hellgrauer oder gelbweißer Färbung, stellen teils rundliche oder unregelmäßige Knoten, teils Keile oder derbe Platten dar (Fig. 594). Am Rande der Placenta bilden sie häufig entweder einen über das Niveau sich erhebenden derben Ring oder nehmen größere Partien ein, die oft zugleich eingesunken sind. Die Placenta kann auf das dichteste, zuweilen (einseitig bei Zwillingen) total von den weißen Infarkten durchsetzt sein. Manche centralen Abschnitte größerer Keile werden von weicheren weißrötlichen bis gelblichen (fast eiterähnlichen) Massen eingenommen.

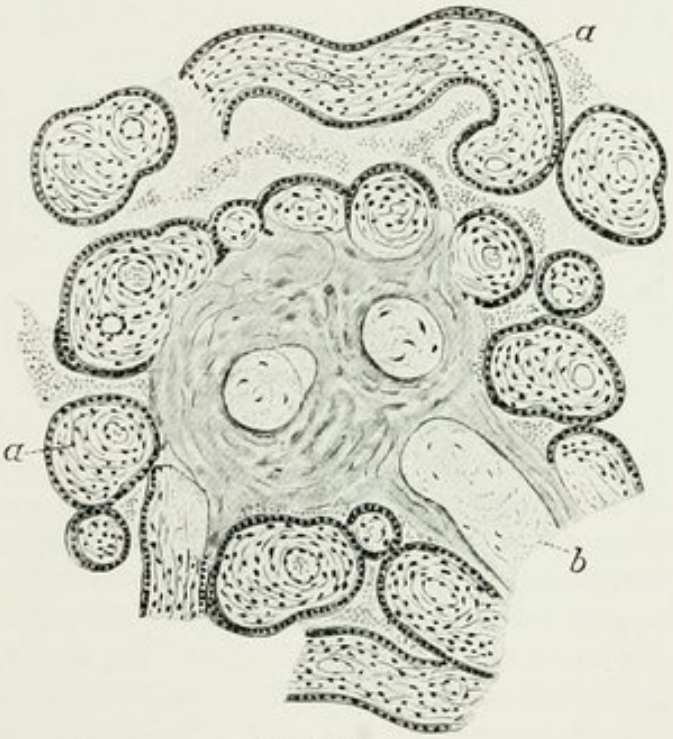

Fig. 595.
Sog. Infarkt der Placenta. *a* normale Zotten von Blut umgeben. *b* längsgetroffene, in Nekrose begriffene Zotte. Im Inneren des Bildes ein *intervillöser fibrinöser Thrombus*, innerhalb dessen außer der Zotte *b* noch 2 querdurchschnittene, nekrotische Zotten liegen. Fast überall, wo die Zotten an die Thrombusmassen angrenzen, fehlt ihnen das Epithel. Mittl. Vergr.

Mikroskopisch handelt es sich um nekrotische Herde, innerhalb deren man die *intervillösen Bluträume durch eine fibrinöse Thrombose geschlossen* findet; in dem Fibrin sind entweder fötale oder deciduale Gewebsteile oder beides eingeschlossen. Rote und weiße Blutkörperchen oder *Pigment* von Blutfarbstoff

kommen hier und da in den Herden vor. Ältere Herde können auch *Kalk* enthalten. Das *Fibrin* ist teils homogen, aber von Spalten durchzogen (kanalisiertes Fibrin, *Langhans*), teils feinfädig; an den erweichten (eiterähnlichen) Stellen ist es zu einer körnigen Detritusmasse umgewandelt. Wo *Zotten* innerhalb des Thrombus liegen oder ihn berühren, haben sie ihr Epithel mehr oder weniger völlig verloren; ihr Stroma ist hyalin degeneriert, für Kernfärbung unzugängig, trüb oder glasig, die Gefäße sind undurchgängig oder überhaupt ganz unkenntlich (Fig. 595). — Im angrenzenden decidualen Gewebe sind teils keine Veränderungen, teils Wucherungsvorgänge zu sehen, welche vielleicht eine Organisation des toten Bezirks einleiten, vielleicht aber auch primär sind und den Herd überhaupt hervorgerufen haben. (Im letzteren Fall handelt es sich dann um eine primäre Endometritis deciduae). Das *deciduale Grundgewebe* kann auch hier und da hyalin oder streifig fibrinös umgewandelt sein und nekrotische Zellen enthalten.

Kleine Infarkte sind sehr häufig und wahrscheinlich gar nicht pathologisch; die Kinder können dabei ganz gesund und kräftig sein. Zahlreiche größere Thrombosen gehen mit Verödung von größeren Gefäßgebieten Hand in Hand, infolgedessen sich der Fötus schlecht entwickelt oder gar abstirbt. Ist die Serotina diffus erkrankt, so wird die Placentarlösung erschwert.

Ätiologisch kommen vor allem *Endometritis* und *Nephritis* (*Fehling*, vgl. auch *Seitz*, *Kworostansky*) in Betracht. Sichere Beziehungen zu Syphilis sind anatomisch nicht erwiesen, doch scheinen besonders subdeciduale Thrombosen bei mütterlicher *Syphilis* vielleicht *etwas* häufiger zu sein.

Es sei bemerkt, daß sich *Fibrin normalerweise in der Placenta* bereits vom zweiten Monat an und gegen Ende der Gravidität recht reichlich findet, so an der placentaren Fläche des Chorion (*Langhans*), wo es an der reifen Placenta graue Fleckchen bildet, ferner an der placentaren Seite der Serotina, da, wo die fötale und mütterliche Decidua sich berühren (*Nitabuch*scher *Fibrinstreifen*), sowie an der Oberfläche von Zotten da, wo diesen das (gerinnungshemmende, *Eberhardt*) Syncytium fehlt. — Den *Ursprung* des Fibrins (welches ebenso wie alles, was man als hyalin in der Placenta bezeichnet, in frühen Stadien die Weigertsche Fibrinfärbung gibt, später nicht mehr, *Merttens*) erblickt man teils in einer *Degeneration* von Chorionepithel oder Deciduazellen, teils in einer *Sekretion* oder *Exkretion* von Seiten der Chorionepithelien oder aber in *thrombotischen Abscheidungen aus dem Blut*.

Ansichten über die Entstehung der sog. weißen Infarkte.

Dieselbe Verschiedenheit der Ansichten wie über das normale Fibrin in der Placenta herrscht über die *Entstehung der fibrinösen Keile*, welche vielfach sicher überhaupt nicht pathologisch sind. Von den vielen Ansichten seien einige erwähnt. Man nimmt als primär an: **a) eine Veränderung der Decidua;** die infolge von Endometritis wuchernden Deciduazellen umwachsen die Zotten und gehen selbst nachher hyalin zugrunde (*Steffeck*). **b) Erkrankungen der Gefäße der Stammzotten,** doch nicht, wie *Ackermann* früher annahm, eine Periarteriitis nodosa, sondern vorwiegend eine Endarteriitis (*Favre*, *Ackermann*), welche zu ischämischer Nekrose der Zotten und folgender Thrombenbildung in den intervillösen Räumen, also zu **anämischer Infarktbildung** führe. (Dieselben Gefäßbefunde werden von manchen mit Unrecht auch auf Syphilis bezogen.) Später nahm *Ackermann* an, daß es sich nicht um Thrombose, sondern um ein Sekretions- resp. Degenerationsprodukt des Chorionepithels resp. der Deciduazellen handele. Die Beziehung der ganz *inkonstanten arteriitischen Befunde* zur Entstehung der Fibrinkeile ist recht zweifelhaft. Interessant sind in dieser Beziehung Befunde von *Merttens*. Dieser fand bei Untersuchung von Placenten, welche längere Zeit nach dem Absterben des Fötus im Uterus retiniert wurden, und wobei alle Gewebe der Placenta selbst gut ernährt bleiben, eine *Wucherung der Intima*, die sich besonders an den *Arterien* der Stamm- und Ernährungszotten einstellte und zu Verschluß führte; in den ‚*Infarkten*', welche in solchen Placenten

gefunden wurden, fanden sich solche Gefäßveränderungen gerade *nicht*. (Dieselben Gefäßveränderungen werden von manchen als Zeichen der *Syphilis* angesehen [*Prinzing*]. Da in den Fällen von *Merttens* Lues aber ausgeschlossen war, so können sie nicht als charakteristisch für Lues gelten.) — **c)** Vielfach nimmt man jetzt eine **primäre hämatogene Thrombose** in dem intervillösen Raum an. Es ist nicht unwahrscheinlich, daß das Auftreten der Gerinnung von dem Untergang des (gerinnungshemmenden, *Eberhardt*) Zottenepithels abhängig ist. Auch die jüngste Arbeit von *Hitschmann* und *Lindenthal* faßt den Infarkt als eine *besondere Art der Thrombose* auf, zu deren Zustandekommen Verlangsamung des Blutstromes und Veränderungen des Epithels notwendig seien. Regressive Metamorphosen im Infarkt bedingen dann dessen späteres definitives Aussehen. Auch *Verf.* wendet die Bezeichnung *Thrombosen* oder *Fibrinkeile* schon seit Jahren an (s. II. Aufl. 1901). *Schickele* schlägt den Namen *Fibrinknoten* vor.

d) Infektiöse Granulationsgeschwülste der Placenta.

α) Ob in einem Falle *Syphilis der Placenta* besteht, ist oft schwer zu beurteilen, und es ist durchaus nicht immer möglich, auf Grund der histologischen Untersuchung der Placenta allein überhaupt die Diagnose auf Lues der Frucht zu stellen. Doch gibt es auch öfter Veränderungen, welche einen solchen Schluß wohl gestatten. Es ist aber stets geraten, wenn möglich vor allem die lebende oder abgestorbene Frucht (s. S. 709) und auch die Nabelschnur (S. 1063) zu untersuchen, ehe man sein Urteil abgibt. Oft sind die Placenten im Gegensatz zur elendesten Entwicklung des Fötus sehr groß, plump, schwer und häufig derber und blasser als normal.

Die *normale* Placenta eines reifen Kindes wiegt durchschnittlich etwas über 500 g, (Dicke 2,5—3, Durchmesser 16—20 cm), verhält sich zum Körpergewicht wie 1 : 6; bei Syphilis kann das Verhältnis wie 1 : 3 werden (*Rosinski*, *Mračeк*). Zottenhyperplasie und Zottenödem bedingen hierbei die Gewichts-, Volums- und Konsistenzvermehrung.

Die *mikroskopischen Befunde* sind nicht konstant. *Ernst Fränkel* beschrieb eine *Placentitis foetalis*, die in einer knolligen Anschwellung und schon makroskopisch plumpen Verdickung der Chorionzotten besteht, die er als **deformierende Granulationszellenwucherung der Placentarzotten** bezeichnet; hierbei wird der Grundstock der Zotten durch eine von den Gefäßen ausgehende zellige Wucherung eingenommen, die selbst zu Gefäßobliteration führen kann; gleichzeitig proliferiert meist das Zottenepithel. Diese Befunde wurden teils bestätigt, teils durchaus negiert (Lit. bei *Thomsen*). Auch *Rosinski* beschreibt das Bild einer diffusen Entzündung mit allseitiger Proliferation der Gewebe, und zwar Hyperplasie des Stromas, der Gefäße sowie des epithelialen Überzugs. Von den kleinsten Gefäßen soll der Prozeß ausgehen. Doch ist diese Betonung des vaskulären Ausgangs zu scharf und für viele Fälle sicher nicht zutreffend. Daß man die **zellige Zottenhyperplasie** häufiger und oft kombiniert mit Ödem der Zotten antrifft, kann auch *Verf.* bestätigen und stimmt *Thomsen* (Lit.) durchaus bei, daß man *schwere Grade dieser Veränderung wohl nur bei Syphilis* sieht. Daneben finden sich in den fötalen Häuten oft Leukocyteninfiltrate, die in Absceßbildung übergehen können. Die Placenta materna fand *Thomsen* stets frei von charakteristischen oder gar spezifischen Veränderungen. — *Mračeк* (Lit.) hält *Veränderungen der Gefäße* für noch wichtiger. Die Gefäße werden als ‚knorpelig', rigid, starrwandig geschildert, mit vielfacher Lumenverengerung bis zu völliger Obliteration. *Schwab*, der die großzellige Zottenwucherung auch anerkennt, beschreibt ebenfalls Endo- und Periarteriitis- und -phlebitis (s. auch *Franceschini*). — Auch eine hauptsächlich an der uterinen Fläche der Placenta vorkommende Gummabildung *‚Endometritis placentaris gummosa'* wurde beschrieben (*Virchow*, *E. Fränkel*). Doch mag es sich hier wohl nur um sog. Infarkte handeln, die ja bei Syphilis vielleicht häufiger wie sonst vorkommen. — Auch *Verkalkungen* können besonders reichlich sein und gerade in dem Stroma und in den Gefäßwänden der Endzotten auftreten, welche zugleich auch verfettet sein können. — *Hitschmann* und *Volk* negieren die

Spezifität aller als Placentarsyphilis beschriebenen Veränderungen. Doch muß man hier zwischen ‚spezifisch' im strengen histologischen Sinn und pathognostisch unterscheiden. Die *zellige Zottenhyperplasie* ist aber wohl sicher *pathognostisch*.

Paaschen, *Wallich* und *Levaditi* u. viele a. fanden mit Levaditis Silbermethode *Spirochäten* hauptsächlich in Zotten bei Syphilis des Fötus; *Mohn* z. B. fand sie in der Nabelschnur in 50 %, in der Nachgeburt in 70 % von Fällen mit Syphilis der Eltern, s. auch *Bab.* (Abbildung von Spirochaeten S. 801.)

β) *Tuberkulose der Placenta* ist bei akuter Miliartuberkulose oder bei Uterustuberkulose oder auch bei schwerer Lungenphthise der Mutter gar nicht selten. (*Lit.* im Anhang).

Von der Mutter aus können meist hämatogen, seltener durch direktes Übergreifen tub. Genitalveränderungen, eventuell *alle* am Aufbau der *Placenta* partizipierenden Teile infiziert werden (*Schmorl* und *Geipel*). Am häufigsten entstehen Tbb. haltige, käsige Herde intervillös in den mütterlichen Sinus; die Zotten können dabei frei bleiben oder mitergriffen werden. Auch können die Zotten selbständig erkranken, wobei Tbb. alsbald wohl durch Lücken im Zottenmantel eindringen und sich im Bindegewebsgerüst und den Gefäßen etablieren, und es bilden sich hier typische Tuberkel. *Der Fötus kann infiziert werden*; nach *Sitzenfrey* scheint diese *placentare Übertragung der Tuberkulose* weit häufiger zu sein als man bisher annahm. Das kann auch *ohne tuberkulöse Gewebsveränderungen der Placenta* geschehen, wenn während der Geburt Schädigungen der Zottengefäße eintreten, wodurch Tbb. in die intervillösen Räume gelangen (s. *Leuenberger* und auch *Novak* u. *Kanzel*). — Auch kommen rasch verkäsende Rundzelleninfiltrate, aber auch typische tuberkulöse Herde (*Sitzenfrey*) in der *Decidua basalis* (Durchbrechung des Nitabuchschen Fibrinstreifens, Übergreifen auf die intervillösen Räume, Zottentuberkulose, Zerstörung der Ansatzstellen von Haftzotten und dadurch bedingte Blutungen und Abort können folgen) sowie an der *chorialen Deckplatte* der Placenta vor. Die *Decidua vera* kann gleichfalls in dieser diffus verkäsenden Form und ohne Beteiligung der Placenta erkranken (*Schrumpf*).

Für zahlreiche *Mikroorganismen* steht der *Übertritt von der Mutter auf die Frucht* durch das Placentarfilter fest. Hier sind zu nennen: Milzbrand-, Rauschbrand-, Rotzbacillen, Spirochäten des Typhus recurrens u. der Syphilis, Bacillen des Typhus abdominalis, Pneumokokken, Staphylokokken. Der Durchtritt kann erfolgen, kann aber auch ausbleiben. Die Bedingungen für den *Übertritt* in den kindlichen Kreislauf sind *sub partu* (*Gärtner*) besonders günstig, und Placentarveränderungen, besonders Blutungen, begünstigen denselben (*Malvoz*, *Birch-Hirschfeld* u. a.).

γ) **Geschwülste der Placenta** sind selten, meist sind es Abstufungen und Übergänge von Fibrom, Myxom, Angiom (*Storch*, *Niebergall*, *Bode* und *Schmorl*, *Albert*, *Beneke* u. a.). *Dienst* (Lit.) ist der Ansicht, daß alle Placentargeschwülste *‚allantogene, myxofibröse Kapillarangiome des Chorion's'* darstellen und je nach dem Vorherrschen von Gefäßen oder Bindegewebe als *Chorioma angiomatosum* resp. *fibrosum* zu bezeichnen sind. Der *‚allantogene'* Ursprung (*Dienst*) ist aber nicht bewiesen (*Schickele*). — *Solowij* hält die sog. Placentargeschwülste für Produkte einer Placentitis, vorwiegend auf syphilitischer Basis. *Kraus*, *Seitz* (Lit.), *Pitha* (60 Fälle aus der Lit. und 3 neue), *Kermauner*, *Ravano* u. a. treten dagegen wieder für die echte Geschwulstnatur (Angiome) ein. *Schindler* faßt Stauung (durch Abknickung?) als Ursache auf. *Gräfenberg* wiederum negiert die Geschwulstnatur. *Verf.* schließt sich auf Grund der Untersuchung von 3 Fällen der Ansicht an, daß es sich um *Kapillarangiome der Zotten* handelt, wobei das Zwischengewebe, das zellreich, wie embryonales Bindegewebe oder fibrös oder schleimig sein kann, mehr oder weniger stark mitwuchert; in jenen 3 Fällen waren die Tumoren kirsch-, hühnerei- und apfelgroß, mehr oder weniger lappig, scharf abgegrenzt, mit der Chorionplatte durch gefäßführende Stiele verbunden, mit dem übrigen Placentargewebe nur lose zusammenhängend. S. ferner *Eicke*.

Subchoriale Cysten der Placenta, die zuweilen bis Kirschgröße erreichen, sind ihrer Entstehung nach strittig. Nach *Albeck* u. *E. Runge* (Lit.) sollen sie durch Erweichung gewucherter *Deciduazellen* unter der Membrana chorii entstehen und letztere halbkugelig in die Eihöhle hineinbuchten. *Blau* (Lit.) hält dagegen ihre Entstehung sowohl durch Wucherung und Degeneration von *fötalen*, dem Trophoblast entstammenden Langhansschen Zellen für erwiesen (*Brohm*, *Biland*) als auch aus *Blutergüssen* und *Verflüssigung von Infarkten*.

Sekundäre Geschwülste der Placenta. Ein Unikum sind von *Walz* beschriebene multiple Metastasen eines Oberschenkelsarcoms in die Placenta.

4. Veränderungen der Nabelschnur.

Ungewöhnliche Insertionen. *Statt der Insertio centralis* kann man eine Ins. *marginalis*, eine Ins. *velamentosa* (vgl. *v. Franqué*) oder eine Gabelung der Nabelgefäße (I. *furcata*) sehen. — **Wahre Knoten** entstehen, wenn die Frucht durch eine gekreuzte offene Schleife des Strangs schlüpft; selten führt das zum Absterben des Fötus. **Falsche Knoten** sind Anhäufungen von Whartonscher Sulze um knäuel- oder schlingenförmig verkrümmte Gefäße. Nach *Thoma* entstehen sie durch ein Zurückdrehen der bereits ausgebildeten Spiralen der Blutgefäße. (Die physiologische Spiralwindung entsteht durch Drehungen des Körpers des Fötus in der Amnionhöhle; ebenso entstehen pathologische Drehungen der Spiralen.) — **Abnorme Länge*),** bis 190 cm, abnorm reichliche und feste Windungen, Drehungen in der Längsachse **(Torsio nimia)** können durch *aktive* Bewegungen des lebenden oder absterbenden und, wie behauptet wird, auch durch *passive* Bewegung des bereits abgestorbenen Fötus entstehen. Die auf erstere Art entstandenen Windungen lassen sich schlecht redressieren, ihre Form ist eine bleibende geworden. Früchte mit Torsio nimia werden sehr häufig frühzeitig (im 4.—5. Monat) geboren und können sehr atrophisch sein. — **Umschlingungen** kommen bei langen Schnüren häufig vor. Selten wird das für den Fötus lebensgefährlich, z. B. bei mehrfacher Umschnürung des Halses. Durch Druck auf Gefäße und Nerven kann aber z. B. *Atrophie eines Armes* entstehen. **Verschlingung** *der beiden Nabelstränge* bei eineiigen *Zwillingen* (bei gemeinsamem Amnion) s. *Piltz*, Lit.; sie ist selten, Tod einer oder beider Früchte kann folgen.

Bei **Syphilis** der Frucht oder der Mutter oder beider kann, wenn auch nicht regelmäßig (etwa in der Hälfte der Fälle), an den *Gefäßen der Nabelschnur* (2 Arterien, 1 Vene) eine *Vasculitis* vorkommen, welche wesentlich in seröser, zum Teil auch fibrinöser und *leukocytärer Infiltration* der Gefäßwände (Media und Intima), eventuell auch um die Gefäße besteht, wodurch die Wände dicker werden. Doch sah *Verf.* auch Fälle mit exquisiter *Endarteriitis productiva* und Thrombose. (Auch sollen kleine Gefäßgummen vorkommen können; doch mögen hier Verwechslungen mit Nekrosen vorliegen, denen die polynukleären Zellen der Infiltrate häufig anheimfallen.) Diese an Intensität schwankenden und meist nur streckenweise an der Nabelschnur auftretenden Veränderungen sind an sich zwar ohne spezifische Charakteristika, aber da andere Infektionen für ihre Entstehung eine ganz geringfügige Rolle spielen, dennoch von Bedeutung. *Bondi* (Lit.) geht aber wohl zu weit, wenn er die Nabelschnurentzündung als *pathognostisch* für Lues bezeichnet, während man sich der Ansicht von *Thomsen*, daß *jedes Kind, dessen Eltern syphilitisch sind, selbst als syph. anzusehen* sei, *wenn jene entzündliche Veränderungen der Nabelschnur bestehen*, eher anschließen dürfte. Kalkablagerungen in den Nekrosen werden beobachtet. Die Endabschnitte, nach *Bondi* bes. der fötale, sind am häufigsten erkrankt, und die Gefäße sind nicht immer sämtlich beteiligt. Es kann Thrombose folgen. Unregelmäßige einfache Intimaverdickung ist nicht charakteristisch, sondern kommt auch normalerweise vor. — An der *Nabelvene* findet man bei macerierten Früchten oft *Verfettung und Verkalkung der Intima.* — **Tuberkulöse** Veränderungen der Nabelschnurgefäße beschrieb *Sitzenfrey.*

---

*) Normal beträgt die *Länge der Nabelschnur* circa 50 cm, entsprechend der Länge eines normal ausgetragenen Kindes. (Der *Nabelschnurabfall* erfolgt meist am 5.—6. Tage durch einen Demarkationsprozeß an der Nabelschnurbasis.)

Neubildungen sind äußerst selten. *Verf.* beschrieb ein teleangiektatisches, kleinapfelgroßes Myxosarcom der Nabelschnur, etwas vom Nabel entfernt gelegen, bei einem Neugeborenen. Einen analogen Fall, dessen Präparate *Verf.* begutachtete, berichtete *Herweg* (Lit.).

Hernia funiculi umbilicalis s. S. 471, **umbilikale Adenome** s. S. 464.

5. Veränderungen von Ei und Fötus nach dem intrauterinen Fruchttod. Abort.

a) Blut- oder Thrombenmole. — Finden nach dem in den ersten Wochen erfolgten Tod der Frucht, während das Chorion und Amnion (dank der von der anliegenden Decidua durch Osmose erfolgenden Ernährung) noch eine Zeitlang weiter wachsen, successive *Blutungen* statt, welche eine Schichtentrennung innerhalb der Decidua bedingen und das Abortivei mehr und mehr ablösen, und gerinnt dann das Blut, so entsteht eine sog. Blut- oder Thrombenmole. Die Blutungen entstehen in der Serotina, lösen die Vera teilweise ab und schieben sich zwischen Chorion und Reflexa. (Sie wölben nach *Neumann* das Chorion und Amnion gegen die Eihöhle tumorartig vor [*tuberöses* **subchoriales Hämatom**], wobei nach *Breus* allerdings erst eine divertikelartige Abhebung des weitergewachsenen Chorion und Amnion und dann Blutung eintritt, und können auch in die Eihöhle eindringen. Nach *Endelmann* [Lit.] soll es sich überhaupt nicht um Hämatome, sondern um *Blutgerinnungen* in den intervillösen Räumen handeln.) Auf dem *Durchschnitt durch die Blutmole* sieht man die *Eihöhle*, die innen mit Amnion ausgekleidet und außen mit Zotten besetzt ist, von einem *dicken Mantel* geschichteter Blutgerinnsel umgeben; der Embryo ist oft resorbiert oder nur noch in mikroskopischen Spuren vorhanden. Erfolgt der Fruchttod im 2.—3. Monat, so erhält sich ein meist erweichter Fötus. — Entfärbt sich die Blutmole bei längerem Verweilen im Uterus, so entsteht die hellere, bräunlich- bis gelbrote, derbere **Fleischmole.** Durch Kalkeinlagerung in Fleischmolen, welche lange Zeit im Uterus retiniert werden, entstehen sog. **Steinmolen** (selten). — **b)** Stirbt der Fötus in späteren Schwangerschaftsmonaten, besonders infolge von Lues der Mutter oder infolge der Unterbrechung des Placentarkreislaufs ab und bleibt er dann noch eine Zeitlang im Uterus, so werden alle Teile weich, matsch, und besonders das subcutane Gewebe ist sulzig imbibiert, von diffundiertem, gelöstem Blutfarbstoff und Fruchtwasser durchtränkt **(Foetus sanguinolentus);** früher bezeichnete man diese *erweichten* Föten fälschlich als *„totfaule Früchte"*. Die *Oberhaut* maceriert in Fetzen ab, das Gehirn zerfließt zu einem Brei, die Kopfknochen schlottern. Die serösen Höhlen enthalten rötliche Flüssigkeit. Auffallend verändert ist das *Blut*; es ist dünnflüssig, trübbraunrot und enthält meist reichlich kristallinische Bilirubinniederschläge. Durch Freiwerden von *Fettsäuren* entstehen im Bindegewebe der Organe oft von Fettkristallen gebildete Drusen und an der Oberfläche besonders der Leber gelbliche Beschläge. Das *Fruchtwasser* ist trüb, mißfarben; es ist von süßlichem, fadem Geruch. *Fäulnis findet in der geschlossenen Eihöhle nicht statt.* Eine richtige *totfaule* Frucht entsteht erst, wenn *Fäulnisbakterien* von der Scheide aus hinzugelangen. — **c)** Ein abgestorbener Fötus kann auch eintrocknen **(Mumifikation);** das ist u. a. zuweilen bei Zwillingen zu sehen, und es wird zugleich mit einem lebenden Kind sein Pärchen als Mumie geboren. Zuweilen ist der mumifizierte Fötus platt (*Foetus compressus*), papierdünn **(Foetus papyraceus).**

Unter **Abort** (Fehlgeburt) versteht man die vorzeitige Unterbrechung der Schwangerschaft, bevor die Frucht lebensfähig ist; bei der *Frühgeburt* dagegen ist die Frucht lebensfähig (von der 28. Woche an). Ein durch Fehlgeburt ausgestoßenes Ei heißt *Abortivei.*

Ein **Abortivei** besteht in den *ersten 2 Monaten* der Hauptmasse nach aus den *mütterlichen Eihüllen.* Es kann, wie erwähnt (S. 1053), ein das *Ei* enthaltender 3 zipfliger Sack ausgestoßen werden. *Vom 3. Monat ab* macht *das eigentliche Ei* die Hauptsache aus; von Wichtigkeit wird jetzt das Verhalten der Placenta. Das *Ei* kann *in toto abgehen* oder aber einreißen; dann schlüpft der Fötus zunächst heraus, und Eisack und Placenta folgen. Selten geht erst der Amnionsack ab, und Chorion und Placenta bleiben zunächst im Uterus.

Bleiben, was oft geschieht, *Reste von mütterlichen und fötalen Eihüllen zurück*, so spricht man von **unvollständigem Abort.** *Deciduafetzen* (die in den ersten 2 Monaten vorherrschen) werden oft noch wochenlang spontan ausgestoßen. In späteren Monaten bleiben *Chorionfetzen* oder große *Stücke der Placenta* oft lange zurück, unterhalten Blutungen, werden oft durch Curettement entfernt und dann zum Gegenstand der *mikroskopischen Untersuchung.*

Hier ist besonders daran zu erinnern, daß auch, ohne daß es sich um förmliche Zotten, die in der Decidua basalis stecken, zu handeln braucht, *noch monatelang fötale Zellen nachweisbar* sind, welche früher von der Zottenoberfläche in der Placentargegend *in die Schleimhaut einwanderten* (S. 1052). Diese, von den übrigen Gewebsteilen sehr differenten, recht vielgestaltigen Zellen von sehr variabler Größe sind rundlich oder eckig, spindelig oder oval, zuweilen mehrkernig. Sie charakterisieren sich durch *ihre dunklen, chromatinreichen*, vielförmigen Kerne und unterscheiden sich *deutlich von den Deciduazellen.* Sie sind *Zeugen einer vorausgegangenen Gravidität* (vgl. *Aschoff-Gaylord*). — S. auch *Placentarpolypen* (S. 1066).

Differentialdiagnostisch kommen in Betracht: a) *Dysmenorrhoea membranacea* (S. 995); jedoch gehen bei dieser *alle vier Wochen* Membranen ab. b) Abgang einer *Decidua graviditatis extrauterinae*; die Unterscheidung dieser von Dec. grav. uterinae ist an ausgestoßenen Partikelchen ganz unsicher. Auch selbst an scheinbar innen glatten und leeren und darum zunächst für Extrauteringravidität sprechenden, ausgestoßenen Säckchen muß man genau nachsuchen, ob nicht etwa an einer Stelle der Innenfläche eine kleine hügelige Verdickung besteht, die das Ei enthält. — Vgl. auch S. 1003 und S. 1048.

Die Diagnose des *Aborts*, resp. abgelaufener *früher* Gravidität, glaubte *Opitz* daraus erschließen zu können, daß man stark gewucherte, weite, buchtige Drüsen mit papillen- oder büschelförmig ins Lumen vorspringenden Epithelsprossen in größeren Bezirken der Schleimhaut auf das dichteste beieinander liegen sieht, so daß das Stroma bis auf schmale Lücken verdrängt wird, wie das in der spongiösen Schicht (s. S. 1048) normal ist; damit kontrastieren andere, der kompakten Schicht gleichende Bezirke. Die Epithelwucherungen können das Bild eines papillären Adenoms vortäuschen. Jedenfalls handelt es sich hierbei um reaktive, regenerative Vorgänge in der Schleimhaut, die über das Maß gehen, so daß man die Veränderung auch wohl direkt als *Endometritis hyperplastica nach Abort* bezeichnet hat (vgl. *Küstner*); vgl. S. 1003. Über die diagnostische Bedeutung dieser papillären Drüsenform sind die Ansichten geteilt, da die Veränderung, wenn auch selten, selbst *ohne Gravidität* vorkommt (so bei Endometritis, *Seitz*, bei der menstruellen Schwellung, *Hitschmann*), und da sie bei Abort *fehlen* kann. *Verf.* hat diese Bilder zwar auch oft unter den von *Opitz* angenommenen Voraussetzungen gesehen; dagegen sah sie *Verf.* aber in typischster Weise auch in knolligen Massen (zur Untersuchung übergeben von Dr. *Schiffer* in Breslau, Febr. 1897), welche nach einer am normalen Ende der Gravidität erfolgten glatten Entbindung wegen Blutungen im Wochenbett manuell aus dem Uterus entfernt worden waren. Einen besonderen, ausschließlich im Sinne der Diagnose eines *Aborts* oder einer *frühen* Gravidität sicher zu verwertenden Befund kann auch *Verf.* darin nicht erblicken; ebensowenig sind jene Drüsenbilder überhaupt für Schwangerschaft pathognostisch (vgl. auch *Ruge*).

6. Sog. fibrinöse oder Placentarpolypen, Hyperplasien und maligne Geschwulstbildungen, die von placentaren Resten oder Teilen ausgehen.

Nach Abort oder nach der rechtzeitigen Geburt können Reste der Eihäute und am häufigsten solche der Placenta wochen- und monatelang zurückbleiben, Blutungen unterhalten und die Rückbildung der Muskulatur stören. Das Blut kann diese Reste teilweise durchsetzen und sie als Gerinnungsmasse schalenartig überziehen und abrunden (s. Fig. 596 u. 597).

Durch successive Anlagerung von Gerinnungsmassen können sich polypöse Tumoren bis zu Faustgröße entwickeln. Man bezeichnet dieselben, weil sie in der Regel einen Kern von

Placentargewebe enthalten, als **einfache Placentarpolypen,** oder nennt sie nach dem an Masse vorherrschenden Bestandteile eventuell *Fibrinpolypen* oder *polypöse Uterushämatome.* (Auch *Schickele* betonte jüngst ihren verschiedenartigen Bau.) — Lange Zeit können sich *chorio-epitheliale Massen* darin erhalten; diese zeigen auch zuweilen eine lebhafte *Wucherung,* die zu starker *Invasion* in das mütterliche Gewebe (Uteruswand) führt. Das ist bereits eine benigne chorio-epitheliale Zellinvasion, von der aus die Möglichkeit einer malignen Geschwulstbildung denkbar ist. — Ihr Schicksal ist, wenn sie nicht operativ entfernt werden, in der Regel *spontane Ausstoßung,* zuweilen nach vorherigem gangränösem Zerfall. — (Ein Unikum ist ein Fall von *Zahn,* wo ein mutmaßlich 13 Jahre alter, einfacher, gutartiger Placentarpolyp der vorderen Wand eine perforierende gewöhnliche *Drucknekrose* der gegenüberliegenden, hinteren Wand des Uterus herbeigeführt hatte, die von Haematocele retrouterina gefolgt wurde.)

Fig. 596 u. 597.

Fig. 596. **Placentarpolyp in der rechten Uterusecke inserierend;** von einer 30 jähr. phthisischen Frau, frisch von blaß-graugelblicher Farbe. Mikroskopisch besteht der Polyp zum größten Teil aus Fibrin (Fibrinpolyp); darin sind hier und da noch nekrotische Chorionzotten zu sehen. Blutung dazwischen. Beob. d. *Verf.* in Basel.

Fig. 597. Längsschnitt durch den Polypen mit Uteruswand, in welcher er inseriert.

Beide Fig. $^5/_6$ nat. Gr.

Gehen die *reparatorischen Schleimhautwucherungen nach der Geburt über das Maß hinaus,* was besonders nach frühzeitigen Aborten anscheinend normaler Eier und nach Entfernung von Blasenmolen vorkommt, so kann eine **diffuse** oder eine **polypöse Hyperplasie** der Schleimhaut entstehen. Inseln typischen decidualen Gewebes und eventuell auch Zottenreste können in diese Wucherungen eingeschlossen sein (*Sänger, Marchand*). — Betreffs der Hyperplasien, welche durch *mangelhafte Involution* der in utero zurückgebildeten Decidua nach sehr frühen Aborten entstehen, s. S. 1003 und auch S. 1065.

Die **malignen Neubildungen,** welche meist im Anschluß an Abort oder an die rechtzeitige Geburt, aber auch schon in der Gravidität *von der Zellbekleidung*

der placentaren Chorionzotten ausgehen können, **maligne Chorionepitheliome,** sind praktisch recht wichtig. (*Lit.* bei *Risel*; s. auch *Hörmann*).

Diese *an der Placentarstelle, d. h. im Gebiet der Decidua serotina*, entstehenden Neubildungen (die sich fast in ½ aller Fälle an **Blasenmolenbildung** [S. 1055] anschlossen) stellen *höckerig-zottige*, oberflächlich an einfache Placentarpolypen erinnernde, oder *flächenartig* ausgebreitete Geschwülste an der Innenfläche des Uterus dar (Fig. 598), *welche in die Muskulatur zerstörend und unter fortgesetzter Blutung vordringen* und *auf dem Blutweg* (nach Art von Sarcomen) *metastasieren*; *Metastasen* wurden in den Lungen, der Vagina, im Gehirn, in der Leber, den Nieren, Ovarien usw. und auch in regionären Lymphdrüsen gefunden. — *Sänger* hatte die Geschwulst als *Sarcoma deciduo-cellulare* bezeichnet und auf das deciduale Gewebe als Ausgangspunkt zurückgeführt. *L. Fränkel* und vor allem *Marchand* wiesen aber nach, daß es sich um eine **epitheliale Neubildung von carcinomatösem Charakter** handelt. *Marchand* war zuerst der Ansicht, daß die *beiden Hauptzellformen*, welche in der Geschwulst auftreten können, nämlich *einmal* Zellsyncytien oder aber große Zellen, die in ihrem kompakten Protoplasma, ihren Kernen usw. (s. unten) an das Syncytium erinnern, und *zweitens* helle polyedrische Zellen vom Typus der *Langhans*schen Zellschicht — wesentlich verschieden, und zwar erstere *mütter-*

Fig. 598.

Malignes Chorionepitheliom des Uterus (⅘ nat. Gr.).

Der vorn median und oben quer aufgeschnittene dickwandige Uterus zeigt im oberen Teil eine breitbasige polypöse, auf dem Durchschnitt lamelläre Geschwulst, welche auch die aufgeblätterten Wandschichten durchsetzt. — Von einer 31jähr. Frau. Seit circa ¼ Jahr fast kontinuierlicher Blutabgang. *Metastasen*: zahlreich in beiden Lungen (s. Fig. 178), der Auswurf war *blutig*; ein über hühnereigroßer Knoten in der l. Niere, von dem aus sich ein über bleistiftdicker Geschwulstpfropf in den Stamm der Vena renalis fortsetzte. Beide Ovarien waren *cystisch*; je ein Knoten im l. Ovarium, in der Milz und im Gehirn (s. Fig. 634). Alle Knoten waren sehr bunt und von Blutlakunen durchsetzt (vgl. die Mittlg. des *Verf.* im Correspbl. f. Schweizerärzte Nr. 10, 1900).

lichen, letztere *fötalen* Ursprungs seien. Diese Trennung ist aber nach den neueren entwicklungsgeschichtlichen Untersuchungen wohl *nicht mehr haltbar*, und so vertritt *Marchand* jetzt selbst die Annahme, daß wie die beiden Schichten, welche die Chorionzotten überziehen, höchstwahrscheinlich vom *fötalen Ektoblast* abstammen (s. S. 1050), so auch die zelligen Komponenten der in Rede stehenden Geschwulst, des **malignen Chorionepithelioms,** einheitlicher *fötaler Herkunft* sind. Die beiden Zelltypen können in buntem Wechsel und in vielfachen Übergängen gemischt sein (Fig. 599); entstehen dabei zusammenhängende, unregelmäßige, vielkernige, verästelte, syncytiale Balken (mit feinkörnigen Fetteinlagerungen) und andererseits helle, kleinere, polyedrische, glykogenreiche Zellen, oft mit vielen Kernteilungen (Typus der *Langhans*schen Zellschicht), so bezeichnet man die Geschwulst als **typische Form** (*Marchand*). Wir sehen hier (wie in Fig. 599) Haufen heller, glykogenreicher, polyedrischer Zellen, die von mehr oder weniger breiten Bändern und Balken intensiv gefärbter syncytialer Massen umschlungen und durchsetzt werden. Bei der **atypischen Form** geht die eigentümliche balkige Anordnung des Chorionepithels überall oder meist verloren; man sieht nur *isolierte Zellen*, die kompakt, *stark färbbar* und *sehr unregelmäßig geformt* sind, oft *riesige Kerne haben* und *riesenzellähnlich* sind, in alledem aber noch an das Syncytium (resp. auch an serotinale Riesenzellen) erinnern, während anderseits in dem bunten Gemisch von Zellen auch solche vom Typus der *Langhans*schen Zellen vorkommen können. [*Die Verwechslung mit Riesenzellensarcom* — daher *Sarcoma deciduocellulare, Sänger* — liegt hier nah, und *Veit* plädierte bis vor kurzem, freilich fast isoliert, konsequent für die sarcomatöse Natur der Geschwulst. Jetzt hat *Veit* (Lit.) aber *Marchand*'s Ansicht akzeptiert. Andere nannten die Geschwulst malignes Deciduom (auch noch von *Winkler* gebraucht); aber zur Decidua hat die Geschwulst ja keine Beziehung. — Anhänger der chorionepithelialen Herkunft gebrauchen auch die Bezeichnung *Syncytioma malignum* (jüngst noch *Schmauch*) — Zwischen den *typischen* und *atypischen Formen* gibt es *Übergänge*.

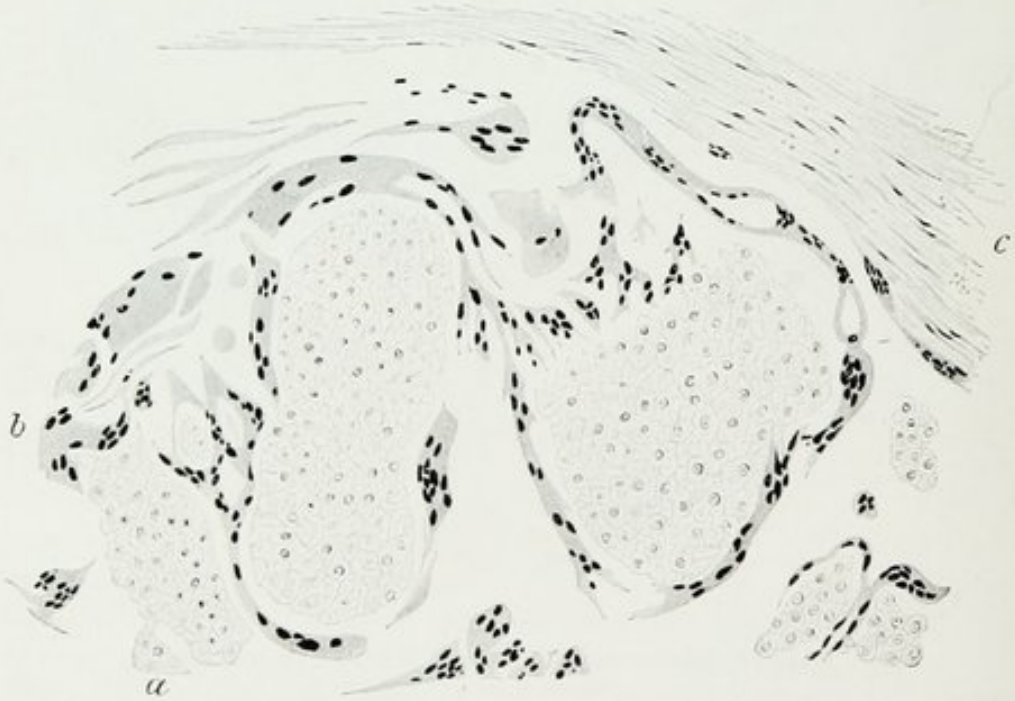

Fig. 599.

Malignes Chorionepitheliom des Uterus (*typische Form*), nach Blasenmole entstanden. Stück vom Inhalt einer Uterinvene. *a* Zellen vom Typus der Langhansschen Zellschicht. *b* syncytiale, stark färbbare Zellmassen. *c* Muskulatur des Uterus. — Von einem total exstirpierten Uterus. Vor 10 Wochen war eine Blasenmole ausgeräumt worden; seit der Zeit anhaltende Blutungen. Hochgradige Anämie. Fall aus Breslau. Mittl. Vergr.

Es ergibt sich ohne weiteres die *nahe Beziehung* des **malignen Chorionepithelioms** zu den bei der **Blasenmole** (S. 1058) besprochenen Verhältnissen. Wir haben eigentlich nur eine *Steigerung der regellosen Zottenepithelwucherung*, welche bei der Blasenmole so deutlich hervortritt und in der destruierenden Form der Blasenmole einen noch stärkeren Ausdruck findet. — Man sieht nun zwar auch in der *normalen Gravidität* Einwucherung von *Zotten* in offene Uterinvenen und eine Überschwemmung der obersten Schleimhautschichten und Durchsetzung sogar der oberflächlichen Muskelbündel mit fötalen *Zellen*, und auch Verschleppung von *Zotten* und losgelöstem *Zottenepithel in die Lungengefäße* ist dabei häufig (vgl. S. 1052), doch ist diese Wucherung eine nur beschränkte, und jene embolisierten *Zellen* gehen in der Regel *bald zugrunde* (Ausnahme s. S. 1070). Beim malignen Chorionepitheliom dagegen kommt es zu einer ausgedehnten Durchwühlung der Wand des Uterus durch eine exzessive Zellwucherung und zu zahlreichen groben Einbrüchen in Venen. Die Zellen der Geschwulst sind außerordentlich wachstumsfähig und wuchern auch selbständig und schnell weiter, wenn sie verschleppt werden. — Interessant ist es ferner, daß hier und da in der malignen Geschwulst auch wirkliche Bildung von Zotten mit weitmaschigem ödematösem Gerüst als *Anklang an die Blasenmole* auftreten kann (z. B. im Falle von *Aschoff-Apfelstedt*); man kann hier auch zuweilen von *bösartiger Blasenmole* sprechen; schon während der Gravidität können dabei Metastasen auftreten. In anderen Fällen verging eine mehrjährige (1—9 jähr.) Latenzzeit zwischen Blasenmole resp. Gravidität und manifestem Uterustumor (Lit. bei *Krösing*).

Die *Beziehungen der Geschwulst zu den* **Venen** ist eine besonders intime, und daraus erklärt sich sowohl die *sarcomähnliche Art der Ausbreitung* mit frühzeitigen zahlreichen hämatogenen Metastasen besonders in den Lungen, als auch *das durchblutete Aussehen der* von kavernösen Bluträumen, förmlichen Lakunen, durchsetzten *Geschwulstmassen*, die oft *wie ein Gemisch von frischen und alten Thromben und Blutgerinnseln* aussehn, was auch die Metastasen zeigen (Fig. 178). Oft lagern sich die Chorionepithelien außen um die Venen und brechen dann nach innen durch. Andere Venen sind von der Wucherung ganz ausgefüllt. Dazu kommen Thrombose, blutige Infiltration der Umgebung mit fortschreitender Fibringerinnung und Nekrose des Gewebes, Stase in weiteren Venenbezirken, welche der Geschwulst den *eigentümlichen hämorrhagischen Charakter* verleihen und das bunte gelbe, rot- und braungefleckte Aussehen der Schnittfläche der Knoten bedingen.

Unter den **Metastasen** sind noch solche bemerkenswert, welche durch *retrograden Transport in Vaginalvenen* in der **Vaginalwand** entstehen. Sie sind nächst den oft zu Bluthusten führenden *Lungenmetastasen* (s. Fig. 178) die häufigsten. Aber auch in den Nieren und im Gehirn (s. Fig. 634) wurden öfter Metastasen beobachtet. Die Metastasen zeigen manchmal ein Vorwiegen syncytialer Balken oder aber großzelliger Massen, die dann wie Sarcom aussehen; man kann aber auch Zellmassen vom Charakter der Zellschicht neben schönsten Syncytien sehen. — *Schmorl* berichtete zuerst über ein primäres *Chorionepitheliom der Vagina*, das sich 18 Wochen nach einer normalen Entbindung bemerkbar machte; Tod ½ Jahr darauf. Auch bei *bösartigen* sowie bei *gutartigen Blasenmolen* im Uterus und selbst nach einfachem Abort können chorionepitheliomatöse Vaginalknoten entstehen (*L. Pick* u. a. s. bei Vagina S. 1042). Heute liegen zahlreiche ähnliche Beobachtungen von **ektopischem mal. Chorionepitheliom** bei und nach Schwangerschaft *außerhalb der Eiinsertion* vor (Lit. bei *Zagorjansky-Kissel*, *Hübl*, *Risel*), wobei nach *Schmorl* und *Dunger* wahrscheinlich eine Veränderung des Eies oder der Placenta im Sinne einer Blasenmole Voraussetzung ist, da Proliferationserscheinungen nur an verschleppten Elementen von Blasenmolen, nicht aber von solchen gesunder Placenten nachweisbar waren. Dabei ist zu berücksichtigen, daß Blasenmolenbildung an nur einzelnen Zöttchen vorkommen und eventuell übersehen werden kann. Aber es existiert auch eine Beobachtung von *Walthard*, wo in der 2. Hälfte der Gravidität ohne Primärtumor im Uterus ein Vaginaltumor und eine allgemeine Chorionepitheliomatose durch Zellverschleppung zustande kamen, trotzdem die genauste mikroskopische Untersuchung der Placenta nichts Pathologisches ergab

(wobei allerdings der auch von *Veit* geäußerte Einwand erhoben werden kann, daß eben alles blasenmolenartig Veränderte aus dem Uterus in die paravaginale Vene verschleppt wurde). In einem merkwürdigen Fall von *Busse* erfolgte die maligne Geschwulstbildung vorzüglich als ein einem Parietalthrombus ähnlicher Tumor im *Herzen*, von dem Embolien bes. in das Gehirn und in viele andere Organe ausgingen. — Großes Interesse verdient die **spontane totale Rückbildung** von Vaginal- (*Langhans*, *Dunger*) u. a. Metastasen, die bei einem typischen Chorionepitheliom des Uterus entstanden. Solche *Rückbildungen* wurden bereits von *Marchand-Everke* u. a. nach unvollständiger Entfernung von Chorionepitheliomen des Uterus und von *Risel* auch an Lungenmetastasen festgestellt, und u. a. gehören die Fälle von *Fleischmann* und *Hörmann* hierher, wo das typische klinische Bild eines malignen Uterustumors mit Metastasen (in Vagina u. in dem 2. Fall auch in den Lungen) bestand und doch wider alles Erwarten völlige Genesung eintrat; s. auch Fälle von *Labhardt*, *Michel*. *v. Velits* hat eine ausgedehnte Nekrobiose bei diesen klinisch „benignen" Fällen von Chorionepitheliomen verantwortlich machen wollen; doch hat bereits *Hörmann* demgegenüber mit Recht betont, daß das makroskopische Bild der Nekrobiose zum Charakter der Chorionepitheliome überhaupt gehört. Eine Erklärung steht hier noch aus.

Für die **mikroskopische Diagnose** in vivo ergibt sich im Hinblick auf die erwähnte physiologische Zell- und Zotteneinwanderung, die Placentarpolypen und ganz besonders die Blasenmole, für das *mal. Chorionepitheliom* die Folgerung, daß man die Diagnose nur sozusagen aus dem vollen sicher stellen kann, d. h. wenn deutlich syncytiale und *Langhans*sche Zellelemente (*typische Form*) oder auch nur erstere allein (*atypische Form*) in geschlossenen Massen in den ausgekratzten Gewebsteilen vorherrschen, und zwar müssen diese Massen, ohne einen ausschließlichen Zottenbelag zu bilden, den *dominierenden Anteil* ausmachen, förmlich *kompakte Geschwulstbröckel* darstellen (vgl. auch *Krukenberg*). Am sichersten ist die Diagnose, sowohl bei einer malignen Blasenmole, als beim malignen Chorionepitheliom, wenn wir von *ausgedehnten* zusammenhängenden *Zellwucherungen* (nicht nur, was in jeder Gravidität vorkommt, von vereinzelten Zellen, oder, wie bei Placentarretention, von Massen chorialer Zellen, *Kworostansky*. *Jockers*, vgl. S. 1052 u. 1066) *durchsetzte*, *destruierte Muskulatur* (vgl. auch die übereinstimmende Ansicht von *Schickele*) oder mit polymorphen Zellmassen gefüllte Gefäße im Präparat sehen. Auch Nachweis von *Nekrosen*, *Blutungen*, *Thromben* und starker Leukocyteninfiltration spricht mit für Malignität (*R. Meyer*). *Einzelne* Stellen des Zottenüberzuges mit noch so lebhaften Zellwucherungen beweisen gar nichts für Bösartigkeit. Das illustriert sehr klar die in den Figuren 590 und 591 abgebildete, in ihrem klinischen Verlauf ganz gutartige Blasenmole. Auch der *klinische Verlauf* ist sorgfältig zu berücksichtigen, denn wie auch *Aschoff* betont, ist selbst dann, wenn die histologische Untersuchung keine bösartige Veränderung mit Sicherheit nachweist, die Möglichkeit eines malignen Chorionepithelioms nicht ausgeschlossen (vgl. auch *Polano*, *v. Franqué* und *Hörmann*, *Risel*, *Veit*, Lit.). — *Neumann* glaubte bei *bösartiger Blasenmole* und selbst bei Blasenmolen, die später malign werden, in dem Befund von syncytialen Elementen im Zottenstroma ein Kriterium der Bösartigkeit erblicken zu dürfen. Doch hat sich das nicht bestätigt, und diese Stromaveränderungen können einmal bei bösartigen Molen fehlen (*Marchand*) und anderseits zuweilen in gutartigen gefunden werden (*Pick* u. a.).

[Von *chorionepitheliomartigen* und *„blasenmolenähnlichen"* Bildungen in **Teratomen des Hodens** (*Schlagenhaufer*, *Wlassow*, *Steinhaus* u. a.) war S. 927 (s. dort Figg. u. Lit.) und von denen des **Ovariums** (*Pick*) war bereits bei den Ovarien (s. S. 975) die Rede. Wir rekapitulieren hier nur, daß, wenn man in einem Teratom mit 3 blättriger Keimanlage *chorionepitheliomartige Wucherungen* findet, diese der Ausdruck dafür sind, daß der ektodermale Komponent des Teratoms hier eben grade diese Form epithelialer Wucherung entstehen ließ. (Die „blasenmolenähnlichen" Bildungen in Teratomen wurden früher, S. 975, besprochen.) *Diese Bildungen haben aber, trotzdem sie auch aus fötalem Ektoderm hervorgehen, mit dem malignen Chorionepitheliom des Weibes, die eine selbständige Geschwulstbildung chorio-epithelialer Herkunft*

ist, nichts zu tun, sind ihnen nur formell ähnlich oder gleich. Wie *Pick* sagt, stehen Chorionepitheliome und Traubenmolen des Weibes zu ihrem Träger im Verhältnis der Descendenz, die Chorionepitheliome in Teratomen in dem der Konsanguinität. Es darf nicht unerwähnt bleiben, daß *Schlagenhaufer* aus seiner Entdeckung chorionepitheliomatöser Bildungen im *Hoden* den Schluß zieht, daß *alle Chorionepitheliome embryonalteratoide Produkte seien*, indem eine isolierte Blastomere im Embryo auch in der Gravidität den Ausgangspunkt der malignen chorionepitheliomatösen Bildung abgebe. Doch ist, wie *Steinhaus* bemerkt, sowohl die Entwicklung der Chorionepitheliome vom Epithel der Zotten einwandsfrei nachgewiesen, als auch der Umstand, daß die Entwicklung der Geschwulst nicht im kindlichen, sondern im mütterlichen Organismus Platz greift, ein deutlicher Gegengrund.

Die Berechtigung, wegen des übereinstimmenden Aussehens der chorionepitheliomatösen Bildungen in *Teratomen* mit denen des Chorionepithelioms des Weibes auch bei jenen von chorionepitheliomartigen Wucherungen zu sprechen, wird von vielen mit Recht anerkannt; ich erwähne nur *Risel, Steinert, Emanuel, v. Hansemann, H. Askanazy* u. a. — Es gibt auch eine kleine Anzahl von Fällen, wo sich *ganz einseitig nur typische chorionepitheliomatöse Wucherungen in* **Keimdrüsentumoren** entwickelten, sowohl im *Hoden* (s. S. 927), als auch im *Ovarium* (Lit. bei *Risel*, E. XI. 1907), und ferner kam es in ganz vereinzelten Fällen zur *Entwicklung von reinen typischen Chorionepitheliomen offenbar auf teratomatöser Anlage*, aber ohne Beteiligung der Keimdrüsen, **an anderen Körperstellen** (*Bostroem*: Gehirn usw., *Djewitzki*: Harnblase, *Askanazy*: Zirbeldrüse). — (*Pick* hat als solides *Epithelioma* und solid-cystisches *Cystepithelioma chorioektodermale* eine Geschwulst von bösartigem Charakter, die im *Hoden* und *Ovarium* vorkommt, bezeichnet, die sich von den bekannten Formen des „typischen" oder „atypischen" Chorionepithelioms dadurch unterscheiden soll, daß es *zu einer ganz einseitigen Wucherung atypischer Langhansscher Zellen* dabei komme, die sich aus kongenital-teratomatöser Anlage als einziger Bestandteil des Teratoms entwickelt. Gegen die *Pick*sche Deutung dieser Tumoren ist von den verschiedensten Seiten opponiert worden, vor allem weil die Tumorzellen gar keine Charakteristika chorialer Ektodermzellen zeigen (*v. Hansemann, Michel, R. Meyer, Risel*, Lit., *Chuvin* u. a.). Für die Hodentumoren teilt *Verf.* auf Grund eigener Erfahrungen diese Zweifel und hält sie für Carcinome; vgl. bei Hodencarcinom).

Sternberg versuchte den Nachweis, daß es sich bei jenen blasenmolen- und *chorionepitheliomartigen Bildungen*, welche einen mehr oder weniger großen Anteil an einem Teratom haben und manchmal ganz vorherrschen können, — um ein *peritheliales Sarcom* (Hämangioendotheliom) handele, in welchem durch Proliferation des Gefäßendothels eigentümliche Riesenzellen und syncytiale Gebilde entständen, welche Gefäßanlagen darstellten. Doch wird man mit dieser Genese, welche auch *Mönckeberg* für einen Teil akzeptiert, wenn man typische Chorionepitheliome vor sich hat, wohl kaum ernstlich zu rechnen haben. Immerhin hat die *Sternberg*sche Arbeit die Bedeutung einer Mahnung, nicht alle Tumoren mit syncytialen und riesenzelligen Bildungen und Blutungen für Chorionepitheliome zu halten, da diese Befunde, wie auch *Verf.* sah, auch z. B. in sicheren Carcinomen und Sarcomen resp. deren Metastasen (s. auch die Fälle von *Risel, Venulet* u. vgl. *Krompecher*) vorkommen können. Es sei hier auch auf *H. Albrecht* verwiesen, der sogar dazu neigt, das Chorionepitheliom dem Sarcocarcinom näher zu rücken. Andere Meinungen über die chorionepitheliomatösen Bildungen s. S. 928.

Anhang. Die puerperalen Wundinfektionskrankheiten.

Die weiblichen Genitalien werden durch die Verwundungen, welche spontan bei jeder Geburt entstehen oder durch accidentelle Traumen erzeugt werden, der Gefahr von Wundinfektionskrankheiten ausgesetzt (Puerperalfieber = Wundfieber). Einrisse der Muttermundsränder, Damm- oder Scheidenwunden und vor allem die einer großen Wundfläche vergleichbare puerperale Uterus-

innenfläche können die Eingangspforten für infektiöse Bakterien bilden, die entweder bereits vor der Geburt in einem pathologischen Genitalschlauch vorhanden sind oder erst während derselben von außen (Hände, Instrumente) hereingebracht werden. Das Vordringen und die Entwicklung der Bakterien wird durch die während der Gravidität sich ausbildende Auflockerung und Durchfeuchtung der Gewebe erleichtert.

Während bei dem Vorgang, den man als septische **Infektion** bezeichnet, *Bakterien selbst in die lebenden Gewebe eindringen*, werden nicht selten auch unter dem Einfluß von Bakterien faulige Zersetzungsprodukte in abgestoßenen und mangelhaft ernährten Geweben hervorgerufen (z. B. in retinierten und von der Vagina aus infizierten Eihautresten), *wobei giftige Substanzen fertig in das Venenblut resorbiert werden*, während den Bakterien selbst invasive Eigenschaften fehlen. Letzteren Vorgang nennt man faulige, **putride Intoxikation** (*Saprämie*). Saprophytische Pilzformen, besonders Proteusarten (ferner Bac. pyocyaneus, Micrococcus tetragenus) spielen im allgemeinen hierbei die Hauptrolle. Es gibt *reine Fälle* von Wundintoxikation; mit der Entfernung der giftproduzierenden Teile, z. B. durch Ausräumen des Uterus, werden dann die weiteren Fortschritte der Intoxikation verhindert. Sehr oft erfolgt aber gleichzeitig auch Infektion des Blutes mit Bakterien (*Bakteriämie, bakteritische Septikämie*), wobei aber die chemisch-toxische Allgemeinwirkung vorherrscht. — Bei der *Infektion* produzieren die Bakterien selbst *Gifte* (*Toxine*), denen einerseits die hauptsächlichsten Gewebsläsionen am Ort der Bakterienansiedelung zuzuschreiben sind, und die anderseits dadurch, daß sie ins Blut resorbiert werden, die allgemeinen septischen Krankheitserscheinungen, Fieber usw., hervorrufen. Entstehen durch Verschleppung pathogener Bakterien metastatische oder embolische Entzündungen und Eiterungen in den verschiedensten Organen, so spricht man von **Pyämie** oder **Septico-Pyämie,** da ja in der Regel zugleich auch septische Substanzen dabei zur Resorption kommen (*Lenhartz* schlägt statt Pyämie die Bezeichnung *Sepsis mit Metastasen* vor). — Unter den **Infektionserregern** spielt der **Streptococcus pyogenes** die Hauptrolle; Streptokokken findet man bei den *schwersten* wie auch bei den *leichteren* puerperalen Erkrankungen. Das weist sicher darauf hin, daß hier ganz verschiedene Virulenzgrade vorkommen. Nach *Schottmüller, Bordet, W. H. Schultze, Fromme, Henkel* u. a. hat man aber auch 3 verschiedene Hauptarten menschenpathogener Str. zu unterscheiden: *Str. longus seu erysipelatos*, auf Blutagar punktförmige weiße Kolonien mit hellem Hämolysehof, Str. mitior s. viridans, auf Blutagar kleine grüne Kolonien ohne sichtbare Hämolyse, Str. mucosus, auf Blutagar schleimige Kolonien ohne Hämolyse. *Fromme* möchte den Grad der Hämolyse als Ausdruck resp. Maßstab der Pathogenität der Streptokokken betrachten (vgl. auch ***E. Sachs***); doch kommt nach anderen (*Polano, Zangemeister*, Lit. *Bürgers*) der Hämolyse diese Bedeutung *nicht* zu. Seltener kommen *Staphylococcus aureus* und *albus*, *Colibacillen* (welche in Kombination mit Streptokokken auch das häufigste in Betracht kommende Bakteriengemisch darstellen), der *Pneumococcus*, verschiedene Arten von *anaëroben Bacillen*, sowie die spezifischen Krankheitserreger der *Gonorrhoe* (bei bereits chronischer Cervicalgonorrhoe), der *Diphtherie* (vgl. *Bumm*), des *Tetanus* (vgl. *Rubeska*) zur Einwirkung. Es ist praktisch sehr wichtig, daß Gonokokken, die seit langer Zeit im Genitalkanal sogar latent waren oder auch eine ‚residuale Gonorrhoe' (*Sänger*) in irgendeinem Teile des Uro-Genitalapparates unterhielten, bei der Geburt oder besonders im Spätwochenbett oft akute Komplikationen bedingen (vgl. *Leopold, Fehling, Fritsch, Bumm, Bischoff* u. a.), wodurch sich auch die Ehemänner frisch infizieren können (*Löwenheim*). — Die gewöhnlich im *gesunden* Genitalrohr enthaltenen Bakterien stören den Verlauf einer glatten Geburt nicht. Sie können aber, wenn die Geburt pathologisch verläuft, sowohl septische Zersetzungsvorgänge hervorrufen, als auch bei gleichzeitiger Anwesenheit von Fäulnisgiften *infektiöse Eigenschaften* annehmen (Puerperale autogene *Selbstinfektion*, vgl. *Zangemeister*.) Das saure sog. *Vaginalsekret* (s. S. 1037, und über die Chemie desselben in der Schwangerschaft s. *Zweifel*) bekommt durch das alkalische Fruchtwasser (*Bengelsdorff*) und die *Lochien* eine alkalische

Reaktion; das vernichtet seine ‚bakteriziden Eigenschaften' und begünstigt die Entwicklung pathogener Keime in der Scheide. *Bumm* und *Sigwart* konstatierten freilich bereits im *Scheidensekret* Schwangerer in 74% Streptokokken, und in 75% fanden sie dieselben auch in dem der Vagina entnommenen Lochialsekret, wonach man die ‚bakteriziden Eigenschaften des Vaginalsekrets' unter diesen Verhältnissen nicht hoch zu bewerten hätte. Schon vom dritten Tag an ist der Wochenfluß einer gesunden Puerpera infektiös. — Das *Cavum uteri* ist im normalen Puerperium keimfrei (*Doederlein*, *Winternitz*), wenigstens anfangs (1. Woche); im normalen Spätwochenbett ist es meist, auch bei afebrilem Verlauf, keimhaltig (*Burckhardt*, *Wormser*) und in zahlreichen Fällen streptokokkenhaltig (*Schenk* und *Scheib*). *Lit.* bei *von Herff*.

An den *Eingangspforten der Infektion* entstehen häufig krankhafte Veränderungen, welche lokal bleiben oder sich weiter ausbreiten, wobei die Ansteckungsstoffe auf dem Weg der lymphatischen Gewebsspalten oder innerhalb größerer Lymphgefäße oder auf venösem Wege mehr und mehr in den Körper vordringen. Die Eingangspforte kann aber auch frei von lokalen Veränderungen bleiben und trotzdem einer allgemeinen Infektion des Körpers den Einlaß vermitteln. — Durch Pilzansiedlungen infizierte, graugelb belegte Wundflächen an der Vulva, Vagina, Portio nennt man *Puerperalgeschwüre*. Sie können zum Teil oberflächliche Prozesse darstellen, wobei Saprophyten in toten Gewebsmassen sitzen: es erfolgt Abstoßung des toten Gewebes unter oberflächlicher reaktiver Eiterung. Findet eine Infektion mit pathogenen Bakterien statt, so können die Ulcera einen diphtherischen und gangränösen Charakter annehmen, und es kann sich eine Phlegmone der Umgebung oder eine Allgemeininfektion anschließen.

Infektionen des Uterus können die Mucosa oder die Muscularis oder beide zugleich betreffen. Auch der peritoneale Überzug kann teilnehmen.

a) Endometritis puerperalis. Zu ihrem Verständnis muß man sich erinnern, daß die *Innenfläche des normalen puerperalen Uterus* (s. S. 1052) von einer zottig-fetzigen, anfangs festsitzenden *Schicht Decidua* ausgekleidet ist, die sich im Wochenbett in Fetzen abstößt. Einige Tage post partum kann man noch umfängliche *Reste losgelöster, verfetteter und nekrotischer Decidua* von graugelber oder blaßgrauer Farbe antreffen. *Diese verwechselt der Anfänger gern* mit entzündlichen Pseudomembranen; sie lassen sich aber mit dem Wasserstrahl leicht abspülen. — Siedeln sich *Mikroorganismen in den normalen*, der Nekrose anheimfallenden *Deciduaresten* an, so faulen diese, wenn es sich um Fäulniskeime handelte, und man kann dann übelriechende, schmierige, ganz von Pilzen durchsetzte Massen abschaben. Die Pilze dringen dabei nicht in die Tiefe, sondern die faulige Schicht wird durch Granulationsgewebe, das viele Leukocyten liefert, demarkiert. Der Import der *Saprophyten* geschieht meist mittels Eihautresten, die aus dem Uterus in die Vagina herabhängen. Dieser ganz *oberflächliche* Fäulnisprozeß ist die lokalisierte **putride Endometritis** (1). — *Pathogene Mikroben*, die am häufigsten durch intrauterine Eingriffe mit den Fingern oder Instrumenten in den Uterus gelangen, können natürlich auch gelegentlich nur die oberflächlichen Schichten befallen; typisch ist aber für sie, daß sie *ins Gewebe eindringen*. *Fäulnisbakterien* und *pyogene Mikroben* können auch *kombiniert* vorkommen. Bei Anwesenheit vor allem von pyogenen *Streptokokken* entstehen die schweren Formen der **septischen Endometritis** (2) mit dem Charakter einer zu Eiterung und Gewebsvereiterung oder zu fibrinöser Exsudation und, was häufiger ist, zu diphtherischer Verschorfung und gangränösem Zerfall des Schleimhautgewebes führenden Entzündung **(Endometritis diphtherica).** Man findet in schweren Fällen nach Eröffnung des morschen Uterus eine blutig-jauchige Flüssigkeit in demselben, und das ganze Endometrium ist eine dicke, grünlich-graue oder -bräunliche, mißfarbene oder in eine graurote oder graugelbe Masse verwandelt, die, wie senkrechte Einschnitte lehren, *teils aufgelagert ist, teils eine Verschorfung des Endometriums*

selbst darstellt. Auch beim Abschaben mit dem Messer gelingt es meist nicht, eine glatte Muscularis bloßzulegen. Die Massen bestehen aus nekrotischem Gewebe, Fibrin, Leukocyten, Mikroben. Zuweilen beschränken sich die Verschorfungen nur auf vorspringende Punkte des Plateaus der Placentarstelle oder auf Risse der Cervix und deren Umgebung. — Ist das Endometrium zu einem stinkenden, gelbbraunen oder gelblich eitrigen Brei zerfallen, der sich leicht abschaben läßt, so kann die *Unterscheidung* von *Decidua* schwieriger sein (Mikroskop: große Deciduazellen!). — An Endometritis septica kann sich durch Fortschreiten der Pilze auf dem Lymph- und Blutweg *Peritonitis diffusa* oder *Parametritis diffusa* oder eine *septische* oder *pyämische Allgemeininfektion* anschließen.

b) Puerperale Entzündungen der Uteruswand können vorwiegend die *Blutgefäße* (α), die *Lymphgefäße* (β) oder das *Parenchym* (γ) betreffen:

α) **Metrophlebitis puerperalis** entsteht durch Eindringen von Infektionskeimen (meist Streptokokken, eventuell zusammen mit Fäulnisbakterien) in die Venen, was am häufigsten an *der Placentarstelle* geschieht. Zunächst werden meist die in den Gefäßen bereits vorhandenen und besonders bei ungenügender Retraktion des Uterus reichlichen, zutage liegenden (*aseptischen*) *Thromben infiziert* (1); statt normaler fester Thromben findet man dann solche, die im Centrum oder ganz erweicht, eiterähnlich oder verjaucht, schmutzig-braun sind. Die Venenwände werden von Bakterien durchsetzt und erscheinen gelb, verdickt. Sekundär kann die Phlebitis dann an anderen Stellen wieder zu Thrombose führen; die Thromben sind meist sehr locker, außen von Eiter umgeben. Die infizierten Thromben setzen sich auch in die peripheren Uterusvenen fort, die normalerweise meist leer oder mit flüssigem Blut gefüllt sind. *Die Mikroorganismen* können auch *primär, direkt in die Venenwand eindringen* (2), eine von innen oder von außen fortschreitende *Phlebitis* hervorrufen, welche dann *Thrombose* nach sich zieht. — *Die Thrombophlebitis kann sich fortsetzen*: durch die Lig. lata auf die Plexus der Venae spermaticae und von diesen auf die Cava inf. oder die Vena renalis sin. Andere Wege sind: durch den Plexus pampiniformis in die Vena hypogastrica, die Iliaca communis und von hier retrograd in die Vena cruralis **(Phlegmasia alba dolens;** *Olshausen* und *Fehling* halten diese für eine von den Parametrien ausgehende, auf den Schenkel fortschreitende Phlegmone, *Kroemer* für die Folge einer retrograden Lymphstauung, die als „perivenöse Reaktion" auf eine Phlebitis der Beckenvenen entstehe, ein Prozeß, der fast immer zur obturierenden Venenthrombose der Becken- und Beinvenen führe). Vom Plex. pampiniformis aus können dessen Wurzeln in der Tube und im Ovarium thrombosiert werden. Loslösung größerer oder meist kleinerer Pfröpfe und *Embolie* durch die Cava ins rechte Herz und die Lungen kann folgen; weiter kann sich Durchtritt kleinster Bakterienklumpen durch letztere und Eintritt in den großen Kreislauf anschließen. *Abscesse*, die bei gleichzeitiger Anwesenheit von Eiter- und Fäulniserregern von jauchigem Charakter sind, folgen (*puerperale Pyämie*). — Man spricht auch von *venöser Sepsis* oder von **thrombophlebitischer Form des Puerperalfiebers.** Selten geht dieselbe von der *Vagina* aus.

β) **Metrolymphangitis puerperalis** kommt gleichzeitig mit der Thrombophlebitis oder ohne diese vor. Man findet besonders die *subserösen, in der Nähe der Tubenecken* gelegenen Lymphgefäße auffallend erweitert, ihre Wand eitrig infiltriert, gelb und das Lumen mit gelben, puriformen, an Mikrokokken außerordentlich reichen Massen gefüllt. Der Inhalt ist *Eiter* oder *leukocytenreiche, erstarrte Lymphe.* Seltener und meist nur bei chronischem Verlauf sind die Wände exulceriert und die Lymphgefäße in *Absceßhöhlen* **(Uterusabsceß,** Lit. *v. Franqué* und *Sauvé*) verwandelt. — Die Lymphangitis setzt sich *auf die Adnexe des Uterus* (Tuben und Ovarien) fort; die Lymphgefäße in den Lig. lata sind wie injiziert und perlschnurartig (s. S. 109) und werden eventuell bleistiftdick; auch hier können sich *Abscesse* bilden, was sich schon daraus erklärt, daß sich die Lymphangitis stets mit einer — wenn auch zuweilen an Intensität zurücktretenden — *Phlegmone* des Gewebes, in welchem die Lymphgefäße verlaufen, verbindet. Regelmäßig folgt eine *Peritonitis*, an die sich weiterhin *Pleuritis* und *Pericarditis* anschließen können. Auch auf das *retroperitoneale Bindegewebe* bis herauf zum Diaphragma kann

sich die Entzündung in Form einer *Phlegmone* ausbreiten. — Man spricht auch von **lymphangitischer Form des Puerperalfiebers.** — *Ausgangspunkte* können außer dem Cavum uteri zuweilen auch infizierte Risse der *äußeren Genitalien* sowie die *Vagina* und *Portio* sein, deren Lymphgefäße sich ja auch zum Seitenrand des Uterus und von hier auf das Peritoneum, die Tuben und Ovarien ausbreiten.

γ) **Metritis phlegmonosa** besteht in einer mehr oder weniger ausgedehnten sulzigen, gelblichen oder grauroten, *ödematösen Infiltration* oder in Abtötung des Gewebes in Form einer *speckigen Nekrose* oder in *eitriger Infiltration und Absceßbildung.* Die Wege, auf denen die Phlegmone herangeleitet wird, und in welchen sie sich etabliert, sind die Saftspalten. Es gibt nun Formen, bei denen die Beteiligung der großen Lymphwege vorherrscht (wie bei β), andere, bei denen die diffuse Ausbreitung in den Gewebsspalten und -maschen dominiert (wie bei γ), oder wir finden beides vereinigt. M. phl. kann u. a. durch gonorrhoische Infektion im Wochenbett entstehen.

Von **Metritis dissecans** spricht man, wenn im Verlauf einer infektiösen puerperalen Uruserkrankung nekrotische, zuweilen erheblich große Gewebsstücke der Wand ausgestoßen werden. (Lit. bei *Beckmann* und *v. Franqué.*)

c) Beteiligung der Parametrien. Infizierte tiefe Cervicalrisse, tiefe Dammrisse, Drucknekrosen am Collum oder Scheidengewölbe führen häufig zu einer *Infektion der Parametrien*, wo sich dann die Entzündung oft **lokalisiert** (vgl. Parametritis auf S. 1012). In schweren Fällen entsteht eine *eitrige oder jauchige Entzündung* mit *Perforation* in ein benachbartes Hohlorgan. Der tödliche Ausgang ist selten. — Anders ist es bei der seltenen **Parametritis diffusa,** die sich an schwerste Infektionen des Endometriums oder der Vagina anschließt und Teilerscheinung einer der *furchtbarsten Formen der puerperalen Infektion* ist, aber auch schon in der *Gravidität oder unter der Geburt* erfolgen kann. *Außerordentlich virulente Bakterien*, Streptokokken, Colibacillen, der Bacillus des Oedema malignum und andere gasbildende, anaërobe Bacillen, sind hier Infektionserreger. Unter letzteren ist der Bacillus phlegmones emphysematosae (*Eug. Fraenkel*, Lit., s. auch *Heyde*, *W. H. Schultze*, *Ghon* und *Sachs* und *von Hibler*) hervorzuheben, den man für identisch mit dem Bac. aërogenes capsulatus von *Welch-Nuttall* hält (*Goebel*, *Doblin*). Diese Bakterien kommen ätiologisch hier bei der sog. **Tympania uteri** (Physometra) in Frage. — Auch das Bacterium coli hat man stark beschuldigt (*Gebhard*); ob mit Recht, steht noch dahin. Wenigstens gibt es bei der Tymp. uteri gasbildende aërobe Bacillen, die dem Bacterium coli zwar sehr ähnlich, aber doch gegen dasselbe zu differenzieren sind (*Lanier*). — *Vom Endometrium aus* verbreitet sich eine *phlegmonöse* oder gangränöse *Entzündung* rapid auf die *Uteruswand*; diese ist geschwollen, ödematös, teigig, besonders in der Umgebung der Blutgefäße mißfarben und bei den durch gasbildende Bakterien hervorgerufenen Formen enorm durch Gasblasen aufgetrieben und bei Druck knisternd. *Von hier oder von der Vagina aus wird das gesamte Beckenzellgewebe infiziert*, welches sulzig, blutig imbibiert und bei den erwähnten Formen von Gasblasen durchsetzt ist. *Den Bindegewebsstrata nach* können die Mikroorganismen allenthalben weiter vordringen, einmal *auf die Beckenmuskulatur*, an den Beckenlücken heraus auf die *Nates*, das *Perineum*, längs den Schenkelgefäßen auf die *Oberschenkel.* Hier kann bei den Infektionen mit Gasbildnern eine enorme, teigig knisternde Anschwellung aller Weichteile entstehen, eine sog. **Gasphlegmone** resp. **Gasgangrän.** Aber auch nach oben kann die Infektion *retroperitoneal kontinuierlich durch das Zwerchfell auf Pleurae*, interstitielles *Lungengewebe*, *Mediastinum* und *Pericard* fortschreiten. Dazu kommt die *Dissemination der Infektionserreger auf dem Blut- und Lymphweg*, so daß schließlich in allen Organen, selbst in den Retinal- und Chorioidealgefäßen *Pilzembolien* zu finden sind. Stirbt die Patientin nicht vorher unter schweren toxischen Erscheinungen, so bilden sich entweder *Abscesse* oder bei den gasbildenden Bakterien zahllose kleine *Gasblasen*, so daß die Organe (z. B. Milz und Nieren, Leber, Herzmuskel usw.) ganz schwammig durchlöchert sind. Die Gasbildung im Blute kann so reichlich sein, daß man sogar vor *Verwechslung mit Luftembolie* gewarnt hat. Auch

der *Fötus* kann *knisterndes Hautemphysem* zeigen (*Doblin*). Stets sind auch schwerste *diffuse parenchymatöse Organveränderungen* (trübe Schwellung, Verfettung) zu finden. *Peritonitis* kann hinzutreten. — Die Kranken bieten das Bild einer schwersten Intoxikation, und der Tod tritt meist in wenigen Tagen ein. Bei geringerer Schwere der Infektion ist eine Lokalisation der Entzündungsherde möglich, so daß ein Teil der Fälle doch noch ausheilt.

d) Beteiligung des Peritoneums. *Peritonitis diffusa puerperalis* ist die *häufigste Manifestation* schwerer puerperaler Infektion. Sie schließt sich meist an *Lymphangitis septica* an, welche von der Vagina, den Muttermundsrändern oder vom Uterus (*Metrolymphangitis*) ausgeht. Es gibt auch Fälle im Anschluß an Endometritis septica, wo die vordringenden Streptokokken *Nekrosen der Wand* hervorrufen, die dann zum Ausgangspunkt der Peritonitis werden. — In anderen Fällen gelangen die *Krankheitserreger alsbald in die Bauchhöhle* und erzeugen eine rasch tödliche, jauchige Peritonitis, oft mit sehr wenig Exsudat, ohne daß bei der Sektion die Eingangspforte sicher zu bestimmen wäre. — *In rasch letal endenden Fällen* ist das Bauchfell oft nur im Bereich des Beckens gerötet und getrübt. *Bei etwas längerem Verlauf* ist der atonische Darm gebläht und mit Fibrin und Eiter bedeckt (s. S. 552).

Anhang. Brustdrüse.

Anatomie. Beim *Neugeborenen* ist die Brustdrüse ein aus circa 20 Milchgängen zusammengesetztes Organ. Die Hauptgänge, mit Cylinderepithel oder geschichtetem Plattenepithel ausgekleidet, enthalten eine mit desquamierten Epithelien und Zerfallsprodukten gemischte, milchartige Flüssigkeit, die sog. *Hexenmilch* (die aber ihrer Entstehung und Zusammensetzung nach nichts mit echtem Sekret zu tun hat — *Raubitschek*) und können förmlich ektasiert sein. — *Ursprünglich* sind die Milchgänge solid und wachsen von dem von der Schleimschicht der Oberhaut gebildeten vertieften *Drüsenfeld* als getrennte Anlagen in die Tiefe. Später erhebt sich das Drüsenfeld zur *Brustwarze* (Papilla, Mammilla). In der *weiteren Entwicklung* treiben die Gänge seitliche, hohle Sprossen, die sich teilen und mit hohlen *Endstücken*, sog. *Drüsenbläschen* (Acini) bedecken. *Drüsenbläschen und Kanäle besitzen meist zwei Epithellagen*, eine innere cylindrische und eine äußere, in den Kanälen kubische, in den Endstücken niedriger werdende Lage (Korbzellenschicht; *Kuru* hält die Korbzellen für Muskelzellen und leitet sie von Kapillaren ab); nach außen von der Korbzellenschicht liegt eine homogene Schicht; diese und die Korbzellenschicht bilden zusammen die *Membrana propria*; außen davon liegt eine aus sehr zartem, lockerem, an Leukocyten, Plasmazellen und Gefäßen reichem Bindegewebe gebildete *Adventitia*, ein lockeres Bindegewebe, welches während der Entwicklungszeit der Drüse metachromatisch (s. S. 603) färbbar ist, in der fertigen Mamma nicht mehr (s. *Kuru*, D. Z. Chir., Arb. a. d. path. Inst. Göttingen 1909). Zwischen den so, wie von einem weichen, nachgiebigen Polster umhüllten Drüsenmassen liegt das derbe, zellarme interkanalikuläre oder *interstitielle Bindegewebe*. Zwischen den einzelnen Drüsenkomplexen sammelt sich *Fettgewebe* an. — Beim *Manne* erreicht die Drüse anfangs der 20er Jahre ihre größte, aber nur sehr bescheidene Ausdehnung. Vom 50. Jahre ab sind nur noch einzelne, zuweilen ektatische Milchgänge vorhanden, die von starrem, hyalinem Bindegewebe umgeben sind, was der Schnittfläche ein grobkörniges Aussehen verleiht. — Beim *Weibe* besteht **die ruhende Brustdrüse** vorwiegend aus derbfaserigem Bindegewebe, in welches einzelne graurötliche Drüsenkörnchen eingestreut sind. Erst **zur Zeit der Schwangerschaft** beginnt ein individuell verschieden lebhaftes Drüsenwachstum, welches **zur Zeit der Laktation** seinen Höhepunkt erreicht. Es bilden sich neue, seitliche Sprossen, die wieder Nebensprossen erhalten und mit Acini besetzt werden (die Zellen werden höher, teilweise cylindrisch und dicker; Korbzellen fehlen; an ihrer Stelle sieht man Gefäßkapillaren). Bei sehr reichlicher Drüsenproduktion sieht die Schnittfläche körnig, blaßgraurot aus und einer Speicheldrüse ähnlich. Das weiche, durchfeuchtete Bindegewebe tritt mit Ausnahme der Warzengegend fast ganz in den Hintergrund. Schon im 2. Monat läßt sich durch Druck Sekret nachweisen; vor der Laktation und unmittelbar nach derselben

entleert sich auf Druck eine dicke, rahmige, gelbliche Flüssigkeit, während die Schnittfläche auf der Höhe der Laktation von bläulich-weißer, relativ durchsichtiger Milch trieft. In seltenen Fällen wird außerhalb der Gravidität, so zur Zeit der Pubertät (auch selbst bei Männern), eine geringe Sekretion von Milch beobachtet. — Die **Milch** wird von den Drüsenepithelien, die dabei in der Regel erhalten bleiben, **sezerniert.** Nach Untersuchungen von *Arnold* (Lit.) über den Sekretionsvorgang sind schon in der Mamma gravidarum und besonders in der Mamma lactans zuerst kleinste *Fettgranula* (fetthaltige Granula) an bestimmten Stellen der basalen Abschnitte der Zellen und in der Umgebung des Kerns zu sehen. (Da sie an bestimmte Strukturbestandteile der Zellen gebunden sind, sind diese Fettgranula als Resultat eines synthetischen Vorganges anzusehen.) Dann gestalten sich die Granula zu großen *Sekretkugeln* um (welche meist *Fett* und *Eiweiß* gemischt oder eins allein enthalten), denen lochartige Hohlräume im Protoplasma (sog. Sekretvacuolen) entsprechen, welche nach Extraktion des Fettes, sowie nach *Ausstoßung der Sekretkugeln in das Drüsenlumen* sichtbar werden. Die Kerne sind an dem Sekretionsvorgang nicht beteiligt. — Das in der Mamma sezernierte Fett (Milchfett) ist seiner Zusammensetzung nach vom Nahrungsfett abhängig, stammt direkt von diesem oder wird aus den Fettdepots entnommen; es wird der Mamma gelöst *zugeführt* und entsteht also *nicht* intrazellulär durch fettigen Zerfall des Protoplasmas, wie *Virchow* annahm. — Das **Colostrum,** das gemischt wässerig-durchscheinende und rahmig-trübe Drüsensekret der ersten 2—3 Tage, enthält mikroskopisch Fetttröpfchen sehr verschiedener Größe (*Milchkügelchen*), ferner einzelne fetthaltige Epithelien und Leukocyten und dann die *maulbeerförmigen Colostrumkörperchen*, kernhaltige Zellen, die mit gelblich gefärbten oder ungefärbten Fettkörnchen erfüllt sind; man bezeichnet sie auch als Fettkörnchenkugeln. Auch kommen gewöhnliche *Fettkörnchenzellen* mit glattem Kontur und erkennbarem Kern vor. Während man früher die Körperchen für epitheliale Abkömmlinge hielt (und zum Teil noch hält, siehe *de Lange*), zeigte *A. Czerny*, daß es ganz vorherrschend *Leukocyten* sind, die aus der Blutbahn in die Brustdrüsenräume einwandern, sobald diese Milch produzieren, dieselbe aber nicht nach außen entleeren (sie sind also keine Eigentümlichkeit der Erstlingsmilch); die Leukocyten, die man in großer Menge um die Acini und im interacinösen und interstitiellen Bindegewebe sieht, nehmen das sezernierte Fett auf (teils Phagocytose, teils Synthese, *Arnold*), zerteilen es und führen es zum Teil auf der Lymphbahn den Lymphdrüsen zu. Frauen, die nicht stillen oder das Stillgeschäft einstellen, zeigen nach einigen Tagen vorwiegend Colostrumkörperchen. — Die **Milch** ist mikroskopisch eine Emulsion ziemlich gleichmäßig großer (2—5 μ) Fettkügelchen in einer klaren Flüssigkeit. Einzelne Leukocyten und Colostrumkörperchen kommen auch konstant in ihr vor (*Bab*). *Chemisch* besteht die *Milch* aus Wasser (88,9 %) und festen Bestandteilen, darunter Fett, Caseïn, Milchzucker, Salze. Das *Colostrum* enthält mehr Serumalbumin wie Caseïn und ist reicher an festen Bestandteilen als die Milch.

(Physiol. d. Laktation s. *Pfaundler* in *Sommerfeld*'s Handb. d. Milchkunde, Wiesbaden 1909).

Die unter der Haut des *Warzenhofes* (Areola mammae) gelegenen *Montgomeryschen Drüsen* sind keine Talgdrüsen (*Waldeyer-Jössel*) sondern *akzessorische Milchdrüsen*, deren kleine Ausführungsgänge in der Nähe der Mammilla ausmünden. Nach anderen könnten sich in diesen Drüsen Milchläppchen und Milchgänge mit Schweiß- und Talgdrüsen kombinieren. Sie vergrößern sich in der Gravidität und Laktationszeit. — In der Cutis der Mammilla liegt eine Anzahl mikroskopischer *Talgdrüsen*, die in die Furchen zwischen den Papillen der Warze neben den Enden der Milchgänge münden.

Beziehungen der Brustdrüsen zum übrigen Geschlechtsapparat. Nach *Kastration* oder wenn die Ovarien *funktionsunfähig* werden, kommt Atrophie der Drüsensubstanz vor. Das kann durch eine Fettwucherung äußerlich verdeckt werden.

I. Mißbildungen.

Es sind zu nennen: *Angeborener Mangel* einer Brust (sehr selten), angeborene *Kleinheit der Brustwarzen* oder der ganzen *Drüse* (*Mikromastie*). — *Gynäkomastie* ist eine starke, meist

doppelseitige, bei ihrer Entstehung schmerzhafte Drüsenentwicklung bei Männern. Erblichkeit wurde dabei beobachtet, ferner anderweitige genitale Mißbildungen (Lit. bei *Bürgi*). — *Überzählige Warzen* (*Polythelie*), überzählige *Brustdrüsen* (*Polymastie* oder *Hypermastie*, *Mammae accessoriae*); erstere liegen entweder auf einer einfachen Mamma oder erhalten ihre Ausführungsgänge aus überzähligen Brustdrüsen. *Aberrierte Mammae*, die sogar Milch absondern, werden teils oben und außen, so in der Achselhöhle (Lit. bei *Kayser*, *Hug*), wo sie mit Lymphdrüsen, nach *Seitz* aber auch mit puerperal hypersecernierenden Hautanhangsdrüsen verwechselt werden können, teils unten und innen von der normalen Mamma, teils weit entfernt davon, so am Rücken, Bauch, Oberschenkel und auch am Labium majus angetroffen. Das kommt bei Weibern wie bei Männern und mitunter zugleich bei mehreren Geschwistern vor. Man hat darin eine atavistische Erscheinung erblickt (*Leichtenstern* u. a.). — (*Adenom* und auch *Carcinom* kann, wie auch *Verf.* sah, von versprengten Brustdrüsenkeimen ausgehen.)

II. Circulationsstörungen und Entzündungen.

Kongestive Hyperämie kommt zur Zeit der Menstruation und im Beginn der Laktation vor. (Die Mammae schwellen an, werden wärmer und gerötet.) — **Blutungen** entstehen meist durch *Traumen*. Die Blutergüsse können abgekapselt und nach Resorption des Extravasates zu derben, innen pigmentierten, epithellosen *Cysten* umgewandelt werden. Es kann aber auch in eine bereits vorhandene echte, mit Epithel ausgekleidete Cyste bluten. In *Geschwülsten*, bes. Sarcomen, ferner bei *Entzündungen* kommen Blutungen vor. Bricht das Blut in Drüsengänge ein, so kann es sich teilweise aus der Mammilla entleeren.

Entzündung der Brustwarze (Thelitis), oft mit Schrunden oder Fissuren und kleinen Geschwürchen verbunden, entsteht nicht selten bei Stillenden durch die Saugbewegung des Kindes. Sie kann zum Ausgangspunkt einer *Mastitis werden*.

Entzündung der Mamma, Mastitis.

Man kann a) *einfache parenchymatöse Mastitis* (Stauungsmastitis) und b) *infektiöse Mastitis* unterscheiden.

a) Bei der *Stauungsmastitis* handelt es sich um Reizung infolge Retention von Milch vor allem in der Mamma von Wöchnerinnen. Die Stauung, die am 1. oder 2. Tag oder später auftritt, wenn das Stillgeschäft aus irgendeinem Grunde unterbrochen wird, kann mit leichter Temperaturerhöhung verbunden sein (*Milchfieber*). Da die Stauung eine Infektion begünstigt, so kommt es bei dieser einfachen Mastitis mitunter sekundär zu einer Eiterung. Stase der Milch allein bewirkt das nicht.

Hierher gehören wohl auch die Fälle von *Mastitis bei Neugeborenen* und die *M. pubescentium* bei beiden Geschlechtern, ferner die beim weiblichen Geschlecht vorkommende *M. periodarum*. Diese Stauungsmastitiden geben gleichfalls Prädispositionen für den Hinzutritt von organisierten Entzündungserregern ab. (Bei der M. neonatorum hat man an eine Infektion von der mütterlichen Scheide aus gedacht.) Man beobachtet Rötung und seröse Infiltration und schmerzhafte Schwellung der Brustdrüse, welche mit Sekretion verbunden ist. Das geht gewöhnlich in einigen Tagen wieder zurück, in seltenen Fällen aber kommt es zur Vereiterung, Abscedierung.

b) Bei der *infektiösen Mastitis* gelangen Entzündungserreger in die Mamma, das geschieht fast immer von der Warze aus: α) *innerhalb* der *Milchgänge*, β) *längs der Milchgänge*, auf dem Lymphweg. Selten ist die Mastitis *metastatisch* (bei pyämischen, meist puerperalen Prozessen) oder gar vom Thorax (Empyem, Caries) fortgeleitet. Man unterscheidet mit *Bumm*:

1. *Mastitis infectiosa parenchymatosa*, wobei in der Regel die Mamma in lactatione ergriffen wird. Meist liegt Infektion mit *Staphylokokken* vor, wobei die Bakterien von außen, von der Warze aus, in die *Milchgänge* gelangen (*Galaktophoritis*); in denselben wachsen sie bis in die Endbläschen hinein, zerstören das Epithel, veranlassen Einwanderung von Leukocyten und können eventuell selbst in die Umgebung vordringen. Es entsteht so eine oft nur lobuläre *Knotenbildung* (meist schmerzhafte walnußgroße Schwellung im unteren äußeren Quadranten), später zuweilen auch ein diffuser Prozeß (Übergang zu 2), wobei die Mamma hart und dick wird. Die Entzündung geht wieder *zurück* oder führt zu *Absceßbildung*.

2. *Mastitis infectiosa interstitialis*, *Phlegmone* der Mamma. Meist liegt Infektion mit *Streptokokken* vor, die von der Warze aus auf dem Lymphweg längs der Milchgänge *in die Tiefe des Drüsenzwischengewebes* eindringen und hier zellige Infiltration und entzündliches Ödem veranlassen. Die drüsigen Teile selbst können sekundär befallen werden. Der interstitielle Entzündungsprozeß führt alsbald zu schmerzhafter Rötung und *diffuser Schwellung*; dann kann er durch Resolution rückgängig werden oder zu Gewebsvereiterung (*Absceßbildung*) führen, wobei auch die Drüsenbläschen teilweise mit zerstört werden.

Die Abscesse sind selten glatt, vielmehr meist buchtig, uneben ausgehöhlt. Der Eiter kann nekrotische Gewebsfetzen enthalten.

Abscesse zwischen Haut und Drüse heißen *antemammäre*; solche, die zwischen Muskeln und Mamma durchbrechen, *retromammäre Abscesse* (können auch andere Ursachen haben, z. B. Rippencaries; vgl. *Hardouin* und *Marquis*); beides nennt man auch *Paramastitis*. — **Ausgänge der abscedierenden Mastitis** sind: a) Spontane *Perforation* durch die Haut *nach außen* mit Heilung durch Narbenbildung ohne oder mit knolliger Verhärtung. b) *Perforation nach innen* in einen Drüsengang; Eiter entleert sich aus der Mammilla (selten)*). c) Es entsteht eine *chronische Mastitis*; wiederholte Durchbrüche nach außen hinterlassen eiternde Fisteln oder, wenn Milchgänge arrodiert wurden, *Milchfisteln*, oder es bleiben eingedickte, käsige Eitermassen im schwielig verhärteten Gewebe liegen. — d) Sehr selten geht eine *allgemeine Sepsis* von einer Mastitis in puerperio aus. *Verf.* sah einen rapid tödlich endenden Fall (Mischinfektion von Staphylokokken und Pyocyaneus)**), der durch zahllose (bei Pyoc.-Infektion öfter beobachtete) Hämorrhagien der Haut (haemorrhagische Knötchen, Bläschen), Schleimhäute und Serosae besonders auffallend war.

Bei der *chronischen Mastitis* entstehen schwielige Indurationsherde, welche stellenweise frischere, kleinzellige Infiltrate und sehr häufig cystisch erweiterte Milchgänge und Drüsenläppchen enthalten (*Mastitis chronica cystica*). Zunächst *vergrößert* sich die Mamma, entweder nur partiell, oft in einem

---

*) Die im *Sekret der gesunden weiblichen Brustdrüse* enthaltenen *Bakterien* (meist Staphylococcus pyogenes albus) gelangen wahrscheinlich von der Haut in die Milchgänge (*Honigmann* u. a.). — Ob sonst pathogene *Bakterien* durch die *gesunde* Mamma ‚*ausgeschieden*' werden können, ist fraglich; für Tuberkelbacillen ist das, wenigstens bei Tieren, sicher (*Hirschberger*), beim Menschen dagegen nicht (*Füster*). Nach *Basch* und *Weleminsky* scheinen nur solche Bakterien in die Milch überzugehen, die Hämorrhagien oder andere *lokale Erkrankungen in der Milchdrüse* setzen. Die Frage des Übergangs von Toxinen (vgl. *Römer*) wird dadurch nicht tangiert.

**) Allgemeininfektionen durch den Bac. pyocyaneus. s. *Eug. Fraenkel*, V. A. 183, 1906; speziell über das bald als hämorrhagische Knötchen bald als hämorrhagische Bläschen erscheinende charakteristische Hautexanthem s. derselbe, *Unna*-Festschrift Bd. I, 1910.

pyramidenförmigen, *einem* ergriffenen Brustdrüsenlappen entsprechenden Bezirk (Verwechslung mit Carcinom) oder diffus, wobei die Consistenz aber nicht gleichmäßig, sondern im Bereich prall gespannter durchfühlbarer Cysten besonders hart ist, was gleichfalls zur Diagnose Carcinom verleiten kann. Die Mamma kann aber auch partiell oder in toto schrumpfen (*Cirrhosis mammae*). Der Inhalt der meist kleinen, seltener vereinzelt auch größeren multiplen *Cysten* ist sehr verschiedenartig und zwar wässerig, schleimig, trüb, rahmig, butterartig oder käsig oder bräunlich oder grünlich. Die Epithelien der Drüsen können u. a. hyaline oder hydropische Umwandlung, Proliferation und Desquamation zeigen.

Fig. 600.

Chronische Mastitis cystica. Rechts unten Drüsenläppchen mit eben beginnender Erweiterung der Lumina und zellreichem lockerem periacinösem Gewebe. Im übrigen Präparat erweiterte Gänge und Drüsenacini, in zellreiches Bindegewebe eingebettet. Hier und da Fettgewebe, bes. rechts. In den erweiterten Gängen papilläre und ‚durchbrochene' Wucherungen des Epithels ins Lumen hinein; im Lumen käsige Massen. Vergr. 18fach. 50j. Fräulein.

Dabei kann es zu *Obliteration von Milchgängen* kommen (*Langhans, Samelson-Kliwansky*, Lit., *Ingier, Hörz*). Der dahinter stagnierende Inhalt kann, wie *Verf.* sah, gelegentlich makroskopische *Körner* und Klümpchen *doppelbrechender Substanz* und auch Drusen von Fettsäurenadeln bilden, um die sich ein an *Fremdkörperriesenzellen* enorm reiches Granulationsgewebe etabliert, während das Epithel schwindet. (Verwechslung mit Aktinomykose und Tuberkulose!)

Chronische Mastitis kann den *Boden für ein Carcinom* schaffen; klin. ist sie, wie erwähnt, oft leicht mit Carcinom zu verwechseln. *Histologisch* ist die Entscheidung, ob die Epithelproliferation bes. an erweiterten Milchgängen, welche oft in Bildung von papillären Erhebungen oder auch von durchbrochenen Leistensystemen (s. Fig. 600) an der Innenfläche der Cysten bestehen, bereits geschwulstmäßig ist, oft recht schwer. Um so mehr, als gelegentlich auch Übergänge zu Plattenzellwucherungen, wie man sie in Drüsengangscarcinomen (s. Fig. 606) nicht selten sieht, anzutreffen sind. Unregelmäßige Anordnung der Epithelien in den Ausführungsgängen ist stets mit Vorsicht zu beurteilen; sie erweckt Verdacht auf Tumor. Die *makroskopische* Diagnose ist hier ganz unsicher, die mikroskopische oft schwierig.

Maladie cystique de la mamelle, *Reclus.* Bei dieser Erkrankung bilden sich häufig, aber nicht konstant in *beiden* Mammae zahllose, meist mittelgroße, erbsen- bis bohnengroße, selten größere *kugelige* Cysten, welche die Mamma, deren Haut stets leicht verschieblich ist, in ein Konglomerat von größeren und kleineren Knollen umwandeln (die sich wie ein Schrotbeutel oder wie ein Haufen Traubenkörner anfühlen) und zu bedeutender Vergrößerung der Mammae führen. — Der *Cysteninhalt* ist grünbraun, fadenziehend oder hell serös, zuweilen hier und da auch rahmig oder atheromatös. Über das Wesen dieses Prozesses herrschen zwei verschiedene Ansichten. *König* hält die Affektion für eine **chronische Mastitis** *mit Cystenbildung*; auch *Borst* teilt im wesentlichen diese Auffassung. Wir stimmen dem für viele Fälle bei (vgl. *Lichtenhahn*, Lit. und *Thévenot* u. *Alamartine*). *von Saar* hält dagegen das Vorkommen einer cystenbildenden chronischen Mastitis (*König*) für unbewiesen. Auch *Theile* (Lit.) ist entgegen *König* für eine primäre Epithelwucherung. Andere, denen sich *Verf.* wenigstens für einen Teil der Fälle anschließt, sehen das Wesen der Erkrankung in Wucherung der Epithelien der Drüsenacini mit folgender Cystenbildung; es handelt sich also um ein **Kystadenom** oder **Polykystom** (*Brissaud* u. a.). Nach *Brissaud* und *Sicre* (denen sich *Schimmelbusch* in allem anschließt) entstehen *zahlreiche neue Acini* (einzelne Drüsenträubchen zeigen statt 12—20 mehrere hundert einzelne Acini), es folgt Epithelwucherung in den Acini, dann *primäre Cystenbildung durch Epithelzerfall* und sekundäre Vergrößerung der Cysten durch Konfluenz kleinerer unter Schwund des interacinösen Gewebes; von den Trennungswänden können noch Teile spornartig oder in Form von papillären Wucherungen in das Cystenlumen hineinragen. *Sasse* nimmt einmal einfache Retentionscystenbildung ohne vermehrte Epithelwucherung, das andere Mal epitheliale Wucherung mit folgender Cystenbildung an. — Man hat Entwicklung von *Carcinom* aus der Maladie cystique beobachtet (vgl. *Reclus*).

Das *intrakanalikuläre Kystadenom* (vgl. S. 1085) trennt man (trotz der Ausführungen von *Tietze*) wohl am besten ganz von der typischen Maladie cystique.

III. Infektiöse Granulationsgeschwülste der Mamma.

1. **Tuberkulose** ist selten, kommt wohl *nur* bei geschlechtsreifen Individuen vor (*Reerink*) und entsteht am häufigsten *hämatogen*, abgesehen von den Fällen, wo ein Übergreifen von der Nachbarschaft (Rippencaries, Achseldrüsen) aus erfolgt, während eine Infektion von den Ausführungsgängen aus wohl nur selten vorkommt. Das *makroskopische Aussehen* kann recht verschieden sein. Meist entsteht ein chronischer Entzündungsprozeß, und man findet sowohl einzeln oder zerstreut *weiche, glasige, graugelbe tuberkulöse Granulationsherde mit Verkäsung* oder *eitriger Erweichung*, als auch *fibröse Indurationsherde*, die von *Granulationen, Käseknoten, käsigen Eiterherden* (kalten Abscessen) und von *Fistelgängen* durchsetzt sein können. Auch kann man gelbweiße, käsig gefüllten Milchgängen entsprechende Züge sehen. Häufig *schrumpft* die Mamma. Sie kann auch teilweise *cystisch* sein. Zuweilen eröffnen sich *Fisteln nach außen.* Auch kann man zahlreiche, an die Oberfläche durchgebrochene (klinisch sehr chronische, stationäre) *Geschwüre* mit violetten, überhängenden, unterminierten, von miliaren weißlichen Knötchen durchsetzten Rändern und blaßrotem oder gelbem, käsigem Grund sehen. Man kann auch drei Formen der Mammatuberkulose unterscheiden: a) die als *Geschwür*, b) die als *kalter Absceß*, c) die *geschwulstartig* auftretende diffuse Form. (*Verwechslung* mit Carcinom!) Oft sind die *Axillardrüsen tuberkulös infiziert*; zuweilen ziehen zu denselben käsige Lymphstränge. — *Mikroskopisch* findet man *tuberkelbacillen-* und riesenzellenhaltige tuberkulöse Herde sowohl im Gebiet der Drüsenläppchen, als auch in der Wand der Milchgänge; letztere können mit käsigen Massen gefüllt sein, die reichlich Bacillen enthalten und auch Wucherungserscheinungen ihrer Epithelien zeigen. — *Mastitis tuberculosa obliterans* (Obliteration der Ausführungsgänge) beschreibt *Ingier*; auch *Verf.* sind diese Bilder bekannt. Sie ist ein Analogon zu der von *Verf.* bereits in früheren Auflagen erwähnten fibrös umgewandelten obliterierenden Kanaltuberkulose im Hoden (s. S. 917). (Lit. bis 1898 bei *Halstead* und *Le Count*; s. auch *de Vecchi* und *Cornil.*)

Tuberkulose kann auch zugleich mit Adenom, Fibroadenom, Carcinom der Mamma vorkommen. (Lit. bei *Warthin Franco*, *Fricke*, *Kallenberger*, Lit., *Klose*, *W. Fischer*.)

2. **Syphilis.** An den Warzen kommen *Primäraffekte* (*Sklerosen* und *Papeln*), z. B. bei Müttern, die als *Ammen* ein fremdes Kind, das später Zeichen von Lues zeigte, nährten, — sowie ferner *sekundäre* Affektionen (*Papeln*) vor. *Gummen* im Drüsengewebe (*Mastitis gummosa*) sind sehr selten, kommen jedoch bei kongenitaler wie bei acquirierter Lues vor; es können chronische ausgedehnte *Ulcerationen* und retrahierende Narben folgen. (*Verwechslung* mit Tuberkulose, Carcinom, Sarcom.) Vgl. *Deutsch*, *Paterson*.

3. **Aktinomykose** kann sich an Aktin. der Pleura anschließen, scheint aber sehr selten zu sein. *Verf.* sah Aktinomykose beider Mammae bei einem 16jähr. hochgradig abgemagerten Mädchen. Verbindung mit der Pleura durch Fisteln. Ausgangspunkt Lungenaktinomykose. Die l. Mamma war bedeutend, tumorartig vergrößert, derb; ihre Oberfläche bildete ein System von weißen Brücken stehen gebliebener Haut, zwischen welchen man *weiches*, zundriges, blaßrotes Granulationsgewebe mit gelben Stellen (mit reichlichen Drusen) sah. Die Nachbarschaft zeigte intakte Haut. Die r. Mamma war ähnlich, aber weniger stark infiltriert. (Ein über hühnereigroßer aktinomykotischer Absceß fand sich im Gehirn.) — Über **primäre** A. der Mamma berichten u. a. *Sehrt* (Lit.) und *Risel* (Lit.); *metastatische* A. der Mamma sahen *Israel* und *Majochi*.

IV. Hypertrophie und Hyperplasie der Mamma.

Bei der *allgemeinen progressiven Hypertrophie* (oder *Hyperplasie*) nimmt die ganze Drüse in allen ihren Gewebsbestandteilen zu, bis die Vergrößerung schließlich meist stationär bleibt, sehr selten spontan rückgängig wird.

Beide Brustdrüsen können sich unter Beibehaltung des normalen Baues der ruhenden (jungfräulichen) Mamma durch Zunahme aller Gewebsbestandteile *gleichmäßig oft kolossal vergrößern*, was meist bei Jungfrauen mit dem Beginn der Pubertät, oder auch früher beginnt. Jede Mamma kann, wie *Verf.* sah, bis 14 Pfd. schwer sein, ja, es werden Gewichte bis 30 kg erwähnt. Bei der *Palpation* fühlt man größere und härtere knollige Drüsenkomplexe durch. Auf dem *Durchschnitt* sieht man weiches, von Fettgewebe mäßig durchsetztes Bindegewebe und besonders große weiße Inseln und harte Körner von Drüsenparenchym. Das Allgemeinbefinden leidet meist nicht, auch sind die Träger solcher Mammae nicht besonders fettleibig. — Die *Ätiologie* ist dunkel; kongenitale Anlage (*Firket*), Traumen sowie vorausgegangene Mastitis werden verantwortlich gemacht. — *In der Gravidität* werden solche Mammae (auch Nebenmammae können an der Hypertrophie partizipieren, s. *Foges*) durch stärkere, dem physiologischen Typus der Mamma in lactatione entsprechende Drüsenwucherung vorübergehend noch größer und können *enorme Mengen Milch* sezernieren. Eine solche physiologische Leistung kommt bei Geschwülsten (diffusen Fibromen oder Fibroadenomen), mit denen die Hypertrophie äußerlich Ähnlichkeit hat, nicht vor. Auch sind echte Geschwülste meist einseitig. — Eine echte Hypertrophie der Mamma kann auch durch diffuse *Hyperplasie des Fettgewebes* (*Lipomatose*) zwischen den Drüsenkörpern der Mamma vorgetäuscht werden.

V. Geschwülste der Mamma.*)

1. Adenome und Mischgeschwülste der Mamma.

A. Reine Adenome der Mamma.

Reine Adenome sind seltene epitheliale Neubildungen und bilden graurötliche, auf dem Schnitt körnige, an Pankreasgewebe erinnernde oder mehr dichte homogene weißliche, gegen das gesunde Gewebe scharf abgegrenzte, wie eingesprengte *Knoten* und sind dadurch von der Hypertrophie unterschieden.

*) Vgl. die neueste zusammenfassende Darstellung bei *V. Cornil*, Les Tumeurs du Sein, Paris, Felix Alcan 1908, wo auch bes. die analogen Geschwülste bei Tieren berücksichtigt sind.

Kleine Adenome können aus einzelnen, sehr ungleich großen, von Bindegewebssträngen umgebenen Läppchen zusammengesetzt sein (Fig. 601); größere zeigen eine mehr gleichmäßge Verteilung der drüsigen Elemente über den ganzen Tumor und unterscheiden sich dadurch am meisten von normalem Mammagewebe. Adenome sind gutartige epitheliale Tumoren.

Mikroskopisch sieht man *Drüsenacini* und blinde kurze *Gänge* in großen Mengen zusammenliegen. Dazwischen ist Bindegewebe, welches im Gegensatz zum Verhalten bei den Fibroadenomen keine Metachromasie (s. S. 1076 u. 1084) zeigt. Die Gruppierung und die Menge der zusammenliegenden Acini entspricht nicht dem Verhalten von normalen Drüsenläppchen,

I Mit Hämatoxylin gefärbter Schnitt von einem sehr reinen **Adenom der Mamma** eines jungen Mädchens. Die dunklen Stellen entsprechen den Drüsenwucherungen. Nat. Größe.
II Mikroskopisches Bild von der Randpartie dieses **Adenoms.** *a* Normale Acini; *b* Stück von einem Ausführungsgang. *c* Bindegewebe, welches an die Peripherie des Geschwulstknotens angrenzt. *d* Epitheliale Gänge und Bläschen des Adenoms; *e* das dieselben umgebende Bindegewebe. Schw. Vergr.

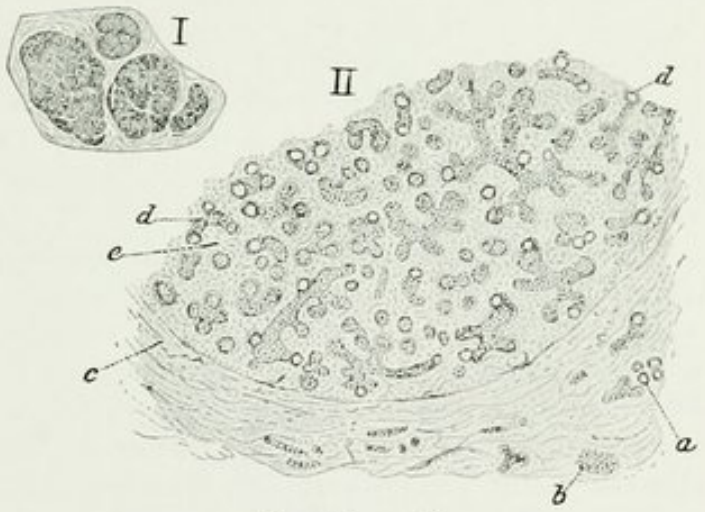

Fig. 601 u. 602.

und auch wirkliche Ausführungsgänge fehlen. Die Bläschen und blinden Gänge sind mit cylindrischen Epithelien ausgekleidet, die *höher wie normal*, teils *einfach*, zum größten Teil aber *zweischichtig* sind, mit gut entwickelten Korbzellen (s. S. 1076). Ja, es können einzelne Acini fast völlig oder sogar *total von Zellen gefüllt* sein; dann verfallen die centralen Zellen nicht selten der Fettmetamorphose, und es können Höhlen entstehen, die mit Tropfen einer milch-, artigen Flüssigkeit oder mit Epithelbrei gefüllt sind. Die drüsigen Teile sind deutlich von einer *Membrana propria*, die oft *hyalin* und verdickt ist, umgeben. (Wird dieselbe von den wuchernden Drüsenepithelien durchbrochen, und dringen die Zellen in die Interstitien des umgebenden Bindegewebes, so liegt ein *Carcinom* vor; vgl. S. 1088.)

B. Mischgeschwülste von Adenom mit Bindesubstanzgeschwülsten.

Diese sind recht häufig, und zwar kommt Adenom gemischt mit Fibrom, Myxom oder Sarcom vor. So entstehen das *Fibroadenom* oder Adenoma fibrosum, fibröses Adenom oder *Adenofibrom* — das Adenomyxom usw. und das Adenosarcom usw. Diese verschiedenen Mischgeschwülste haben in ihrer Kombination eines epithelialen, adenomatösen Bestandteils, auf welchen der Hauptaccent zu legen ist, mit einem Bindesubstanzanteil und in manchen eigentümlichen Gestaltungen des Aufbaues so viel Übereinstimmendes, daß sich eine gemeinsame Besprechung derselben empfiehlt. — Betrachten wir zunächst die *fibro-epithelialen Tumoren*, wo sich also Adenom mit Fibrom kombiniert. Je nachdem der adenomatöse oder der fibröse Anteil an Masse dominiert, spricht man von *Fibroadenom* oder *Adenofibrom*. Sie stellen knollige, höckerige, mandel- bis eigroße, oft primär multiple, in sich abgeschlossene, abgekapselte und darum aus der Mamma, mit deren Drüsensystemen sie oft nur lose zusammenhängen,

leicht ausschälbare Tumoren dar, die im Leben teils schmerzlos, teils aber schmerzhaft sind, meist nach dem 30. Jahr, aber nicht selten auch schon früher, zur Pubertätsperiode, sich bemerklich machen und sich aus fibrösem Gewebe und eingelagerten epithelialen, drüsigen Bildungen zusammensetzen. Bei Männern sind sie sehr selten.

Als *Ausgangspunkt* kommen, wie man vermutet, durch eine Entwicklungsstörung abgetrennte fötale Teile der Drüse, Keime, die epitheliale und bindegewebige Bestandteile enthalten, in Betracht; dafür soll vor allem die meist deutliche Abkapselung bei den typischen Fibroadenomen sprechen. Hauptvertreter dieser Ansicht sind *Ribbert* und *Wilms*. Doch kann die Abkapselung sehr wohl auch durch ein in sich fest geschlossen bleibendes Wachstum des Tumors zu Stande kommen. — *Beneke* faßt die Mammaadenome als Produkte der *Wucherung des ausgereiften Drüsengewebes* auf, hauptsächlich wegen der ins Adenom eintretenden Milchgänge. — *Stoerk* und *Erdheim* glauben, daß auch *Beziehungen zu mastitischen Prozessen* bestehen können. Auch *Verf.* möchte das in einem Teil der Fälle annehmen und hinzufügen, daß sich die adenomatösen Wucherungen dann meist nicht so scharf absetzen und erst mikroskopisch von Carcinom zu unterscheiden sind.

Die **Fibroadenome** sind, wenn man will, *Adenome, in denen zugleich auch der fibröse Anteil eine reichlichere Entwicklung zeigt*, reichlicher wie das in den ‚reinen' Adenomen der Fall ist, während anderseits die erheblichen aktiven Drüsenwucherungen den *histologischen Charakter wesentlich bestimmen*. Hier und da herrschen ganze Gruppen von Drüsenbläschen, an anderen Stellen längliche einfache oder etwas verzweigte oder stark baumförmig verästelte Schläuche vor; danach hat man **Fibroadenoma acinosum** und **tubulare** unterschieden; meistens sieht man aber diese beiden Formen **gemischt.** In einem einzelnen Schnitt, vielleicht auch in einzelnen Abschnitten der Geschwulst mag allerdings der acinöse oder der tubuläre Charakter vorherrschen. — Die Bläschen und Gänge der Drüsenbildungen sind mit einschichtigem oder hier und da oder sogar vorwiegend mit zwei- und mehrschichtigem **Epithel** ausgekleidet, zuweilen sogar solid. *Besonders häufig sieht man zwei Zelllagen*, eine untere kubische bis platte (Korbzellen) und eine obere cylindrische Epithellage, wovon erstere im Gebiet der Bläschen meist niedrig bis platt wird. (Geringfügige Atypien, ohne verbreitete vollkommene Polymorphie der Zellen wie beim Carcinom, gehören noch in den Rahmen einer gutartigen Wucherung.) — *Überwiegt der fibröse Anteil* und sind die wuchernden Drüsenbestandteile spärlicher, so nähert sich die Geschwulst mehr den Bindesubstanzgeschwülsten und muß als **Adenofibrom** bezeichnet werden. Bemerkenswert erscheint *im Gegensatz zu den reinen Adenomen* Metachromasie des perikanalikulären Bindegewebes. — Die meisten knolligen Geschwülste, die wegen ihrer Härte und faserig-sehnigen Schnittfläche zunächst nur wie Fibrome aussehn, sind Adenofibrome; knollige, reine Fibrome sind ganz selten.

Der Aufbau der aus adenomatösen und fibrösen (myxomatösen resp. ödematös-fibrösen oder sarcomatösen) Bestandteilen zusammengesetzten Tumoren kann noch mehr variieren. Nicht selten bilden die fibrösen Teile mehr oder weniger dicke Mäntel um die Drüsengänge und Bläschen (*Fibroma pericanaliculare* oder *plexiformes Fibrom* oder *Fibroadenom*).

Mikroskopisch sieht man das *fibröse adventitielle Gewebe*, von dem die *perikanalikuläre Wucherung* ausgeht, entweder in verschiedenem Grade zellreicher wie das interstitielle Bindegewebe und feinfibrillär und locker oder aber zellarm und oft hyalin umgewandelt; *es hebt sich deutlich gegen das interstitielle Bindegewebe ab*, welches bei zunehmender Verdickung der perikanalikulären Mäntel auf schmale, oft gefäßführende Züge reduziert wird. (Eine griffelförmige Verdickung der Milchgänge, an das Fibroma plexiforme erinnernd, ist bei alten Frauen häufig.)

Makroskopisch sieht die Schnittfläche wellig (Längsschnitte) und körnig aus (Querschnitte der von Mänteln umhüllten Drüsenteile) und ist entweder

sehnig, streifig, weiß oder glasig (hyalin). Die Geschwulst ist in toto meist hart. — Analog verhalten sich *perikanalikuläre Fibromyxome*, *Myxome* und *Fibromyxosarcome*, wobei zu bemerken ist, daß bei der Bezeichnung ‚myxomatös' wesentlich das morphologische Aussehen maßgebend ist, während es sich histochemisch meist nicht um Schleim, sondern um ödematöses Bindegewebe handelt. — Bei großem Blutreichtum kann die frisch exstirpierte Geschwulst diffus hell oder dunkelrot aussehen. *Perikanalikuläre* Bindesubstanzgeschwülste können sich mit *intrakanalikulären* derart *kombinieren*, daß an einer Stelle dieser, an einer anderen jener Typus vorherrscht.

Häufig sind in adenomatösen Mischgeschwülsten die Drüsenschläuche des Adenoms teils zu runden, vorwiegend jedoch zu langen unregelmäßigen Cysten (*Spaltcysten*) ausgedehnt, welche man schon makroskopisch als feine

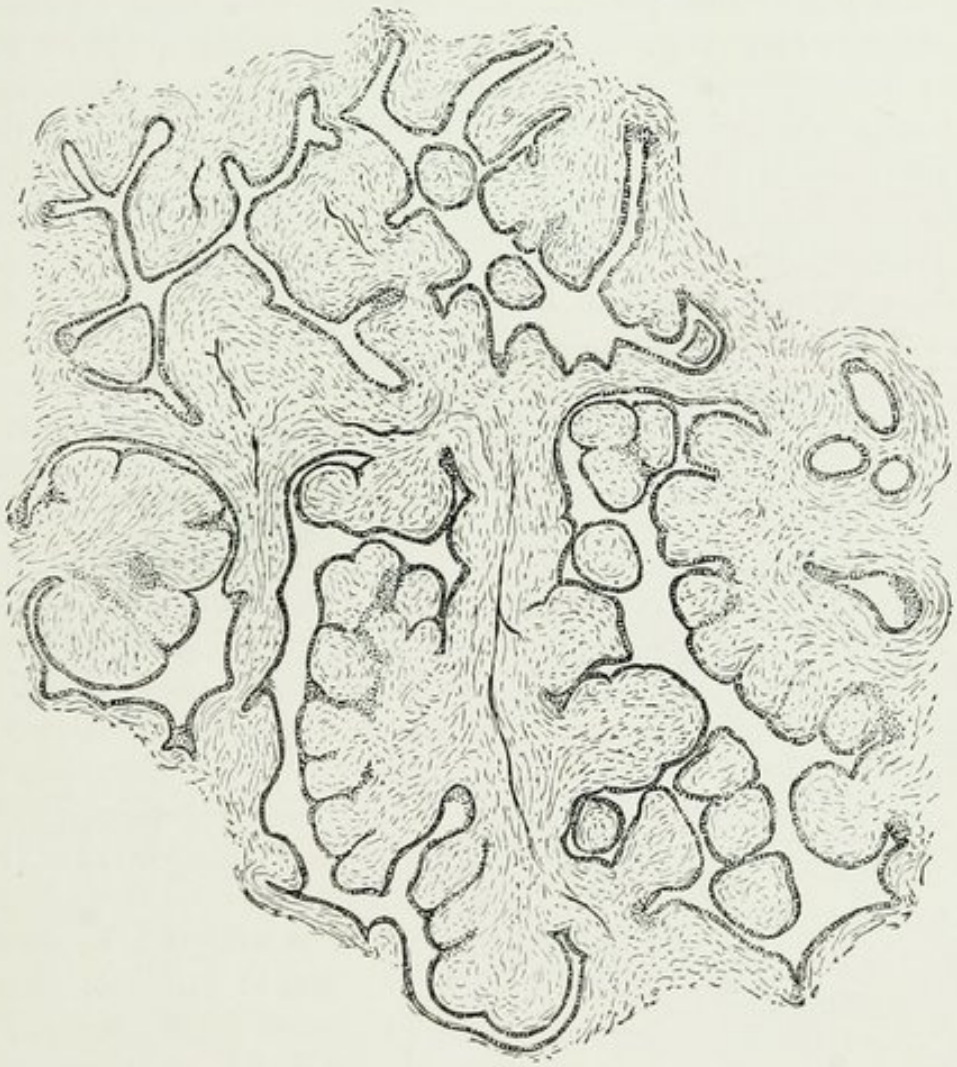

Fig. 603.

Fibroadenoma mammae.

Fibroma intracanaliculare und zum Teil auch *pericanaliculare mammae*. In den verzerrten Drüsenkanälen liegen vielfach knotig-polypöse, von Epithel bedeckte Bindegewebswucherungen; an anderen Stellen sind diese intrakanalikulären Wucherungen auf dem Querschnitt getroffen, scheinbar frei im Lumen gelegen und rings von Epithel umsäumt. Das interstitielle Bindegewebe ist an einigen Stellen durch zarte Blutgefäße markiert. Von einem walnußgroßen, derben, herausschälbaren Knollen aus der Mamma eines 19jähr. Mädchens. Makroskopisch bestand auf dem Durchschnitt ein feinblätteriger Bau. Schwache Vergr.

Spalten und Gänge auf der Schnittfläche der knolligen, scharf gegen die Umgebung abgegrenzten Geschwulst sieht (*Fibroadenoma cysticum*).

Die Spalträume, die dem *adenomatösen Geschwulstbestandteil* angehören, werden wohl weniger durch den im Lumen sich ansammelnden Inhalt, als vielmehr (nach *Ribbert*) durch das Wachstum der Umgebung, d. h. der Wand, ausgereckt, während das auskleidende *Epithel mitwuchert*; eventuell kann sich auch Flüssigkeit im Hohlraum ansammeln; durch Zunahme des Inhalts können die Cysten kugelig werden.

Bei den *intrakanalikulären Fibromen* (Myxomen, Sarcomen) hat die Geschwulst zwar auch einen epithelial-fibrösen Ausgangspunkt, der wuchernde Bindesubstanzteil gibt aber die Richtung für die eigenartige Form an, welche die Geschwulst präsentiert. Das wuchernde umgebende Gewebe verzerrt die Drüsenkanäle in der mannigfachsten Weise und dehnt sie so zu schließlich erheblich weiten Hohlräumen aus, in welche es in Form von Knollen, gestielten Polypen oder lappig oder papillär oder blätterig oder blumenkohlartig aussehenden Massen hineinragt. Alle Knollen und Auswüchse, welche an mikroskopischen Schnitten teils quer, teils längs durchschnitten erscheinen, haben einen Überzug von kubischen oder zylindrischen Zellen, die dem durch die wuchernden Knollen gewissermaßen in die Drüsenräume hineingeschobenen, tatsächlich aber sich lebhaft an der Wucherung beteiligenden Epithel der Kanalwandung entsprechen. Da die Geschwulst *ein eigenartig strukturiertes Adenofibrom* ist, so können sowohl im Innern der intrakanalikulären Wucherungen als auch in der Wand und Umgebung der Kanäle drüsige Bildungen oft in großer Menge entstehen, was den adenomatösen (epithelialen) Anteil der Geschwulst besonders klar hervortreten läßt. — Auf dem makroskopischen Durchschnitt dieser gegen die Umgebung scharf abgegrenzten Tumoren, deren Aussehen man mit dem Durchschnitt durch einen Kohlkopf verglichen hat (*Virchow*), sieht man vielfach längliche Spalten und größere Cysten und in letzteren blätterig sich verzweigende Massen, die teils fest in die glattwandigen Cysten hineingepreßt und gegeneinander abgekantet und nur durch feine Spalten getrennt sind, teils frei in Cysten hineinhängen. An anderen Stellen sieht man vorwiegend nur mit Flüssigkeit gefüllte Cysten. Die

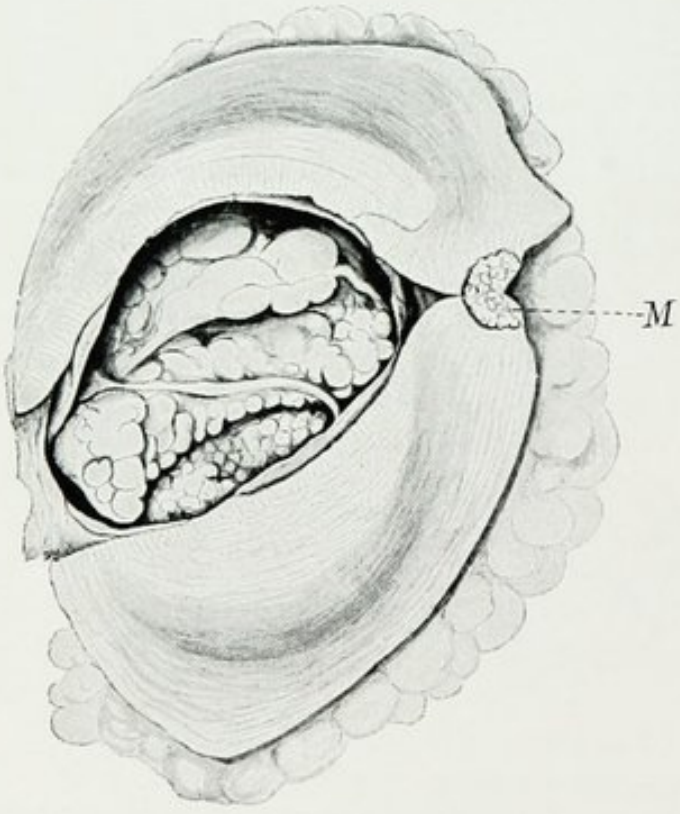

Fig. 604.

Fibroma intracanaliculare mammae oedematosum. In dem durch einen radiären Schnitt eröffneten Tumor sieht man Cysten, mit weichen, transparenten, lappig-warzigen Geschwulstmassen gefüllt. *M* Mamilla. Samml. zu Breslau. $^4/_5$ nat. Gr.

knolligen, oft geradezu traubigen Wucherungen lassen sich hier und da herausheben und lösen sich dann entweder vollständig heraus (Querschnitte), oder sie sind wie Polypen an dünnen oder plumpen Stielen an der Wand der Hohlräume befestigt (Längsschnitte). Mitunter ist die Zahl der Cysten nur gering (Fig. 604).

Die *soliderен Geschwulstteile zwischen den Cysten* sind bei den **Fibromen** teils sehnig, faserig, derb, teils weich, ödematös oder gallertig.

Bei den **Sarcomen,** die sich mit *Myxom* und *Fibrom* bunt mischen können, ist die Beschaffenheit eine höchst ungleichartige; hier ist das Geschwulstgewebe vorwiegend weich, saft-, blutreich, dort hämorrhagisch, nekrotisch oder verfettet, was der Schnittfläche ein noch komplizierteres, sehr buntes Aussehen verleiht.

Den **Inhalt der Spalten und Cysten** bilden außer den Geschwulstknoten entweder seröse oder schleimige oder dickere, milchig-trübe oder breiige, gelbrote, an Cholesterin und Blutpigment reiche Massen. Selten enthalten sie hier und da verhornte, weißliche Epithelperlen (cholesteatomähnliche Mammaadenome) und haben statt kubischem oder Cylinderepithel eine epidermoidale Auskleidung (Lit. bei *Grohé* und *Stoerk* und *Erdheim*). An vereinzelten Stellen sind solche Metaplasien in Fibroadenomen nicht selten.

Die intrakanalikulären Bindesubstanzgeschwülste der Mamma *wachsen in der Regel langsam*, doch kann, wenn der Geschwulsttypus sich ändert, ein zellarmes *Fibrom* zu einem zellreichen *Sarcom* wird, das Wachstum ein rascheres werden. Es *kommen Tumoren bis zu 20 und mehr Kilo Gewicht vor.* — Auch die arboreszierenden *Sarcome*, die am häufigsten *bei jungen Frauen* auftreten, wachsen meist sehr langsam, sind, solange sie mäßigen Umfang haben, schmerzlos, stören das Allgemeinbefinden nicht und *pflegen, wenn sie vor dem 30. Jahr auftreten* und langsam wachsen, *nach der Exstirpation nicht wieder zu erscheinen.* Später auftretende intrakanalikuläre *Sarcome* können gelegentlich *wiederholt* lokal *rezidivieren* sowie, wenn auch selten, zum Ausgangspunkt von entfernten *Metastasen* werden. — Nicht selten werden die Wände benachbarter cystischer Räume durch Druck zum Schwund gebracht; es entstehen *größere Cysten*, in deren Innerem man noch Reste der Septen erkennt (s. Fig. 604). Nach *Druckusur der Cystenwand und der äußeren Haut* können die Wucherungen, bes. wenn es saft- oder zellreiche Geschwülste sind (Myxome, Myxosarcome, Sarcome), sogar an mehreren Stellen als lappig polypöse oder blumenkohlartige, nicht selten zu Verjauchung neigende Gewächse *an der Oberfläche der Mamma hervorwuchern*, was zunächst den Eindruck einer malignen, die Gewebe infiltrativ durchwachsenden Geschwulst macht; jedoch kann man mit der Sonde unter den scharfen Rändern der Hautlöcher, welche nirgends von Geschwulstmassen infiltriert sind, an der Geschwulstmasse vorbei in den cystischen Raum gelangen; ein solcher Durchbruch kommt bei großen wie gelegentlich auch bei relativ kleinen Tumoren vor. *Auch an den Ausführungsgängen* können die intrakanalikulären Wucherungen gelegentlich *hervorwuchern*, so daß sie im Areal der Mammilla erscheinen; ihre Oberfläche kann dann eventuell mit Plattenepithel überzogen sein. — Diese Geschwülste haben sehr verschiedene Namen, sog. **Cystosarcom** oder **Cystosarcoma phyllodes** *) (*J. Müller*), *Fibroma* (*Myxoma* oder *Sarcoma*) *proliferum* oder *arborescens*, *Fibroma* (*Myxoma, Sarcoma*) *papillare oder polyposum intracanaliculare.* — **Kystadenoma papilliferum** (sog. *intrakanalikuläres Kystadenom*, vgl. *Sasse*) oder *cystisch papilläre Epitheliome*, genauer *Fibro-Epitheliome*, nennt man am besten nur solche ziemlich seltenen, epithelialen oder genauer adenofibromatösen Geschwülste, bei denen in neugebildete, dicht bei einander liegende und stellenweise cystisch erweiterte Drüsenräume papilläre Exkreszenzen von der Wand hineinwachsen; zum Unterschied von den papillären Wucherungen bei den aus gewöhnlichen Fibroadenomen hervorgehenden intrakanalikulären Bindesubstanzgeschwülsten, bei denen der fibröse Anteil meist überwiegt, besitzen die *Papillen* hier einen *äußerst zarten fibrösen Grundstock*, der (im Gegensatz

*) φύλλον Blatt. Hierunter verstand man die histologisch verschiedenartigen Geschwülste.

zu dem zweischichtigen der Adeno-Fibrome) mit einem *einschichtigen Cylinderepithel* bedeckt ist. *Buday* fand in einem Fall Flimmerepithel. Die Tumoren bilden *multilokuläre cystische Geschwülste*, und innerhalb der Cysten findet man nur wandständig oder ganz ausfüllend, markige, weiche Massen, welche schon makroskopisch den zierlichsten papillären Bau haben können. Es gibt auch Formen, wo diese zelligen Massen vorherrschen und der cystische Bau, makroskopisch wenigstens, mehr zurücktritt. Es besteht die größte Ähnlichkeit mit papillären Kystadenomen des Eierstocks (s. S. 959). Hier wie dort kann die gutartige papilläre Geschwulst sich in ein *papilläres Cystocarcinom* (s. Fig. 609) umwandeln. — Auch an der *Innenfläche von solitären* **Cysten,** die von den Drüsengängen aus durch Dilatation entstehen, können *gutartige papilläre Epitheliome* (zylinderzellig) (die, wie *Verf.* noch jüngst sah, auch an den Ausführungsgängen vorkommen, s. *Brandes*, *Cornil*, *Frémicourt*) sowie *papilläre Carcinome* entstehen. Man kann dann von *encystiertem Carcinom* sprechen. — *Carcinomatöse Entartung eines Fibroadenoms* beobachtete *Verf.* in einem letzthin von *Kuru* publizierten Fall (44 j. Frau, Tumor seit einem Jahre bemerkt, in den letzten 4 Monaten sehr schnell vergrößert); dabei lösen sich die Epithelien aus ihrer organischen Verbindung mit den adenomatösen Drüsenbildungen und wuchern atypisch, infiltrierend weiter (s. auch S. 1090).

2. Reine drüsenlose Geschwülste der Bindesubstanzgruppe.

Es sind darunter Geschwülste verstanden, bei welchen keine Drüsenneubildung neben der eigentlichen Geschwulstbildung stattfindet. Diese Tumoren sind im allgemeinen selten, besonders die gutartigen, und zwar *Fibrome*, welche in diffuser Ausbreitung oder als circumscripte, zuweilen multiple harte, schwer schneidbare, lappige Knoten auftreten können (in denen oft noch atrophische Drüsenbestandteile nachweisbar sind), *Myxome* oder *Fibromyxome*, seltene *Myome* und *Myofibrome*, sowie sehr seltene, meist diffuse, selten abgekapselte *kavernöse Hämangiome*, *Enchondrome* (sehr selten), *Osteome* und *Osteochondrome* (vgl. *Cornil*).

In seltenen Fällen findet man in Kystadenomen, Sarcomen und Carcinomen kleine *osteoide* und auch *hyalin-knorpelige* (metaplastische) *Herde*. *Davidsohn* empfiehlt das Kresylviolett als ausgezeichneten Farbstoff zum Nachweis von Knorpelspuren, die sich leuchtend rot färben. — **Lipome** der Mamma sind entweder abgegrenzte, weiche oder elastische oder pseudofluktuierende Fettgewebsgeschwülste in der Brustdrüse (selten) oder diffuse Hyperplasien des Fettgewebes; als paramammäre L. kann man solche bezeichnen, die subkutan im Gebiet der Mamma oder in deren nächster Umgebung oder hinter derselben liegen.

Etwas häufiger sind solide *Sarcome*. Es kommen knollige und große, rasch wachsende, diffuse Geschwülste vor, *am häufigsten kleinzellige Rundzellensarcome*. Das Sarcom kann doppelseitig sein. Diese Sarcome verhalten sich im Gegensatz zum sog. S. phyllodes (S. 1087) völlig wie echte maligne Geschwülste. Sie dringen in das subcutane Gewebe und in die Haut ein, welche dann nicht mehr verschiebbar ist. Die infiltrierte Haut kann durchwuchert werden, und pilzartige Knollen wachsen hervor. Der Tumor kann dann auch verjauchen. Auch in die Unterlage der Mamma (Pectoralis, Rippen, Pleura) dringt die maligne Geschwulst zuweilen ein. Kachexie und entfernte Metastasen kommen wie bei jedem anderen rasch wachsenden Sarcom vor. *Ätiologisch* spielen Traumen angeblich eine Rolle. (Lit. über *Sarcome* bei *Finsterer*.)

Es gibt enorme, rasch wachsende *Rundzellensarcome*, welche weich, saftreich, blaßrot sind und überall den gleichen einförmigen histologischen Bau zeigen (an Saftpräparaten freie Kerne!). Ferner kommen *kombinierte Rund- und Spindelzellensarcome* vor, sowie *reine Spindelzellensarcome* von zäher, festerer Konsistenz, mitunter von exquisit regelmäßig radiärer An-

ordnung der Spindelzellzüge. Auch ganz *polymorphzellige Sarcome* mit vorwiegend großen, dicken Zellen und nicht selten auch mit *Riesenzellen* kann man sehen. Solche Geschwülste erscheinen ganz weich, fluktuierend und zerreißlich infolge von stellenweiser myxomatöser oder fettiger Erweichung, Nekrosen, Blutungen mit Cystenbildung; auch können einzelne cystisch erweiterte Drüsengänge erhalten bleiben. In anderen Sarcomen sind neben polymorphen Zellen oder auch neben Spindelzellen so viele Riesenzellen, daß man von *Riesenzellensarcomen* sprechen muß; zum Teil zeigen sie alveoläre Anordnung. *Verf.* hat solche Fälle untersucht, die angeblich nach Trauma entstanden. Andere sind *Angiosarcome*, und zwar meist perivaskuläre Sarcome (s. S. 1023); auch teleangiektatische S. kommen vor. Weiter sieht man *alveoläre S.*, und zwar auch *melanotische* Formen derselben, ferner *Rundzellensarcome* mit eingelagerten *quergestreiften Muskelfasern*. Es gibt angeblich auch *Endotheliome*, die von den Endothelien der *Lymphgefäße* aus gehen. *Chondrosarcome* (s. *Arnold*), *Osteoidsarcome* (*Stilling*) in Gestalt von bis kindskopfgroßen soliden Tumoren oder vom Aussehn einer Cyste mit blutigem Inhalt (Osteoidsarcomfall von *Hueter-Karrenstein*), sowie Osteochondrosarcom (*Sehrt*, Lit.), was *Verf.* bei einer 52j. Frau sah, sind sehr selten.

Fig. 605.

Carcino-sarcomatöse Partie aus einem *Chondro-sarcocarcinom* der Mamma. 63j. Frau (s. Text). *a* Carcinomzapfen. *b* Sarcomgewebe. Mittl. Vergr.

Sarcom und *Carcinom* können getrennt an derselben Mamma vorkommen (vgl. z. B. *Schlagenhaufer*), selten auch als Mischtumor, *Sarcocarcinom* (*Dorsch*, *Orth*, *Coenen*); *Verf.* sah einen solchen Fall (circa kirschgroßer, weicher, im Centrum zerfallener, in der Mamma scharf abgegrenzter Knoten) vom Typus des Riesenzellen-Carcinosarcoms *Krompecher's* und minimalem knorpeligem Anteil. Scharfe Abgrenzung im Drüsenkörper der Mamma zeichnet die wenigen bekannten Fälle aus. Als ein Unicum dürfte ein vom *Verf.* beobachtetes *Chondrosarcocarcinom* (Carc. chondrosarcomatosum) gelten, das als fast mannskopfgroßer, infolge von Zerfall im Centrum dickwandig-cystischer Tumor imponierte und bei einer 63j. Frau entfernt worden war; der Fall wird von *Verf.* an anderer Stelle genauer mitgeteilt werden (s. Fig. 605).

3. Carcinom der Mamma.

Der Brustdrüsenkrebs ist die häufigste und bösartigste primäre Geschwulst der Mamma. Besonders gilt das für die weibliche Mamma, welche nach *Billroth* in der Regel zwischen dem 30.—60. Jahr, selten früher (im 17. in einer Beob. des Verf.) oder später (bis in's 10. Decennium), meist bei ganz gesunden Frauen erkrankt, und zwar bei verheirateten genau so wie bei ledigen. Selbst bei Männern nimmt das Carcinom die erste Stelle unter den Brustdrüsengeschwülsten ein.

Der Anteil der männlichen Brustkrebse an den Mammacarcinomen überhaupt beträgt nach *Schuchardt* 2%, nach *Schultheß* (3329 Fälle) 1,39%.

(*Sekundäre Mammacarcinome* kommen häufiger fast nur in dem Zusammenhang vor, daß ein Mammacarcinom einer Seite auf dem Lymphweg auf die andere Seite übergreift; ganz selten wird die Mamma retrograd auf dem Lymphweg z. B. von einem Magencarcinom aus ergriffen (*Montier* u. *Marre*, Lit.). *Haematogene* Metastasen wurden in der Mamma kaum sicher beobachtet.)

Die Carcinome der Brustdrüse selbst gehen von Drüsenacini oder von Drüsengängen im Inneren des Organs aus.

Selten gibt die **Mammilla** den Ausgangspunkt ab. Diese Carcinome gehen einmal vom *Hautepithel* der Warze oder des Warzenhofs aus, sind Plattenepithelkrebse und können entweder tief in das Mammagewebe einwuchern oder oberflächlich bleiben. Das andere Mal gehen sie von *großen Milchgängen* aus und sind dann entweder Plattenepithelkrebse oder Cylinderzellkrebse, und zwar zuweilen kleincystische papilläre Adenocarcinome von überaus zierlichem Bau; *Verf.* besitzt ein Präparat letzterer Art von der Mammilla eines Mannes. (Selten sind gutartige papilläre Fibro-Epitheliome der Milchgänge im Gebiet der Brustwarze).

Die **‚Pagetsche Krankheit der Brustwarze'** beginnt (meist bei Frauen zwischen 40 und 60) mit einer lange dauernden, juckenden, *ekzemartigen Hautaffektion an der Mammilla*, um dann meist koncentrisch auf die Umgebung fortzuschreiten. So entsteht um die allmählich schwindende, schrumpfende, sich einziehende Warze herum eine hochrote, glänzende, oberflächliche Ulceration, die sich langsam flächenartig ausbreitet. Dieses Bild kann sich im weiteren Verlauf im wesentlichen erhalten, wobei hier und da ein Ansatz zu Überhäutung genommen wird (*Verf.* kennt einen Breslauer Fall, wo bei einer 85jähr. Dame die Ulceration in 20 Jahren die ganze Thoraxoberfläche bedeckt hatte; ähnlicher Fall von *Vignold-Lutati*), oder es kommt in der Mammilla oder Mamma zur Bildung voluminöser Geschwulstmassen nach Art und vom Schicksal eines gewöhnlichen Mammacarcinoms (z. B. Fall von *Krogius*, der in 8 Monaten letal verlief). In dem Epithel der geröteten Stelle finden sich auffallende helle „runde Zellen", *‚Pagetzellen'*, die zunächst von *Darier*, *Wickham* u. a. als *Sporozoën* und als Erreger der *Pagets disease*, dann aber als eigentümlich gequollene (nach *Unna* ödematöse) Epithelien angesprochen wurden und zwar entweder als solche der *Epidermis* oder, wie die neueren Untersuchungen betonen, als degenerierte *Krebszellen selbst*, die in die Epidermis vordrangen (*Jacobaeus*, *Ribbert*, *Hirschel* u. a.). Pathologisch-anatomisch sind die Fälle nicht einheitlich (klinisch wohl). Während manche nur einen dem Ulcus rodens (s. bei Hautkrebs) ähnlichen oberflächlichen Hautkrebs konstatierten (*Karg*, *Eschlenoff*), hatte schon *Depage* den Beginn der Erkrankung *unter* die Brustwarze verlegt, von wo sich das Carcinom sowohl den Milchgängen nach in die Brustdrüse, als auch nach der Oberfläche hin ausbreite, wobei die Epidermis Wucherungs- und Degenerationserscheinungen zeige. Neuere Arbeiten erblicken den Ausgangspunkt in den Drüsengängen der Mamma (*Schambacher*) oder im Parenchym der Drüse selbst (*Kyrle*, *Elbogen*, Lit.), wobei die Krebszellen frühzeitig in die Epidermis vordringen, um sich hier unter dem Bilde der Pagetzellen auszubreiten und hier *die zuerst klinisch wahrnehmbaren typischen Veränderungen* hervorzurufen. (Anderes bei *Hannemüller* u. *Landois*, welche die Paget-Zellen für verquollene Epidermiszellen halten. — Paget's disease *außerhalb der Mamma* s. Lit. bei *Hartzell*.)

Histogenese des Brustdrüsenkrebses. Der Krebs entsteht entweder in einer vorher ganz gesunden oder in einer bereits kranken Mamma (vgl. S. 1080, 1081 u. 1088). Nach *Langhans* geht die Krebsentwicklung (a) **von den Drüsenacini** aus, deren Epithelien in Wucherung geraten, sich vergrößern und unregelmäßig in Bezug auf ihre Gestalt und gegenseitige Lage werden; sie füllen die Lumina aus, und die Bläschen im ganzen verdicken sich. Soweit besteht die größte Ähnlichkeit mit einem Adenom. Dann aber *wird die Membrana propria durchbrochen*, und die Krebszellen dringen *in die Bindegewebsspalten* der Nachbarschaft ein, und diese werden von *Krebszellzügen*, die vielfach miteinander zusammenhängen, erfüllt. Hierdurch und weil die Drüsenbläschen zugleich ganz unregelmäßige Formen annehmen, geht die anfangs noch an den Drüsenursprung und an ein Adenom erinnernde acinöse Anordnung verloren. Während die

Krebszapfen hier meist *solid*, aus annähernd etwa *kubischen* Zellen zusammengesetzt sind **(Carcinoma solidum),** kommen selten höhere oder niedrige *Cylinderzellen* in zierlicher drüsenschlauchartiger, mit Lumen versehener Anordnung vor **(Adenocarcinom).** Werden (b) **Drüsengänge** krebsig, so wird ihr Wandepithel vielschichtig, die Zellen werden polymorph, relativ oft zu großen *Plattenzellen*, und brechen in die Umgebung ein, wo sich dann *solide alveoläre Komplexe* von *Plattenzellen* bilden (mit Verhornung, aber relativ geringer Neigung zu perlartiger Schichtung), deren umgebende Septen *Verf.* meist stark kleinzellig infiltriert antraf. Diese relativ wenig beachteten *Plattenzellencarcinome* der Mamma (letzthin teilten auch *Troell* und *Calderara* je zwei

Fig. 606.

Plattenepithelkrebs der Drüsengänge der Mamma. Grundgewebe der Mamma stark kleinzellig infiltriert; darin *b* einzelne solide Krebszapfen (Plattenepithel); in anderen Schnitten lagen größere Gruppen solider, mit Plattenzellen ausgefüllter Alveolen beieinander. Bei *a* Gruppe normaler Drüsenacini, mit stark infiltrierter Umgebung. Bei *c* deutlicher Einbruch des krebsigen Ganges in die Umgebung. Schwache Vergr. — Von einem apfelgroßen weichen, saftreichen Tumor, von dessen Schnittfläche sich zahlreiche milchige Tröpfchen aus kleinen Löchern ausdrücken ließen. Große Milchgänge erweitert, mit trübem, zuweilen krümeligem gelbweißem Inhalt. 58j. Frau. Achseldrüsen ergriffen (solide Plattenzellnester).

Fälle mit) unterscheiden sich deutlich von den vom Drüsenepithel ausgehenden gewöhnlichen Mammacarcinomen. Im Inneren der krebsigen Gänge können sehr komplizierte Krebskörper zu sehen sein, die teils der Wand anliegende, oft zierlich durchbrochene breite Ringe bilden, teils das weite Lumen ausfüllende, oft aber auch vielfach durchlöcherte zusammenhängende Zellmassen darstellen, die auch hier und da im Centrum nekrotische Partien enthalten können (s. Fig. 606). (Es gibt auch gutartige epitheliale Wucherungen der Milchgänge, wobei die Zellen Pflasterepithelcharakter annehmen und die Gänge als dicke Schicht oder als käsige Zerfallsmassen auskleiden, ausweiten, ausfüllen können, ohne daß sie aber in die Umgebung vor-

dringen; das kann man zuweilen in Fibroadenomen und öfter bei Mastitis cystica sehen). — Geht ein Krebs *von einem Adenom* oder *Fibroadenom* mit Spaltcysten aus, so kann man die Krebsentwicklung sowohl an den acinösen Teilen (S. 1088) als auch an den Spaltcysten beobachten; letztere verhalten sich dabei wie krebsig umgewandelte Drüsengänge, an ersteren herrscht dann Polymorphie der Epithelien vor; die Zellen färben sich anders, türmen sich auf, und oft finden sich Lumina in großer Menge in den aufgeschichteten Zellmassen. — *In der Umgebung üppiger Krebszapfen ist das Stroma* oft stark kleinzellig infiltriert. — Oft sind es deutliche *Lymphbahnen*, sowohl periacinöse als auch interacinöse, in denen die weitere Ausbreitung des Krebses innerhalb der Mamma erfolgt; im *Lymphstrom* werden auch einzelne Krebszellen oft sehr bald, und zwar am frühesten bei den weichen, zellreichen Krebsen *in die nächsten Lymphdrüsen* verschleppt. Nicht selten dringen die Krebszellen auch in das perikanalikuläre lockere Bindegewebe ein und breiten sich strangförmig darin aus. Auch in's Lumen der Drüsenausführungsgänge können sie einbrechen und sich darin ausbreiten; nicht damit zu verwechseln sind Bilder von Anhäufungen fetthaltiger Zellen, die man in Drüsengängen mit normal erhaltenem Epithel auch in normalen Mammae sehr häufig sieht; *Ritter* nennt diese Zellmassen Colostrumkörperchen. — Einbrüche in *Venen* sind öfter schon im Primärtumor zu sehen (*Goldmann*); sie können eventuell schon früh *Metastasen* verursachen.

Fig. 607.
Mammacarcinom. Unten Carcinoma simplex, oben Scirrhus. Mitosen in den Krebskörpern. Starke Vergr.

Histologie der Mammakrebse. Bei den häufigsten, von den drüsigen Teilen ausgehenden Carcinomen mit *soliden* Krebszapfen kann man 3 Arten sehen, die sich durch ein verschiedenes Verhalten der Gerüstsubstanz und der ausfüllenden Krebskörper unterscheiden und sich häufig auch kombinieren.

Außer den gewöhnlichen, vom Drüsenepithel ausgehenden, können auch die auf S. 1091 erwähnten *Plattenzellencarcinome solide* Zapfen von alveolärer Anordnung bilden.

a) *Carcinoma solidum simplex*; man sieht ziemlich große Alveolen mit mäßig dicken, fibrösen Septen, und die Alveolen sind ausgefüllt mit dicht aneinander liegenden, rundlichen oder polymorphen, bald großen, bald kleineren epithelialen Zellen (Fig. 607); Drüsenanklänge fehlen meist völlig. Zusammenhängende Zellnester nennt man Krebskörper. Die epithelialen Krebskörper sind das Wesentliche an der Geschwulst. Die Septen sind nur der Mutterboden, in den Krebszellen eindringen; in mäßigem Grade wuchert dieser Boden und reagiert er mit Rundzelleninfiltration.

Manchmal sind die Zellnester vorwiegend länglich (*tubuläres* Carcinom, *Billroth*), die Geschwulst ist dann härter und ihr Wachstum mehr infiltrierend; ein andermal sind die Nester mehr acinös angeordnet (*acinöses* Carcinom, *Billroth*), und die Geschwulst ist weicher und von knolligem Bau. Sehr oft kombinieren sich aber beide Formen. — Die *Milchgänge* können zuweilen die auf S. 1091 erwähnten Wucherungsformen zeigen. — Es kommt gelegentlich vor, daß in vorherrschend soliden Carcinomen hier und da **Adenocarcinombau** (s. S. 1091) auftaucht, was man auch in regionären Lymphdrüsen mitunter konstatieren kann; reine **Adenocarcinome** sind dagegen nicht grade häufig.

b) *Carcinoma solidum medullare*, Markschwamm. Das Stroma (Septen) ist äußerst zart, oft stark kleinzellig infiltriert. Die Alveolen resp. die einzelnen Krebsnester sind entweder groß oder klein und überwiegen an Masse bei weitem über das Stroma; die Zellen sind oft rundlich oder abgekantet und häufiger klein. Die Grenzpartien nach dem Gesunden hin sind meist sehr stark mit Rundzellen durchsetzt, zuweilen auch die feineren Septen und die Peripherie der Krebszapfen. Dadurch wird deren Abgrenzung manchmal undeutlich (*C. granulosum*).

Die *Milchgänge* können von einem vielschichtigen, ungeordneten Lager polymorpher Epithelien ausgekleidet sein, in welches von der Wand aus capillarenführende Bindegewebsstreifen eindringen.

c) *Carcinoma solidum scirrhosum*, schlechthin *Scirrhus*, Cancer atrophicans, vernarbender Krebs, ist die häufigste Form. Die Krebskörper treten hinter dem

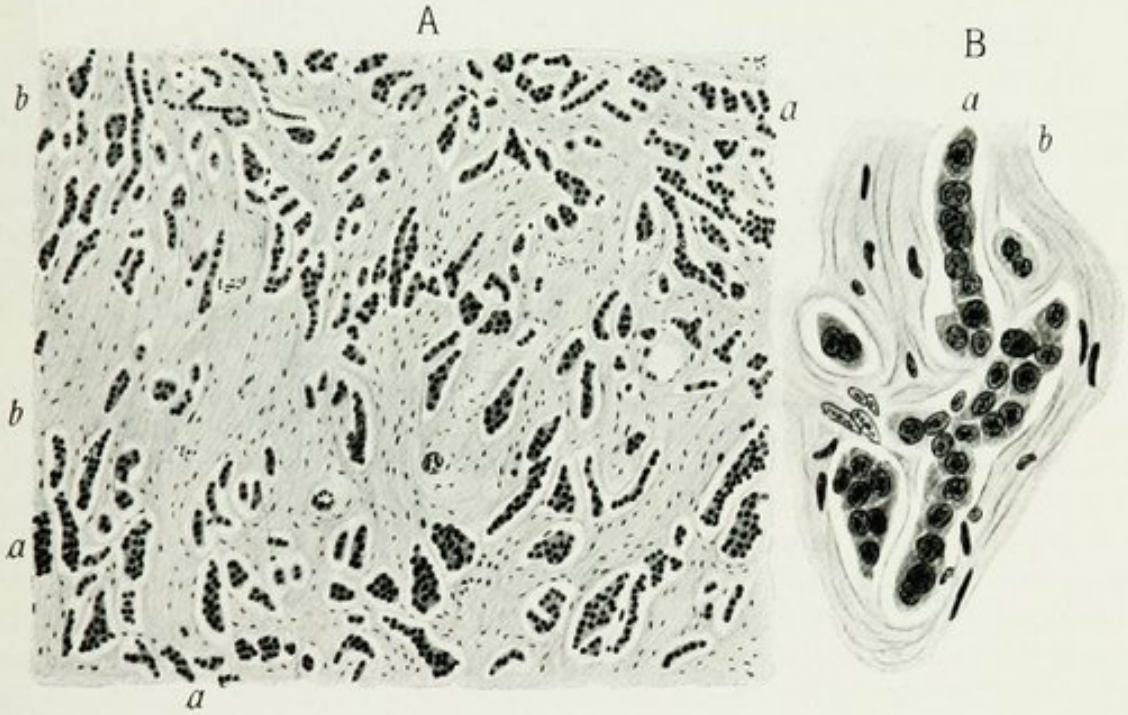

Fig. 608.

Carcinoma solidum scirrhosum der Mamma. Schmale solide epitheliale Krebszapfen (*a*) in reichlichem bindegewebigem Stroma (*b*). *A* bei schwacher, *B* bei starker Vergrößerung, läßt die Polymorphie der Krebszellen erkennen. Die Lücken um die Zapfen sind Kunstprodukte durch Schrumpfung. 50j. Frau. Hämalaun-Eosinfärbung.

Stroma sehr zurück; sie schieben sich infiltrierend, oft nur als schmale, spitz zulaufende Zellreihen zwischen die Bindegewebsbündel. Zuweilen sind noch einzelne ansehnlich große Zellnester in den mächtigen, oft hyalinen Bindegewebsmassen eingebettet (großalveolärer Scirrhus). An anderen Stellen können die Krebskörper durch Atrophie oder fettigen Zerfall ganz untergegangen sein; dann ist nur *faseriges Narbengewebe* vorhanden, in dem mitunter noch einzelne körnige Reste von Krebszapfen sichtbar sind. In den peripherſten Teilen der Geschwulst ist der ursprüngliche Charakter oft noch deutlich dem Carcinoma solidum simplex oder medullare ähnlich, und hier ist die Bindegewebswucherung meist noch gering. In Lymphdrüsen tritt gelegentlich selbst Adenocarcinombau auf.

Über das *makroskopische Verhalten* dieser drei Krebsarten, die sich sehr oft in derselben Geschwulst kombinieren, ist nur noch wenig hinzuzufügen. Der *Medullarkrebs* ist auf dem Schnitt blaß, graurot bis grauweiß und graugelb, und weiche Krebsmassen (Krebsmilch) lassen sich abstreichen. Häufig ist alveoläre Körnung zu sehen, und die centralen Teile großer, acinusartiger Alveolen können gelblich und weicher als die grauweißen peripheren Teile sein, wodurch ein sehr zierliches, drüsenartiges Bild entstehen kann. Oft bildet die Geschwulst große weiche Knoten. Er ist die bösartigste Form. Der *Scirrhus* ist hart wie glasiges Narbengewebe, in dem sich die Milchgänge oft als trübe, gelbgraue Stränge differenzieren; er bildet meist in die Umgebung ausstrahlende Knoten, narbenartige Herde oder platte Verdickungen. Das *Carcinoma simplex* hält zwischen beiden die Mitte. Durch Kombination der verschiedenen Arten entstehen sehr verschiedenartige Bilder, die man nicht einzeln aufzählen kann.

Regressive Veränderungen an Carcinomen sowie seltenere Formen.

Sehr oft kommt *fettige Degeneration* an Carcinomzellen vor, womit ein Schwund dieser einhergehen kann. Häufig wandelt sich das bindegewebige Krebsgerüst *hyalin* um; sehr selten *verkalkt* dasselbe danach. *Verkalkung innerhalb von Krebskörpern*, mit Bildung geschichteter Kalkkörner ist nicht häufig, jedoch hat auch *Verf.* geradezu *psammöse* Carcinome gesehen, mit Verkalkung auch in Metastasen (s. *Neugebauer*, *F. J. Schmidt* u. a.). — Selten ist **gallertige Umwandlung** *); hierbei gehen vor allem die Krebszellen, die meistens denen eines kleinzelligen oder rundzelligen Carcinoma solidum entsprechen, gallertig, zum Teil auch unter fettigem Zerfall unter, und auch das Gerüst kann gallertig umgewandelt werden. Nach der Ansicht von *Lange* wäre eine schleimige Umwandlung des Stromas sogar das Wesentliche (*Gallertgerüstkrebs*), während die Krebszellen selbst nicht gallertig, sondern durch einfache Atrophie und fettige Degeneration untergehen sollen. Auch *Verf.* sah Fälle, wo das zuzutreffen schien; in der Hauptsache stammt die Gallerte aber von einer gallertigen Umwandlung der Krebskörper selbst her. Der **Gallertkrebs** (*C colloides*, *gelatinosum*), dessen Wachstum ein sehr langsames sein kann, kommt in infiltrierender und in tuberöser Form vor und bildet in letzterem Fall einen mit dem umgebenden Gewebe innig zusammenhängenden Knoten, aus dessen Peripherie oft kleinere runde Knollen vortreten. Der Knoten ist mehr rund oder kuchenartig. Der Durchschnitt zeigt ein *netzförmiges*, *bienenwabenartiges Gefüge*, mit einer gallertigen, selten breiig-körnigen Füllungsmasse. Die durchsichtige Masse kann grauweiß oder gelblich bis bräunlich oder himbeergeleeartig oder blutig gefleckt, zuweilen einer Gallertstruma der Schilddrüse ähnlich sehen. *Verf.* beobachtete auch Fälle, wo sich neben einem gewöhnlichen, die Mammilla einziehenden, glasig blaßgrauen Scirrhus von geringer Ausdehnung ein eiförmiger Gallertkrebsknoten an der Mammaoberfläche vorwölbte. Es scheint, daß der Gallertkrebs vorwiegend *bei älteren Individuen* vorkommt (in 11 eigenen Fällen notierte *Verf.* ein Alter von 48, 54, 54, 60, 61, 62, 2 mal 74, 79, 82, 83 Jahren). Die *Achseldrüsen*, welche lange frei bleiben, können zuweilen noch das reine Bild eines zellreichen gewöhnlichen Krebses ohne eine Spur von gallertiger Metamorphose zeigen; in anderen Fällen aber sind sie ganz gallertig. Früh operiert, bieten die Gallertkrebse eine relativ *günstige Prognose* (s. auch *Gaabe*). In vernachlässigten Fällen kann *Ulceration* und Bildung entfernterer *Metastasen* auftreten. Doch sah *Verf.* 2 Fälle (83- u. 79j. Frau) von selbst 10jährigem Bestand, wo nur hühnereigroße, ziemlich gut abgegrenzte, durchblutete Knoten bestanden; in dem zweiten Fall waren die Achseldrüsen infiltriert.

In manchen Carcinomen sieht man mikroskopisch kleincystisch erweiterte, mit kolloidem oder butterähnlichem Inhalt gefüllte Krebsschläuche (**C. cysticum,** *Waldeyer*), in anderen sind

*) In einer Statistik von *Lange* (Lit.) kamen auf 1814 Mammacarcinome 17 Gallertkrebse.

die Krebskörper auf die zierlichste Weise allenthalben von cylindrischen Kanälen durchsetzt, in denen man mikroskopisch eine ganz feinkörnige, hier und da zu homogenen Klumpen vereinigte und dann hyalin aussehende Masse, ein hyalines Zellprodukt, findet **(C. cylindromatosum);** man kann mikroskopisch Querschnitte von größeren Krebskörpern sehen, welche von zahlreichen Löchern siebförmig durchbrochen sind (s. Fig. 606), so daß die Zellmassen netzförmig angeordnet erscheinen; diese durchbrochenen Krebskörper kann man in seltenen Fällen allenthalben in der Geschwulst sehen. Von diesen „durchbrochenen" Carcinomen gehört ein Teil zu den *von Milchgängen ausgehenden Plattenzellkrebsen*, andere gehen *von den Drüsenepithelien* aus; es gibt sogar Fälle, wo man wegen der drüsenartigen Formation der Krebskörper von *Adenocarcinoma cylindromatosum* sprechen kann. An einzelnen Stellen (wobei es sich wohl meist um krebsige Milchgänge handelt) sind sie öfter auch in sonst soliden Carcinomen zu finden.

Fig. 609.

Durchschnitt durch ein **Cystocarcinoma papillare** der l. Mamma einer 45j. Jungfrau. Dauer circa 3 Jahre. Krebsige Infiltration der Achseldrüsen. $^3/_4$ nat. Gr. Samml. Basel.

Andere seltene Formen sind als **Cystocarcinoma simplex** zu bezeichnen, das sind Adenocarcinome (Cylinderzellkrebse), in denen sich große, das makroskopische Bild beherrschende cystische Hohlräume mit vielschichtiger Zellauskleidung entwickelten, und als **Cystocarcinoma papilliferum,** wenn mit unregelmäßig geschichtetem cylindrischem, stellenweise auch polymorphem Epithel bedeckte, meist feinkörnige Papillen entstehen, welche üppig in das Lumen und auch in das Zwischengewebe hineinwachsen; *Verf.* sah in einem Fall (Fig. 609) einer 45j. Jungfrau dabei Metastasen in den Achseldrüsen. (Über die gutartige Varietät dieser Tumoren, das *Kystadenoma papilliferum*, s. S. 1087.) (Vgl. die entsprechenden Geschwülste beim Ovarium.)

Über **Carcinosarcom** und **Carcinochondrosarcom** s. S. 1089.

Ätiologie. Es spielen hier zuweilen angeblich *Traumen* (*Stoß, Druck*) und ferner Einflüsse des Geschlechtslebens, Heredität und nach den Erfahrungen *Verf.*'s u. a. (s. z. B. *Verga*) sicher auch voraufgegangene *chronische Mastitis* eine Rolle. Auch aus gutartigen Bildungen, wie sog. *Polykystomen*, *Adenomen*, *Adenofibromen* können oft nach viele Jahre langem Bestand Carcinome hervorgehen (vgl. die Arbeit von *Kuru* aus dem Institut des *Verf.*). In alten solitären *Cysten* kann sich in seltenen Fällen ein papilläres Adenocarcinom entwickeln.

Verlauf des Mammacarcinoms. In der Regel erkrankt nur *eine* Mamma, und zwar gewöhnlich mit der *Bildung eines Knotens* bald im *oberen*, bald im unteren *äußeren* Quadranten, bald an einer beliebigen anderen Stelle; es können aber auch *beide* Mammae gleichzeitig oder nacheinander befallen werden. Selten erkrankt von vornherein die *ganze* Mamma zugleich

mit der Haut. Ist die Haut ergriffen, so vermitteln Lymphgefäßverbindungen leicht die Übertragung auf die *Haut der anderen Mamma* (nach *Gerota* in 65—70 %). Der in der Mamma fühlbare, harte, *zunächst schmerzlose Knoten* sitzt *infiltriert im Mammagewebe*, ist aber anfangs sowohl gegen die Haut wie gegen die Unterlage (Pectoralis) verschieblich. Das Wachstum kann dann ein langsames (jahrelanges) sein oder ein rascheres, was besonders auch bei Schwangeren und Säugenden vorkommt, und es bilden sich entweder neue Knoten, oder der ursprüngliche Tumor vergrößert sich nur, wird oft, wenn auch absolut nicht regelmäßig, schmerzhaft (*lancinierende Schmerzen*), weicher oder bleibt hart und *verwächst mit der Unterlage sowie mit der Haut*, die dadurch *über dem Tumor unverschieblich* wird und verdünnt erscheint. — Zuweilen kann der Krebs stellenweise oder total *schrumpfen*, während er an der Peripherie und in der Tiefe unaufhaltsam fortschreitet. Zu Schrumpfung tendierende Krebse heißen *Scirrhen*. — Besonders bei weichen Krebsen kann ein *Durchbruch durch die Haut* erfolgen; die Haut wird infiltriert, zerfällt hier, und man sieht ein **Krebsgeschwür** mit hartem, aufgeworfenem, wallartigem Rand und kraterförmigem, jauchigem, fetzigem, nicht selten zu starken Blutungen geneigtem Grund.

In der Umgebung findet man nicht selten zahlreiche *regionäre*, selten an anderen Stellen (Bauch, Rücken etc.) einzelne *knotige* oder rosenkranz- oder perlschnurartige oder *beet-* oder *plattenförmige Metastasen* in der Haut (vgl. *Eitner* u. *Reitmann*). — Zuweilen ist die Haut im Bereiche der Mamma und deren weiterer Umgebung oder selbst einer Thoraxhälfte infiltriert, ja, bei doppelseitigem hartem Mammakrebs können die bedeckenden Weichteile des ganzen Thorax in eine starre, brettharte, auf der Unterlage fest angewachsene, krebsige Masse verwandelt sein **(Cancer en cuirasse).** Meist ist dann auch die Pleura diffus infiltriert. In solchen Fällen findet man mikroskopisch ziemlich oft rundzellige, kleinalveoläre Krebse. — Mitunter wachsen auch die knotigen Geschwulstmassen alsbald *pilzförmig durch die Haut durch* und bedecken sich oben mit Eiter und Jauche. — Häufig sieht man eine *Einziehung* oder auch nur abnorme Fixierung der **Brustwarze.** Dabei infiltriert die Geschwulst die Umgebung der Brustwarze, drängt die Umgebung hervor, während die durch die großen Ausführungsgänge fixierte Mamilla eingezogen erscheint (*König*), oder aber es wird die Einziehung oder die Fixierung durch einen im Bereich der Wurzel der Mamilla, d. h. der Ausführungsgänge gelegenen retrahierenden Krebs bewirkt und ist um so stärker, je mehr die Umgebung der Warze durch Fettinfiltration vorgewölbt wird. *Die Einziehung* ist *nicht pathognomonisch* für Krebs und kann ebensogut durch eine chronische Mastitis, besonders in einer fettreichen Mamma, sowie auch durch andere Geschwülste (Sarcome und, wie *Verf.* sah, selbst durch cystische Adenome) hervorgerufen werden.

Das ominöseste Symptom im Verlauf des Krebses ist einmal die *krebsige Infiltration* der regionären, meist gleichseitigen **Lymphdrüsen,** vor allem der Achseldrüsen (Verbindung mit Subclavicular- und Cervicalregion), die oft einen mit dem Tumor zusammenhängenden Strang bilden, (auch im Bindegewebe zwischen den Drüsen können Geschwulstknötchen entstehen!) — ferner die Infiltration (Knötchen, Stränge) der im, unter und auf dem *Pectoralis* gelegenen Lymphgefäßnetze und Drüsen (die Verbindungen mit den retrosternalen haben). Die Infiltration kann sich sehr früh entwickeln oder tritt erst später ein. Selten werden von vornherein nur die Lymphdrüsen der anderen Seite ergriffen. Die vergrößerten, krebsigen Lymphdrüsen *fühlen sich meist sehr hart an.* Doch kommt auch eine *einfache hyperplastische Schwellung der Achseldrüsen vor* (mikroskopisch eventuell mit beginnender Krebsinfiltration zu verwechseln, s. S. 178), aber mit geringerer Verhärtung.

In den vorgeschrittenen Stadien, welche sich früher oder später einstellen können und zum Tode führen, was in der Regel in wenigen Jahren, ganz ausnahmsweise aber auch erst nach 20 Jahren (*Billroth*) eintritt, entwickelt sich die **Krebskachexie.** — *Entferntere*, auf dem Blutweg vermittelte **Metastasen** entstehen bei *weichen Krebsen*, die meist *junge* Individuen betreffen, gewöhnlich sehr bald. Überhaupt ist hier der *Verlauf* meist ein rascher. Bei *älteren*

Individuen dagegen sind *harte* Scirrhen häufiger, und hier kann sich der Verlauf mitunter Jahre lang hinziehen. Die *Metastasen* erfolgen in die Pleura, Leber, die *Knochen* (Spontanfrakturen! siehe besonders auch die osteoplastische Carcinose, s. Fig. 452 S. 760)*). — Nach *Amputation der carcinomatösen Mamma* treten entweder **Rezidive** auf, meist bald (nach Erfahrungen der *v. Bergmann*schen Klinik [s. bei *Guleke*] in über 40 pCt. schon nach dem ersten Halbjahr), und zwar in der *Narbe* oder *in deren Nähe* (zuweilen in Form schnell sich verbreitender, disseminierter, kleiner Knoten, Squirrhe disséminé, die zu einem Cancer en cuirasse konfluieren und selbst bis zur Crista ilei reichen können) oder in den *Lymphdrüsen* und deren Umgebung, wobei auch die *Nerven* und *Gefäßwände*, bes. Venen stark infiltriert werden können (Schmerzhaftigkeit und Ödem des Arm's**) —; oder es tritt *kein lokales Rezidiv* ein, der Krebs bleibt dauernd geheilt (selten), oder er bleibt zwar lokal geheilt, aber es kann z. B. die andere Mamma ergriffen werden, oder es machen sich selbst nach mehreren Jahren *Metastasen in inneren Organen* und vor allem im *Knochensystem* bemerkbar, so z. B. in den Wirbelkörpern, wo Einbruch der Wirbelsäule, Kompression des Rückenmarkes (s. dort! Abbild.) und Paraplegie die Folge sein kann.

Gerota zeigte genauer die *kollateralen* und die *retrograden Wege*, welche die Lymphe *nach Exstirpation einer Mamma* carcinomatosa sucht, so nach der anderen Mamma, in das Mediastinum und selbst bis herab zur Leistengegend. *Verf.* sah genau diesen Verbreitungsmodus in einem Fall von inoperablem Carcinom einer 70jähr. Frau, welches in der r. Mamma begann, dann aber auf die l. übergriff, beide Achselhöhlen okkupierte, die Cervicaldrüsen infiltrierte, ins Mediastinum eindrang und in Form knotiger Stränge beiderseits unter der Brust- und Bauchhaut und in der Haut bis zu den stark vergrößerten Inguinaldrüsen herabzog. Zahlreiche Knochenmetastasen.

(Nach *Ritter* sollen sich bei Carcinom auch Lymphdrüsen im Fettgewebe neu bilden können und dann nachher krebsig erkranken. Vorgezeichnete, jedesmal gleiche Lymphbahnen und -stationen gäbe es daher nicht.)

VI. Cysten der Mamma. Parasiten.

a) **Cysten.** Indem wir von den sog. *Polykystomen* (S. 1081) und *cystischen epithelialen* und *Bindesubstanzgeschwülsten* und den *Retentionscysten bei chronischer Mastitis*, welche früher erwähnt wurden, absehen, sind hier zunächst *Cysten* zu nennen, *welche solitär oder nur zu wenigen auftreten* und auf S. 1088 schon kurz berührt wurden. Es kommen *apfelgroße* Cysten vor, welche einen serösen, häufig *schokoladenfarbenen Inhalt* besitzen, eine *dicke*, mit Blut, Pigment und Cholesterin ausgekleidete *Wand* zeigen und glatt, kugelig oder mehr buchtig sein können. Die Wand kann verkalken. Solche Cysten werden oft auf *Traumen* zurückgeführt. — *Andere, oft ebenfalls solitäre Cysten sind von Geschwulstmassen ausgefüllt* (wie in Fig. 604). In manchen Fällen entstehen diese Cysten dadurch, daß die Geschwulst bei ihrem Wachstum einen Milchgang allmählich ausdehnt. Man kann in solchen Fällen auch von intrakanalikulären Geschwülsten sprechen. In anderen *präformierten Cysten* (meist wohl auch Varietäten des Adenofibroms) entwickeln sich zuweilen sekundäre *Tumoren* an der Innenwand und füllen die Cyste mehr oder weniger aus; *Verf.* sah papilläre Fibroepitheliome, papilläre Adenome und papilläre Adenocarcinome, ferner auch epitheliale Wucherungen vom Charakter eines Carcinoma simplex oder medullare. — Als **Involutionscysten** bezeichnet man Retentionscysten, welche sich nicht selten gruppenweise und oberflächlich gelegen in der involvierten Mamma finden. Die Cysten sind meist multipel, bis erbsengroß, mit serösem oder kolloidem, oft grün- oder braunpigmentiertem oder mit milchähnlichem, selten mit käsigem Inhalt gefüllt. Sie liegen meist in schwieligem Gewebe und entstehen durch Verschluß kleinster Gänge. *Große Cysten* können durch Behinderung der Milchentleerung entstehen und heißen **Galactocelen.** Platzt die Cyste, so kann Milchinfiltration erfolgen. — Äußerst selten sind **Dermoidcysten** der Mamma. *Verf.* beobachtete

*) Nach *Bruns* bildete in 71 Fällen von Knochenkrebsen, die mit *Spontanfraktur* verbunden waren, 59 mal ein Mammacarcinom den Ausgangspunkt. — **) S. Fig. 77, S. 111.

bei einer 45jährigen Frau eine hühnereigroße, geschlossene, mit gelblichen, eiterähnlichen, glitzernden Massen gefüllte *epidermoidale Cyste*, welche in der Tiefe der Mamma lag und krebsig degeneriert war; gleichzeitig bestand ein Carcinoma simplex mammae. — Bei kleinen, mit Plattenepithel ausgekleideten Cysten muß man an Retentionscysten von Milchgängen denken.

b) Von **tierischen Parasiten** ist das Vorkommen des *Cysticercus* und des *Echinococcus* zu erwähnen. Beides ist sehr selten. *Verf.* sah einen hühnereigroßen Echinococcus unter der Haut der Mamma, der den Eindruck einer harten Mammageschwulst gemacht hatte (Oper. v. Dr. *Methner*). — *Borrel* hat auf den relativ häufigen Befund von *Acarus* oder *Demodex folliculorum* in den um die Ausführungsgänge der Mamilla herum gelegenen Talgdrüsen bei Mammakrebs aufmerksam gemacht und daran gedacht, ob diese Parasiten nicht Zwischenträger eines den Krebs verursachenden noch unbekannten Giftes wären. *Orth* (*Tsunoda*) fand sie aber fast gleich häufig in nichtkrebsigen Fällen wie bei Krebs der Mamma und lehnt die Auffassung von *Borrel* daher ab.

c) Von **pflanzlichen Parasiten** ist hier noch an den *Soor* (vgl. S. 361), der an der Brustwarze säugender Frauen vorkommen kann, zu erinnern.

X. Nervensystem.

A. Krankheiten der Hirnhäute.

Anatomie. Die derbe, sehnig glänzende **Dura mater** bildet zugleich das Periost der inneren Schädelfläche. Die Dura haftet bei jugendlichen Individuen (meist bis zum 7. Jahr) dem Knochen *fest* an. Beim Erwachsenen ist sie an der Konvexität normaliter *lose*, an der Basis sitzt sie dagegen, besonders in den mittleren Schädelgruben, fest auf dem Knochen. Verwachsungen an der Konvexität, wie man sie besonders bei alten Leuten häufig findet, sind *pathologisch* und das Resultat einer adhäsiven Entzündung. — Wo die Dura die venösen *Sinus* mit den unregelmäßigen seitlichen Ausbuchtungen, den *Parasinoidalräumen*, bildet, in welche die Diploëvenen einmünden, spaltet sie sich in zwei Blätter, desgleichen dort, wo Nerven in sie eingebettet sind, so die Stämme der 3.—6. Hirnnerven. *Außen auf der Dura* verlaufen Äste der *Arteria meningea*, die von sympathischen Fasern begleitet sind. Die austretenden Hirnnerven werden von *Duralscheiden* umgeben; die Scheide des *Opticus* reicht bis an den Augapfel, die des *Facialis und Acusticus* dringt in den Porus acusticus int. ein.

Die **weichen Hirnhäute,** *Leptomeninx*, sind Arachnoidea und Pia. Die **Arachnoidea** bildet die *äußere*, nach der Dura hin von einer einfachen Zellschicht bedeckte, gefäßlose weiche Hirnhaut, während die **Pia**, ein Plexus von Gefäßen, durch zartes Bindegewebe zusammengehalten, die *innere* Haut bildet, welche dem Gehirn (und Rückenmark) direkt aufliegt, deren Ungleichheiten an der Oberfläche folgt und Gefäße, welche sie zugleich mit einer Bindegewebsscheide umgibt, in die Substanz von Gehirn (und Rückenmark) hineinschickt. *Zwischen beiden Häuten oder Blättern ist ein Raum* resp. ein System von Räumen, die den *Liquor cerebrospinalis* enthaltenden **Subarachnoidealräume;** es spannt sich ein Netzwerk von einer Haut (Arachnoidea) zur anderen (Pia) aus, dessen Maschen mit Endothel belegt sind. Das Maschenwerk verbindet Pia und Arachnoidea zu einem Ganzen (*Pia-Arachnoidea, Leptomeninx*). *In dem* vielkammerigen *Raum* liegen außerdem die großen arteriellen und venösen, *über das Gehirn laufenden Gefäße* des Gehirns. Die Räume sind dort am weitesten, wo die Arachnoidea und Pia auf große Strecken von einander getrennt sind, so an der Basis am Übergang vom Kleinhirn zur Medulla oblongata (Cysterna magna cerebellomedullaris). Die *Subarachnoidealräume stehen in Verbindung* 1. mit dem Subarachnoidealraum des Rückenmarks, 2. mit den Saftbahnen der peripheren Nerven (Arachnoidealscheide auf den Seh- und Gehörnerven), 3. mit den Hirnventrikeln, und zwar median durch das Foramen *Magendii* (an dem hinteren Ende des IV. Ventrikels), sowie durch die zwei Aperturae laterales am vorderen Ende der Recessus laterales, wo die Plexus chorioidei an der Innenseite des Flocculus den Ventrikel verlassen (*Key* und *Retzius*); 4. durch Vermittelung der Pacchionischen Granulationen mit den Sinus durae matris und den Parasinoidealräumen.

Die **Arachnoidealzotten** oder **Pacchionischen Granulationen** sind körnige, blumenkohlartige Auswüchse der Arachnoidea, welche, die Dura mater gewissermaßen herniös vor sich her stülpend und verdünnend, meist in die venösen Sinus der Dura resp. die Parasinoidalräume *hineinragen.* Den Zotten entsprechen an der Innenfläche des Schädels die P.schen Gruben;

die Zotten können den Knochen sogar durchwachsen; zuweilen ist der durchsichtige Boden der Gruben nach außen leicht vorgebuchtet.

Die Pia dringt als **Tela chorioidea** in die Ventrikel. Die Tela chorioidea sup. tritt durch die quere Hirnspalte ein und überbrückt den III. Ventrikel; von ihr ziehen durch das Foramen *Monroi* körnige Gefäßknäuel, die *Plexus chorioidei* laterales, in die Seitenventrikel. Die in der Tela chorioidea sup. verlaufenden *Venae cerebri internae* sammeln sich am hinteren Ende der Glandula pinealis (Epiphysis) zur unpaarigen **Vena cerebri magna (Galeni).** — Die weichen Hirnhäute stehen mit der Dura in keiner festen Verbindung. Früher glaubte man, äußere Fläche der Arachnoidea und Durainnenfläche bildeten einen serösen Raum; der **Subduralraum** ist aber nur ein kapillarer Spalt. Er steht in Verbindung: a) mit den tiefen Lymphgefäßen und Lymphdrüsen des Halses, b) mit den Lymphbahnen der Nasenhöhle, c) mit den subduralen Räumen der Nervenwurzeln und den Lymphbahnen der peripheren Nerven (Opticus, Acusticus etc.), d) mit freien Saftspalten in der Dura; e) hängt er um die Arachnoidealzotten mit den venösen Sinus durae matris zusammen.

I. Krankheiten der Dura mater.

1. Circulationsstörungen und Entzündungen.

a) *Thrombose der Sinus der Dura mater.*

Sie bildet selten eine mehr selbständige Erkrankung, und auch ihre klinischen Erscheinungen sind wenig typisch; oft verläuft sie latent. Man unterscheidet eine blande (marantische) und eine infektiöse Thrombose:

α) **Marantische (primäre, autochthone) Thrombose:** sie entsteht besonders im *Sinus longitudinalis* und im paarigen *Sinus transversus* und findet sich bei kleinen Kindern und Greisen, dann vor allem bei jüngeren weiblichen Individuen, die durch *konsumierende Krankheiten* marantisch wurden oder häufig bei solchen, die an *Chlorose* litten. Auch an akute Infektionskrankheiten (z. B. Typhus) kann sich Sinusthrombose anschließen. — Man findet die Sinus *bei der Sektion* mit dunkelroten oder braun verfärbten, festen Gerinnseln gefüllt, welche bei etwas längerem Bestand an den Wänden und an den in den Sinus ausgespannten Trabekeln durch *Organisation* adhärieren. Die einmündenden Venen können mit starren Ausgüssen von geronnenem Blut prall gefüllt sein. Zuweilen zeigt der Durchschnitt der Thromben lamellöse Schichtung. — Füllen *alte, rostbraune, geschrumpfte Thromben* einen Sinus aus, so wird der Sinus platt und schrumpft ein. Nicht so selten kommt auch *Rekanalisation* vor, wodurch der Thrombus *kavernös* wird (vgl. S. 75).

Die **Ursachen** sind nur zu vermuten: geschwächte Herzkraft, chlorotische, plättchenreiche Blutbeschaffenheit (s. S. 120 bei Chlorose), Veränderung der Innenfläche der Sinus, infektiöse (?) Momente. *Herzschwäche* wäre nach *Leichtenstern* die wesentliche Ursache der Thrombose. *Begünstigend für die Entstehung der Thrombose* sind auch wohl die *lokalen Verhältnisse* der großen Sinus: die plötzliche Erweiterung des Strombettes, dessen relativ starre Wandung, die darin ausgespannten Maschen und die hineinragenden höckerigen Pacchionischen Granulationen; oft sieht man Thromben gerade auf letzteren. Vielleicht kommt auch Verfettung der auskleidenden Endothelien in Betracht.

Die Folgen der Thrombose, wenn diese schnell entsteht und mehrere Sinus ergreift, sind Stauung, Ödem, Blutungen in den Häuten und in der Hirnsubstanz; in letzterer kann, wenn die Thrombose sehr ausgebreitet ist, ausgedehnte rote Erweichung entstehen.

Gehirnblutungen bei Sinusthrombose betreffen häufiger die Rinde. In Fällen, wo aber auch innere Hirnvenen thrombosiert sind, findet man jedoch zuweilen zahllose Blutpunkte dicht beieinander, fast ausschließlich in den

peripheren Zonen der Marksubstanz oder auch in den Centralganglien; selten sind große Blutherde wie in Fig. 610.

So sah *Verf.* in einem Fall (18jähr. *chlorotisches* Mädchen), wo die Thr. den hinteren Teil des Sin. long., die beiden Sinus transversi, den Sin. rectus, die Vena magna Galeni, den Plexus chorioid. medius betraf, ausgedehnte rote Erweichung der Centralganglien, besonders der Sehhügel. Hochgradige fettige Degeneration des Herzens. Fieber in den letzten Tagen. *Verf.* sah einen analogen Fall von einem 19jähr. Mädchen mit *Chlorose* (enger Aorta und kleinen, sehr platten Nebennieren); Fieber gegen Ende bis 41°, meningitische Erscheinungen. — Bei einem neunmonatigen Knäbchen (Diagnose Meningitis) waren der Sin. longit., die Sin. transversi, der Sin. rectus, die occipitales, alle in den Sin. long. einmündenden Venen thrombosiert. Blutpolster über der l. Hemisphäre. Zweidrittel dieser Hemisphäre, exklusive Stammganglien, blutig-sulzig erweicht; auf dem Durchschnitt dicke Blutpunkte, Blutklumpen und zahllose thrombosierte Gefäße in der glasig-gelbgrau und rot durchtränkten, weichen Hirnmasse. —

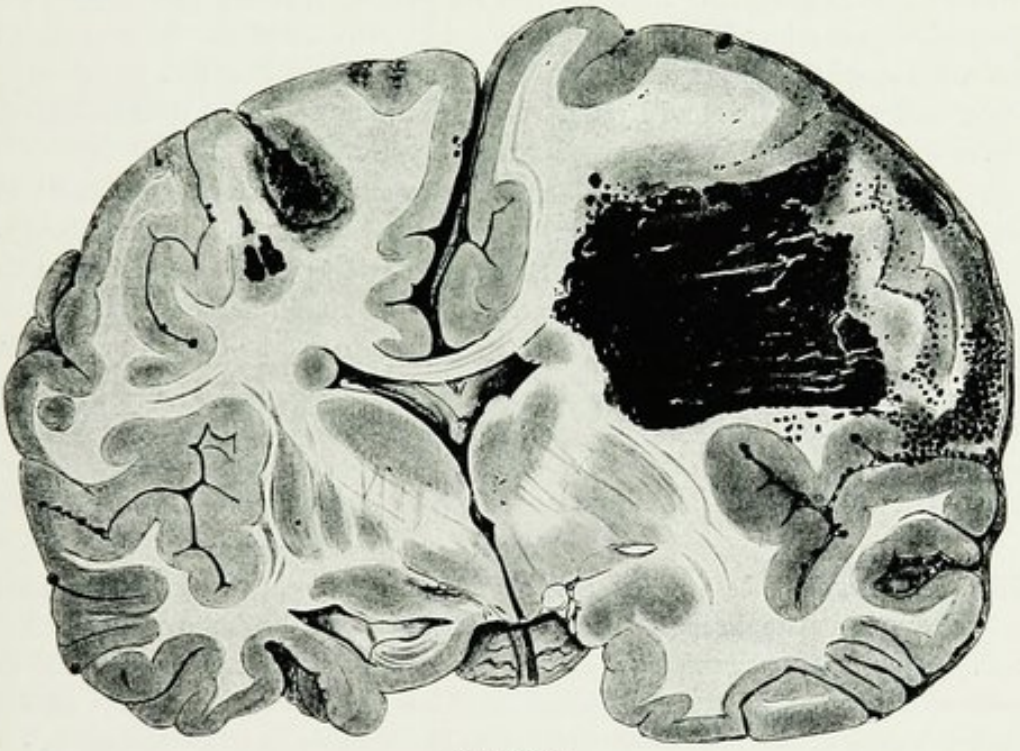

Fig. 610.

Große Hämorrhagie im Mark und viele punktförmige Rindenblutungen bei **Sinusthrombose.** 1jähr. Mädchen. Frontalschnitt. Beob. d. *Verf.* in Basel. $^5/_6$ nat. Gr.

Stärkeres Vorherrschen von Rindenblutungen sah *Verf.* bei einem 16jähr. und einem 19jähr. chlorotischen Mädchen, welche ebenfalls unter den *klinischen Erscheinungen der Meningitis* (Sopor, Nackenstarre und Temperatursteigerung!) verstorben waren. Fälle von *chlorotischer Sinusthrombose* (s. *Leichtenstern*) gelten im allgemeinen für selten. *Verf.* ließ eine Anzahl eigener Beob. von *Halff* In.-Diss. Basel 1904) mitteilen (dort *Lit.*). *Lit.* bei *Therman*, *Bertier*, *Hawthorne.*

β) *Entzündliche* (*sekundäre*) *Thrombose*, *Thrombophlebitis.* Sie betrifft am häufigsten einen Sinus transversus in der Fossa sigmoidea des Warzenteils des Schläfenbeins. Bei der Sektion findet man den Sinus mit mißfarbenen, eitrigen oder jauchigen, weichen Massen gefüllt, seine Wand oft mißfarben, gelbgrün, morsch, zerreißlich; in der Umgebung sieht man zuweilen Abscesse zwischen den Duralamellen (perisinuöse Abscesse), oder die Dura ist mit mißfarbenen, schmierigen oder mit rahmigen Eitermassen bedeckt.

Ursachen *der entzündlichen Sinusthrombose*: Sie entsteht meist im Anschluß an Erkrankungen benachbarter knöcherner Teile, vor allem an **Caries des Felsenbeins** (s. bei eitriger Meningitis), wobei der Sin. transversus am häufigsten betroffen wird. Die Entzündung pflanzt sich dabei entweder α) vom kranken Knochen durch *Kontakt* oder β) von einem zwischen krankem Knochen und Sinus gelegenen *extraduralen Absceß auf die Sinuswand* fort. Seltener wird Thrombophlebitis γ) durch eine direkt oder indirekt *in den Sinus einmündende Vene* (kleines Knochengefäß, Vena emissaria mastoidea, eine Duralvene u. a.) fortgeleitet. — Man findet *bei einseitiger* Ohraffektion die Thrombophlebitis zuweilen *retrograd* über das Torcular Herophili auch auf den Sin. transversus und den Bulbus der Jugularis der *gesunden Seite* fortgeleitet, und man kann Fälle sehen, wo dann von hier eine Fortsetzung der Thrombose in der Jugularis bis zur Cava herab erfolgt oder eine Verschleppung von infektiösen Emboli in die Lunge ausgeht, während die Jugularis interna der kranken Seite durch Organisation verschlossen, wie zu einem Bindfaden obliteriert sein kann. — Auf dem Wege größerer Venen oder kleiner Emissaria Santorini können auch tiefe *Entzündungen der äußeren Weichteile des Kopfes*, besonders solche des *Gesichts* und seiner Höhlen auf die Sinus fortgeleitet werden. So kann eine *Orbitalphlegmone* mit Panophthalmie durch die Vena ophthalmica auf den Sin. cavernosus fortgeleitet werden und so Meningitis und Pyämie veranlassen; das sieht man im Anschluß an selbst kleine Furunkel, infektiöse Wunden oder Erysipel des Gesichts u. a.

Verf. sezierte *drei* Fälle von *Orbitalphlegmone* mit doppelseitiger *Panophthalmie*, Phlebitis der Venae ophthalmicae und des Sinus cavernosus und eitriger, hauptsächlich basaler Meningitis und mit folgender Pyämie. Sie betrafen jugendliche Individuen, und eine kleine, 14 Tage alte Exkoriation an der Oberlippe, ein vereiterter, von der Mutter (die eine Phlegmone an der r. Hand hatte) ausgedrückter Mitesser in der l. Gesichtshälfte und im dritten Fall ein Furunkel über dem r. Auge bildeten die Ausgangspunkte. In allen Fällen entstanden viele *Lungenabscesse*; *Staphylokokken* wurden in vivo und post mortem im Blut und in den Krankheitsherden nachgewiesen.

(Andere Ursachen für Orbitalphlegmone siehe bei *Nase* und deren Nebenhöhlen S. 186.)

Folgen

der entzündlichen Sinusthrombose. Abgesehen von den mechanischen Folgen der Stauung sind als besondere, durch den septischen Charakter der Thrombose bedingte mögliche Folgen zu nennen: *Diffuse eitrige Leptomeningitis, extraduraler Absceß, Hirnabsceß.* — Bei der *otitischen Sinusthrombose* sitzen die **Abscesse** besonders im *Kleinhirn*, und zwar in dem an die Fossa sigmoidea des Sulcus tranversus grenzenden Lobus quadrangularis und semilunaris. — Durch Verschleppung losgelöster septischer Thromben entstehen *pyämische Metastasen*, vor allem in den *Lungen*, wo sich *multiple*, oft zahllose *Abscesse* bilden. Auch die anderen Erscheinungen der *Pyämie* (wie trübe Schwellung und Verfettung der parenchymatösen Organe, Milzschwellung usw.) fehlen nicht. — *Blande* Emboli erzeugen nur einfache Infarkte; solche Emboli können selbst aus einem kranken, nur zum Teil mit septischen Thromben gefüllten Sinus oder aus der zum Teil phlebitischen Jugularis int. stammen.

b) Blutungen. Hämatom.

Kleine, meist multiple Blutungen in das Gewebe der Dura kommen gelegentlich bei Erstickten vor **(durale Hämorrhagie).** — Blutungen zwischen Schädel und Dura **(epidurale Hämorrhagie** oder **extradurales Hämatom)** entstehen durch Zerreißung von Gefäßen (Arterien), z. B. durch einen Schuß oder einen Schädelbruch; ein Schlag auf den Kopf *ohne Bruch* kann besonders bei alten Leuten mit verkalkten, brüchigen Arterien (A. mening. med. und ant.) und tief eingegrabenen Sulci meningei ein extradurales Hämatom herbeiführen. (Epidurale Blutextravasate *in verbrannten Leichen* entstehen nach *Straßmann* dadurch, daß die Flammenhitze das Blut aus der Diploë ins Schädelinnere verdrängt; *Lit.* bei *v. Horoszkiewicz* u. *Leers.*) — Bei der *Sektion* kann man *zwischen dem Schädel und der von demselben abgehobenen Dura einen*

festen, ausgepreßten Blutkuchen finden **(Cephalhaematoma internum)***), der das Gehirn zuweilen mit einem Kugel- oder Eisegment tief eindrückt und — wie Horizontalschnitte in situ schön illustrieren — die Hirnzeichnung ganz enorm verschiebt. Oft bestand dabei klinisch *Parese* oder *Hemiplegie der entgegengesetzten Seite.* (Es entstehen zuweilen aber auch *kollaterale gleichseitige Hemiplegien*, was klinisch die Bestimmung der Hemisphäre, wo das Hämatom sitzt, erschweren und gar unmöglich machen kann. *Verf.* hat Fälle gesehen, wo dann die Trepanation auf der falschen Seite gemacht worden war. Auch bei eigentlichen Läsionen des Gehirns [Blutungen, Abscessen, Tumoren, Erweichungsherden] kann man das ausnahmsweise sehn [vgl. *Ledderhose*]. Die Betrachtung von Horizontalschnitten vermittelt das Verständnis für diese Verhältnisse; vgl. Fig. 619 u. Abbild. nach Beob. des *Verf.*'s bei *Enderlen.*)

Blutungen zwischen Dura und Arachnoidea heißen **subdurale Härmorrhagien** resp. Hämatome oder auch **intradurales Hämatom,** eine allgemein beliebte, wenn auch wörtlich genommen ungenaue Bezeichnung; **subdurales Hämatom** ist richtiger. Bei Traumen stammen die Blutungen hier meist aus zerrissenen Venen der Pia.

c) Pachymeningitis interna chronica haemorrhagica.

Man findet an der Innenfläche der Dura, besonders an der Konvexität und oft nur einseitig, Lagen von mehr oder weniger durchsichtigen, abziehbaren Membranen, die durch Blutfarbstoff rot, dunkelbraun oder rostbraun gefärbt sind, und welche die Dura oft sehr erheblich verdicken.

Diese Erkrankung kommt am häufigsten bei *Männern im höheren Lebensalter* vor, ferner auch bei manchen Geisteskranken, chronischen Herz- und Nierenleiden und besonders bei *Potatoren.* (Traumatische Fälle trennt man besser davon ab.)

An der basalen Dura sieht man zuweilen nur vereinzelte, abwischbare, blasse, *fibrinöse,* wenig leukocytenreiche, spinngewebsartige *Häutchen.* Das ist das *Anfangsstadium.* Dann gelangen Zellen und Gefäße in das Fibrin; es bildet sich ein *Granulationsgewebe* und aus diesem ein sehr zartes *Bindegewebe,* in dem hauptsächlich spindelige Zellen auffallen, die mit scholligem gelbem Pigment erfüllt sind. Auch in den Endothelzellen, Rundzellen und frei im Gewebe liegt Pigment. Die Bindegewebshäutchen sind *reich an weiten, dünnwandigen Blutgefäßen,* die aus der Dura stammen, oft gewunden und varicös sind und zu *Blutungen* neigen (bes. bei Kongestionen). Diese Blutungen sind meist gering; sie hinterlassen rote und braune Flecken von Blutfarbstoff und reizen zu neuer Membranbildung. So entstehen unter allmählicher Resorption des Blutes und erneuten Blutungen *schubweise* neue Membranen, während die älteren sich mehr verdicken, gefäßarm, schwartig werden und von *Pigment* (das meist körnig in ovalen oder spindelförmigen Zellen liegt) und zuweilen auch von *Kalkkonkrementen* (sog. Psammomkörpern) durchsetzt sind.

In der obigen Darstellung schließen wir uns der von *Virchow* begründeten und später auch von *Melnikow-Raswedenkow* ausgeführten Auffassung an, daß eine **Entzündung,** und zwar eine **fibrinöse,** die im wesentlichen derjenigen anderer seröser Häute analog ist, das Primäre ist. *Melnikow* vermutet als Ursache der Entzündung toxämische Schädigungen der Dura. — Andere, besonders *Huguenin,* halten eine *Blutung* aus krankhaft brüchigen und abnorm durchlässigen Gefäßen für das Primäre und die Membranbildung für Organisationsvorgänge an den Gerinnseln. — Die *Außenseite der Dura* ist, soweit nicht traumatische Blutungen vorliegen, sehr selten von dieser Affektion betroffen. *Verf.* sah einen Fall, wo das organisierte Gewebe wie ein großer schwieliger dünner Lappen fast ohne Verbindung mit der Dura auf derselben lag und beim Abheben des Schädeldachs herausglitt.

Wühlt eine größere Blutung pachymeningitische Membranen auseinander, so entsteht ein sog. *Hämatom der Dura mater,* eine oft eiförmige, von der Dura

*) Cephalhaematoma *externum* neonatorum vgl. S. 682.

bedeckte (intra- oder subdurale), nach innen polsterartig vorragende Blutbeule von festweicher Konsistenz, welche bis Daumendicke, ja Faustgröße erreichen, das Gehirn wie eine Kappe bedecken und tief eindrücken kann.

Es können *apoplektische Insulte* auftreten (Bewußtlosigkeit, halbseitige Lähmung), und selbst der *Tod* kann infolge *Hirndruck* eintreten. Höchst instruktiv sind auch hier bei der Sektion Horizontalschnitte durch das Gehirn in situ.

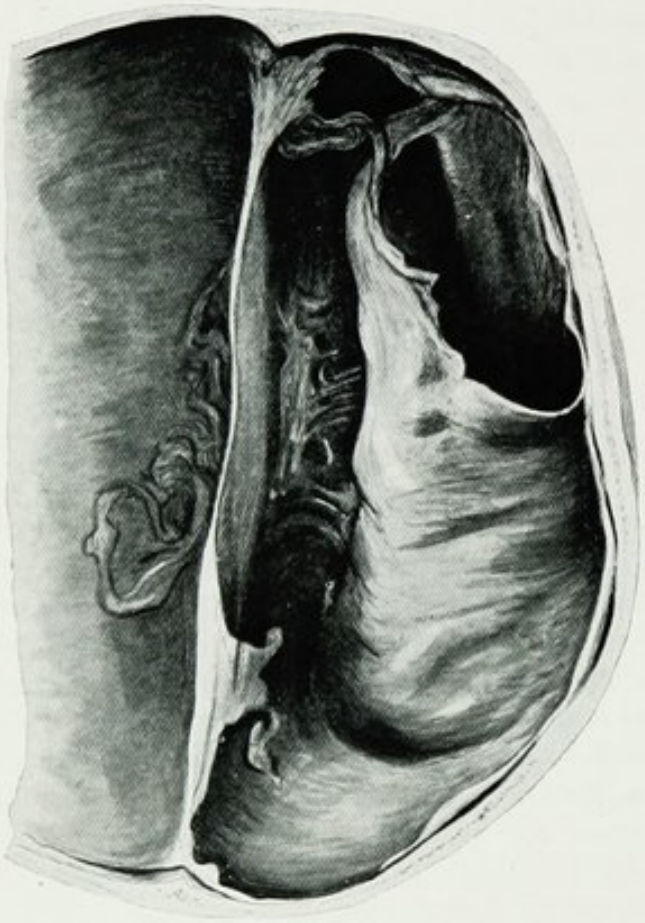

Fig. 611.

Älteres Hämatom der Dura mater. Bildung eines mächtigen, pigmentierten, schwartigen, stellenweise verkalkten *Sackes*, der Blut enthielt. (Die linke Großhirnhemisphäre war entsprechend mit einer tiefen Delle, Impression, versehen.) ½ nat. Gr. Samml. Basel.

Selbst große Blutergüsse in die Membranen können noch resorbiert werden und umfangreiche, oft mehrkammerige *Cysten* mit dicker, manchmal schwartiger und mitunter verkalkter und verknöcherter Wand und klarem, weißlichem oder gelbem serösem Inhalt hinterlassen (*Hygroma durae matris, Virchow*).

Selbst in sehr alten Säcken kann aber auch noch Blut enthalten sein, s. Fig. 611.

d) Die **Pachymeningitis externa** betrifft die äußere, periostale Lage. Sie ist meist eitrig oder brandig, entsteht nicht selbständig, sondern durch Fortleitung von der Nachbarschaft, so nach Erysipel, ferner nach infektiösen *Wunden*, Tumoren oder Caries der Schädelknochen, besonders *Felsenbeincaries* oder nach eitrig-jauchiger *Sinusthrombose*. Die Dura ist mit Eiter belegt und dunkelgrün oder graugelb. Bei reichlicher Eiterbildung (*extraduraler Abscеß*) wird die Dura vom Knochen abgehoben. Die größte Gefahr ist die Beteiligung der Sinus (s. *entzündliche Sinusthrombose*). Die Innenfläche der Dura kann entweder intakt bleiben, oder die Entzündung geht auf dieselbe über (*Meningitis*), oder es bildet sich ein *Hirnabsceß*.

Nach Traumen ohne Fraktur (z. B. Schläge auf den Kopf), ferner bei alten Leuten findet man die Dura nicht selten adhärent und verdickt **(Pachymeningitis chronica adhaesiva).**

e) **Pachymeningitis chronica fibrosa** kann zu starker, diffuser, lederartiger Verdickung der Dura führen. Die Dura ist zuweilen am Schädel adhärent, dessen Tabula vitrea dann verdickt, trüb ist. Nicht selten bestehen auch Verwachsungen mit den zarten Hirnhäuten.

f) Sehr selten ist eine *fötale Pachymeningitis interna exsudativa chronica* mit hochgradiger Hemmung der Großhirnentwicklung (*Rubesch*, Lit.).

2. Infektiöse Granulationsgeschwülste.

a) **Tuberkulose der Dura.** *Miliare Tuberkel*, seltener eine diffuse *produktive tub. Entzündung* ist im Anschluß an akute *Tuberkulose der Pia-Arachnoidea* cerebralis und spinalis

sehr häufig (nach *Ribbert* und *Chiari* konstant) zu beobachten. Oft sind die Tuberkel äußerst fein, kaum sichtbar. Am reichlichsten sind sie an der Basis, besonders über den Alae minores des Keilbeins. Diese Pachymeningitis tub. interna entsteht durch Kontaktinfektion von der Leptomeninx aus. Konfluierte käsige Tuberkel kann man bei tub. Caries sehen. — Bis kirschgroße *Tuberkelkonglomerate*, welche gelegentlich auf der basalen Dura in der Gegend des Clivus vorkommen, können zu Verwechslung mit Geschwülsten (Ecchondrosen) führen.

b) **Syphilis** findet sich am häufigsten als **gummöse Pachymeningitis** im Anschluß an *Caries syphilitica der Schädelknochen*. Doch kann sich auch zuerst eine gummöse Pachymeningitis etablieren, die sekundär den Knochen ergreift. Es entstehen entweder distinkte *platte Gummen*, wobei die Dura normal sein kann, oder die Dura ist in seltenen Fällen außen in diffuser Weise von einer bis zu 1 cm dicken, blassen, graurötlichen oder bereits verkästen, graugelblichen *gummösen Schicht* bedeckt. (Verwechslung mit primären Geschwülsten oder metastatischem Carcinom!) Häufig sind Verwachsungen mit den zarten Hirnhäuten. — Es kann sich bei konstitutioneller Syphilis auch eine fibröse Verdickung der Dura entwickeln (*Pachymeningitis fibrosa*), wobei oft auch zugleich der Schädel diffus verdickt ist.

c) **Aktinomykose** der Dura kommt bei *aktinomykotischer Encephalitis*, sowie *fortgeleitet* von aktinomykotischen Prozessen an den basalen Teilen des Schädels vor.

3. Geschwülste der Dura mater.

I. Primäre Geschwülste.

Die primär von der Dura ausgehenden Geschwülste gehören zur Gruppe der *Bindesubstanzgeschwülste*. Ein Teil derselben ist histologisch und auch hinsichtlich seines Verhaltens zur Umgebung gutartig; es sind das meist *fibroendotheliale Tumoren*, oft durch Verkalkung ausgezeichnet und dann auch *Psammome* genannt. Andere sind trotz gutartiger histologischer Beschaffenheit gefährlich durch Druck auf die Umgebung. Ein anderer Teil, der noch die nahe Verwandtschaft mit den fibroendothelialen Geschwülsten verrät, ist so zellreich, daß er zu den *Sarcomen* gerechnet werden muß, und auch in ihrer Beziehung zur Nachbarschaft können diese Tumoren malign sein; andere Sarcome (z. B. rundzellige) haben histologisch keine Verwandtschaft mit den endothelialen Tumoren.

1. Die *fibro-endothelialen Tumoren* der Dura präsentieren sich am häufigsten als gutartige Geschwülste, welche *Virchow* als ‚*Psammome*' schlechthin bezeichnete. Sie bilden meist halbkugelige, breitbasige, einfache oder primär multiple Exkreszenzen, welche selten über kirschgroß (mitunter aber bis apfelgroß) werden. Sie graben sich in die angrenzende Hirnsubstanz, diese verdrängend, ein. Mit dem Gehirn sind sie nur lose verbunden. An der Dura sitzen sie oft sehr fest; in anderen Fällen lassen sie sich leicht von ihr abpflücken, hängen durch Gefäße und Bindegewebe lose mit ihr zusammen. Sie sind meist ziemlich derb, nicht selten sandig anzufühlen, zerreiblich, rot, graugelb oder gelbweiß gefärbt und setzen sich aus Läppchen und Körnchen zusammen, so daß sie maulbeerartig erscheinen. Ihr Gefüge ist im übrigen sehr wechselnd; einmal

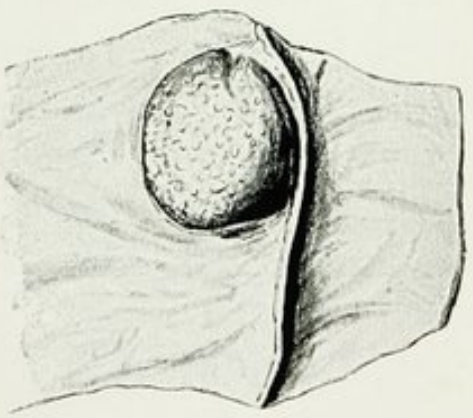

Fig. 612.
Sog. **Psammom der Dura** nahe der Falx. Nat. Gr. Samml. Breslau.

sind sie dicht, fleischig, ein anderes Mal alveolär oder aber so locker, daß die Sandkörner sich leicht herauslösen oder nur durch ein loses Maschenwerk verbunden sind. — Lieblingssitz ist die Keilbeingegend und die Nachbarschaft der Falx, besonders des vorderen Teils derselben (s. Fig. 612).

Histologisch sind sie sehr *verschiedenartig*, wobei als *Grundcharakter* dieser Bindesubstanzgeschwülste ein aus *gefäßführendem Bindegewebe* und ein in dieses *eingelagerter*, aus platten oder dickeren *endothelialen Zellen* bestehender Anteil zu erkennen ist. Diese Zellen gleichen zum Teil denen, die sich einzeln oder als Zapfen in der Dura eingebettet (s. unten) und an deren Oberfläche finden. — Es können nun sehr mannigfaltige Strukturbilder entstehen, indem der *endotheliale Anteil* einmal mehr *zurücktritt*, wodurch die Geschwulst ein *zellarmes Fibro-Endotheliom* wird und mehr einem Fibrom gleicht, — während das andere Mal *Endothelien prädominieren*, wodurch die Geschwulst zellreich und einem *Sarcom* ähnlich wird, — oder aber fibröser und endothelialer Anteil halten sich ungefähr das Gleichgewicht, und es entstehen *Fibro-Endotheliome*. Es gibt alle Übergänge von zellarmen zu zellreichen Geschwülsten. — Weitere Variationen entstehen durch die Verschiedenheit in der *Anordnung des bindegewebig-vaskulären Anteils*; einmal kann derselbe lange Faszikel bilden, zwischen denen Plexus platter oder dickerer endothelialer Zellhaufen eingeschlossen sind (*faszikuläres*, plexiformes *Fibro-Endotheliom*), das andere Mal bildet er Maschen, welche von Endothelzellen ausgefüllt sind (*alveoläres Fibro-Endotheliom*). Je mehr dabei die ausfüllenden Zellmassen vorherrschen, um so mehr entsteht ein Sarcomcharakter (*alveoläres Sarcom*, *Endothelsarcom*). Der fibro-vaskuläre Anteil kann auch

Fig. 613.

Fig. 614.

Fig. 613. *Kalkkörper aus einem* **Psammofibrom** des Plexus chorioideus. Meistens Durchschnitte der Körper; an zwei Stellen ist die maulbeerförmige Configuration der Körper zu sehen. Starke Vergr.

Fig. 614. *Aus einem zellarmen, psammösen* **Fibro-Endotheliom der Dura mater** *cerebralis*. — Fibröses Grundgewebe, darin hyaline, zum Teil kernhaltige, aus hyalinen endothelialen Zellen hervorgegangene Kugeln, welche konzentrisch geschichtete Kalkkörper einschließen. Kalkspieße, die durch Petrifikation hyalinen Bindegewebes entstanden sind. Starke Vergr.

insofern wieder variieren, als einmal *Blutgefäße in ihm vorherrschen, denen die Zellmassen* konzentrisch oder in longitudinaler Richtung fast unmittelbar *aufliegen*; sind die Zellmassen spärlich, so entsteht ein *hämangiomartiger* Tumor, sind sie reichlich, so entsteht das Bild eines *perivaskulären Angiosarcoms*. Sind die *Blutgefäßwände dabei hyalin* und verdickt, was häufig ist, so entsteht wieder ein eigenartiges Bild (s. Fig. 639). Die Vielgestaltigkeit der Bilder erklärt die verschiedenen herrschenden Auffassungen dieser Tumoren (vgl. *Lindner*). Auf einige andere besondere Formen werden wir nachher noch kurz eingehen. — *M. B. Schmidt* kam zur Ansicht, daß diese Tumoren *arachnoidealen Ursprungs* sind und von den *endothelialen Zellen* ausgehen, welche physiologischerweise teils von den eingewachsenen Pacchionischen Granulationen, teils als selbständige Zellzapfen von der Oberfläche der Arachnoidea *in das Duralgewebe vorgeschoben* werden. *Ribbert* leitet die endothelialen Zellen unserer Tumoren dagegen von den Oberflächenzellen der Dura ab und wendet sich gegen die Auffassung von *Fick*, der diese bis jetzt als Endotheliome aufgefaßten Tumoren für *epithelial* erklärt.

Zunächst muß noch einer besonderen *Eigentümlichkeit* der Tumoren der Dura gedacht werden, das ist die **Häufigkeit der Psammombildung** in denselben.

Die **Psammomkörper** sind sandartige Einlagerungen, welche sich auch unabhängig von Geschwulstbildung als konzentrisch geschichtete, kalkhaltige Körper (*Acervulus cerebri*) in der Dura mater (der normalen, wie der chronisch entzündeten s. S. 1103) und ferner in den Plexus chorioidei (s. Fig. 613), sowie in der Epiphysis (Zirbeldrüse) finden. Sie bilden sich durch *Kalkablagerung in einer hyalinen Grundlage* (u. a. *Ernst*), und zwar sowohl in hyalinen *Bindegewebsfasern*, in hyalinen *Gefäßen* und Gefäßanlagen, als vor allem auch in hyalinen endothelialen *Zellmassen*. (Anderen Orts, z. B. in psammösen Ovarialtumoren entstehen sie auch aus, resp. in hyalinen Zellprodukten.) Es bilden sich *rundliche, geschichtete Konkretionen* oder *spießförmige*, kaktusartige oder balkige, knollige *Petrifikationen*, welch letztere durch successive Anlagerung neuer hyaliner und dann verkalkender Massen auch geschichtet werden können. (In der *Hirnsubstanz* gibt es *Psammogliome*, an anderen Stellen, so z. B. in den Ovarien, *psammöse* Kystadenome und Cystocarcinome; s. S. 961 u. 967.)

2. *Sarcome.* Sie gehen von der äußeren, periostalen oder von der inneren Seite der Dura aus. Im ersteren Fall durchbrechen sie häufig den Knochen und können aus der Schädelhöhle in Nachbarhöhlen eindringen. Im anderen Fall sind sie oft lappig oder polypös und verdrängen die benachbarten Hirnpartien oder dringen in das Gehirn ein. Sie können bis faustgroß und größer werden, bevorzugen die Basis und rufen oft schwere Erscheinungen hervor, indem sie die Teile verdrängen und komprimieren oder in dieselben einbrechen.

Histologisch sind es am häufigsten *Fibrosarcome* und *Spindelzellsarcome*, seltener *Rundzellensarcome* und *polymorphzellige Sarcome*. Manche Sarcome sind *alveoläre Sarcome*, andere *Hämangiosarcome*, andere sind *teleangiektatisch*. Je länger die Zellen, um so härter ist gewöhnlich die Geschwulst. Ist die Zwischensubstanz schleimig, so entstehen *Myxosarcome*. — Durch Bildung von *Psammomkörpern* in Sarcomen der *Dura*, besonders in Spindelzellsarcomen, entstehen *Psammosarcome*. Diese Neigung zu konzentrischer Anordnung, Schichtung der Zellen weist auf die nahe Verwandtschaft und wohl auch auf einen gemeinsamen Ursprung mit den gutartigen Endotheliomen hin; sie zeigt sich überhaupt bei *Sarcomen* der Dura, die als *Endothelsarcome* nur die zellreiche Abart der Endotheliome darstellen.

Psammosarcom der Dura mater.
Fibrosarcomatöses Grundgewebe (*i*); darin zahlreiche, teils geschichtete (*g*), teils ungeschichtete (*h*), rundliche Psammomkörper, teils längliche verkalkte Massen. Die Endothelien der Blutgefäße sind vielfach deutlich gewuchert (*b*); stellenweise ist das Lumen von Zellmassen ausgefüllt (*d*, *e*, *f*), oder man sieht hyaline, zum Teil verkalkte, längs oder schräg oder quer getroffene, geschichtete und ungeschichtete Massen darin (*b*, *a*). Bei *f* Gefäße mit hyaliner Wand, das Lumen von Zellmassen ausgefüllt. In dem Gefäß *a* ist Blut enthalten. Schwache Vergr.

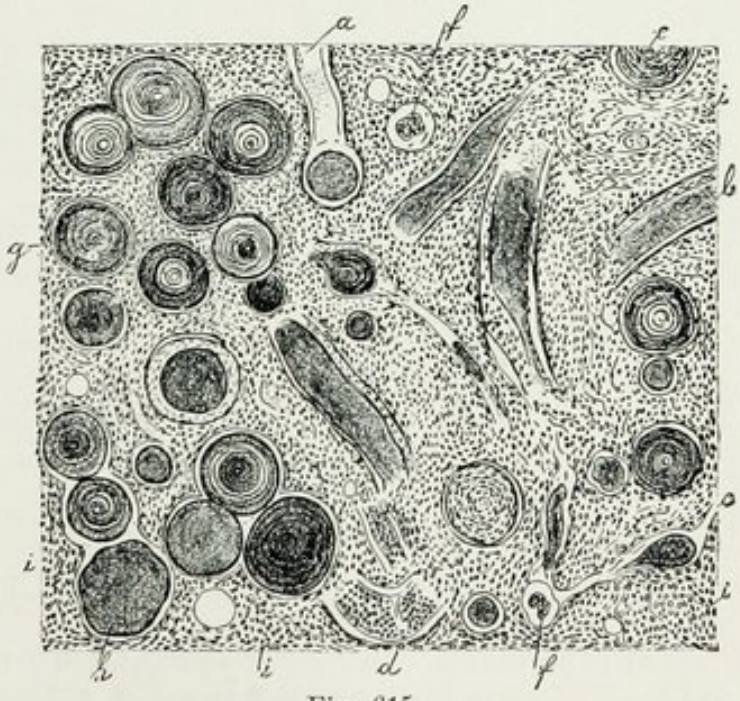

Fig. 615.

Wir führen noch andere *seltenere Formen von Duratumoren* hier an *):

In manchen „Psammomen" erkennt man ein *fibrosarcomatöses Grundgewebe* und darin reichliche *Blutgefäße*, *deren Endothelien* in großer Ausdehnung *gewuchert* sind und vielfach Endothelperlen (Querschnitt) bilden, die zu Psammomkörpern werden können, während an anderen Stellen lange endotheliale Zellzapfen in den Gefäßen stecken, hyalin werden und gleichfalls verkalken können (Fig. 615). Es ist das das *Sarcome angiolithique* (*Cornil* und *Ranvier*).

Herrschen die Zellmassen vor, und liegen in ihnen nur nackte (d. h. nicht von Bindegewebe umgebene) Gefäße mit hyaliner Wand, und bilden die Zellmassen, was besonders an den Grenzpartien oft zu sehen ist, förmliche Mäntel um die Gefäße, so ist die Geschwulst als *Angiosarcom* oder als *perivaskuläres Sarcom* mit *hyaliner Degeneration der Gefäßwände* (*S. cylindromatosum*) zu bezeichnen (s. Fig. 639).

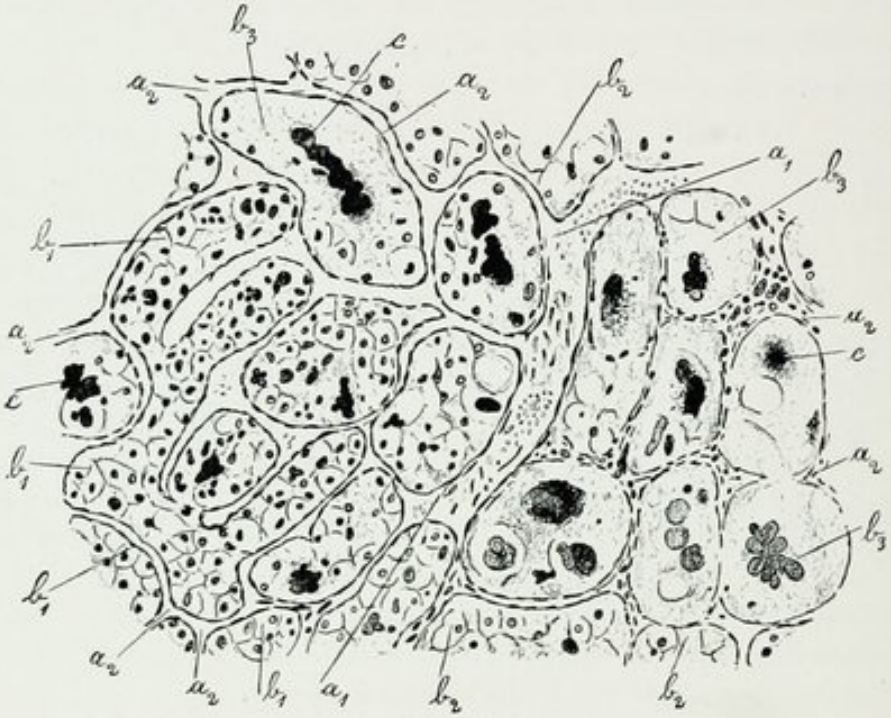

Fig. 616.

Seltene Form von Psammosarcom der Dura mater cerebralis. Hämangiosarcom, und zwar perivaskuläres Sarcom (Perithelsarcom), in dem kapilläre Blutgefäße (a_1, a_2), deren Endothelien fast überall zu sehen sind, außen von Zellmänteln umgeben werden. Die Blutgefäße enthalten zum Teil Blut (a_1); scheinbar im Lumen liegend, sind flach durchschnittene Endothelkerne zu sehen. Die Sarcomzellen sind teils gut erhalten (b_1), teils blasig, hyalin geworden (b_2), teils in eine kernlose, hyaline Masse (b_3) umgewandelt. Sehr verschiedenartige vielfach degenerierte Kernfiguren. Bei *c* Verkalkung (tiefe Blaufärbung) degenerierter Zellmassen. Färbung mit Hämatoxylin. Starke Vergr.

Hyaline Entartung der Gefäßwände kann auch fehlen, und es können die *Zellen der Adventitia capillaris* wuchern und große epithelähnliche Zellen (*Perithelien*) um die Kapillaren bilden (Fig. 616). Die Zellen können auch exquisit radiär auf die Gefäßwand aufgesetzt sein (eine Andeutung davon ist in Fig. 447b zu sehen, welche einen Typus von perivaskulärem Sarcom repräsentiert).

Größere oder kleinere Maschen von *gefäßreichem Bindegewebe* umschließen *Haufen von Zellen*, die entweder *endothelartig platt* oder aber dicker und *rundlich-eckig wie Epithelien* an-

*) Es sei bei dieser Gelegenheit auch auf einige andere seltene *Sarcomformen* verwiesen, welche wir anderswo kennen lernten (vgl. auch S. 113, 755, 1022 u. s. bei Rückenmark Fig. 639).

einander gedrängt sind. Bei den Tumoren mit platten Zellen können die Zellen hier und da koncentrisch gelagert sein, oder es erscheinen die Zellhaufen im ganzen um ihre Längsachse gedreht, und es entstehen dann auf dem Querschnitt wirbelartige Figuren. In großen Zellhaufen kommen centrale nekrotische Stellen vor. Diese Form hat man als *alveoläres Endotheliom* bezeichnet; man kann sie aber auch *großzelliges alveoläres Sarcom* nennen (vgl. Fig. 447 a S. 754.

3) **Fibrome** der Dura begegnen uns meist als weiche, gefäßreiche Psammofibrome (S. 1106).

4. **Osteome** der Dura treten als Osteophyten an der Außenseite oder als lange Knochenplatten, dünne Plättchen, selten als zackige Höcker im Gewebe der entweder schwartig verdickten oder normalen oder sogar verdünnten Dura auf. In der Falx sind sie oft pflugscharartig.

Verkalkungen, die z. B. bei Usura cranii vorkommen können (vgl. *Nunokawa*), bilden gelbweiße Streifchen und Fleckchen.

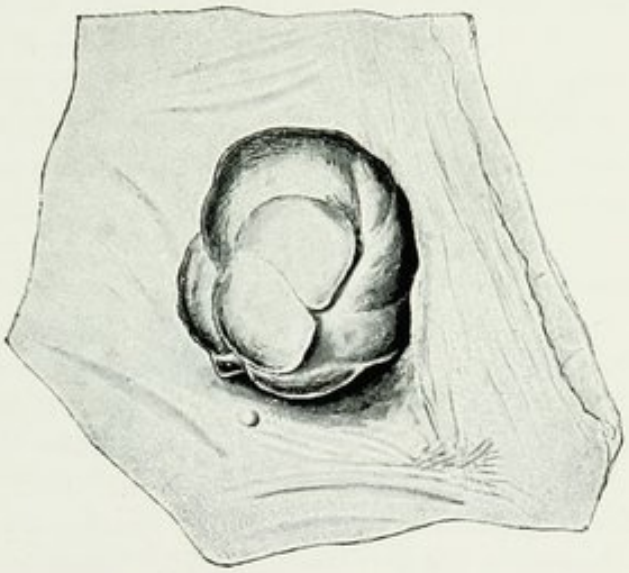

Fig. 617.

Walnußgroßer metastatischer Sarcomknoten der Dura, nach einem vom retrobulbären Gewebe ausgegangenen Angiosarcom. 25jähr. Mädchen. Samml. Breslau.

II. Metastatische Geschwülste.

Es kommen **Carcinome** sowie **Sarcome** vor; beide können gelegentlich *diffuse Verdickungen* der Dura und Verwachsungen derselben mit dem Knochen hervorrufen oder sie bilden *Knoten*, meist an der Innenfläche. Krebse bilden nicht selten auch *weiche runde Plaques*, denen entsprechend der Knochen angenagt und krebsig infiltriert ist. *Bei melanotischen Sarcomen* kann die Dura zuweilen wie mit Asche verrieben aussehen. Es ist bei Carcinomen und Sarcomen nicht immer leicht zu sagen, ob die Metastase zum Knochen oder zur Dura gehört. — *Sekundäre Sarcome der Schädelknochen, des Gehirns* usw. können in die Dura eindringen.

II. Krankheiten der Pia-Arachnoidea.

1. Circulationsstörungen der Pia-Arachnoidea.

a) *Anämie und Hyperämie.* Dieselben betreffen nur die Pia, da die Arachnoidea keine Gefäße besitzt. *Anämie* wird bedingt durch allgemeine Anämie oder ist lokal begründet, z. B. durch eine Erhöhung des intrakraniellen Druckes (bei Hydrocephalus internus, Tumor cerebri u. a.).

Hyperämie *). *Aktive Hyperämie* oder *Kongestion* ist in der Leiche schwer nachzuweisen. Meist ist eine bei der Sektion gefundene Hyperämie eine Stauungshyperämie.

Der Blutreichtum des Gehirns ist unter normalen Verhältnissen *in der Leiche* sehr verschieden; es ist schon ein Unterschied, ob man die Kopfsektion zuerst oder erst nach der übrigen Sektion macht; in letzterem Fall entleeren sich häufig die Jugulares, Sinus, Venen der Hirnoberfläche. Bei plötzlichem Tod kann eine stärkere Füllung der Hirngefäße bestehen. Wenn

*) Zur Unterscheidung von *Venen* und *Arterien* an der Hirnoberfläche merke man, daß die Venen an der Oberfläche, die größeren Arterien in der Tiefe der Sulci liegen.

jemand in Rückenlage starb und längere Zeit so liegen gelassen wird, findet man die hinteren Teile stärker gefüllt (Blutsenkung, *Hypostase*).

In allen Fällen von asphyktischem Tod, z. B. bei Pulmonalobstruktion, begegnet man einer *Stauungshyperämie* in den Pialvenen. Die Venen der Oberfläche sind stark gefüllt, und die ganze Pia ist bis in die feinsten Ästchen blaurot bis blauschwarz injiziert.

Bei länger bestehender Stauung entsteht Verdickung der zarten Hirnhäute (siehe chronische Leptomeningitis S. 1114). Ursachen der Stauung vgl. bei Stauung im Gehirn.

b) Ödem der weichen Hirnhäute, *Hydrops meningeus* oder *Hydrocephalus externus*, ist eine Ansammlung von Flüssigkeit in den subarachnoidealen Räumen. Ist das Ödem stärker, so werden die Sulci ausgedehnt, und die weichen Hirnhäute, die eine sulzige dicke Lage, besonders in den abhängigen Partien bilden, lassen sich auffallend leicht von der Hirnoberfläche abziehen.

Ganz besonders hochgradiges Ödem kann man gelegentlich bei *Neugeborenen* nach lange dauerndem Tiefstand des Kopfes und protrahiertem Geburtsverlauf sehen.

Das *Ödem* bildet sich a) als *komplementäres* bei Schwund des Gehirns, Hydrocephalus externus ex vacuo; b) bei Stauung, sowohl allgemeiner wie lokaler (*Stauungsödem*); c) bei *Hydrämie*, z. B. bei Nephritis; d) als *entzündliches*, welches akute Entzündungen der Häute und der Substanz des Gehirns begleitet (vgl. bei Entzündungen).

c) *Blutungen* in das subarachnoideale Maschenwerk heißen *subarachnoideale Blutungen*. Blutungen auf der Arachnoidea, im Subduralraum, heißen *subdural*. Blutungen in der Hirnsubstanz, welche bis unter die Pia vordringen, heißen *subpial*; sie dringen häufig auch in den Subarachnoidealraum. Kleine Blutungen im Piagewebe heißen *pial*.

Subarachnoideale Blutungen entstehen einmal durch *Stauung*, wie wir sie nach Sinusthrombose eintreten sehen, selten sind sie bei Herz- und Lungenkrankheiten. Am häufigsten entstehen sie durch *Traumen* verschiedenster Art (es sei daran erinnert, daß die großen arteriellen und venösen Hirngefäße im subarachnoidealen Raum liegen). So können sich bei schwerem Durchtritt des Kopfes bei der Geburt, ebenso wie bei Applikation der Zange, die Schädeldeckknochen, vor allem die Scheitelbeine, übereinander schieben, und es können Venen zerreißen, welche in den oberen Blutleiter eintreten; so erklären sich manche Fälle von *plötzlichem* oder von *Scheintod gesunder Neugeborener* (auch subdurale Blutungen kommen dabei vor; vgl. *Kundrat*). Weiter sind zu nennen: Frakturen des Schädels oder Schlag oder Fall ohne Fraktur, *Hirnhämorrhagie* (bei Tumor oder ordinärer Hirnblutung), welche die Hirnrinde durchbricht, *Platzen eines basalen Aneurysmas*. Fand eine Blutung in die *Seitenventrikel* statt, so kann das Blut längs der Plexus in die subarachnoidealen Räume eindringen und sich in größerer Menge über der Medulla, dem Pons und den angrenzenden Teilen ansammeln (Fig. 629). — **Subpiale** und **piale** Blutungen kommen bei verschiedenen *Bluterkrankungen* vor (so bei Skorbut, Purpura, Leukämie, perniciöser Anämie, Phosphorvergiftung, Icterus gravis, hämorrhagischer Diathese bei Geschwülsten und Bakteriämie, so bei Influenzaseptikämie). — **Hämorrhagische Leptomeningitis,** eventuell mit Blutungen in die Hirnsubstanz kombiniert, kommt auch bei *Milzbrand* vor. *Verf.* berichtete über einen solchen Befund in einem Fall von *Inhalationsmilzbrand* (Lit. bei *Risel*).

2. Entzündungen der Pia-Arachnoidea (Leptomeningitis*) oder Meningitis.

a) Leptomeningitis serosa oder entzündliches Ödem der Pia-Arachnoidea (oder weichen Hirnhäute).

Die Entzündung kann partiell oder allgemein sein. Der Subarachnoidealraum und das Piagewebe sind mit ödematöser Flüssigkeit gefüllt. Hebt man

*) λεπτός dünn, zart. Leptomeninx = Pia-Arachnoidea.

die Dura ab, so sieht man — bei allgemeinem Ödem — beide Hemisphären, hauptsächlich in ihren mittleren, weniger in den seitlichen Teilen mit seröser leicht getrübter (meist Leukocyten, seltener Lymphocyten enthaltender) Flüssigkeit bedeckt. Die abhängigen Partien sind meist stärker ödematös. Die Basis zeigt geringere Beteiligung. Die Flüssigkeit sitzt in den subarachnoidealen Maschen und in der Pia und läßt sich nicht abwischen, wohl aber verschieben. Die Pia ist stärker injiziert. Die Pia-Arachnoidea ist zerreißlich. Die Ventrikel enthalten meist vermehrte getrübte Flüssigkeit (akuter Hydrocephalus int.); die Chorioidealplexus sind geschwollen. Das Gehirn ist schwer.

Meningitis serosa *acuta* (*Quincke*, *Boenninghaus*, *Wezel*, *Beck*) sieht man als Initialstadium oder als Begleiterscheinung von *anderen*, vor allem *eitrigen akuten Hirnhautentzündungen* oder sie kommt als *selbständige* Form vor. In Fällen von *Insolation* (Sonnenstich), die rasch tödlich endeten, kann man der Meningitis serosa begegnen; ferner kommt auch bei Scharlach und Masern, Pneumonie, Influenza eine in wenigen Tagen zum Tode führende Meningitis serosa vor, desgl. bei *Typhus* (*Eichhorst*, *Loeb;* s. S. 511); es können dieselben Bakterien gefunden werden wie bei eitrigen Formen, nur meist spärlicher. — Jugendliche Individuen scheinen bevorzugt zu werden. Das gilt auch für die *chronischen* Formen. Der *Verlauf* ist im Gegensatz zur eitrigen, epidemischen oder tuberkulösen Form meist günstig. Meningitis serosa kann aber auch mit schweren Tumordrucksymptomen einhergehn und zu Erblindung (Atrophie der Augenpapillen) führen; doch kommen hier spontane Heilungen nach einer einfachen explorativen Operation vor; mitunter treten jedoch Rezidive ein (Lit. bei *Muskens*). — Angebliche Beziehung des *Turmschädels* zur M. s. vgl. S. 743. — Bei *Otitis media* kommt manchmal eine rasch tödliche *Streptokokkenmeningitis* vor, ohne Eiter, mit Kongestion und Ödem (*M. serosa*), wo die Entzündung auf dem Wege zur Eiterung aufgehalten wurde (*Hutinel*, s. auch *Muck*).

Eine neuerdings als **Meningitis serosa chronica** *circumscripta* (*cystica*) bezeichnete Affektion (*Krause* u. *Placzek*, Lit. bei *Oppenheim* u. *Borchardt*), welche die *hinteren Schädelgruben* betrifft, soll sich im Anschluß an Traumen, aber auch aus anderen Gründen entwickeln können, und ist sowohl weil Reiz- und Ausfallserscheinungen nach Art der Kleinhirntumoren dabei vorkommen, als auch wegen der Gefahr der Erblindung wichtig.

b) Eitrige Meningitis (Leptomeningitis purulenta).

Hierunter werden Entzündungen von rein eitrigem oder eitrig-serösem oder eitrig-fibrinösem Charakter des Exsudats zusammengefaßt. Das Exsudat sitzt hauptsächlich in dem Subarachnoidealraum und im Piagewebe, doch kann es auch zum Teil außen auf der Arachnoidea liegen. Die weichen Häute sind von trübem, gelblich-weißem, sulzigem oder von grüngelbem, eitrigem *Exsudat* durchsetzt. Häufig ziehen Eitermassen als Streifen den pialen Venen entlang, umhüllen die im Subarachnoidealraum verlaufenden Venen fleckweise oder diffus, so daß diese dort nicht mehr sichtbar sind, und sammeln sich reichlicher in den Spalten und Furchen und da, wo der Subarachnoidealraum am weitesten ist, und können zu einem dicken Polster konfluieren, das die Zeichnung der Hirnoberfläche verdeckt. Die *Rinde* kann serös *durchtränkt* sein. Mitunter findet man auch *Blutungen*, entweder in den Häuten allein oder auch zugleich in der Rindensubstanz. Das Gehirn ist meist voluminös, schwer.

Gewöhnlich besteht zugleich **akuter Hydrocephalus internus** entweder mit *seröser* oder mit *molkiger bis rahmig-eitriger* Beschaffenheit des Exsudates. Im ersteren Fall handelt es sich oft nur um Verlegung der Verbindungen zwischen Ventrikel und Subarachnoidealraum mit Stauung der Ventrikelflüssigkeit; in letzterem Fall um ein Fortkriechen der Entzündung den

Plexus entlang in die Ventrikel hinein. Es kann aber auch, wie *Verf.* z. B. bei einem Fall von metastatischer Staphylokokkenmeningitis bei Osteomyelitis des Beckens bei einem 13jähr. Knaben sah, eine akute seröse, eben in *Eiterung* übergehende, durch zahlreiche Blutpunkte ausgezeichnete Meningitis mit einer *serös-hämorrhagischen*, leicht getrübten Beschaffenheit der vermehrten Ventrikelflüssigkeit einhergehen. — Die **Ausbreitung der Entzündung** erfolgt entweder über die ganze Hirnoberfläche, was *in sehr kurzer Zeit* geschehen kann (s. die S. 1113 mitgeteilte Beobachtung), und ist dann meist an der *Konvexität* des Gehirns am stärksten, oder die Entzündung ist zunächst eine umschriebene, was je *nach dem Ausgangspunkt verschieden* ist; meist findet man bei circumscripter Meningitis eine Verklebung der Arachnoidea mit der Dura. Gewöhnlich dehnt sich die Meningitis auch in verschieden schwerer Weise *auf die spinalen Meningen* aus. Regel ist das bei der sog. *epidemischen Cerebrospinalmeningitis* (übertragbaren Genickstarre), die meist an der *Basis* am stärksten ist. Jedoch kann auch eine von einer Mittelohr- oder Labyrintherkrankung ausgehende eitrige Meningitis nur die Teile in der hinteren Schädelgrube ergreifen, aber zugleich das Rückenmark in seiner ganzen Länge mit einem dicken Eitermantel umgeben. Auch bei eitriger Meningitis nach *Schädeltrauma* (z. B. Schuß) können die spinalen Häute schon in 24 Stunden bis herab zur Cauda equina mit ergriffen sein *(v. Bergmann)*. Bei der cerebrospinalen Meningitis ist das Rückenmark oft vorzüglich auf seiner hinteren Seite und am stärksten im Lendenteil von Eiter bedeckt.

Mikroskopisch sieht man eine Ansammlung von *Eiterzellen und Fibrin in den Häuten und Maschen*, und oft ziehen *Leukocyten* resp. Lymphocyten (die ätiologisch verschiedenen Meningitiden verhalten sich auch hierin verschieden — vgl. *Speroni*, der z. B. auf größeren Fibrinreichtum bei *Pneumokokken-Meningitis*, auf große, zum Teil als Makrophagen oder Phagocyten bezeichnete Zellen bei *übertragbarer Genickstarre* hinweist — s. auch *Busse*), *den von der Pia ausgehenden Gefäßen folgend*, in die Hirnsubstanz, wo sie meist nur *kleine encephalitische* Herde in den Randzonen der Rinde hervorrufen. Selten, meist nach Traumen, entstehen größere Hirnabscesse. — Bei der *epidemischen Cerebrospinalmeningitis*, aber auch bei anderen sehr heftig verlaufenden Formen kann man häufiger (*Weichselbaum*, *Kutscher*) makroskopisch-große, encephalitische und spinale eitrige Infiltrationsherde und kleine Hämorrhagien sehen. In foudroyanten Fällen, wo die Krankheit in wenigen Tagen tödlich endet sind die Entzündungsprodukte zuweilen allenthalben nur gering. In chronischen Fällen treten Gefäßveränderungen in der Pia (Endarteriitis, Phlebitis und Periphlebitis) mehr in den Vordergrund (vgl. *Löwenstein*).

Ätiologie der eitrigen Meningitis. Alle Formen der eitrigen Meningitis werden wesentlich durch *infektiöse Mikroorganismen*, verschiedenartige Eitererreger, hervorgerufen. Man kann, vom *bakteriologischen Einteilungsprinzip* ausgehend, nach den häufigsten Bakterienbefunden unterscheiden: **A.** Kokkenmeningitiden. Es handelt sich dabei um Pneumokokken, Streptokokken, Staphylokokken und Meningokokken. **B.** Bacilläre Meningitiden: durch Typhusbacillus, Bact. coli, Pneumobacillus *Friedländer*, Influenzabacillen (*Pfuhl*, Lit. *Jundell*), Pyocyaneus, Rotzbacillus, verschiedene Anaëroben. **C.** Meningitis durch pleomorphe Bakterien: Aktinomyces. — Mehr empfiehlt sich für uns die *anatomische Einteilung* in **1.** *fortgeleitete Meningitis*, **2.** *metastatische* oder embolische, **3.** *primäre*, sog. *idiopathische Meningitis*, die sowohl epidemisch wie auch sporadisch vorkommt; in vielen Fällen handelt es sich auch hier um sekundäre Affektionen, bei denen Mittelohr, Nase oder deren Nebenhöhlen die *Eingangspforte* für die Bakterien bilden.

1. **Fortgeleitet** wird eine *eitrige Meningitis* a) von *infizierten Verletzungen der Schädelknochen, wobei* zuerst Eiterung in der Diploë und Thrombophlebitis eines Sinus auftreten kann, oder b) von *infektiösen Prozessen der Weichteile des Kopfes*, wie infektiösen Verletzungen, Erysipel der Kopfhaut, Furunkeln im Nacken oder Gesicht, ferner c) von eitrigen Affektionen der *Nase und ihrer Nebenhöhlen* (Lymphgefäßverbindungen s. S. 183 und 1113). — Auch bei *stumpfen*

Traumen (Lit. bei *Ehrenroth*), z. B. einem Fall auf die Nase, wobei das *Os ethmoidale zertrümmert* wird, können von der Nase aus Eitererreger in die Meningen gelangen. *Verf.* sezierte einen solchen Fall, bei dem auch noch die Basis des Stirnlappens oberflächlich zertrümmer war, und wo *innerhalb von* 36 *Stunden* eine diffuse eitrige Meningitis mit massenhaftem, grünt gelbem, rahmigem Exsudat entstanden war. Aber sogar ohne nachweisliche gröbere traumatische Eingangspforten können, besonders wenn die Nebenhöhlen zufällig chronisch erkrankt sind, Eitererreger im Anschluß an ein stumpfes *Trauma* in die Meningen gelangen. *Verf.* sezierte z. B. einen solchen Fall, wo ein 65jähr. Zimmermann durch einen ausgleitenden Bohrer einen Schlag auf die rechte Augenbrauengegend erhielt und innerhalb 3 Tagen an eitriger Meningitis verstarb; es fanden sich *Pneumokokken* im meningealen Eiter und in der chronisch entzündeten r. Oberkiefer- und Keilbeinhöhle. — Auch von *Eiterungen der Dura und von Abscessen des Gehirns* kann Leptomeningitis fortgeleitet werden.

Besonders wichtig für die **Ätiologie sowohl der eitrigen Meningitis als auch der Hirnabscesse** sind cariöse Knochenprozesse am Schädel, namentlich **Caries des Felsenbeins** (s. S. 692), die im Anschluß an Otitis media und interna auftritt. *Ein Drittel aller Gehirnabscesse ist otitischen Ursprungs* (*Körner*). Vor allem sind, wie u. a. *v. Bergmann* hervorhebt, die von Cholesteatommassen (S. 692) ausgehenden oder damit einhergehenden *chronischen Ohreiterungen* mit interkurrenten Exacerbationen und *fötidem* Charakter (über die vielen Spezies von Bakterien dabei s. bei *E. Rist*), die mit Bildung polypöser Granulationen in der Paukenhöhle einhergehen, zum Übertritt in das Cavum cranii geeignet, worauf *Meningitis* oder *Hirnabsceß* (s. S. 1155) folgen. — Von *Bakterien* fand man hier außer den ordinären Eiterkokken den Pneumococcus, den Bacillus pneumoniae und dem Typhusbacillus ähnliche. — Die *Fortleitung auf die Meningen resp. in die Gehirnsubstanz erfolgt*: **a)** *vom Kuppelraum der Paukenhöhle aus durch das Tegmen tympani*; es folgen Pachymeningitis und Meningitis oder die Bildung eines extraduralen, *epitympanischen* Abscesses oder eines (wahrscheinlich) auf dem Wege der perivaskulären Lymphscheiden vermittelten, meist noch durch eine dünne, nur scheinbar normale Schicht Hirnsubstanz vom kranken Felsenbein getrennten Hirnabscesses (*Schläfenlappen*). **b)** In ähnlicher Weise kann die Entzündung von einer Eiterung oder Caries in den *Cellulae mastoideae* ausgehen. Die meisten *Kleinhirnabscesse* entstehen von hier aus. **c)** Entzündungserreger dringen auf dem Lymphweg längs der *Nervenscheide des Acustico-Facialis* und längs der die Fissura petrososquamosa durchziehenden *Gefäße* zu den Meningen. **d)** Es kann auch eine *Meningitis* vermittelt werden durch infektiöse *Sinusthrombose*, vor allem im Sinus transversus, die von *perisinuösen* Abscessen begleitet sein kann; ferner durch infektiöse Thrombose der kleineren Felsenbeinsinus, nämlich des Sinus petrosus sup. und inf. und des Sinus cavernosus.

2. **Metastatisch** kann *eitrige Meningitis* von einem primären Entzündungsherd aus entstehen bei *Pyämie*, *Endocarditis ulcerosa*. Die auf dem Boden von *Pneumonie*, *Typhus abdominalis*, *Scharlach*, Variola, Influenza, akutem Gelenkrheumatismus mitunter auftretenden Meningitiden sind entweder Teilerscheinungen der betreffenden Infektionen oder *Mischinfektionen*.

Fälle von eitriger Meningitis bei *Säuglingen* hat man zum Teil auf eine vom kranken *Verdauungskanal* (*Sevestre*) ausgehende, auf dem Blutweg erfolgende Infektion mit Bact. coli commune bezogen. Doch kann wohl auch das *Ohr* oder die *Nase* bei Säuglingen der Vermittler einer *Bact. Coli Meningitis* werden; die Bakterien gelangen mit dem Badewasser in Nase und Ohr; zuweilen kamen auch kleine Hausepidemien so zustande (*Scherer*). Die meisten Otitiden bei Säuglingen sind aber wohl *Pneumokokkenaffektionen* (*Netter*) mit Eingangspforte in der Nase.

3. In Fällen von anscheinend **‚idiopathischen'** Meningitiden, die **sporadisch** auftreten, kann man die verschiedensten Arten von Eitererregern finden; sehr oft entdeckt man in solchen Fällen bei der Sektion eitrige Prozesse in der *Nase* oder in deren *Nebenhöhlen* oder im *Mittelohr* und findet hier die nämlichen *Bakterien* wie im meningealen Exsudat; sehr häufig ist der *Diplo-*

coccus pneumoniae; in anderen Fällen fand man auch *Streptococcus pyogenes*. — Früher hielt man vielfach den *Diplococcus pneumoniae* (*lanceolatus*) für den Erreger der sog. **epidemischen Cerebrospinalmeningitis (übertragbare Genickstarre),** und bei manchen Epidemien (oder vielleicht meist richtiger nur Häufungen sporadischer Fälle) war das wohl auch der Fall (*Foà* u. *Uffreduzzi*). Neuerdings fand man aber in solchen Fällen von Cerebrospinalmeningitis mit selbständiger Verbreitung, wie sie namentlich früher gern in Kasernen, Arbeitshäusern usw. heftig auftraten, dann aber auch über weite Bevölkerungskreise (fast ausschließlich die ärmsten — s. *Busse*, Lit.) sich ausbreiten können (was hauptsächlich in der kälteren Jahreszeit und bei der großen Empfindlichkeit der Meningokokken gegen Abkühlung und Eintrocknung wohl nur durch direkten Kontakt geschieht), wobei, wenn auch Erwachsene nicht dagegen gefeit sind, doch vorwiegend das *Kindesalter* betroffen wird, den dem Gonococcus mikroskopisch gleichen (*Kiefer*, *Ghon* u. a.), in Leukocyten (die im Exsudat vorherrschen, *Speroni*) liegenden **Diplococcus intracellularis** *meningitidis* (*Weichselbaum*), der auch als *Meningococcus* intracellularis oder *Micrococcus meningitidis cerebrospinalis* (*Albrecht* u. *Ghon*, *Weichselbaum*) bezeichnet wird. Er läßt sich auf gewöhnlichem Agar bei Bluttemperatur züchten. Er ist *Gram* - negativ (vgl. S. 895), liegt zumeist innerhalb von Leukocyten, sehr oft in Form von Diplo- oder Tetrakokken. Im meningealen Eiter können die Kokken einzelne Leukocyten förmlich ausfüllen, wie *Verf.* in Basel in einem Falle eines fast 7jähr. Knaben sah, der u. a. zahlreiche Petechien der Haut zeigte. Seine *ätiologische* Bedeutung ist absolut sichergestellt (**Lit.** Anhang). Die allgemeine *Mortalität* ist sehr groß, nach *Kirchner* 66%; bei *Kindern* erreicht sie aber selbst bis 90%. Schon früher wurde er wiederholt durch Lumbalpunktion nachgewiesen (*Osler*, *Councilman* u. a.). Auch im Sekret des Nasenrachenraums von *Kranken* wurde er häufig gefunden, hier oft in ungeheuren Mengen, aber auch, was sehr wichtig ist, von *Gesunden* (*Jäger*, *O. Heubner*, *C. Fränkel*), welche dann als ‚*Kokkenträger*' zur Ausbreitung einer Epidemie beitragen können; nach *Bruns* und *Hahn* wäre die Zahl der gesunden Kokkenträger sogar etwa 10—20 mal so groß wie die der Erkrankenden. Da sich die Erreger im gesunden Nasenrachenraum selbst *Monate lang lebensfähig* erhalten können, so darf man wohl annehmen, daß dieselben vielerorts stets vorhanden sind, um dann zu gewissen Jahreszeiten sporadische oder gehäuft-sporadische Fälle, selten nur einen wirklich epidemischen Ausbruch herbeizuführen. Die Angaben über die Häufigkeit des Befundes von Meningokokken *im Blut* schwanken. Seltenere Lokalisationen, wie an den Herzklappen, in Gelenken, Samenbläschen (s. dort), Hoden etc., s. bei *C. Sternberg* (Lit.). *Eingangspforte*: nach *Westenhoeffer* der Pharynx, nach *Göppert* u. a. der ganze Respirationstractus. Infektion der Hirnhäute erfolgt entweder lymphogen vom Nasenrachenraum zu den Meningen oder (wahrscheinlich öfter) hämatogen (s. auch *Busse*).

Heilt eine eitrige Meningitis, so bleiben schwielige Residuen und eventuell Hydrocephalus zurück.

c) Chronische Leptomeningitis (Pia-Arachnitis chron.).

Findet man bei der Sektion eine diffuse oder fleckige, milchige, oft den großen Gefäßen, besonders Venen folgende Trübung und Verdickung der zarten Hirnhäute, so kann man in den meisten Fällen noch nicht von einer chronischen noch bestehenden Entzündung sprechen. In der Regel handelt es sich nur um eine *Bindegewebshyperplasie*, die auch mit Kalkablagerungen kombiniert sein kann. Diese ist entweder ein Residuum einer längst abgelaufenen Entzündung (z. B. einer Cerebrospinalmeningitis oder einer basilaren Meningitis bei Mittelohreiterung) — oder entstand infolge von Stauung und ist dann in der Nachbarschaft der in den Sinus longitudinalis einmündenden Venen meist am stärksten und mit chronischem Ödem verbunden — oder entwickelte sich aus nicht näher bekannten Ursachen (Toxämie?) bei Nierenleiden, Alkoholismus oder im Alter.

Als sichere Residuen einer voraufgegangenen Meningitis kann man auch gelegentlich zahllose *feinste fädige Adhärenzen* zwischen Dura und Arachnoidea sehen. *Verf.* sah das z. B. wiederholt nach ausgeheilter schwerer Mittelohrentzündung.

Wirkliche chronische Entzündungen der zarten Häute, bei denen man noch zellige Infiltration neben der fibrösen Hyperplasie findet, kommen einmal in der Nachbarschaft chronisch erkrankter Knochen, über Tumoren, Abscessen, alten Degenerationsherden vor und sind dann meist lokal begrenzt, und die Pia ist oft auf der Hirnoberfläche adhärent.

Ferner sehen wir sie sich in seltenen Fällen im *Anschluß an akute Infektionskrankheiten* entwickeln, und hier kann man mitunter ein *dickes, eiweißartiges Exsudat* in den Maschen der verdickten Meningen der Basis finden (welches lebhaft an das Exsudat der Periostitis albuminosa erinnert), oder man sieht in den verdickten, milchig getrübten Meningen gelbweiße *trübe Flecken von Körnchenzellenhaufen* und mitunter auch stellenweise *Kalkinfiltration*. In diesen Fällen findet sich oft Hydrocephalus, weil entweder die Subarachnoidealsinus teilweise obliteriert sind, oder weil die Kommunikation mit den Ventrikeln verlegt ist. — Fast konstant findet man eine *chronische Leptomeningitis* oder, richtiger gesagt, eine chronische *Meningoencephalitis* bei der *progressiven Paralyse der Irren*.

Über die **Meningitis chronica serosa** s. S. 1111.

3. Infektiöse Granulationsgeschwülste der zarten Häute.

a) Tuberkulöse Meningitis.

Diese Erkrankung, welche am häufigsten und in ihrer typischsten Form bei Kindern, doch auch bei Erwachsenen auftritt und fast ausnahmslos sekundärer und meistens hämatogener Natur ist, besteht in der *Eruption von Tuberkeln*, vorwiegend *in den weichen Hirnhäuten*, womit sich meist eine *entzündliche Exsudation* von sulzig-serösem, sero-fibrinösem oder serös-eitrigem, fibrinös-eitrigem, selten rein eitrigem Charakter verbindet. Stets greift der Prozeß von der Pia auch *auf das Gehirn selbst* über (*Meningoencephalitis tuberculosa*).

Was die Verteilung auf die verschiedenen Lebensalter angeht, so kamen von 192 Fällen (Basler Material) 67 auf das I., 36 auf das II., 41 auf das III., 22 auf das IV., 14 auf das V., 9 auf das VI., 2 auf das VII., 1 auf das VIII. Dezennium; (vgl. auch Zahlen bei *Ilzhöfer*).

Auch disseminierte Tuberkel in der Hirnsubstanz kann man sehen, so im Marklager der Großhirnhemisphären, selten an anderen Stellen, wie in der Rinde etc.

Manchmal (besonders bei Kindern) *überwiegt die Knötchenbildung*, in anderen Fällen (besonders bei Erwachsenen) herrscht häufig das Exsudat vor.

Entstehung. Die Bacillen gelangen entweder *fortgeleitet* von der Nachbarschaft (Schädelknochen, vor allem Felsenbein, Dura) oder, was das viel Häufigere ist, *metastatisch hämatogen* von irgend einem älteren tuberkulösen Herd (bei Erwachsenen besonders der Lunge, bei Kindern der Bronchial- oder Mesenterialdrüsen, bei beiden der Knochen) aus auf dem Blutweg in die Hirnhäute. Relativ oft kommt Men. tub. bei *Urogenitaltuberkulose* vor (*Simmonds*); *Verf.* kann das bestätigen; wir fanden auf 100 Fälle von Urogenitaltuberkulose (59 M., 41 W.) 33 mit Meningitis tuberculosa (23 M., 10 W.), davon die relativ sehr hohe Zahl von 19 (15 M. 4 W.) bei Individuen im dritten Lebensjahrzehnt, was wohl mit der in diesem Dezennium bes. lebhaften Geschlechtstätigkeit zusammenhängt (s. I.-Diss. *Rautberd*). — Bei den *metastatischen Formen* sind zu unterscheiden a) die *disseminierte Miliartuberkulose der Meningen*, die meist in einigen Wochen zum Tode führt. Je nach dem Verlauf unterscheidet man *akute* und *chronische* disseminierte Meningealtuberkulose. b) *Die chronische, lokalisierte, tuberkulöse Meningoencephalitis.* Bei der ersteren werden große Gefäßgebiete von

zahllosen Bacillen überschwemmt, bei der letzteren gelangen wenige Bacillen in die Meningen und rufen eine tuberkulöse Meningitis hervor, die sich langsam weiter ausbreitet und dauernd auf das Gebiet eines kleinen Astes beschränkt sein kann.

Die *disseminierte* Meningealtuberkulose entwickelt sich oft (in etwa $^1/_3$ der Fälle) zugleich *mit akuter Miliartuberkulose anderer Organe*, so der Milz, Leber, Lungen; besonders trifft das oft für die Fälle bei Kindern zu; die Lungenerscheinungen (s. S. 280 u. ff.) können das Krankheitsbild beherrschen. Man sieht aber auch Fälle, wo miliare Eruptionen in anderen Organen fehlen. Zuweilen tritt die Erkrankung plötzlich bei bis dahin scheinbar Gesunden auf, in anderen Fällen bestand eine manifeste, chronische Tuberkulose der Lungen, Gelenke, Knochen, des Urogenitalapparates u. a. — Auch eine *traumatische* tuberkulöse Meningitis kommt vor (s. *Schultze*, Lit.).

α) *Disseminierte Miliartuberkulose.* Bei der Sektion findet man nach Abheben der gespannten, blutleeren Dura die Windungen der Konvexität des Gehirns abgeplattet (vermehrte Ventrikelflüssigkeit drückt die Hemisphäre gegen den Schädel — Hirndruck), die Oberfläche häufig trüb, trocken (die Subarachnoidealflüssigkeit ist ausgepreßt) oder nur mit wenig trüber Flüssigkeit bedeckt. An der Hirnbasis dagegen findet sich reichliches, bald trübes, graues, sulziges, bald milchiges, ausnahmsweise fibrinös-eitriges *Exsudat* in der im ganzen *stark injizierten* und gelegentlich auch von zahlreichen Blutflecken durchsetzten, trüben *Pia-Arachnoidea*, und zwar besonders in der Gegend des Chiasmas und der Fossae Sylvii, ferner des Pons, des Kleinhirns und der Medulla oblongata, so daß die Zeichnung der basalen Hirnteile oft ganz verdeckt ist. Die infiltrierten Häute fühlen sich weicher oder derber und feinkörnig an. Bei genauem Zusehen, mitunter erst nachdem man die Fossa Sylvii freigelegt und die Pia unter Substanzverlust adhärenter, weicher Rindenschichten abgezogen hat und dann schräg gegen das Licht hält, erkennt man kleinste (submiliare), grauweiße, glasige *Tuberkel*, welche sich sowohl in den von Exsudat durchsetzten und intensiv geröteten, als auch in noch nicht so grob veränderten Teilen der weichen Häute finden. *Die Knötchen liegen oft in Reihen längs der Gefäße* (seltener auch längs der Nerven) und bedingen länglich-rundliche Anschwellungen an denselben; zum Teil sind sie da und dort in der Leptomeninx verstreut. Auch an der *Dura* kann man sehr oft Knötchen sehen, die einzeln oder in Gruppen u. a. längs der Arteria meningea media und ihrer Zweige, sowie über dem Clivus liegen. Die *Ventrikel* sind oft enorm erweitert; die Flüssigkeit in ihnen (Exsudat der Plexus) ist molkig, trüb oder gelegentlich auch eitrig, selten hämorrhagisch; häufig flottieren in derselben Fetzen des Fornix, Septum pellucidum, der seitlichen Wände. Die Teile können auch durch kleine Blutpunkte rot gesprenkelt sein. Es handelt sich hier nicht nur um passive Erweichung oder Maceration, sondern zum wesentlichsten Teil um die Folge einer mit ödematöser Quellung und Erweichung einhergehenden *Encephalitis* (mikroskopisch Rundzellen und Fettkörnchenzellennachweis).

Der entzündliche Erguß tritt nicht selten makroskopisch ganz zurück. In mehr als der Hälfte der Fälle ist er aber grob sichtbar. Mikroskopisch ist es meist zu sehen.

Häufig sieht man auch tuberkulöse Knötchen im *Ependym*, teils oberflächlich, teils in der Tiefe gelegen (*Ophüls*, *Walbaum*). Man muß sich da vor Verwechslung mit Ependymgranulationen, die hierbei auch vorkommen, hüten. Die Tuberkel sind meist größer und ungleich groß, mitunter teilweise trüb-gelblich.

Die *Plexus chorioidei* sind oft reichlich von Tuberkeln und Exsudat durchsetzt, und die *Austrittsstelle der Vena magna Galeni* ist häufig von sulzig-körnigen, oft sehr derben Massen dicht umgeben. — Die *Gehirnsubstanz* selbst erscheint infolge von Ödem feucht, geschwollen, weich; gar nicht selten zeigt sie *Blutungen* (Ringblutungen, Diapedeseblutungen, Lit. *Biber*) und kleine Erweichungsherde. — In ganz schnell verlaufenden Fällen findet man makroskopisch zuweilen nur Knötchen, dagegen oft kein Exsudat. — In der Regel setzt sich die tuberkulöse Meningitis auf die *Häute des Rückenmarkes* fort.

Die *basalen Teile* des Gehirns beiderseits oder nur auf einer Seite *sind bevorzugt*, besonders in den typischen Fällen bei Kindern; doch kommen Tuberkel oft, wenn auch weniger reichlich, *auch an der Konvexität* vor. An der medialen Fläche der Hemisphären sind Tuberkel besonders häufig und deutlich zu sehen; der mediale Spalt kann verklebt sein. Wenn man

Fig. 618.

Tuberkulöse Meningitis von wochenlangem Verlauf. Meningoencephalitis tuberculosa disseminata chronica. *a* Tuberkulös infiltrierte und zellig-fibrös verdickte Pia-Arachnoidea. *b* Hirnrinde; in derselben einzelne Tuberkel; stellenweise perivaskuläre Zellinfiltration, als Beginn der Tuberkelbildung. *c* Sulcus, in dem u. a. mehrere Gefäßdurchschnitte zu sehen sind. Ganz schwache Vergr.

daher die tuberkulöse Meningitis schlechthin **Basilarmeningitis** nennt, so ist das nur annähernd genau und nur so zu verstehen, daß *bei disseminierter Meningealtuberkulose die basalen Teile am stärksten ergriffen* sind. Auch andere einfache und eitrige Meningitiden können sich gelegentlich auf die Basis beschränken; so z. B. eine eitrige Meningitis, die sich an Felsenbeincaries anschließt. Im allgemeinen ist aber bei einer diffusen *eitrigen Meningitis die Konvexität am stärksten* befallen, und in diesem Sinne kann man unter *Konvexitätsmeningitis* schlechthin eine *eitrige Meningitis* verstehen. Es muß aber betont werden, daß der **Tuberkelbacillus** *allein* neben der *Bildung von Tuberkeln* auch *Eiterung* zu provozieren vermag, so daß man *Tuberkulose der Meningen* (vorwiegend bei Kindern) und *tuberkulös eitrige Meningitis* (eher bei Erwachsenen) unterscheiden kann. In einem Teil der Fälle handelt es sich bei tuberkulös-eitriger Meningitis auch um Mischinfektion, z. B. mit Pneumokokken.

Die miliaren **Tuberkel,** welche aus rundlichen (Lymphocyten) und epithelioiden Zellen bestehen, entwickeln sich mit fast ausschließlicher Vorliebe *in der Adventitia und in nächster Umgebung der Blutgefäße, kleiner Arterien und Venen* (s. auch *Askanazy*); mitunter liegen sie so dicht, daß sich keine Grenzen differenzieren. Die übrigen Häute hauptsächlich der mittleren und kleinen *Arterien* sind wohl stets schwer mitbeteiligt; die Media zeigt hauptsächlich Nekrosen, die Intima subendotheliale Granulationsgewebswucherung, die zu Obli-

teration der Gefäße führen kann. An den *Venen* herrscht eine diffuse kleinzellige Infiltration vor; wo Tuberkel die Wand durchsetzen, kann sich Thrombose anschließen (s. *Biber*, Lit.). Die Tuberkel, in denen *Tuberkelbacillen* nachzuweisen sind, verfallen meist rasch der Verkäsung. Bei chronischerem Verlauf bilden sich epithelioide großzellige Konglomerattuberkel mit Riesenzellen oder zellig-fibröse Tuberkel. In den meisten Fällen ist die Eruption von Tuberkeln von **entzündlicher Exsudation in die Hirnhäute** (Subarachnoidealräume) begleitet; das Exsudat besteht aus einer gerinnbaren fibrinhaltigen Flüssigkeit und Zellen. Unter letzteren herrschen nach *Speroni* die Mononukleären vor, und zwar bei den akuten Formen die *Lymphocyten*, welche so zahlreich und so dicht gedrängt sein können, daß sich die Tuberkel von dem Exsudat fast gar nicht differenzieren; bei den chronischen Formen sollen die großen Mononukleären überwiegen. (Nach *Gehry* wird die Pia mit Lymphocyten, Plasmazellen und epithelioiden Zellen infiltriert, vgl. ferner *Ranke*, *Sawada*, *Wolff*, welche auch Plasmazellen beschreiben.) (Den Befund von *vielen großen Zellen in dem Exsudat*, besonders in den späteren Stadien, erklärte sich *Birch-Hirschfeld* durch *Wucherung* und *Abstoßung von Endothelien* der Lymphspalten und sah das als Effekt einer Resorption von tuberkulösem Virus aus den initialen, vaskulären, tuberkulösen Herden an. *Orth-Speroni* betonten aber, daß hier wohl eine Verwechslung mit Makrophagen, großen, meist mononukleären Zellen vorliege, die sich von Lymphocyten ableiteten [und die auch bei anderen Meningitisformen (s. S. 1112) vorkommen]. Die Entscheidung ist aber sehr schwierig.)

Den pialen Gefäßscheiden folgend, breitet sich die Entzündung aus und kann sich als **Encephalitis** und als *Neuritis* auf die Hirnsubstanz selbst und die Hirnnerven fortsetzen. In der *Gehirnsubstanz* tritt infolge Endovasculitis sehr häufig **Ödem** auf, wobei die nervösen Bestandteile aufquellen und später zerfallen können, wodurch dann Erweichungsherde ischämischer, selten selbst hämorrhagischer Art (*Nonne*, *Vanzetti*) entstehen. Bacillen findet man in den Lymphscheiden. Auch *auf* den perivaskulären Lymphscheiden sitzen die Tuberkel häufig und können in den Lymphraum hineinragen. — Durch die folgende **Lymphstauung** einerseits, den *vaskulären Sitz der Tuberkel* anderseits, im Verein mit dem die Hirnhäute durchsetzenden *Exsudat* und dem die Hirnsubstanz selbst durchtränkenden *Ödem* werden die **schweren Circulationsstörungen** erklärlich, welche das Gehirn bei der tuberkulösen Meningitis erleidet. *Blutungen* in Mark und Rinde, vom Typus der wohl nur durch Diapedese entstehenden ‚Ringblutung' sind häufig (s. *Biber*, Lit.). Fast immer *endet* die Krankheit *tödlich*. Doch hat man auch über *Ausheilung* mit fibröser Umwandlung der Tuberkel und schwieliger Verdickung der Meningen berichtet. — Ganz ungewöhnlich ist eine zu *narbigen Schwielen* führende *chronische tuberkulöse Entzündung* der Meningen (*Busse*).

β) **Chronische lokalisierte tuberkulöse Meningoencephalitis.**

In Fällen, wo Bacillen nur in einzelne Verzweigungen, oft einen einzelnen Zweig der meningealen Gefäße gelangen, kann sich eine lokale tuberkulöse Meningoencephalitis *von chronischem Verlauf* entwickeln. Es bilden sich großzellige Tuberkel, die auch häufig Riesenzellen enthalten und teils *in den weichen Häuten*, teils aber auch, den pialen Gefäßen folgend, *in der Hirnsubstanz* auftreten und hier große verkäsende **Konglomerattuberkel** (sog. solitäre Tuberkel) erzeugen können. Solche Fälle von *lokaler Meningoencephalitis tuberculosa chronica* machen im Gegensatz zur akuten disseminierten Miliartuberkulose *klinisch meist Herdsymptome* (s. bei *Hirntuberkel* S. 1160). Zuweilen beobachtet man auch *Encephalitis*, besser *Encephalomalacie*, Erweichung des Gehirns, im Anschluß an *Gefäßthrombose*, z. B. einer A. fossae Sylvii oder von Ästen derselben, mit folgender Hemiplegie oder beschränkteren Herdsymptomen (vgl. *Weintraud* und *Biber*, Lit.); doch kann das wie erwähnt auch bei α) vorkommen.

b) *Gummöse Meningitis* s. bei Gehirnsyphilis (S. 1162).

4. Geschwülste und Parasiten der weichen Hirnhäute, der Telae chorioideae und der Ventrikel.

I. **Primäre Geschwülste** a) an den **Meningen.** Sie sind nicht häufig; meist sind es **Sarcome** oder **Endotheliome,** und zwar handelt es sich bei letzteren um kleine, knotige, selten über große Bezirke der Gehirn- und Rückenmarkshäute flächenartig ausgebreitete Geschwülste, die teils von den Endothelien, welche die Maschen der zarten Häute auskleiden, teils von der Adventitia der Gefäße (Perithelzellen) ausgehen. Die Geschwulstmassen bestehen *entweder hauptsächlich aus Zellkugeln*, die aus konzentrisch gelagerten, platten Zellen zusammengesetzt (ganz ähnlich wie beim Plattenepithelkrebs) und im Bindegewebe eingelagert sind, — oder die Zellen werden mehr cylinderepithelähnlich, und es entsteht die auf S. 114 bei *Endothelioma lymphangiomatosum* erwähnte (einem Cylinderzellkrebs ähnliche) Form. —

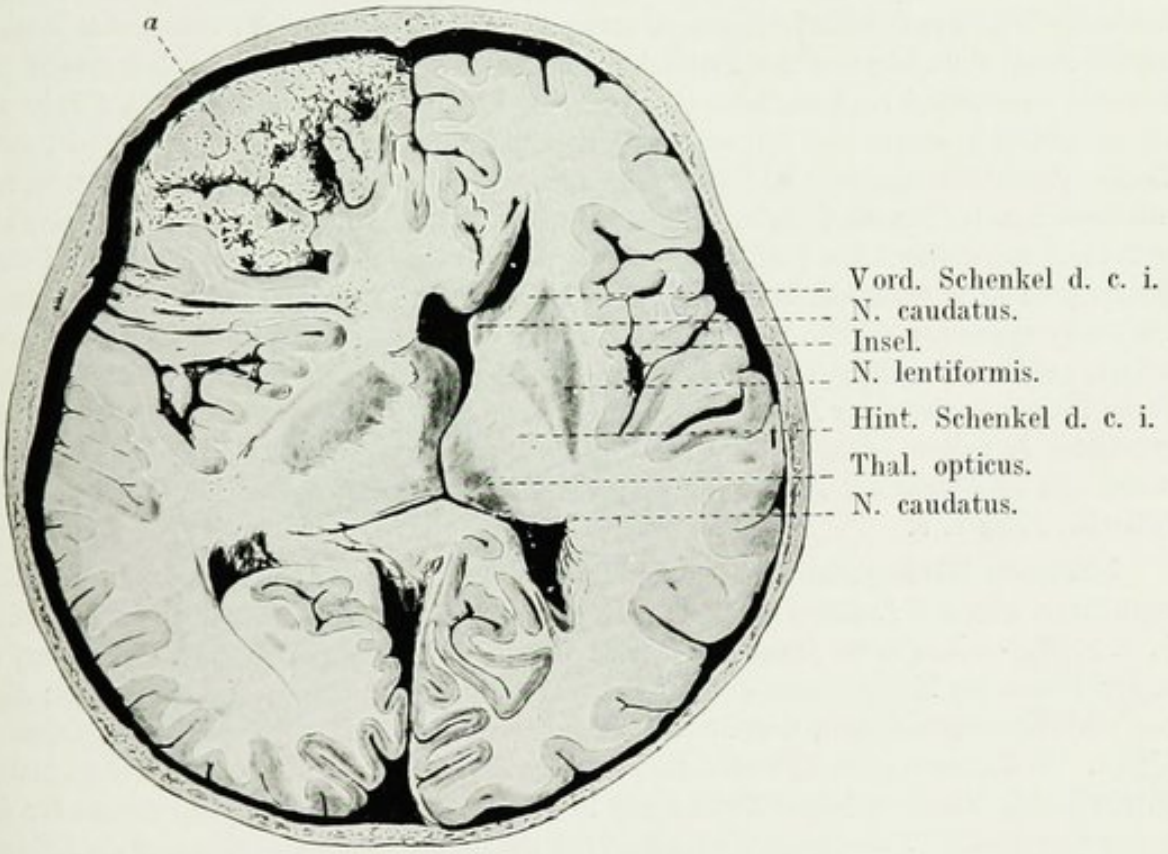

Fig. 619.

Tumor der Pia-Arachnoidea, gefäßreiches Rundzellensarcom (vielfach mit hyaliner Entartung der Gefäßwände) *im Bereich des rechten Stirnhirns* (*a*). Hochgradige Verschiebung der Hirnzeichnung durch Druck des Tumors. 59jähr. Frau. Das Gehirn mit dem Schädeldach in der Ebene des üblichen Sägeschnittes durchschnitten. Ansicht der oberen Schnittfläche. Beob. aus Breslau. Gezeichnet nach einer Photographie von Dr. *Welcker*.

Andere Sarcome sind **Hämangiosarcome,** bei denen hyaline Entartung der Gefäße vorkommen kann, wodurch Cylindrombildungen entstehen (Fig. 619). Es kommen auch **gewöhnliche Sarcome** vor, z. B. *Rundzellensarcome*, wie in Fig. 619, wobei auch hier und da hyaline Entartung an den Gefäßwänden und Blutungen auftreten können; ferner Myxosarcome u. a. Selten sind von der Arachnoidea ausgehende *Myxome*. Sehr selten ist eine *diffuse Sarcomatose* zugleich auch der spinalen Meningen (*Nonne*); auch bei *Melanosarcom* wurde das beobachtet (*Albrecht*). *Primär multiple Sarcome* der Leptomeninx des Hirns und Rückenmarks kommen schon im Kindesalter vor (Lit. *Rach*).

Sehr selten sind **Cholesteatome** (*Perlgeschwülste*). Sie kommen meist an der *Hirnbasis* selten auch in den Ventrikeln oder auch im Rückenmark (*Chiari*) vor, bilden *wachsweiße-*

weiche, rundlich-höckerige Knoten von Perlmutterglanz, sind häufig zu Konglomeraten vereinigt, brechen beim Anfassen leicht in Stücke oder blättern ab. Sie können sich in die Hirnsubstanz hineindrängen und zwischen Erbsen- und Apfelgröße schwanken. Stets hängen sie irgendwo mit der Pia, ihr aufsitzend, oder mit den Chorioidplexus zusammen. Ihr Sitz ist 1. die Umgebung von Pons, Medulla oblongata und Kleinhirn, 2. der Raum zwischen Riechlappen und Corpora candicantia (*Bostroem*). *Mikroskopisch* bestehen sie aus einer dünnen, fibrösen, von der Pia gelieferten Wand, deren Innenfläche mit Lagen platter, polygonaler, durch *Keratohyalinkörnchen* als epidermoid gekennzeichneter Zellen ausgekleidet ist, sowie aus Zellschuppen, die von der Wand abgestoßen wurden, und einer mit Platten von Cholesterin gemischten, fettigen Materie. *Ziegler* sah Härchen in solchen Geschwülsten, *Bonorden* Talgdrüsen und Haare, und in solchen Fällen findet man, der Pia aufsitzend, Hautgewebe. Während man sich früher bemühte, für diese Geschwülste eine endotheliale Herkunft von den die subarachnoidealen Bindegewebsbälkchen auskleidenden Zellen zu statuieren (*Virchow*), eine Ansicht, an der *Borst*, der außerdem das Perithel der pialen Gefäße noch verantwortlich macht, und teilweise auch *Dürck* noch festhalten, hat die von anderen, vor allem auch von *Ziegler* vertretene Ansicht, daß es sich um eine *epitheliale Bildung dermoidaler Abkunft* handelt, durch *Bostroem*'s Untersuchungen eine feste Stütze erhalten. Für die Mehrzahl der Fälle wird man mit diesem Autor für die *intrakraniellen Cholesteatome* wohl eine *frühzeitige Einlagerung* entweder nur von *Epithelzellen* (und dann entstehen **Epidermoide**) oder von *embryonalem Dermagewebe* (und dann entstehen **Dermoide** mit Attributen der Haut, Drüsen und Haaren) in die Pia mater annehmen dürfen, und zwar ist der Weg der Versprengung nicht die Hypophysenanlage, sondern es gelangen Epidermiskeime der Kopfregion gelegentlich der beiden sekundären Einschnürungen der Hirnbläschen an die Hirnbasis. Dem entsprechen die beiden oben genannten Regionen, in denen das Cholesteatom vorzukommen pflegt. Die meisten Autoren traten der *Bostroem*schen Auffassung bei; vgl. *Thomas* und *Erdheim*, Lit. *Scholz*, *Binder-Schwalbe*, *Frick* u. a.

Kavernöse Hämangiome sind selten, bilden diffuse Gewächse vom Charakter der Teleangiektasie oder des Angioma arteriale racemosum (s. z. B. Fall *Kalischer*); vgl. bei Gehirn (s. S. 1170). — **Kavernöse Lymphangiome** (s. S. 112) sind noch viel seltener. — **Lipome,** die in der Region der Keilbeinbasis und des Corpus callosum vorkommen, sind sehr selten; *Ernst* beschrieb ein bügelförmiges, dem Balken aufliegendes, einige Knochenbälkchen enthaltendes Lipom. Die Basler Sammlung besitzt ein ähnliches Präparat, bei partiell agenetischem Balken (s. *von Sury*). *Bostroem* betont ihren engen Zusammenhang mit der Pia und nimmt für dieselben eine ähnliche Entstehung wie für die Cholesteatome, nämlich eine ektodermale *Keimverlagerung* an, wobei aber von der ganzen Dermaanlage nur der bindegewebige Teil in Form von Fettgewebe zur Ausbildung kam. (Lit. bei *Zuckermann*; s. auch *Hecht*.) — Selten sind **zottige Fibrome,** desgl. auch größere **Osteome** *).

b) Von den **Chorioidplexus** können α) *gutartige* und *bösartige epitheliale Tumoren* ausgehen. Erstere können die Form *papillärer Epitheliome* mit Cylinderepithelüberzug zeigen, wobei das Stroma schleimig verquellen und der Papillenstock sich cystisch umwandeln kann. Kompliziertere, *drüsenartige Anordnung* bedingt Ähnlichkeit mit ‚Adenomen' (*Bielschowsky* nennt sie auch so, da er dem Plexusepithel den Charakter von Drüsenepithel vindiziert, wie man ja auch annimmt, daß das Plexusepithel und das Ependym den Liquor cerebro-spinalis *sezernieren*, während anderseits *Milian* die Plexus als *Drüse*, eingeschaltet zwischen Blut und Cerebrospinalflüssigkeit, bezeichnet). *Carcinome*, gleichfalls von papillärem Bau, können in die Umgebung vordringen und Sekundärknoten machen. — β) Auch von dem *Bindegewebe* und den *Gefäßen* können gutartige und bösartige Tumoren ausgehen, so *Fibrome*, welche durch

*) Nicht so selten bilden sich kleine *Knochenplättchen* in den Meningen, besonders über dem Frontallappen (auch am Rückenmark — s. S. 1184 kommen sie vor).

reichliche Kalkkonkremente zu *Psammomen* werden können, ferner *Hämangiome*, darunter solche mit hyaliner Entartung (Cylindrombildung). Auch *bösartige* Tumoren wurden beobachtet, so u. a. ein *Spindelzellensarcom* (*Hirsch*), ein *perivasculäres Sarcom* (*Wätzold*).

Häufig sind Vermehrung des *Hirnsandes* in den Plexus, sowie *multiple Cysten* mit wässerigem oder kolloidem Inhalt. Die Plexus können ganz traubig aussehen.

Die *sog. Cholesteatome des Ventrikelplexus* beim Menschen (bis bohnengroße gelbweiße kugelige, tumorartige Einsprengungen) und größere Tumoren ähnlicher Art beim Pferde sind keine echten Cholesteatome, sondern Granulome mit Einlagerung doppelbrechender Substanz und Cholesterintafeln, um die sich Fremdkörperriesenzellen gruppieren (Granuloma cholesterinicum, *Schmey*).

c) **An der Innenfläche der Ventrikel.** Die später (s. 1126) erwähnten Granula bei Ependymitis können sich gelegentlich zur Bildung kleiner *papillärer Geschwülste* steigern. Nicht selten sind kleine, breitbasig oder gestielt aufsitzende, selten erbsengroße und größere, derbe, meist solitäre (sehr selten sämtliche Ventrikel auskleidende — *Henneberg*) *ependymäre* **Gliome.**

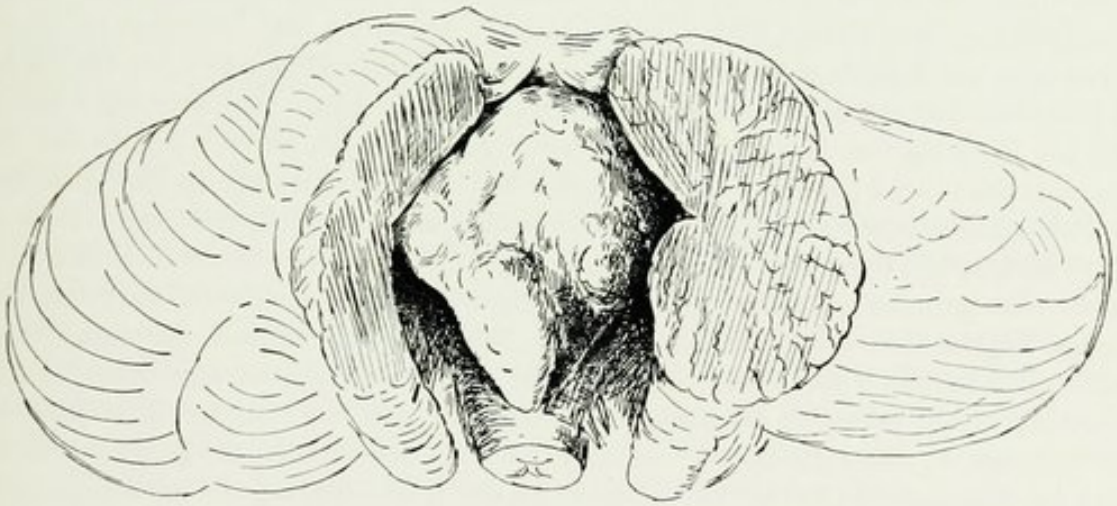

Fig. 620.

Gliom des IV. Ventrikel (Neuroepithelioma gliomatosum columnocellulare — s. Text), ausgegangen vom Velum medullare post. 22j. M. Nach dem frischen Objekt gez.

Sie sind meist kleinzellig und zellreich, ohne wesentliche Beteiligung des Ventrikelepithels, wenn auch einzelne mit Epithel ausgekleidete Hohlräume vorkommen (*Lit.* im Anhang). Es gibt aber auch andere Formen von Gliomen der Ventrikel, wobei bis walnuß- und hühnereigroße Tumoren entstehen können (s. Ventrikeltumoren bei tuberöser Sklerose u. S. 1158). — Ein besonderer Typus sind die *Gliome des IV. Ventrikels*, welche oft den Ventrikel wie ein Zapfen ausfüllen. *Verf.* teilte einen solchen Fall (Fig. 620) mit, der von *Muthmann* und *Sauerbeck* (Lit.) ausführlich publiziert wurde. Die Geschwulst ging vom Velum medullare posterius aus und bestand aus Neuroepithelien von Säulenform, die sich überall strahlenkronenartig um Blutgefäße anordneten (*Neuroepithelioma gliomatosum columnocellulare*). In einem Falle von ependymärem Gliom des IV. Ventrikels von *Link* bestand das Grundgewebe des papillären Glioms aus faseriger Glia und war von Ependymzellen, zum Teil in drüsiger Anordnung, durchwachsen und überzogen. — Andere zellreiche, maligne *Gliome*, früher sog. Gliosarcome (eventuell sämtlicher Ventrikel, *Hildebrandt*) und auch *gewöhnliche* **Sarcome** sind sehr selten (Lit. bei *Hunziker*). Ebenso **Lipome.** Sehr selten sind papilläre **Epitheliome** und **Carcinome,** die vom Ependym der Ventrikel ausgehen; sie sind von papillärem oder zierlichem, drüsenähnlichem Bau. *Verf.* untersuchte ein solches Adenocarcinom aus dem Seitenventrikel, das mikroskopisch sehr an einen krebsigen Darmpolypen erinnert; die Epithelien der Drüsenimitationen sind zum Teil exquisit cylindrisch, manche enthalten kolloide Tropfen, die auch

im Lumen liegen, an anderen Stellen sind sie polymorph und mehrschichtig. Das Zwischengewebe drängt sich hier und da in Gestalt von plumpen Papillen in die Drüsenlumina. Es ist ebenso wie das Stroma der Papillen oft teils feinmaschig, myxomatös, teils körnig-nekrotisch. Man sieht daher vielfach sehr ungleich dicke, überaus zierlich gewundene epitheliale Drüsensäume, die gewissermaßen frei (schwimmend) in den sie umgebenden weichen Gewebsmassen liegen. Über einen ähnlichen Fall berichteten *v. Wunschheim* und *Saxer* (Lit.), wobei freilich sowohl das Ventrikelependym (ebenso in Fällen von *Bondet* und *Clunet*, Lit., *Hart*, Lit.) als auch das Plexusepithel als Ausgangspunkt erklärt werden. In einem von *Ziegler* erwähnten Fall fanden sich außer Cylinderzellen auch *Plattenepithelperlen*. Auch *Selke* fand auf einem papillären Fibro-Epitheliom des 3. Ventrikels Plattenepithel und neigt dazu, den Tumor vom Epithel der Mundbucht abzuleiten, was diesen Tumor den bei der Hypophysis zu besprechenden Hypophysengangsgeschwülsten nähert. Über *Teratome* der Ventrikel vgl. *Saxer* (Lit.) und s. auch *Sjövall*.

Melanoma nannte *Virchow* geschwulstartige pigmentierte Wucherungen der Pia-Arachnoidea, die sich an Stellen finden können, wo das natürliche bräunliche Pigment (in Sternzellen, Chromatophoren, der inneren Pialage eingeschlossen) vorkommt, was besonders an der ventralen Fläche der Medulla oblongata bei den meisten Erwachsenen der Fall ist; die Pia kann hier bräunlich und zuweilen rauchgrau bis schwärzlich aussehen. Man darf diese Melanose nicht mit Residuen von Blutungen verwechseln! Aber auch an anderen Stellen der Hirnbasis, so in der Gegend der Bulbi olfactorii und in den Fossae Sylvii kommen Pigmentierungen vor, und ferner setzen sich pigmentierte Zellen auch in die Adventitiascheiden der Hirn- und Rückenmarksgefäße fort. Die Beobachtung *Virchow*'s wurde u. a. von *Stoerk* bestätigt, und es steht jetzt fest, daß tatsächlich **melanotische Sarcome** der zarten Häute von diesen Zellen ausgehen können (Lit. bei *Pick*, *Esser*, *Thorel*). **Sekundäre disseminierte Sarcome** sind sehr selten. In einem vom *Verf.* beschriebenen Fall war Durchbruch eines *teleangiektatischen Myxosarcoms* aus dem Marklager in das *Hinterhorn* erfolgt, und es hatten sich dann in beiden Seitenventrikeln, im III. und sogar im IV. Ventrikel kleine *isolierte metastatische Tumoren* vom Charakter der Hauptgeschwulst entwickelt, welche als durch *Überimpfung von Geschwulstpartikeln* entstanden angesehen werden mußten.

II. **Sekundäre Geschwülste.** Es kommen Sarcome (auch Gliosarcome s. *Grund*) und Carcinome (Lit. bei *Krasting*) vor. Mitunter breiten sich dieselben *diffus* auf die Meningen des Gehirns (und den perivaskulären Lymphbahnen folgend zuweilen auch in diffuser Weise in die Hirnsubstanz, s. *Merzbacher*) und eventuell des Rückenmarks aus und können meningitische u. a. Erscheinungen machen; dabei kann man zuweilen auch freie Krebszellen im Subarachnoidealraum finden (*Westenhoeffer*, *Scholz*, *Hoffmann* u. a.). Wahrscheinlich können z. B. bei Magencarcinom Krebszellen durch die Lymphscheiden der Nerven aufwärts bis zu den Hüllen gelangen (*Knierim*, Lit.), ähnlich wie es *Verf.* z. B. bei eitriger Entzündung sah, die sich bei einem Kinde mit Pleuraempyem auf Interkostalnerven und die spinalen Hüllen fortsetzte. — Im centrifugierten *Lumbalpunktat* hat man große blasse rundliche Zellen mit kleinem Kern und kleine Zellverbände gefunden und zur Diagnose Meningitis carcinomatosa verwertet (s. *Stadelmann*, Lit.). — Carcinome können mit primärem sog. Endothelkrebs verwechselt werden, selten (*Saxer* u. a.) mit chronischer Leptomeningitis.

Von **Parasiten** kommen **Cysticerken** (s. S. 542) häufig im Subarachnoidealraum und auch zwischen Pia und Rinde vor, oft in ungeheurer Zahl, teils als durchsichtige Blasen, in dessen wasserklarem Inhalt man den armierten Kopf des Tieres pendeln sehen kann, teils als bindegewebig abgekapselte und verkalkte Knötchen.

Man muß die *Häute abziehen*, um alle Cysticerken sichtbar zu machen. Die Blasen können sich in die Hirnrinde eindrängen, wobei die Umgebung meist einfach verdrängt oder aber erweicht oder sklerosiert wird. Um alte Knötchen sammeln sich öfter Riesenzellen an (vgl. *Askanazy*). Zieht man die Hirnhäute ab, so bleibt die Blase an ihnen sitzen und hinterläßt oft einen

kugeligen oder halbkugeligen Hohlraum in der Rinde. (Gleichzeitig können Cysticerken tief separiert in der Hirnsubstanz [meist in der grauen] und in den Ventrikeln liegen [s. S. 1127]. Die zarten Hirnhäute können etwas verdickt sein. Manchmal bedingen die Cysticerken Gehirnsymptome. Vgl. S. 1172 *Lit.* im Anhang.)

Selten ist der *Cysticercus racemosus* (*Zenker*), der in den Subarachnoidealräumen der Hirnbasis, selten auch in den Ventrikeln (*Stern*, Lit.) vorkommt, und aus einer maulbeer- oder traubenartigen, gelappten und verästelten Blase besteht, die sich schleierartig längs der großen Gefäße um das Chiasma legt und besonders gern in die Fossae Sylvii einnistet.

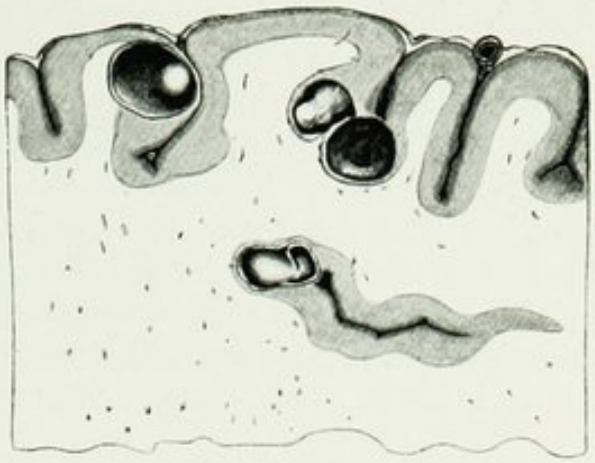

Fig. 621 a.

Stück von einem Gehirn, das zahllose **Cysticerken** in seinen Häuten u. seiner Substanz zeigte. Die Blasen, in denen Köpfe sichtbar sind, drängen sich in die Hirnrinde hinein. Nat. Gr.

Das ganze Gebilde stellt *eine* Blase mit geschlossenen Nebencysten (Tochterblasen) dar, und man könnte es mit *Marchand* (Lit.) als Cysticercus multilocularis bezeichnen. Der Skolex ist oft schwer oder gar nicht aufzufinden.

Wo der Parasit liegt, kann sich eine *chron. fibroplastische Meningitis* entwickeln, die zu derben Verdickungen führen kann (Verwechslung mit syphilitischer Meningitis!), und die darin eingepackten Arterien können, wie zuerst *Askanazy* fand, Peri- und Endarteriitis (Ähnlichkeit mit syphilitischer Arteriitis) und auch sogar Wandnekrose und Thrombose (*Groß*) zeigen. Bildung von Erweichungsherden, selbst von erheblicher Größe (*Groß*, Lit.), und Hydrocephalus können folgen. Wenig charakteristische klinische Erscheinungen von Hirndruck (relativ selten auch von Stauungspapille, *Jacoby*) sind hier viel häufiger als bei gewöhnlichen Cysticerken (*Rosenblath*, *Wollenberg*, Lit., *Henzler*, Lit.).

Über **Echinokokken** s. bei Parasiten der Gehirnsubstanz S. 1172.

Interessant sind seltene Fälle von **Hefeinfektion** (*Blastomykose*), wobei in den Meningen oder auch in den Ventrikeln Trübungen, fädige oder cystische oder auch tumorartige Bildungen von schleimig-gallertigem Aussehen auftreten, die aus Hefezellen bestehen, die zum Teil in Makrophagen liegen (*Benda*). Eingangspforte vielleicht (?) Mund- oder Rachenhöhle (*Busse*, *v. Hansemann*, *Türk*).

B. Krankheiten der Ventrikel.

1. Hydrocephalus internus*) (s. Fig 621 b).

Als solchen bezeichnet man eine Ansammlung von übergroßen Mengen von Flüssigkeit in den Ventrikeln, die gewöhnlich wässerig ist und der Cerebrospinalflüssigkeit entspricht, in anderen Fällen den Charakter eines trüben Exsudates hat. Nach der Beschaffenheit der Flüssigkeit unterscheidet man auch *einfachen* und *entzündlichen* Hydrocephalus; das bei letzterem auftretende Exsudat, das die Plexus chorioidei und das Ventrikelepithel liefern (Lit. bei *Rau-*

*) Hydrocephalus externus ist = Ödem der Pia-Arachnoidea z. B. über atrophischen Stellen der Hirnoberfläche.

bitschek, Yoshimura), ist molkig oder eitrig (Pyocephalus) und entsteht meist in *akuter* Weise; zuweilen nimmt ein einfacher Hydrocephalus in seinem Verlauf einen entzündlichen Charakter an. Die Flüssigkeit sammelt sich vor allem in den Seitenventrikeln; gelbe Eiterstraßen können sich längs der Venen auf dem Ventrikelboden hinziehen. Die Ventrikel werden dadurch ausgedehnt, besonders wird ihr Boden platt und die gedrückten Hirnwindungen werden durch den Gegendruck des Schädels abgeplattet. Das Septum pellucidum und die Kommissuren werden ausgereckt. — Man unterscheidet *Hydrocephalus congenitus* und *acquisitus* und bei letzterem wieder Fälle, welche in der Kindheit vorkommen, und solche, welche sich erst bei Erwachsenen ausbilden.

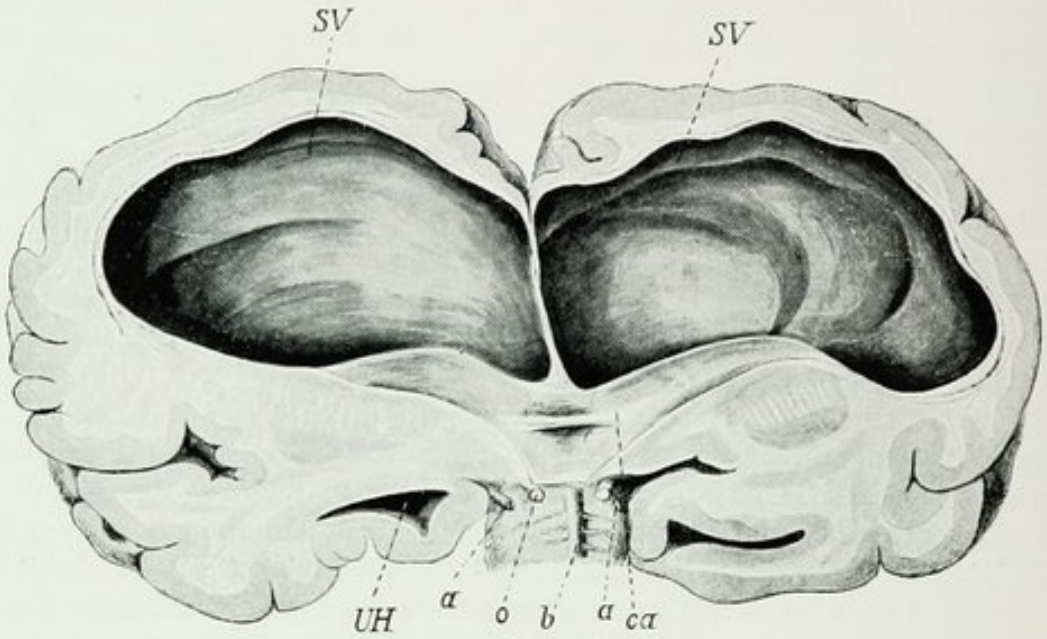

Fig. 621 b.

Hydrocephalus internus. Frontalschnitt durch das in Chromsäure gehärtete Gehirn. *SV* Seitenventrikel. *UH* Unterhorn der rechten Seite. *ca* Commissura anterior. *a* Art. cerebri med. *b* Art. basilaris. *o* Opticus. Von einem erwachsenen Mann mit Makrocephalie. Samml. des pathol. Inst. Breslau. ½ nat. Gr.

a) *Hydrocephalus congenitus, Wasserkopf*, kann schon angeboren so stark sein, daß er ein Geburtshindernis abgibt und eventuell bei der Geburt oder im Uterus platzt; viel öfter ist er aber zur Zeit der Geburt noch gering, nimmt jedoch bald zu. Der Schädel wird ausgedehnt (*Makrocephalie*) und kann bereits im ersten Jahre mannskopfgroß und größer werden; *Verfasser* maß z. B. einen Umfang des knöchernen Schädels von 72 cm. Die ausgedehnten Schädeldecken können papierdünn und transparent werden. Die Fontanellen bleiben jahrelang offen, die Suturen klaffen. Seltener bildet sich mit Stillstand der Ausdehnung *Hyperostose* des Schädeldaches aus; oft bestehen dann zahlreiche *Schaltknochen* (Ossicula Wormiana).

Das Gesicht ist ungewöhnlich klein im Verhältnis zum ausgedehnten, *rundlichen Kopfschädel* (der rachitische Schädel ist *eckig*, kastenförmig). Die *Hautvenen*, besonders in der vorderen Hälfte des Schädels, sind oft weit und geschlängelt. — Die *Ventrikel*, vor allem die seitlichen, dann auch der III., weniger dagegen der IV. Ventrikel enthalten entweder eine klare, seröse, oder eine trübe eiweißreiche Flüssigkeit, letzteres dann, wenn der Hydrocephalus akut

unter entzündlichen Erscheinungen entstand. Die *Flüssigkeitsmenge* schwankt zwischen 50—100 ccm *und mehreren Litern.* — Die *Substanz der Hemisphären*, welche meist blaß ist, kann bis auf wenige Millimeter oder sogar so stark verdünnt sein (Druckatrophie), daß eigentlich nur die Meningen mit einer ihnen anhaftenden, papierdünnen Hirnschicht die *sackartige Hülle des zu einer schwappenden Blase ausgedehnten Gehirns* darstellen. Zuerst geschieht die Ausdehnung auf Kosten der Marksubstanz, namentlich des Balkens, der fehlen kann (*Anton*). — *Das Ependym der Ventrikel* kann zart oder verdickt und zugleich granuliert sein; bei entzündlichem, schnell gewachsenem Hydrocephalus ist die Innenfläche der Ventrikel nicht selten erweicht (hydrocephalische Erweichung). — *Kleinhirnteile* (Tonsillen und Lobi inferiores), ferner Pons und Medulla oblongata können nach dem Wirbelkanal zu oder in denselben zapfenartig hineingepreßt werden (*Chiari*). Die Lumbalpunktion (*Quincke*) kann dann resultatlos sein (vgl. *Nölke*). (Man sieht die Verkeilung des Hinterhauptlochs durch das Kleinhirn auch sonst zuweilen bei starkem Hirndruck — infolge von Tumoren, tuberkulöser Meningitis, Konglomerattuberkeln, s. Fig. 632; Vorsicht in der Beurteilung ist aber geboten, da *Schwalbe* das Eindringen des Kleinhirns in das Foramen magnum auch oft bei normalen Gehirnen fand.) Die hydropische Erweiterung kann sich auch auf *einen* Ventrikel oder *einen Teil* eines solchen (besonders auf ein Hinterhorn) beschränken, der dann *cystisch* ausgedehnt ist. Bei einseitigem Ventrikelhydrops kann das Foramen Monroi (welches die Seitenventrikel verbindet) verschlossen sein. Auch ein isolierter Hydrops ventriculi IV. und ventriculi septi pellucidi kommt vor. — Zuweilen bestehen zugleich andere *Entwicklungsanomalien*, wie Hasenscharte, Klumpfuß, Cyklopie, Encephalocele, Zwergwuchs u. a. — *Lebensdauer bei H. congenitus.* Die meisten mit H. cong. behafteten Individuen sterben bald nach der Geburt oder in den ersten Lebensmonaten oder -jahren. Doch werden manche auch älter. Dann sind die Veränderungen weniger stark ausgesprochen, und das absolute Gewicht der Hirnsubstanz kann sogar unverändert sein. Auch die *geistigen Funktionen* können in Fällen letzterer Art *unbeeinträchtigt* sein, während die meisten stark hydrocephalischen Kinder *Idioten oder Schwachsinnige* sind. — **Ätiologisch** ist der H. cong. *wenig aufgeklärt*; man vermutet Sekretionsanomalien oder entzündliche Exsudation des Plexus und Ventrikelepithels, welche durch toxische oder infektiöse Momente (Trunksucht und Lues der Eltern) bedingt werden. Auch denkt man an familiäre Disposition. (Lit. bei *Heubner* u. *Eichmeyer*; s. auch *Kausch.*)

b) *Hydrocephalus acquisitus.* Man unterscheidet eine *akute* und eine *chronische* Form. Der akuten, welche gewöhnlich weniger hochgradig ist, die aber plötzlich entsteht und darum klinisch die schwersten Erscheinungen bewirkt, begegnen wir bei Meningitis tuberculosa (manche gebrauchen die Bezeichnungen Hydrocephalus acutus und Meningitis tuberculosa sogar promiscue), ferner bei allgemeiner eitriger Meningitis, bei Durchbruch eines Hirnabscesses in den Ventrikel, bei Eiterung im Anschluß an Spina bifida u. a. Es kommt auch ein idiopathischer akuter (nicht tuberkulöser) Hydrocephalus vor. — *Hydrocephalus acquisitus chronicus* entsteht im späteren Kindesalter oder bei Erwachsenen.

Ätiologisch kommen in Betracht: *Entzündungen*, welche eine *Vermehrung des Liquor herbeiführen*, z. B. chronische Veränderungen an den Plexus und dem Ependym, so z. B. eine fibröse Verdickung der Meningen infolge einer überstandenen Cerebrospinalmeningitis. Man denkt auch an eine Meningitis serosa ventriculorum, die infolge von Alkoholismus, Traumen akuten Infektionskrankheiten (*Quincke*) entstehen soll. Zuweilen läßt die Beschaffenheit der Flüssigkeit oder der Befund von Verdickungen der Meningen oder Plexus auf eine vorausgegangene Entzündung schließen; dabei können die Subarachnoidealräume und auch die Arachnoidealzotten teilweise obliteriert sein, oder man findet die Kommunikationsöffnung zwischen Ventrikeln und Subarachnoidealräumen (jüngst von *Schmorl* angezweifelt) verlegt;-

in diesen Fällen besteht also eine **Störung des Abflusses des Liquor cerebrospinalis** *). Behinderung des Abflusses der Cerebrospinalflüssigkeit entsteht ferner, wenn z. B. der Aquaeductus Sylvii durch einen Tumor verschlossen ist, oder wenn ein Tumor im Pons oder Cerebellum das Tentorium cerebelli in die Höhe drängt und dadurch den Aquaeductus und zugleich die Vena magna Galeni komprimiert. — Andere Fälle entstehen durch **Störung des venösen Abflusses** (*Stauungshydrocephalus*), z. B. durch Druck einer Geschwulst, z. B. im Kleinhirn, auf die Vena magna Galeni. — Oft bildet sich ein gewöhnlich mäßiger und der Rückbildung fähiger Hydr. acquisitus in den ersten Lebensjahren *bei Rachitis* aus. In manchen Fällen bleibt die Ätiologie dunkel (Lit. bei *Weber*).

Der **Befund am Gehirn und Schädel** ist weniger schwer wie beim kongenitalen Hydrocephalus. Sehr oft findet man *Ependymgranulationen und Verwachsungen gegenüberliegender Stellen der Ventrikelwandung.* Der *Schädel* kann, wenn sich die Anlage des Hydrocephalus vor der Zeit entwickelt, zu der das Wachstum des Schädels abgeschlossen ist, bedeutende Dimensionen annehmen (*Makrocephalie*). Später ist eine Ausdehnung nicht mehr möglich, dagegen erscheint das Schädeldach an seiner Innenseite vielfach grubig ausgehöhlt (*Usur der Schädelinnenfläche*) oder auch zackig sklerosiert wie bei *Tumor cerebri*, mit dessen Bild auch der *klinische Verlauf* — Hirndruck, Stauungspapille, Atrophie des Opticus — übereinstimmen kann. Selten kommt es zu Durchbruch der Orbita.

Der sog. *senile Hydrocephalus*, der sich bei sehr alten Individuen fast regelmäßig findet, ist ein Hydrocephalus *ex vacuo* (s. bei Atrophie, S. 1132) und in der Regel mäßigen Grades.

Nach anderen wäre er eine chronische Entzündung der Pia-Arachnoidea, die zu subarachnoidealem und ventrikularem Ödem führen und Hirnatrophie nach sich ziehen soll.

2. Blutungen in die Ventrikel.

Sie kommen häufig infolge von *Durchbruch von Hirnblutungen* vor. Das Blut bildet zuweilen einen fest geronnenen, vollkommenen Ausguß aller Ventrikel (s. Fig. 628 u. 629). Auch durch Traumen bei der *Extraktion des Kindskopfs* mit der Zange können Ventrikelblutungen entstehen (s. bei Traumen). Seltener dringt das Blut von der *Gehirnbasis* (Aneurysmenruptur) auf dem Wege des Subarachnoidealraums in die Ventrikel.

3. Ependymitis.

Man faßt darunter zwei Dinge zusammen.

1. Die sehr häufigen **Gliawucherungen.** Sie treten auf a) als sog. **Ependymgranulationen (Ependymitis granularis);** eine **Wucherung der subepithelialen Gliaschichten,** an der sich auch die Epithelien (in Form drüsenartiger Wucherungen) häufig (*Jeremias*) beteiligen, produziert transparente, sandartige Körnchen bis zu Hanfkorngröße. (Histologisches u. Lit. bei *Saltykow.*) Gleitet man mit dem Finger über die Innenfläche des Ventrikels, so fühlt sie sich etwas rauh an. Die Granula finden sich am gröbsten und dichtesten in den Seitenventrikeln und in den Recessus laterales des IV. Ventrikels. Gegenüberliegende Granulationen können verwachsen und zu diffuser oder bandartiger Verschmelzung gegenüberliegender Teile der Ventrikelfläche (bes. an den Vorderhörnern) führen. Sie finden sich am häufigsten bei *chron. Hydrocephalus* und progressiver Paralyse, sehr oft auch im höheren Alter. b) Ferner können sich **platte Sklerosen diffuser Art** und c) *netzartige, weiße Verdickungen* bilden, welche auch auf Gliawucherung, d. i. Verdichtung, beruhen. Die Ventrikelinnenfläche fühlt sich zäh, ledern oder uneben an. Andere Formen der chronischen Ependymitis s. bei *Delamare* u. *Merle.*

---

*) Vgl. *Anton* u. *von Bramann*, Balkenstich zur Behandlung des Hydrocephalus (auch bei inoperablen Tumoren) durch Verbesserung der Kommunikation der Ventrikelflüssigkeit mit dem Subarachnoidealraum. — *Über Mechanik des Liquor s.* Lit. bei *Propping.*

2. Seltene einfache **Granulationsgewebs-Knötchen,** die zuweilen Riesenzellen enthalten (Lit. bei *Tillgren*).

4. Parasiten.

Echinokokken in den Hirnventrikeln sind selten. **Cysticerken** in der Wand der Ventrikel oder in den Plexus sind ziemlich häufig. Weniger häufig ist das Vorkommen von *freien, losgelösten Blasen. Verf.* sezierte einen Fall, wo ein erbsengroßer Cysticercus im IV. Ventrikel schwamm. Im Leben bildeten sich hier jedenfalls durch eine ventilartige Verlegung des Aquaeductus Sylvii bedingte Hirndruckerscheinungen aus, sobald der Patient sich aufrichtete. Ein zweiter Fall (Basler Sammlung; 61jähr. M.) zeigte starke Erweiterung des IV. Ventrikels. In einer Beobachtung von *Michael* bestand Diabetes. (Übrige Lit. bei *Sato* und *Marchand.*) Freie Cysticerken können auch plötzlichen Tod (Lähmung des Atmungscentrums?) bedingen (vgl. *Pförringer, Askanazy*). Sie rufen zuweilen körnig-warzige Ependymwucherungen hervor und können mit der Wand der Ventrikel verwachsen. Einige der frei in den Ventrikeln, bes. dem IV., gefundenen Cysticerken gehörten der Form des racemosus an (Lit. im Anhang S. 1123).

5. Geschwülste s. S. 1121 u. ff.

C. Krankheiten der Gehirnsubstanz*).

I. Mißbildungen des Gehirns.

Es sollen hier nur in Kürze einige der wichtigsten Mißbildungen erwähnt werden **).

1. Mißbildungen des Gehirns, welche mit mangelhafter Bildung des knöchernen Schädels verbunden sind.

a) Bei der **Anencephalie,** die man sich durch *Offenbleiben der Medullarrinne* (infolge einer Verwachsung mit dem Amnion) erklärt, *ist das Gehirn gar nicht oder nur noch in Resten vorhanden.* Totale Anencephalie verbindet sich häufig mit *totaler Schädelspalte, Cranioschisis totalis*, wobei entweder das ganze Schädeldach fehlt **(Acranie)** oder nur Teilstücke desselben (Foramen magnum mit Hinterhauptsschuppe) gebildet sind **(Hemicranie** oder **Hemicephalie).** Von der Hirnsubstanz ist entweder fast nichts oder öfter ein an der abnorm gekrümmten Schädelbasis gelegener, aus Bindegewebe und Blutgefäßen und eventuell aus Spuren spezifischer Hirnsubstanz bestehender, *knolliger, roter Wulst* vorhanden **(Acranie mit Exencephalie);** jede Andeutung von Haut auf der Schädelhöhle kann fehlen (Fig. 622). Das Rückenmark ist meist recht abnorm entwickelt. In der Regel besteht *Mikromyelie* (*Petrén, v. Monakow*, Lit.). Ist auch die Wirbelsäule in größerer oder geringerer Ausdehnung gespalten (*Craniorachischisis*), so liegt der Wulst nackenwärts **(Notencephalie)** †). Die Augen sind wohl entwickelt und relativ groß, treten hervor, während die Stirn zurücktritt. Das eigentümliche Aussehen hat zu der Bezeichnung *Krötenköpfe* geführt. (*Nebennieren* bei Anencephalen s. S. 798.)

b) **Cephalocele** ††), **Hernia cerebri.** Ist der Schädel infolge von *Ossifikationsdefekten* der Schädelkapsel partiell unentwickelt, ein Schädelsegment unverknöchert (was nach *Siegenbeek van Heukelom* das Häufigste ist), oder tritt infolge von *Ventrikelhydrops* in frühster Embryonalzeit eine Dehnung und Vortreibung des Gehirnrohrs ein (*Exner*, Lit.) oder verhindert ein *abnormes Größenwachstum von Hirnteilen* (eine Mißbildung der Neuralanlage) den Verschluß an einer Stelle, oder ziehen *amniotische Stränge*, welche an den Hirnhäuten adhärieren,

---

*) Normale Anatomie s. bei *Edinger*, Zwölf Vorlesungen über den Bau der nervösen Zentralorgane, Leipzig. Pathologie s. bei *von Monakow*, Gehirnpathologie, Wien 1905.

**) Außer den bereits im Text angegebenen wichtigsten Literaturangaben s. auch solche bei *Ernst*, Mißbildungen des Nervensystems im Handb. von E. Schwalbe 1909.

†) νῶτος Rücken, ἐν in, κεφαλή Kopf. ††) cele = κήλη = Bruch, Hernie.

einen Teil des Gehirns heraus, so spricht man von **Schädelspalte,** und wenn ein Duradefekt da ist (*Muscatello*, Lit.), *aus dem sich der Inhalt der Schädelhöhle tumorartig herausdrängt*, von **Hernia cerebralis,** *Hirnbruch*, **Cephalocele.** Die Hernie kann, was das Häufigste ist, median

Fig. 622.

Fig. 623.
Acranie und **Rachischisis** im Halsmark; unreifer Neugeborener. ½ nat. Gr. Beob. aus Basel.

Fig. 622. **Cranioschisis (Acranie) mit Exencephalie.** ⅔ nat. Gr. Samml. Basel.

im Occiput liegen (*H. occipitalis* zwischen Fontanelle und For. magn.) oder seitlich (*H. lateralis*) oder am Boden des Schädels in der Gegend der Sella turcica (die Hernie kann sich in den Rachen ausstülpen) oder als H. *frontalis* in der Gegend der Nasenwurzel, ober- oder unterhalb

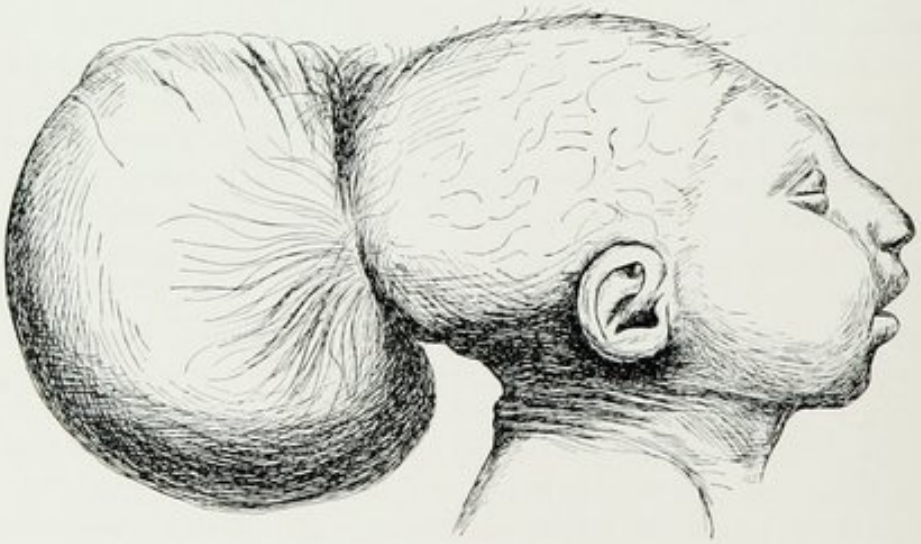

Fig. 624.
Hydrencephalocele occipitalis. 5monat. Knabe. ½ nat. Gr. Samml. Basel.

der Nasenbeine (s. Lit. bei *Zingerle*) oder seitlich gegen die Augenhöhlen oder sogar in die obere Nasenhöhle hinein (ganz selten) erfolgen. *Die Aussackung*, die in typischen Fällen in der Regel ganz von Haut bekleidet ist, *kann verschieden zusammengesetzt sein*: **a)** Bei der

Meningocele cerebralis oder **Hydromeningocele** wird der mit Flüssigkeit gefüllte Bruchsack aus Kopfhaut und Arachnoidea gebildet, dabei können Haare und Schweißdrüsen der Haut tief in die Arachnoidea einwachsen (s. *Salzer*). **b)** Bei der **Encephalocystocele** oder **Hydrencephalocele** besteht die Aussackung aus veränderter Hirnsubstanz samt weichen Häuten; meist stülpt sich der hydropische Ventrikel mit aus; die Dura fehlt bei a u. b. Der Sack kann viel größer sein als der Kopf. **c)** Bei der **Encephalocystomeningocele** oder **Hydrencephalo-meningocele** kommt zu der Ausstülpung der Hirnsubstanz nebst Ventrikelabschnitt ein abgegrenzter, vorspringender mit Flüssigkeit gefüllter, aus Arachnoidea gebildeter Sack hinzu. Dura fehlt. **d)** Bei der **Encephalocele** ist das normale oder verbildete Gehirn mit seinen Häuten prolabiert, *Flüssigkeit fehlt*, oft bestehen zugleich andere Bildungsanomalien; so in einem Fall von *Ernst* Heterotopie und Mikrogyrie im Kleinhirn (Lit. bei *v. Monakow*). — Seltener sind Hernien des *Kleinhirns* mit Lage der Knochenspalte (Bruchpforte) im Occipitalknochen nahe dem For. magnum (vgl. *Chiari* und *v. Monakow*). — Die prolabierten Teile sind leicht Circulationsstörungen, eventuell auch Traumen und Infektionen ausgesetzt (S. 1184).

Fig. 625.

Fötus mit verschiedenen **Hirnbrüchen,** *Wolfsrachen*, infolge von *amniotischem Strang.* (Ferner bestanden: ein Tumor der 1. Hand, doppelseitiger Pes varo-equinus, andere amniotische Stränge.) Samml. Basel.

2. Mißbildungen des Gehirns bei geschlossenem Schädel.

Bei der **Mikrencephalie** ist *das Hirn im ganzen in der Entwicklung mehr oder weniger zurückgeblieben* (Hypoplasie) aber frei von groben Defekten, der Schädel zwar geschlossen, aber abnorm klein **(Mikrocephalie).** Der übrige Körper ist nicht verkleinert. (Dagegen ist das wohl bei der Nannocephalie der Fall, wo ein zwerghafter Körper einen entsprechend kleinen Kopf besitzt.) Ob es sich hier um eine *primäre Hypoplasie* des Gehirns oder etwa um eine primäre *Hemmung des Schädelwachstums* (*Virchow*) handelt, wenn man z. B. eine *prämature Synostose* der Schädelnähte findet (s. S. 741), ist im einzelnen Fall nicht leicht zu entscheiden. Doch sprechen die außerordentlich vielgestaltigen schweren Abnormitäten des Gehirns, das oft viel kleiner als der Schädel ist, und die nicht immer mit gleich schweren Veränderungen des Schädels, besonders nur selten mit prämaturen Synostosen koinzidieren, wohl eher dafür, daß es sich um eine *Störung im Wachstum des Gehirns und des Schädels* handelt, von der *zuerst das Gehirn betroffen* wird, und daß infolge der Wachstumshemmung desselben sekundär der Schädel in seiner Entwicklung zurückbleibt (*Aeby*; *Pfleger* und *Pilcz*, Lit.). Auch wird man kaum einen Fall nennen können, wo sich eine primäre Synostose als Ursache der Mikrencephalie sicher hätte dartun lassen. Die nur auf Untersuchungen der Schädel basierende Theorie von *C. Vogt*, wonach es sich bei der Mikrocephalie um einen atavistischen Rückschlag handele, ist widerlegt (s. u. a. *H. Vogt*, Lit.); das in seiner Entwicklung gestörte Gehirn zeigt nur formelle Anlehnungen an tierische Formen, wie das dem Gesetz der phylogenetischen Vererbung entspricht. — Die

Schwere der Hirnveränderung ist verschieden. Entweder sind einzelne Teile kleiner, meist vor allem die Occipitallappen, weshalb *das Kleinhirn unbedeckt* erscheint, oder das Gehirn ist im ganzen klein und windungsarm, oder einzelne Teile, z. B. das *Großhirn*, sind *nur rudimentär* entwickelt (extreme Fälle). In einer Breslauer Beobachtung des *Verf.* von einem 3½-wöchigen, sehr großen starken Mädchen (das nach Angabe des Arztes sehr munter gewesen war) bildete das ganze sekundäre Vorderhirn nur einen stark kirschgroßen Knoten, während Kleinhirn und Pons, Medulla oblongata mit Nerven und auch die basalen Gehirngefäße vollkommen vorhanden waren; ebenso verhielt sich das Gehirn und der gleichfalls scaphocephalische Schädel im Fall eines 3wöchigen Knaben von *Rohon* (das Hirn wog 17,3 g! geringstes bekanntes Hirngewicht.) Auch das Hirngewicht *) älterer Mikrocephalen kann gering sein; so betrug es in dem Falle der 8jähr. Helene Becker (*v. Bischoff*) nur 219 g und bei einem 15jähr. Mädchen *derselben Familie*, welche unter 7 Kindern 5 Mikrocephalen besaß, gar nur 152 g. Bei einer 7jähr. idiotischen typischen Mikrocephalin (fliehende Stirn, gebogene Nase, Prognathie, breiter Mund, Mikrognathie, Kleinheit des Hirnschädels) fand *Verf.* ein Hirngewicht von 650 g; dieser Fall gehört zu dem *mittleren* Grade von Mikrocephalie (500—800 g, *Marchand*). Bestimmte Beziehungen zwischen Hirngewicht und Körperlänge und Körpergewicht bestehen nicht. Die *Ursachen* der Mikrocephalie sind nicht näher bekannt (vgl. *Marchand*). (Lit. bei *Giacomini*, *Marchand*, *v. Monakow*, *Anton*, *Probst*, *Hilty*, *H. Vogt*).

Selten ist die **wahre Hyperplasie** des Gehirns **(Makrencephalie** mit entsprechender **Makrocephalie);** die meisten der als solche beschriebenen Fälle sind Pseudohypertrophien, Vergrößerungen durch pathologische Prozesse; doch kommen auch reine Fälle von Vergrößerung und Vermehrung der parenchymatösen und interstitiellen Teile vor (*Marburg*); auch *v. Hansemann* beschrieb eine *echte Megalencephalie* (16jähr. Knabe, Hirngewicht 1860 g), mikroskopisch ohne pathol. Veränderungen, die er auf angeborene Anlage bezieht. *Verf.* fand bei einem geistig sehr regen 16jähr. Knaben ein Hirngewicht von 1700 g. Psychische Potenz und Hirngewicht gehen aber nicht stets parallel, denn wenn auch bei sehr bedeutenden Menschen manchmal übergroße Gehirngewichte konstatiert wurden (*Byron* 1807, *Cromwell* 2000, *Turgenjeff* 2012 g), so fand *v. Walsem* doch das bis jetzt beobachtete Höchstgewicht von 2850 g bei einem 21jähr. Idioten! (Lit. bei *Anton*, *Marchand* u. *Handmann*). Umgekehrt ist aber *Abnahme* des Gewichts unter 1000 g bei männlichen Individuen im mittleren Alter, unter 950 g bei solchen über 60 Jahre mindestens verdächtig auf geistige Erkrankung (vgl. *Mittenzweig*).

Partielle Hypoplasie kommt am häufigsten *an den Groß- und Kleinhirnhemisphären vor.* Man findet Teile der Windungen auffallend klein; die *Windungen sind schmal, dicht zusammengeschoben, ihre Oberfläche kann zart gefeldert, kleinhöckerig sein* **(Mikrogyrie),** und dabei sind sie *sklerotisch.* In Fällen letzterer Art nimmt man eine *fötale Meningoencephalitis* an, welche zu einer die Weiterentwicklung hemmenden Sklerose führte. Man kann Fälle sehen, wo die Veränderung die *ganze Hirnoberfläche* ziemlich gleichmäßig betrifft; in anderen Fällen ist sie nur *einseitig* und bedingt hochgradige *Asymmetrie.*

Partielle Agenesie sieht man gleichfalls am häufigsten *an den Groß- und Kleinhirnhemisphären.* Auch der Balken, ganz oder partiell (Lit. *Arndt-Sklarek*, *Groz* und besonders *Marchand*), der Fornix, die kleinen Kommissuren können fehlen. Dabei kann es sich entweder a) um *primäre Entwicklungsstörungen*, reine *Agenesie* oder b) um eine *pathologische Ausbildung von Fissuren (Totalfurchen) oder von Rindenfurchen oder* c) um *Erweichung und Resorption* von Teilen in früherer Zeit handeln, welche durch Entzündungen (fötale Meningitis, Encephalitis), Traumen und Circulationsstörungen (Thrombose, Embolie, Hämorrhagie) veranlaßt wurden.

*) *Gehirngewicht* im Mittel beim erwachsenen *Mann* 1360 g (nach *Weigner* 1355 g, nach *Handmann* 1370 g), beim *Weib* 1220 g (ca. 2% des Körpergewichts); beim *Neugeborenen* ca. 400 g. *Spezifisches Gewicht* der Hirnsubstanz = 1,040. Aus der *Schädelkapazität* (macerierter Schädel) *berechnet man das Gehirngewicht* in der Art, daß man jene nach Abzug von 8,5%, mit 1,040 multipliziert (*Marchand*).

— Bei der seltenen **Hydranencephalie** (*Cruveilhier*) *ist der Schädel normal*, das Gehirn partiell oder total defekt (infolge von Gefäßerkrankung, *Kluge*) und der dadurch frei gewordene Raum ist mit hydrocephalischer Flüssigkeit erfüllt. — Wo nur *circumscripte Bezirke des Gehirns ausfielen*, entstehen **cystische Defekte** oder grubige oder trichterförmige Löcher, klaffende tiefe Spalten in der Hirnoberfläche, welche bis in die Ventrikel reichen können, seltener umgekehrt vom Ventrikel aus in das Mark eindringen und noch von Rinde bedeckt sind. Alle diese verschiedengradigen Defektbildungen bezeichnet man nach *Heschl* und *Kundrat* als **Porencephalie.** Man kann bei den circumscripten Porencephalien **a) ‚typische'** Fälle unterscheiden, die schon **kongenital** vorkommen, bei denen der *Porus* oder Spalt meist *in der Gegend des Central- und Scheitellappens oder an deren Grenzen* (im Gebiet der A. fossae Sylvii), oft gerade auf der Höhe der Konvexität *liegt* (und klinisch zu *cerebraler Kinderlähmung, Hemiplegia spastica infantilis* führt). An den Rändern des Defektes, welcher von der Arachnoidea überbrückt wird und in welchen die Pia hineinzieht, *enden die Windungen oft in förmlich überquellenden Formen* und zeigen häufig eine radiäre, auf den Porus zu konvergierende Stellung. Auch in anderen Großhirnbezirken kann der Porus gelegentlich liegen. Für diese Fälle nimmt man vielfach eine „*Entwicklungsanomalie*" an (*Schattenberg, v. Kahlden*), bedingt *durch abnorme Vertiefung* bzw. *Einfaltung der Totalfurchen und der Rindenfurchen in frühester Embryonalzeit.* Man spricht auch von *kongenitaler* **primärer Porencephalie.** Nicht selten besteht *Hydrocephalus* Die Affektion kann *symmetrisch* sein. **b)** In anderen Fällen entsteht die sekundär mit Serum angefüllte cystische *Lücke* nachweislich dadurch, daß Teile der Rinde und des Marklagers des Groß- oder auch des Kleinhirns *zerstört* werden, *erweichen* (ähnlich wie in Fig. 630). Das geschieht wohl zu allermeist (vgl. *Freud*) *intrauterin, intra* und *post partum oder im Kindesalter* durch *Traumen*, welche zu Blutung (s. Blutungen bei Zangenentbindung S. 1110) führen oder die Substanz des Gehirns direkt zertrümmern, ferner durch *vaskuläre Affektionen* mit folgender *ischämischer Nekrose, Entzündungen* (primären fötalen *Hydrocephalus*, der wie in einer Beobachtung von *Obersteiner* einen Druck auf die aufsteigenden Äste der Arteriae fossae Sylvii ausübt und die Arterien und weiterhin deren Gehirnareal zu Atrophie bringt), schließlich durch *Erweichung* (anämische Nekrose) ohne Gefäßverschluß und ohne Entzündung (*Kundrat*, Lit. bei *Dahlmann*). Weiterhin führen von dieser sog. **sekundären** oder sog. **erworbenen Porencephalie** alle Übergänge zu solchen Fällen, bei denen penetrierende, meist mit sklerotischen Rändern versehene *Spalten* oder *Defekte bei Erwachsenen* auftreten und ebenfalls das Resultat einer Zerstörung, *Erweichung* von Hirnteilen durch *Traumen, Hämorrhagie, Thrombose, Embolie, Encephalitis* darstellen (s. Fig. 630).

Heschl bezog in seinem Falle, wo sich mit Serum gefüllte Lücken im Großhirn bis in die Ventrikel fortsetzten, die Affektion auf eine *fötale Meningitis und Encephalitis*, die zu Gefäßverfettung und zu Encephalomalacie und Resorption der zugehörigen Gehirnbezirke führte. Körnige Reste verfetteter Hirnmassen fanden sich an der Innenfläche der Pia. Später drang dann mehr und mehr die Ansicht durch, daß *kein wesentlicher Unterschied zwischen (typischen) angeborenen und den erworbenen Porencephalien* bestehe. Während bei letzteren die Entstehung der Porencephalie oft sehr leicht zu erkennen ist, fällt das bei den weit zurückliegenden angeborenen schwerer, und man nahm daher zur Erklärung durch ‚Entwicklungsstörung', ‚Wachstumshemmung' seine Zuflucht, wozu besonders auch jene eigentümliche radiäre Anordnung der den Porus begrenzenden Windungen aufzufordern schien. Doch hat *Beyer* überzeugend nachgewiesen, daß kein *wesentlicher Unterschied in der Entstehung bei* **a)** *und* **b)** existiert, daß dieselben verschiedenen Entstehungsursachen, welche bei **b)** nachgewiesen sind, auch für **a)** gelten; was die Besonderheit jener ‚typischen', meist angeborenen Fälle bedingt, ist die im Fötalleben und in früher Jugend raschere vollständige Resorption und besonders die *ausgiebigere topische Kompensation*, welche zwar nicht ausreicht, um das zerstörte Stück zu ersetzen, aber jene *überquellenden Windungen* und die *konvergierende Richtung* derselben herbeiführt. — Wichtig sind zur weiteren Bestätigung dieser *im wesentlichen also auf die Grundanschauungen Heschl's*

von einer wirklichen Zerstörung von Hirnsubstanz *zurückkehrenden Auffassung* solche Fälle, welche den Vorgang der Resorption oder noch deutliche Residuen des der Zerstörung zugrunde liegenden Prozesses zeigen. In letzterer Beziehung möchte *Verf.* den Fall eines 15jähr. Mädchens erwähnen, bei dem sich in der letzten Woche vor dem Tode Hemiplegie und Hemianopsie ausgebildet hatte; hier wölbte sich die Pia im Grunde eines breiten, blasig-cystischen, porencephalischen Defektes im mittleren Teil der rechten Hemisphäre einmal blasig in den Ventrikel hinein, während sich ein anderer blasiger Fortsatz unter dem Boden des Ventrikels ausbreitete. In den cystischen pialen Membranen deutete eine intensiv rostbraune Färbung (körniges und kristallinisches Blutpigment) auf eine *Hämorrhagie und dadurch veranlaßte Entstehung der Porencephalie* hin. Es bestand allgemeiner Hydrocephalus, hochgradige (sekundäre) Asymmetrie des Schädels, bes. auch an der Basis. Anamnestisch Trauma vor mehreren Jahren. (Lit. bei *Schütte, Shirres, Anton, Zingerle.*)

Kurz erwähnt seien die verschiedenen Arten von **Heterotopie grauer Substanz,** worunter man das Auftreten von grauer Substanz an Stellen versteht, wo sie normalerweise nicht vorkommt, und von **Metaplasie,** Umstellungen in der Anordnung der verschiedenen Zellverbände an normalem Standort (*Meine, Kotschetkowa, v. Monakow, Ernst, H. Vogt*, Lit.; s. auch Lit. bei *Ernst*).

II. Regressive Veränderungen (Atrophie, Erweichung) des Gehirns.

1. Atrophie des Gehirns.

Sie ist entweder ein *allgemeiner* oder ein *lokaler* Vorgang.

a) **Allgemeine Atrophie.** Das gesamte Gehirn kann sich *verkleinern*, indem seine Nervenelemente, d. h. die Ganglienzellen und vor allem die Nervenfasern der Rinde sowie des Marks, primär degenerieren, und zwar kann die Degeneration in einfacher Atrophie oder in einer parenchymatösen Degeneration bestehen. Eine allgemeine, einfache Verkleinerung sieht man im hohen Alter (*Altersatrophie*), ferner bei langem Krankenlager, bei chronischer Bleivergiftung, Alkoholismus. In diesen Fällen ist sie nicht selten, im Senium sogar konstant mit einer *Vermehrung der Stützsubstanzen* verbunden; die Hüllen (Dura und Pia) verdicken sich, und es findet eine Vermehrung und Verdichtung des Neurogliagewebes statt (*atrophische Induration*); dasselbe beobachtet man auch bei der *Dementia senilis*. Bei der *Dementia paralytica*, der *Paralyse der Irren*, kann die Atrophie sehr bedeutend werden, die Sklerose ist oft nicht sehr erheblich.

Details über Altersveränderungen s. bei *Miyake* u. Lit. bei *Siemerling*.

Befund bei der Sektion: Bei *hochgradiger Atrophie des Gehirns* nimmt das *Gewicht* desselben deutlich ab; das Gehirn ist *geschrumpft*, füllt den Schädel nicht ganz aus; die *Windungen sind feinrunzelig, schmal*, oft geradezu *scharf, kammförmig* und *stehen weit auseinander*. In den subarachnoidealen Räumen hat sich reichlich Flüssigkeit angesammelt, ein komplementärer Vorgang (*Hydrocephalus externus ex vacuo*). Die *Ventrikelflüssigkeit* ist vermehrt (‚senile Hydrocephalie' s. Hydrocephalus internus ex vacuo), das *Ependym* ist *dick, oft granuliert*. Der Boden der Ventrikel (Thalamus, Corpus striatum) ist geschrumpft, wellig, abgeplattet. Auf Durchschnitten durch die Gehirnsubstanz, namentlich durch die Ganglien der Basis, zeigt sich dieselbe vielfach von der Umgebung der Gefäße retrahiert, so daß die perivasculären Lymphräume auffallend weit, oft geradezu *cystisch* sind (*perivasculäre Hirncysten, État criblé, siebförmige Degeneration*), und die Hirnsubstanz erscheint zuweilen durchlöchert wie Schweizerkäse *). Es liegt hier eine Lymphstauung vor, welche durch Verdickung der Pia-Arachnoidea

*) Eine noch viel ausgesprochenere Art von *sog. Schweizerkäsegehirn* (Porose cérébrale, *P. Marie*) entsteht als postmortale Erscheinung, wenn *gasbildende Bacillen* (vgl. S. 1075) ante mortem im Blut in das Gehirn importiert wurden (Lit. bei *Chiari*).

hervorgerufen werden kann (s. *Borst*), da die perivasculären Lymphräume ihren Inhalt ja in den Subarachnoidealraum abführen. Um die Cysten hat man Gliose und in denselben die Entwicklung eines fibrösen Reticulums bis zu völliger Vernarbung beobachtet (Lit. bei *Saltykow*). Dieses Bild, verbunden mit herdweiser runzeliger Rindenatrophie, sah *Verf.* auch bei einem jugendlichen syphilitischen Weib mit starken Veränderungen (teils Sklerose, teils aneurysmatischer Ausdehnung) der cerebralen Arterien und älterer Hirnblutung. — Pigmentöse Atrophie der Ganglienzellen im Greisenalter s. S. 1137.

Anderes über *Greisengehirn* s. bei *Léri*, *Calmettes*.

Progressive Paralyse der Irren oder **Dementia paralytica** oder einfach *Paralyse* (populär Gehirnerweichung).

Die *Krankheit* befällt vorwiegend, aber durchaus nicht ausschließlich *Männer* (oft solche der gebildeten Stände, s. ‚Aufbrauchkrankheiten' *Edinger*'s) zwischen 30.—50. Jahre. Vorausgegangene *Syphilis ist wohl das wichtigste ätiologische Moment.* Der Zeitraum zwischen Ansteckung und Ausbruch der Erkrankung ist weit gesteckt und beträgt in der Regel 5—20 Jahre. Durch die Ergebnisse der Untersuchungen: 1. des *Blutserums*, 2. des *Liquor cerebrospinalis*, u. zwar Nachweis a) der syphilitischen Antikörper (*Wassermann*, *Citron*, *Nonne* u. a.) im Blutserum, b) vermehrten Lymphocytengehalts in der Cerebrospinalflüssigkeit, hat sich der Prozentsatz der Syphilitiker entgegen früheren Annahmen (vgl. z. B. *Hirsch* u. *Dreyfus*) jetzt so erhöht, daß z. B. nach *Oppenheim*, *Nonne* u. a. die überwiegende Mehrzahl der Paralytiker syphilitisch ist. Nach *Naecke* (*Ranke* u. a.) wäre aber eine angeborene abnorme Anlage (die besonders in abnormer Entwicklung der Furchen und Windungen der Großhirnhemisphären ihren Ausdruck fände), eine Minderwertigkeit, geringere Resistenz des Gehirns ab ovo die notwendige Vorbedingung für das Einsetzen des paralytischen Rindenprozesses. *Plaut* fand die *Wassermann*sche *Reaktion* im Blutserum bei 156 Paralytikern sogar durchwegs positiv (wenn das Serum negativ reagiert, sei Paralyse mit großer Wahrscheinlichkeit auszuschließen); von 147 Spinalflüssigkeiten von sicheren Paralytikern reagierten auch nur 6 negativ (vgl. dagegen das Verhalten bei *Tabes*). *Positive Serumreaktion* beweist streng genommen aber nur mit großer Wahrscheinlichkeit, daß das Individuum Lues hat oder gehabt hat, nicht, daß darum die vorliegende Affektion syphilitisch ist; denn es gibt Fälle von Lues cerebri und cerebrospinalis und anderer Lokalisationen der Lues, wo das Serum negativ reagiert (vgl. *Oppenheim* u. a.). Die Paralyse wird *klinisch* charakterisiert durch *progressiven Verfall der Intelligenz*, *Sprachstörungen* (Silbenstolpern), *paralytische Anfälle* (von apoplektiformem oder epileptiformem Charakter) und durch *reflektorische Pupillenstarre* (pflegt meist sehr früh aufzutreten; Pupillen dabei meist eng). Sie ist unheilbar, progressiv und endet in Monaten oder einigen (selten vielen) Jahren mit dem Tode. — Sie ergreift vorwiegend das *Gehirn*, meistens aber auch das **Rückenmark.** Dasselbe zeigt teils primäre strangartige Degenerationen, teils sekundäre absteigende Degenerationen von Rindenherden aus. Meist sieht man Degeneration der Pyramidenbahnen im Seiten- und Vorderstrang oder der Hinterstränge (wobei gegenüber der Tabes gewisse Unterschiede in der Lokalisation der erkrankten Gebiete und in deren zeitelichr Reihenfolge betont werden) oder kombinierte Erkrankung beider, was das Häufigste ist; vgl. *Westphal*. Die frühe Lähmung verdeckt meist die Ataxie. Es kann aber auch das typische Bild der *Tabes* gefunden werden. — Stets finden sich chronisch entzündliche Veränderungen der weichen *Rückenmarkshäute*; besonders herrschen Infiltrate vor, die auch die Blutgefäße, besonders deren Adventitia betreffen.

Die seltene *juvenile Paralyse* betrifft relativ häufig das weibliche Geschlecht (auch hier liegt ätiologisch meist Lues, und zwar kongenitale vor).

Im makroskopischen Aussehen gleicht das Paralytikergehirn dem oben beschriebenen atrophischen Gehirn. Nur ist hervorzuheben, daß die zarten Häute häufig verdickt und getrübt und oft an der Hirnrinde adhärent (nur

mit Substanzverlust der Rinde abziehbar) sind und ferner, daß die Atrophie vorwiegend Großhirnteile, und zwar hauptsächlich Stirn- und Scheitellappen, betrifft; das Rindengrau kann sich hier enorm verschmälern, und das Gewicht dieser Teile kann auf $^1/_3$—$^1/_4$ zurückgehen; das Hirngewicht in toto kann beim Manne unter 1000 g herabsinken. Zuweilen findet man zugleich eine Pachymeningitis interna haemorrhagica. — Der pathologische Vorgang besteht im wesentlichen einmal in einem *chronischen progressiven Schwund der in der Rindensubstanz der Großhirnhemisphären enthaltenen nervösen Elemente* (*Wernicke*) und zweitens in *chronisch entzündlichen Prozessen des Blutgefäßbindegewebsapparats.*

Der Schwund betrifft besonders die *feinen markhaltigen* **Nervenfasern**, Tangentialfasern, in den obersten Schichten der *Rinde*, vornehmlich im Stirnlappen (Gyrus rectus) und in der Inselrinde (*Tuczek*). Neuere Methoden (Neurofibrillenfärbung nach *Bielschowsky*) haben aber hier noch zahlreiche Nervenfasern aufgedeckt, welche mit der älteren Markscheidenfärbung nicht mehr nachweisbar waren (vgl. *Moriyasu*). Auch die **Ganglienzellen** der Hirnrinde zeigen oft degenerative Veränderungen, Kernschwund, vakuoläre, pigmentöse Degeneration und vor allem einfache Atrophie und fettige Degeneration (Näheres bei *Nissl*). *Moriyasu* zeigte den Zerfall der Ganglienzellen noch genauer, das Schwinden der Fortsätze sowie den Zerfall der feinen intrazellulären Fibrillen, später Lichtung der extrazellulären. — Mit diesen degenerativen Vorgängen verbinden sich charakteristische diffuse **Plasmazelleninfiltrate** (*Alzheimer*), in chronischen Fällen auch das Auftreten von gelben *Pigmentkörnern* in den adventitiellen Lymphscheiden der Gefäße. Das findet man besonders in der Rinde, in geringerem Maß auch im Mark, am stärksten in den Central- und Frontalwindungen (vgl. *Weiss*) und ebenso im Rückenmark. — In der **Pia mater** sind die **Plasmazelleninfiltrate** oft reichlich, führen zu einer Verdichtung, liegen teils diffus, teils lassen sie sich *dem Verlauf der Gefäße nach in die Rinde* verfolgen (**Meningoence-**

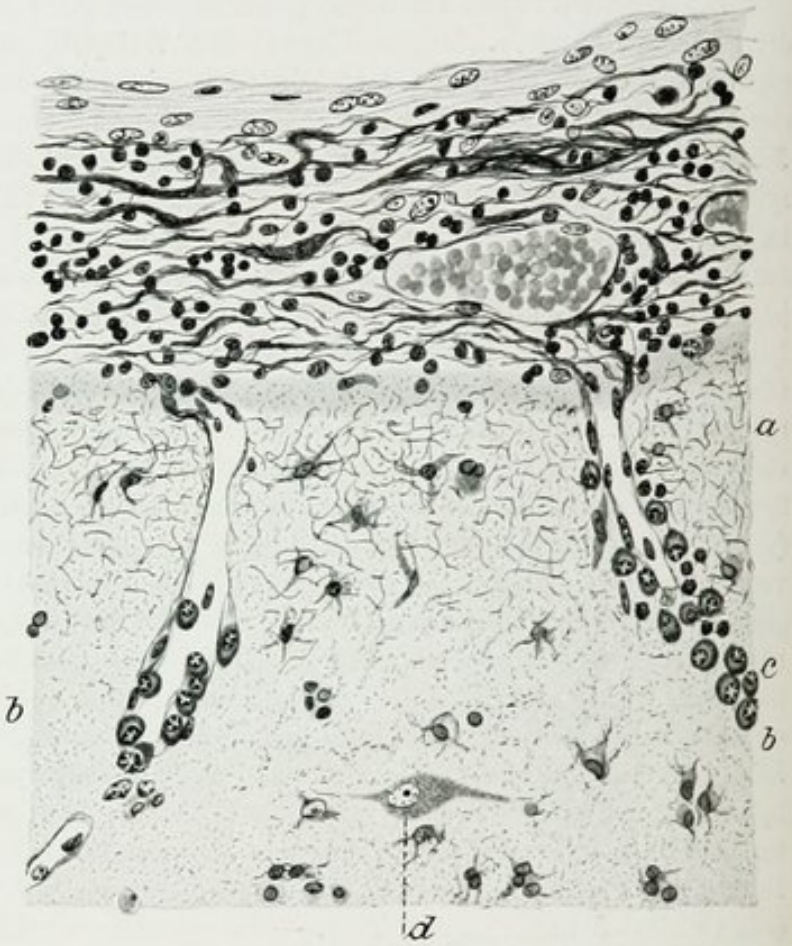

Fig. 626.

Zarte Hirnhäute und Hirnrinde bei **progressiver Paralyse.** Zellige (lymphocytäre) Infiltration der faserig verdichteten Pia-Arachnoidea. 2 Capillaren, welche in die Rinde ziehen, sind von Plasmazellen (*c*) umgeben. *a* Zellarme Schicht der äußeren Hauptschicht, darin Gliazellen und -fasern. Die Schicht *b* (zellreiche Schicht) zeigt nur eine Ganglienzelle (*d*), im übrigen sind diese geschwunden; es sind nur ein zartes Glianetzwerk und Gliazellen vorhanden. Färb. mit Eisenhämatoxylin-Eosin. Starke Vergr.

phalitis) und bewirken oft *Adhärenz der Meningen* an der Hirnoberfläche **(chronische Leptomeningitis adhaesiva).** — Das **Stützgewebe des Gehirns** zeigt (oft nur in geringem Grad) *Vermehrung des Gliagewebes* (Zellen und Fasern) in allen Rindenschichten, was wohl als sekundäre Reaktion auf Gewebsschwund, zum Teil aber wohl auch als aktive Wucherung aufzufassen ist. Daneben beobachtet man auch degenerative Prozesse (Zerfall des Kerns und Leibes) an der Glia (vgl. *Weber*). Ferner finden sich häufig Verdickung, hyaline Umwandlung und adventitielle Infiltration (Plasmazellen) der *Gefäße (kleinen Arterien und Kapillaren)*, auch Intimawucherung an den kleinsten Gefäßen und Gefäßneubildung durch Sprossung.

Plasmazelleninfiltrate als Ausdruck eines chronisch entzündlichen Prozesses finden sich auch in der Pia und den adventitiellen Räumen der Gefäße des *Rückenmarkes* (vgl. *Oppenheim, E. Meyer, Weiss*).

Während nach der oben skizzierten Auffassung (die *Wernicke, Tuczek, Strümpell, Alzheimer* u. a. vertreten) *Degeneration* der nervösen Elemente des Parenchyms *das Primäre* ist und von sekundären Infiltrations- und Wucherungsprozessen im Gefäßbindegewebsapparat gefolgt wird, liegt nach der Ansicht anderer *primär ein interstitieller Entzündungsprozeß* vor, welcher von den Gefäßen und der Neuroglia seinen Ausgang nimmt. Man hat direkt von *Encephalitis interstitialis* gesprochen (*Mendel*).

Plaut hält die entzündlichen Prozesse in der Pia für syphilitische (nicht metasyphilitische), die jahrelang vor Ausbruch der Paralyse bereits beständen.

Bemerkenswert sind die ziemlich weitgehenden Analogien der Veränderungen des Centralnervensystems bei der *Schlafkrankheit* (s. S. 132) mit denen der Paralyse (*Spielmeyer, Sp. u. Apelt*), eine Tatsache, die man auch für die *Schaudinn*sche Annahme der Zugehörigkeit der Spirochaete pallida zu den Trypanosomen ins Feld geführt hat.

b) **Partielle Atrophien** der Hirnsubstanz (Herddegenerationen) entstehen durch Druck von Geschwülsten, durch Entzündungen, sowie durch einfache Circulationsstörungen, die sowohl selbständig bei Gefäßveränderungen (s. die Beob. auf S. 1133), als auch in der Umgebung von Blut- und Erweichungsherden auftreten. So kann z. B. nach Zerstörung des Seh- und Streifenhügels durch eine Blutung die ganze Hemisphäre atrophieren. — Manche Atrophien befallen *ganze Systeme im Gehirn und Rückenmark* und stellen strangförmige, sekundäre Degenerationen dar, die nach Unterbrechung der Verbindung zwischen Nervenfaser und zugehörigen Nervenzellen eintreten.

Das kann man zuweilen in Fällen von **cerebraler Kinderlähmung** (*Hemiplegia spastica infantilis*) sehr schön sehen. Diese Erkrankung besteht hauptsächlich in Lähmung der Extremitäten einer Seite, die angeboren oder bald nach der Geburt (z. B. nach schwerer Extraktion) entstanden sein kann oder in den ersten Lebensjahren plötzlich im Anschluß an eine Infektionskrankheit (Masern, Scharlach u. a.) sich ausbildet und dann sehr oft in einer *akuten, nicht eitrigen Encephalitis der motorischen Hirnregion* besteht (*Strümpell*). Untersucht man einen solchen Fall nach jahrelangem Bestand, so kann man, wenn die Lähmung z. B. die linke Seite betraf, zuweilen die Großhirnwindungen in der motorischen Region rechts stark atrophisch, oft geradezu eingezogen finden, so daß man von Porencephalie sprechen kann. Weiter nach abwärts sind die motorischen Pyramidenbahnen in ihrem ganzen Verlauf (s. bei Rückenmark) degeneriert **(absteigende Degeneration),** und die Teile sind verkleinert. Das *anatomische Bild* der cerebralen Kinderlähmung ist übrigens *gar nicht einheitlich*; *die Herderkrankungen im Großhirn*, die man meist findet, können auch Cysten, Defekte (Porencephalie), Erweichungsherde, atrophische Sklerosen sein. Manche Fälle zeigen eine *diffuse Sklerose* mit Mikrogyrie einer ganzen Hemisphäre, seltener mit Volumsvermehrung der Teile. — Sehr oft entwickelt sich im Verlauf der cerebralen Kinderlähmung *Geistesschwäche* und *Epilepsie.*

Eine **sekundäre Atrophie in centripetaler Richtung** (*retrograde Degeneration* s. S. 1138) sieht man nach *Enucleatio bulbi* bei jugendlichen Individuen, was *v. Gudden* auch durch Tierversuche feststellte; *die Atrophie setzt sich auf die optische Leitungsbahn fort*, d. h. auf den Opticus und das Chiasma, welches ganz unsymmetrisch erscheint; dann setzt sich die Atrophie, da die Fasern im Chiasma zur Hälfte auf die andere Seite gehen, symmetrisch auf den Tractus opticus, das Pulvinar des Thalamus opticus, das Corpus geniculatum laterale und den vorderen Vierhügel und von diesen *primären Opticuscentren* auf die Gratioletsche Sehstrahlung, durch das Mark des Occipitallappens bis in *die Rinde des Occipitallappens* fort. (Letztere ist der Sitz des *psychosensorischen Sehcentrums*, welches sowohl der Aufnahme von Gesichtseindrücken als ihrer Reproduktion in Form von Erinnerungsbildern, dem Wiedererkennen von Gegenständen, dient. Sind die Vorgänge im Bewußtsein, welche ein Wiedererkennen möglich machen, gestört, so daß Gegenstände zwar gesehen, aber nicht erkannt werden, so liegt *Seelenblindheit* vor; meist beruht sie auf doppelseitigen Erkrankungen des Occipitalhirns.) Umgekehrt folgt nach Zerstörung eines Occipitallappens *Atrophie der entsprechenden optischen Leitungsbahn.*

2. Die beim Untergang von Hirn (und Rückenmark) auftretenden histologischen Veränderungen der einzelnen Gewebsbestandteile.

a) Veränderungen an den Ganglienzellen (Nervenzellen).

Es sind hier zu nennen: α) *Aufquellung*, *Anschwellung* oder *Blähung*, *homogene* oder *trübe Schwellung*, wobei die Fortsätze mit anschwellen und auch die Kerne aufquellen; das Tigroid (s. S. 1137) kann dabei erhalten bleiben, β) oder

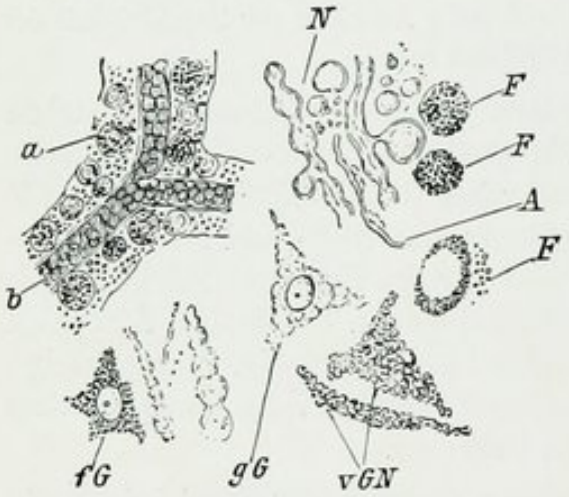

Fig. 627.

a In der adventitiellen Lymphscheide des Blutgefäßes (*b*) liegen Rundzellen, Fettkörnchenkugeln, freie Fettkörnchen, Pigmentkörnchenzellen. Aus der Peripherie eines Erweichungsherdes des Gehirns. — *vGN* Verkalkte Ganglienzelle und verkalkter Nerv. — *gG* Gequollene Ganglienzelle, links davon gequollene und in Zerklüftung und körnigem Zerfall begriffene Achsencylinder. — *fG* Fettig degenerierte zerfallende Ganglienzelle. — *N* Nerven mit gequollenem Mark, zum Teil freie Myelintropfen. — *A* Achsencylinder fast nackt, nur mit Spuren von anhaftendem Mark; von einem 4 Tage alten Erweichungsherd. — *F* Fettkörnchenkugeln, Fettkörnchenzellen.

es wird feinkörnig umgewandelt. — Sehr häufig bilden sich *Vakuolen*, Bläschen, die wie durch Retraktion der Umgebung entstandene Lücken aussehen. Über die wahre Natur derselben ist man auf Vermutungen angewiesen; zum Teil mag es sich um kadaveröse Veränderungen, zum anderen auch um Kunstprodukte bei der Härtung aufgequollener Zellen handeln. γ) *Zerfall* in schollige Partikel, sog. *körniger* oder *molekularer Zerfall.* — Genannte Veränderungen sieht man bei akutem Untergang von Hirnsubstanz infolge von Quetschung, anämischer oder hämorrhagischer Erweichung, sowie in dem Gebiet von Entzündungsherden des Gehirns (Fig. 627 *gG*). — δ) *Fettige Degeneration* von Ganglienzellen kommt zum Teil unter denselben Bedingungen neben trüber Schwellung und körnigem Zerfall vor, entsteht aber häufiger bei chronischen Ernährungsstörungen (Fig. 627 *fG*). — ε) *Verkalkung* einzelner oder ganzer Gruppen

von toten Ganglienzellen findet sich besonders nach echter Commotio cerebri ohne hämorrhagische Erweichung, dann aber auch infolge chronischer Ernährungsstörungen, welche zum Absterben von Ganglienzellen führten (Fig. 627 *vGN*). Die Zellen werden mit Körnchen und Schollen dicht inkrustiert. *Friedländer* fand sie bereits 13 Tage nach traumatischer Erweichung. — ζ) Als *Sklerose* bezeichnet man eine homogene, wachsartige, zuweilen rissige Beschaffenheit der Zellen. Sie kommt bei chronischen Erkrankungsprozessen vor, so bei Geisteskranken, doch auch bei geistig Gesunden. — η) *Einfache Atrophie* bedeutet eine eventuell bis zu völligem Schwund führende Verkleinerung, Schrumpfung der Zelle und des Kerns. Sehr häufig findet dabei eine mit Schrumpfung verbundene Verdichtung, Pyknose (πυκνός dicht) statt, und die Zellen lassen sich dann leicht intensiv mit manchen Farbstoffen tingieren. Bei der *pigmentösen Atrophie* sind die verkleinerten Zellen stark körnig, braun pigmentiert; das findet man sowohl bei Geisteskranken wie auch oft bei geistig Gesunden, besonders in höherem Alter (vgl. *Mühlmann*). Wo die braunen Körner liegen, fehlt das Tigroid. Das Pigment besitzt gleich dem Fett die Eigenschaft, die Osmiumsäure zu reduzieren.

Mit Hilfe bes. der *Bielschowsky*schen Silbermethode (an in Formol fixierten Stücken) erkennt man die *Neurofibrillen*, feinste Fäserchen, welche einzeln oder bündelweise den Leib der Nervenzellen sowie die Dendriten durchziehen, sowie auch in die Neuriten eintreten. Über Veränderungen derselben unter pathologischen Verhältnissen (bei Erweichungen u. a.) s. *Bickel*. — Lit. über andere feinere Veränderungen an zerfallenden Ganglienzellen s. S. 1134.

Die **Nissl**sche **Methode** *der Färbung der Ganglienzellen* (Fixierung in Alkohol, Sublimat, Formol usw., Färbung mit Methylenblau, Neutralrot etc.) macht im Protoplasma derselben eine sich nicht färbende Grundsubstanz und eine färbbare, geformte Substanz sichtbar, die in Form von dunklen Körnern und Schollen — *Nissl*sche *Körper*, *Granula* — sich präsentiert und sich, mit Ausnahme des Achsencylinderfortsatzes, auch in die Zellausläufer hinein erstreckt. Wegen des getigerten Aussehens, welches der Zellkörper dadurch erhält, hat *v. Lenhossék* die Bezeichnung *Tigroid* für die Substanz gewählt. (Bei der früher so beliebten Härtung in Müllerscher Flüssigkeit sieht der Ganglienzellkörper verschwommen aus.) Die Anordnung dieser Körper, die eine in den verschiedenen Zellformen wechselnde ist, ist in den motorischen Zellen eine parallelstreifige, in den Spinalganglien eine derartige, daß rundliche Körnchen zu sehen sind, welche die Kern- und Randzone der Zelle frei lassen. (Nach *A. Bethe ziehen die Primitivfibrillen durch die Ganglienzellen* hindurch, und ihre verfilzten Bündelchen füllen die zwischen den Nisslschen Schollen übrig bleibenden Zwischenräume aus. Das Nissl-Bild würde danach also gewissermaßen das Negativ des Fibrillenbildes darstellen. Vgl. *v. Lenhossék*.)

Unter den allerverschiedensten Verhältnissen *ändert sich das Tigroid*; es können sich Erscheinungen der Verlagerung, des Zerfalls, des Verwaschenwerdens und des völligen Schwundes der *Tigrolyse* (*Schmaus*) einstellen. Besonders bei den verschiedensten *Vergiftungen*, mit Arsen, Blei, Phosphor, Antimon, Quecksilber (*Brauer*), Strychnin, Alkohol, Schlangengift und vielen anderen (Lit. bei *van Gehuchten*) hat man das beobachtet, auch bei solchen mit Bakteriengiften (so mit Tetanus-Toxin), ferner bei *Anämie*, *Inanition*, *Temperatursteigerung* usw. Auch Kern und Kernkörperchen können sich bei Vergiftungen schwerer Art später verändern, homogen werden, schrumpfen (*Pyknose*) usw. Die Bedeutung der *Nissl*-Körper (ob Nährsubstanzen, ob Kraftquelle der Nervenzelle?), sowie auch die ihrer Veränderungen ist noch unklar. Nach *Held* wären sie in ganz frischen Zellen nicht zu sehen. Auch durch experimentelle *Reize* hat man Veränderungen setzen können, die sich nachher aber *wieder verloren* (*Hodge*, *Nissl*), so auch bei der durch Lumbalanästhesie mit Stovain erzeugten Läh-

mung (s. *Wossidlo*). Diese Möglichkeit der Restitution des Tigroids ist auch bei Vergiftungen u. a. nachgewiesen. Es ist darum auch nicht statthaft, hier von Degeneration zu sprechen, und überhaupt ist große *Vorsicht in Beurteilung der pathologischen Dignität dieser Veränderungen* geboten; das betonen u. a. auch deutlich *v. Monakow* und *Oppenheim*, sowie *Mourre*, der darauf hinweist, daß bei Vergiftungen dieselben Substanzen ganz verschiedene Veränderungen hervorrufen können.

Von größtem Interesse ist die *Nissl*sche Methode aber u. a. als feines Reagens für eine Beteiligung der Ganglienzellen bei der sog. **retrograden Degeneration** oder *r. Atrophie*, jener Veränderung, welche sich nach Durchschneidung peripherer Nerven, motorischer wie sensibler, *im centralen Stumpf* wie im zugehörigen Kern sehr bald (schon nach 24 Stunden) einstellt. Nach einem Stadium des Zerfalls der Granula und excentrischer Verschiebung des Kerns kommt es entweder zur Rückbildung der Veränderungen (wenn in der Peripherie Regeneration erfolgte), oder diese steigern sich bis zur Atrophie von Zellen. Die retrograde Degeneration als solche war ja bereits lange bekannt (Lit. bei *Durante*); nach Krankheitszuständen in früher Kindheit und bei Versuchen mit jungen Tieren (*Gudden*), ferner nach lange zurückliegenden *Amputationen* hatte man geringfügige Veränderungen in den zugehörigen Ganglienzellen zwar schon konstatiert, aber die so empfindliche, rasche Reaktion im ganzen Neuron ist erst durch die neueren Methoden (wozu auch die *Marchi*sche *Fettfärbung* gehört) klar geworden. Die rückläufige Degeneration, die übrigens in den Experimenten *nicht immer* eintritt, hat eine sehr verschiedene Deutung erfahren; es handelt sich teils um eine aufsteigende Neuritis, teils um eine echte sekundäre Atrophie oder um eine solche, welche durch eine Schädigung der centralen Zellen verursacht wird; näheres siehe bei *Lugaro*.

b) Veränderungen an den Nervenfasern (Fig. 627 *N*).

Gehen Nervenfasern aus irgendeinem Grunde unter (durch Quetschung, Ischämie, Intoxikation oder bei sekundärer Degeneration), so quillt das *Mark* auf, haftet aber anfangs dem Achsencylinder noch in unregelmäßiger Verteilung an, und es entsteht das Bild der *varikösen Nervenfaser*. Dann löst sich das zu unregelmäßigen Brocken oder zu runden oder ovalen, doppelt konturierten Tropfen oder Ballen gerinnende Myelin ab (*Myelintropfen*) und zerfällt darauf zu immer feineren Tröpfchen, die die Marchische Fettreaktion *) geben (fettige Degeneration). Die *Achsencylinder* quellen entweder nur stellenweise auf und werden dann zu *varicösen Achsencylindern*, oder sie quellen im ganzen sehr beträchtlich auf (Fig. 627 rechts von *fG*); darauf zerbröckeln sie und lösen sich auf, was zum Teil in *Flüssigkeit* geschieht, welche sich während des Nervenzerfalles ansammelt. — Häufig kommt auch eine *einfache Atrophie* der Nervenfasern vor, bei welcher das Mark in chronischer Weise mehr und mehr schwindet,

*) Die **Marchi**sche **Methode** beruht auf folgendem: Bringt man Stücke von gesundem oder krankem Nervengewebe *direkt* in Osmiumsäure, so färbt sich das Myelin der Markscheiden schwarz. Wird aber ein Gewebsstück *zuerst* für einige Tage *in doppelt chromsaurem Kali* oder in *Formalinlösung* vorbehandelt und dann (für acht Tage) in Osmiumsäure gebracht, so färbt sich das Nervenmark da schwarz, wo das Myelin in Glycerinphosphorsäure, Cholin und Stearinsäure dekomponiert wurde; letztere färbt sich dann schwarz. Dagegen tritt keine Schwarz-(Fett)färbung des Marks da ein, wo es normal ist, und auch nicht da, wo es total degenerierte, denn dort ist keine Stearinsäure mehr. Etwa sonst im Präparat vorhandenes *Fett* wird auch schwarz, wie am direkt mit Osmiumsäure behandelten Präparat. Bessere Resultate gibt nach *Matuszewski* (*Schmaus*) das von *Nissl* (Abschnitt „Nervengewebe" in der Enzyklopädie der mikrosk. Technik, Berlin-Wien 1903) angewandte Verfahren.

wobei es körnig wird; die Achsencylinder können sich lange erhalten (vgl. multiple Sklerose).

Überall, wo nervöse Substanz, sei es bei nicht entzündlichen Degenerationen, sei es bei Entzündungen, *untergeht*, treten Zellen auf, welche die Produkte des Gewebszerfalls zum größten Teil in sich aufnehmen. Es sind das *Fettkörnchenzellen*, wenn es sich um die Aufnahme von Fettdetritus oder manchmal auch von Myelinkugeln, *Pigmentkörnchenzellen*, wenn es sich um Aufnahme von Zerfallsprodukten von Blut (zuweilen auch von roten Blutkörperchen) handelt. Entstehen Klumpen von Zerfallskörnchen, die nicht in Zellen liegen, so spricht man von *Körnchenkugeln*. Bei akutem Untergang von nervöser Substanz sind Körnchenzellen sehr reichlich und schon nach einigen Tagen, ja, wie *Verf.* sah, auch schon nach 13 Stunden nachzuweisen. Bei chronischen Degenerationen, und zwar hauptsächlich bei primären Degenerationsprozessen (z. B. bei Tabes), sind Fettkörnchenzellen spärlich.

Diese **Körnchenzellen,** deren *phagocytärer Charakter* unverkennbar ist, *sind zum Teil* und nach *Stroebe* in den ersten Tagen vorherrschend *polynukleäre Leukocyten*, zum Teil sind sie aber anderer, noch strittiger Herkunft, und zwar nach *Stroebe* und *Hoche* Bindegewebszellen, während sie nach *F. Marchand* von den Adventitiazellen der Gefäße (*Ranvier's Clasmatocyten*) abstammen (Lit. über Genese der Körnchenzellen bei *Schmaus*). — *Fritz Marchand* (Lit.) hält dagegen die Rolle der Leukocyten bei der Resorption von Zerfallsprodukten im Zentralnervensystem für eine ganz untergeordnete; (*Verf.* muß dem auch auf Grund der Prüfung mit der Naphtholblaureaktion *) an weißen Erweichungsherden und multiplen Skleroseherden zustimmen) bei degenerativem Zerfall von Markscheiden sollen vorzugsweise frei und mobil werdende *Gliazellen* durch Aufnahme der Zerfallsprodukte zu Phagocyten, Körnchenzellen werden, während bei Markzerfall nach grober Schädigung des gesamten Gewebes (namentlich durch Trauma) wahrscheinlich auch *Elemente bindegewebiger Abkunft* als Phagocyten eine Rolle spielten. Auch *Merzbacher* läßt die Gliazellen als ‚Abräumzellen' in ausgedehnter Weise an der Bildung der Körnchenzellen teilnehmen. In experimentellen Untersuchungen, die *Tanaka* im Institut des *Verf.* am Kaninchengehirn anstellte (es wurden mit einem spitzen Glasstäbchen kleine aseptische Stichwunden gesetzt), konnte gleichfalls die *dominierende Rolle der Gliazellen bei der Bildung der Körnchenzellen* dargetan werden, der gegenüber sowohl die Leukocyten weit zurücktraten, als auch noch mehr die Lymphocyten, Gefäßwandzellen und fixen Bindegewebszellen. Anderes über Körnchenzellen s. bei *Ciaccio*.

In der Nähe von frischen Erweichungsherden findet man Fettkörnchenzellen und zusammengeballte Haufen von freien Fettkörnchen in den *perivaskulären Lymphräumen* (s. Fig. 627); auf dem Lymphwege wird das Gros der flüssigen und freien körnigen Zerfallsmassen sowie der beladenen Zellen weggetransportiert. Später werden die Fettkörnchen in den Zellen zerstört.

Pigmentkörnchenzellen können sich lange erhalten; wo sie zahlreich in den perivaskulären Lymphscheiden oder in den weichen Häuten angesammelt sind, entsteht eine rostbraune Färbung; schließlich gehen sie ganz unter, oder es schwindet nur das Pigment aus den Zellen. Oft findet man Körnchenzellen noch nach Jahren um einen alten vernarbten Herd.

c) Veränderungen des gefäßhaltigen Stützgewebes. Ausgänge der Degenerationen und Erweichungsherde.

Bei manchen, und zwar den einfachen Degenerationen, gehen nur die nervösen Bestandteile zugrunde. Häufig, so in allen Erweichungsherden, geht

*) *Oxydasereaktion* s. S. 123.

aber zugleich auch das Gliagewebe unter; es restieren dann die von Bindegewebe begleiteten Blutgefäße und im Rückenmark besonders auch die größeren bindegewebigen Stützbalken, welche ein Maschenwerk bilden, in welchem die Trümmer des erweichten Gewebes liegen. Unter manchen Verhältnissen, so bei Gewebsvereiterung und Gewebsverjauchung, werden auch die Blutgefäße innerhalb des Degenerationsherdes mit zerstört. — *Gehen nur die nervösen Elemente unter* (was relativ langsam geschieht), so bildet das restierende, ziemlich gleichmäßig verteilte Gliagewebe mit den Blutgefäßen ein feines Filzwerk, das sich mit Serum füllt und noch Trümmer der nervösen Substanz und Fettkörnchenzellen enthalten kann. Überaus oft stellt sich eine reparatorische *sekundäre Gliawucherung* von lockerem oder dichtem Gefüge ein *). An den dichtesten Stellen, die graurot oder *grau* (marklos), hart, trocken, homogen, transparent sind und als *Sklerose* oder *Gliose* (*Weigert*) bezeichnet werden, hat sich ein dichter Filz von Fasern der gewucherten Neuroglia gebildet. Andere *grau degenerierte Stellen* sind lockerer aufgebaut und *gallertartig* weich. — Wenn aber wie in einem Erweichungsherd *die Glia zugleich mit dem nervösen Parenchym unterging* (was in relativ kurzer Zeit geschieht), so kann der Defekt entweder durch *Granulations-* und *Bindegewebsnarbenbildung* oder nach *Weigert* u. a. (Lit. bei *E. Müller*) überall dort, wo sich solide, narbenähnliche Massen finden, durch eine *lebhafte Gliawucherung* ersetzt werden. Ersteres ist namentlich bei schweren Läsionen der Fall.

Die Bindegewebsbildung geht von den Gefäßwänden und -scheiden aus; aus gefäßreichem, an epithelioiden Zellen (Fibroblasten) reichem Granulationsgewebe (vgl. S. 6) bildet sich narbiges Bindegewebe. *Ist der Herd klein*, so kann er unter fortschreitender Resorption der Zerfallsmassen total von der wuchernden Glia ausgefüllt werden, welche sich dann von außen nach innen mehr und mehr zu einer *derben Narbe* umwandelt. Wo dagegen *große Defekte* gesetzt wurden, z. B. durch Blutungen oder Eiterherde, kann der Substanzverlust nicht gedeckt werden; es bleibt die Bindegewebsproduktion oder auch die Gliawucherung vielmehr

*) Die ganze Mächtigkeit der sekundären Gliawucherung enthüllt außer der Färbung nach *van Gieson* (Glia gelb) besonders die **Neurogliafärbung** nach *C. Weigert*. — Die Methode färbt die *Fasern und Kerne der Glia* blau, dagegen den schwachentwickelten Zellleib nicht. Sie zeigt u. a., daß die *Neurogliafasern* mit den *Neurogliazellen* nur per contiguitatem verbunden sind. Die Fasern sind keine nach allen Seiten ausstrahlende Ausläufer der Zellen, wie man das aus den sternförmigen Figuren vermuten möchte, die bei der *Golgi*schen Silberimprägnation erscheinen (die durch Niederschläge in der Nähe des Zellkerns den Zellleib und die ihn durchziehenden Fasern verdeckt) auch als *Deiters*sche *Zellen*, *Neurogliazellen*, *Astrocyten*, *Spinnen-*, *Pinselzellen* u. a. bezeichnet hat. Diese Figuren sind keine untrennbaren morphologischen Komplexe, sondern der helle, bläschenförmige Kern resp. die Neurogliazelle bildet nur einen Mittelpunkt, um den sich die stofflich durchaus davon verschiedenen und differenten, unabhängigen Neurogliafasern *astrocytenähnlich* gruppieren; die Fasern, die als nicht nervöse Intercellularsubstanz aufzufassen sind, lehnen sich nur an die Zellen an. Andere kleinere, dunklere Kerne resp. Gliazellen stehen in keiner charakteristischen räumlichen Beziehung zu den Fasern. — (Gegen diese Auffassung traten bezüglich der normal anatomischen Verhältnisse u. a. *Golgi*, *v. Kölliker*, *v. Lenhossék* auf; nach ihrer Ansicht sind alle Fasern Ausläufer von Zellen.) — *Held* nimmt an, daß die faserige Glia aus protoplasmatischer Substanz gebildet werde und ein weit verzweigtes zusammenhängendes syncytiales Maschenwerk mit eingestreuten Kernen darstelle.

nur auf die Peripherie beschränkt. Hier bildet sich eine *bindegewebige* oder aber eine gliöse *Kapsel*, und es bleibt ein *Hohlraum*, eine *Cyste*, bestehen, deren Ränder nach außen ein dichtes, resistentes, nach dem Lumen zu ein lockeres, weiches Gefüge zeigen, und welche Zerfallsmassen enthält, die schließlich resorbiert und durch seröse Flüssigkeit ersetzt werden.

In sklerotischen Herden wie auch in Narben findet man oft in größerer Menge die sog. **Corpora amylacea,** die sich schon normalerweise in der Hirnsubstanz finden und im Senium sehr vermehrt sind. Es sind rundliche oder eiförmige oder mehreckige, konzentrisch geschichtete und mitunter radiär gestreifte, spröde Körperchen, welche sich bei Zusatz von Jod bunt färben, ähnlich wie Amyloid, und die Anilinfarbstoffreaktion des Amyloid geben (*Siegert*). Nach *Stroebe*, *Schmaus*, *Catola* und *Achúcarro* (Lit.) sollen die Corpora amylacea aus zerfallenen Achsencylindern resp. Markscheiden entstehen. *Siegert* hält sie für degenerierte Gliazellen, *Redlich*, *Nambu* für degenerierte Kerne. Die Körperchen bleiben dauernd im Gewebe liegen. Sie haben keine pathologische Bedeutung.

Gelegentlich kann man in sklerotischen Herden zierlichste *Verkalkung* von Kapillaren und Arterienästchen und darin enthaltenen Thromben sehen. (Das kommt auch in Gliomen vor.)

Regeneration nervöser Bestandteile des Gehirns kommt beim Menschen nicht vor, wenigstens sind die schwachen Anläufe solcher Vorgänge (eine vereinzelte Ganglienzellenmitose, wie das *Saltykow* sah, oder das Hineinwachsen feinster Nervenfäserchen in die Glianarbe, wie das u. a. *Borst* experimentell feststellte) nicht imstande, Verlorenes zu ersetzen (vgl. auch *Pfeifer*). Nur vikariierende gleichwertige Centren und Bahnen können eventuell einen funktionellen Ersatz schaffen.

III. Circulationsstörungen im Gehirn.

1. Anämie, Hyperämie, Ödem.

Der Blutgehalt des Gehirns schwankt im Leben sehr. Bei geistiger Arbeit nimmt er zu, desgleichen bei sehr vollsaftigen Individuen. — Bei Hyperämie werden die Hirngefäße erweitert und die *perivaskulären Lymphräume* *) mehr oder weniger leer gepreßt; die Lymphe entweicht in den weiten Subarachnoidealraum und kann sogar in periphere Lymphgefäße abgeleitet werden, wie das *Schwalbe* für die Halslymphgefäße nachwies. Bei Anämie werden umgekehrt die perivaskulären Gänge breiter (*Golgi*).

a) *Anämie* des Gehirns kann allgemein oder partiell sein. Ist die partielle Anämie eine vollständige, so folgt *ischämische Encephalomalacie* (s. S. 1150). Bei der allgemeinen Hirnanämie ist die Farbe des Markes mehlweiß oder bläulichweiß (bei Kindern), die Schnittfläche zeigt wenige Blutpunkte; die Rinde ist hellgrau und weniger deutlich gegen das Mark abgehoben. Anämie kann sich in akuter und chronischer Weise ausbilden.

Beispiele: *Akute Anämie beim Verblutungstod*; das Gehirn ist meist abnorm derb und trocken. *Bei chronischer Blutverarmung* (z. B. bei Chlorose, perniciöser Anämie, Leukämie) ist das Gehirn meist sehr blaß. Wird *der Druck im Schädel* durch intrakranielle Tumoren, Ventrikelhydrops u. a. *erheblich erhöht*, so kann das Gehirn blutarm werden. Hirnanämie kann ferner akut entstehen durch *Hemmung der Blutzufuhr* zum Gehirn bei *akuter Herzschwäche* oder bei *Verengerung der Hirngefäße* durch vasomotorischen Krampf. Ferner ex vacuo, wenn *große Blutmengen nach anderen Teilen des Körpers abgeleitet* werden (durch Entleerung des *Abdomens* bei plötzlichem Ablassen von Ascites, bei präzipitierter Geburt, bei Entfernung großer Geschwülste; es tritt *Ohnmacht*, *Synkope* ein). Bei dem *Adams-Stokes*schen *Symptomenkomplex* (s. S. 14) bezieht man die cerebralen Symptome — Ohnmachtsanfälle, Krämpfe, apoplektiforme Erscheinungen — in einem Teil der Fälle auf die durch temporäres Ausbleiben der

*) An den mittelgroßen Hirnarterien besteht auch ein ‚*intravaskulärer*' Lymphraum, der *Virchow-Robin*sche Raum zwischen Media und Adventitia. — Normale Anatomie der Hirngefäße s. *Evensen*.

Ventrikelsystole (Herzblock) bedingte *Hirnanämie* (vgl. *Lichtheim*, *Schmoll* u. a.; s. auch *Kraus*). — In *chronischer* Weise können gleichzeitige Verengerungen mehrerer Arterien bei Arteriosklerose und syphilitischer Endarteriitis Hirnanämie erzeugen.

b) *Hyperämie. Kongestive Hyperämie* (α) leitet entzündliche Zustände des Gehirns ein und begleitet dieselben. Am deutlichsten ist sie, wenn sie lokal begrenzt ist, z. B. in der Umgebung eines Entzündungsherdes. Die Hirnsubstanz erscheint oft fleck- oder strichweise stärker gerötet; man sieht viele Blutpunkte, welche zum Teil durchschnittenen, strotzend gefüllten Gefäßen, zum Teil kleinen Blutungen entsprechen.

Akute allgemeine kongestive Hyperämie ist *in der Leiche* nicht immer sicher zu konstatieren, wenn auch im Leben alles auf Kongestion hinwies. Deutlich sieht man sie zuweilen *im Anfang der Meningitis, bei Insolation* (*Sonnenstich*), *bei Delirium tremens, bei exaltierten Geisteskranken.* Die Rinde erscheint graurötlich, das Mark fleckig-rot, von zahlreichen Blutpunkten durchsetzt.

Stauungshyperämie (β). In chronischen Stadien ist die Rinde dunkelblaurot oder braunrot, das Mark rosenrot oder hortensienfarben.

Die Stauung entsteht bei allgemeiner Stauung, so bei Lungen- und Herzkrankheiten, oder aus lokalen Ursachen, so bei Kompression der Jugulares, Anonyma, Cava superior, bei *Sinusthrombose* (s. Fig. 610), infolge von Hirngeschwülsten, besonders wenn ein Druck auf die Vena magna Galeni ausgeübt wird. In letzterem Fall ist auch Hydrocephalus internus vorhanden. Venöse Hyperämie hindert den arteriellen Zufluß, erzeugt somit arterielle Hirnanämie. — Bei aktiver wie bei passiver Hyperämie ist *das Gehirn zuweilen auffallend voluminös, es füllt die Dura prall aus, seine Windungen sind abgeplattet. Zuweilen ist die Hirnoberfläche trocken, glanzlos.* Oft sieht man dabei punktförmige Blutungen. Das Hirngewicht ist erhöht.

c) *Ödem der Gehirnsubstanz.* Hierbei wird das Gehirn groß, schwer, auf der Schnittfläche oft sehr blaß und *feucht*, von seröser Flüssigkeit durchtränkt; die Konsistenzverminderung kann so stark sein, daß Pseudofluktuation entsteht. — Mikroskopisch findet man die adventitiellen Lymphscheiden durch Flüssigkeit ausgeweitet. Die Maschen der Glia sind gespreizt.

Um geringere Grade zu erkennen, muß man mit trockener Klinge schneiden und darauf achten, *ob die vorhandenen Blutpunkte sofort zerfließen*, indem sich das Blut in der darüber fließenden serösen Flüssigkeit alsbald verteilt.

Bei stärkeren Graden von Ödem können in dem sulzigen Gewebe die Markscheiden varicös, die Achsencylinder geschlängelt und stellenweise zerbröckelt sein. Auch Zerfall von Markscheiden in Myelintropfen, sowie vakuoläre Quellung der Ganglienzellen kann man sehen. — Vor Verwechslung mit postmortaler Erweichung, Maceration, schützt der Befund von Körnchenzellen (vgl. S. 1139).

Ätiologie. Das *Gehirn-Ödem* ist entweder ein *entzündliches*, kongestives, oder ein lokales oder allgemeines **Stauungsödem.** Stauungsödem tritt aus denselben Gründen wie die venöse Stauung auf. — **Partielles entzündliches Ödem** begleitet verschiedene Herderkrankungen des Gehirns (Blutungen, Abscesse, Tumoren). **Allgemeines entzündliches Ödem** kommt bei akuten Infektionskrankheiten, ferner auch bei disseminierter Meningealtuberkulose vor. **Toxisches Ödem,** bei dem man an eine toxische Schädigung und dadurch bedingte Permeabilität der Gefäßwände denkt, entsteht u. a. bei chronischer Nephritis.

Manchmal ist das Zustandekommen des Ödems dunkel. In einem Teil dieser Fälle ist es wohl nur eine *agonale Erscheinung* (der Abnahme des arteriellen Druckes folgt venöse Stauung, dieser vermehrte Transsudation); manchmal ist es vielleicht erst *postmortal* entstanden. (Die Arterien sind leer, in die dadurch weiter werdenden perivasculären Lymphräume wird

Flüssigkeit aus dem Subarachnoidealraum angesaugt.) Wird das Gehirnvolumen vermindert, was bei Marasmus zu sehen ist, so entsteht ein Hydrocephalus ex vacuo, und auch die Subarachnoidealräume und eventuell die Lymphscheiden füllen sich stärker *ex vacuo*. Letzteres muß auch eintreten, wenn bei allgemeiner Anämie eine Verminderung des Gehirnvolumens stattfindet.

(Beiläufig möge hier die sehr seltene sog. **kolloide** oder **gelatinöse Degeneration des Gehirns** [*Alzheimer*, Lit.] erwähnt werden, wobei in den Gefäßwänden und deren Umgebung eine hyaline Masse in homogener oder scholliger Form abgelagert wird, die sich mit van Gieson-Färbung intensiv rot färbt und zum Teil auch Fibrinfärbung [Weigert] annimmt und so reichlich deponiert sein kann, daß die Hirnteile [Rinde, Markleisten, basale Ganglien] ein gallertiges Aussehen bekommen.)

2. Hirnblutung. Haemorrhagia cerebri.

Die meisten Hirnblutungen sind spontane, und es handelt sich dabei um *kapilläre* oder um *arterielle* Blutungen.

Venöse spontane Hämorrhagien größerer Art sind sehr selten. *Verfasser* sezierte zwei Fälle, wo durch Platzen von Varicen in der Substanz des Gehirns schwerste tödliche Hämorrhagie eingetreten war, die an Ausdehnung und Wirkung einer schweren arteriellen Blutung gleichkam; beide Fälle betrafen *Eklamptische*. Andere ebenfalls größere Hirnblutungen bei Eklampsie sind arteriell (s. *Wegelin*), andere arterielle können auch punktförmig sein.

a) **Traumatische Blutung.** Ein kleinerer Teil der Hämorrhagien in der Substanz des Gehirns ist traumatischen Ursprungs; ihr Umfang ist sehr verschieden. Sie entstehen durch Knochensplitter bei Brüchen des Schädels, Schuß-, Stichverletzungen (auch nach Punktionen) oder nach stumpfen Traumen, Kontusionen, Fall; bei letzteren treten meist mit Hirnzertrümmerung (*roter Erweichung*) verbundene zahlreiche punktförmige, dicht beieinander liegende Hämorrhagien, besonders in der *Rinde*, gelegentlich aber auch im *Mark* auf, wobei die darüber gelegenen Meningen oft blutig infiltriert oder mit verletzt sind. Bestehen schwere atheromatöse Gefäßveränderungen, so können traumatische Blutherde sogar faustgroß sein.

Selbst bei den kolossalsten Zertrümmerungen des Schädels durch stumpfe Gewalt kann man gelegentlich *nur* oberflächliche, blutige Rindenzertrümmerungen sehen. So in einer Beobachtung des *Verfasser*'s von Automobilunfall, wo sich bei der Sektion nach Zurückschlagen der Kopfschwarte die zahlreichen Sprengstücke des Schädels wie die Stücke einer zerschlagenen Eierschale abpflücken ließen und das Gehirn ohne Anwendung der Säge herauszunehmen war (vgl. C. f. Schw. Nr. 10, 1906). — Seltene, große traumatische Blutungen mit Erweichung größerer Partien im Innern der Hirnsubstanz können braun ausgekleidete, umfängliche *Cysten* hinterlassen, die auch bis an oder in die Ventrikel reichen können (sog. traumatische Porencephalie; s. S. 1131). *Verfasser* sah mehrere solche Fälle bei Kindern.

Die bei Verletzungen erwähnte *Contrecoupwirkung* ist hier oft zu sehen (z. B. Fall auf den Hinterkopf: Plaques jaunes an der Basis der Stirnlappen). — Die kleinen zertrümmerten *Stellen der Rinde* wandeln sich nachher zu *rostfarben oder braungelb gesäumten, leicht vertieften und verhärteten, wie angenagt aussehenden Defekten um, an denen die verdickten Meningen meist fest anhaften.* Diese **‚Plaques jaunes'** (Narben aus einem feinfaserigen Maschenwerk bestehend, in denen sich verkalkte Ganglienzellen und körniges und kristallinisches Blutpigment erhalten haben) findet man nicht selten bei alten Leuten mit schlechten Gefäßen und Nierenschrumpfung. Sie können auch nach Erweichung der Rinde infolge von thrombotischem oder embolischem Gefäßverschluß restieren.

b) **Spontane Hirnblutung.** Diese setzt eine Schädigung der Widerstandsfähigkeit der Gefäßwände voraus; es zerreißt ein Gefäß, weil es krank ist.

Häufig kommt noch eine abnorme Blutdrucksteigerung hinzu; allein vermag letztere jedoch ein gesundes Gefäß nicht zur Ruptur zu bringen. Man unterscheidet:

1. *Punktförmige Hämorrhagien*, die aus Kapillaren, Venen aber auch aus kleinen Arterien erfolgen, stellen oft sehr zahlreiche, stecknadelkopf- bis erbsengroße und größere, dunkelrote Blutflecken dar. Die allerkleinsten Blutungen können in dem adventitiellen Lymphraum liegen (falsches dissezierendes Aneurysma) und das Nachbargewebe nur verdrängen; etwas größere *punktförmige Blutungen* aber, die sich im Gegensatz zu *Blutpunkten*, die aus durchschnittenen Venen vorquellende Bluttröpfchen sind, nicht abspülen lassen, infiltrieren die Substanz des Gehirns; nicht selten geschieht das ringförmig um ein Gefäß.

Punktförmige H. sieht man zuweilen im Bereich frischer *encephalitischer Herde* (s. S. 1154), ferner bei *Embolie von Arterien*, sowie bei *Thrombose von Venen* (vgl. Sinusthrombose), ferner bei den verschiedensten *Blut- und Infektionskrankheiten*, so bei perniciöser Anämie, Leukämie, hämorrhagischer Purpura (vgl. auch S. 1154). Bei letzteren können die rundlichen oder länglichen, oft scharf begrenzten Blutherde bis erbsengroß, zuweilen selbst walnußgroß sein und die Gehirnsubstanz dicht durchsetzen, während sie bei Infektionskrankheiten (Milzbrand, Malaria, Typhus, Pocken, Endocarditis) meist klein, mitunter aber sehr zahlreich und mit Blutungen in die Meningen verbunden sind. Mikroskopisch handelt es sich meist um Diapedese (so auch bei den Ringblutungen bei tuberkulöser Meningitis, s. S. 1118) — oder Rhexis — und oft um Blutansammlungen (Hämatome) in den adventitiellen Gefäßscheiden. Bei schweren Infektionskrankheiten hat man *Verfettung der Kapillaren* gefunden. Diese oder eine Schädigung der Kapillarwand durch *Bakterienemboli*, welche sich ebenfalls häufig finden, macht man für die Blutungen verantwortlich. Bei den Blutkrankheiten nimmt man auch *erhöhte Durchgängigkeit* oder *große Zerreißlichkeit der kapillären Gefäße* an.

Man kann auch Fälle von *multiplen, scharf begrenzten, verschieden großen, punktförmigen Blutungen* sehen, welchen eine *hyaline Verdickung und Aufblätterung der Wände* kleiner Arterien und Venen zugrunde liegt. Dabei treten offenbar infolge der Aufblätterung Blutungen (Hämatome) in den dadurch ausgeweiteten Lymphscheiden auf. Es entstehen so äußerst zierliche Bilder, bes. da auch noch viele Arterien, welche im Kern der Hämatome liegen, Thromben enthalten, die teils Organisation, teils Rekanalisation zeigen. *Verf.* sah das z. B. in 2 Fällen, welche einen 68jähr. und einen 58jähr. Mann mit Schrumpfniere betrafen. Die Beschreibung, deren Ausführung hier zu weit führen würde, paßt in allem genau zu der, welche *Weber* von einem offenbar analogen Falle lieferte.

2. *Größere spontane Hämorrhagien, hämorrhagische, apoplektische Herde* (s. Figg. 628 u. 629).

Apoplexie bedeutet wörtlich den Vorgang, wenn jemand bewußtlos hingestreckt wird. Da solchen Fällen öfter eine Hirnblutung zu Grunde liegt, so hat man sich daran gewöhnt, Apoplexie, also ein Symptom, synonym mit Hämorrhagie, dem hierbei häufigsten ursächlichen Krankheitsprozeß, zu gebrauchen, und hat das sogar auf Blutergüsse anderer Organe (z. B. der Lungen) ausgedehnt. Man spricht auch von *sanguinöser Apoplexie* = Haemorrhagia cerebri, im Gegensatz zur unblutigen Apoplexie durch Gefäßsperre (s. S. 1153).

Diese entstehen durch spontane Ruptur eines größeren oder kleineren kranken Blutgefäßes, wobei es sich oft um Bersten eines Aneurysmas handelt. Es kommen dabei wesentlich intracerebrale Arterienäste in Frage.

Recht häufig findet man bei *Personen, welche das mittlere Lebensalter überschritten haben*, irgendwelche *Veränderungen an den Hirnarterien*; die *größeren* sind nicht selten *sklerotisch oder atheromatös*, wobei sie in der Regel weiter werden, — die *kleinen Arterien* sind *sklerotisch und die Kapillaren* sind oft *hyalin* oder zum Teil *fettig degeneriert* oder *verkalkt*, und zwar sind

die intracerebralen Äste meist (wenn auch nicht ausnahmslos) im selben Grad verändert wie die extracerebralen Stämme. Die Aorta mit ihren großen Ästen braucht dabei gar nicht immer stark verändert zu sein. Wenn das auch öfter der Fall ist, so sieht man doch nicht selten sogar ein auffallendes Mißverhältnis, z. B. schwerste Sklerose der Aorta und relative gute Hirnarterien, und es kann auch das umgekehrte Verhältnis bestehen. Die *Quelle der Blutung* ist oft erst bei recht genauer Untersuchung zu finden, und zwar entweder als eine **einfache Gefäßruptur** oder als ein oder mehrere **Aneurysmen** *mittelfeiner und feinster Arterien*, die bei tödlicher Hirnblutung mindestens übermiliar, öfter auch linsen- bis erbsengroß sind. *Charcot* und *Bouchard* hatten zuerst darauf hingewiesen, daß man in Fällen spontaner Hirnblutung **sog. miliaren Aneurysmen** oft zu Hunderten hauptsächlich an den *zu den Seh-Streifenhügeln aufsteigenden Ästchen der Arteria cerebri media* finden kann. (Nachweis durch Anmazerieren von Hirnstücken in Wasser oder ganz dünner Chromsäurelösung, bis sich die mit den Aneurysmen versehenen Gefäßbäumchen im ganzen herauszupfen lassen, oder nach *Pick* besser durch Behandlung im Schüttelapparat.) *Charcot* u. *Bouchard* hielten diese miliaren Aneurysmen für ‚*wahre*' und für die Quelle der sanguinösen Apoplexien; *Ellis* und *Pick* zeigten aber, daß diese Miliaraneurysmen dissecierende Aneurysmen sind (vgl. Näheres S. 88) und ohne Konsequenzen veranlaßt zu haben, d. h. ohne rupturiert zu sein, zugleich *neben den erwähnten übermiliaren bis erbsengroßen Aneurysmen* bestehen, die man als wahre Quelle der Blutung finden kann. *Letztere sind also die direkt bedeutungsvollen für die Apoplexie*; sie stellen sich aber als *falsche Aneurysmen* dar, die sich entweder als Folge der einfachen Ruptur eines Gefäßes oder wahrscheinlich vorwiegend als Folge der Ruptur eines dissecierenden Aneurysmas bilden. — Kommt ausnahmsweise ein *einzelnes bis erbsengroßes Aneurysma* bei sonst unveränderten Gefäßen vor, so handelt es sich meist um ein nicht durch Arteriosklerose, sondern durch infektiöse Veränderungen bedingtes Aneurysma. — *Höheres Alter*, *chron. Nephritis* (s. *Schrumpfniere*, S. 840), *Alkoholismus*, *Lues*, *Gicht*, akute Infektionskrankheiten begünstigen Veränderungen der Blutgefäße. Es kann auch *erbliche* Neigung zu Schlaganfällen bestehen. Bei Lues und noch mehr bei *Schrumpfniere* entstehen schwerste Gefäßveränderungen oft schon in jungen Jahren. — Von wesentlichem Einfluß für das *Zustandekommen einer Ruptur* von erkrankten Gefäßen ist vor allem *Herzhypertrophie* ohne Erweiterung (vor allem Hypertrophie des linken Ventrikels), wie sie sich bei *Schrumpfniere* ausbildet, ferner andere *chronische Herz-* und *Arterienleiden*, welche gleichfalls den Blutdruck erhöhen. Das starke Herz bricht die geschwächten Hirnarterien (*Wilx* und *Moxon*). Als *Hilfsmomente* können, indem sie den Blutdruck erhöhen, gelegentlich mitwirken: psychische Erregung, ein üppiges Mahl, körperliche Anstrengungen Coitus (z. B. Fall *Gumprecht*), heftige Anstrengung bei der Defäkation, beim Entbindungsakt, Husten (Keuchhusten, vgl. *Neurath*, Lit.) usw.

Betrachten wir einen großen Herd mit tödlicher Blutung und starker Zerstörung des Gehirns, so sieht man einen ausgedehnten, lose sitzenden, dunkelroten, geronnenen und breiigen *Herd*, in dem sich Hirntrümmer und Blutklumpen mischen, und an dessen Peripherie Gewebsfetzen und kleine, zerrissene Gefäße herumhängen. Das kann man durch Ausspülen des Herdes gut sichtbar machen. An der Peripherie ist der Herd von einer diffus durchbluteten Zone unmittelbar begrenzt, an die sich außen eine Zone meist punktförmiger, selten bis erbsengroßer Hämorrhagien anschließt. Wenn der Prozeß einige Tage alt war, ist die Umgebung ödematös geschwollen und oft durch diffundierten Blutfarbstoff gelb gefärbt (*zitronenfarbenes Ödem*); mikroskopisch findet man regelmäßig falsche dissezierende Aneurysmen (Fig. 8 auf S. 82) selbst in weiterer Entfernung von dem apoplektischen Herd.

Lieblingssitz der spontanen Hirnblutungen sind die großen Centralganglien (bes. Corpus striatum und Thalamus) und die benachbarten Markzüge der *inneren und äußeren Kapsel*,

Fig. 628.
Typische große spontane Hirnblutung, entstanden im l. Linsenkern, mit Durchbruch in die Ventrikel; Blut in letzteren. (Die Durchbruchstelle ist auf diesem Horizontalschnitt nicht zu sehen.) Verdrängung der r. Hemisphäre. Akut tödliche Apoplexie. 52jähr. Mann. Nach dem Kaiserling-Präparat gezeichnet. $^4/_5$ nat. Gr. Beob. aus Basel.

welche von Ästen der A. fossae Sylvii versorgt werden (Endarterien). Hier ist der Blutdruck stärker als in der Rinde, in welche sich Äste der meningealen Gefäße einsenken, welche relativ klein sind und noch dazu Anastomosen besitzen. — Nächst den basalen Ganglien und deren Umgebung ist das *Centrum semiovale Lieblingssitz.* — Seltener werden *Pons*, *Medulla oblongata* und *Rinde* betroffen. — Oft erfolgt aus den Centralganglien ein *Durchbruch nach den Ventrikeln*, und das Blut drängt sich weiterhin an dem Querschlitz heraus in die subarachnoidealen Räume der Hirnbasis. Selten ist ein *Durchbruch* durch die Rinde *nach der Oberfläche*, Convexität oder Basis — s. Fig. 629; es füllen sich die subarachnoidealen Räume mit Blut, und die Hirnoberfläche ist wie mit einer Blutkappe bedeckt. — Im *Pons* sieht man nicht selten Blutungen, welche dissezierend dem Verlauf der Nervenbündel folgen und durch den Widerstand benach-

barter Bündel an der Ausbreitung gehindert werden. Man kann aber auch in Fällen, wo der Tod in wenig Stunden eintrat, den Pons angeschwollen und mit einem Blutklumpen förmlich ausgefüllt finden, so daß beim Betasten Fluktuation entsteht. Die dünne Schicht von nervöser Substanz, welche den Blutherd umgibt, kann auch durchgerissen werden; dann kann der Bluterguß in den IV. Ventrikel oder in die Meningen, resp. den Subarachnoidealraum durchbrechen.

Der Umfang der Blutung ist sehr verschieden; in extremen Fällen ist eine ganze Hemisphäre von ihr eingenommen. Die Blutung betrifft meist nur *eine* Hemisphäre und selten mehrere Stellen zu gleicher Zeit. Öfter findet man dagegen mehrfache hämorrhagische Herde verschiedenen Alters. Manchmal trifft man auch neben einer ausgedehnten Hämorrhagie zahllose weiße, encephalomalacische Herde oder farblose oder pigmentierte, an den Rändern sklerotische Cysten an.

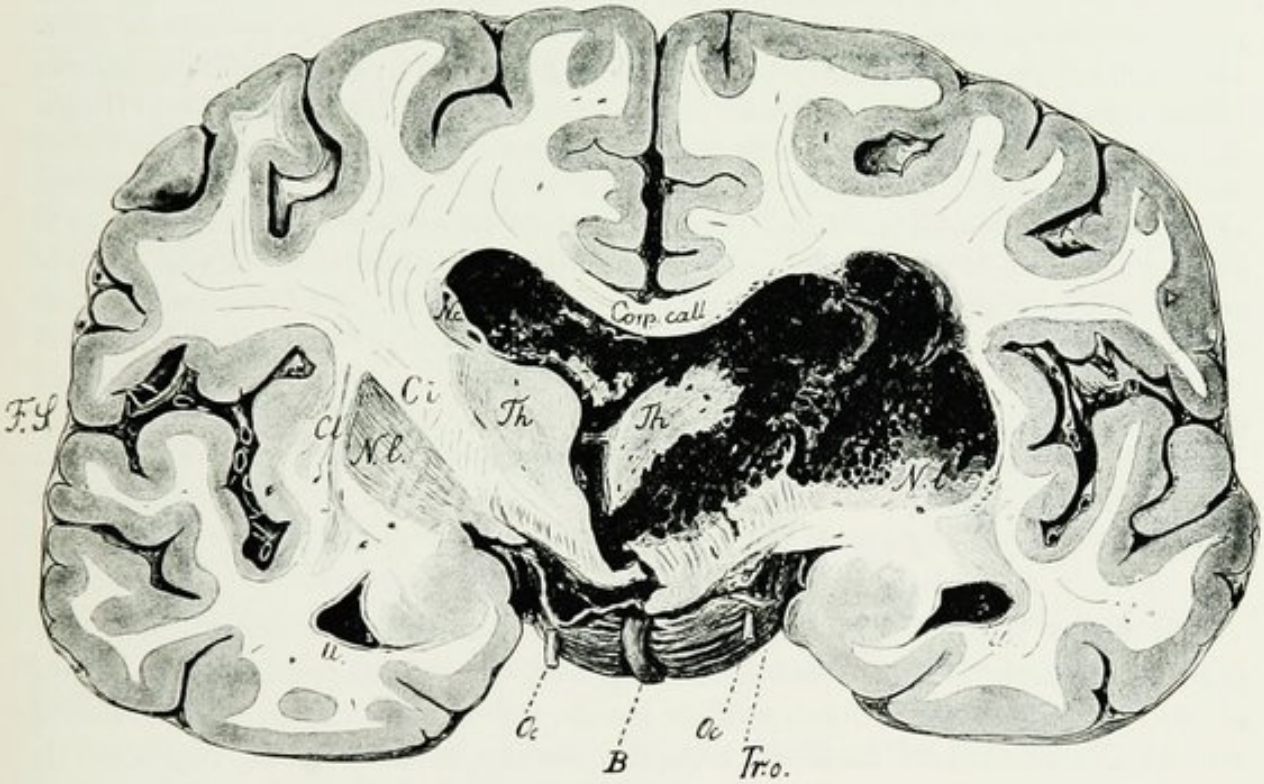

Fig. 629.

Hirnhämorrhagie mit Durchbruch in die Ventrikel u. *in den Subarachnoidealraum der Basis. Corp. call.* Corpus callosum. *N. c.* Nucleus caudatus. *N. l.* Nucleus lentiformis. *Ci* Capsula int. *Th* Thalamus opticus, durch die Blutung zerstört. Reste des Fornix unter dem Balken. Commissura mollis im III. Ventrikel zu sehen. *U* Unterhörner voll Blut. *Oc* Oculomotorius. *Tr. o.* Tractus opticus. *B* Arteria basilaris. *F. S.* Fossa Sylvii. *Cl* Claustrum. 71jähr. Mann. Beob. d. *Verf.* in Basel. $^{11}/_{12}$ nat. Gr.

Folgen der hämorrhagischen (apoplektischen) Herde. Blutungen, welche von den Centralganglien *in den Seitenventrikel durchbrechen*, ferner Blutungen in den *Pons* und die *Medulla oblongata* sind *oft in kürzester Zeit tödlich*, oder der Tod tritt bald nach dem apoplektischen Insult im Coma ein. In anderen Fällen *geht der Anfall vorüber*, und oft wiederholen sich die Insulte später. — Sehen wir von Blutungen ab, welche durch Vernichtung lebenswichtiger Centren töten, wie solche in die Medulla oblongata (enthält Centren für die Atmungs- und Herzbewegungsnerven), so ist unter den *Ursachen für den oft so raschen Eintritt des Todes* bei profuser Hirnblutung die durch *akute Erhöhung des Hirndruckes* bedingte *Hirnanämie* resp. die mangelhafte Durchflutung des Gehirns mit Blut (Adiämorrhysis, *Geigel*) zu nennen; diese dokumentiert sich bei der Sektion in der starken Abplattung der förmlich blutleer gepreßten Hirnwindungen. Sie erklärt auch den apoplektischen Insult. — Fehlen Hirndruckzeichen bei der Sektion, und erklärt auch der Sitz der Läsion nicht den akuten Tod, so neigt man dazu, einen *Shock*, d. i.

eine Erschütterung der Hirnsubstanz anzunehmen, die zu Reflexparalyse sämtlicher Hirncentren führt (durch Shock kann auch ein Pistolenschuß, ohne lebenswichtige Teile zu zerstören, oder ein Schlag hinter das Ohr zum Tode führen). — Der *Hirndruck* wirkt in gewissem Sinne heilsam, indem er hilft, die Blutung zum Stillstand zu bringen. Hat der Außendruck die Höhe erreicht wie im geborstenen Gefäß, so steht die Blutung. Auch durch Blutgerinnung kann die Quelle der Blutung verstopft werden.

Von den **Herdsymptomen** *des Blutergusses* sollen hier nur die häufigsten besprochen werden. *Aus dem bevorzugten Sitz der Hirnblutungen in den centralen Ganglien* und *deren Umgebung* resultiert in der Mehrzahl der Fälle **Hemiplegie** (halbseitige motorische Lähmung), indem die Pyramidenbahn, welche durch die innere Kapsel läuft, *direkt* zerstört oder *indirekt* durch den Herd geschädigt wird. Der *hintere* (zwischen Sehhügel und Linsenkern gelegene) *Schenkel der inneren Kapsel* enthält in seinem vorderen und mittleren Drittel die *motorische Leitungsbahn der gekreuzten Körperhälfte.* Erkrankungen dieser Teile führen zu *cerebraler Hemiplegie*, d. i. Lähmung des Beins, Arms, der Gesichtsmuskulatur (und zwar wesentlich des unteren Gebietes des Facialis; der Mund ist nach der gesunden Seite verzogen) und der Zunge (Hypoglossus; die vorgestreckte Zunge weicht nach der gelähmten Seite ab). — Im hinteren Drittel des hinteren Schenkels *der inneren Kapsel* verläuft die *sensible Bahn*; wird sie mitbetroffen, so entsteht auch *Hemianästhesie.* — Hat der Blutherd die motorische Leitungsbahn nicht direkt zerstört, sondern schädigt er sie *indirekt* durch *Kompression*, so bildet sich die Lähmung, wenn der Erguß sich später zurückbildet, gleichfalls zurück. Die Hemiplegie hat dann den Charakter eines *indirekten Herdsymptoms.* Aber auch da, wo die Hemiplegie *direktes Herdsymptom* ist, stellt sich teilweise die Beweglichkeit, vor allem des Beins wieder her, während der Arm meist gelähmt und fast ganz gebrauchsunfähig bleibt. — (Betreffs der *absteigenden Degeneration* der motorischen Leitungsbahn und der folgenden *Kontraktur* der gelähmten Muskeln vgl. bei Rückenmark und Muskeln.)

Umwandlung der hämorrhagischen (apoplektischen) Herde.

Kleinere Herde bestehen aus einem *Klumpen von geronnenem Blut*, der die zertrümmerte Hirnsubstanz einschließt und trocken aussieht, da das Serum alsbald ausgepreßt wird. Auch größere Herde, welche selbst einen starken Druck auf die Nachbarschaft ausüben, beginnen bereits in den ersten Tagen durch Gerinnung und dadurch, daß das ausgepreßte Blutwasser durch den Lymphstrom entfernt wird, sich zu verdichten, zu schrumpfen. — Dann werden die roten Blutkörperchen zum Teil von Leukocyten aufgenommen (blutkörperchenhaltige Zellen), zum Teil lösen sie sich auf, und ihr Hämoglobin wird teilweise von weißen Blutzellen u. a. aufgenommen, teilweise in loco zu Pigment, und zwar zu braunem, scholligem oder körnigem Hämosiderin und später zu körnigem oder kristallinischem, eisenfreiem Hämatoidin umgewandelt. (Freies Pigment findet sich nach *Dürck* zuerst am 18. und ausschließlich vom 60. Tage an.) Die Hirntrümmer lösen sich auf und werden teilweise zu Körnchen, die von Zellen aufgenommen und wegtransportiert werden (Fettkörnchenzellen s. S. 1139). Die perivaskulären Lymphräume benachbarter Gefäße sind mit Körnchen und Körnchenzellen gefüllt. Während dieser Umwandlung verändert der *Herd* seine Konsistenz; er wird *breiig-flüssig*, seine Farbe wird *braunrot* bis *schokoladenfarben*, dann *rostbraun bis ledergelb.* — In der Umgebung etabliert sich in seltenen Fällen eine starke, reaktive, *entzündliche Erweichung.* Meist kommt es zu einer *Gliaproduktion* von seiten der Umgebung, wobei ein *kleiner* Herd, wie das auf S. 1140 ausgeführt wurde, schließlich ausgefüllt wird, während ein *großer* Herd

hauptsächlich nur von *Bindegewebe* abgekapselt wird. Während dann die Zerfallsmassen des Herdes allmählich weggeschafft werden, entsteht (in Monaten) ein mit Serum gefüllter cystischer Raum (*apoplektische Cyste*), meist innen mit lockerem ,weichem, myxomatösem Bindegewebe ausgekleidet und braun pigmentiert, während die Randpartien aus dichtem, derbem, gefäßführendem, welligfibrösem Bindegewebe bestehen (Kapsel); es kann aber auch eine Gliawucherung das Hauptkontingent für die Cystenwand liefern, während die Bindegewebsentwicklung zurücktritt. (Man kann diese Cysten auch *degenerative* nennen.)

Die Cysten bilden *auf dem Durchschnitt* entweder einen einzigen klaffenden Hohlraum oder ein vielkammeriges System, indem das Innere der Cyste von *Gefäßästchen*, die der Erweichung entgingen, und von neugebildeten *fibrösen Strängen* durchkreuzt wird und dadurch *schwammig* aussieht. Die *Innenfläche* ist meist durch Blutpigment *ziegelrot oder braun gefärbt*; nach sehr langem Bestand kann das Pigment mitunter völlig schwinden; dann gleicht die Cyste vollkommen einer solchen, die aus einem weißen Erweichungsherd hervorging. Der *Cysteninhalt* ist meist *serös*, *wasserklar*, seltener trüb, bräunlich oder milchig und von Fettkörnchen durchsetzt. *Die Größe der Cysten* schwankt zwischen der einer Erbse und einer Walnuß; am häufigsten findet man kleinere, sehr selten beträchtlich größere Cysten. (In einem Breslauer Fall fand sich bei einem Knaben, der vor einer Reihe von Jahren von einem Windmühlenflügel einen Schlag gegen den Kopf erhalten hatte, eine gut *hühnereigroße*, braunpigmentierte *Cyste* im Mark einer Hemisphäre.) Die Cysten *erhalten* sich zum Teil *dauernd*, was für große Cysten die Regel ist; an kleinen Cysten können die Wände noch nachträglich mit einander verwachsen (s. unten).

Defekte nach Hirnblutungen können durch Schrumpfung der Umgebung auch völlig vernarben (*apoplektische Narbe*); die Narbe ist hauptsächlich das Produkt einer Gliawucherung; sie ist oft bräunlich pigmentiert und kann auch noch einen Kern von eingedicktem bräunlich-gelbem (Cholesterin enthaltendem) Material beherbergen. Verwachsen die Wände einer apoplektischen Cyste nachträglich, so entsteht eine oft längliche, manchmal radiär angeordnete und verhärtete *Narbe*.

Aneurysmen an größeren *extracerebral* gelegenen, intrakraniellen Arterien sind *an der Hirnbasis* relativ häufig. Nach *Ponfick* sind sie oft embolischen Ursprungs. Meist kommen sie bei Individuen jugendlichen und mittleren Alters vor, und man findet dabei nicht selten *Endocarditis* und *Lues*. Traumen (Kopfverletzungen, die mitunter Jahre zurückliegen) können gleichfalls zu Aneurysmenbildung führen; auch *Verfasser* sah das in Fällen, wo keine Spur von allgemeiner Arteriosklerose bestand. Die Aneurysmen sind meist *sackartig*, klein (Fig. 5 S. 82), *erbsen-* bis *kirschgroß*, aber auch *hühnereigroße* kommen vor. *Diffuse* Aneurysmen sieht man nicht selten an der Basilaris und Vertebralis. — Aneurysmen sind am *häufigsten* an der Basilaris, danach an der A. cerebri med., der ant. und der post. Durch Platzen eines Aneurysmas entstehen meist *tödliche Blutungen*; der Subarachnoidealraum, in welchem die basalen Hirnarterien ja liegen, füllt sich prall mit Blut. Die Hirnbasis ist mit einem dicken Blutpolster bedeckt, in welchem das geborstene Aneurysma versteckt sein kann. Platzt das zu stark gespannte Polster, so haben wir auch einen flachen freien Bluterguß außen auf der Arachnoidea.

3. Embolie, Sklerose und Thrombose von Hirngefäßen und ihre Folgen.

Erweichung der Gehirnsubstanz **(Encephalomalacie)** kann durch sehr verschiedene Momente zustande kommen. Sie ist der Ausdruck der akuten Entzündung der Gehirnsubstanz (s. Encephalitis), und ferner ist sie gleichbedeutend mit Desintegration der Teile infolge von Traumen sowie von Ernährungsstörungen, die sich an thrombotischen und embolischen Gefäß-

verschluß anschließen. — Über die *histologischen Vorgänge*, welche sich beim Absterben von Hirnsubstanz an den Nervenfasern und Ganglienzellen und am gefäßführenden Stützgewebe abspielen, vgl. S. 1136 u. ff.

Der plötzliche oder allmähliche Verschluß von Gehirnarterien kann durch einfahrende Emboli oder durch autochthone Thrombose erfolgen.

Die **Arterien** des Basalbezirkes, welche den Hirnstamm, das *Hirnmark* versorgen, sind *Endarterien* (*Cohnheim*). Die Arterien der *Hirnrinde*, des Rindenbezirks, anastomosieren, solange sie baumförmig verzweigt in der Pia laufen, vielfach miteinander; dann treten sie unter rechtem Winkel als feine Äste in die Rinde ein. — Die Hirnrinde wird leichter kollateral ernährt als die zentralen Ganglien und das Centrum semiovale; so kann z. B. bei Verschluß einer A. fossae Sylvii (gibt 5 Hauptäste für die Hirnrinde ab und versorgt außerdem den größten Teil des Nucleus caudatus, den Nucleus lentiformis, die Capsula int. und einen Teil des Sehhügels) eine Ernährungsstörung der *Rinde* ganz ausbleiben, während sie in dem *Markgebiet* stets folgt.

Emboli entstammen meistens dem linken Herzen bei Herzleiden (Endocarditis u. a., Lit. bei *Savaliew*); bei offenem Foramen ovale können sie auch von rechts stammen (*gekreuzte Embolie*). Erkrankungen (Endocarditis) der *Mitralis* und der *Aortenklappen*, *parietale Thromben* in den Herzohren und Herzrecessus, ferner in Herzaneurysmen geben (auch im allgemeinen) am häufigsten Emboli ab. Andere Ausgangspunkte für Gehirnembolie sind: Atheromatose, Aneurysmen und mitunter selbst geringfügige Verfettung der Intima der aufsteigenden *Aorta* (s. Fall S. 64) und ihrer cerebralwärts führenden Äste, vor allem der *Teilungsstelle der Carotiden*, selten die *Lungenvenen* (bei Kavernenbildung, Gangrän). — Auch kann eine autochthone Thrombose einer atheromatösen oder aneurysmatischen intrakraniellen Hirnarterie (oder auch, wie *Verf.* sah, einer im Anschluß an ein Trauma thrombosierten Carotis interna vor ihrem Eintritt in den Schädel) weiter zu *Embolie* in feineren Verzweigungen führen. — *Der Eintritt der Embolie* ist mitunter nachweislich von einer *akuten Erhöhung des Blutdrucks* bei dem *Geburtsakt*, *Coitus* usw. abhängig. — Die einfahrenden Emboli bleiben schließlich stets an Teilungsstellen hängen. *Die Emboli sind blaß, graurot bis farblos, ziemlich fest, zuweilen teilweise verkalkt und haften, wenn sie bereits eine Zeitlang das Gefäß obturieren, der Wand fester an. Oft schließen sich sekundäre, rote, locker in dem Lumen steckende Thromben in den benachbarten Gefäßramifikationen an den Embolus an.* Embolie ist häufiger *links* als rechts, was *Wegelin* dadurch plausibel macht, daß die Carotis sin. direkt vom Arcus aortae abgeht und daher mehr in der Richtung des Aortenstroms liegt, während die Carotis dext. erst von der A. anonyma abgeht, die mit dem Arcus aortae beinah einen rechten Winkel bildet. — Das weibliche Geschlecht wird mehr betroffen.

Thrombose von Gehirnarterien entsteht *bei Erkrankungen der Gefäßwände*, welche sehr häufig sind (s. S. 1146). Es handelt sich um die *gewöhnliche senile* oder um eine durch *Schrumpfniere*, *Bleiintoxikation*, *Alkoholismus begünstigte* **Sklerose** und *Atheromatose*, sowie auch um die zu Verengerung und Verschluß tendierende Endarteriitis bei *Syphilis*. Auch *Gummen* (seltener Tumoren oder größere Tuberkel oder tuberkulöse Meningitis — vgl. S. 1118), welche besonders häufig auf Gefäße übergreifen, können thrombotischen Verschluß bewirken. Auch unter dem Einfluß voraufgegangener akuter *Infektionskrankheiten* kann man Thromben entstehen sehen. An eine *Thrombose* von Hirngefäßen kann sich leicht eine *Embolie* in deren Ramifikationen anschließen, vorausgesetzt, daß der Thrombus nicht fest und völlig obturiert. Bei kleinen Gefäßen kann die Entscheidung, ob eine Embolie oder Thrombose vorliegt, schwierig sein.

Kommt nach Verschluß einer Hirnarterie kein Kollateralkreislauf zustande, so folgt *ischämische Nekrose* und bald darauf Erweichung des zu der Arterie gehörigen Hirnareals (*Encephalomalacie*). Zuweilen tritt hierbei aus Nachbargefäßen Blut in den toten Bezirk; dadurch wird zwar keine richtige

hämorrhagische Infarcierung herbeigeführt, aber das absterbende Gewebe wird doch teilweise von Blut durchsetzt und infolgedessen rot gefärbt (*rote Erweichung*); durch Umwandlung des Blutfarbstoffes entsteht daraus die *braune* oder *gelbe Erweichung*. Tritt dagegen kein Blut aus den Nachbargefäßen aus, was meist der Fall ist, so spricht man von *weißer* (*ischämischer*) *Erweichung*.

Von Einfluß auf das Schicksal des von der Blutzufuhr abgeschnittenen Hirnareals ist die Schnelligkeit, mit der der Blutabschluß erfolgt. Bei embolischem, plötzlichem, totalem Verschluß treten naturgemäß alle Veränderungen besonders schnell und hochgradig auf. Bei allmählichem Verschluß, so z. B. wenn ein Embolus erst durch eine sekundäre Thrombose zur völligen Gefäßverlegung führt oder bei dem primär-thrombotischen Verschluß bilden sich die regressiven Veränderungen langsam mit der zunehmenden Verengerung aus.

Bald *nach dem plötzlichen Gefäßverschluß* ist der betreffende Hirnabschnitt bei der anämischen Erweichung fleischig, sulzig und infolge seröser Durchtränkung *voluminöser wie normal* und *von weißer Farbe*; er ist ohne scharfe Grenze gegen die Umgebung abgesetzt. Zuweilen sehen die frischen Erweichungsherde sulzig und *gelb* aus; die Teile sind dann mit ausgetretenem, gelöstem Blutfarbstoff imbibiert. Schon nach zwei Tagen findet man *mikroskopisch* Zeichen der Erweichung (*Myelin-, Fetttropfen, Fettkörnchenkugeln*), und der Herd wird gewöhnlich schon weiß bis weißbläulich, weich, brüchig; *beim Durchschneiden klebt die Masse an der Klinge*. — Später (in Wochen, mitunter auch früher) wird die Stelle halbflüssig, *kalkmilchartig* und besteht dann aus Zerfallsprodukten und Fettkörnchenzellen, die in einer wässerigen Flüssigkeit suspendiert sind. Es kann eine richtige Zerfallshöhle entstehen, *deren Inhalt beim Durchschneiden ausläuft*, worauf dann eine fetzige Höhle restiert. In Herden, die total verflüssigt sind (*einfache Nekrose*), zerfallen auch die Blutgefäße völlig; in anderen Erweichungshöhlen erhalten sie sich mitunter als Netzwerk und sind teils kollabiert, teils mit Detritus gefüllt, teils offen. Der *flüssige Zerfallsherd schmilzt* später *durch Resorption* mehr und mehr *zusammen*. Der Inhalt wird *klar* wie der einer *Cyste* oder bleibt trüb infolge fortschreitenden Gewebszerfalls. An älteren Herden verhärten sich die Randpartien (vgl. S. 1140), desgleichen verdicken sich die in dem Herd ausgespannten Gefäße. Sehr lange sind noch Körnchenzellen *in der Peripherie der Herde* zu konstatieren, die teils auf früheren Gewebszerfall, teils aber auch auf Reparationsvorgänge hinweisen. — Während sich weiße, encephalomalacische *Herde der Marksubstanz* nicht selten schließlich zu Cysten umbilden, ist das bei *Rindenherden* viel seltener; letztere sind vorwiegend periphere *rote Erweichungsherde*, welche im allgemeinen weniger zu totaler Verflüssigung neigen wie die anämischen Herde. Sie werden erst rostbraun, später gelb (und enthalten dann noch reichlich Fettkörnchenzellen), um schließlich mehr und mehr einzusinken und sich vorwiegend durch eine Gliawucherung zu einer oft *rostbraun pigmentierten* und nicht selten *kavernösen Narbe* zu verhärten. Oft ist unter einem *eingesunkenen, braunen, derben Rindenherd* die angrenzende Marksubstanz zäh und gelb gefärbt (*Plaques jaunes Charcot's*).

Die *Ausdehnung der encephalomalacischen Herde* ist sehr verschieden; sie können *sehr groß* sein, z. B. wenn die Carotis int. durch eine Thrombose geschlossen ist, die sich bis zu den Abgangsstellen der A. corporis callosi und A. fossae Sylvii fortsetzt. Betrifft ein großer Er-

weichungsherd die *Rinde*, so können die geschwollenen Windungen gegen das Cranium und gegeneinander abgeplattet erscheinen. *Oft sind die Herde klein, aber sehr zahlreich*; werden solche Herde alt, so sieht das Gehirn daselbst *wurmstichig* oder *siebartig* oder *wie Käse durchlöchert* aus. Alte *Rindenherde* erscheinen oft hochgradig reduziert, eingesunken, lassen aber häufig noch eine Windungszeichnung erkennen; sie sind elastisch derb; die Meningen darüber sind verdickt, adhärent, weiß, gelb oder bräunlich gefärbt, gefäßreich.

In Fällen, wo infolge von *Arteriosklerose* Erweichungsherde und daraus hervorgehende Narben und Cysten angetroffen werden, finden sich an mikroskopischen Präparaten auch häufig ein centrales Gefäß enthaltende sog. **Lichtungsbezirke** (*Borst*), innerhalb deren Markscheiden und Ganglienzellen zerfallen und schwinden, während Achsencylinder und vor allem die Glia erhalten bleiben. Durch jenen Zerfall entstehen Lücken, welche als erweiterte Lymphräume und als die primäre und durch Lymphstauung entstandene Veränderung angesprochen wurden (*Arndt*, *Borst*). *Alzheimer* (dem sich *Saltykow* anschließt) faßt aber die Gefäßsklerose als das Primäre auf; sie ist hier nur nicht so stark und daher nicht so folgenschwer wie an Stellen, wo komplette Erweichungsherde entstehen; sie führt nur zu einem Untergang der empfindlichsten Elemente, während die anderen erhalten bleiben. Solche Bezirke können gliös vernarben oder *cystisch* werden. Es erinnert das durchaus an die von *Ferrand* als *Encéphalite chronique sclérosique des vieillards* oder *Lacunes et Désintégration* cérébrales, Porose cérébrale, *Marie* (s. S. 1132) beschriebenen Veränderungen (vgl. auch *Schmaus*).

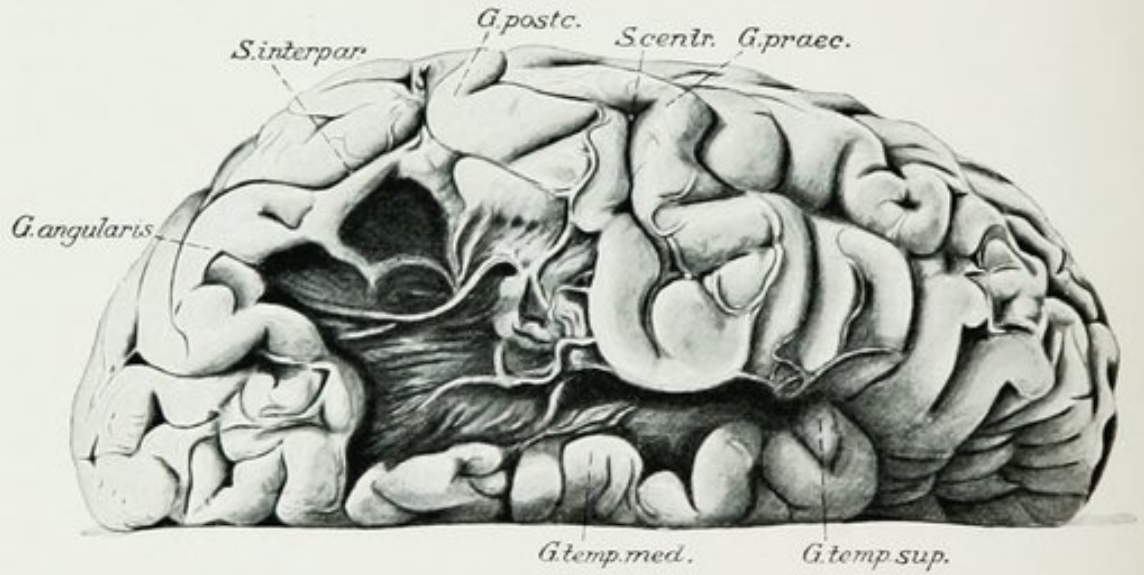

Fig. 630.

Großer alter anämischer Erweichungsherd in der rechten Großhirnhemisphäre; tiefe von den faltigen adhärenten zarten Hirnhäuten ausgekleidete Einsenkung, entsprechend dem unteren Parietalhirn und dem größten Teil der oberen Temporalwindung. 77j. M. mit Arteriosklerose der Hirnarterien. Etwas weniger als $^2/_3$ nat. Gr. Beob. aus Basel.

Rote Erweichung (*Encephalomalacia rubra*) kann außer durch Verschluß einer Arterie auch durch Entzündung (entzündliche rote Erweichung, Encephalitis) und ferner auch durch Thrombose in *Venen* (s. Sinusthrombose S. 1100) entstehen. Die veränderte Partie ist voluminöser, weicher, diffus gerötet und von punktförmigen Blutungen oft dicht durchsetzt; später erweicht sie breiig (s. Fig. 610 S. 1101).

Mikroskopisch sieht man bei der *nicht entzündlichen* roten Erweichung Zerfallsprodukte der Hirnsubstanz, deren Bestandteile (Nervenfasern, Ganglienzellen, Glia und Zellen der Gefäße) früh der *fettigen Degeneration* verfallen. Kapillaren können mit Fettkörnchen und Pigment angefüllt sein. Die *roten Blutkörperchen* machen die oben (S. 1148) erwähnten *Um-*

wandlungen durch. Wird der Herd gelb, so spricht man von *gelber Erweichung* (S. 1151). Später werden die Herde zu *Cysten* oder zu pigmentierten *Narben*. Bei *entzündlicher* roter Erweichung sieht man ferner entzündliche Infiltration der Gefäßwände und Emigration von Leukocyten (s. Encephalitis S. 1154).

Die Folgen des Gefäßverschlusses, die sich überaus mannigfaltig gestalten können, wollen wir hier nur ganz kurz streifen. Bei *plötzlichem embolischem Verschluß eines größeren Gefäßes* tritt in der Regel zunächst ein *apoplektischer Insult* ein. Das Coma ist meist von geringerer Intensität und Dauer als bei der Apoplexia sanguinea. Unter den Lähmungserscheinungen ist typisch die *Hemiplegie* *) (Verstopfung des Stammes der **A. fossae Sylvii**), die, wenn sie die rechte Körperseite betrifft, d. h. also, wenn die l. A. fossae Sylvii verstopft ist, mit totaler oder partieller *Aphasie* (III. linke Stirnwindung, *Broca*) verbunden ist, welch letztere dann meistens ein direktes Herdsymptom darstellt. — Oft entsteht auch nur *Monoplegie*, da sich die Herde häufig nur auf circumscripte Rindenbezirke beschränken. — Dem Verschluß der **A. cerebri profunda** folgt meistens *Hemianästhesie* und *Hemianopsie*. — Tritt bei Verschluß der **Carotis int.** kein Kollateralkreislauf ein, oder setzt sich die Thrombose bis zur A. cerebr. ant. und media fort, so folgt *Hemiplegie* mit tiefem Coma und *oft bald der Tod*. — Thrombose der **Basilaris** (und der **Vertebralis**) und ihrer Zweige bedingt *akute* (*apoplektische*) *Bulbärparalyse*, welche in Tagen oder Wochen durch Aspirationspneumonie, Lähmung der Respiration und des Herzens zum Tode führt. — Auf die verschiedenen, durch den jeweiligen Sitz der Erweichung bedingten Herdsymptome kann hier nicht eingegangen werden. Es sei aber allgemein bemerkt, daß *sich Erweichungen namentlich auch an Stellen entwickeln, wo typische spontane Hämorrhagien in der Regel nicht vorkommen*, so namentlich im Gebiet der *Großhirnrinde* und im Marklager der Großhirnhemisphären.

IV. Entzündungen der Gehirnsubstanz, Encephalitis.

1. Akute, nicht eitrige Encephalitis.

Sie entsteht a) nach **Traumen;** b) **sekundär, hämatogen** *im Anschluß an verschiedene Infektionskrankheiten*, nicht selten zugleich mit Meningitis, und zwar bei *Pyämie*, *Endocarditis*, *epidemischer Cerebrospinalmeningitis* (siehe S. 1114), *Rotz*, *Lyssa*, *Influenza*, *Typhus*, *Gelenkrheumatismus*, *Masern*, *Scharlach*. c) Encephalitis kann auch **fortgeleitet** sein von einer Entzündung der Umgebung (*Mittelohr*, *Nase* — so auch bei Milzbrand, wo die Entzündung einen hämorrhagischen Charakter hat und besonders auch die zarten Häute betrifft —, *Meningen*), oder sie schließt sich an bereits bestehende *Erkrankungen des Gehirns selbst* (einfache Erweichung, hämorrhagischen Herd, Tumor, Parasiten) an. Der **interstitielle Gefäßbindegewebsapparat bildet den Ausgangspunkt der Entzündung,** und es folgt Degeneration der nervösen Elemente. Das Resultat der Entzündung ist eine *Erweichung*, welche der *roten* oder *gelben* oder *weißen* entspricht. — Die häufigsten in Betracht kommenden *bakteriellen Erreger* sind die Eiterkokken und der Diplococcus pneumoniae (S. 250). Bei *Kohlenoxyd-* resp. *Leuchtgasvergiftung* werden Nachkrankheiten des Nervensystems beobachtet, welche sich u. a. als disseminierte ‚Encephalitis' präsentieren, und die eventuell mit durch Arterienveränderungen bedingten ischämischen Degenerationsprozessen und auch mit Blutungen (*Chiari*) kompliziert sind. Man denkt an eine primäre toxische Einwirkung des CO (Lit. bei *Hedrén* und *Sibelius*); vgl. auch S. 1160.

---

*) Es ist bei der Sektion wertvoll zu wissen, daß auch *Hemiplegien* resp. Hemiparesen vorkommen, bei denen man *keinerlei anatomische Veränderungen findet*. Das kann man bei Urämie, Alkoholismus, Diabetes, Bleivergiftung, Arthritis und Pneumonie beobachten. *Oppenheim* u. a. sahen das auch bei Carcinomkachexie; *O.* spricht die Ansicht aus, daß es sich hier um eine *toxische Herderkrankung* handle, s. auch *Finkelnburg*. Das ist auch wichtig für die Diagnostik von *Hirntumoren*, wobei man ähnliche Überraschungen erleben kann.

Die encephalitischen Herdchen sind stets umschrieben und oft mikroskopisch klein und am häufigsten in der Rinde gelegen; sie zeigen dann Infiltration der Gefäßwände und Anhäufung von Lymphocyten und mehr oder weniger reichlichen Leukocyten in den perivasculären Räumen und in deren Umgebung, zum Teil auch im Gewebe verstreut. An den nervösen Elementen bestehen Zeichen des Zerfalls. Körnchenzellen fehlen nicht. Manchmal bilden sich sehr ausgedehnte Erweichungsherde von weißer oder gelblicher oder rötlicher Farbe, in deren Bereich die Hirnsubstanz, die beim Betasten das Gefühl der Fluktuation bietet, geschwollen, feucht, weich, pulpös ist; es kann eine ganze Hemisphäre betroffen sein. Größere Herde zeigen gewöhnlich in ihrer Peripherie punktförmige Blutungen.

Kommt es zur **Heilung,** so tritt *Restitutio ad integrum* ein, was aber selten und auch nur in den ersten Stadien möglich ist; meist sind die nervösen Elemente im Bereich der Herde ganz oder teilweise zerfallen, und dann bildet sich eine **Sklerose.** Dieser Ausgang einer akuten Encephalitis der motorischen Rindengebiete liegt wohl einem Teil der Fälle von *cerebraler Kinderlähmung* (S. 1135) zugrunde.

Nach *Eug. Fraenkel* finden sich bei *akuten Infektionskrankheiten* in einem hohen Prozentsatz (etwa 50%) auch ohne makroskopische Veränderungen Bakterienherde in den Meningen und im Gehirn; das gilt besonders für die verschiedenen pyogenen Mikroben (nicht dagegen für Diphtherie- und nur in geringem Grade für Typhusbacillen). Es können dadurch Thromben in Hirngefäßen, Ansammlung von Zellen in den perivaskulären Lymphräumen, Pigmentanhäufungen in diesen, exsudative und proliferative Vorgänge an den Meningen, kleine Extravasate und Nekroseherde veranlaßt werden. Alle diese Herdläsionen waren leichter Art und wohl meist mit Restitutio ad integrum reparabel.

Man beobachtet Fälle von akuter Encephalitis, welche im Leben zu verschiedenartigen Hirnerscheinungen führten und wo bei der Sektion makroskopisch keine Veränderungen sichtbar zu sein brauchen, s. *O. Meyer.*

Mitunter hat die Entzündung einen exquisit hämorrhagischen Charakter **(akute hämorrhagische Encephalitis).** Es gibt Fälle, wo das Gehirn mit kleinsten Blutungen förmlich übersät ist (s. *O. Meyer*, Lit.), in anderen traten (im Anschluß an Influenza) größere hämorrhagische, eventuell symmetrische Erweichungsherde auf, die meist im Großhirn liegen, gelegentlich auch in die Ventrikel durchbrachen (*M. B. Schmidt*), oder es kam dabei zu einer *apoplektiformen Blutung* in die Großhirnganglien (*Nauwerck*). Sinusthrombose kann sich damit verbinden. — Die hämorrhagische Encephalitis (s. *Friedmann*) tritt manchmal als selbständige, akute, rasch, aber nicht unbedingt tödliche Krankheit (*Strümpell*) auf, wobei man an eine Beziehung zur Cerebrospinalmeningitis denkt (encephalitische Abortivform derselben? *Oppenheim*, Lit.). Öfter wird sie im Anschluß an andere akute Infektionskrankheiten, besonders *Influenza* (*Leichtenstern, Fürbringer, Nauwerck* u. a.), aber auch bei Keuchhusten, Diphtherie, Typhus, Pneumonie, Cerebrospinalmeningitis beobachtet (Lit. bei *Laignel-Lavastine* und *Voisin*). — Bei der von *Wernicke* beschriebenen Form (*Poliencephalitis acuta haemorrhagica superior*), die vielleicht in Beziehung zu Alkoholismus steht, beschränken sich die hämorrhagischen Entzündungsherde auf das Höhlengrau des III. Ventrikels, des Aquaeductus Sylvii und zuweilen auf das der IV. Kammer. *M. B. Schmidt* (Lit.) unterscheidet eine *reine Hirnpurpura* und eine *hämorrhagische Encephalitis*, erstere als einziger Ausdruck der Entzündung, letztere mit entzündlichen exsudativen Prozessen verknüpft. (S. auch Lit. bei *Oppenheim-Cassirer*).

Bei **Lyssa** (Tollwut, Hydrophobie, Rabies) treten im Gehirn und Rückenmark neben allgemeiner Hyperämie hämorrhagische, in anderen Fällen weiße, erweichende Entzündungsherde auf, die denen bei der Poliomyelitis gleichen. Leukocyten können sich in der Umgebung der Gefäße zu miliaren Abscessen anhäufen. Die Veränderungen sind am stärksten in der

Medulla oblongata. *Verf.* sezierte einen solchen Fall von einem 8jähr. Knaben. — Über die spezifischen **Negrischen Körperchen** (*Neurocytes hydrophobiae*), die sich am ersten in den Ganglienzellen des *Ammonshorns* finden, s. Lit. bei *A. W. Williams* und *M. M. Lowden* und bes. bei *Frosch*; letzterer und auch *Babes* halten die N. K. nicht für die Erreger, *Frosch* hält sie auch nicht für die Parasiten, betrachtet aber ihren Nachweis für das beste, schnellste, sicherste Ermittlungsverfahren der Tollwut (s. auch *Volpius*). *Babes* hält sie dagegen für wahrscheinlich eingekapselte Formen von Parasiten. *Lentz* bezeichnet sie als Reaktionsprodukte der Ganglienzellen, entstanden durch einen degenerativen Vorgang, der sich unter dem Einfluß des Krankheitserregers an der Ganglienzelle abspielt. In einer neueren Mitteilung tritt aber *Negri* (Lit.), unterstützt von *Golgi* und *Grassi*, unter Demonstration einer Art Entwicklungscyklus für die parasitäre, und zwar Protozoennatur der Körperchen ein. *Koch* und *Rissling* neigen dagegen zu *Babes*' Ansicht. *Lit.* über Lyssa bei *Frosch*. — Berührungspunkte mit der *Poliomyelitis* s. bei dieser.

Als **Encephalitis neonatorum** beschrieb *Virchow* ursprünglich eine besonders oft bei Syphilis vorkommende Affektion, bei der in der Hirnsubstanz *Körnchenzellen* diffus verbreitet oder in Haufen auftreten, wodurch dann gelbweiße, trübe Flecken entstehen, welche sich gegen die durchscheinende, graurote (noch fast völlig der Markscheiden entbehrende) Marksubstanz scharf abgrenzen. Nach *Jastrowitz* sind jedoch *Körnchenzellen* im Gehirn vom fünften Schwangerschaftsmonat bis zum achten extrauterinen Monat *physiologisch* und hängen mit der Bildung der Markscheiden der Nervenfasern zusammen. — Es ist aber recht fraglich, ob sich damit alle Herde erklären lassen, die zuweilen linsen- bis erbsengroß und förmlich erweicht sind und auch mitunter Rundzellen und Blutungen enthalten können. Derartige Herde findet man außer bei Syphilis gelegentlich bei Neugeborenen, deren Kopf lange in der Geburt stand, ferner bei schwerem Icterus, verbunden mit Nabeleiterung (*Birsch-Hirschfeld*), dann auch, wie *Verf.* sah, bei Kindern, deren Mütter an Eklampsie litten, und die selbst krampfhafte Anfälle gezeigt hatten. Auch *Fischl* hält eine echte Entzündung bei der Encephalitis neonatorum für erwiesen.

2. Eitrige Encephalitis. Hirnabsceß.

Die Entstehung einer eitrigen Encephalitis, welche zur Bildung eines Hirnabscesses führt, ist auf das Eindringen von Eitererregern zurückzuführen. Diese können a) im Anschluß an *Traumen* in das Gehirn gelangen, b) von einem benachbarten Eiterherd *fortgeleitet* sein, c) *metastatisch* auf dem Blutweg von einem entfernten Eiterherd aus eingeschleppt werden.

a) **Traumatische Hirnabscesse.** Diese sind sehr oft von *jauchigem* Charakter. Die Bakterien werden einmal durch *offene Wunden des knöchernen Schädels direkt* in die Hirnsubstanz hineingebracht, oft zugleich mit einem Fremdkörper. Die Absceßbildung schließt sich unmittelbar an. Man kann z. B. gelegentlich einen Schußkanal des Gehirns nach wenigen Tagen in seiner ganzen Ausdehnung vereitert und grüngelb verfärbt, fetzig und fast zerfließend finden (während ohne Hinzutritt von Entzündungserregern nur rote Erweichung entsteht). — Nicht selten gelangen aber auch Bakterien von *Wunden der Weichteile des Schädels aus auf lymphatischen Wegen* in das Gehirn. Es ist sehr wichtig zu wissen, daß *die äußere Wunde ganz geringfügig sein und glatt heilen kann, während sich im Gehirn allmählich ein immer größer werdender Abceß entwickelt, der sich nach Wochen, Monaten, zuweilen auch erst nach vielen* (10—20) *Jahren plötzlich oder allmählich durch schwerste Symptome bemerkbar macht;* die Eingangspforte kann dann längst nicht mehr nachweisbar sein. Auch stumpfe Traumen des Schädels *ohne äußere Verletzung* können einen Abceß nach sich ziehen, wobei virulente, in den pneumatischen Höhlen des Schädels vorhandene Bakterien durch das Trauma mobil gemacht werden und in das Gehirn gelangen; vgl. traumatische Meningitis (S. 1113).

b) **Fortgeleitete Hirnabscesse.** Diese sind meist **otitischen Ursprungs** (Lit. bei *Körner*) und entstehen im Anschluß an *eitrige*, häufig *fötide Mittelohrentzündung* resp. *Mastoiditis*, und

zwar fast nur an solche von chronischem, zuweilen selbst dezennienlangem Verlauf (s. S. 1104 u. 1113). Sie sind *meist solitär*, oder wenn anfangs mehrere Abscesse da sind, konfluieren sie bald zu einem einzigen. Der *Inhalt* ist eitrig oder dünnflüssig jauchig (anaërobe Bakterien, vgl. *E. Rist*, *Ghon*, *Mucha*, *Müller*) und kann mit Blutgerinnseln und Fäulnisgasen vermengt sein. Ihr *Sitz* ist stets *in nächster Nähe des kranken Ohres oder Knochens* im entsprechenden *Schläfenlappen oder* (circa 2,5 mal so selten) *im Kleinhirn*. Gewöhnlich sind die Abscesse rings von einer Schicht von Hirnsubstanz umschlossen, seltener stehen sie in unmittelbarem, grobem Zusammenhang mit einem Eiterherd im Knochen. *Bei Kindern* sitzen die otitischen Hirnabscesse *mehr im Großhirn*, später mehr im Kleinhirn. *Rechts* sind sie häufiger. — *Die Dura* ist da, wo der Absceß dem kranken Knochen am nächsten liegt, meist *mit der Hirnoberfläche verwachsen*. — Die Wege, auf denen die Fortleitung in das Gehirn geschieht (retrograder Lymph- oder Venenstrom?) sind nicht genau bekannt.

Zuweilen wird ein Hirnabsceß von *Caries eines anderen Knochens* oder von einer *Meningitis* oder von der *Nase* und ihren Nebenhöhlen fortgeleitet (rhinogene Abscesse sitzen fast immer im *Stirnhirn*).

c) **Metastatische Hirnabscesse.** Sie sind oft multipel (bis über 100) und dann meist klein und liegen vorzüglich im Hirnmantel, selten im Hirnstamm oder in der Medulla oblongata. Einzelne Abscesse können aber auch kirsch- bis walnußgroß sein. Sie kommen am häufigsten bei *pyämischer Infektion vor*; *bei septischer Endocarditis* können Pfröpfe in das Gehirn einfahren und erst eine Encephalomalacie und dann Absceßbildung erzeugen. Die *linke* Hemisphäre ist bedeutend bevorzugt (vgl. S. 1150), in erster Linie das Gebiet der l. Art. Fossae Sylvii. — Metastatische Abscesse, zuweilen in großer Zahl, entstehen ferner im Anschluß an *Wunden* beliebiger, entfernt gelegener Teile oder bei *verjauchten Tumoren*, vor allem aber bei eitrigen oder jauchigen *Lungen- und Bronchialerkrankungen* (ganz besonders *Bronchiektasien*, die meist Männer betreffen und bei denen nach *Schorstein* Hirnabscess die zweithäufigste Todesursache ist — selten Lungentuberkulose) oder bei *Pleura-Empyem* (s. S. 1157). Es gibt Fälle, wo nach einer entfernten Operation (z. B. Unterbindung von Hämorrhoiden, Lithotomie) ein großer Hirnabsceß *die einzige sekundäre Eiterung* darstellt. — Selten entsteht bei *Soor* oder bei *Aktinomykose* (s. den Fall auf S. 1082) ein metastatischer Hirnabsceß.

Sog. idiopathische Abscesse sind zum Teil wohl traumatischen Ursprungs; die Eingangspforte war unbedeutend und verheilte spurlos. Andere Fälle ergeben sich histologisch als tuberkulös, oder eine Cerebrospinalmeningitis ging voraus, oder eine andere Infektionskrankheit (Erysipel, Influenza, Typhus) führte direkt oder durch Vermittlung einer Otitis media purulenta zum Absceß. Auch die *oberen Wege* können versteckte Eingangspforten sein. In einem vom *Verf.* sezierten Fall von multiplen, meist über kirschgroßen, runden Abscessen mit dickem, grünem, übelriechendem Inhalt in den Hemisphären des Großhirns bei einer 25jähr. Frau bildete ein occulter, alter, kreidig-eitriger Bronchialdrüsenherd, der am Oesophagus angewachsen und fistulös in denselben perforiert war und nur in letzter Zeit vorübergehend zu Schlingbeschwerden geführt hatte, den Ausgangspunkt.

Das Aussehen der Abscesse ist je nach dem Alter verschieden. *Frische* eitrige encephalitische Herde bilden zunächst erweichte, gelb und rot punktierte *Flecken*, dann, wenn die eitrige Einschmelzung, der Absceß, perfekt ist, eine zerklüftete, fetzige oder mehr glatte rundliche *Höhle* mit flüssigem, hellgrünem oder schwefelfarbenem, geruchlosem oder enorm fötidem *Inhalt*, der teils von Eiter, teils von Jauche, die mit Eiterflocken und Zerfallsprodukten des Hirngewebes untermischt ist, gebildet wird. Von *Bakterien* kommen Streptococcus und Staphylococcus pyogenes, Diplococcus pneumoniae u. a. sowie viele Spezies von Anaëroben (s. oben) vor. Dunklere Grün- oder Schwarzfärbung beruht auf Schwefeleisenbildung. Die *Umgebung* des Abscesses ist ödematös,

entzündlich erweicht. Liegt der Herd oberflächlich, so kann alsbald *eitrige Meningitis* folgen. Dehnt sich ein Absceß schnell aus, so kann er, besonders wenn er im Schläfenlappen liegt, in die Seitenventrikel durchbrechen. Pyocephalus int., Meningitis oder Hirndruck können zum Exitus führen.

Ein *älterer, größerer Absceß* ist meist rundlich oder eiförmig und gewöhnlich *solitär*, da multiple Herde meist rasch zum Tode führen. Er kann sich, je nach seiner Lage, vorwölben und die darüber liegenden Windungen platt drücken. In circa einem Monat kann sich der Absceß durch eine weiche, graurötliche Hülle, eine Granulationsgewebsmembran gegen die Umgebung abschließen.

Die Glia spielt keine Rolle dabei, wenn auch geringe Verdichtungen außen um die Hülle vorkommen können. (**Lit.** Anhang.)

In circa 2—3 Monaten ist die Membran fester und außen fibrös, während die inneren Schichten oft noch von weichem, grauem Granulationsgewebe gebildet werden. Später wird diese *Balgkapsel* noch derber, die Innenfläche ist glatt wie die einer Cyste. Den abgesackten Absceß kann man zuweilen in toto herausheben, oder er fällt gar bei der Sektion aus der encephalitisch erweichten Umgebung heraus. — Die *Größe* der Abscesse schwankt zwischen der einer Erbse und einer Faust. Im Großhirn werden sie naturgemäß am größten.

Verf. konnte z. B. aus der rechten Großhirnhemisphäre eines 3jähr. Knaben mit chronischem Empyem der Pleura einen (mikroskopisch fibrösen) kleinfaustgroßen, *buckligen Sack* aus der umgebenden weichen Hirnmasse herausheben, der 150 cbcm dicklichen, trüb-blaßgrünen, schleimigen Eiter enthielt. Akute Gehirnerscheinungen, durch entzündliches Ödem bedingt, traten erst zuletzt, angeblich spontan auf.

Verlauf: Der Absceß, und zwar gilt das besonders für *traumatische*, kann viele Jahre oder dauernd stationär, *latent* bleiben, ohne die Hirnfunktion wesentlich zu beeinträchtigen. Die Eitersekretion sistiert schließlich und ist bei alten Abscessen überhaupt gering. Der Inhalt ist gelbgrüner Eiter oder zäher, schleimig-degenerierter Eiter; er kann sogar, wenn der Herd nicht groß ist, durch Verkalkung fester und mörtelartig, krümelig werden. Ein älterer Herd kann aber, selbst wenn er einen fibrösen Balg besitzt, durch fortschreitende Vereiterung des Balges *wachsen*, manchmal auch ganz *plötzlich wieder aufflackern*, was oft *unter Hilfe eines Traumas*, mitunter jedoch auch ganz *spontan* geschieht (s. d. vorhin erwähnte Beobachtung des *Verf.*); es bildet sich dann um ihn eine ausgedehnte entzündliche Erweichungszone.

In der *Umgebung* eines Abscesses können zuweilen bald neue Herde entstehen.

Der **Tod** *erfolgt fast ausnahmslos, wofern nicht eine Operation Hilfe schafft*, entweder a) durch eine frische *Infektion der umgebenden Hirnsubstanz*, eine frische Encephalitis, die durch Hirnödem und Hirndruck tötet, oder b) es erfolgt *Durchbruch* des Abscesses *in die Meningen oder in die Hirnventrikel*. Der Tod tritt im Coma unter den Erscheinungen der Vagus- und Respirationslähmung (*Cheyne-Stokes*ches Atmen usw.) ein. c) Auch *Thrombophlebitis* der *Sinus* kann Gehirnabscesse, besonders solche nach chronischer Otitis purulenta, komplizieren; Lungenabscesse und Pyämie können davon ausgehen und den Tod herbeiführen.

Selten ist eine *spontane Entleerung* eines Abscesses nach außen (in die Nasenhöhle, Paukenhöhle).

(Lit. über Gehirnabsceß bei *H. Oppenheim*, Nothnagels Spez. Path. u. Ther. Bd. IX, Teil I, Abt. 3 und *Ballance*, Some points in the Surgery of the Brain, London 1907.)

3. Chronische Encephalitis. Sklerose. (Vgl. S. 1140.)

Manche rechnen dazu auch die progressive Paralyse (s. S. 1133).

Die *Sklerose des Gehirns* beruht wohl meistens auf primärem, degenerativem oder entzündlichem Untergang der nervösen Elemente, wodurch ein

Wucherungsprozeß in der Neuroglia angeregt wird, der zu Verdichtung dieses Stützgewebes führt. An den relativ frisch erkrankten Stellen (Peripherie der Herde), die *weich, gelatinös* sind, sieht man ein feines, lockeres Filzwerk gewucherter Neuroglia, in deren Maschen zum Teil noch erhaltene, zum Teil degenerierte, markhaltige Fasern, Myelintropfen, Fetttröpfchen und Fettkörnchenzellen (vgl. S. 1139) liegen, welch letztere mitunter so reichlich sind, daß sie gelbe Flecken bedingen. Nur vereinzelt treten auch Lymphocyten in der Glia, in den Gefäßscheiden und in der Umgebung der Gefäße auf. Oft sind die Blutgefäße hyalin verdickt, und ihre Wand ist besonders in den frischen Stadien zuweilen kernreich. Den älteren Stadien entsprechen meistens *verhärtete, elastische Stellen*, die sich wie Gummi oder wie zähes Leder schneiden, wachsartig, glasig aussehen und sehr verschieden gefärbt sein können, ziegelrot oder graurot oder rein grau, manchmal blaß, fast weiß erscheinen. Mikroskopisch findet man ein dichtes Filzwerk von Gliagewebe, in dem die Nervenfasern und, wenn der Herd die graue Substanz betrifft, die Ganglienzellen entweder total untergegangen sind oder, was häufig ist, sich noch einzelne markscheidenlose Achsencylinder erhalten haben. Fettkörnchenzellen in geringer Menge kann man auch hier noch finden; zum Teil liegen sie in den Lymphscheiden der Blutgefäße.

Manche Autoren unterscheiden eine *primäre*, von der Neuroglia ausgehende und zu Atrophie der nervösen Elemente führende, und eine *sekundäre Sklerose*, die sich an den primären Untergang der Nervenelemente anschließt.

Bei der **diffusen Sklerose des Gehirns,** welche selten ist, wird ein größerer Teil des Organs, zuweilen die ganze Hirnoberfläche ergriffen und zäh wie Leder. Dabei kann hochgradige Atrophie und *Runzelung, Fältelung der sklerosierten Teile* ausgebildet sein. Zuweilen besteht ein Hydrocephalus. Nicht selten geht der Zustand mit *Idiotie* oder mit motorischen Reizerscheinungen (vor allem mit *Epilepsie*) einher. — *Ätiologisch* kommen kongenitale und acquirierte Lues, vielleicht auch Alkoholismus, wahrscheinlich auch Meningitis und Encephalitis in frühem Alter in Betracht. — Es gibt auch eine *diffuse Sklerose des Gehirns und Rückenmarks*, der ein bestimmtes Krankheitsbild entspricht (*Heubner*); Lit. bei *Haberfeld* u. *Spieler*, welche die pathogenetische Einheit der diffusen und der tuberösen Hirnsklerose betonen. Vgl. auch *Zingerle*, Lit.).

Eine besondere Stellung kommt wohl der **tuberösen (hypertrophischen) Sklerose** (und Gliose) zu (*Bourneville, Hartdegen*). Sie betrifft meist Kinder und jugendliche Individuen (*Neurath* notiert als höchstes Alter 35, *Vogt* 37 J.), die meist stärkere Grade von Verblödung, in einer Anzahl von Fällen aber nur geringe Defekte *psychischer Art, stets aber Epilepsie* zeigten (*H. Vogt*).

Die Großhirnhemisphären werden hier und dort von harten, öfter weißlich glänzenden oder fleckig grauweißen, regellos verteilten Verdickungen verbreiterter Windungen oder mehr oder weniger umschriebenen Knoten eingenommen, innerhalb deren die Grenze von Rinde und Mark verwischt ist. In mehr als der Hälfte der Fälle finden sich harte, unregelmäßige tumorartige Prominenzen, selten größere circumscripte *Gliome* an der Innenwand der Seitenventrikel. *Verf.* sah das auch bei einem 24j. Bäcker mit tub. Sklerose der Großhirnrinde, multiplen Ventrikeltumoren, zahllosen Nierentumoren, Polyposis intestini und multiplen kleinen Hauttumoren. Selten werden das Kleinhirn oder andere Teile betroffen. Die Intumescenzen und Tumoren der Ventrikel, die, wie *Verf.* in einem von Herrn Collegen *Steinbiß* freundlichst überlassenen Fall (Fig. 633 b) sah, kastaniengroß sein können (Histologisches s. S. 1166), bestehen aus gliösem Gewebe, in welchem die nervösen Elemente stark vermindert, dagegen

atypische, teils an Ganglienzellen, teils an sehr große gliöse Spinnenzellen (Neurogliaastrozyten) erinnernde Gebilde enthalten sind. Auch ausgedehnte Verkalkungen besonders von Gefäßen, in Form von Zweigen, Spangen, Strahlen und Kugeln kommen in denselben oft vor. Wegen der ganglienzellartigen oder zu richtigen Ganglienzellen ausdifferenzierten Gebilde wählte *Hartdegen* die Bezeichnung *Glioma gangliocellulare*, die auch *Ziegler* u. a. übernahmen oder in *Neuroglioma ganglionare* oder *Ganglioneurom* oder *Ganglioglioneurom* (s. *Schmincke*) variierten. Man sieht alle Übergänge von diffuser Gliose zu gelegentlichen richtigen circumscripten gliomatösen Tumoren in den Ventrikeln. Und so stellt die tuberöse Sklerose ein interessantes Mittelding, eventuell Bindeglied, zwischen Mißbildung und Geschwulst dar; man gebraucht vielfach auch dafür den Ausdruck ‚geschwulstartige Mißbildung'. Interessant ist die Koinzidenz mit multiplen *Nierengeschwülsten* (meist eigenartigen *Michgeschwülsten*, was *Lubarsch* u. *Nuernberg* erwähnen, auch *Verf.* in obigem Fall und 6 anderen von *W. Fischer* im Göttinger Institut untersuchten Fällen sah, — s. S. 864 — ganz selten, wie im Falle *de Montel*'s vom Charakter der Nebennierentumoren der Niere) ferner mit multiplen *Herzgeschwülsten* (s. Rhabdomyome des Herzens, dort Lit.) sowie mit einer als Epithelioma sebaceum disseminatum bezeichneten, zuweilen übrigens, wie in der obigen Beobachtung des *Verf.*'s, mehr Fibromen entsprechenden *Hautaffektion* (Lit. bei *Neurath* u. *H. Vogt*); s. auch *Kirpicznik*.

Sklerose bei sog. *Hypertrophie* des Gehirns, *s.* S. 1130.

Bei einer besonderen Krankheit, meist des jugendlichen Alters, die *multiple, disseminierte Sklerose* (*Sclérose en plaques*) genannt wird, entstehen Herde meist zugleich im Gehirn (und an einzelnen Hirnnerven) sowie im Rückenmark **(Sclerosis cerebrospinalis multiplex),** seltener in einem von beiden allein. Es bilden sich kleine runde oder größere, oft auffallend eckige Herde, welche grau, graurosa, blaßrosa oder graugelb, fest und zäh, wie Gummi schneidbar und meist trüb-glasig sind. Die *inselförmigen* Herde können sich etwas vorwölben oder im Niveau der Nachbarschaft liegen oder, was häufiger ist, eingesunken sein. Hier und da erkennt man in den Herden kleine grauweiße oder gelbe oder auch rote Striche, welche Gefäßen entsprechen. Manche Herde sind erst mikroskopisch zu erkennen. Einzelne Teile, z. B. Pons oder Medulla oblongata, können auf das dichteste, ja, fast ganz von Herden durchsetzt und stark, ungleichmäßig, runzelig geschrumpft und verhärtet sein. Die größten der *regellos verstreuten Herde* liegen meist in der Marksubstanz des Gehirns um die Ventrikel herum.

Am *Rückenmark* können die graublauen Herde schon von außen durch die zarten Häute durchscheinen. Die weiße Substanz ist vorwiegend Sitz der Veränderungen. Doch ist mitunter auch der ganze Querschnitt eine Strecke weit grau bis graublau, glasig transparent, wie Gummi schneidbar und bedeutend geschrumpft. Unmittelbar darüber und darunter kann der Querschnitt makroskopisch unverändert aussehen oder nur wenige Herde zeigen. Überhaupt ist die *sprungweise, an kein bestimmtes Fasersystem gebundene* Verteilung der Herde außerordentlich charakteristisch. — Ebenso wie manche Hirnnerven (vor allem die Optici, bes. das Chiasma) können auch die Rückenmarkswurzeln stellenweise grau sein.

Betreffs des *mikroskopischen Verhaltens* der Herde ist zu bemerken, daß sich in den aus einem dichten Filz von Gliagewebe mit geringem Kerngehalt und fehlenden markhaltigen Fasern zusammengesetzten Sklerosen, wie in mehr lockeren, areolären, siebartigen Herden oft noch ‚*nackte*', markscheidenlose *Achsencylinder* finden, welche oft mattglänzend und spindelig aufgetrieben sind. — Der langen Persistenz der Achsencylinder (die noch jüngst *Bartels*,

Bielschowsky und *Redlich* bestätigten) schreibt man mit *Schultze* den Umstand zu, daß selbst bedeutende sklerotische Herde *meist keine sekundären Degenerationen* oder nur solche von unbedeutender Ausdehnung nach sich ziehen, weil eine wirkliche Zerstörung von Leitungsbahnen nicht stattfindet. — Im übrigen herrscht über die Histogenese der multiplen Sklerose bis in die neueste Zeit die größtmögliche Verschiedenheit der Ansichten. *Borst*, *Goldscheider* und *Bálient* halten den Prozeß für eine durch vaskuläre resp. perivaskuläre Entzündung verursachte Markscheidenerkrankung (Myelinzerfall), oder es ist, wie sich *Borst* neuerdings ausdrückt, der Ausgangspunkt der krankhaften Veränderungen im Nervensystem in Veränderungen des Gefäßsystems mit folgenden Störungen der Lymphcirculation zu erblicken. An diese schließt sich eine reaktive Gliawucherung an. *Das Anfangsstadium* stände also dem Bild einer multiplen *akuten Encephalitis* oder *Myelitis* nahe.

Ätiologisch werden *voraufgegangene akute Infektionskrankheiten* verschiedenster Art (*Marie*) und vor allem *chronische Intoxikation mit Metallgiften* (*Oppenheim*), ferner auch *Kohlenoxydvergiftung*, Puerperium (*Bálient*) und auch *Traumen* (*Mendel*) verantwortlich gemacht, was freilich nicht so leicht verständlich ist wie die Einwirkung eines infektiösen oder toxischen, auch für das Puerperium supponierten Agens. Auch Syphilis wird beschuldigt (*Catola*, *Perrin-Parisot*). — *Strümpell*, *Ed. Müller* u. a. halten dagegen das Leiden für ein in der Anlage begründetes, *endogenes*, während *Oppenheim*, der zuerst zeigte, daß sich manche Fälle *bis in die früheste Kindheit* zurückdatieren lassen, kongenitale Entwicklungsanomalien nur für ein disponierendes, nicht aber für das essentielle ursächliche Moment hält. (*Lit.* bei *Ed. Müller*, *Borst*).

So willkürlich wie die Verteilung der Herde, so wenig einheitlich ist **das klinische Bild.** In typischen Fällen besteht folgender *Symptomenkomplex* (*Charcot*): *Motorische Schwäche*, meist mit Muskelrigidität verknüpft, *spastisch-paretischer*, *oft torkelnder Gang*, *Intentionszittern*, *Nystagmus* (rhythmische Zuckungen, eventuell Raddrehung der Bulbi), *partielle Opticusatrophie* (*Uhthoff*), *skandierende Sprache* (die Worte werden zerhackt). Dazu können sich apoplektische Anfälle und Abnahme der Intelligenz gesellen. Oft pflegt der *Bauchreflex* früh zu schwinden.

(Auch bei der **Paralysis agitans,** *Parkinsonscher Krankheit*, Schüttellähmung, einer Krankheit des *höheren Alters*, wurden *sklerotische Prozesse* im Zentralnervensystem, vorwiegend in den Hinter- und Seitensträngen beobachtet, und zwar *Herde um die kleinen Gefäße*, ähnlich wie sie bei *senilen* Prozessen vorkommen. Die Dignität dieser u. a. von *Redlich* beschriebenen Veränderungen ist aber durchaus fraglich; vgl. *Oppenheim*, Lit. — Angaben über angebliche Beziehungen zu den *Epithelkörperchen* s. bei diesen S. 348.

(Bei *Alkoholikern* sahen *Marchiafava* und *Bignami* auf den *Balken* beschränkte *sklerotische Herde*, welche aus Degenerationsherden hervorgingen.)

V. Infektiöse Granulationsgeschwülste des Gehirns.

1. Tuberkulose des Gehirns.

Von dem Vorkommen kleiner (miliarer) Tuberkel in der Hirnsubstanz, welche *bei tuberkulöser Meningitis auftreten*, war bereits auf S. 1117 die Rede. Gelegentlich entstehen auf diese Art auch größere Tuberkel des Gehirns, selten in erheblicher Menge, in allen Hirnteilen. Häufiger kommen letztere, die man auch Solitär-, besser Konglomerattuberkel nennt, aber *unabhängig von einer Erkrankung der Meningen* in chronischer Weise wohl dadurch zustande, daß Tuberkelbacillen mit dem Blut in die Gehirnsubstanz gelangen, woselbst dann ein tuberkulöser Herd provoziert wird.

Die *Konglomerattuberkel* bilden meist *rundliche*, *sphärisch geformte* oder mit Höckern versehene Knoten, welche *solitär* oder in der Regel *multipel* vorkommen. In der Rinde können sie zuweilen unregelmäßig *eckig* (ähnlich wie Gummen)

aussehen. Sie erreichen *Erbsen-*, *Hühnerei-* bis *Apfelgröße* (Fig. 632). Klinisch machen sie die Erscheinungen des Tumor cerebri (s. S. 1171).

Ältere Knoten sind in der Hauptmasse *käsig*, von hellgrünlicher Färbung, ziemlich fest. Die käsigen Massen sind auf der Schnittfläche häufig in verschiedenen Richtungen unregelmäßig *streifig* oder auch hier und da mit einer Andeutung von konzentrischer Streifung versehen. Solange der Knoten sich vergrößert, sieht man außen eine rotgraue oder graue, weiche, *relativ schmale Zone von Granulationsgewebe*, in welchem zahlreiche miliare und konglomerierte Tuberkel (Resorptionstuberkel) liegen und mitunter reichlich *Tuberkelbacillen* zu finden sind. In dieser Zone, welche sich allmählich in die Gehirnsubstanz verliert, schreitet die tuberkulöse Granulationsgeschwulst fort. — *In sehr späten Stadien* ist die *Zone* von tuberkulösem Granulationsgewebe nicht mehr vorhanden; sie hat sich in *fibrilläres Bindegewebe* umgewandelt, welches den total käsig zerfallenen Konglomerattuberkel umgibt und *außen* ziemlich scharf gegen die benachbarte *sklerotische oder erweichte Hirnsubstanz* abgrenzt; letzteres ist der Grund für die leichte Enukleierbarkeit der Tuberkel bei der Sektion. Bacillen sind in späten Stadien oft tinktoriell nicht mehr nachzuweisen.

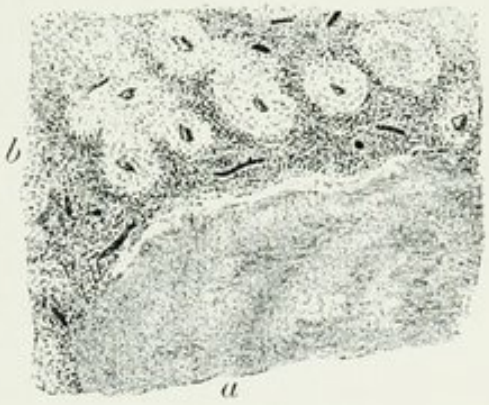

Fig. 631.

Randpartie von einem solitären **Konglomerattuberkel des Gehirns** eines dreijährigen Kindes. *a* Homogenes käsiges Centrum; in der Peripherie (*b*) Granulationsgewebe mit Blutgefäßen und Tuberkeln (hell) mit Riesenzellen (dunkle Stellen in den Tuberkeln). Schw. Vergr.

Die alten Knoten lassen sich leicht im ganzen herausheben; wenn die Erweichung

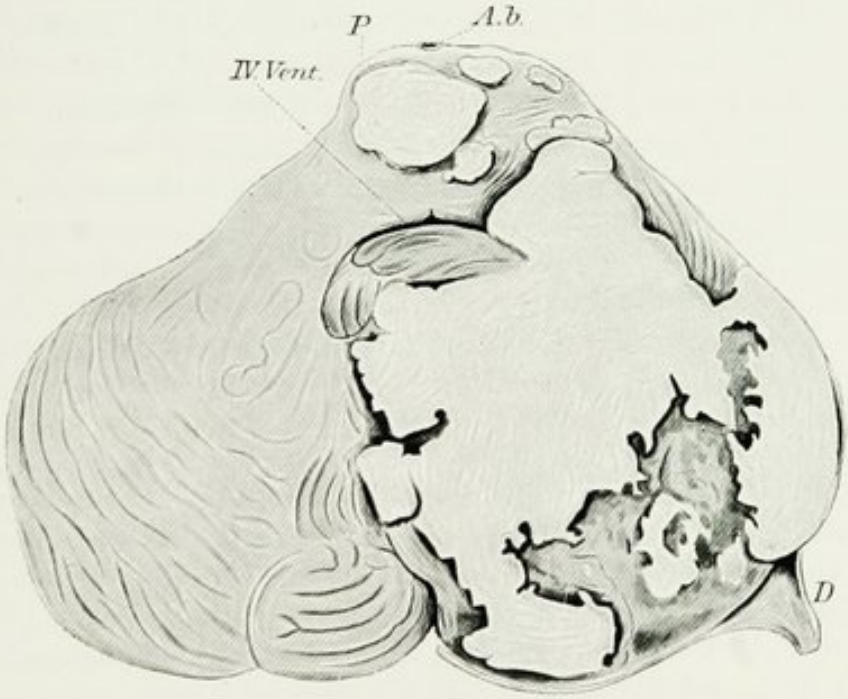

Fig. 632.

Mächtiger Konglomerattuberkel

in der rechten Hemisphäre des Kleinhirns und im Pons, von einem 6jähr. Mädchen; schräger Horizontalschnitt. (Schädelumfang 52 cm, Ventrikelinhalt 400 cbcm klare Flüssigkeit; starker Hirndruck. Diastase der Coronarnaht, Stauungspapille, Einpressung von Kleinhirnteilen in das Foram. magnum; erfolglose Lumbalpunktion. Kleinhirnsymptome seit 1½ Jahr). *P* Pons. *D* Dura. *Ab* Art. basilaris. IV. *Vent.* = vierter Ventrikel. Beob. aus Breslau. ¾ nat Gr.

in der Umgebung bedeutend ist, kann der Konglomerattuberkel beim Manipulieren bei der Sektion sogar von selbst herausfallen (wie manche Sarcome).

Durch *Erweichung* und *Verflüssigung* der tuberkulösen Knoten können *Abscesse* mit käsigem oder gelbgrünem Eiter entstehen. Man muß dann die Wand mikroskopisch nachsehen.

Große Conglomerattuberkel treten *am häufigsten bei jugendlichen Individuen* auf, besonders bei Kindern mit Lymphdrüsentuberkulose (S. 159 u. ff.). Sie können sich schnell vergrößern, aber auch lange stationär bleiben. — *Lieblingssitz* sind die *basalen Teile des Gehirns*, Cerebellum, Pons und basale Teile der Rinde des Großhirns. Die *Bevorzugung des Kleinhirns* (s. Fig. 632) bringt oft Kompression der Vena magna Galeni mit folgender venöser Stauung oder durch Kompression des Aquaeductus Sylvii Behinderung des Abflusses der Ventrikelflüssigkeit mit sich; starker *Hydrops ventriculorum* ist die Folge. Unter dem gesteigerten Hirndruck kann sich der kindliche *Schädel stark ausdehnen* (Fontanellen und Nähte klaffen). — Lokale oder ausgebreitete *Tuberkulose der Meningen* kann sich anschließen.

2. Syphilis des Gehirns und der zarten Hirnhäute.

Die durch Syphilis hervorgerufenen Veränderungen des Gehirns gehen in der Mehrzahl der Fälle von den Meningen aus.

a) Der Typus der Hirnsyphilis ist die *basale gummöse Meningitis*. Sie besteht entweder in Bildung *umschriebener* solitärer oder multipler spezifischer Entzündungsherde oder in einer mehr *diffusen* spezifischen Gewebsbildung in den Häuten. Das gummöse Gewebe ist anfangs sulzig, gallertig oder zellreich; dann verkäst es hier und da oder wird schwielig-fibrös. Es ist sehr hinfällig und kann total *verkäsen*; häufiger wandelt es sich jedoch fleckweise, teils *käsig* (gelb), teils *speckig* (grau), teils schwielig (weiß) um, während an anderen Stellen noch eine frische Wucherung zu konstatieren ist. Das die Meningen infiltrierende gummöse Gewebe bewirkt eine *feste Verwachsung der Häute mit den davon bedeckten Hirnteilen* und kann *in die Hirnsubstanz eindringen*. In schweren Fällen bedeckt eine dicke, undurchsichtige Schwarte die basalen Gebilde, verhüllt wie ein dichter Schleier die Hirnnerven und die Blutgefäße.

Die gummöse Neubildung dringt auf das Epineurium der Hirnnerven vor und infiltriert die Adventitia der Blutgefäße. Die **Nerven,** vor allem oft die *Optici* und *Oculomotorii* werden dadurch verdickt, später nicht selten zur Atrophie gebracht. Klinisch sind *Lähmungen oder Paresen eines Augenmuskelnerven*, vor allem eines oder beider Oculomotorii oder von Zweigen derselben besonders *oft* zu beobachten. — Die an den **Arterien** hervorgerufenen Veränderungen bestehen meist in einer Periarteriitis und Mesarteriitis syph., sowie in Endarteriitis und können mit gummösen Nekrosen einhergehen (Näheres bei Arterien S. 80 u. s. *Heubner*, *Nonne*, *Luce*, Lit.). Dadurch kann, oft unter Hinzutritt einer Thrombose, *Verschluß von Gefäßen* entstehen, der dann herdförmige, oft sehr ausgedehnte, *nicht spezifische* Gehirnveränderungen, vor allem *weiße*, seltener *rote Erweichung* nach sich zieht. Dem Verschluß einer A. fossae Sylvii (relativ häufig) folgt *Hemiplegie*.

Es sei hier noch einmal hervorgehoben, daß auch eine *Arteriitis* einer circumscripten Gefäßstrecke, z. B. an der Basilaris, die einzige syphilitische Veränderung am Gehirn sein kann. — Hyaline Entartung der *kleinen* cerebralen Arterienästchen mit folgenden kleinen Erweichungsherdchen ist relativ selten, aber schon in den frühesten Stadien der Lues beobachtet worden (vgl. *Stursberg*).

b) *Größere circumscripte Gummata* nehmen in der Regel ihren Ursprung von einer gummösen Meningitis. Die gummöse Wucherung wächst von den Häuten in continuo als sehr unregelmäßig gestalteter, oft multipler Knoten

geschwulstartig in die Hirnsubstanz hinein. Die Knoten können bohnengroß werden. Sie bevorzugen die Basis. Seltener entstehen in der Regel multiple Gummen von vornherein in der Hirnsubstanz, z. B. in den Centralganglien. Sonst sind auch solche Stellen prädisponiert, die am leichtesten Traumen ausgesetzt sind (*Virchow*). Das Kleinhirn erkrankt (im Gegensatz zur Tuberkulose) nur sehr selten.

Die *Gummen* sind je nach dem Alter verschieden; *in frühen Stadien* sind sie im ganzen graurot, weich, gallertig oder im Kern weich, weißlich, in der Peripherie graurot, gallertig. *Später* werden sie fester, sind auf dem Durchschnitt wie blasses Fleisch gefärbt und *von unregelmäßigen, oft landkartenartig konfluierenden, häufig eckig konturierten, gelben, trockenen, elastischen, käsigen Einsprengungen durchsetzt.* Die *sklerotisch-fibröse* Umwandlung des zellreichen Gewebes und die *Verkäsung* gehen nebeneinander her; sehr selten kommt es wie bei Solitärtuberkeln zu einer totalen, gleichmäßigen Verkäsung des ganzen Knotens, vielmehr besteht, wenn auch das Centrum ganz verkäst ist, in der Peripherie meist noch eine *breite Zone* von grauer bis graurötlicher Farbe und durchscheinender Beschaffenheit, die sich allmählich in der Umgebung verliert. Abkapselung wie bei alten Solitärtuberkeln ist selten. — *Die umgebende Hirnsubstanz* kann in breiter Zone erweicht sein, oder sie ist leicht sklerosiert. — *Die weichen Häute* über einem Gumma pflegen oft mit der Dura *innig zu verwachsen.*

Mikroskopisch bestehen die grauen Stellen aus kurzen, schmalen Spindelzellen und aus verschiedenartigen Rundzellen (Lymphocyten und Plasmazellen), sowie aus einem Anteil epithelioider Zellen, welche oft granulär, trüb sind und wenig schöne Kerne zeigen (krankhaft aussehen). Auch kann man vereinzelte Riesenzellen sehn (nur ausnahmsweise viele). Die käsigen Massen zeigen in einer körnigen Grundmasse verkümmerte Kerne, Kerntrümmer und Fettkörnchenzellen (s. Abbild. bei Muskeln).

c) Bei Syphilitischen entwickelt sich auch zuweilen eine **Endarteriitis obliterans der basalen Gehirnarterien** (s. S. 80) oder eine echte *gummöse* Arteriitis *ohne Meningitis gummosa.* Man spricht hier von *arteriitischer Form der Hirnsyphilis* (vgl. *Nonne*). Ihre große Gefahr liegt in der eventuell folgenden Blutsperre und konsekutiven *Hirnerweichung.* Thrombose der gummös veränderten *A. basilaris* (Lit. bei *Saathoff*) kann *plötzlichen Tod* veranlassen.

Syphilitische Affektionen des Gehirns treten am häufigsten innerhalb der ersten Jahre nach der Infektion (so z. B. lag die Infektion in dem Fall, über den *Strasmann* berichtet, mit Nachweis von Spirochäten bei Heubnerscher Endarteriitis, nur 1 Jahr zurück), nur noch selten nach dem 10. Jahr post infectionem auf (*Naunyn*, s. bei *Oppenheim*).

Differentialdiagnose zwischen Tuberkel und Gummi (Allgemeines s. bei Muskeln).

Tuberkel sitzen meist tief und sind sphärisch geformt, mehr abgegrenzt gegen die Umgebung, mehr in toto käsig und dann grünlich, haben einen grau durchscheinenden, schmalen Saum von Granulationsgewebe, in welchem oft schon makroskopisch miliare Tuberkel zu erkennen sind, erweichen zuweilen eitrig, sind meist viel größer, kommen oft bei Kindern vor. — Sie werden charakterisiert durch den Befund von Tuberkelbacillen. Ohne diesen Nachweis kann die Unterscheidung von Gumma zuweilen unmöglich sein. Stets ist auch der Befund der übrigen Organe zu berücksichtigen. Auch in den weichen Häuten in der Umgebung und auch an der Dura muß man nach miliaren Knötchen suchen.

Gummen sitzen meist oberflächlich, im Zusammenhang mit den Meningen, sind häufig eckig, unregelmäßig gestaltet, mehr flächenartig ausgebreitet, weniger scharf gegen die Umgebung abgegrenzt, häufig speckig, nur partiell gelblich-käsig, haben einen breiten Saum von Granulationsgewebe, in welches nicht, wie so oft bei Tuberkeln, käsige Knötchen hineinragen, neigen meist wenig zu Erweichung (obwohl das auch vorkommt und zu Cystenbildung führen kann), sind häufiger klein und kommen öfter bei Erwachsenen vor. Zuweilen lassen sich in frühen Stadien Spirochäten nachweisen.

Gummen *unterscheiden sich von* **Geschwülsten** u. a. durch die größere käsige Veränderung, weniger distinkte Oberfläche, weniger vollkommene Erhaltung ihrer zelligen Elemente; die Zellen und Kerne sehen kümmerlich aus. *Goldzieher* (Lit.) fand in einem Fall ungeheuren Reichtum von Plasmazellen, was in Geschwülsten hier nicht vorkommt.

3. **Aktinomykose** ist selten und kommt meist in Form eines Abscesses, seltener eines Tumors vor. Die Basler Sammlung besitzt das Präparat eines akt. Abscesses im l. Crus cerebri ad pontem von einer 34jähr. Frau mit Akt. des Unterkiefers, Jochbeins, des retropharyngealen Gewebes, der Schädelbasis und Dura und Meningen. Vgl. auch die Beob. des *Verf.* auf S. 1082. — 4. **Lepra** ist sehr selten (Lit. bei *Stahlberg*).

VI. Geschwülste des Gehirns.

1. Geschwülste, welche für den nervösen Centralapparat (einschließlich der Retina)*) spezifisch sind.

Das *Gliom* ist die häufigste Geschwulst des Gehirns und besteht, abgesehen von sehr zartem bindegewebigem (mesenchymalem) Stützgewebe und Blutgefäßen, aus gewucherter Neuroglia, der spezifischen Stützsubstanz des Centralnervensystems.

Das gesamte Nervengewebe ist *ektodermaler Abkunft*, entsteht aus dem embryonalen Medullarrohr: dieses besteht aus ursprünglich gleichartigen embryonalen *Epithelzellen*, die sich dann in *Neuroblasten* (Stammzellen der eigentlichen nervösen Elemente) und die pfeilerartigen schlanken *Spongioblasten* (Mutterzellen des Stützgerüstes, der Neuroglia) differenzieren. Die **Neuroglia** besteht aus *Gliazellen* und *Gliafasern*. Es gibt zwei Arten von Gliazellen. 1. Die *Ependymzellen*, die den ursprünglichen embryonalen epithelialen Charakter bewahrten. Eigentlich sind es dicht aneinanderliegende Leiber von Spongioblasten. 2. Die *stern- oder spinnenförmigen Neurogliazellen, Astrozyten*, mit rundlichem oder polymorphem Kern und schwer erkennbarem Zellleib, der von starren Fasern durchzogen wird, die keine eigentlichen Zellausläufer darstellen (s. S. 1140 Anmerkung).

[Auf die interessante Frage, ob bei der Bildung der Stützsubstanz des Centralnervensystems außer der ektodermalen Glia auch ein mesodermaler Anteil — *Mesoglia* — beteiligt ist (*Robertson*), kann hier nicht eingegangen werden (Lit. bei *Scaffidi*).]

*) Auch für die **Gliome der Retina,** die nur im kindlichen Alter und sehr oft angeboren (nicht selten doppelseitig) und mitunter auch als familiäres, erbliches Leiden vorkommen, und die man früher gern zu den Rundzellensarcomen mit perivaskulärer Anordnung rechnete, ist die in manchen Fällen schwer nachweisbare Zugehörigkeit *zu den wahren Gliomen* und die gleiche ektodermale Abstammung von verschiedenen Autoren betont worden (*Wintersteiner, Greeff, Axenfeld*). Für die Entstehung dieser rasch wachsenden, in den Glaskörper hineinwuchernden, dem Opticus folgenden oder die Sklera durchbrechenden Gliome ist die Annahme einer *embryonalen* Grundlage wahrscheinlich; man findet dabei nicht selten auch andere Mißbildungen des Auges (vgl. *Bergmeister*). *Wintersteiner* bezeichnete als *Neuroepitheliome* solche Gliome, in denen sich auch epithelartige, häufig zu *Rosetten* angeordnete Zellen finden, die er von Versprengungen von Zellen der äußeren Körnerschicht ableitete und für gleichwertig mit auf niedriger Entwicklungsstufe stehen gebliebenen Stäbchen und Zapfen hielt. *Steinhaus* hält dagegen diese Epithelien für in die Retina eingeschlossenes ‚*primitives*' Epithel (vgl. S. 1166), das sich zu Hohlkugeln (jenen Rosetten) anordne, und aus dem sich weiterhin auch Glia (sowie Nervenzellen) entwickeln könnten. *Greeff*, der neben Gliazellen auch Ganglienzellen darin fand, spricht von *Neuroglioma ganglionare*. *Wehrli* hält die Centra der Rosetten für Gefäßchen mit degenerierter Wand. — **Gliome** werden auch an *Nervenstämmen* des Gehirns, Rückenmarks, sowie auch an peripheren Nerven beobachtet. Über Gliome der *Nebenniere* s. S. 802. *Lungengliome*, die er als hämatogen verschleppt anspricht, beschrieb *Askanazy* bei einem Hemicephalen. *Gliome* der Hypophysis s. *Haberfeld* (Lit.).

Die **mikroskopischen Bilder der Gliome** verhalten sich verschieden. Gehen wir von der von *C. Weigert* interpretierten normalen Struktur der Neuroglia — *Zellen ohne Ausläufer, in einem sie durchziehenden und umspinnenden Faserfilz von Zwischensubstanz zerstreut* — aus, so finden wir zuweilen Gliome, die damit im wesentlichen übereinstimmen (*zellarmes Gliom*), obwohl sich auch stets Gliazellen finden, die im Gegensatz zum normalen Verhalten (wenigstens wie *Weigert* dieses auffaßt) *mit Ausläufern versehen* sind. (*Mallory*färbung ist zu empfehlen.) In den Faserfilz sind die für gewöhnlich kleinen rundlichen *Gliakerne* eingestreut, welche von wenig Protoplasma umgeben sind. Die Fäserchen sehen oft eigentümlich starr und vielfach geknickt aus (färben sich bei *van Gieson*-Färbung, im Gegensatz zu dem sich rot färbenden kollagenen Bindegewebe, *gelb*). Von der Umgebung der Blutgefäße strahlen nicht selten geschwungene Faserbüschel, seltener säulenartige Zellen (Pfeilerzellen, s. 1166) aus (sog. Strahlenkronen). In manchen Gliomen herrschen die mit Ausläufern versehenen *Gliazellen*, sog. *Spinnenzellen* oder *Astrocyten*, ganz vor (*Astrome, v. Lenhossék*), wobei die sich verfilzenden Ausläufer zum größten Teil den *Faserfilz der Zwischensubstanz* bilden. Die Größe

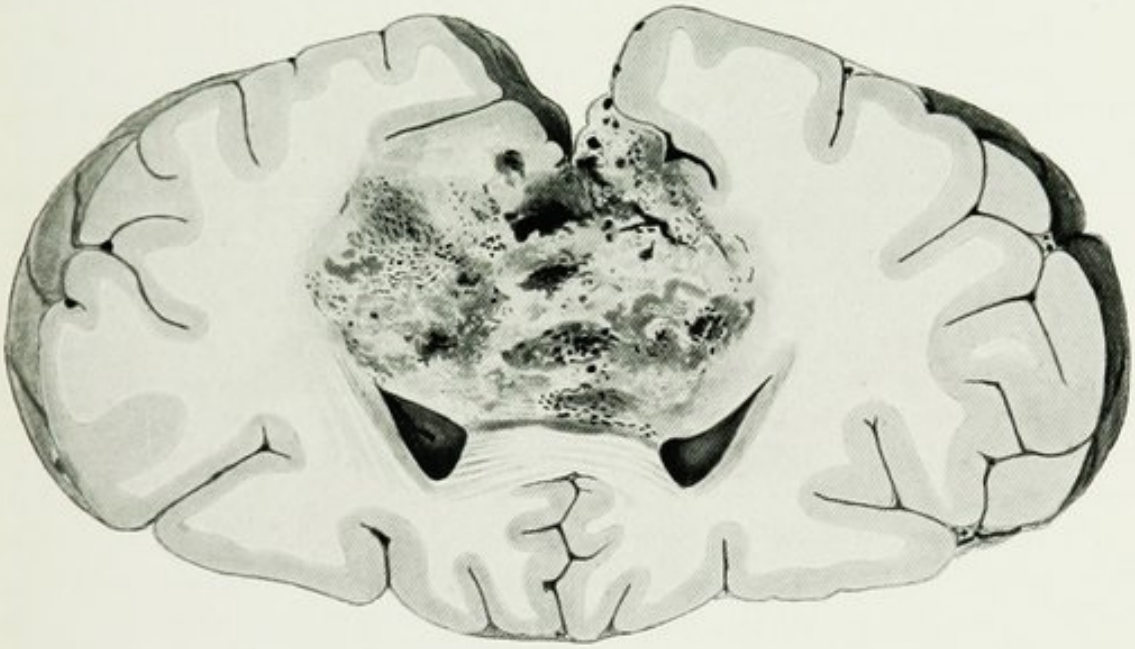

Fig. 633 a.

Gefäßreiches Gliom des Gehirns mit Blutungen, Nekrose, Verfettung, Erweichung, allmählich in das normale Gewebe übergehend. Frontalschnitt durch das Stirnhirn. Die Geschwulst fußt im *Balken* (beiderseits von diesem die Vorderhörner der Seitenventrikel) und setzt sich in beide Hemisphären fort. 46jähr. Mann. $^4/_5$ nat. Gr. Nach dem in 10% Formalinlösung gehärteten Präparat. Beob. d. *Verf.*'s in Basel.

der Astrocyten ist eine wechselnde; so spricht man von Lang- und von Kurzstrahlern und auch von Monster-Gliazellen. — Andererseits ist auch das *relative Verhältnis von Zellen und Faserfilz ein sehr wechselndes*; manchmal prävalieren die Zellen vollkommen wie bei Sarcomen (**zellreiches Gliom,** auch ungenau *Gliosarcom* — s. S. 1167 — genannt). Dabei können die Formen von Astrocyten, selbst von Monster-Gliazellen mit Ausläufern vorherrschen, oder die Zellen sind protoplasmaarm, dicht und ohne Ordnung gelagert mit rundlichem, eiförmigem oder länglichem großem Kern, reich an Chromatinkörnchen, häufig mit Kernteilungen, direkten, der normalen Glia fremden, und indirekten; die Ausläufer resp. die faserige Zwischensubstanz ist um so spärlicher, je reichlicher die Zellen sind, und kann vielfach selbst ganz fehlen; letztere Formen sind von gewöhnlichen *Rund- oder Spindelzellsarcomen* nicht immer leicht zu unterscheiden. — Den scheinbaren Widerspruch zwischen den mehr nach dem Typus der normalen Glia gebauten Gliomen und den Astrocytengliomen (welch letztere besonders *Stroebe* mit der *Mal-*

*lory*schen Methode genau studierte) erklärt man auf Grund der Weigertschen Neurogliafärbung (*Storch* u. s. auch *Bonome*) so, daß in den oft nur aus großen Gliazellen mit Ausläufern bestehenden Gliomen *die chemische Differenzierung der Zwischensubstanz* infolge rapider Zellteilung *noch nicht beendet* sei; in der normalen Glia dagegen, in der Spinnenzellen nicht vorhanden sind, differenzieren sich die Gliafasern (die Zwischensubstanz) von der protoplasmaarmen Gliazelle, und so kann es auch bei manchen Gliomen stellenweise oder vorwiegend der Fall sein.

Wiederholt beobachtete man auch *Gliome*, in welchen *Zellen von* **epithelialem Charakter,** teils dem Ependymepithel entsprechend einschichtig, teils wie das embryonale Neuralrohrepithel mehrschichtig, zu *Kanälen*, *Schläuchen*, *Cysten*, *Rosetten* formiert, einen Bestandteil bilden. Zum Verständnis derselben ist daran zu erinnern, daß das Stützgewebe des Centralnervensystems aus *Epithel* hervorgeht (s. S. 1164) und an manchen Stellen, so um den Centralkanal und an dem Ependymepithel der Ventrikel, dauernd diesen Charakter behält, während es sich zum größeren Teil zu Stützzellen der nervösen Substanz weiter entwickelt. Es gibt auch *fast reine* oder *ganz rein epitheliale* (vgl. S. 1121) und *gliomatöse Tumoren* mit *epithelialen Bildungen* darin, die in den Ventrikeln ihren Ausgang nehmen. *Verf.*, *Muthmann* und *Sauerbeck* (Lit.) beschrieben ein zellreiches, zunächst als perivasculäres Sarcom imponierendes Gliom ausgehend vom Ependym des IV. Ventrikels (s. Fig. 620), das eine Zwischenstufe zwischen den rein epithelialen Geschwülsten des Nervensystems und den Astromen darstellt, indem sich die Geschwulst, abgesehen von Blutgefäßen und spärlichen bindegewebigen Zügen, ausschließlich aus *spongioblastenartigen* sog. **Pfeilerzellen** zusammensetzte, die sich oft *strahlenartig* um Gefäße gruppierten und die bei der normalen Gliabildung dadurch entstehen, daß die *Epithelzellen auf der basalen Seite einen langen Fortsatz erhalten.* Teilen sich solche Fortsätze weiter, so entsteht die eigentliche *Gliazelle*, der *Astrocyt*; *Saxer* (*Bittorf*, *Borst* u. a.) halten es für denkbar, daß letzterer bei Geschwulstwucherung durch Entdifferenzierung wieder umgekehrt epitheliale Formen annehmen könne, was dann die Annahme einer embryonalen Keimversprengung beim Vorhandensein epithelialer Formationen überflüssig mache; *Hart*, *Ribbert*, *Landau* (Lit.) erkennen eine solche Rückdifferenzierung von voll ausdifferenzierten Gliaelementen aber nicht an.

Andere zellreiche Gliome, welche *Verf.* als kastaniengroße Tumoren in den Seitenventrikeln bei tuberöser Sklerose sah, können aus *langen*, auch noch entfernt an Spongioblasten erinnernden, aber des breiten (sozusagen epithelialen) Endes entbehrenden *schmalen Zellen* bestehen, welche parallel gelagert zu *Bündeln* und *Strängen* vereint, mitunter auch von Gefäßen und Bindegewebszügen *ausstrahlend*, teils Übergänge zu kleineren dickeren Zellen von unregelmäßig epithelialem Aussehen teils zu länglichen Astrocyten mit langen Faserbüscheln zeigen und dann auch in feinfaserigen Massen liegen; diese spärlichen feinfaserigen Partien ziehen als lichte unscharf begrenzte schmale Züge zwischen den dicht gefügten Zellbündeln hin. — Je weniger feine Fäserchen gebildet werden, um so größer kann die *Ähnlichkeit zwischen Gliom- und Sarcomzellen* werden.

Die **zellreichen Gliome,** die von den *Sarcomen* nicht leicht zu unterscheiden sind, bezeichnet man im allgemeinen auch als *Glioma molle* oder medullare, die zellärmeren, faserreichen als *Glioma durum*. Es gibt Kombinationen beider und auch nicht alle zellreichen Gliome sind besonders weich. Andere Gliome zeigen eine gelatinöse Beschaffenheit der weitmaschigen Intercellularsubstanz und heißen *Myxogliome*. Andere wieder sind sehr reich an weiten Blutgefäßen **(Glioma teleangiectaticum)** und neigen zu starken, das Gewebe zerstörenden Blutungen (sog. Glioma haemorrhagicum s. apoplecticum), s. Fig. 633.

In Gliomen bilden sich zuweilen Sandkörner (*Psammogliome*). Andere enthalten hier und da *Riesenzellen*. — Sehr **zellreiche Gliome** mit spärlichem Stützgewebe, meist kleinen Zellen mit großen runden oder länglich ovalen oder ganz polymorphen Kernen, die rasch wachsen,

und die man auch ‚*Gliosarcome*' oder, wie *Borst*, *Glioma sarcomatodes* nennt*), sind fähig, in die Nachbarschaft (Hirnhäute, Knochen) einzudringen und Metastasen zu machen, während die typischen Gliome langsam wachsen und nicht über das Areal der Hirnsubstanz hinausgreifen, *die weichen Häute* ausgenommen, auf welche auch die Gliome, selten selbst in diffuser Weise (*Spiller*, Lit.) übergehen können (s. z. B. Fall *Strauß*). (Vgl. auch *Hildebrandt*. *Durante* bezeichnet sie als reine Sarcome, und *Scaffidi* vermutet, daß sie zum Teil zu den ‚Mesogliomen', vgl. S. 1164, gehören). — Ganz anders gebaute Tumoren entstehen dadurch, daß die *Blutgefäße* in einem Gliom von sarcomatösen *Zellmänteln* umgeben werden (*Stroebe*); sie sind eine *Kombination von Gliom und Sarcom* **(Glio-Sarcom).**

Die *Gliome* gehen nur vom Gehirn selbst und zwar namentlich von der Marksubstanz der *Großhirnhemisphären*, nicht selten aber auch vom Oberwurm

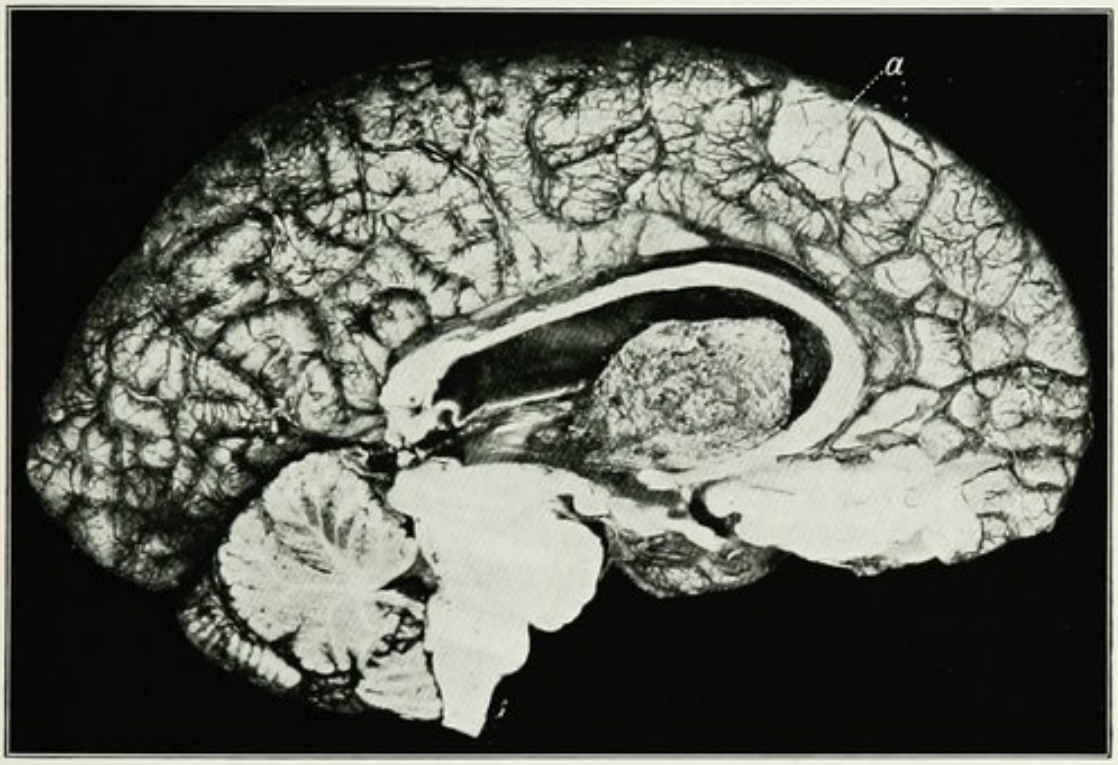

Fig. 633 b.
Gliom im erweiterten l. Seitenventrikel bei **tuberöser Sklerose.** Bei *a* helle breite sklerotische Windung (das Gros der sklerotischen Windungen war an der äußeren Hemisphärenoberfläche). Von einem 16j. epileptischem Idioten. Tod im Anfall. Gesamthirngewicht 1380 g. Nach dem von Herrn Collegen *Steinbiß* in Bethel-Bielefeld freundlichst überlassenen Präparat. Nicht ganz medianer Sagittalschnitt. $^2/_3$ nat. Gr.

des *Kleinhirns* aus. Sie sind meist solitär. Entweder sind sie annähernd kugelig und kontrastieren durch Konsistenz und Farbe gegen die Umgebung, in welche sich

*) Die Nomenklatur wird hier oft etwas ungenau gehandhabt. Den Begriff ‚Sarcom' oder ‚sarcomatodes' hineinzutragen, führt aber leicht zu Unklarheiten. Sarcom ist eine mesenchymale Geschwulst; zu einer solchen kann das epitheliale Gliom nicht werden. Die Ähnlichkeit mit Sarcom besteht nur in dem Zellreichtum und dem raschen aggressiven Wachstum. Zeigt ein Gliom ein solches Verhalten, so kann man das mit der Bezeichnung **zellreiches malignes Gliom** klar ausdrücken. Aber nicht jedes zellreiche Gliom ist eo ipso malign. So gibt es *Pfeilerzellgliome* von großem Zellreichtum z. B. in den Ventrikeln, welche trotz erheblicher Größe lokal bleiben. Diese muß man dann auch **zellreiche Gliome,** *Pfeilerzellgliome*, eventuell auch *Spongioblastome* nennen. Sie sehen bei oberflächlicher Betrachtung mikroskopisch Sarcomen (spindelzelligen oder Angiosarcomen) sehr ähnlich.

die Geschwulst unmerklich und ohne sie zu verdrängen verliert (*circumscripte Form*), oder die Abgrenzung ist ganz unscharf, die Geschwulst infiltriert eine Region (*diffuse Form*), wodurch zuweilen Stücke von Windungen oder selbst ganze Windungskomplexe voluminös und meist relativ weich und glatt sind; auch ganze Teile, *Pons*, Sehhügel u. a., werden mitunter gliomatös und dabei voluminös. Nervöse Elemente, Nervenfasern und -zellen fehlen meist im Kern von Gliomen völlig (zum Unterschied von Gliosen, die Hyperplasien der Glia darstellen (vgl. bei Rückenmark, S. 1194)), während sie in den peripheren Abschnitten teilweise noch erhalten sein können. Typische Gliome des Gehirns *wachsen langsam*, bleiben zwar meist hauptsächlich *auf das Areal des Hirngewebes beschränkt*, können aber auf die weichen Hirnhäute übergehen. Gelegentlich erreichen sie bis *Faustgröße*. Die Konsistenz ist sehr verschieden, bald *härter*, bald ganz *weich*. *Die Farbe* der Gliome ist gelblichweiß oder graurötlich, aber meist durchsichtiger wie die Rinde. Infolge *regressiver Veränderungen* und zwar *Verfettung*, multipler kleiner *Blutungen*, *ödematös-gallertiger Umwandlung*, *Nekrose*, kommt es oft zu *buntscheckigen Pigmentierungen* (gelb, graurot, rot, braun, purpurfarben), sowie zu *Erweichung* und Bildung falscher, von Geschwulstgewebe begrenzter *Cysten* (*cystisches Gliom*). Seltener sind scharf abgegrenzte oder sogar frei in einen Ventrikel entwickelte Gliome (Fig. 620), die nur bei tuberöser Sklerose häufiger sind (Fig. 633 b); kleinere meist harte, zellarme sind im übrigen in den Seitenventrikeln relativ häufig.

Durch *cystische Umwandlung* und auch durch frische *Blutungen kann der Geschwulstcharakter für den Unerfahrenen völlig verloren gehen*. Auch durch ausgedehnte *Verfettung* kann ein trügerisches, der weißen Erweichung ähnliches Bild entstehen. — Bei den *teleangiektatischen Gliomen* sind größere Hämorrhagien häufig; dadurch kann eine rapide Schwellung entstehen; die Geschwulst kann aber auch zum größten Teil zerstört werden, so daß man bei der Sektion glauben könnte, es liege eine *Hirnblutung* vor. Doch wird man in der Peripherie stellenweise stets noch Geschwulstgewebe, wenn auch zuweilen in geringer Ausdehnung, finden. — **Die Entstehung der Gliome** datiert wohl meist in die *Embryonalzeit* (s. Fall von Neurogliom bei einem Hühnerembryo von *Podmaniczky*). Man wird eine *Entwicklungsstörung* als Ursache betrachten können, die entweder zu einer *Gewebsversprengung* (vielleicht häufiger bei circumskripten Gliomen) oder zu einer *kongenitalen Mißbildung*, einer Fehldifferenzierung der Neuroglia (bei diffusen Gliomen — s. *Landau*) führte. Die Tumoren manifestieren sich nicht selten bereits in früher *Kindheit*, eventuell selbst schon bei Neugeborenen, bevorzugen die früheren Dezennien, kommen aber auch im 6. Dezennium noch vor. In manchen Fällen war *ein Trauma* (Lit. bei *Flesch* u. a.) von unverkennbarem Einfluß, wenn auch meist wohl nicht für die Entwicklung, so doch wenigstens auf das Wachstum der Geschwulst. In einem sehr ungewöhnlichen Fall von *Merzbacher* soll ein Gliom um ein $3\frac{1}{2}$ Jahre nach einer schweren Schädelfraktur bemerkbar gewordenes Sarcom herum durch den Reiz des letzteren entstanden sein; doch nimmt *Landau* wohl mit Recht an, daß hier eine *besondere Veranlagung* des Gehirns vorlag, vergleichbar derjenigen an der Haut, welche Narbenkeloide statt gewöhnlicher Narben entstehen läßt. Eine *besondere Veranlagung* wird man auch in Fällen annehmen müssen, wo, wie in einer Beob. des *Verf's.*, bei einem 19j. Mann ein hühnereigroßes Gliom genau da im ob. Parietalhirn entstand, wo eine längere Zeit zurückdatierende Schädelimpression nach Trauma bestanden hatte und s. Z. operiert worden war. Auf den nicht seltenen Befund von *Status lymphaticus* bei Gliomen, als Ausdruck einer hyperplastischen Konstitution, wies *Bartel* hin. Auch *Verf.* konnte das bestätigen. — Von dem seltenen sog. **Neuroglioma gangliocellulare,** für welches die Annahme einer Anomalie beim embryonalen Wachstum, eine Art angeborener Hyperplasie mit

Überwiegen der Neuroglia, gleichfalls plausibel ist, hörten wir bereits S. 1159, daß es sich prinzipiell nicht von der **tuberösen Sklerose** unterscheidet; höchstens könnte man vielleicht sagen, daß die Fälle von tub. Sklerose, die in früheste Jugendzeit fallen, histologisch ein stärkeres Vorherrschen der großen Zellen im Vergleich zur Gliawucherung zeigen, während bei älteren Individuen meist das Umgekehrte der Fall ist. Ähnliche Tumoren gibt es im Rückenmark (vgl. *Kling*). Von den eigentlichen Geschwülsten, den *Gliomen*, sind diese Veränderungen zu trennen (s. auch *Marburg*), sie gehören mehr zu den *Gliosen*.

Gliom und *Gliose* (Neuroglia-Hyperplasien) unterscheiden sich u. a. abgesehen von der wesentlichen Tumoreigenschaft des ersteren, die in Begrenzung und Anschwellung besteht, durch größeren Zell- und Gefäßreichtum der Gliome, was eine relativ weiche Konsistenz bedingt, während die Gliose blaß und verhärtet ist. Nervenfasern und Ganglienzellen fehlen meist in Gliomen völlig, während sie bei Gliosen meist deutlich vorhanden sind.

Ependymäre Gliome s. S. 1121 und ependymäre Gliome bei *tuberöser Sklerose* s. S. 1158.

2. Andere Geschwülste.

a) *Sarcome*, welche im allgemeinen häufiger von den Hirnhäuten (s. Fig. 619, S. 1119), dem Periost und den Knochen des Schädels als vom Gehirn selbst ausgehen, bilden, wenn sie in der Hirnsubstanz ihren Ausgang nehmen, häufig *runde, markige Knoten*, oft von buntscheckigem Aussehen, welche im allgemeinen *schärfer abgegrenzt* und auch meist derber sind als Gliome. Oft verdrängt die Geschwulst geradezu das Nachbargewebe und ist durch eine encephalitische Erweichungszone von der gesunden Umgebung getrennt.

Histologisch sind dieselben aus *Spindelzellen* oder aus polymorphen *Zellformen* (großen oder kleineren Rund-, stumpfen Spindelzellen u. dergl.) zusammengesetzt. In *Zupfpräparaten* bekommt man, da die Zellen äußerst vergänglich sein können, nicht selten vorwiegend freie Kerne zu sehen. — Bei *Angiosarcomen* bilden die Zellmassen meist dichte Mäntel um die Gefäße; *Minelli* beschrieb ein seltenes *melanotisches Peritheliom*, welches den Chromatophoren, die normalerweise das die Gefäßwand einhüllende Gewebe durchsetzen, seine Entwicklung verdanken soll. — Es kommen ferner Sarcome vom Bau der *Endothelsarcome* vor; in diesen findet man oft geschichtete Zellkörper um Gefäße oder Gefäßsprossen. Es gibt auch *teleangiektatische Formen*, sowie *Myxosarcome*. In den Randpartien von Sarcomen sind oft noch Gliamassen erhalten, was zur irrigen Annahme eines Glioma sarcomatodes oder eines Glio-Sarcoms im engeren Sinne verleiten kann. Auch *Fibrinfasernetze* in Sarcomen können mit Glia verwechselt werden (vgl. *Stroebe*). **Ausgangspunkt** ist der Blutgefäßbindegewebsapparat. *Ätiologisch* spielen Traumen wohl unzweifelhaft eine Rolle. Auch *Verf.* beschrieb einen typischen Fall dieser Art (vgl. *Adler* u. a., auch *Blühdorn*).

Die **Unterscheidung von Sarcom und Gliom** ist makroskopisch zuweilen unmöglich. Sarcome der Gehirnsubstanz greifen jedoch nicht selten bald auf die Meningen über (resp. gehen von diesen aus) und sind daher sehr oft mit den zarten Häuten innig verwachsen und dringen auch zuweilen in die Dura und in die Knochen ein, die pilzförmig durchwuchert werden können, während reine Gliome meist auf das Areal des Gehirns beschränkt bleiben und die weichen Häute meist frei lassen. In bezug auf *schnelles Wachstum* und *Zellreichtum* ist kein wesentlicher Unterschied zwischen Sarcomen und zellreichen Gliomen; zellarme Gl. wachsen langsam. Während das *Gliom* sich infiltrierend ausbreitet und daher ohne scharfe Grenze allmählich in das gesunde Gewebe übergeht, ist das *Sarcom*, das sich destruierend ausbreitet, von der Nervensubstanz gut abgegrenzt, oft durch eine Erweichungszone von dem normalen Gewebe getrennt. Neigung zu Blutung, Verschleimung, Verfettung und zur *Bildung falscher Cysten* (s. S. 1171) besteht bei den Sarcomen wie bei den Gliomen.

Metastasen kommen *im Gehirn selbst* und *in entfernten Organen* vor.

b) Seltene primäre Geschwülste in der Gehirnsubstanz.

Angiome bilden Herde von roter Farbe, bestehen aus neugebildeten Gefäßen, welche *kavernös* erweitert sein können. Oft sind sie in der Rinde lokalisiert und dann ist ihr pialer Ursprung wahrscheinlich. Man sieht maschige, mit Blut gefüllte umschriebene, oft abgekapselte Herde, meist von geringer, gelegentlich aber (s. Abbild. bei *Astwazaturoff*) auch erheblicher Ausdehnung. (Sie kommen auch in der Pia vor.) Sehr selten ist das *Rankenangiom*, *Angioma arteriale racemosum* (*Simmonds*, *Sternberg*, *Sterzing*, *Abrikosoff*, *Ranzel*, Lit.); ein Unikum ist ein von *Simmonds* als ‚Angioma arteriale serpentinum' bezeichneter Fall, wo sich das schlangenförmige Gewirr im Verlauf des *Stammes einer Arterie* entwickelte. — **Myxome** stellen große, weiche, durchsichtige Geschwülste dar. Sie können central erweichen und so eine mit mucinöser Flüssigkeit gefüllte *Cyste* darstellen. — **Osteome,** langsam wachsend und latent und **Fibrome,** klein, rund, hart sind selten. — Von den **Carcinomen,** welche gelegentlich von der Wand der Ventrikel ausgehen, war früher (S. 1122) die Rede.

c) Metastatische Geschwülste.

Es kommen vor: **Carcinome,** besonders auch die *malignen Chorionepitheliome* (vgl. S. 1067), s. Fig. 634. Letztere können sogar unter dem überraschenden Bild einer Apoplexie mit *Hemiplegie* auftreten (vgl. Fälle bei *Kreuer*), während die primäre Uterusgeschwulst spurlos entfernt wurde oder eine solche überhaupt nicht da war (Fall *Busse*, wo die Hemiplegie sechs Monate nach einem Abort eintrat). Stets ist das Stroma in met. Gehirncarcinomen dürftig, und die Knoten sitzen relativ locker im Gehirn, was durch die Bindegewebsarmut des Standortes bedingt ist; man muß auf das adventitielle Bindegewebe rekurrieren (vgl. auch *Klippel* und *Renaud*). Mitunter werden die Knoten durch Encephalitis in der Umgebung förmlich von derselben losgelöst. **Sarcome;** unter diesen sind solche, die von Haut- und Knochensarcomen ausgehn und besonders *Melanosarcome* am häufigsten. — Die Größe der met. Tumoren schwankt von kaum sichtbarer bis über Hühnereigröße. In der Regel sind es *Knoten* (a). Bemerkenswert ist eine zuweilen beobachtete *diffuse Ausbreitung* (b) über die Meningen des Hirns und Rückenmarks.

Fig. 634.
Metastatisches Chorionepitheliom
im Gehirn. Von dem in Fig. 178 u. 598 abgebildeten Fall. Nat. Gr. Beob. aus Basel.

Genauere Angaben über *Frequenz*, *Zahl*, *Sitz* und Beteiligung der einzelnen Organcarcinome bei den *metastatischen Hirntumoren* (Hirnsubstanz und -häute) besitzen wir nur über das Material der Basler path. anat. Anstalt. *Verfasser* hat dieselben von *Krasting* (Lit.) zugleich mit den Angaben aus der *Literatur* zusammenstellen lassen. Auf 1078 Carcinome (Basel) mit 817 Hirnsektionen kamen 39 Fälle mit Hirnmetastasen = 4,77%; bei 160 Sarcomen mit 118 Hirnsektionen fanden wir 14mal Hirnmetastasen = 11,86%. — In $^1/_3$ der Fälle (Basler u. Lit.) treten die *Carcinom*metastasen im Gehirn multipel auf; bei den Solitärtumoren überwiegt die l. Hirnhälfte; das Großhirn wird am häufigsten befallen, die Rinde viel häufiger als das Mark; am auffälligsten ist die Vorliebe für die linken Centralwindungen. — Bei den *Sarcomen* überwiegen im Basler Material multiple Metastasen ohne Bevorzugung irgendeines Hirnbezirkes; die relativ jungen Altersklassen werden mehr betroffen, das männliche Geschlecht mehr als das weibliche. — Die Organcarcinome, die relativ am häufigsten ins Centralnervensystem metastasieren, rangieren wie folgt (39 Fälle aus Basel und 106 aus der Lit.): Malignes Chorionepitheliom, Nebennieren-, Pharynx-, Kiefer-, Prostata-, Mamma-, Bronchien- und Lungen-, Schilddrüsen-, S Romanum-, Gallenblasen-, Rectum-, Uterus-, Magencarcinom.

(Anderes über Hirnmetastasen bei *Gallavardin-Varay*; speziell über Metastasen des Uterus-Krebses s. Literaturzusammenstellung bei *Offergeld*).

Unter 23 Basler Fällen von Lungen-Bronchialcarcinom fand *Verf.* im Gegensatz zur herrschenden Annahme nur *einen* Fall mit Hirnmetastasen (vgl. C. f. Schw. 17, 1906); unter den auf S. 311 erwähnten 6 Göttinger Fällen 1mal. In einem Breslauer Fall von gallertigem *Bronchialcarcinom* sah *Verf.* zahllose *cystische Metastasen* im Gehirn, welche die größte Ähnlichkeit mit alten hämorrhagischen Erweichungscysten boten. Die Cysten waren zum Teil über taubeneigroß, mit dicklicher, klarer, fettig getrübter oder bräunlicher Flüssigkeit gefüllt. Nur wenige hatten einen Saum von feinhöckerigen, gefäßreichen Geschwulstmassen. Kleinere Metastasen waren solid. — Zuweilen sind die Metastasen teilweise erst mikroskopisch wahrnehmbar.

Was das *Verhältnis von sek. und prim. Hirntumoren zueinander anbelangt*, so fanden wir beim Basler Material unter 144 Fällen von Hirntumoren: 91 primäre = 63,19%, 53 metastatische = 36,81%.

3. Cysten (falsche und wahre) **im Gehirn** entstehen: a) aus spontanen und traumatischen *Blutungen* und einfachen und entzündlichen *Erweichungsherden*; b) durch Erweichung und Blutung in *Tumoren* (prim. u. sek.), und zwar Gliomen, Sarcomen, Carcinomen, Myxomen; diese *falschen Cysten*, die bes. bei Gliomen und Sarcomen entstehen, können bis hühnereigroß werden; sie enthalten klare, seröse oder fadenziehende Flüssigkeit. Dem Ungeübten kann die Geschwulstnatur entgehen, da der Tumor bis auf eine dünne periphere Schicht in der Cyste aufgehen kann. Die mikroskopische Untersuchung ist dann nötig. c) durch *Cysticerken* und *Echinokokken*; d) durch *Divertikelbildung der Hirnhöhlen* (*Virchow*, *Lichtheim*; s. auch *Auerbach-Großmann*, *Henschen* u. a.; e) durch Abschnürung von Teilen der Seitenventrikel, bes. des Hinterhorns, durch *Ependymverklebungen*; f) sehr selten durch *Dermoidcysten* (*Ziehen*, *Raymond*). — Über die verschiedenen Arten von *Kleinhirncysten* s. *Scholz* (Lit.) und *Bartel* u. *Landau*. — Vgl. auch *Porencephalie* S. 1131.

(Nebenbei mag hier an **Geschwülste intrakranieller Nerven** erinnert werden. Neurome, Fibrome, Sarcome gehen bes. häufig von *N. acusticus* aus. Das klinische Bild dieser sog. Brückenwinkeltumoren (resp. Tumoren des Recessus acustico-cerebellaris) ist charakteristisch; vgl. *Oppenheim*, *Henneberg-Koch*, *Henschen*, *Josefson*. Näheres s. bei Nerven).

Allgemeines über die Folgen der Hirntumoren.

Bei vielen Hirntumoren findet man, wenn sie eine gewisse Ausdehnung erreicht haben, *Hydrocephalus internus*; aber auch ohne diesen bilden sich Hirndruckerscheinungen aus. Die Hirnsubstanz ist in der Regel fest und trocken (vgl. *Reichardt*). **Hirndruckspuren** zeigt vor allem die Innenfläche des *Schädeldaches* in Gestalt einerseits von *Usuren* und *Osteoporose* (der Knochen ist rot), anderseits von Verdickungen der Tabula vitrea; tiefe, ovale oder rundliche Gruben können durch steile sklerotische Kämme voneinander getrennt sein. Häufig bestehen feinfädige Adhäsionen zwischen weichen Hirnhäuten und Dura. Usuren können schon in wenigen Wochen entstehen. Zuweilen ist die Hirnsubstanz an Spalten der Dura, die durch Pacchionische Granulationen erweitert sind, *hernienartig* in Pacchionische Usuren des Schädels hineingepreßt (*Beneke*) und breiig erweicht; diese ‚Hernien' finden sich oft zahlreich besonders in den vorderen und mittleren Schädelgruben, nicht selten in paralleler Anordnung von vorn nach hinten. — Einpressung von zapfenförmigen Kleinhirnteilen in das Hinterhauptsloch s. S. 1125.

Zu der **Symptomatologie der Hirntumoren** (Tumor cerebri), zu denen man klinisch außer den eigentlichen primären und sekundären Geschwülsten der Hirnsubstanz, der Hirnhäute und der Knochen u. a. auch Tuberkel und Gummen sowie Cysticerken und Echinokokken rechnet, gehören a) **allgemeine Hirndruckerscheinungen:** Das zuverlässigste Symptom ist die *Stauungspapille* (*Uhthoff*, *Saenger*, *Reichardt*), die im allgemeinen um so eher vorkommt, je weiter nach hinten der Tumor sitzt, daher bei Kleinhirntumoren besonders häufig ist (*Greeff*); ferner Kopfschmerz, Benommenheit, Schlafsucht und nicht so konstant Erbrechen, Schwindel,

Pulsverlangsamung, allgemeine Krämpfe. Doch werden selbst bei recht großen Hirntumoren Hirndruckzeichen gelegentlich vermißt, während sie anderseits bei kleinen, gleichgültig wo sie sitzen, da sein können (s. *Reichardt*). Ein günstiger Wechsel im klinischen Bild kann, wie *Anton* jüngst noch betont, durch regressive Metamorphosen und Abräumung zerfallener Geschwulstmassen, eventuell auch dadurch herbeigeführt werden, daß sich der hochgespannte Liquor cerebrospinalis einen Ausweg bahnte (Auge, Nase). b) **Herdsymptome;** diese, zum Teil direkte, zum großen Teil aber indirekte (s. S. 1148), hängen von dem besonderen Sitz der Geschwulst ab und können hier nicht genauer besprochen werden. Nur sei erwähnt, daß die *Tumoren der motorischen Region*, die früh zu lokalisieren und zu diagnostizieren sind und auch zuweilen mit gutem Erfolg *operiert* wurden, *die ausgesprochensten Symptome* machen, welche in der Regel zuerst unter dem Bild der Rindenepilepsie auftreten. Dann kommen Lähmungssymptome hinzu, fast immer vom Charakter der Monoplegie, welche mit dem Wachstum des Tumors *allmählich* zu einer Hemiplegie werden kann (*Oppenheim*, Lehrb. 5. Aufl. 1908).

(Zusammenfassende *klinische* Darstellungen u. **Lit.** über *Hirntumoren* bei *Allen-Starr*, *v. Bergmann*, *H. Duret*, *Bruns*, *Ballance*, *Biro*.)

Beim „*Pseudotumor cerebri*", *Nonne*, käme es nach *Weber* u. *Schulz* infolge geschädigter Circulationsverhältnisse des Gehirns durch Arteriosklerose, perivaskuläre Infiltrate, Blutungen und Ödeme, Verödung von pialen Zisternen u. a. zu Symptomen eines lokalen, raumbeengenden Gehirnprozesses. Vgl. auch *Nolen*. Auch *Verf.* kennt solche Fälle von Sektionen her.

Auch die *Meningitis serosa* (s. S. 1111) sowie ein *Hydrocephalus acquisitus* (s. S. 1126) können einen Tumor vortäuschen; über erstere vgl. *Nonne*.

4. Parasiten.

a) **Cysticerken** (s. S. 542) kommen als Bläschen, in denen man meist einen trüben Punkt sieht (dem Kopf und langen Hals des Parasiten entsprechend), oder in Form kalkiger Knötchen mit bindegewebiger Kapsel *in der Hirnsubstanz* vor (bes. oft bei alten Leuten und Irren). Meist sind sie *multipel*, oft sehr zahlreich. Mit Vorliebe liegen sie *in der Rinde und der subkortikalen Schicht*. Nach *Jacobsohn* lägen sie in Gefäßen, welche auch die Kapsel des C. lieferten. Die Bläschen sind im allgemeinen klein, stecknadelkopf- bis erbsengroß, doch können sie bis Walnußgröße erreichen. *Verf.* sah in einem Fall, wo sich zahllose Bläschen im subcutanen Gewebe, in den Meningen und im Gehirn befanden, eine im Mark der l. Hemisphäre sitzende hühnereigroße Blase. — Das *langsame Wachstum der Bläschen* bringt es mit sich, daß sich *das Gehirn denselben gegenüber* häufig ganz *indifferent* verhält; mitunter jedoch tritt *Sklerose* oder Erweichung in der Umgebung ein. — In einem seltenen Fall sah *Verf.* bei einem 24j. M. zahllose *vereiterte Cysticerken* in der Hirnsubstanz in graurötlich-gelbliche, weiche, *an Gummen oder Tuberkel erinnernde* linsen- bis erbsengroße *Knötchen* verwandelt. *Mikroskopisch* fibröse, an Gefäßen, Fibroblasten, Plasma- und Lymphocyten reiche Kapsel, außen von verdichteter Cliazone umgeben, die gleichfalls von lymphocytären Zellen dicht durchsetzt ist. Innenseite der fibrösen Kapsel granulierend (mit nur vereinzelten Abräumzellen) in's Innere vordringend, wo sich Detritus der Parasiten und zahlreiche Leukocyten finden. Keine Riesenzellen, kaum einzelne Eosinophile. — Für die klinische Diagnose ist der eventuelle Befund von Hautcysticerken (s. bei Haut) wichtig. — (Am häufigsten sitzen die Blasen *an der Hirnoberfläche in den Meningen* (s. S. 1122), zuweilen auch *frei* oder angewachsen *in den Ventrikeln* (s. S. 1127).

b) **Echinococcus hydatidosus** (s. S. 617). Man findet eine einzelne, oft sehr umfängliche bis faustgroße *Blase* mit einer von der Umgebung gelieferten *Bindegewebshülle* oder mehrere Blasen. Sie sitzen *an der Oberfläche* oder *in der Hirnsubstanz* oder *in den Ventrikeln*. Sie werden besonders bei jugendlichen Individuen gesehen und bewirken *klinisch* meist die *Erscheinungen eines Hirntumors*. — In seltenen Fällen kommt *Spontandurchbruch* durch den Schädel, die Nase, die Ohren vor. — Zugleich kann ein Leberechinokokkus bestehen. (Lit. bei *Bruns*, *Schlagintweit*, *Gothard-Riche*, *Oppenheim*.)

Echinococcus multilocularis (s. S. 619) ist nur in ganz wenigen Fällen gesehen worden

(vgl. *Melnikow*, Lit., *Posselt*, Lit., *v. Hibler*). Den ersten Fall beschrieben *Roth* und *Bider*; dieses seltene Präparat von einem 53jähr. Landschlächter, der während 6 Wochen an den Erscheinungen eines Hirntumors litt, befindet sich in der Basler Sammlung.

Anhang. Bemerkungen über Hirndruck.

Die Arterien, welche in den mit Cerebrospinalflüssigkeit gefüllten Lymphräumen liegen, üben bei jeder stärkeren Füllung, also bei jeder Systole, einen Druck auf die umgebende Flüssigkeit aus; diese ihrerseits drückt auf die im subarachnoidealen Raum verlaufenden Venen, welche sich infolgedessen schnell nach dem Sinus entleeren. — Bei einer *Steigerung* des Blutdrucks wird die Spannung in den Arterien und folglich auch in der Cerebrospinalflüssigkeit zunehmen; letztere würde auf die Hirnsubstanz einen gesteigerten Druck (*Hirndruck*) ausüben müssen, wenn nicht Abflußbahnen für die Cerebrospinalflüssigkeit beständen, welche ein Entweichen derselben vor allem nach dem subarachnoidealen Raum des Rückenmarks möglich machen. — Es können nun Verhältnisse eintreten, unter denen sich der Hirndruck steigert, ohne daß der eben erwähnte Ausgleich möglich ist; dann werden sich die *Erscheinungen des Hirndrucks* (u. a. Stauungspapille) bemerkbar machen. Dabei ist zu bedenken, daß eine höhere Spannung des Liquor auch einen stärkeren Druck auf die Gefäßwände ausübt und demnach die arterielle Strömung behindert, wodurch die Ernährung und physiologische Funktion des Gehirns *geschädigt* werden. — *Verstärkung des intrakraniellen Druckes* kommt durch *raumbeengende Momente in der Schädelkapsel* oder durch *Ausdehnung des Gehirns selbst* zustande. In ersterer Hinsicht sind Traumen (Depressionen), Duralgeschwülste, Knochentumoren, Haematoma durae zu erwähnen. Eine *rasch* eintretende Kompression, z. B. durch eine schnell wachsende Geschwulst, führt häufig zu Anämie und Erweichung der komprimierten Stelle. *Langsam* wachsende kleine Duratumoren können die Hirnsubstanz verdrängen, ohne daß erhebliche Degeneration eintritt; Gehirndruckerscheinungen fehlen hier meist. Raumbeengungen, wie sie z. B. bei der Hyperostosis cranii vorkommen, treten so langsam ein, von sukzessiver Hirnatrophie begleitet, daß Hirndruck sich oft nicht bemerkbar macht. — Zu Hirndruck führende Ausdehnung *des Gehirns* selbst wird vor allem durch *Blutungen*, *Tumoren*, *Abscesse* bedingt. — Das *anatomische Bild* der durch Hirndruck hervorgerufenen Veränderungen vgl. S. 1126 u. 1171

VII. Traumatische Erkrankungen des Gehirns.

Hirnerschütterung, *Commotio cerebri*, kann durch Einwirkung stumpfer Gewalt auf den Schädel bei einem Sturz, Stoß u. dergl. entstehen. Sie kann, ohne grobe Läsionen am Gehirn zu machen (in anderen Fällen sind solche wohl vorhanden), zu vorübergehender, durch sofort einsetzende Bewußtlosigkeit und allgemeine motorische Lähmung charakterisierter Hirnlähmung, die eventuell Tage dauert, oder aber zum Tode führen. (Lit. bei *Kocher*.)

Bei schwerer Commotio cerebri sind alle psychischen Funktionen aufgehoben. Der Puls ist verlangsamt, meist klein; die Atmung kann normal sein oder ist oberflächlich und unregelmäßig. Die Haut an Gesicht und Extremitäten ist blaß, die Körperwärme herabgesetzt. Die Pupillen sind erweitert, reagieren träge oder gar nicht. Bald vorübergehendes Erbrechen ist ein regelmäßiges Symptom. (Anderes Klinische s. bei *Trendelenburg*, *Windscheid* u. a.)

Die Todesfälle bei Commotio cerebri, bei denen der *anatomische Befund* in reinen Fällen *negativ* ist, faßt man als *Shock* des Gehirns auf, vgl. S. 1147; andere glauben, daß bei der Hirnerschütterung *alle Teile* resp. Gehirncentra genau in derselben Weise wie das *vasomotorische Centrum direkt mechanisch beeinträchtigt* werden (*Koch* und *Filehne*). — Daß ohne grobe Läsionen, wie multiple Blutungen des Gehirns, dennoch eine *Desintegration von nervösen Elementen* bei Erschütterungen stattfindet, läßt sich zuweilen später durch den Befund von *verkalkten Ganglienzellen* demonstrieren, während in anderen Fällen *herdweise Atrophien*, *Narben* oder *Cystenbildungen* auf eine voraufgegangene lokale Zertrümmerung (ohne äußere Verletzung

am Kopf) schließen lassen. — Auch sei daran erinnert, daß in analoger Weise *Erschütterungen des Rückenmarks* ein Absterben von Nervenfasern zu bewirken vermögen (*Schmaus*).

Auf molekulare Veränderungen im centralen Nervensystem, welche anatomisch nicht nachweisbar sind, werden gewöhnlich die Funktionsstörungen bezogen, welche den **‚traumatischen Neurosen'** (*Unfallsneurosen*) zugrunde liegen. Nach *Oppenheim* entstehen dieselben durch psychische und physische Erschütterungen, die vornehmlich auf das Großhirn wirken. Besonders wurden dieselben nach Eisenbahnunfällen beobachtet (‚railway spine' oder auch ‚railway brain'), kommen aber natürlich ebensogut auch nach den verschiedensten anderen Unfällen vor. In einigen Fällen wurden im Bereich des ganzen Gehirns Veränderungen der kleinen Gefäße, aneurysmatische Erweiterung, hyaline Entartung, Rundzellen- und Pigmentansammlungen in den Lymphscheiden nachgewiesen (*Sperling*, *Friedmann* u. a.). Die Ansichten über die Unfallsneurosen sind geteilt (s. *P. Schuster*). Nach notorischem *Kopftrauma* kommen stets feinere Veränderungen im Gehirn vor; am konstantesten soll dabei eine Rundzelleninfiltration der Gefäßwände sein (*Yoshikawa*).

Hirnzertrümmerungen, die bei starken, lokalen Erschütterungen oder durch Quetschung bei Frakturen nach *Schlag* oder *Fall auf den Schädel* entstehen, treten meist unter dem Bild der *roten Erweichung* von Rindenteilen auf; die Teile sind breiig und oft von punktförmigen Hämorrhagien dicht durchsetzt.

Die durch irgend ein Trauma (Kontusion, Quetschung, Schuß usw.) zertrümmerte, rot erweichte Hirnsubstanz fällt, wofern sie aseptisch bleibt, mit der Zeit der *Resorption* anheim. Diese kann *sehr lange Zeit nötig* haben, verläuft aber im übrigen wie bei spontanen Erweichungs- und Blutherden. Doch ist zu betonen, daß sich *degenerative* Veränderungen bei Traumen oft noch recht weit *über das eigentliche Gebiet der Verwundung* hinaus erstrecken. — (Darauf gründet sich *Bollinger*'s Lehre von der *traumatischen Spätapoplexie*: an Traumen schließen sich Erweichungsnekrosen und an diese Gefäßalterationen an, die später zu Hämorrhagie führen. *Langerhans* nimmt für solche Fälle dagegen eine traumatische Aneurysmenbildung an.) — Sitzt ein Fremdkörper, z. B. ein abgesprengter Knochensplitter, selbst wenn er bland ist, dauernd in einem Hirnherd, so kann der Herd sogar *progredient* werden und zu umfänglicher Hirnerweichung führen.

Bei schweren stumpfen Traumen des Schädels, wie sie bei Schlag oder Fall auf den Kopf entstehen, kann das Gehirn *direkt* oder *indirekt* lokal *gequetscht* werden (*Contusio cerebri*). Erfolgt ein heftiger Schlag, z. B. mit einem Eisenstab, so können *Schädel und Gehirn an derselben Stelle verletzt* werden. Fällt aber z. B. jemand mit großer Gewalt auf den Hinterkopf, so bricht der Schädel da, wo er aufschlägt, und eventuell sind noch Teile der Schädelbasis mit gebrochen, während das Gehirn samt seinen zarten Häuten nicht an der Einwirkungsstelle der Gewalt lädiert zu werden braucht, sondern an der Stelle, wo ein fester Widerstand den sich fortpflanzenden Anprall aufhält, d. i. beim Fall auf den Hinterkopf an der Basis des Stirnhirns und vorn an den Schläfenlappen; hier wird dann das Gehirn oft oberflächlich zertrümmert (rote Erweichung); man nennt das *Contrecoupwirkung*.

Residuen solcher Contrecoupwirkung in Gestalt der Plaques jaunes sieht man besonders häufig an den Gehirnteilen, welche dem Dach der Orbita und der mittleren Schädelgrube aufliegen. Am Knochen kommt eine indirekte oder *Contrecoupfraktur* nicht oft vor. — Selten gelangen auch *tiefer liegende* Teile, so die Wände des III. und IV. Ventrikels und des diese verbindenden Aquaeductus, sowie das Septum pellucidum *bei schweren Erschütterungen* zur Ruptur. — *Bei sehr schweren Kopfverletzungen* (so bei Eisenbahnunglücken, aber auch, wie *Verf.* sah, bei Schlägen auf den Kopf mit stumpfen Instrumenten und auch bei Fall auf den

Hinterkopf und Schädelbasisfraktur bei einem Potator) kommen auch zuweilen *Blutungen tiefer liegender Teile* des Gehirns vor. Dieselben sind meist von geringer Ausdehnung (doch sah *Verf.* in dem erwähnten Fall des Potators einen hühnereigroßen Blutherd im r. Stirnhirn), zuweilen multipel, oft aus rosenkranzartig angeordneten, kleinen, runden Blutklumpen zusammengesetzt. *Was sie von spontanen Apoplexien unterscheidet*, ist der Sitz der Blutungen an ganz beliebigen Stellen, während spontane Apoplexien in der Regel in der Tiefe, in der Nachbarschaft des Corpus striatum sitzen. Ferner fehlt bei einem Kontusionsherd fast nie eine intrameningeale Blutung; sehr oft findet man auch feine Sprünge der Schädelknochen, wenigstens wenn stärkere Traumen bes. ältere Personen treffen. Spontane Blutungen sind außerdem meist viel erheblicher und finden sich selten, ohne daß eine ihrer gewöhnlichen Entstehungsursachen (Nierenschrumpfung, Herzhypertrophie, Arteriosklerose usw.) zu konstatieren wäre. — Hirnblutungen bei Kopfverletzungen entstehen natürlich um so leichter, wenn die Gefäße verändert (verkalkt, brüchig) sind.

(Bei *Schädelbasisfrakturen* findet nicht selten *Blutung aus dem Ohr statt.* Am häufigsten stammt die Blutung aus der *Jugularis* oder dem *Sinus transversus*, die an der Wand der Paukenhöhle liegen, und das Blut läuft durch das zerrissene Trommelfell in den äußeren Gehörgang. Es gibt aber auch traumatische Ohrblutungen bei unverletztem Trommelfell, wo, wie *Verfasser* wiederholt bei der Sektion sah, der Bruch sagittal durch den Warzenfortsatz geht, und der äußere Gehörgang am Übergang vom knorpeligen zum knöchernen Teil durchgerissen ist.)

Hirnwunden durch *Stich-* und *Schußverletzungen* heilen, wenn sie *aseptisch* sind, durch Granulationsgewebs- und Narbenbildung. Perforierende Schußkanäle, die innen meist eine breiige Masse zertrümmerter Gehirnsubstanz enthalten und rissige, blutig punktierte Wände haben, können später von Granulationsgewebe ausgekleidet werden, das dann fibrös wird. Zuweilen drängt sich erweichte Hirnsubstanz zusammen mit Granulationsgewebe als *Fungus cerebri* an der Schädelöffnung heraus.

Eine Kugel (es handelt sich hierbei um Revolverkugeln) erzeugt häufig keinen einfachen, sondern einen *hakenförmigen Schußkanal*, indem sie an der ihrer Eintrittsstelle gegenüberliegenden Wand des Cavum cranii anschlägt (oft unter Durchschlagung der Dura und Hinterlassung eines Bleiabdruckes am Knochen, oder, wenn Wochen bis zum Tode verstrichen, eines kleinen Osteophyts), und wieder eine Strecke weit in das Gehirn zurückprallt. — Die Hirnschußkanäle sind meist spindelig, ihr Eingang ist größer als der Ausgang. Die graue Substanz, die blutreicher ist und weniger zusammenhält als die weiße, ist gewöhnlich mehr blessiert als die weiße (vgl. *Tilmann*).

Infektion von Hirnwunden führt in der Regel zu eitriger Infiltration, Abceßbildung (S. 1155) oder zu Meningitis. Sie kann eventuell *spontan* erfolgen, z. B. von der Nase aus.

VIII. Gehirnanhänge (Hypophysis cerebri und Glandula pinealis).

Die **Hypophysis** oder **Glandula pituitaria** ist ein Gebilde von sehr schwankender Größe, liegt in der Sella turcica und besteht aus *zwei Lappen*; der größere, **vordere Lappen** bildet den *epithelialen, drüsigen Teil* und besteht aus zahlreichen runden und länglichen, mit Epithel teils ganz gefüllten, teils und zwar im hinteren Abschnitt nur ausgekleideten und mit *kolloidhaltigem Sekret* gefüllten *Alveolen* oder *Follikeln*, die von feinen bindegewebigen Septen und Kapillaren umgeben werden; er geht aus dem Mundbuchtektoderm hervor. (Plattenepithelien, als ektodermale [aber nicht epidermoidale] Reste des Hypophysenganges können mit in die Hypophyse verschleppt werden — *Erdheim.*) Der **hintere Lappen** bildet den *nervösen Teil* (Neurohypophyse), ist die direkte Fortsetzung des Infundibulums, geht aus dem Centralnervensystem hervor, hat eine feinfaserige Zwischensubstanz, ganglienzellenähnliche Gebilde, Nervenfäserchen, spärliche Glia (vgl. *Haberfeld*), in welcher Pigment enthalten ist

(*A. Kohn*). Epitheliale Elemente des Vorderlappens reichen zum Teil in den Hinterlappen hinein. Die *Funktion* des Hinterlappens ist strittig. — *Zwischen beiden Lappen* liegen in gefäßreichem Gewebe Hohlräume, von Flimmerepithel ausgekleidet (*Weichselbaum*); sie können cystisch entarten. — Nach *Erdheim* u. *Stumme*, deren Darstellung wir hier folgen, zeigt der *drüsige* Teil **3 Zellarten:** 1. **Hauptzellen.** Kern verschieden groß, rund oder unregelmäßig, dunkel oder etwas heller. Das schwach färbbare Protoplasma kaum sichtbar. Vielfach Ähnlichkeit mit lymphoiden Zellen. Keine Zellgrenzen. (Das sind *Stieda*'s Hauptzellen, *Rogowitsch*'s Kernhaufen, *Schoenemann*'s kernreiches Protoplasma). — 2. **Eosinophile** Zellen (acidophile) mit meist kleinem, stets rundem Kern, mit scharf begrenztem spärlichem oder reichlichem Protoplasma, das von intensiv mit Eosin färbbaren Granulis dicht erfüllt ist. — 3. **Basophile** (cyanophile) Zellen, größer als 2, mit hellem rundem Kern, reichlichem Protoplasma, das scharf begrenzt ist und grobe, mit Hämatoxylin sich violett färbende Granula enthält. 2 und 3 nennt man auch chromophil (*Flesch*), weil sich ihr Protoplasma so intensiv färbt, während das bei den chromophoben Hauptzellen nicht der Fall ist. — Das *Mengenverhältnis* ist in der Norm so, daß die Hauptzellen (1) am spärlichsten (sie kommen in allen Teilen vor, zuweilen im Centrum einer Alveole oder eines Balkens rings umsäumt von 2 oder 3), die eosinophilen (2) am zahlreichsten (ihr Gros liegt im hintersten Teil des Vorderlappens), die basophilen (3) aber (die hauptsächlich im vorderen Teil liegen und hier selbständige Balken bilden) zahlreicher wie die Hauptzellen sind. (Nach *Benda* und *Morandi* gäbe es Übergänge zwischen baso- und eosinophilen Zellen, die nur verschiedene Sekretionsstadien darstellten, was *Erdheim* aber ablehnt.) *Erdheim* wies Fettkörner in den Zellen nach; sie nehmen mit dem Alter stetig an Zahl und Größe zu. Die chromophilen Granula sind im mittleren Lebensalter in der Majorität, im Greisenalter überwiegen die Hauptzellen. Nach *Löwenstein* (Lit.) wären die Hauptzellen (die er als die Grundlage der *Adenome* ansieht) gerade bei jüngeren Individuen noch zahlreicher als bei älteren.

Bei Kaninchen haben *Rogowitsch* und *Stieda*, *Hofmeister*, *Gley* u. a. nach *Totalexstirpation der* **Thyreoidea** eine *Vergrößerung der Hypophysis* auftreten sehen, welche auf eine kompensatorische Funktion dieses Organs bezogen wird und nur die Hauptzellen betrifft, nicht die chromophilen. Auch *beim Menschen* konnte bei *Atrophie der Thyreoidea* bei *Myxödem* in einem Teil der Fälle *eine Vergrößerung der Hypophysis* konstatiert werden (*Bourneville* und *Bricon*, *Osler*, *Calderara* [Lit.] u. a.). *De Coulon* fand bei *Kretinen* eine *Atrophie* der Hypophysis, andere fanden dagegen *Hypertrophie* (s. S. 343). Während *Schoenemann* in einer großen Zahl von Untersuchungen bei degenerativen Prozessen in der Schilddrüse auch degenerative Veränderungen in der Hypophysis fand, die er mit jenen in Parallele stellt, sah *Comte* im Gegenteil in allen Fällen von Schilddrüsendegeneration hypertrophische und hyperplastische Veränderungen der Hypophysis, was mit den Resultaten der Experimente mehr übereinstimmt. — Interessant ist auch die *Relation zwischen* **Keimdrüsen** *und Hypophysis*. *Comte* u. a. fanden eine Hypertrophie der Hyp. in der *Gravidität*, was *Fichera* auf eine Herabsetzung der Tätigkeit des *Ovariums* zurückführt. *Erdheim* und *Stumme* zeigten dann wie sich in der Gravidität, wobei die früher graurote Schnittfläche trüb grauweiß, feucht wird, die sonst an 3. Stelle stehenden *Hauptzellen* in auffallender Weise vermehren und die fettfreien granulierten sog. *Schwangerschaftszellen* bilden, welche vom 9. Monat an etwa 80 % aller Hypophysiszellen ausmachen; nur im hintersten Teil des Vorderlappens prävalieren noch die Eosinophilen. Bei Multiparen kommt Gewichtserhöhung auf das dreifache der Norm (Nulliparae von 21 bis 40 Jahren haben Durchschnittsgewicht von 61,8 cg; Näheres und Lit. über Gewicht bei *Erdheim* u. *Stumme*). Im Puerperium wird die Hyp. kleiner, die Schwangerschaftszellen werden wieder zu Hauptzellen. *Fichera* fand Hypertrophie nach *Kastration* bei Tieren (Kapaunen, Ochsen), was *Tandler* und *Groß* radiographisch an lebenden Menschen (Kastraten, die der in Rußland und Rumänien verbreiteten religiösen Sekte der Skopzen angehörten) bestätigten. Die Steigerung des Längenwachstums bei Kastraten (s. S. 740) führen diese Autoren auf die

Hypophyse zurück, und *Exner* (Lit.) sah auch nach Hypophysentransplantationen infolge der dadurch veranlaßten Hypersekretion abnorm gesteigertes Wachstum (und vermehrten Fettumsatz). *Stumme* (Lit.) fand auch bei Zerstörung der *Hoden* durch krankhafte Prozesse die Hyp. vergrößert.

Regressive Veränderungen in der Hypophysis sind recht häufig. Es kommen vor: Cystisch-kolloide Entartung der Drüsenelemente, Wucherung des bindegewebigen Stromas, cystoide Erweichung des Stromas, Entwicklung von zahlreichen Gefäßen im Stroma, Auftreten von Kalkkonkretionen. — Nicht selten verbinden sich regressive Veränderungen mit *hyperplastischen Wucherungen* im vorderen Lappen, und es kommt zu *Vergrößerung der Hypophysis*, welche man als *Adenom* oder als *Struma* der Hypophysis bezeichnet (siehe Fig. 635). (Histologisches u. Lit. u. a. bei *Löwenstein*.) Die Strumen können bisweilen Hühnereigröße erreichen und sich durch Druck auf die Umgebung bemerkbar machen. Die Optici sind meistens gefährdet (vgl. *Zander*), aber auch die Knochen können zur Usur gebracht werden (vgl. *Erdheim*). — Alle übrigen *echten Geschwülste der Hypophysis* sind selten; *Carcinome* (*Cagnetto*, Adenocarcinom) *und Sarcome* sind noch relativ häufig; sehr selten sind *Lipome* und cystische *Teratome* (*Beck*).

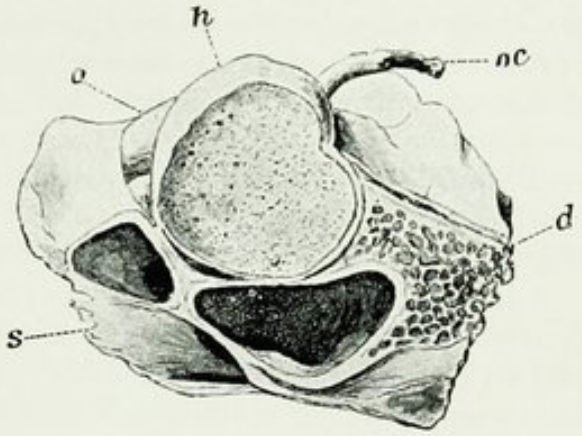

Fig. 635.

Struma der Hypophysis cerebri (*h*), die Keilbeinhöhle sowie den Opticus (*o*) und Oculomotorius (*oc*) beeinträchtigend. Medianer Sagittalschnitt. Unter der Struma die Keilbeinhöhle, vorn Siebbein (*s*). *d* Dura mater. Von einer 45jähr. Frau mit Carcinom der Parotis. Nat. Gr. Samml. Breslau.

Geschwülste der Hypophysis (meist als Adenom bezeichnet) oder geschwulstartige Vergrößerungen oder wenigstens histologische Veränderungen findet man fast konstant (Ausnahmen bei *Petrén* Lit.) in Fällen von *Akromegalie* (s. S. 695 Fig. 390 u. 391), ferner auch (selten mit Akromegalie kombiniert, *Strümpell*) bei *Fettsucht* und eventueller Genitalhypoplasie, sog. *hypophysärer Fettsucht* oder *Dystrophia adiposo-genitalis* (Lit. *Fröhlich*, *Weiß*, *Marburg*, *Strada*),

Von den *Adenomen* gelten die *eosinophilen* (*Benda*) als die typischen und häufigsten bei Akromegalie; seltener sind die *basophilen* (s. *Erdheim*). Andere sprechen von Strumen und Hyperplasien.

Die Sella turcica kann tief ausgehöhlt sein (Näheres bei *Erdheim*); in dem in Fig. 390 abgebildeten Fall von Akromegalie war die Sattellehne papierdünn. Aber auch besonders die Stirnhöhlen, sowie ferner die Oberkieferhöhlen und die anderen pneumatischen Räume können wie in jenem so auch in anderen Fällen infolge von Atrophie ganz enorm blasig aufgetrieben sein. Ja, man hat daran gedacht, ob nicht diese Erweiterung der Sella primär wäre und die Hypophysisvergrößerung eine Vakatwucherung bedeute (*Jendrássik*, *Mitchell* u. *Le Count*), besonders da die genaue Prüfung der einschlägigen Fälle öfter selbst dann eine Erweiterung der Sella ergibt, wenn nur Ödem oder eine Hämorrhagie die Ausfüllung darstellt. In den Fällen von *Waldow* u. a. bestand typische Akromegalie mit Erweiterung der Sinus frontales und Highmorshöhlen, die Hypophysis aber war normal. Man hat daher, ohne über die Bedeutung der Hypophysis für den akromegalischen Prozeß etwas zu präju-

dizieren, mit *Arnold* eine ‚*pituitäre*' und eine ‚*nicht pituitäre*' Form der Akromegalie unterschieden; dabei ist aber nochmals hervorzuheben, daß es auch Fälle von *Hypophysistumor ohne Akromegalie* gibt (*Fröhlich*, *Carbone* und *Cagnetto*, *Kollarits*, *Krumbhaar*, *Creutzfeldt*, Lit. *Harbitz*). *Cagnetto* denkt an eine *Autointoxikation*, welche einen Reiz auf das Skelett, auf die Keimdrüse (1. Symptom: Cessatio mensium, Impotenz) und auch auf die Hypophysis ausübe; letztere reagiere darauf verschieden, entweder gar nicht oder in Form irgendeiner Degeneration oder Hyperplasie oder Geschwulstbildung; bes. in seiner 2. Arbeit (Lit.) spricht sich *C.* als Gegner der Theorie des Hyperpituitarismus aus. Auch *Harbitz* hält Geschwulstbildung und Wachstumsstörung für gleichwertige Prozesse mit gemeinsamer Ursache. *Stumme* sieht in erster Linie in einer *Alteration der Keimdrüse den Grund für die Hypophysiswucherung*; *das Sekret der gewucherten Hypophysis* oder, wie *Mayer* sagt, *der veränderte Funktionszustand der Hypophyse wäre dann der zu Akromegalie führende Faktor* (Heilerfolge nach Exstirpation). *Exner* hält dagegen die Hypersekretion der Hypophyse für das Primäre; der *Hyperpituitarismus* führe zu Funktionsuntüchtigkeit der Keimdrüsen.

Die Theorie des *Hyperpituitarismus* (*Tamburini* u. a.) als Grundlage der **Akromegalie** gewinnt immer mehr Anhänger; das eosinophile Adenom des Vorderlappens der Hypophyse wird als der zu Akromegalie führende Faktor aufgefaßt. Es fehlt daher Akromegalie, wenn der Hypophysentumor anders konstituiert ist, nicht die ‚typische' Adenomstruktur zeigt, oder wenn er ein Endotheliom, Sarcom (s. z. B. *Caussade* u. *Laubry*) darstellt oder gar ein Carcinom des Hypophysenganges ist, ferner, wenn die Hypophysis durch Gummen oder Tuberkulose zerstört ist, so daß echte Hypophysenelemente überhaupt nicht mehr da sind. Auch die eklatanten Erfolge der operativen Entfernung des Hypophysentumors seit *Hochenegg* werden als eins der gewichtigsten Beweismomente für jene Theorie ins Feld geführt. Danach würde sich das Verhältnis der Akromegalie zur Hypophyse relativ einfach darstellen. Aber es gibt einmal Fälle von Akr., wo jene eosinophilen Adenome fehlen, und ferner sind *kleine* eosinophile Adenome sehr häufig, ohne daß Akr. da ist (*Löwenstein*, *Erdheim* u. *Stumme*). *B. Fischer* erklärt aber diese kleinen Adenome für zu klein, um durch Hypersekretion Akr. hervorrufen zu können und bei größeren, meint er, könnten Unterschiede in der Art des Sekretes bestehen, welche morphologisch nicht nachzuweisen seien; auch wären die histologischen Untersuchungen nicht immer ganz einwandfrei gewesen und schließlich wären manche Fälle nur fälschlich als Akr. bezeichnet worden. Doch zeigen diese Interpretationen, daß die Frage nach dem Zusammenhang von Akr. und Hypophyse doch nicht einfach mit der Erklärung abgetan ist, daß die Akr. fast ausnahmslos durch Hypersekretion in einem Hypophysentumor zustande kommt. Vielleicht spielen noch viel kompliziertere Organrelationen hier mit.

Die Beziehungen von Hypophysengeschwülsten zur **Fettsucht** (Lit. *Strada*) sind noch recht dunkel. *Erdheim* (Lit.) ist der Ansicht, daß das Zustandekommen der Fettsucht davon abhinge, daß die Geschwulst, die gar nicht der Hypophysis anzugehören brauche, auf die Hirnbasis übergreife und dieselbe drücke. Doch haben andere dieser Auffassung lebhaft widersprochen. *B. Fischer* (Lit.) sieht in einer Schädigung des *Hinterlappens* der Hypophyse die Ursache für die *Dystrophia adiposo-genitalis*, während andere diese als Folge einer primären Genitalatrophie betrachten (s. Lit. bei *Biedl*). — Nicht selten fand sich zugleich eine Vergrößerung (selten eine fibröse Atrophie) der *Schilddrüse*; das sah man auch in Fällen, wo der Hypophysentumor entfernt wurde.

Wohl nicht zufällig ist die einigemal festgestellte Kombination von *Akromegalie und Syringomyelie* (*Petrén*, Lit.). — **Lit.** im Anhang.

Hypophysenganggeschwülste, cystisch-papilläre, epitheliale und carcinomatöse, meist (aber nicht ausnahmslos, s. Fall *Bartels*) durch Mangel an Keratohyalin und Verhornung (was diese Tumoren den Adamantinomen, s. S. 379, nähert, mit denen sie auch sonst manche Ähnlichkeit haben), starke Verkalkung und mitunter durch metaplastische Knochenbildung ausgezeichnet, welche *Erdheim* in einer vortrefflichen Arbeit beschrieb, gehen *nie mit Akromegalie*

noch mit Gigantismus einher, können aber zuweilen mit *Adipositas* und *Hypoplasie der Genitalien* verbunden sein. *Erdheim* konnte nachweisen, daß sich bei Erwachsenen in 80 % *Plattenepithelzellhaufen in der Hypophysis* befinden, vornehmlich an der vorderen Fläche des Vorderlappens und noch mehr an dem Fortsatz, der sich von diesem längs dem Infundibulum hinauf bis zum Chiasma erstreckt. Das entspricht der Stelle, wo beim Embryo der ektodermale *Hypophysengang* sich am Vorderlappen der Hypophysis inseriert, und jene Haufen sind *Überbleibsel* des bei der Embryogenese verschwindenden Ganges. Von ihnen können diese Tumoren ausgehen, welche *Steinhaus* (Lit.) lieber Plattenzellepitheliome der Hypophysis nennen möchte (s. auch *Bartels*, *Formanek*, *Masera*, *Ehlers*, *Strada*). — *Haberfeld* (Lit.) zeigte dann, daß solche „liegengebliebene Keime" auf dem ganzen Wege, den die Hypophyse auf ihrem Aufstieg zurücklegt, gefunden werden, sowohl als makroskopisch sichtbares konstantes Organ, die *Rachendachhypophyse* (s. auch *Pende*), als auch als kleine Reste zwischen dieser und der Schädelbasis, zwischen Hypophyse und vorderer Sellawand oder an der oberen Ausmündung des Canalis craniopharyngeus (Lit. bei *Haberfeld*) oder in der Sella selbst. Daß von solchen Hypophysenkeimen *Geschwülste* ausgehen können, hat *Erdheim* sicher nachgewiesen.

Gummen (*Stroebe*, Lit.) und *Tuberkel* (vgl. *M. B. Schmidt* u. *Hueter*) wurden zuweilen in der Hypophysis gesehen, ohne daß es trotz Zerstörung der Hypophyse zu Akromegalie gekommen wäre, was aber nach dem S. 1178 nicht wunder nimmt.

Totalentfernung der Hypophyse bei Tieren ruft keine nennenswerten Störungen in deren Wohlbefinden hervor.

Zirbel (Glandula pinealis, Corpus pineale, Epiphysis). Veränderungen derselben: Häufig ist das Auftreten von *Acervulus cerebri* (der sich vom 10. Jahre an findet) in größerer Menge (s. S. 1107). — *Hypertrophie*, *Tumoren* (Adenom, Sarcom, Gliom, Neuroglioma ependymale, Teratom; *Askanazy* beschrieb bei einem 19j. M. ein *Chorionepitheliom*) sind selten (Lit. bei *Marburg*, *Hart*, *Pappenheimer*). — *Cystische Entartung* sieht man öfter (Hydrops cysticus glandulae pinealis). — Bei eitriger Meningitis kann man nicht selten *Absceßbildung* in der Glandula pinealis beobachten.

Interessant, aber noch vereinzelt ist eine Beobachtung (4j. Knabe) von Koinzidenz einer Zirbeldrüsen-Geschwulst und Riesenwuchs (*Östreich* und *Slawyk*), wobei es sich freilich nicht um typische Akromegalie handelte. Dagegen liegt eine Anzahl Beobachtungen vor, welche, wie in dem eben erwähnten Fall, eine *vorzeitige Behaarung* an den Pubes und im Gesicht, *Hypertrophie des Genitals* mit *prämaturer Sexualentwicklung* (großer, erektionsfähiger Penis bei kleinen Kindern) und *Adipositas* zeigten (Lit. bei *Marburg*, *v. Frankl-Hochwart*, *Askanazy*). Wie man sich den Zusammenhang hier vorzustellen hat, ist schwer zu sagen (vgl. *Askanazy*); *Raymond* u. *Claude* (die übrigens grade ‚Kleinheit' der Genitalien (!) zum Symptomenkomplex der Epiphysentumoren rechnen) vermuten, daß hier wohl eine mehrere Blutdrüsen (mit innerer Sekretion) betreffende, komplizierte Störung vorliege. Es erübrigt sich fast darauf hinzuweisen, daß wir bei Epiphysentumoren mit cerebraler Hypertension infolge Hydrocephalus (Druck der Zirbel auf die Vena magna Galeni und auf den Aquaeductus) und ihren Folgen rechnen müssen. — *Exner* und *Boese* konnten nach *Exstirpation* der Zirbeldrüse bei vielen jungen Kaninchen keinerlei Einfluß auf das Wachstum und den Eintritt der Geschlechtsreife konstatieren.

D. Rückenmark.

I. Häute des Rückenmarks.

Anatomie der Häute des Rückenmarks. Die derbe, dicke **Dura mater spinalis** verhält sich hier wesentlich anders als im Schädel und bildet einen Sack, der von dem knöchernen, mit Periost ausgekleideten Wirbelkanal durch den sog. *Peri-* oder *Epiduralraum getrennt* ist

und auch dem Rückenmark nicht fest anliegt (s. Fig. 636 und 637). In dem *Epiduralraum* liegen lockeres Bindegewebe, Fettgewebe und zahlreiche Gefäße, besonders venöse Geflechte. (Es ist schon vorgekommen, daß man diese geröteten Fettbindegewebsmassen für pathologisch, entzündlich gehalten hat.) Gegenüber jedem Intervertebralloch besitzt die Dura zwei Öffnungen, an denen die zugehörigen Spinalnerven austreten (s. Fig. 637). Die Dura umgibt die Nerven röhrenförmig und verliert sich dann in deren Scheide. In jedem Intervertebralloch wird sie außen durch lockeres, fetthaltiges Bindegewebe befestigt. Die Innenfläche der Dura ist mit einer einfachen Lage platter Epithelzellen überzogen.

Fig. 636.

Fig. 637.

Fig. 636. Horizontaler Schnitt durch den X. Brustwirbel.
Fig. 637. Schnitt durch den I. Lendenwirbel und die Austrittsstelle des XII. Dorsalnervenpaares. In beiden Figuren ist das Rückenmark von Pia bedeckt in der Mite zu sehen und von beiden Seiten durch das Ligamentum denticulatum festgehalten; zu beiden Seiten bilden die Nervenwurzeln Gruppen. Zwischen Dura und Rückenmark und zwischen Dura und Wand des Wirbelkanals je ein weiter Raum, letzterer mit gefäßreichem Bindegewebe gefüllt. Die Arachnoidea ist nicht dargestellt. Nach *Key* und *Retzius*.

Die **weichen Häute, Arachnoidea** und **Pia,** verhalten sich hier ähnlich wie beim Gehirn. Sie sind ein zweiblättriger Sack, welcher den *Subarachnoidealraum* bildet, der den Liquor cerebro-spinalis enthält. Das äußere Blatt, die **Arachnoidea,** hängt mit der Dura nicht zusammen; äußere Oberfläche der Arachnoidea und innere der Dura sind vielmehr durch einen mit plattem Epithel ausgekleideten Spaltraum getrennt. Nur in der Cervicalregion finden sich unter normalen Verhältnissen *feine Adhäsionen zwischen Dura und Pia-Arachnoidea.* (Nicht mit entzündlichen Residuen zu verwechseln!) Die **Pia,** welche dem Rückenmark innig aufliegt, sendet in die vordere Medianfissur des Rückenmarks einen dicken, gefäßführenden, bindegewebigen Fortsatz (Septum medianum anticum). Von der Pia aus ziehen Gefäße, mit Lymphscheiden versehen, in das Rückenmark. — Die **Arterien** des Rückenmarks sind: Spinalis anterior und Spinales posteriores (aus den Vertebrales) und eine Reihe kleiner Gefäße, aus Interkostal-, Lumbal-, Sakralarterien stammend.

A. Erkrankungen der Dura mater spinalis.

1. Circulationsstörungen.

Blutungen in dem epiduralen Gewebe kommen nach Traumen der Wirbelsäule, ferner bei Asphyxie (besonders der Neugeborenen), dann auch bei Tetanus (ähnlich wie bei Tieren, die mit Strychnin vergiftet wurden) vor. Meist liegt das Blut geronnen zwischen Periost und Dura.

Bei Neugeborenen beobachtet man das sowohl nach *Schultze*schen Schwingungen, als auch sonst in 10 % operativer Geburten und anderer Geburtsläsionen (O. *Schäffer*); auch unter der Pia und im Rückenmark selbst kommen Blutungen vor (*G. Burckhard*). Vorsicht in der Beurteilung, da auch intrauterine Erstickung allein das anatomische Bild erzeugen

kann, welches man auf Conto der *Schultze*schen Schwingungen setzen wollte (vgl. *B. S. Schultze* contra *Hengge*).

2. Entzündungen.

Akute und chronische Entzündungen werden gewöhnlich von außen fortgeleitet (*Pachymeningitis externa*); dies sieht man bei Caries der Wirbelsäule, Absceß oder schwerem Decubitus in der Sakralgegend (bei Paraplegie etc.), Decubitus einer Spina bifida oder im Anschluß an traumatische Eröffnung des Wirbelkanals. Die meist *eitrige* Entzündung ist partiell oder diffus ausgebreitet. Selten ist der Eiter so reichlich, daß das Rückenmark gedrückt wird. Die Durainnenfläche kann mitbeteiligt sein (*Pachymeningitis interna*).

Chronische Entzündungen kommen vor: a) in Form der *Pachymeningitis interna haemorrhagica.*

Sie ist entweder *Begleiterscheinung von spezifischen Entzündungen* der Rückenmarkshäute oder *selbständig*, so bei cerebraler Paralyse und ferner bei Potatoren, und ist dann ein *Analogon der Pachymeningitis int. haem. der Dura cerebralis.* Die Affektion kann Rückenmark- und Gehirndura zugleich betreffen.

b) Bei der *Pachymeningitis cervicalis hypertrophica* (*Charcot-Joffroy*) entsteht meist zuerst im unteren Teil des Halsmarks eine schichtweise, zwiebelschalenartig angeordnete, derbe, schwielige Bindegewebsbildung an der *Innenfläche* der Dura (*Pachymeningitis interna fibroplastica*), wodurch diese Haut auf das 5—10fache verdickt werden kann. Die dicke Bindegewebsschwarte, welche zuweilen sogar teilweise verknöchern kann, verbreitet sich gewöhnlich ringförmig um das Rückenmark in der Cervicalregion, kann eine Länge von circa 9 cm haben und so circumscript sein (am häufigsten an der unteren Cervicalanschwellung), daß sie ganz den Eindruck einer fibrösen Geschwulst macht. Auch die weichen Häute sind von der produktiven Entzündung ergriffen, welche den Septen und Gefäßen (die chronisch entzündliche Veränderungen zeigen können) folgend ins Rückenmark eindringt. (Ja, man hält jetzt vielfach den Prozeß an den zarten Häuten sogar für das Primäre und für die Quelle der neugebildeten, zwischen Arachnoidea und Dura befindlichen Bindegewebsmassen.) Schließlich ist die Dura mit den zarten Häuten, den Nervenwurzeln und dem Rückenmark schwielig verschmolzen. Dadurch kann zunächst Reizung, dann Atrophie der Nerven und Sklerose des komprimierten Rückenmarks oder selbst totale Querschnittsatrophie herbeigeführt werden.

Ätiologie: Es werden Erkältungen, Traumen und vor allem *Syphilis* genannt, und manche glauben, daß Syphilis sogar sehr häufig im Spiel sei. — **Verlauf:** Er kann ein jahrelanger sein. Zuweilen tritt Stillstand, selten Heilung ein. — Unter den *klinischen Erscheinungen* sind hervorzuheben: 1. Stadium neuralgischer Symptome (besonders an den oberen Extremitäten, Stadium der *Reizung* der Wurzeln; 2. Stadium mit Anästhesie, *Lähmung* und Atrophie in dem sensorischen und Muskelgebiet der komprimierten Nervenwurzeln (besonders des N. ulnaris und medianus; ‚main en prédicateur' durch das Übergewicht der Extensoren); 3. Stadium: Das Mark ist mitbeteiligt. Später, wenn der ganze Querschnitt in dem Kompressionsgebiet zerstört ist, treten die Symptome der transversalen Myelitis (s. bei dieser) auf. — Die Affektion kann aber auch vorher zum *Stillstand* kommen und selbst, freilich nur mit Defekt, ausheilen. — Nach *v. Leyden-Goldscheider* ist das Charcotsche Krankheitsbild keineswegs allein der Pach. cerv. hyp. eigen, vielmehr einer *Meningomyelitis cervicalis* (auch *Wieting* wählt diese Bezeichnung), die durch verschiedene Ursachen, so auch durch *Spondylitis* oder *Tumor* (s. z. B. *Schultze*) bedingt sein kann.

3. Infektiöse Granulationsgeschwülste.

Syphilis kann zu einer *diffusen fibrösen Verdickung* (diffuser Pachymeningitis spinalis) der Dura und zu Verwachsung derselben mit den anderen Häuten führen. Häufiger aber ist der Ausgang von den weichen Häuten (*Meningomyelitis luetica*) und ein Übergang sowohl auf die Substanz des Rückenmarks als auch auf die Durainnenfläche, ein Bild, das dem der Pachymeningitis interna chronica (*Charcot*) nahe kommt. Gelegentlich, jedoch viel seltener wie an der Gehirndura, findet man *gummöse* Wucherungen (Lit. *Nonne*). — **Tuberkulose der Dura** in Form einer *chronisch-tuberkulösen Entzündung der Duraaußenfläche* sehen wir am häufigsten bei Caries der Wirbelsäule (s. S. 707 Pottscher Buckel). Nicht selten ist hier die Außenfläche der Dura über weite Strecken mit einer zuweilen bis fingerdicken, käsigen Lage fast tumorartig bedeckt. In der Dura selbst kommen käsig-eitrige Herde vor, welche das Rückenmark komprimieren können. Ziemlich selten durchsetzt das tuberkulöse Granulationsgewebe die Dura und etabliert sich auch an deren *Innenseite*; es kann sich dann eine verbreiterte *miliare Tuberkulose* im Duralsack anschließen, oder es entsteht eine *Pachymeningitis interna tuberculosa haemorrhagica*.

4. Geschwülste und Parasiten.

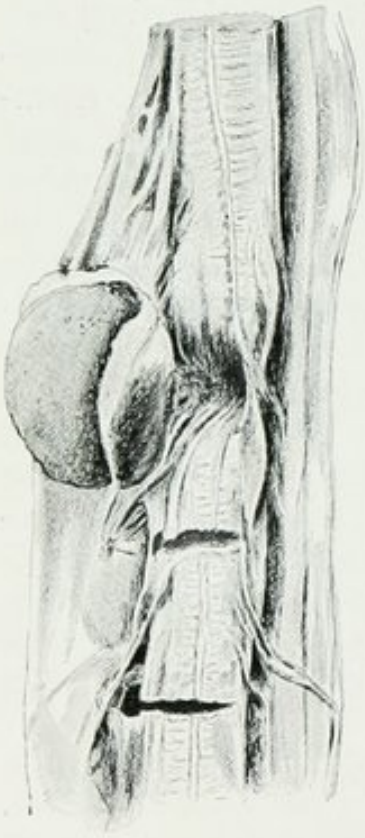

Fig. 638.

Breitbasiges (intradurales), zum Teil psammöses **Fibroendotheliom der Dura spinalis** (3 cm lang, 2 cm dick) am rechten und ventralen Umfang derselben in der Höhe des 4.—6. Dorsalnerven. Die Geschwulst ist der Länge nach aufgeschnitten. Tiefe Impression im Rückenmark, Querschnittsmyelitis. 48jährige Frau. Samml. Basel.

Primäre Geschwülste sind *selten*. Es können *Fibrome* und besonders *Fibroendotheliome* sein (Fig. 638), die eventuell psammös sind, mitunter das Rückenmark eiförmig, muldenartig oder cylindrisch umfassen, zuweilen ansehnlich groß oder aber multipel und dann klein sind (*Troitzky*, *Henschen*). Ferner kommen Myxome und Sarcome, und zwar Fibro-, Psammo-, Melanosarcome oder Chromatophorome (*Boit*) vor. Diese Tumoren können teils *extra-*, teils *intradural* ihren Ausgang nehmen; beides bezeichnet man auch als *extramedulläre*, **intravertebrale Tumoren** (dazu gehören auch die Tumoren der *weichen* Spinalhäute). *Sarcome* können von den peripheren, äußeren Teilen des Duralsackes oder ähnlich wie am Schädel von der Innenseite ausgehen und bilden meist ovale bis haselnußgroße Geschwülste (Lit. dieser, in einer nicht geringen Zahl chirurgisch behandelten Tumoren s. bei *Flatau*). — *Diffuse Fettwucherung* im Epiduralraum sieht man nicht selten neben chronischen Entzündungen des Rückenmarks und seiner Häute. Sehr selten sind distinkte, den kaudalen Abschnitt bevorzugende *Lipome*. — *Teratome* (mit Knorpel und Fettgewebe u. a.) kommen in der Sakral- und Coccygealgegend vor, haben meist eine mediane Lage und sind angeboren.

Viel häufiger und praktisch wichtiger sind *sekundäre Geschwülste*, die entweder metastatisch außen oder innen auf die Dura gelangen oder, was häufiger ist, direkt von außen auf die Dura übergreifen; das sind vor allem Wirbeltumoren, die viel öfter vorkommen als alle anderen meningealen und medullaren Neoplasmen zusammengenommen (*Schlesinger*). Am häufigsten sind es metastatische Wirbelkrebse nach Mammacarcinom oder anderen Carcinomen, seltener Sarcome und Chondrome, Osteome, die

teils von den Wirbeln ausgehen, teils von der Nachbarschaft auf die Wirbelsäule übergreifen.

Besonders *Carcinommassen* können den Wirbelkanal so erfüllen, daß das Mark durch zunehmenden Druck oder infolge von Störungen in der Circulation des Blutes und der Lymphe (s. S. 1214) allmählich der Erweichung anheimfällt, worauf sich ausgebreitete *Lähmungserscheinungen* einstellen. Heftige *neuralgische Schmerzen*, die das Leiden begleiten, werden durch Kompression oder Durchwachsung besonders der hinteren Wurzeln hervorgerufen und fehlen auch meist an den gelähmten Gliedern nicht. — Nicht selten kommt ein *Zusammenbruch von Wirbeln* vor, die von einem Tumor infiltriert sind, wobei es sich auch am häufigsten um sekundäre Carcinome handelt. Zusammenbruch kann aber auch z. B., wie es u. a. *Verf.* sah, durch ein *Angiom* selbst nur eines einzelnen Wirbels bedingt sein. Das Angiom kann sich dabei zugleich *epidural* ausbreiten (vgl. *Muthmann*). Es folgt dann Rückenmarksquetschung, akute sog. *Kompressionsmyelitis*, die meist zu Querschnittslähmung (Myelitis transversa) führt (s. Fig. 657). Ein extradurales Chorionepitheliom, das $^3/_4$ Jahr nach Abort zu Compressionsmyelitis führte, beschrieb *Auerbach*.

Parasiten. *Cysticerken* im Duralsack sind sehr selten. *Echinokokken* sah man wiederholt teils *im Duralsack* (sie waren dann rundlich oder eiförmig, komprimierten die Medulla), teils *extradural*, was häufiger ist. Selten sind sie primär; meist entstehen sie sekundär von den Muskeln der Wirbelsäule oder dem subpleuralen oder retroperitonealen Zellgewebe, selten von den Wirbelkörpern selbst aus. Dringen sie von außen durch die Intervertebrallöcher in den Wirbelkanal ein, so können sie Tumoren bilden, die zugleich innerhalb und außerhalb der Wirbelsäule liegen und stielförmig miteinander verbunden sind.

B. Erkrankungen der Pia-Arachnoidea spinalis.

1. Circulationsstörungen.

Blutungen in den Subarachnoidealraum können nach Traumen (Schlägen usw.), bei Entzündung, bei hämorrhagischer Diathese, bei agonaler Stauung, im Anschluß an Hämorrhagien im Gehirn, sowie aus unbekannten Ursachen entstehen. Bei stärkeren Blutungen (*Apoplexia canalis spinalis*) finden sich größere Blutklumpen besonders um die Nervenwurzeln).

2. Entzündungen (Meningitis spinalis).

a) *Akute Entzündungen* können im Anschluß an Traumen oder von benachbarten Teilen (z. B. sacralem Decubitus) aus fortgeleitet oder hämatogen entstehen. Das Exsudat ist serös-eitrig, eitrig oder fibrinös-eitrig und je nachdem leichtflüssig, klebrig oder zäh; es infiltriert die Pia und sammelt sich im Subarachnoidealraum an. Meist findet man darin die gewöhnlichen Eiterkokken.

Bei jener Form der spinalen Meningitis, welche wegen der meist gemeinsamen Beteiligung der spinalen und cerebralen Meningen **Cerebrospinalmeningitis** genannt wird und welche nicht selten *epidemisch* auftritt, war beim Gehirn die Rede; in typischen Fällen findet man hierbei spezifische Mikroorganismen (s. S. 1114). Meist sind hier auch die *angrenzenden Teile des Rückenmarks* und *die Nervenwurzeln* mitergriffen; entzündliches Ödem, kleinzellige Infiltration oder Erweichungsherde können auftreten. Man spricht daher auch von *Meningo-Myelitis* und *-Neuritis*. — *Bei traumatischer eitriger Meningitis*, die z. B. bei Wirbelfrakturen, Schußverletzungen, Operationen, bei denen eine Infektion der Meningen stattfand (ferner gelegentlich bei Spina bifida sowohl spontan eintreten kann, wenn Decubitus erfolgte, als auch an operative Eingriffe an derselben sich anschließt), *verbreitet sich die eitrige Entzündung meist ganz rapid hinauf bis in die Hirnhäute*. Man kann gelegentlich in kurzer Zeit (12—24 Stunden) den ganzen cerebrospinalen Subarachnoidealraum und auch die Hirnventrikel mit rahmigem Eiter strotzend gefüllt finden.

b) **Chronische Leptomeningitis spinalis** kann sich, wie erwähnt, als Meningomyelitis mit Pachymeningitis chronica hyperplastica kombinieren (s. S. 1181). — *Weißliche, opake Verdickungen* der Meningen, zuweilen mit Adhärenz der Dura, sind ferner *über cariösen Stellen* der Wirbelsäule nicht selten. Auch nach *Traumen* und bei intramedullären Affektionen, welche peripher fortschreiten, können milchweiße Verdickungen der zarten Häute entstehen. Lokale Verdickungen findet man auch zuweilen bei *Syphilis*.

Von praktischer Wichtigkeit ist die **Meningitis serosa circumscripta** oder *adhäsive circumscripte Arachnitis*, eine cystenartige Absackung von Cerebrospinalflüssigkeit in Adhärenzen, die klinisch wie ein Tumor verläuft (Druckerscheinungen), durch Lumbalpunktion nicht beeinflußt wird und in ähnlicher Weise auch auf dem Gehirn (s. S. 1111) vorkommt (vgl. *Krause*).

3. Infektiöse Granulationsgeschwülste.

a) **Tuberkulose** kann α) von der Dura oder den Wirbeln *fortgeleitet* werden oder β) *hämatogen* oder γ) *lymphogen* entstehen, was bei tuberkulöser Meningitis cerebralis häufig ist (s. S. 1117). Sie betrifft hier meist eher das Brust- als das Halsmark. Die dorsale Fläche des Rückenmarks ist in der Regel stärker ergriffen. Manchmal erfolgt eine fast reine Knötchenbildung. Sehr oft ist die tuberkulöse Meningitis von einer *peripheren Myelitis*, die nicht selten mit blasser oder roter Erweichung einhergeht (gröbere Herdchen hämorrhagischer Infarcierung können durch Thrombose veranlaßt sein), sowie von einer die *Wurzeln* betreffenden *Neuritis* oder selbst von einer Durchsetzung der Wurzeln mit Knötchen begleitet (*tuberkulöse Meningo-Myelitis* und *-Neuritis*). Selten treten Knötchen auch im Rückenmark selbst auf.

Im *Centrifugat* der *Punktionsflüssigkeit* dominieren *Lymphocyten*.

b) **Syphilis.** *Leptomeningitis*, besser *Meningo-myelitis syphilitica* führt zu Bildung grauer oder grauroter, speckig-gelatinöser Granulationen, die später fleckweise zu plattenartigen, grauweißen oder gelben (nekrotischen), derben Verdickungen werden. Die *Blutgefäße* sind stets, zuweilen in hervorragender Weise beteiligt (Endarteriitis und Phlebitis obliterans); — vgl. auch S. 1163. Die Meningo-myelitis spinalis syphilitica kann auch mit *Meningitis basilaris cerebri* zusammen vorkommen (Lit. bei *Boettiger*, *Meyer*, *Scheiber* u. bes. *Nonne*).

c) **Lepra.** Es kommt eine *lepröse Meningitis* vor, mit Bildung eines grauen oder graugelben Exsudats; sie etabliert sich vorzüglich an der *hinteren Circumferenz* der Medulla und um die *Nervenwurzeln* und ist meist auf die spinalen Häute beschränkt.

4. Geschwülste der weichen Rückenmarkshäute. (Lit. im Anhang.)

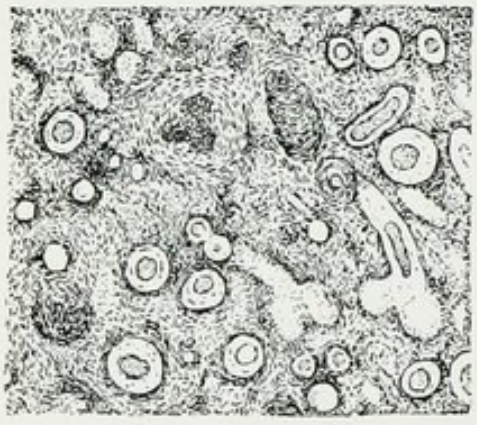

Fig. 639.

Fig. 640.

Fig. 639. **Hämangiosarcom mit hyaliner Degeneration der Gefäßwände.** Vom Tumor Fig. 640. Schwache Vergr.

Fig. 640. **Sarcom der Arachnoidea spinalis.** Querschnitt; oben der Tumor, unten (hell) das Rückenmark; außen Stücke des Duralsackes. Nat. Gr.

Vielfach, fast bei der Hälfte der Individuen über 40 Jahre, findet man *Knochenplättchen*, kleine **Osteome,** in der Arachnoidea, meist an der hinteren Seite. Sie sind weiß, porzellanartig, unregelmäßig konturiert, außen glatt, innen rauh. Besonders auf der Cauda sind sie mit der Pia fest verbunden. Sie entstehen durch Verkalkung und Verknöcherung eines hyalinen oder fibrillären Substrates und werden von der Dura aus vaskularisiert (*Zanda*). Zuweilen sind sie *osteoid*. — Sie haben keine pathologische Bedeutung, rufen weder Symptome hervor, *noch sind sie ein Beweis für ein früheres Trauma*.

Primär kommen vor: *Fibrome* (selten), *Myxome* (sehr selten), *Sarcome*, vor allem rundzellige, aber auch

seltenere Formen, wie Angiosarcome mit hyaliner Degeneration (Cylindrombildung), s. Fig. 639 u. 640, ferner alveoläre Endotheliome, die von der Endothelbekleidung der Arachnoidea ausgehend zum Teil psammöse Fibro-Endotheliome (Lit. *Stursberg*, *Hertz*) sind, sowie Peritheliome (vgl. *Lissauer*), ferner die schon S. 1122 erwähnten melanotischen Sarcome, die sich fleckig oder mehr diffus ausbreiten können. Ferner sieht man *Lipome* und *Myolipome* am kaudalen Ende des Marks, die angeboren sind und sich namentlich mit Spina bifida kombinieren. An den Nervenwurzeln kommen häufig als Teilerscheinung allgemeiner *Neurofibromatose* multiple *Neurofibrome* vor, die bis walnußgroß werden können; auch an den Bündeln der *Cauda equina* begegnet man denselben.

Sekundär kommen *Carcinome* und *Sarcome* (und mitunter sogar *Gliome* der Retina, die der Optikusscheide folgend zur Hirnbasis gelangten) *fortgeleitet* oder *metastatisch* vor, letzteres aber selten, am ersten noch bei melanotischen Sarcomen. — In einem Breslauer Fall (Sekt. Dr. *Martini*) fanden sich im Anschluß an ein primäres *Sarcom der Dura cerebralis* zahllose kleine Metastasen in der Pia-Arachnoidea im ganzen Verlauf des Subarachnoidealraumes des Rückenmarks, und besonders waren im untersten Teil zahlreiche Fäden der Cauda von Tumormassen in Form von runden und spindeligen Knöpfchen umgeben. Man ist hier vielleicht berechtigt, eine *Überimpfung* von Geschwulstkeimen anzunehmen. Ähnliches kann man auch bei *Carcinomen* sehen. Zuweilen wird die sekundäre Infiltration zu einer *diffusen* (Lit. bei *Nonne*); es kommen aber auch Fälle vor, wo die Metastase von vornherein diffus ausgebreitet ist (Lit. bei *Rindfleisch*). — Diagnose durch *Lumbalpunktion* s. S. 1122.

Über diffuse extramedulläre *Gliomausbreitung* s. *Strassner* (Lit.).

Die meisten Geschwülste der weichen Rückenmarkshäute wachsen langsam und sind in der Regel klein; größer werden sie zuweilen nur, wenn sie sich in der Längsrichtung ausbreiten. Sie können dann eiförmig oder fingerlang und -dick werden. Es gibt sogar *seltene* primäre *Sarcome*, die sich diffus auf dem ganzen Rückenmark ausbreiten. — Die meningealen (meist pialen) Tumoren verdrängen oft das Mark oder pressen es zusammen, ohne daß sie an demselben immer wesentliche Veränderungen veranlaßten; in anderen Fällen aber rufen sie allmählich *Kompressionserscheinungen* an Nervenwurzeln und am Mark hervor. Seltener dringt der Tumor in die Rückenmarksubstanz selbst ein. *Ätiologisch* werden besonders für Sarcome zuweilen Traumen beschuldigt.

II. Rückenmarkssubstanz.

Vorbemerkungen. Diese sollen nur eine Orientierung betreffs der groben anatomischen Verhältnisse ermöglichen. — Manches über den feineren Aufbau wird noch im Text an geeigneten Stellen erwähnt werden.

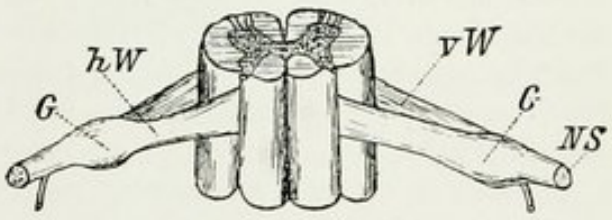

Fig. 641. **Ein Rückenmarkssegment mit seinem spinalen Nervenpaar** (modifiziert nach *Bramwell*). *vW* vordere Wurzel, *hW* hintere Wurzel, *G* Ganglion der hinteren Wurzel, *NS* Querschnitt des Stammes des (gemischten) Spinalnerven.

Das Rückenmark erstreckt sich nicht durch den ganzen Wirbelkanal, es endet vielmehr etwa in der Gegend des *unteren Randes des I. Lendenwirbelkörpers* mit dem *Conus terminalis*. Im unteren Abschnitt des Spinalkanals liegt die *Cauda equina*, ein Bündel von Spinalnerven (Wurzeln des Lumbal- und Sakralmarks), welche erst eine verschieden lange Strecke im Spinalkanal vertikal nach abwärts verlaufen, bis sie zu den Foramina intervertebralia der Lenden-

wirbelsäule und den Foramina sacralia gelangen. — Die *Rückenmarkssegmente sind in den verschiedenen Höhen verschieden dick.* Im Halsteil liegt die *Halsanschwellung*, welche in der Höhe des 3.—4. Halswirbels beginnt und in der des 5. und 6. ihr Maximum erreicht. In der Höhe des 2. Dorsalwirbels beginnt das *Brustmark*, welches überall annähernd gleich dick bleibt. Im Lendenmark folgt die *Lendenanschwellung* (10.—12. Dorsalwirbel). Dann beginnt der *Sakralteil*, der im Conus terminalis (am 1.—2. Lumbalwirbel) endet.

Das Rückenmark besteht aus einem äußeren oder Rindenteil (*weiße Substanz*) und aus einem inneren Kern (*graue Substanz*). **Die graue Substanz** hat auf dem Querschnitt die Gestalt eines H, zeigt vorn und hinten je zwei Vorsprünge, die *Vorderhörner* und *Hinterhörner*; erstere sind stumpf, letztere spitz. Den Querstrich des H bildet die graue Kommissur, welche den mit Cylinderepithel ausgekleideten Centralkanal enthält. Aus den Vorderhörnern treten die *vorderen* (*motorischen*), aus den Hinterhörnern die *hinteren* (*sensiblen*) Wurzeln. Der hinteren *Wurzel* gehört das *Ganglion intervertebrale* (Spinalganglion; feinerer Bau und verschiedene Typen desselben siehe bei *Dogiel*) an. Aus der Vereinigung von vorderer und hinterer Wurzel entsteht ein **Spinalnerv** (gemischt). Ein *Rückenmarkssegment* ist eine Scheibe Nervengewebe, welcher ein Paar spinaler Nerven symmetrisch anhängt.

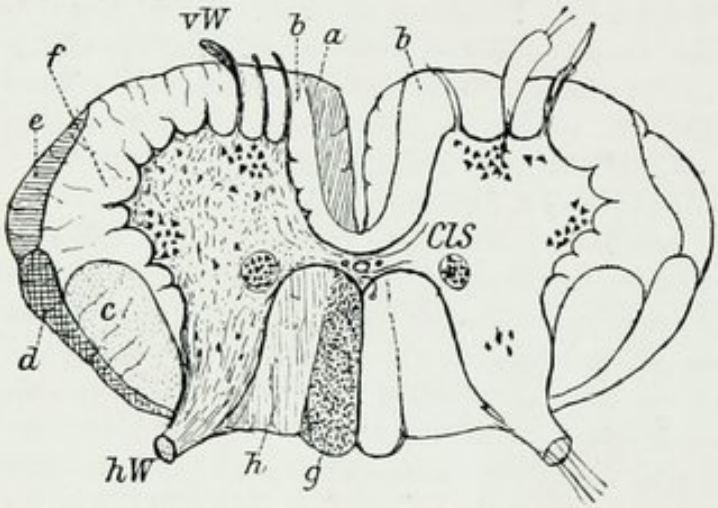

Fig. 642.
Querschnitt durch die Halsanschwellung. Linke Hälfte. *a* Pyramidenvorderstrangbahn, *b* Vorderstranggrundbündel, *c* Pyramidenseitenstrangbahn, *d* Kleinhirnseitenstrangbahn, *e* Gowerssches Bündel, *f* Seitenstranggrundbündel, *g* Gollscher Strang, *h* Burdachscher oder Keilstrang. Die korrespondierenden Bahnen der rechten Seite nur im Umriß eingezeichnet. *ClS* Clarkesche Säule. *vW* vordere Wurzel, *hW* hintere Wurzel. Schematisch.

Es gibt 31 **Paare von Spinalnerven:** 8 Hals-, 12 Brust-, 5 Lenden-, 5 Kreuzbeinnerven- und 1 Steißbeinnervenpaar. Die Rückenmarksnerven entspringen nicht in der Höhe des der Zahl nach korrespondierenden Wirbels. Mit Ausnahme des obersten Halsmarkes liegt *ihr Ursprung* vielmehr *höher am Rückenmark als ihre Austrittsstelle aus dem Wirbelkanal.* Der Abstand wird nach unten hin immer größer. So entspricht z. B. der 7. Halswirbel dem Ursprung des Nerv. dorsal. I; der Dornfortsatz des 5. resp. des 7. Brustwirbels dem Ursprung des Nerv. dorsal. VII. resp. IX. Der Nerv. lumb. I entspringt in der Höhe des 11. Brustwirbels; der Nerv. lumb. II entspringt in der Höhe zwischen dem 11. und 12. Brustwirbel; der Nerv. lumb. III und IV in der Höhe des 12. Brustwirbels; der Nerv. lumb. V und sacralis I in der Höhe zwischen 12. Brust- und 1. Lendenwirbel; die Nerv. sacrales II—V in der Höhe des 1. Lendenwirbels; sie haben natürlich einen um so längeren Verlauf, je tiefer sie am Kreuzbein ausmünden.

Durch die beiden Wurzelaustritte und die graue Substanz wird die **weiße Substanz** in *Vorder-*, *Seiten-* und *Hinterstränge* abgeteilt (s. Fig. 642). *Die weiße Substanz* besteht wesentlich aus markhaltigen Nervenfasern, welche zu Strängen angeordnet sind. Die Zusammensetzung der Stränge aus Bündeln (bestimmte Leitungsbahnen) erkennt man am normalen Rückenmark des Erwachsenen nicht. Ihre Kenntnis verdankt man zum Teil der *Entwicklungsgeschichte* (*Flechsig*), indem die einzelnen Bündel nicht zur selben Zeit Markscheiden erhalten. Ebenso eröffnen uns die *pathologischen Entartungen einzelner Bündel resp. Bahnen*

einen Einblick in die komplizierte Zusammensetzung, indem zuweilen nur ganz bestimmte Systeme von Faserzügen erkranken und sich dadurch differenzieren.

Die verschiedenen **Strangbahnen** oder **Fasersysteme,** *welche sich an der weißen Substanz unterscheiden lassen, sind* (vgl. Fig. 642):

1. Im **Vorderstrang** jederseits:

Zu beiden Seiten der Fissura longitudinalis anterior die *Pyramidenvorderstrangbahn* (*a*) oder Türkscher Strang oder *direkte, ungekreuzte Pyramidenbahn*; verbindet das motorische Centrum in der Hirnrinde mit der grauen Substanz der Vorderhörner und weiterhin mit den Muskeln. Die Bahn wird nach unten immer schmäler und ist in der Mitte des Dorsalmarkes bereits verschwunden.

Der restierende Teil des Vorderstranges ist das *Vorderstranggrundbündel* (*b*).

2. Im **Seitenstrang** jederseits:

Die *Pyramidenseitenstrangbahn* (*c*) oder *gekreuzte Pyramidenbahn* nimmt den hinteren Teil ein. (Sie ist ein Teil der motorischen oder cortico-muskulären Leitungsbahn, führt motorische Fasern herab [centrifugal] und gibt diese nach und nach an die graue Substanz ab; die Fasern splittern sich dann in Fäserchen auf und umspinnen die Vorderhornzellen. Die Impulse werden dann durch Kontakt auf diese Ganglienzellen übertragen, ohne daß eine substantielle Verbindung der Fasern mit den Zellen eintritt. Von den Vorderhornzellen gehen dann die motorischen vorderen Wurzeln aus.) Die *PyS* hat auf dem Querschnitt ungefähr die Gestalt eines Dreiecks, in Hals- und Brustteil reicht sie nicht bis nach außen, im Lendenmark wohl. Im Halsmark am größten, verjüngt sie sich nach unten mehr und mehr (s. Fig. 652).

Die *Kleinhirnseitenstrangbahn* (*d*) liegt peripher im hinteren Teil und führt Fasern, die aus den *Clarke*schen Säulen in sie hineinziehen, herauf (centripetal) zum Oberwurm; die Bahn (etwa in Gestalt einer Mondsichel) beginnt erst im untersten Brustmark und nimmt von unten nach oben an Größe zu.

Die *Gowers*schen *Bündel* (*e*) (Fasciculus antero-lateralis ascendens) liegen an der vorderen, seitlichen Peripherie. Sie führen *sensible* Fasern, welche sie von der grauen Substanz erhalten, und beginnen schon im Lendenmark.

Was übrig bleibt, sind die *gemischten Seitenstrangbahnen* (*f*).

3. Im **Hinterstrang** jederseits:

Der *Goll*sche Strang (*g*) oder Funiculus gracilis (eine *sensible* Leitungsbahn), bildet den medialen Teil.

Der *Burdach*sche oder *Keilstrang* (*h*) oder Funiculus cuneatus, gleichfalls eine *sensible* Bahn, vom *Goll*schen Strang, wenigstens im Halsteil, durch das Septum paramedianum getrennt, nimmt den seitlichen Teil ein.

(Das Nähere über die Verteilung dieser sensiblen Faserbahnen in den verschiedenen Höhen des Rückenmarks siehe beim Kapitel ‚aufsteigende Strangdegeneration' S. 1197.)

1. Mißbildungen des Rückenmarks.

Hydromyelie oder **Hydromyelus,** *Hydrorrhachis interna*, angeborene Ausdehnung des Centralkanals durch abnorme Ansammlung von Cerebrospinalflüssigkeit, s. S. 1191. — Ein beschränkter Hydromyelus wird **Myelocyste** genannt. — *Hydrorrhachis externa* ist eine Wasseransammlung zwischen den Häuten, hauptsächlich im Subarachnoidealraum. — **Verdoppelung** *des Centralkanals* ist selten. — **Verdoppelungen** *des Rückenmarks* (*Diastematomyelie*) beruhen meist nur auf mangelhafter Vereinigung symmetrisch angelegter Rückenmarksteile jeder Seite, sind also Spaltungen; seltener sind es wahre Doppelbildungen, und Verdoppelung des Centralkanals ist dann dabei das ursächliche Moment (*Zingerle*). Sie kombinieren sich gewöhnlich (Ausnahme ein Fall von *Westphal*) mit Spina bifida lumbalis oder cervicalis, bisweilen auch mit anderen Mißbildungen. Sehr selten betrifft die Doppelbildung fast die ganze Länge (vgl.

von Monakow, Lit.). Man muß sich bei Beurteilung dieser und anderer Mißbildungen vergegenwärtigen, daß *Kunstprodukte* hier die verschiedenartigsten Mißbildungen vortäuschen können (*van Gieson*); vgl. S. 1215.

Spaltung der Wirbelsäule, Rachischisis, kommt in der ganzen Länge oder nur in einem Teile der Wirbelsäule vor und beruht auf mangelhafter Vereinigung der bilateralen Anlage der Wirbelsäule. Bei der *totalen Rachischisis* sieht man gewöhnlich auf eine dünne, durchsichtige Membran (Innenfläche des ventralen Teils der Pia) und unter ihr die Dura, die der flachen Wirbelrinne aufliegt (Fig. 623). Auf der Pia haften gelegentlich auch noch Rudimente der Rückenmarksplatte. Bei der partiellen Rachischisis ist das Rückenmark an der betreffenden Stelle rudimentär. Eine geschwulstartige Ausstülpung kommt bei einfacher Rachischisis nicht vor.

Fig. 643.

Spina bifida cystica lumbalis mit semmelförmiger Einkerbung; symmetrische, rote, geschwürsartig aussehende Stellen auf der Höhe des Sackes. Tod an spinal-cerebraler eitriger Meningitis. Kind von 3 Wochen. Nach dem frischen Präp. gezeichnet. ¼ nat. Gr.

Unter **Spina bifida** (*cystica*) versteht man im allgemeinen alle jenen Fälle, in welchen sich aus einer Spalte des Wirbelkanals ein cystischer oder hernienartiger Tumor hervorwölbt. Es gibt *verschieden schwere Formen*:

a) Bei der schwersten Form der Spina bifida, nämlich derjenigen, welche sich bei genauer Untersuchung als **Rachischisis** mit **Myelomeningocele** (*von Recklinghausen*) ergibt, entsteht eine meist hinten in der Mittellinie in der *Sakral- und Lumbalgegend*, seltener am Brust- oder Halsmark gelegene, mit Serum gefüllte *Geschwulst*, welche sich aus der *gespaltenen Wirbelsäule* und durch einen *Defekt in der Dura* hinausdrängt. Der Sack kann Apfel- bis Kindskopfgröße erreichen. Auf der Höhe desselben fehlt die äußere Haut, und es findet sich eine gefäßreiche Membran, in deren Mitte meist eine rote, samtartige Masse (Rudiment des Rückenmarks) liegt, die ähnlich wie eine granulierende Wundfläche aussieht und nicht selten in der Mitte trichterförmig eingezogen ist. Gelegentlich kann die Geschwulst durch eine mediane, tiefe Kerbe semmelartig geteilt sein (Fig. 643). Peripher von der samtartigen Masse folgt eine weiche epitheltragende Haut (die Zona epithelo-serosa, die der Pia entspricht), dann eine hautartige (Zona dermatica) und dann die normale Haut. — Das Verständnis der Entstehung dieser Vorwölbung, die man zunächst für einen Prolaps der Rückenmarkshäute halten möchte, der aber eine schwere Mißbildung, eine rudimentäre Entwicklung der Rückenwülste, eines Teils des Rückenmarks selbst, sowie der Haut und Muskeln zugrunde liegt, was man als *Myelomeningocele* bezeichnet

hat, verdanken wir den Untersuchungen von *v. Recklinghausen*, welche *Muscatello* fast in allem, *Hildebrand* zum großen Teil bestätigte.

An einer Stelle der Wirbelsäule ist infolge von *Defekt in den Wirbelkörpern* der Verschluß ausgeblieben; die *Dura mater und die äußere Haut sind gespalten*, und dabei ist die *Medullarrinne* (Medullarplatte) *offen geblieben* und liegt mit der Pia flach auf der Dura und Wirbelrinne. Das wären zunächst *Verhältnisse, die man einfach als partielle Rachischisis* (s. S. 1188) bezeichnen würde. (Nun mache man zum besseren Verständnis des Vorgangs die Fiktion, man sähe zu irgendeiner Zeit der Entwicklung durch ein dorsales Loch in den äußeren Weichteilen und im knöchernen Wirbelkanal in letzteren hinein und sähe weiter durch einen Defekt in der Dura, Arachnoidea und Pia direkt auf das Rückenmark, das hier nicht geschlossen, sondern offen wäre und als samtartig rote Masse auf der *Innenfläche der ventralwärts* erhaltenen *Pia*, auf die man in der Tiefe des Loches sieht, angewachsen wäre. Zöge man jetzt in situ die Pia in die Höhe, so würden die subarachnoidealen Maschen sichtbar, und man würde sehen, wie

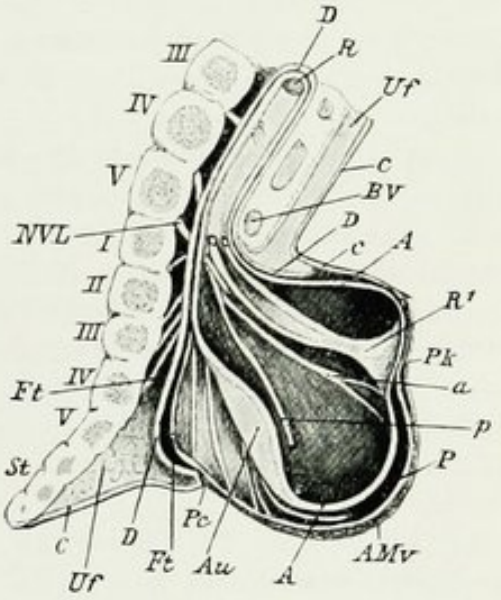

Fig. 644.

Spina bifida sacralis (Myelomeningocele); etwas links von der Medianlinie geführter Sagittalschnitt (nach *v. Recklinghausen* umgezeichnet), Ansicht der *rechten* Schnittfläche, *R* Rückenmark. Auf der Rückenmarksäule *R* lagern die 2 recurrierenden linken IV. Lendennervenwurzeln, deren Durchschnitte zu sehen sind. Die Arachnoidea *A* ist im caudalen Teil des Sackes sowohl von der Dura *D* wie von der Pia *P* abgelöst, an einer Stelle umgeschlagen (*Au*). Da wo die Arachnoidea umgeschlagen ist, werden sacrale Nervenwurzeln auf der Pia liegend sichtbar. *III*, *IV*, *V* bezeichnen die entsprechenden Lenden-, *I*, *II*, *III*, *IV*, *V* die Kreuzbeinwirbel, *St* das Steißbein. *a* und *p* vordere gegabelte und hintere Wurzel des rechten Nervus *V* lumbalis (*NVL*), frei durch den Arachnoidealsack verlaufend. *AMv* Area medullo-vasculosa. *Pk* Kraniale, *Pc* caudale Polgrube, die letztere mit ihrem Kanal, der zwischen Dura und Arachnoidea führt; an *Pc* schließt sich das Filum terminale *Ft*, an *Pk* die Rückenmarksäule an. *C* Cutis mit Epidermis. *Uf* Unterhautfettgewebe. *BV* lateraler Teil des Bogens des V. Lendenwirbels. Nat. Gr.

ein Rückenmarkszapfen [pfeiler] an der Pia inseriert, und wie von diesem und besonders auch von dem samtartigen Rudiment ventralwärts Nerven abgehen, die erst durch den auseinander gezerrten Subarachnoidealraum ziehen und dann durch die Dura austreten.) — Nun tritt aber eine *Flüssigkeitsansammlung hinzu*, indem sich im *Arachnoidealraum* eine gesteigerte Transsudation, ein Hydrops, auf chronisch entzündlicher Basis entwickelt **(Hydromeningocele).** Dadurch werden die **Pia mater** *und die Rückenmarksplatte* emporgehoben, aus der Wirbelrinne *empor-* und derartig kugelig nach hinten *hervorgedrängt* **(Myelocele),** daß die *Innenfläche der* **Pia** mit dem ihr anhaftenden mehr oder weniger stark entwickelten Rückenmarksrudiment *nach außen* zu liegen kommt und die mitunter durchsichtige, in anderen Fällen aber fibrös verdickte (duraartige!) *Außenwand des Sackes bildet*, auf welcher das *Rückenmarksrudiment* als jene samtartige *rote Masse liegt.* — Diese Masse, *Area medullo-vasculosa* (*v. Recklinghausen*), enthält zahlreiche Gefäße und u. a. auch Ganglienzellen. Die Area kann in einer kaudalen und kranialen Polgrube auslaufen, an welche sich das Filum terminale und das Rückenmark (das in diesen Fällen viel weiter nach unten reicht als in der Norm) anschließen; sie kann stärker oder schwächer entwickelt sein und *verkümmert mehr und mehr*, wenn der Sack durch Zunahme der Transsudation in dem Subarachnoidealraum stärker wächst. — *Durch das Innere des*

Sackes können Nerven frei ziehen, welche zum größten Teil von dem der Area medullo-vasculosa entsprechenden Teil der Sackwand ausgehen und zum kleineren Teil von dem den Sack durchziehenden Rückenmarkspfeiler entspringen und zum Wirbelkanal ziehen. Die säulenartige Fortsetzung des Rückenmarks kann innen am Sack inserieren, und dieser zeigt dementsprechend außen eine *nabelförmige Einziehung.* — Es kann nun geschehen, daß *außer der Pia auch ein Blatt der Arachnoidea* die Sackwand mit bildet, und dann sieht man Nerven in der Sackwand zwischen 2 Membranen laufen, von denen die äußere die Pia, die innere die Arachnoidea ist (s. Fig. 644). (Wollte man sich wieder vorstellen, man redressiere die Myelomeningocele, so würde man zunächst die Arachnoidealflüssigkeit ablassen und dann den Rückenmarkspfeiler und die von diesem und von der Area ausgehenden Nerven sich immer mehr verkürzen lassen, bis sie die ganze Blase eingestülpt und schließlich so herabgezogen und ausgebreitet hätten, daß sich dadurch die Piainnenfläche mit dem aufliegenden Rückenmarksrudiment wieder ihrem alten, ventralwärts gelegenen Platz auf der Wirbelrinne, wie bei einer partiellen Rachischisis glatt anlegte.)

Als Abart der Myelomeningocele (aperta) *v. Recklinghausen*'s beschrieb *E. Neumann* eine *subcutane Myelomeningocele* als eine häufige Form der Spina bifida; bei dieser findet sich an Stelle der Area medullo-vasculosa eine regulär ausgebildete Cutis, d. h. über die Area m.-v. hinweg, oberhalb derselben, sind die Hautdecken in normaler Weise zum Zusammenschluß gelangt.

b) Bei der **Myelocystocele** oder **Hydromyelocele** *genannten* **Form der Spina bifida** stülpt sich das zum Rohr *geschlossene*, aber in seinem Centralkanal erweiterte *Rückenmark* partiell aus. Auch hier zeigt sich ein *duraler Defekt.* Die Sackwand besteht aus den weichen Rückenmarkshäuten und kann (nach *v. Recklinghausen*) *innen* meist auf der ventralen Seite eine von Epithel bekleidete Area medullo-vasculosa haben (nicht *außen*, wie bei der Myelomeningocele !), der entsprechend an der Außenwand des Sackes Nervenwurzeln inserieren können. Durch die Höhle selbst ziehen natürlich keine Nerven. *Außen* kann die *äußere Haut* verschieblich über den Sack ziehen. — Der Hauptgrund für das *Zustandekommen der Myelocystocele* liegt im Zurückbleiben des Längenwachstums der Wirbelsäule, während das Rückenmark, welches normal wächst, relativ zu lang wird und sich knickt; hieraus resultiert dann an der Stelle der schärfsten Biegung eine Neigung zur Aussackung, und diese drängt sich an einer Stelle des geringsten Widerstandes nach außen. Diese schwachen Stellen können durch Defekte der Wirbelsäule (meist lateral) oder präexistierende Wirbel- und Wirbelbogenlücken abgegeben werden.

c) Bei einer einfachen **Meningocele** resp. **Hydromeningocele** entspricht der Sack wesentlich der *dorsalen* Seite der ausgeweiteten Subarachnoidealräume; das Rückenmark ist unbeteiligt.

d) Ferner kann sich *Meningocele* (durch Hydrops in den Subarachnoidealräumen) mit *Myelocystocele* kombinieren; es entsteht die **Myelocystomeningocele.**

(Im Gegensatz zu der vorgetragenen Auffassung verlegen andere Autoren den primären *Ausgangspunkt der Rachischisis* in das *Medullarrohr*, und die Störungen in den anderen Teilen [Wirbelkörpern, Muskeln usw.] wären als *sekundäre* zu betrachten, d. h. als *notwendige weitere Folgezustände der Nichtvereinigung des Medullarrohres.* Der Hauptgrund für diese Theorie ist der, daß die Schließung des Medullarrohres der Bildung des Blastems für die Wirbelsäule [und den Schädel] in der Entwicklungsgeschichte beträchtlich vorausgeht. Vgl. *v. Monakow*, Lit.)

Über die *Arnold-Chiari*sche Mißbildung bei Spina bifida — zapfenförmige Fortsätze des Kleinhirns in den Wirbelkanal und Verschiebung der Medulla oblongata nach oben — s. *Schwalbe* u. *Gredig.*

Selten ist die **Spina bifida anterior** (Lit. bei *Nieberding* und *Oehlecker*). Von besonderem Interesse sind seltene Fälle von *Spina bifida sacralis anterior*, wobei der Sack der Sp. bif. wie

ein cystischer Tumor ins Becken ragt. Diese können gynäkologische und diagnostische Schwierigkeiten machen. *Kroner-Marchand* beschrieben z. B. einen solchen Fall. Auch *Verf.* verfügt über eine solche Beobachtung; bei einer 22jährigen Virgo mit Prolapsus uteri (!) war eine zweifaustgroße sackartige Cyste mit klarem Inhalt entfernt worden; später traten Lähmungserscheinungen ein. Erst die Sektion klärte den Zusammenhang auf; es fand sich ein großer Defekt im vord. Teil des Sacrum, da wo die Cyste inserierte; es fehlte die untere linke Hälfte des Sacrum und die l. Seite des Steißbeinwirbels. Tod an eitriger Meningitis. — (*Differentialdiagnostisch* können subperitoneale Beckenfibrome und Fibrome der Beckenknochen u. a. in Betracht kommen *Whitney*, Lit., *Küttner*).

Die **Spina bifida occulta,** welche einen im Gewebe verborgenen *Sack einer Meningocele* darstellt, der sich an einer Wirbel- oder Kreuzbeinspalte herausdrängt, kann mit abnorm starker *Behaarung* der sie bedeckenden narbigen Haut einhergehen **(sacrolumbale Hypertrichose).** Mit der Sackwand können *geschwulstartige Neubildungen von fibro-lipomatösem und von Muskelgewebe* zusammenhängen, die sich in den Wirbelkanal, auf die Dura, das Rückenmarksende umscheidend, fortsetzen (*v. Recklinghausen*). *Borst* sah auch Nervenstränge darin. Sowohl ein Teil der als ‚Lipome' der Sacrolumbalgegend beschriebenen Tumoren, als auch der sog. *Pseudoschwänze* (kaudale, *pendulierende Lipome*, *Fettschwänze*) der Sakralgegend gehört hierher (Lit. bei *Borst*). Man erklärt diese Bildungen dadurch, daß nach dem Platzen einer Myelomeningocele durch den folgenden Narbenzug jene Gewebskeime in die Tiefe (in welcher meist nicht nur die Wirbelsäule, sondern auch die Dura und eventuell die Pia einen Defekt zeigen) gezogen werden und sich dann zur Geschwulst weiter entwickeln. Häufig bestehen zugleich anderweitige Störungen (Klumpfuß, Hüftluxation u. a.).

2. Höhlenbildung im Rückenmark (Hydromyelie, Syringomyelie).

Hydromyelie oder Hydromyelus ist für das Rückenmark in gewissem Sinne das, was der Hydrocephalus internus für das Gehirn ist. Beide kommen gelegentlich zusammen vor. Der Centralkanal ist dabei erweitert und mit hydropischer Flüssigkeit gefüllt. Die Erweiterung kann angeboren oder erworben und so stark sein, daß das Rückenmark nach Entleerung der Flüssigkeit einen schlaffen, dünnwandigen Sack darstellt. Der erweiterte *Centralkanal*, dessen Querschnitt sehr verschiedenartig, dreieckig, rautenförmig, bei stärkster Ausweitung rund gestaltet ist, ist mit Cylinderepithel ausgekleidet und kann partielle, zum Teil epithellose Ausbuchtungen (*Divertikel*) zeigen und infolge von Störungen beim Schluß der Medullarrinne *verdoppelt* oder gar *verdreifacht* sein.

Über die **Entstehung** der diffusen Hydromyelie ist in manchen Fällen nicht viel Sicheres bekannt. Man pflegt die Fälle *erworbener Hydromyelie* teils auf entzündliche Affektionen des Centralkanals, die sich an Erkrankungsherde im Rückenmark anschließen können (unter diesen Verhältnissen kann sich auch Eiter im Centralkanal finden — **Pyomyelie**), teils auf verschiedene Momente zurückzuführen, durch welche der *Abfluß des Liquor cerebrospinalis behindert und eine Lymphstauung* veranlaßt wird; hier sind zu nennen: Tumoren im Rückenmark oder im Schädel, Quetschungen und Verschiebungen durch Frakturen, vorausgegangene Meningitis und Verwachsungen der Meningen usw. — Wird der Kanal durch Blut ausgeweitet, oder entstehen bei traumatischen (selten bei spontanen, Lit. *Doerr*) Blutungen im Rückenmark entweder longitudinale *röhrenförmige Höhlen*, stiftförmige Blutungen oder auf dem Querschnitt *ringförmige* oder *disseminierte Blutherde* in demselben (*Minor*), so spricht man von **Hämatomyelie** (Lit. bei *Taniguchi*) — vgl. Kap. 8. — *Um den erweiterten Centralkanal* kann sich, besonders wenn eine akute entzündliche Erweiterung vorliegt, aber auch ohne eine solche, *eine Gewebserweichung* einstellen, wodurch die Höhle ein unregelmäßiges Aussehen

erhält. Mitunter etabliert sich auch eine mehr oder weniger lebhafte sekundäre Gliawucherung. Derartige Veränderungen zeigen bereits die *nahe Zusammengehörigkeit von Hydro- und Syringomyelie.*

Bei der **Syringomyelie** (σῦριγξ Flöte) findet man das Rückenmark, besonders im Halsteil (genauer im cervico-brachialen Abschnitt), oft aber auch in seiner ganzen Länge von Höhlen durchsetzt; ja, fast das ganze Rückenmark kann eine hohle Röhre darstellen, wobei es entweder äußerlich unverändert oder aber geschwollen ist und Fluktuation bietet. Oft ist die Höhle so weit, daß eine Fingerkuppe darin Platz hat. Nach Herausnahme des Rückenmarks kann dasselbe, nachdem ein dünner, wässeriger Inhalt ausfloß, rinnenförmig oder ganz platt zusammenfallen. Schneidet man ein solches hohles Mark durch, so sieht man, wie das Höhleninnere vielfach von zarten oder groben Gewebsbälkchen und siebförmigen Membranen, welche an der Wand inserieren, durchzogen wird. — In anderen Fällen sinkt das Rückenmark nicht wesentlich ein; man erblickt auf Querschnitten sehr unregelmäßige Höhlen, vorwiegend im Bereich der hinteren Kommissur und tief in die Hinterstränge ausgebuchtet, welch letztere förmlich voneinander getrennt sein können. Meist ist die Veränderung doppelseitig, dabei aber oft asymmetrisch, auf einer Seite stärker. Die Hohlräume haben eine weiche, oft fetzige Wand und einen dünnflüssig-wässerigen oder gelbbraunen, gallertigen, selten blutigen Inhalt. Die Querschnitte sind in den verschiedenen Höhen außerordentlich verschieden. Hier und da setzen sich die Höhlen nach oben und unten in solide oder nur von kleinen Lücken und Spalten durchbrochene gliöse Massen fort. Ja, es gibt Fälle, wo die Querschnitte vorwiegend ein central gelegenes oder besonders die Hinterhörner und -stränge einnehmendes weiches oder derberes, oft mit Zerfallslücken versehenes Gewebe zeigen, welches sich wie eine cylindrische, langgestreckte, zapfen- oder stabförmige Einlagerung von Glia (*Gliastift*) oft ohne äußere Gestaltsveränderung des Marks, häufig nur wie eine Verdichtung darstellt und sich gelegentlich so durch die ganze Länge des Rückenmarks verfolgen läßt. — Neben den Höhlen und gliösen Partien sieht man manchmal weiche, weiß-erweichte oder grau-atrophische Stellen. Auch eine Lepto- und Pachymeningitis, besonders im Halsmark, sind nicht ungewöhnlich. — In anderen Fällen, die klinisch dann oft Besonderheiten zeigen, präsentiert sich ein *Tumor* mit scharfer Begrenzung und Auftreibung des Rückenmarks und zuweilen mit sekundärer Höhlenbildung, die ausschließlich im Geschwulstgewebe oder auch im übrigen Mark Platz greift. — *Der der Syringomyelie zugrunde liegende anatomische Prozeß ist durchaus nicht einheitlich.*

Fig. 645.

Syringomyelie. Querschnitt aus der Höhe des VIII. Cervicalnerven. *CK* Centralkanal; nach hinten die von Gliamassen (hell) umgebene Höhle. Vergrößerung etwa 3,5. (Nach *E. Asmus*, Über Syringomyelie, Biblioth. med. C. Heft 1. 1893. Cassel.)

Es kommt bei den verschiedenen chronischen progredienten Spinalaffektionen, welche unter den Begriff der Syringomyelie fallen, zur Bildung **langgestreckter Hohlräume,** *welche die centralen Rückenmarksabschnitte bevorzugen und oft auch zu erheblicher, der Spaltbildung gleich-*

wertiger und derselben vorangehender oder sie begleitender **Gliaproliferation** *in nächster Umgebung der Hohlräume oder an denjenigen Stellen, an denen sich auch die eventuellen Hohlräume lokalisieren* (vgl. *Schlesinger, Lit.*).

Die einzelnen in Betracht kommenden Spinalaffektionen sind:

Zunächst a) die **Hydromyelie.** In dieser Hinsicht ist auf S. 1191 zu verweisen. — Nach *Leyden entsteht die Syringomyelie* im Anschluß an **angeborene Entwicklungsanomalien am Centralkanal.** Es persistiert ein nach hinten führender Fortsatz des Kanals, der sich zu einem mit Cylinderepithel ausgekleideten, röhrenförmigen Divertikel abschnürt, und der die Gliawucherung *sekundär* hervorruft.

Weiterhin können aber auch Höhlen b) **durch Gewebszerfall im Rückenmark** entstehen, der hervorgerufen werden kann: durch *traumatische Blutung, Hämatomyelie* (*Minor, Stadelmann, Kölpin*), wenn eine centrale sog. Röhrenblutung als eine längliche, von Blut ausgefüllte Lücke im Mark entsteht (vgl. S. 1191 u. Kap. 8). Auch sonst scheint ein *Trauma* zuweilen eine wesentliche Ursache (nicht nur eine Gelegenheitsursache) für die Entstehung der S. abzugeben (vgl. *Bawli, F. Schultze, Westphal, Nonne* u. a.). Ferner kommen in Betracht *meningomyelitische Prozesse* (*Wieting, Saxer, Lasarew*), periependymäre *Myelitis* (*Petrén*, Lit.) oder primär *myelitische Erweichungsherde* (*Myélite cavitaire*). — An den Gewebszerfall kann sich eine sehr *verschieden starke*, oft nur geringe, *zellarme* **sekundäre Gliawucherung** (*Sklerose*) anschließen. (*Petrén* [Lit.] spricht von *sklerotischem Typus* der Syringomyelie, wenn sich der Ersatz der zerstörten Teile des Rückenmarks hauptsächlich nur als *sklerotisches Bindegewebe* und *sklerotische Gefäße* darstellt.)

In einer dritten Gruppe handelt es sich um c) **primäre Gliawucherung,** die einmal faser-, das andere Mal zellreich ist — in dem einen Fall eine mehr diffuse Ausbreitung als Gliastift zeigt, in dem anderen sich als circumscripter Tumor präsentiert, mit starker Bildung von Zerfallshöhlen einhergehen kann oder nicht — und einmal langsam wächst und das typische klinische Bild bedingt (s. S. 1194), in anderen Fällen deutliche Abweichungen von demselben zeigt. — Nach *Hoffmann, Schlesinger* u. a. handelt es sich in der Mehrzahl der Fälle von typischer S. um eine **‚primäre centrale Gliose‘,** das sind die oben erwähnten **diffusen** *stabförmigen* **Glianeubildungen** oder **Gliastifte.** Die Gliawucherung, die bald *zellarm*, dichtgefügt (der Sklerose näherstehend), bald *zellreich* (manchen Gliomen ähnlicher) sein kann, nimmt nach *Hoffmann von den hinteren Abschnitten der Wand des Centralkanals von einem hier aus dem Embryonalleben restierenden Keimgewebe ihren Ausgang.* Dabei hat man auch daran erinnert (vgl. *Stroebe*), daß den Ependymzellen des Centralkanals und deren periependymären Abkömmlingen die Fähigkeit zukommt, Glia zu bilden. (Vgl. bei Gehirn S. 1164.) Durch einen Reiz, z. B. ein *Trauma* (als Gelegenheitsursache), wird die Gewebsproduktion angeregt. Häufig bilden sich dann durch den Zerfall des neugebildeten Gewebes *Höhlen* in der Gliawucherung, und durch diese Bildung sekundärer Höhlen entsteht das typische Bild der Syringomyelie (sog. typische, gliomatöse S.) mit ihren vorzüglich die centralen Teile (graue Substanz) einnehmenden Höhlen und Längsspalten. Doch kann zuweilen grobe Höhlenbildung ganz ausbleiben. Gleichzeitig besteht auch ein *Hydromyelus*, oder dieser *fehlt.* Es ist begreiflich, daß bei dem Zerfall der Umgebung die Wandung des *Centralkanals* hier und da wegschmilzt, so daß er *mit den Erweichungshöhlen*, die dann eine Art von Divertikeln bilden, in *Verbindung* tritt. Auf den verschiedenen Querschnitten findet man dann einmal Stellen, wo diese Verbindung zu sehen ist, während sich in einer anderen Höhe der einfache oder kongenital verdoppelte geschlossene Kanal neben einer gliösen Zerfallshöhle findet. — Das solide **Gliom**, entweder circumscript oder diffus über größere Abschnitte ausgebreitet und in der Regel solitär, häufig central beginnend, ist durch Zell- und Gefäßreichtum, lebhafteres Wachstum und oft durch bestimmtere Abgrenzung von der diffusen Gliose unterschieden und hat den Charakter einer *echten Geschwulst* (vgl. S. 1169). Regressive Veränderungen im Geschwulstgewebe führen auch hier oft zu *Höhlenbildung.* — Nach *Hoffmann* ist das *Gliom* von der *‚cen-*

tralen Gliose', welche dem klinischen Bild der Syringomyelie in der Regel zugrunde liegt, wegen seines rascheren Wachstums und stärker hervortretender Reizerscheinungen anatomisch und klinisch scharf zu *trennen*. Es dürfte wohl erlaubt sein, die *Gliose* als die gutartige, zellarme, dem Bau nach der normalen Glia näher stehende Variation (oder als Hyperplasie), das *Gliom* dagegen als die zell- und gefäßreiche, dem Bau der Glia unähnlichere, geschwulstmäßige Varietät der Glianeubildung zu betrachten, und es bliebe noch hervorzuheben, daß es *Übergänge* zwischen beiden gibt; das läßt die Entscheidung, welche Art von *primärem Neubildungsprozeß von Glia* vorliegt, im einzelnen Fall schwierig erscheinen. Auch gibt es fließende *Übergänge vom zellarmen Gliom zum zellreichen Gliom*, das wegen seines aggressiven Wachstums und weil es jenseits der weichen Häute weiterzuwachsen vermag, eine äußere Ähnlichkeit mit einem Sarcom erlangt und zu Unrecht (vgl. bei Gehirn S. 1167) auch als ‚sarcomatöse' Abart des Glioms bezeichnet wird (vgl. *Borst*).

Das von *Rosenthal* beschriebene *Neuroepithelioma gliomatosum* des Brustmarks ist in Analogie zu den auf S. 1166 u. 1164 besprochenen Tumoren des Gehirns resp. der Retina zu stellen. In dem Falle von *Kling* fand sich außer centraler Gliose mit Höhlenbildung eine schneller wachsende Geschwulst (Neuroepithelioma gliomatosum gangliocellulare) im unteren Brustmark. In dem Falle von *Frankel* zeigte der Tumor auh ‚sarcomartige' Stellen; s. auch *Thielen*.

Alle Momente, welche zu Höhlenbildung führen, können *in den benachbarten* Teilen des Rückenmarks mehr oder weniger starke *Degenerationen* veranlassen.

Die *Syringomyelie ist eine chronische Krankheit*. (Nach *Petrén* führen Fälle mit starker Gliawucherung meist in wenigen Jahren zum Exitus, während in Fällen mit *sehr* chronischem Verlauf die sklerotischen, d. h. durch chronisch entzündliche Prozesse bedingten Veränderungen (s. S. 1193) vorherrschen sollen.) Bei dem häufigsten *Sitz im Halsmark* und der typischen Ausbreitung auf das hintere Grau bilden sich folgende charakteristische **Symptome** aus: a) *progressive Muskelatrophie* an den oberen Extremitäten (fast stets doppelseitig) inklusive Schultergürtel (Cucullarisatrophie, Krallenhandstellung), b) *partielle Empfindungslähmung*, und zwar Analgesie und Thermanästhesie an den oberen Extremitäten, Hals und Rumpf, während Tastsinn und Muskelgefühl wenig alteriert sind. c) *Vasomotorische Störungen* und *trophische Störungen* an Haut, Knochen, Gelenken (oberen Extremitäten, vgl. S. 778), Blasen, Geschwüre, Panaritien an den Fingern, eventuell Gangrän nach Art der *Raynaud*schen, s. b. Haut, aber ohne Schmerzen). Mutilation von Phalangen, Spontanfrakturen und -luxationen kommen vor. Sehr häufig entwickelt sich eine Skoliose oder Kyphoskoliose.

Bei der **Morvanschen Krankheit** oder nach *Schlesinger* besser bei dem Morvanschen Symptomenkomplex, der *Parésie analgésique à panaris des extrémités supérieures*, bestehen neben Analgesie und Thermanästhesie taktile Anästhesie und *trophische Störungen*; *vor allem* sind *Blasen und Panaritien besonders stark ausgeprägt*. Der Symptomenkomplex kann sowohl bei centralen Erkrankungen (Syringomyelie) als auch bei peripherer Nervenerkrankung (lepröser Art) auftreten. Die Morv. Krankheit aber schlechthin als Lepra zu betrachten (*Zambaco*), ist wohl sicher nicht angängig (*Babes, Lie, Nonne*); vgl. auch bei Gangrän im Kapitel Haut.

3. Die histologischen Vorgänge bei einfacher Atrophie, Degenerationen und Entzündungen des Rückenmarks und deren Ausgänge.

Bei der *einfachen Atrophie* der nervösen Elemente des Rückenmarks verkleinern sich die Nervenfasern und die Ganglienzellen, ohne daß sie auffällige Strukturveränderungen zeigen; die Atrophie steigert sich eventuell bis zu völligem Schwund. Die Atrophie kann eine senile Erscheinung sein und auch z. B. die Folge von Inaktivität.

So kann sich nach *Amputation einer Extremität* im Laufe von Jahren auf der entsprechenden Seite im Rückenmark Atrophie des Hinterstrangs und der hinteren Wurzeln, der Vorder-

hörner, der Clarkeschen Säulen und der Pyramidenbahnen ausbilden, die eine Massenabnahme der genannten Gebiete bedeutet (vgl. S. 1136). Lit. bei 4.

Bei den zum Zerfall von Rückenmarksubstanz führenden verschiedenartigen *Degenerationen*, mögen dieselben durch Circulationsstörungen (Ischämie, Blutungen) oder toxische oder traumatische Ursachen bedingt sein, und ferner bei den Entzündungen des Rückenmarks begegnen wir, soweit hierbei zunächst die Ganglienzellen und Nervenfasern in Frage kommen, demselben *histologischen Verhalten wie im Gehirn* (vgl. S. 1136 u. ff.). Wo Rückenmarksubstanz zerfällt, sieht man a) an den *Ganglienzellen* die auf S. 1136 besprochenen Veränderungen, b) an den *Nervenfasern* Zerfall der Markscheiden und Achsencylinder (vgl. S. 1138). Stets ist den Zerfallsmassen auch *Flüssigkeit* beigemischt; ist sie sehr reichlich, so sieht die Zerfallsmasse wie Kalkmilch aus. Es entspricht das dem Bild der einfachen *weißen Erweichung* (*Myelomalacie*). Findet auch Austritt von roten Blutkörperchen statt, so entsteht die *rote Erweichung*. Handelt es sich um einen von vornherein *entzündlichen Erweichungsprozeß* (Myelitis), so sehen wir Austritt von entzündlichem Exsudat und Leukocyten aus den Blutgefäßen. Die Leukocyten liegen oft in den perivasculären Lymphscheiden. Die Entzündungsprodukte vermischen sich mit den Zerfallsprodukten der nervösen Substanz. — Das Verhalten der mit Zerfallsprodukten beladenen und deren Abräumung besorgenden *Fettkörnchenzellen*, sowie der mit Zerfallsprodukten des Blutes beladenen *Pigmentkörnchenzellen* wurde früher (S. 1139) erörtert. c) *Die gefäßhaltige Grundsubstanz* verhält sich verschieden, je nachdem *nur die nervösen Elemente* untergingen oder *auch das Stützgewebe*. (Über dieses Verhalten vgl. S. 1140). So sehen wir in dem ersten Fall als Endresultat eine durch reparatorische Gliawucherung bedingte lockere, weiche oder dichte, härtere *Sklerose*, wobei in der weißen Substanz die grobe Architektur des Grundgewebes resp. die Richtung der früher darin enthalten gewesenen Nervenfasern oft noch lange zu erkennen ist. Zur Etablierung einer Sklerose bedarf es stets längerer Zeit (Monate). Oft treten hier Corpora amylacea auf (S. 1141). Wurde die Substanz des Rückenmarks stellenweise ganz zerstört, wie wir das bei Blutung, Vereiterung oder Verjauchung und bei den schwersten traumatischen Degenerationen (totaler Zertrümmerung, Durchschneidung) sehen, so bildet sich als häufigstes Resultat bei der Heilung *narbiges Bindegewebe*, vor allem dann, wenn die Pia mitverletzt war. Kleinere Zerfallsherde können aber auch durch *Gliawucherung* substituiert werden.

Reparatorische Vorgänge an Ganglienzellen kommen (von Änderungen des Tigroids abgesehen — s. S. 1137) so gut wie gar nicht vor. Auch an den Nervenfasern werden sie beim Menschen nicht beobachtet. Bei Tieren kann aber zuweilen wieder ein mit dem Zellleib zusammenhängender Achsencylinderstumpf auswachsen (*Stroebe*).

4. Sekundäre Degeneration. (Lit. im Anhang).

Wird eine Nervenfaser, welche nur einen Zellfortsatz darstellt, von ihrem zugehörigen Zellkörper, der zugleich ihr trophisches Centrum bildet und durch die zugehörige Ganglienzelle repräsentiert wird, abgetrennt, so fällt sie gleichzeitig in ihrer ganzen Länge der sekundären Degeneration anheim (Näheres s. bei Nerven). Ist der Zusammenhang zwischen Zellen und Fasern im Bereich

eines ganzen Nervenfasersystems (Stranges) durch einen Degenerationsherd unterbrochen, so erfolgt eine entsprechende sekundäre *strangförmige* Degeneration. Je nachdem die Entartung nun in centripetaler oder centrifugaler Richtung fortschreitet, spricht man von *aufsteigender* oder *absteigender Degeneration.*

Absteigende Degeneration sehen wir besonders in den Pyramidenbahnen.

Die **motorische Leitungsbahn** wird bekanntlich durch die *Pyramidenseiten-* und *Pyramidenvorderstrangbahnen* repräsentiert. Die Bahn hat ihr (trophisches) Centrum in der motorischen Region der Großhirnrinde; hier liegen Ganglienzellen, deren Fortsätze die motorischen Leitungsbahnen bilden, welche im Rückenmark in den Pyramidenbahnen zu den Vorderhörnern verlaufen (I. *Abschnitt der cortico-muskulären Leitungsbahn*); hier liegen dann wieder motorische Ganglienzellen, deren Zellfortsätze die motorischen Wurzeln und die peripheren motorischen Nerven bilden, die zu den Endapparaten im Muskel ziehen (*II. Abschnitt der cortico-muskulären Leitungsbahn*). — Vgl. S. 1148 u. 1202.

Wird die motorische Bahn im Gehirn, z. B. da, wo sie in der inneren Kapsel verläuft, unterbrochen, so findet man im Rückenmark Atrophie des gleichseitigen Pyramidenvorderstrangs und des gekreuzten Pyramidenseitenstrangs (s. Fig. 646). — Wird die ganze motorische Bahn im Rückenmark unterbrochen (Durchquetschung, Myelitis transversa), so findet man in den unterhalb gelegenen Abschnitten die Pyramidenbahnen beiderseits degeneriert (s. Fig. 647 a_1, b_1, c_1). Da die Pyramidenvorderstrangbahnen nur bis ins mittlere oder untere Brustmark herabreichen, so wird man sie natürlich nur gleichfalls degeneriert finden, wenn die Rückenmarksaffektion hoch sitzt.

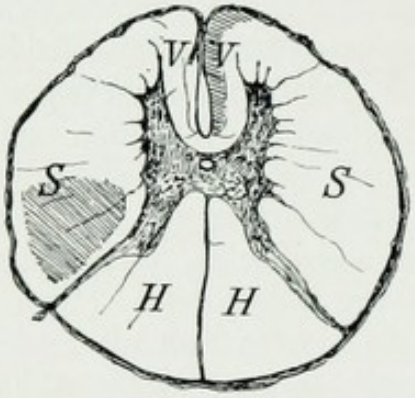

Fig. 646.

Querschnitt durch das obere Brustmark. Die schraffierten (degenerierten) Stellen entsprechen der *rechten* Pyramidenvorderstrangbahn (direkte) und der *linken* Pyramidenseitenstrangbahn (gekreuzte Pyramidenbahn). Die motorische Leitungsbahn war im Gehirn *rechts* unterbrochen; die Veränderung im Rückenmark ist eine **absteigende Degeneration.** Schematisch. Circa 3,5 mal vergrößert.

Degenerieren auch die motorischen Ganglienzellen der Vorderhörner mit, so folgt absteigende Deg. auch im II. Abschnitt der cortico-muskulären Leitungsbahn, d. h. es degenerieren dann die aus dem Rückenmark austretenden motorischen Fasern.

Auch im *Hinterstrang* sind vier *absteigend* degenerierende Nervenfaserbündel beobachtet worden, darunter die Kommafelder s. S. 1198.

Aufsteigende Degeneration. Centripetal von der primär degenerierten (entzündlich erweichten oder durchschnittenen oder zermalmten) Stelle im Rückenmark kann sich eine sekundäre Strangdegeneration der sensiblen Leitungsbahnen entwickeln. Jede Trennung einer sensiblen, aszendierenden Nervenfaser von ihrer zugehörigen Nervenzelle bedingt den Untergang der Faser.

Die **sensiblen Leitungsbahnen** werden respräsentiert durch die *Hinterstränge* und im oberen Brustmark auch durch *Teile der Seitenstränge*, und zwar die Kleinhirnseitenstrangbahn (KlS) und das Gowerssche Bündel (GwB). Die aufsteigenden sensiblen Fasern entspringen

aus Ganglienzellen, die für die Hinterstränge in den Intervertebralganglien, für die KlS in den Clarkeschen Säulen, für die GwB wahrscheinlich in den Hinterhörnern liegen.

Unmittelbar über der verletzten Stelle ist das gesamte Gebiet der sensiblen Leitungsbahnen entartet. Im Hinterstrang verliert sich aber die Degeneration der Burdachschen Stränge nach oben mehr und mehr, und im Halsmark sind nur die (aus durchtretenden langen Fasern zusammengesetzten) Gollschen Stränge entartet (s. Fig. 647 *a*, *b*, *c*). Dieses Verhalten hängt mit der eigentümlichen Verteilung der sensiblen Fasern in den Hintersträngen zusammen, welche kurz folgende ist: *)

Die *zu unterst* durch die hinteren Wurzeln in die Hinterstränge eintretenden sensiblen Fasern legen sich innen nahe an die Hinterhörner und ziehen in den lateralen *Abschnitten* der Hinterstränge, in der Wurzeleintrittszone, der Region der sog. Grundbündel der Hinterstränge, nach oben. Die in den nächst höheren Ebenen eintretenden *neuen Fasern*, die einen nach oben und innen und zugleich nach hinten gerichteten schrägen Verlauf nehmen, *verdrängen nun die zuerst eingetretenen mehr und mehr nach innen* (medialwärts) in das Gebiet der Gollschen Stränge (*Kahler*), so daß die *Fasern, die im Sakral-* und *Lendenmark ganz seitlich* in den Hintersträngen liegen, im *Halsmark* ganz *median* und außerdem an der hinteren Peripherie des Querschnitts (*dorsalwärts*) gelagert sind und die Gollschen Stränge bilden. Die durch das Septum paramedium davon getrennten lateralen Teile, Grundbündel der Hinterstränge, heißen hier Burdachsche Stränge (s. Fig. auf S. 1186).

Nach Zerstörung der Cauda equina degenerieren infolge der Läsion der *hinteren Wurzelfasern* die *Hinterstränge*, und zwar *im Lendenmark fast vollkommen* (bis auf eine kleine mediale Zone und den vordersten Abschnitt), während die *Degeneration nach oben immer schmäler* wird und sich schließlich im *Halsmark nur auf die Gollschen Stränge beschränkt* (da ja oberhalb der Läsion immer neue, aus intakten hinteren Wurzelfasern stammende Fasern eintreten und den Burdachschen Strang gewissermaßen in jeder Höhe neu aufbauen). Man schließt daraus, daß die Gollschen Stränge die unmittelbare Fortsetzung der aus den Wurzelzonen des Lumbalmarks stammenden Fasern sind (*Singer*, *Kahler*).

Bei *Querschnittserkrankungen*, welche durch Kompression, Durchtrennung usw. entstehen, tritt *absteigende Degeneration* hauptsächlich in den Pyramidenbahnen und *aufsteigende Degeneration* in den Hintersträngen, den Kleinhirnseitenstrangbahnen und den Gowersschen Bündeln auf (s. Fig. 647).

Absteigend degenerieren auch bei Querläsion im Hals- oder oberen Brustmark zwei kleine kommaförmige Felder in

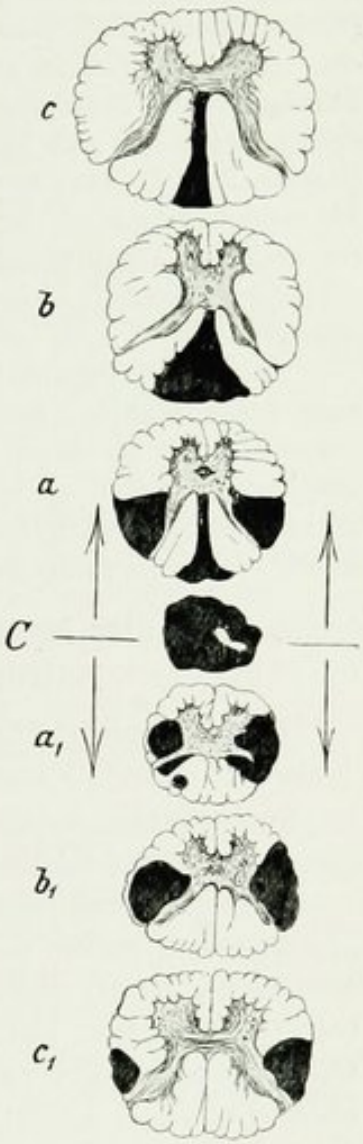

Fig. 647.
Veränderung des Rückenmarks bei langsamer Kompression durch Caries vertebrarum zur Darstellung der **sekundären aufsteigenden und absteigenden Degeneration.** (Frei nach *Charcot*.) *a* mittlere Dorsalregion, *b* ob. Dorsalregion, *c* Cervicalanschwellung, a_1 untere Dorsalgegend, b_1 obere Lendengegend, c_1 Lendenanschwellung. *C* komprimierte Stelle im unteren Dorsalmark. — Die degenerierten Bahnen schwarz schattiert.

*) Vgl. auch S. 1207 die anat. Bemerkungen über die *sensiblen Neurone*.

den Hintersträngen, *Kommafelder* (*F. Schultze*), beiderseits in der Nähe des Hinterhorns gelegen (vgl. *Matuszewski*, Lit.).

Histologische Veränderungen bei der sekundären Degeneration. Die sekundäre Degeneration bildet sich bald nach Unterbrechung der Leitung aus, und zwar *gleichzeitig im ganzen Gebiet der betroffenen Nervenfasern* *). Schon am 2. Tage beginnt der Zerfall der Markscheiden (*Stroebe*), wenige Tage darauf auch derjenige der Achsencylinder. Einige Monate lang sind die degenerierten Stränge weich, trüb, weiß. Die Maschen der Glia, die sich erhält, enthalten Flüssigkeit oder Zerfallsmassen oder Fettkörnchenzellen. In dem maschigen Gliagewebe, dessen Lücken sich ganz allmählich verdichten, erhalten sich *Körnchenzellen* noch sehr lange (Monate, Jahre). Auch in perivaskulären Lymphscheiden und oft auch in der angrenzenden Pia findet man noch sehr lange Zeit nach Beginn der Degeneration vereinzelte Körnchenzellen. Oft sind viele *Corpora amylacea* vorhanden. Das perivaskuläre Bindegewebe ist verdickt. Schließlich schrumpft der degenerierte Strang mehr und mehr und besteht aus einem grauen, ziemlich derben Gewebe (*sekundäre Gliose oder Sklerose*).

Die **Brown-Séquardsche Halbseitenläsion** ist ein besonderer Symptomenkomplex, der nach (experimenteller) *halbseitiger Durchschneidung* oder anderweitiger Kontinuitätsunterbrechung (so durch Tumoren, Caries, syphilitische Prozesse u. a.) auftritt. Es entsteht *Lähmung* mit Hyperästhesie und Temperatursteigerung (Vasomotorenparalyse) um 0,5—1,0° C. auf der entsprechenden Seite, *Anästhesie* auf der gekreuzten Seite. Die Halbseitenläsion betrifft am häufigsten das Dorsalmark. Ist sie traumatisch, so ist die Prognose relativ günstig.

5. Die unter Myelitis zusammengefaßten herdweisen oder diffusen Entzündungs- und Degenerationsprozesse.

Unter ‚Myelitis' **) versteht man herdweise, eventuell aber auch in diffuser Weise auftretende Entzündungs- und Degenerations- resp. Erweichungsprozesse im Rückenmark, welche in der weißen Substanz (Leukomyelitis) oder in der grauen Substanz (Poliomyelitis) ***) oder in beiden ihren Sitz haben.

Diese Erkrankungen sind a) solche, die durch ihre Ätiologie, in welcher *Infektionskrankheiten* die Hauptrolle spielen, sowie durch folgende histologische Kriterien sich als *entzündlich* legitimieren: durch Hyperämie, entzündliches Ödem, Exsudation, Emigration von Lympho- oder Leukocyten; weiterhin durch Quellung und Degeneration des nervösen Parenchyms mit Auftreten von Körnchenzellen (s. S. 1139); ferner auch durch starke Zellansammlung in der Umgebung der Gefäße und in deren Wänden, sowie im Stützgewebe, wodurch zellige, herdförmige Infiltrate mit sehr verschiedenen, teils auf Emigration, teils auf Proliferation zu beziehenden Zellformen entstehen (vgl. S. 1139); endlich nicht selten selbst durch den Nachweis von Infektionskeimen. Die Entzündungen entstehen durch hämatogene oder lymphogene oder fortgeleitete Infektionen.

Unter den in Betracht kommenden **Infektionskrankheiten** sind zu nennen: vor allem akute, wie *Variola*, *Scharlach*, *Influenza*, *Erysipel*, *Pneumonie*, *Masern*, *Keuchhusten*, und ferner *Gonorrhoe*, *Syphilis*, *Tuberkulose*, und zwar sind die bei letzterem Leiden entstehenden, nicht spezifischen Formen von Myelitis gemeint. Auch *Malaria* ist zu nennen. Die sich anschließende Rückenmarksveränderung ist eine *Myelitis* oder häufig auch eine *Meningo-myelitis* (so in dem *Strümpell*schen Fall im Anschluß an ein Staphylokokken-*Panaritium*!). **Experi-**

*) Bei der *primären Strangsklerose wird Faser für Faser* in den Prozeß hineingezogen.

) Lit. bei *Schmaus*, E. IX, 1904 u. *Harbitz-Scheel*. *) πολιός grau.

mentell hat man bei Allgemeininfektion mit sehr verschiedenen *Bakterien* (Eiterkokken, Bacterium coli, Typhusbacillen, Diphtheriebacillen) oder auch nur mit *Bakterientoxinen* Myelitis hervorrufen können. — **Fortgeleitete** wirkliche Rückenmarksentzündung sehen wir, wenn sich ein Entzündungsprozeß von den *Wirbeln* (bei tuberkulöser Caries), von der *Dura*, eventuell auch von der *Schädelhöhle* aus (bei eitriger Meningitis) oder vor allem von den *Meningen* (bei Cerebrospinalmeningitis) aus, den Gefäßästchen folgend auf das Rückenmark, oft nur auf dessen Randpartien fortsetzt **(Meningo-myelitis).**

Unter ‚Myelitis' versteht man aber auch b) solche Veränderungen, die als *Degenerationen* (zuweilen auch als *Blutungen*) beginnen und Folgen von Ernährungsstörungen durch *Intoxikationen*, Traumen (Erschütterungen) u. a. sein können; sie zeigen eventuell in ihrem weiteren Verlauf Erweichungserscheinungen, die dann makroskopisch und auch mikroskopisch ein mit echt entzündlicher Erweichung übereinstimmendes Bild bieten können. — Zwischen den entzündlichen und einfach degenerativen Veränderungen ist (ähnlich wie bei der Neuritis) eine scharfe Trennung nicht möglich (vgl. auch *Schmaus*).

So bezeichnet man z. B. sogar eine *einfache weiße Erweichung* des Rückenmarks im Anschluß an Quetschung allgemein als traumatische oder *Kompressionsmyelitis* (s. S. 1213), eine an Ligatur der Bauchaorta sich anschließende Erweichung gleichfalls als *Myelitis*, trotzdem es sich nicht um einen primären entzündlichen Prozeß handelt; der Prozeß ist vielmehr primär degenerativer Natur, aber sehr bald verbinden sich zellige Infiltration und reaktive Gliawucherung damit. Infolgedessen hat das histologische Bild der primär degenerativen Prozesse mit dem der primär entzündlichen alsbald folgende Hauptpunkte gemeinsam: *Zerfall von Nervenfasern*, *Auftreten von Wanderzellen* und *Gliawucherung*. Wo aber diese Kriterien vorhanden sind, da dürfen wir von *Myelitis* sprechen. Die zerfallenden Substanzen geben den Entzündungsreiz ab.

Unter den **toxischen Substanzen,** welche zu einer hämatogenen akuten Myelitis führen, sind zu nennen: *Kohlenoxyd*, *Chloroform*, *Schwefelkohlenstoff*. Dann sind giftige Substanzen anzuführen, die bei chronischer Tuberkulose, bei Geschwulstkachexie, bei Diabetes, Syphilis und zum großen Teil wohl auch bei den oben genannten akuten *Infektionskrankheiten* den wichtigsten Faktor bei der Entstehung der Myelitis abgeben. Auch ist das *botulistische Toxin* bei schwerer *Wurstvergiftung* (s. S. 490) hier zu nennen (s. *Hinze*, Lit.).

Die Details der **histologischen Vorgänge** bei der **Myelitis** entsprechen denen, die man beim entzündlichen und einfach-degenerativen Zerfall, Untergang von nervösen Bestandteilen gewöhnlich sieht, und die auf S. 1194 und 1195 besprochen wurden.

Der **Verlauf** ist ein *akuter* oder ein *chronischer*.

Bei der *akuten Myelitis* nimmt das zerfallende Gewebe eine weiche Beschaffenheit an, läßt sich nicht glatt durchschneiden. Auf dem Querschnitt erscheint bei vorwiegendem Befallensein der weißen Substanz (Leukomyelitis) die Zeichnung verwaschen, und die weiche, graugelbe oder gelblich-weiße oder rot-gefleckte weiße Substanz quillt als Brei vor. Mikroskopisch lassen sich im Abstrichpräparat leicht Körnchenzellen nachweisen. — Durch zahlreiche Hämorrhagien ausgezeichnete Formen nennt man *hämorrhagische Myelitis*; sie endet mit roter Erweichung.

Es gibt auch eine eitrige Form, die zur Bildung von *Rückenmarksabscessen* führt. Dieselben sind sehr selten, besonders im Vergleich zu Gehirnabscessen. Die Eitererreger können durch eine *Verletzung* oder auf *lymphogenem* oder *hämatogenem* Wege eindringen. Im letzteren Fall besteht irgendwo im Körper ein Herd, von dem aus infektiöse Emboli verschleppt werden, so z. B. eine Thrombo-

phlebitis, eine Endocarditis, oder ein Lungenherd u. a. *Chiari* (Lit.) sah bei Bronchiektasie eine metastatische Myelitis suppurativa mit mehreren länglichen Eiterherden (s. auch *Silvast*). Auch bei Gonorrhoe können Abscesse vorkommen (vgl. auch *Wolff*).

In den *Experimenten von Hoche* und *Marinesco* trat nach Einbringen von Infektionserregern ins Rückenmark Myelitis nur dann ein, wenn auch gleichzeitig embolisierende Substanzen (Lykopodiumsamen u. a.) injiziert wurden, als eine Circulationsstörung gesetzt wurde (andere Lit. bei *Schmaus*).

In chronisch verlaufenden Fällen nehmen die erkrankten Stellen zuweilen eine derbere Konsistenz und graue, glasige Beschaffenheit an, indem der Untergang der nervösen Teile von einer lebhafteren Gliawucherung begleitet oder gefolgt wird (*graue Degeneration, Sklerose*).

Fig. 648.

Fig. 649.

Fig. 648. Weiße Substanz des Rückenmarks, normal. Quer durchschnittene markhaltige Nerven; die Markscheiden dunkel, Achsencylinder nicht gefärbt. Mittl. Vergr.

Fig. 649. *Graue Degeneration* der weißen Substanz, Schwund der Nervenfasern; das faserige Gliagewebe mit Blutgefäßen und sogenannten Spinnenzellen tritt stark hervor. Lücken in dem Gliagewebe, durch Schwund der Nerven entstanden. Einzelne Körnchenzellen in den Lücken. Einige dunkle, geschichtete Corpora amylacea hier und da verstreut. Mittl. Vergr.

Graue Degeneration ist auch der gewöhnliche *Ausgang* der zur **Heilung** *kommenden Fälle* von Myelitis, vorausgesetzt, daß nicht höheres Alter der Erkrankten oder schwere Zerstörung des Gliagewebes durch den Entzündungsprozeß (z. B. wenn sich die Entzündung zur Absceßbildung steigerte) die Gliawucherung verhindert.

Zur hämatogenen Myelitis gehört vor allem jene Form, die der Kliniker als **Myelitis** κατ' ἐξοχήν bezeichnet und als hämatogene, *primäre, diffuse Erkrankung* des Rückenmarks sowohl von den Strang- und Systemerkrankungen als auch von der vornehmlich Kinder betreffenden Poliomyelitis trennt. Die Myelitis tritt akut oder subakut, seltener chronisch auf.

Ätiologisch nehmen *Infektionen* die erste Stelle ein. Die in Betracht kommenden Infektionskrankheiten wurden S. 1198 aufgezählt. Nächstdem kommen *Intoxikationen* in Betracht (S. 1199). Auch in der Gravidität und im Puerperium kommen Myelitiden (von besonders übler Prognose) vor, für welche man auch infektiöse Ursachen vermutet; andere denken hier aber an *Autointoxikation* (vgl. *v. Hösslin*, Lit. *Rosenberger* u. *Schmincke*). — Der **Verlauf** ist verschieden, bei den nach akuten Infektionskrankheiten auftretenden Myelitiden noch am günstigsten. Myelitiden von schleichendem, progressivem Verlauf und solche, die zu Myelitis transversa führen, heilen meist nicht. — Nach der **Ausdehnung** der Myelitis unterscheidet man verschiedene Formen darunter: *Allgemeine Myelitis*; das Rückenmark ist in großer Ausdehnung befallen. *Centrale Myelitis*; vorzüglich ist die centrale graue Substanz affiziert; die Entzündungserreger können sich innerhalb des Centralkanals verbreitet haben. *Disseminierte Myelitis*; es bilden sich vielfache Entzündungsherde an verschiedenen Stellen des Rückenmarks. *Transversale Myelitis*; der ganze Querschnitt ist erkrankt.

Die klinischen Erscheinungen bei **transversaler Myelitis** entsprechen ungefähr denen einer *Durchschneidung des Rückenmarks* und sind etwa folgende:

Bei *Myelitis dorsalis*, Sitz im Brustmark: Paraplegie der unteren Extremitäten ohne degenerative Atrophie, mit Steifigkeit und Erhöhung der Sehnenreflexe. — Anästhesie; die Sensibilität ist an Beinen und Rumpf bis in eine Zone von wechselnder Höhe herabgesetzt oder erloschen; eventuell Gürtelschmerz. — Reflexerregbarkeit an den Beinen erhalten, oft erhöht. — Blasen- und Mastdarmlähmung. — Decubitus.

Bei *Myelitis lumbalis*: Paraplegie der Beine, aber schlaffe, degenerative Lähmung. — Sehnenreflexe erloschen, Hautreflexe aufgehoben. — Blasen- und Mastdarmlähmung.

Bei *Myelitis cervicalis* und Sitz in dem *unteren Abschnitt*: atrophische Lähmung der Arme —, spastische Lähmung der Beine —, Anästhesie an beiden Armen und Beinen und am Rumpf —, Verengerung der Pupille —, Störung der Respiration, besonders auch der Inspiration wegen Beteiligung der Bauch- und Interkostalmuskeln; sonst wie bei M. dorsalis. — Bei Sitz im *obersten Halsmark* kommen Zwerchfelllähmungen und eventuell Bulbärsymptome hinzu.

Anhangsweise sei hier die **Landrysche Paralyse,** *Paralysis ascendens acuta*, erwähnt, eine durch *verschiedenartige toxische oder infektiöse Momente* hervorgerufene Krankheit mit sehr charakteristischem Symptomenkomplex, bei der sich zum Teil zwar keine positiven anatomischen Befunde, zum überwiegenden Teil jedoch Veränderungen im Rückenmark, *myelitische Prozesse* besonders *in der grauen Substanz* (centrale Myelitis) nachweisen lassen.

Das **Krankheitsbild** kann sich so darstellen: Nach leichten Prodromen (Krankheitsgefühl) entwickelt sich eine bald vollständig werdende *schlaffe Lähmung der Beine. Sehnenreflexe* sind meist ebenso wie die *Hautreflexe* vermindert oder geschwunden, die *elektrische Erregbarkeit* der gelähmten Muskeln und die Sensibilität sind im allgemeinen nicht verändert. Innerhalb weniger Tage schreitet die Lähmung auf die *Rumpfmuskulatur* und die *Arme* fort. Danach wird die *Schling-*, *Artikulations-* und *Respirationsmuskulatur* ergriffen; es treten Bulbärsymptome auf, und am 8.—10. Tag, selten früher oder später (nach Wochen), kann der *Tod unter asphyktischen Erscheinungen* eintreten. — *In der schnellen Folge* der von den Beinen über Rumpf und Arme zu den Bulbärnerven aufsteigenden (seltener in umgekehrter Weise absteigenden) schlaffen Lähmung liegt das (nach *Oppenheim*) gemeinsame Merkmal aller hierher gehörigen Fälle, welche im übrigen mancherlei Abweichungen zeigen können. — In manchen Fällen kommt es zur *Heilung*, indem die Lähmung sich langsam zurückbildet.

Die **anatomischen Befunde** sind wenig übereinstimmend. Zuweilen mußte man selbst auf die feineren Veränderungen der Ganglienzellen rekurrieren. In anderen Fällen fanden sich entzündliche, vasculäre Veränderungen, vorwiegend also interstitielle Entzündungserscheinungen, in wieder anderen herrschten parenchymatöse Veränderungen und Quellung vor. Man fand disseminierte Herde teils in der Medulla oblongata, teils bisweilen auch sonst im Rückenmark. Nach *Wickman* stimmen die Befunde mit denen bei *Poliomyelitis* (s. S. 1203) völlig überein. Auch *Marburg* betont die enge Beziehung zur *Poliomyelitis*; diese, als eine infektiöse Erkrankung, die meist das ganze Nervensystem betreffe, rufe je nach der Lokalisation Poliomyelitis, Encephalitis, Landrysche Paralyse, Neuritis oder Herpes zoster hervor. *Remlinger* sah auch einen Fall von *Lyssa* unter dem Bild der Landryschen P. verlaufen, was mit Rücksicht auf die bes. von *Wickman* betonte Übereinstimmung des pathologischen Prozesses bei Poliomyelitis und Lyssea (s. S. 1155 u. 1204) von Interesse ist. — Manche Autoren betrachten eine Neuritis als die Unterlage der Erkrankung. — Von *anderen Sektionsbefunden* wurden wiederholt gesehen: Milzschwellung, Schwellung der Mesenterialdrüsen, hämorrhagische Infarkte in Lungen und Darm.

Ätiologisch kommen *infektiöse* und *toxische* Momente in erster Linie in Frage. So hat man das Leiden auf dem Boden der Variola, Diphtherie, des Typhus, der Influenza, der Pneumonie, septischer Erkrankungen und sogar von Milzbrand entstehen sehen, und spezifische

Infektionserreger wurden öfter dabei nachgewiesen. — Auch Alkoholismus und Lues werden genannt. — Nach der sehr plausiblen Ansicht von *Oppenheim* muß man es für wahrscheinlich halten, daß das Gift die motorische Leitungsbahn im Rückenmark, in der Medulla oblongata und in den peripheren Nerven schädigt, und daß es lähmend wirken kann, ohne schwere anatomische Wahrzeichen zu hinterlassen (rein funktionelle Wirkung), daß es aber gelegentlich auch eine intensivere Wirkung entfaltet (wobei nachweisbar anatomische Veränderungen auftreten); jedoch kommt es in der Regel dabei wohl zu keiner sehr hochgradigen Schädigung der trophischen Centren und Bahnen, da kein Muskelschwund entsteht. — Auch die *Tierexperimente* mit Bakterien und Toxinen illustrieren diese Mannigfaltigkeit der myelitischen Symptome (Lit. über Landrysche Paralyse bei *Schmaus*).

6. Multiple Sklerose.

Über die Beteiligung des Rückenmarks bei der *multiplen* oder *disseminierten Sklerose*, der *Sclerosis cerebrospinalis multiplex*, vgl. bei Gehirn S. 1159.

7. Primäre Strang- und Systemerkrankungen des Rückenmarks.

1. Erkrankungen, welche die motorischen Neurone betreffen.

Man spricht von motorischen (ebenso wie von sensiblen) **Neuronen** *) und versteht unter **Neuron** (*Ramon y Cajal*, *Waldeyer*) eine anatomische und physiologische Einheit, die durch *3 Teile*: eine *Ganglienzelle* (Nervenzelle) mit ihren zuführenden Protoplasmafortsätzen (*Dendriten*) samt dem von ihr wegleitenden Achsencylinderfortsatz oder *Neurit* (Nervenfortsatz) repräsentiert wird. Neurit und Dendrit endigen frei mit feinen Verzweigungen (Endbäumchen, Telodendrien). Bei den motorischen Neuronen liegen die Nervenzellen teils in der Hirnrinde, teils in den Vorderhörnern (teils in den Bulbärkernen), während die Nervenfortsätze in den Pyramidenstrangbahnen liegen und die vorderen Wurzeln und motorischen peripheren Nerven bilden.

Aus **motorischen Neuronen** setzt sich die **cortico-muskuläre Leitungsbahn** zusammen. — Diese Bahn (s. S. 1196 und 1148) führt jederseits von den corticalen motorischen Centren (psychomotorische Centren der Hirnrinde) zunächst durch die Pyramidenbahnen zu den Vorderhörnern. Hier fasert sich der von einer in der Hirnrinde gelegenen Ganglienzelle auslaufende Neurit gegen eine Vorderhorn-Ganglienzelle auf (die Summe dieser Neurone bildet den *I. Abschnitt* der motorischen Bahn). Die Dendriten dieser motorischen Ganglienzellen im Vorderhorn bilden mit einer zugehörigen Zelle und dem in den motorischen peripheren Nerven eintretenden und zu den Muskeln verlaufenden Neurit *ein zweites* Neuron (die Summe dieser Neurone bildet den *II. Abschnitt* der cortico-muskulären Leitungsbahn).

---

*) *Gegen* die Berechtigung der Neuronenlehre hat sich u. a. besonders *Nissl* (Die Neuronenlehre und ihre Anhänger. Jena 1903) gewandt. Nach der *Neuronenlehre* sollten die einzelnen Neurone nur Kontaktverbindungen untereinander besitzen. Durch die Untersuchungen von *Apathy* und *Bethe*, *O. Schultze* u.a. wurde aber dargetan, daß keine solche anatomische und physiologische Selbständigkeit der Neurone besteht, sondern daß *die nervöse Substanz in der ganzen Ausdehnung des Nervensystems volle Kontinuität besitzt*. Diese wird nach *Bethe* durch Gespinste und Netzwerke von *Neurofibrillen* hergestellt, welche sich sowohl innerhalb der Dendriten und Neuriten befinden, als auch durch die Ganglienzellen durchziehen und diese mit einem Gittersystem, den ‚Golginetzen', umspinnen. Die Fibrillen sind das leitende Element der Nerven. Wir halten es aber zurzeit aus theoretischen wie besonders auch aus didaktischen Gründen (vgl. auch *van Gehuchten* im Handb. d. path. Anat. des Nervensystems von *Flatau* usw. Berlin 1903) mit *Hoche* u. *Edinger* u. a. für erlaubt, am Begriff des Neurons als einer *funktionellen* (wenn auch keiner anatomischen und genetischen) *nervösen Einheit* festzuhalten.

a) **Poliomyelitis acuta anterior (spinale Kinderlähmung),** *Heine-Medin*sche Krankheit. Bei der akuten atrophischen Spinallähmung oder akuten Poliomyelitis der Vorderhörner handelt es sich um eine vorzugsweise im kindlichen Alter, gelegentlich im Gefolge von Infektionskrankheiten (Scharlach, Keuchhusten, Masern) auftretende, durch ein *infektiös-toxisches* Agens (Eingangspforte unbekannt: Darm, Rachen, Tonsillen?) hervorgerufene hämatogene oder lymphogene Erkrankung des Rückenmarks. Sie setzt mit hohem, in der Regel nur wenige Stunden oder Tage währendem Fieber plötzlich ein (tritt gelegentlich epidemisch auf, *Geirsvold*) und führt schnell, oft über Nacht, zu schlaffer Lähmung eines oder mehrerer Glieder (meist zuerst des linken Beines) und später zu Atrophie eventuell Contraktion und Deformierung der gelähmten Teile.

Kinder jeden Alters vom Säugling bis zur Pubertät können erkranken, Erwachsene sehr selten.

Die Lähmungen erreichen ihren höchsten Grad mit einem Schlag; alle nachfolgenden Veränderungen führen zur Besserung. Die Lähmungen sind zum großen Teil *transitorisch* und *konzentrieren sich schließlich* dauernd *auf einzelne Muskeln* (*Atrophie individuelle*), z. B. am Bein. — Die sich *rapid ausbildende degenerative Atrophie der Muskeln* (Entartungsreaktion) kann durch Fett- und Bindegewebswucherung maskiert werden. — Vgl. auch *paralytischer Pes equinus* und *calcaneus* S. 792 u. Figg. I u. II S. 793.

Neuere Untersuchungen haben gezeigt, daß dieser Erkrankung, deren Infektiosität bereits *Wickman* (1905) nachwies, ein *filtrierbares* (d. h. durch gewisse Bakterienfilter durchgehendes) *lebendes invisibles Virus* zu Grunde liegt (*Flexner* u. *Lewis*, *Landsteiner* u. *Levaditi*), dessen Übertragbarkeit auf Affen zuerst von *Landsteiner* u. *Popper* nachgewiesen und von oben genannten Autoren, *Knöpfelmacher*, *Leiner* u. *von Wiesner*, *Roemer* u. a. bestätigt wurde (s. **Lit.** im Anhang); dabei stimmt das pathologisch-anatomische und klinische Bild mit der Krankheit des Menschen überein. Als Infektionswege kamen in den Versuchen sowohl das Gehirn (intracranielle Verimpfung von Rückenmarksmaterial) und periphere Nerven (intraneurale Verimpfung) wie die Peritonealhöhle und die Blutbahn, das subkutane Gewebe, die vordere Augenkammer und periphere Lymphdrüsen in Betracht, wobei man annimmt, daß das Virus den Nerven entlang auf dem kürzesten Weg zum Rückenmark vordringen kann. Es gelang auch eine Fortpflanzung des Virus durch mehrere Generationen von Affen zu erzielen. Wichtig ist, daß das Virus wiederholt in der Nasenrachenschleimhaut sich nachweisen ließ und auch in Lymphdrüsen. *Der natürliche Übertragungsmodus beim Menschen ist unbekannt.*

Wie uns besonders die Untersuchungen von *Wickman*, *Harbitz und Scheel* gelehrt haben, handelt es sich um eine *durch das ganze Rückenmark, einschließlich die Leptomeninx ausgebreitete diffuse infiltrierende, streng an die Gefäße geknüpfte Entzündung*, **die am stärksten in kleineren Partien der Vorderhörner** (gefäßreichsten Stellen) *hervortritt*. Auch im *verlängerten Mark* und über große Teile des *Gehirns* finden sich dieselben Veränderungen ausgebreitet. Während aber *Harbitz* u. *Scheel* die Erkrankung der Meningen stets als erste Lokalisation ansehen, von der sich die Entzündung (Rundzelleninfiltration) dann lymphogen, den pialen Gefäßscheiden entlang zur Centralnervensubstanz ausbreite, betont *Wickman*, daß das Virus im Gegensatz zu den Meningitiden, gerade die Lymphgefäße der Nervensubstanz bevorzugt und sich den Vorderhörnern zuwendet. Es können verschiedene klinische Typen entstehen, je nachdem sich die Entzündung in dem einen oder anderen Abschnitt bes. stark lokalisiert, und es kommen ferner Übergangsformen zur akuten Bulbärparalyse, zur Meningo-Encephalitis, eventuell gar auch zur transversalen Myelitis vor. Auch die *Intervertebralganglien* zeigen regelmäßig zellige Infiltrate und degenerative Veränderungen (*Flexner* u. *Lewis*, Lit., *Landsteiner*

u. *Levaditi*, Lit.). *Die peripheren Nerven* zeigen in diesem Stadium des Prozesses keine Veränderungen.

In **frühen Stadien** des Prozesses besteht eine akute, echte interstitielle nicht eitrige Entzündung, die eng und in prädominierender Weise an dem *Gefäßapparat* bes. Arterien und Venen lokalisiert ist. Diese *Infiltrationsherde* sind durch großen Zellreichtum, vor allem an *lymphocytären* Zellen (Lymphocyten — nach *Marburg* fast ausschließlich —, große mononukleäre Zellen — *Wickman* nennt sie Großlymphocyten) aber auch einen geringen Anteil an Leukocyten (*Harbitz* u. *Scheel*) ausgezeichnet. Dabei tritt früh *Degeneration von Ganglienzellen* auf, Trübung, Quellung, fettiger Zerfall, Durchsetzung mit Rundzellen (Neuronophagen s. *Wickman*); stets liegen diese in Entzündungsherden, aber letztere können auch noch intakte Ganglienzellen enthalten und auch außerhalb der grauen Substanz liegen. — Die früheren Beschreibungen frischer Stadien (s. z. B. *Matthes* u. *Praetorius*, Lit.) erwähnen bei den Veränderungen der *grauen Substanz der Vorderhörner*, auf welche man früher ausschließlich Gewicht legte, und die *besonders stark beteiligt* ist, noch Ödem, Blutungen, Ausdehnung und Thrombose von Gefäßen, Rund- und Körnchenzellen in den Lymphscheiden. — *Bakterien* wurden selbst in frischen *Herden* nie gefunden; *Wickman* und *Harbitz* und *Scheel* und die große Reihe von Experimentatoren auf dem Gebiet der Poliomyelitis (s. *Wickman* u. Lit. auf S. 1203) bestätigten das noch jüngst. Diese neueren Untersuchungen zeigen auch zur Evidenz, daß die von *F. Schultze*, *Geirsvold* u. a. nicht selten in der *Spinalflüssigkeit* gefundenen Diplokokken nichts Wesentliches, sondern, wie *Verf.* schon in früheren Auflagen dieses Lehrbuches aussprach, wohl nur zufällige Verunreinigungen waren. (*Lit.* im Anhang.)

Auf die schon S. 1201 u. 1155 erwähnte Ähnlichkeit der anatomischen Veränderungen bei der *Lyssa*, welche auch als akute Poliomyelitis bezeichnet werden, so wie der Art des filtrierbaren invisiblen lebenden Virus, das bei Eintrocknung und Konservierung in Glycerin seine Eigenschaften längere Zeit behält, ferner auf die beiden gleiche Ausbreitung den Nerven entlang zum Rückenmark bei peripherer Applikation des Virus, wird von den verschiedensten Forschern übereinstimmend hingewiesen (s. **Lit.** im Anhang und S. 1203).

Untersucht man *ältere Stadien* (nach Monaten, Jahren), so findet man Mangel der Ganglienzellen und Nervenfasern von mehr oder weniger großer Ausdehnung in dem der dauernden Lähmung entsprechenden Gebiet. Dieses ist meist das Vorderhorn einer Seite im Cervical- oder Lumbosacralmark in einem Abschnitt des Rückenmarks, der wenige Millimeter bis mehrere Centimeter beträgt und auch makroskopisch durch Verschmälerung der entsprechenden Rückenmarkshälfte (woran dann auch die weiße Substanz partizipiert) gekennzeichnet sein kann.

Eine *Abnahme der Ganglienzellen* kann *auch außerhalb des Bezirks der dauernden Lähmung* zu konstatieren sein. — Regelmäßig sind entsprechend dem Schwund der Ganglienzellen auch die *Nervenfasern* in den *vorderen Wurzeln* atrophiert. — Auch *Fasern der grauen Substanz* können teilweise schwinden. — Mitunter treten degenerative Veränderungen auch an den *Hinterhörnern*, sowie an den *Vorderseitensträngen* ein. — *Sekundäre Atrophie* entwickelt sich an den zu dem erkrankten Abschnitt gehörigen Rückenmarkswurzeln, Nerven, Muskeln. — Paralytische *Kontrakturen* s. S. 792. — Seitliche *Pseudohernien* am Bauch s. S. 471.

Subakute und chronische Poliomyelitis anterior (*subakute* u. *chron. atrophische Spinallähmung*) kommt meist im höheren Alter vor. Mikroskopisch handelt es sich hauptsächlich um Schwund der nervösen Elemente, Ganglienzellen und Nerven, in den Vorderhörnern. Die atrophische Lähmung ergreift mit Vorliebe ganze Komplexe von Muskeln (Atrophie en masse), und zwar diejenigen der Beine und die Oberarm-Schultermuskeln. Die Muskeln sind schlaff, die Sehnenphänomene erloschen.

b) **Amyotrophische Lateralsklerose (Charcot).** Ihre anatomische Grundlage bildet eine Kombination von Atrophie der *Pyramidenbahnen*, Vorderhörner, vorderen Wurzeln und motorischen Nerven des Rückenmarks. Dieselben Veränderungen finden sich im verlängerten Mark, an den motorischen Nervenkernen des Hypoglossus, Facialis, Vagus-Accessorius und des motorischen Trigeminus; es entstehen die Symptome der progressiven Bulbärparalyse. Läßt sich die Degeneration auch noch weiter oben, im Pons, den Hirnschenkeln, der inneren Kapsel, im Großhirn, und zwar in den Pyramidenzellen des Paracentrallappens oder der Centralwindungen, konstatieren, was zuweilen vorkommt, so ist die *ganze corticomuskuläre Leitungsbahn* erkrankt (also *beide motorischen Neurone*, vgl. S. 1196).

Fig. 650. **Amyotrophische Lateralsklerose.** *a*, *b*, *c* Hals-, Brust-, Lendenmark. Die kranken Teile, schwarz schattiert, sind die Pyramidenseitenstrangbahnen. (Schematisiert nach *Charcot*).

Die *Muskeln* zeigen den Charakter der *degenerativen Atrophie* wie bei der spinalen Muskelatrophie. Die *Sehnenphänomene* sind stark gesteigert. Das *Symptomenbild* setzt sich in typischen Fällen aus drei einzelnen Komplexen zusammen, und zwar denjenigen der Poliomyelitis anterior chron., der spastischen Spinalparalyse und der Bulbärparalyse.

Die Erkrankung, deren *Ätiologie* unbekannt ist (Traumen [*Giese* u. a.], *kongenitale Anlage* [*Strümpell*], Erkältung, Überanstrengung, Schreck [vgl. *Oppenheim*], vasculär-toxämische Genese [s. *Haenel*]), betrifft vor allem das mittlere Lebensalter. Durchschnittliche Dauer 2—4 Jahre, gelegentlich aber viel länger, selbst bis zu 25 Jahren. Tod meist an Schluckpneumonie.

c) **Die progressive Bulbärparalyse** (Paralysis labio-glosso-laryngea progressiva), die auch selbständig, ohne amyotrophische Lateralsklerose auftreten kann, beruht auf einem progressiven Schwund der motorischen Nervenkerne in der *Medulla oblongata* und im *Pons*. Die progressive Atrophie betrifft vor allem die Kerne des Hypoglossus und Facialis, des motorischen Glossopharyngeo-Vago-Accessorius, zuweilen auch des motorischen Trigeminus.

Folge ist *Lähmung und Entartung der Muskeln der Lippen, der Zunge, des Gaumens, des Schlundes, des Kehlkopfes* und der Kaumuskulatur. Sprachstörung in Form der *Dysarthrie* ist meist das erste Symptom, dann folgen Schling-, Phonations-, Respirationsbeschwerden. Im Rückenmark finden sich oft die für amyotrophische Lateralsklerose und progressive Muskelatrophie charakteristischen Veränderungen. Sie können hinzugekommen sein, oder die Bulbärparalyse gesellte sich zu ihnen.

Ursache dunkel (Syphilis?). Tod meist in 1—3 Jahren an Inanition, Bronchitis, Schluckpneumonie.

Als *Bulbärparalyse ohne anatomischen Befund* wird die **myasthenische Paralyse** oder *Myasthenia gravis pseudoparalytica* bezeichnet (*Oppenheim*). Die Ermüdbarkeit (Myasthenie), Ptosis, Schwäche der Rumpf-, Nacken- und Extremitätenmuskeln treten neben den Symptomen der Bulbärlähmung besonders hervor. An Volumen und Erregbarkeit ändern sich die Muskeln nicht. Sensible und sensorische Störungen fehlen meist. Der anatomische Befund am *Nervenapparat* ist ein negativer, selbst nach jahrelangem Bestand des Leidens. Dagegen wurden in den *Muskeln* Befunde erhoben, die teils als Rundzelleninfiltrate, teils als „helle" Muskelfasern, teils als degenerative Myositis oder als hyaloide Entartung bezeichnet wurden. Der Prozeß kann mehr akut oder chronisch sein. Junge Individuen werden bevorzugt. Über

sein *Wesen* ist wenig Sicheres bekannt. *Oppenheim* (Lit.) hält eine *kongenitale Anlage* für wahrscheinlich. Man denkt auch daran, ob nicht toxische Produkte von Tumoren (mehrfach wurden Mediastinaltumoren beobachtet s. S. 332) wirksam sind. Nach *Chvostek* wäre auch an eventuelle Funktionsstörungen der Epithelkörperchen (S. 347) zu denken.

d) **Die spinale Form der progressiven Muskelatrophie** (Amyotrophia spinalis progressiva — Typus *Duchenne-Aran*). Der wesentliche Befund im Rückenmark ist eine *Erkrankung der grauen Vorderhörner*, die in *Atrophie* der nervösen Elemente, motorischen Ganglienzellen und Nervenfasern, beruht; an der Atrophie partizipieren die vorderen Wurzeln, die Muskelnerven und die Muskeln selbst. Es ist also der ganze II. Teil der cortico-muskulären Leitungsbahn, das *periphere* motorische Neuron, erkrankt (s. S. 1196 u. 1202).

Das Leiden entsteht in der Regel schleichend im mittleren Lebensalter und befällt meist zuerst den Halsteil. Die von fibrillärem Zittern begleitete Atrophie stellt sich gewöhnlich *an den kleinen Muskeln beider Hände* ein (*Vertiefung* der Spatia interossea, *Abflachung* des Daumen- und Kleinfingerballens, *Krallenhandstellung*, Affenhand usw.), breitet sich sehr langsam, sprungweise zunächst auf einzelne Muskeln (Atrophie individuelle) aus, bis sie sich *im Verlauf mehrerer Jahre* über den größten Teil der Arm-, Schulter-, eventuell auch Rückenmuskulatur ausgedehnt hat. In anderen Fällen beginnt die Atrophie zuerst an der Schulter- und Rückenmuskulatur. Schließlich kann auch die *Respirationsmuskulatur* (bes. das Zwerchfell) ergriffen werden, *oder es gesellen sich Symptome der progressiven Bulbärparalyse hinzu*, was dann den *Tod* herbeiführt. — Die *Atrophie ist das primäre Symptom und die Lähmung nur eine Folge derselben*. Die Sehnenphänomene an den Armen sind herabgesetzt. *Die gelähmten Muskeln* sind blaßrötlich, rotgelb oder reingelb und von gelben Fettstreifen durchzogen. Die Fasern verschmälern sich mehr und mehr, der Inhalt zerfällt körnig und fettig; schließlich restieren nur die Sarcolemmschläuche mit den Muskelkernen. Der Pectoralis kann z. B. in eine fast transparente weiße, streifige Membran verwandelt sein. Pseudohypertrophie entwickelt sich nicht.

e) *Primäre Seitenstrangsklerose* und speziell primäre symmetrische Sklerose der *Pyramidenseitenstrangbahnen* liegt nach *Erb*, *Charcot* und *Strümpell* der **spastischen Spinalparalyse (Lateralsklerose)** zugrunde. Diesen klinisch gut begrenzten Symptomenkomplex charakterisiert *die spastische Lähmung ohne* Atrophie der Muskeln, *mit Steigerung der Sehnenreflexe*.

Das meist zwischen dem 20. und 40. Jahr beginnende Leiden ist fast unbegrenzt *chronisch*. Gehstörungen und Rigidität der Muskeln bilden in der Regel das erste Symptom. Später sind meist die Beine in Streckstellung kontrahiert (der Kranke schiebt sich mit kleinen Schritten am Boden vorwärts); Schmerzen fehlen. Es gibt auch eine hereditär-familiäre, bes. männliche Mitglieder betreffende Form (*Strümpell*). Die Ätiologie ist nur teilweise bekannt (Lues, Traumen, Intoxikationen, so mit Blei, akute Infektionskrankheiten, Puerperium).

Es existieren nur vereinzelte, anatomisch ganz *reine* Fälle. Gewöhnlich entdeckt die Autopsie irgend ein anderes ursächliches Spinalleiden, so multiple Sklerose, chronische Myelitis, kombinierte Strangsklerosen, Hydromyelie, Geschwülste u. a. — Primäre isolierte Lateralsklerose kommt anatomisch häufig bei Dementia paralytica zur Beobachtung. (*Lit.* bei *Erb*, *Redlich*, *Strümpell*.)

Die *kongenitale oder früh erworbene spastische Paraparese* (die angeborene spastische Gliederstarre oder **Littlesche Krankheit**) ist wohl kein rein spinales, sondern ein cerebrales, resp. cerebro-spinales Leiden. Erschwerung und Verzögerung der Geburt mit Traumen (Zange, intrameningeale Blutungen, Porencephalie etc.), wodurch die Pyramidenbahn am meisten betroffen wird, gilt als Hauptursache. Ferner denkt man an Bildungshemmungen in der

motorischen Region. Nicht selten kommen zugleich andere Entwicklungsanomalien vor. (Lit. bei *Newmark* u. a.)

2. Erkrankungen, welche die sensiblen Neurone betreffen.

Bei den **sensiblen Neuronen** liegen die Ganglienzellen (Nervenzellen) in den Spinalganglien (Intervertebralganglien). Die Ganglienzellen besitzen *einen* Nervenfortsatz, der sich aber bald in eine peripherwärts und eine centripetal verlaufende Faser teilt; erstere bildet eine sensible Faser der peripheren Nerven, letztere tritt durch eine hintere Wurzel ins Rückenmark, wo sie sich wieder in einen im Hinterstrang zur Medulla oblongata aufsteigenden Hauptast und einen kleinen absteigenden Ast teilt; letzterer verliert sich bald in der grauen Substanz. Sowohl vom Stamm als von den longitudinalen Ästen der hinteren Wurzelfasern aus gehen in allen Höhen Kollaterale an die graue Substanz ab (und zwar besonders reichlich im mittleren Drittel der Keilstränge, Wurzeleintrittszone), die sich gegen sensible wie motorische Ganglienzellen aufsplittern und so eine Kontaktverbindung mit denselben herstellen (wichtig für das Zustandekommen der *Reflexe*). Ein Teil der hinteren Wurzelfasern verbleibt im Hinterstrang und tritt erst in der Medulla oblongata zu den sog. Hinterstrangskernen. Im Brustmark gelangt ein starker Anteil hinterer Wurzelfasern in die Clarkeschen Säulen.

Der Verlauf der sensiblen Fasern nach der Medulla oblongata und dem Gehirn: Gollsche und Burdachsche Stränge gelangen in die Medulla oblongata zum Nucleus gracilis und Nucleus caudatus, Ganglienzellengruppen, welche am oberen Ende der Hinterstränge liegen. Neuriten dieser Ganglienzellen ziehen nach oben, überkreuzen die Mittellinie und vereinigen sich mit den schon gekreuzten sensiblen Bahnen des Rückenmarks. Dann zieht die vereinigte sensible Bahn als Schleife durch die Medulla oblongata und die Brücke hindurch; hierauf teilen sich die Fasern in α) solche, die durch die Haube des Hirnschenkels in den hinteren Schenkel der inneren Kapsel gelangen, hier dorsal von der motorischen Pyramidenbahn liegen und dann durch den Stabkranz in das Gebiet der Rinde des Scheitellappens ausstrahlen; β) solche, die zum Linsenkern, und γ) solche, die in die Vierhügel gelangen.

Tabes dorsalis. Unter den der Tabes (Rückenmarksschwindsucht) zugrunde liegenden pathologisch-anatomischen Veränderungen ist die auffallendste und wichtigste der *fortschreitende Nervenschwund in den Hintersträngen*, welcher zu *grauer Degeneration* (*Sklerose*) derselben führt. In ausgesprochenen Fällen erfahren die Hinterstränge schon *makroskopisch* eine deutliche Verschmälerung und Abplattung; sie erscheinen nicht gewölbt, sondern eingesunken, sind verhärtet und infolge des Markschwundes nicht mehr trüb-weiß, sondern transparent und grau. Überhaupt ist das ganze Rückenmark in schweren Fällen schmal und dünn. Die Pia ist an der hinteren Seite des Marks verdickt, trüb und oft adhärent.

Bei genauer Betrachtung zeigt sich aber auch eine Atrophie der grauen Substanz, und zwar der *Hinterhörner*, an denen besonders die *Lissauer*sche Randzone *) betroffen ist, ferner ein Schwund der Fasern der *Clarke*schen *Säulen*, welche aus den hinteren Wurzeln stammen. Regelmäßig atrophieren auch die *hinteren Wurzeln* und können grau erscheinen. Man hat hierin den *Ausgangspunkt* des Prozesses erblickt (*Leyden*, *Schaffer* u. a.), indem die Hinterstrangdegeneration sich als intramedulläre Fortsetzung des Prozesses in den Wurzeln darstelle. In manchen Fällen hat man Atrophie auch in den *Spinal-*

*) Das von den hinteren Wurzeln nach ihrem Eintritt ins Rückenmark gebildete, an der Peripherie der Hinterhörner gelegene laterale Bündel.

ganglien nachweisen können, wo sie Nervenfasern und -zellen betraf. Wie es scheint, ist auch regelmäßig Atrophie der *peripheren sensiblen* Nerven zu finden.

Die *Art der Wurzelveränderungen* wird verschieden aufgefaßt. *Obersteiner* und *Redlich* weisen auf eine Einschnürung durch meningeale piale Schrumpfungsprozesse hin. Da die hinteren Wurzeln durch diese Meningitis posterior nicht gleichmäßig betroffen und noch weniger gleichmäßig ergriffen werden, zum Teil sogar ganz frei bleiben können, infolgedessen oft segmentäre und mitunter auch bilaterale Differenzen da sind, so erscheint es *Obersteiner* nicht angemessen, die Tabes als eine Systemerkrankung im strengen Sinne zu bezeichnen. *Schaffer* nimmt an, daß infiltrative und vasculäre sowie meningeale Prozesse bei der tabischen Wurzelerkrankung eine besondere Rolle spielen. Auch *Déjérine* legt den Schwerpunkt auf eine ursprüngliche Entzündung der hinteren Wurzeln, deren Folge die Tabes sei.

Andere sind geneigt, den Mittelpunkt des ganzen tabischen Prozesses in einer Erkrankung oder wenigstens in einer Wirkung des die Tabes erzeugenden Agens auf die *Spinalganglien* zu erblicken (*P. Marie*, frühere Ansicht, *Oppenheim*), der dann sekundäre Degeneration sowohl der Clarkeschen Säulen und der hinteren Wurzeln sowie auch der peripheren Nerven folge. Einige Male wurden auch tatsächlich degenerative *Veränderungen* der *Spinalganglienzellen* gefunden (*Wollenberg*, *Oppenheim*, *Stroebe* u. a.). Doch sind diese Befunde, wie *Obersteiner* betont, nur geringfügiger Art. Nach *Oppenheim*'s Ansicht (Lehrb.) brauchen jedoch keine Strukturveränderungen da zu sein, um die aus den Spinalganglien entspringenden sensiblen Fasern im Rückenmark, in der Medulla oblongata und an der Peripherie zunächst an ihren Endpunkten zur Atrophie zu bringen; diese Atrophie steigt allmählich auf, d. h. schreitet nach der Spinalganglienzelle zu fort, um schließlich auch deren Faserung zum Schwund zu bringen.

Auch in den *peripheren Nerven* mit Einschluß ihrer peripheren Endapparate erblicken neuerdings wieder manche den Angriffspunkt des tabischen Prozesses.

Die Veränderung an den Nervenfasern und -strängen besteht in einem sehr langsamen und dementsprechend vom Auftreten sehr weniger Körnchenzellen begleiteten Untergang der Nervenfasern. Selbst in vorgeschrittenen Fällen kann man an den grauen Stellen noch zwischen atrophischen Fasern und nackten Achsencylindern hier und da Körnchenzellen und perivaskulären Zellanhäufungen und wohlerhaltenen Nervenfasern begegnen; schließlich fehlen die nervösen Elemente völlig, und es herrscht eine feinfaserige, dichte, oft an Corpora amylacea (s. Fig. 649 S. 1200) reiche Gliawucherung (Sklerose) vor.

Der Beginn der Erkrankung ist meist *im oberen Lendenmark in den Burdach*schen *Strängen*, und zwar erkranken zuerst zwei symmetrische Felder im Gebiet der Wurzeleintrittszone. Später können die *Hinterstränge* im Gebiet *des Lenden- und Brustmarks total degeneriert* sein, bis auf kleine Felder nahe der hinteren Kommissur. Im *Halsmark* tritt dann die sich anschließende sekundäre, aufsteigende Degeneration mehr und mehr in das Gebiet der *Goll*schen *Stränge*, kann anfangs darauf beschränkt sein, während in späteren Stadien auch die äußeren Abschnitte des Hinterstranggebietes erkranken. Nur einige kleine Felder bleiben meist frei (s. Fig. 651). — Der Prozeß kann in seltenen Fällen *auch im Halsmark beginnen* — Nach oben setzt sich die Erkrankung zuweilen auf die *Medulla oblongata* fort; die spinale Trigeminuswurzel und das Solitärbündel können atrophieren, desgl. zuweilen die **Kerne der Augenmuskelnerven.** — Häufig erkranken die **Optici.** Man findet die Nerven grau und atrophisch. — Auch im *Gehirn* können zuweilen graue Herde auftreten.

In der **Ätiologie** der Tabes gewinnt (entgegen der Ansicht von *v. Leyden*) die Auffassung von *Fournier*, *Erb*, wonach Syphilis das größte Kontingent liefert, die Tabes also eine syphilogene, aber von einer antisyphilitischen Medikation wenig oder gar nicht zu beeinflussende Erkrankung sei, immer mehr Anhänger, besonders auch im Licht der neuesten Syphilis-

forschung (s. *Wassermann*sche Serum-Reaktion. Nach *Nonne* u. *Holzmann* ist die Wassermannsche Reaktion bei Tabes im Blutserum in circa 60—70 % positiv, während sie im Liquor spinalis fast immer fehlt. (Vgl. Verhalten bei progressiver Paralyse, S. 1133. *Lit.* im Anhang). *Strümpell* und *Gowers* sahen *keinen Fall* von Tabes, bei welchem Syphilis mit Sicherheit hätte ausgeschlossen werden können. Anders lauten freilich die Angaben von *Gläser* in Hamburg (24% Syphilis, vgl. dagegen *Hübner* und *Nonne*), und *v. Düring*'s Erfahrungen in Anatolien, wo viel Lues vorkommt, aber Tabes eine Seltenheit ist, deuten nicht auf einen Zusammenhang beider hin. *Eichhorst* und *Strümpell* halten die Tabes für eine postsyphilitische Erkrankung. *Trauma*, Überanstrengung, Erregungen, sexuelle Exzesse und Erkältung werden von *v. Leyden* u. a. als ätiologische, von anderen, wie *Erb*, wiederum nur als unterstützende, von den meisten aber nur als verschlimmernde Momente betrachtet. Nach *Edinger*'s Erschöpfungs- oder Abnutzungstheorie käme eine Degeneration des Nervenmarks infolge eines ungenügenden Stoffersatzes bei erhöhter funktioneller Abnutzung zustande; in einem syphilitisch infizierten,

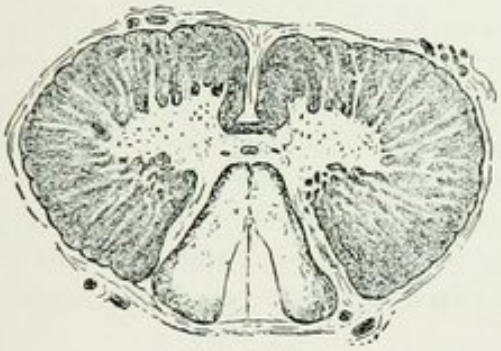

Fig. 651.

Tabes dorsalis. Halsmark. Vorgeschrittener Fall. Die Hinterstränge sind fast völlig degeneriert (hell), besonders die durch ein Septum von den Burdachschen Strängen getrennt sind. Weigertsche Färbung *). Lupenvergrößerung.

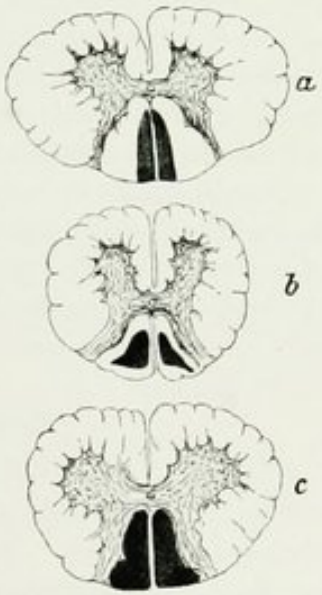

Fig. 652—654.

Fig. 652—654. **Tabes dorsalis.** Degeneration der Hinterstränge. *a* Halsmark; Degeneration der Gollschen Stränge. *b* Brustmark; die seitlichen Wurzelzonen degeneriert. *c* Lendenmark; daselbst völlige Degeneration der Hinterstränge. Schematisch.

mit Toxinen vergifteten Organismus wäre aber die nutritive Ersatzfähigkeit herabgesetzt; so würde das Gleichgewicht zwischen Nervenfasern und Stützsubstanz gestört, und letztere erhielte die Oberhand. — *Tuczek* zeigte, daß sich nach chronischer Mutterkornvergiftung (*Ergotismus*) ein der Tabes symptomatologisch und anatomisch verwandtes Leiden entwickeln kann, das aber *nicht progressiv* ist. Auch bei *Pellagra* (*Maïdismus*), einer durch Genuß von verdorbenem Maismehl (Polenta) entstehenden, namentlich in Oberitalien, Südfrankreich, Spanien und Rumänien vorkommenden Krankheit (vgl. *Tizzoni*, *Nageotte* u. *Riche*, Lit. und *Camurri*), kommen kombinierte Systemerkrankungen, die besonders die Gollschen Stränge, oft auch die Vorderseitenstränge betreffen, vor (*Leyden*); giftige Körper, welche in verdorbenem Mais entstehen (Näheres s. bei *Babes* und *Sion*), sind ursächlich wirksam (*Tuczek*). — Man nimmt an, daß wie hier die anatomischen Veränderungen der Tabes durch chemische Gifte zustande kommen, so auch die Syphilis gewisse chemische Gifte (Toxine) im Körper erzeuge, welche Ent-

*) In Präparaten, die nach der *Weigert*schen *Hämatoxylin*-Färbung oder nach der *Pal*schen *Modifikation derselben* hergestellt sind, färben sich die Markscheiden *schwarzblau*; *marklos gewordene Stellen* erscheinen *hell*.

artung bestimmter Abschnitte des Nervenapparates hervorrufe (*Strümpell*); jedoch ist bestimmt zu betonen, daß die pathologisch-anatomischen Veränderungen bei Tabes nichts mit denen gemein haben, welche die viscerale Syphilis sonst charakterisieren. Doch kommen, wenn auch selten, gelegentlich auch Kombinationen vor, wo neben Tabes spezifisch syphilitische Prozesse (gummöse, Gefäßaffektionen) bestehen (s. *Fieandt*). (Anderes bei Lit. im Anhang.) Tabes ist bei Männern viel häufiger als bei Weibern. Gewöhnlich tritt sie zwischen dem 20. und 50. Jahr auf (5, 10, 15—20 Jahre nach der syphilitischen Infektion, selten früher oder später). Tabes kommt auch bei Individuen mit kongenitaler Lues vor. Nicht selten tritt sie zusammen mit *progressiver Paralyse* auf.

Von den sehr mannigfaltigen *Symptomen* dieser durchaus *chronischen Erkrankung* (durchschnittlich 1—2 Dezennien, gelegentlich aber auch bis 3 und mehr) sind hervorzuheben: **1.** *Im Frühstadium*: a) *das Fehlen der Kniephänomene* (*Westphal*sches Zeichen), b) die reflektorische Pupillenstarre, *Lichtstarre* (*Robertson*); oft besteht frühzeitig Myosis (Verengung der Pupille); c) *lancinierende Schmerzen*; d) *leichte Sensibilitätsstörungen in den unteren Extremitäten*; e) temporäre *Lähmung eines Augenmuskels* (Doppelsehen) u. a. Dies Stadium dauert Monate oder 2—20 und eventuell mehr Jahre. (Interessante Angaben bei *Oppenheim* u. *Malaisé*). **2.** *Stadium der vollen Entwicklung*: a) Ausbildung der *Ataxie* (die motorische Kraft ist erhalten) und der charakteristischen Gehstörung; b) *Rombergs*ches *Phänomen* (Schwanken beim Augenschluß); c) Parästhesien verschiedener Art; d) Störungen der Blasenfunktion u. a. **3.** *Das Endstadium*: Komplikationen von seiten der Blase, der Nieren (Cysto-Pyelitis) führen den Tod herbei. Es besteht Atrophie der Muskeln, und es kann sich, wenn auch nicht häufig, wirkliche Lähmung der Beine ausbilden; dann kann man vom paralytischen Stadium sprechen. — *Arthropathie tabétique* s. S. 778.

Lit. im Anhang.

Kombinierte Systemerkrankungen.

In seltenen Fällen kombiniert sich von vornherein Degeneration sensibler Fasern der Hinterstränge mit Degeneration der Pyramidenbahnen oder Kleinhirnseitenstrangbahnen. Meist handelt es sich um eine Kombination von Hinterstrang- und Seitenstrangerkrankung.

Dadurch entstehen *klinisch interessante Kombinationen* der dem Untergang der verschiedenen Neuronengruppen eigentümlichen Symptome. Die Kombinationen werden um so komplizierter, als sich die *Symptome der isolierten Hinterstrangerkrankung* (Tabes — Atonie der Muskeln, Ataxie) und die *Symptome der isolierten Seitenstrangerkrankung* (Spastische Spinalparalyse — Erhöhung des Muskeltonus, Steigerung der Sehnenphänomene, motorische Schwäche) zum Teil direkt ausschließen. *Je nachdem nun die Erkrankung* in den Hintersträngen oder in den Seitensträngen *überwiegt* (*Westphal*), entstehen kombinierte Symptomenkomplexe, von denen zwei nach *Oppenheim* die Diagnose der kombinierten Systemerkrankung rechtfertigen, und zwar: 1. *Symptomenkomplex der ‚spastischen Spinalparalyse' — damit verbunden*: Ataxie, lancinierende Schmerzen, Blasenschwäche, Pupillenstarre u. a. tabische Symptome. 2. *Symptomenkomplex der Tabes — damit ist verbunden* oder ihm geht sogar voraus: motorische Schwäche.

Auch die **Friedreich**sche **Krankheit** oder **hereditäre Ataxie,** eine sehr seltene, meist familiäre Erkrankung (mehrere Geschwister werden betroffen), die in der Kindheit beginnt und sehr chronisch verläuft, gehört zu den kombinierten Systemerkrankungen der Hinter- und Seitenstränge; es degenerieren dabei die Gollschen Stränge in toto, die Burdachschen fast ganz, ferner die Kleinhirnseitenstränge, Pyramidenseitenstränge, Clarkeschen Säulen, an denen Faserschwund und Untergang von Ganglienzellen zu konstatieren ist. Die Gowersschen Stränge sind auch meist betroffen. Dagegen ist Atrophie der hinteren Wurzeln und peripheren Nerven nicht konstant und nicht erheblich. Manche halten eine kongenitale Atrophie des *Kleinhirns* für die wesentliche Unterlage dieser Krankheit. Unter den *klinischen Symptomen* sind neben

der Ataxie (stampfend-torkelnder Gang — Marche tabéto-cérébélleuse), der häufig beobachteten Skoliose, dem Fehlen der Sehnenreflexe choreatische Unruhe, Nystagmus, Sprachstörungen hervorzuheben, — während zum *Unterschied von Tabes* wichtigste tabische Symptome, wie viscerale Krisen, Opticusatrophie, reflektorische Pupillenstarre, Augenmuskellähmungen fehlen, Blasen- und Mastdarmstörungen ungewöhnlich sind. — Manche (z. B. *Leube*) sehen die Fr. Kr. nur als eine Modifikation der Tabes an. (Lit. bei *Oppenheim.*)

8. Traumatische Einwirkungen auf das Rückenmark.

1. Akute traumatische Myelitis; dieselbe entsteht: a) im Anschluß an *Schnitt-, Stich- und Schußwunden.* Hierbei treten Degenerationen in der Umgebung des Schnittes in einer ziemlich breiten Zone auf, in der die Nervenfasern quellen und absterben. Eine Regeneration des Nervengewebes findet nicht statt (vgl. *Yamada*, Lit.) Nachher folgen sekundäre Strangdegenerationen (s. S. 1195). Die Wundstelle wird später zu einer Glia-Bindegewebsnarbe. b) durch *partielle Wirbelverletzungen* (α), die in Kontusionen und Frakturen (wenn an den Wirbelkörpern, so meist Kompressionsfraktur) mit Absprengungen von Fragmenten und Dislokationen und ferner in Distorsionen und kompletten Luxationen der Seitengelenke der Wirbel (Rotationsluxation) bestehen; ferner durch *totale Verletzungen der Wirbelsäule* (β), wobei nach *Kocher Totalluxation* (hochgradige Verschiebung von Wirbeln, bedingt durch doppelseitige Luxation der Seitengelenke mit Zertrümmerung und Verschiebung der Bandscheiben) und *Total-Luxationsfraktur* zu unterscheiden sind. Bei letzterer werden die Seitengelenke luxiert und der Wirbelkörper frakturiert.

Kocher unterscheidet hier zwei Arten, die *Kompressions-Luxations-Fraktur* und die *Luxations-Schrägfraktur*; bei letzterer verläuft der Bruch schräg von hinten nach vorn, und es erfolgt eine besonders starke Verschiebung mit konsekutiver Quetschung des Rückenmarks.

Ferner kommen besonders häufig Frakturen und Luxationen mit spitzwinkliger Knickung (Kyphose) und gegenseitiger Verschiebung an bereits pathologisch veränderten, so tuberkulösen oder carcinomatösen Wirbelkörpern in Betracht.

Luxation ist die einseitige (Abduktionsluxation) oder totale Entfernung der Flächen der Gelenkfortsätze voneinander. Der obere Wirbel, den man den luxierten nennt, rückt meist nach vorn. (Unter *Diastase* versteht man die Dislokation der Wirbel voneinander, welche in der Längsrichtung stattfindet.)

Bei diesen verschiedenen Anlässen kann das Rückenmark *direkt gequetscht* werden; so kann z. B. bei Frakturen ein Wirbelkörper u. a. in senkrechter Richtung so *komprimiert* werden, daß die Bandscheiben sich nähern und die zermalmte, plattgedrückte, ausweichende Spongiosa das Rückenmark komprimiert, oder was häufiger ist, der Wirbelkörper wird vorn mehr zermalmt; die Wirbelsäule knickt mit nach vorn offenem Winkel ein. Der obere gesunde Wirbelkörper rückt nach vorn, während der zermalmte *keilförmige* Körper nach hinten gedrängt wird und das Rückenmark gegen den Wirbelbogen anpreßt (s. Fig. 655). — In anderen Fällen drängt sich ein losgetrenntes Knochenstück in den Wirbelkanal hinein und komprimiert das Mark, wobei die Dura in der Regel nicht einreißt. Meist sind das *Stücke* von frakturierten *Wirbelkörpern*, es kann aber auch, z. B. an den Halswirbeln, ein *Stück des Bogens* sein, dem der Dornfortsatz ansitzt.

Relativ oft wird das Rückenmark durch Knochenfragmente *eingerissen*; selten ist *totale Durchtrennung* des Marks, was auch sogar nach heftiger Er-

schütterung oder Dehnung ohne Fraktur beobachtet wurde. — Sehr häufig pflegen traumatische Frakturen und Luxationen von *Blutergüssen* zwischen Periost und Dura begleitet zu sein, die durch Zerreißung der hier sehr stark entwickelten venösen Plexus entstehen und mit zur Kompression des Rückenmarks beitragen. — Auch kann sich *Hämatomyelie* an Traumen (Kommotionen) der Wirbelsäule anschließen (s. S. 1191 u. 1193); das kann man bei intakter Wirbelsäule sehen.

Der Entstehung solcher *säulenartiger Blutergüsse* ist die graue Substanz, speziell diejenige der *Hinterhörner*, vor allem im *Dorsalmark*, besonders günstig. Das hat auch das Experiment bestätigt (*Goldscheider* und *Flatau*, vgl. auch *Luxenburger*). — Kommotionen können

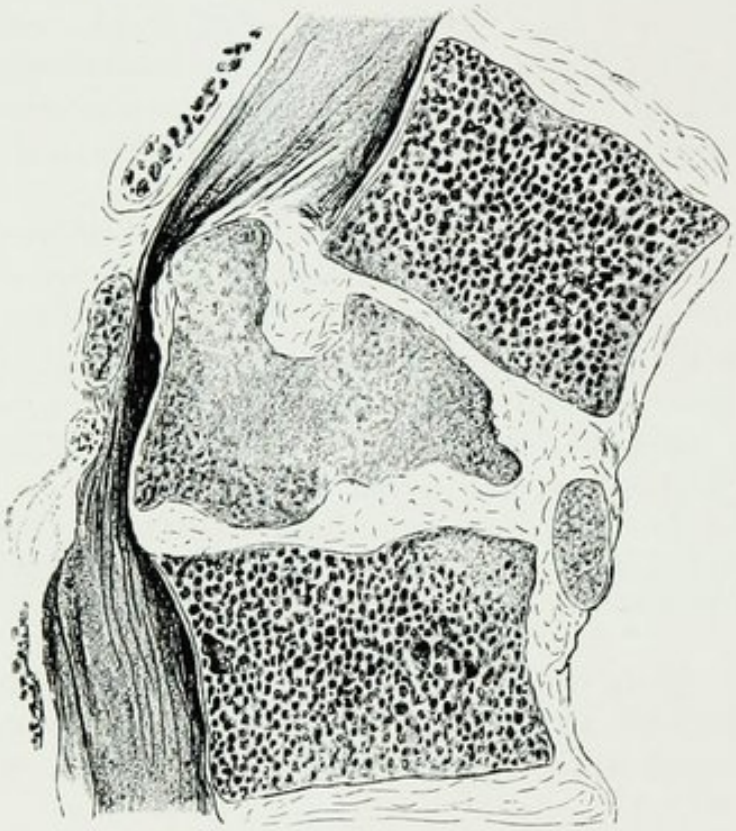

Fig. 655.

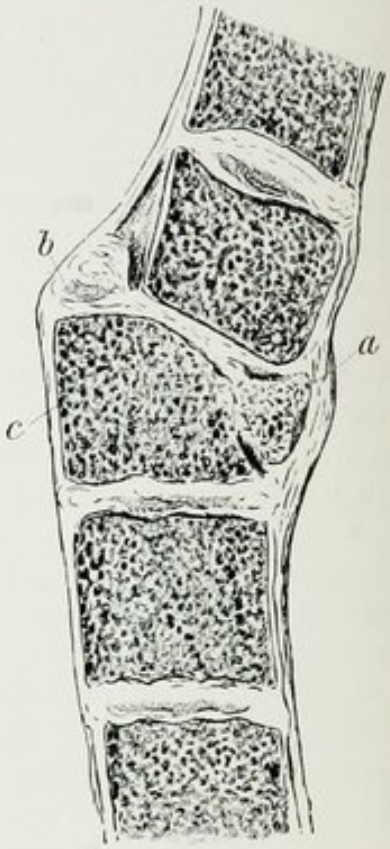

Fig. 656.

Fig. 655. **Kompressionsfraktur** mit keilförmiger Mißstaltung des 11. Brustwirbels; vor 5 Mon. Sturz vom Gerüst auf die Füße, Anheilen des abgebrochenen hinteren Fragments, aber mit Compressio medullae, Myelomalacie; Cystitis und Nierenabscesse. 37jähr. Maurer. $^9/_{10}$ nat. Gr. Samml. Breslau.

Fig. 656. **Konsolidierte Fraktur des 7. Halswirbels** (*c*) mit Absprengung eines vorderen Keils (*a*) und Luxation der Wirbelsäule. Kompressionsmyelitis des ganzen Querschnitts. Fragmentchen bei *b*. Fall von einem Bierwagen vor $4^1/_4$ Monat. 41jähr. Mann. $^9/_{10}$ nat. Gr. Samml. Breslau.

auch vorübergehende oder schwere dauernde Schädigungen der Zellen herbeiführen (Lit. bei *Arndt*). Anderes über traumatische Rückenmarksaffektionen (Hämatomyelie, Myelorrhexis) bei intakter Wirbelsäule s. bei *Oppenheim* (vgl. auch *Winkler* u. *Jochmann*). Die forensische Seite s. bei *Deetz*.

Vortrefflicher Überblick der *Wirbelsäulentraumen* und ihrer Folgen bei *de Quervain*.

An der verletzten Stelle findet ein *Zerfall der Nervenelemente*, eventuell auch der Glia und des Bindegewebes statt. Es entsteht eine *einfache weiße* oder, wenn Blutungen damit verbunden sind, eine *rote Erweichung*. Die Stellen werden

nachher breiig, fast flüssig und maschig. Die Maschen sind restierende Septen. Die Umgebung ist oft gelb erweicht, von Rund- und Körnchenzellen durchsetzt. Durch Störungen der Blut- und Lymphcirculation kann es auch entfernt von der verletzten Stelle zu weißer und roter Erweichung kommen. In dem maschigen Gewebe erhalten sich noch lange Zeit Fettkörnchen- und in den ursprünglich roten Erweichungen Pigmentkörnchenzellen, wodurch die Stellen, die mehr und mehr platt werden (s. Fig. 638 S. 1182), zuweilen gelb oder braun gefärbt erscheinen. Es kann sich auch schließlich Sklerose oder aber eine Bindegewebsbildung einstellen, letztere besonders an Stellen, die infiziert oder intensiv zerstört, zerquetscht wurden (so öfter bei Total-Luxations-Frakturen).

Wo Entzündung hinzutritt, kennzeichnet sich das mikroskopisch durch die S. 1199 erwähnten Veränderungen, auch kann in der weiteren Umgebung eine starke Durchtränkung durch Ödem oder Exsudat stattfinden. Mitunter entwickelt sich ein *Abscеß*, dem Meningitis folgen kann.

Zu erinnern ist an die Bemerkungen auf S. 1198 über den *Myelitisbegriff*.

Meist ist der ganze Querschnitt betroffen, und es entsteht das Bild wie bei der akuten *transversalen Myelitis* (vgl. S. 1200). Es findet eine Unterbrechung aller Leitungsbahnen im Rückenmark statt, und auch die spinalen Centren, d. h. Ganglienzellen, gehen zugrunde, und die peripheren motorischen Nerven degenerieren. In der Regel tritt der *letale Ausgang* ein. (Fast stets findet man infolge der Blasenlähmung infektiöse Cystitis und Pyelonephritis, und oft dabei Konkrementbildung im Nierenbecken — vgl. *Kurt Müller*, *Seefisch*, Lit.)

2. **Chronische traumatische Myelitis** entsteht durch langsame Kompression (*Kompressionsmyelitis*). Das Rückenmark wird an der komprimierten Stelle zur Degeneration (Kompressionsdegeneration) gebracht. Klinisch äußert sie sich durch Lähmung (Drucklähmung). Das kann durch die verschiedensten raumbeengenden Momente im Wirbelkanal geschehen, und zwar:

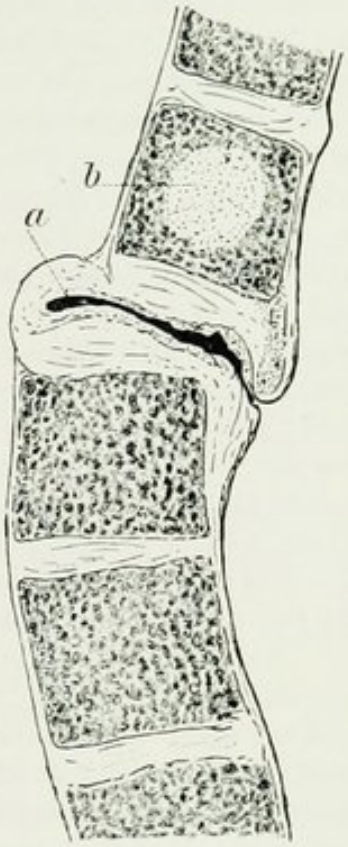

Fig. 657.

Spontane Kompressionsfraktur des carcinomatösen II. Dorsalwirbelkörpers (*a*) mit folgender Kyphose und Querschnittläsion. Die totale Querschnittlähmung entwickelte sich innerhalb von 8 Wochen. Osteoplastischer Krebsknoten im luxierten I. Brustwirbel (*b*). 55jähr. Frau, vor 5 Jahren Amputatio mammae sin. wegen Scirrhus (lokal geheilt.) $^{9}/_{10}$ nat. Gr.

a) *Caries tuberculosa der Wirbelsäule*; es sind hier nicht die Fälle gemeint, wo ein plötzlicher, mit starker Dislokation verbundener Zusammenbruch der Wirbelsäule und dann eine Kompression durch die dislocierten Wirbel stattfinden, sondern es entsteht allmählich eine Kompression, welche am häufigsten von einer *extraduralen Eiteransammlung* ausgeht, welche die Dura mehr und mehr gegen das Rückenmark drückt, wobei dazu noch die Wirbelsäule an einer Stelle langsam kyphotisch einknicken kann. Selten kommt hierdurch eine Abplattung und spindelige Verdünnung des Rückenmarks zustande. (Nicht tuberkulöse Kyphoskoliose bedingt fast nie Kompression.) — **b**) *Häufig durch sekundäre Geschwülste der Dura*, vor allem *sekundäre Carcinose, die sich an krebsige Infiltration der Wirbelkörper anschließt*; hier sieht

man zuweilen einen dicken Geschwulstmantel, der das Rückenmark und besonders auch die Rückenmarkswurzeln ummauert und einengt. — **c**) Es kann auch ein allmählicher *Zusammenbruch krebsiger* oder von einer anderen Geschwulst durchsetzter *Wirbelkörper* mit Dislokation erfolgen, so daß eine Kompressionsmyelitis entsteht (Fig. 657). — **d**) Seltener wird die Kompression bedingt durch *primäre Tumoren der Dura* (s. Fig. 638 S. 1182) *oder der zarten Häute des Rückenmarks.* — **e**) Durch *Blutextravasate* um das Rückenmark oder im Centralkanal. — **f**) Durch *Pachymeningitis*, besonders die syphilitica, sowie — **g**) durch *Parasiten*, vor allem Echinokokken.

In den einzelnen Fällen ist das *Rückenmark sehr verschieden empfindlich.* Zuweilen bilden sich erst sehr spät, oft plötzlich die Erscheinungen der Myelitis aus, manchmal treten sie bereits bei geringer Entwicklung der raumbeengenden Momente auf. Kommt es hierbei zur Erweichung (Malacie) des Rückenmarks, so geschieht das α) *einmal durch direkten Druck* auf die nervösen Teile, und das Rückenmark erscheint dann platt und verschoben, meist weich, seltener sklerotisch. Oft wird die Entartung auch β) durch Kompression, *Verlegung von Blut- und Lymphbahnen* herbeigeführt, wodurch Ischämie oder Ödem entsteht, an welche sich Verquellung, Erweichung und Zerfall des ganzen Querschnitts, eine ‚transversale Myelitis', anschließen kann. Es folgen dann sekundäre Strangdegenerationen (s. S. 1195). — Zuerst degenerieren die weißen Stränge, während sich die Ganglienzellen länger erhalten. Je nach dem Grade der Kompression kommt es mit der Zeit zu Sklerose oder zu Bindegewebsbildung im Gebiet der Kompression. — Nach *Schmaus* handelt es sich in den Fällen von ‚*Kompressionsmyelitis*', die *bei tuberkulöser Wirbelcaries* entstehen, meist um den Effekt sowohl eines *Stauungsödems* als auch eines *entzündlichen Ödems*, welches quellend auf die nervösen Teile einwirkt, später unter Auftreten starker Exsudations- und Emigrationserscheinungen zu Zerfall der nervösen Elemente (Erweichung) führt und als Folge der die Caries begleitenden Pachymeningitis anzusehen ist. Dem entspricht auch die Tatsache, daß das Rückenmark an der Stelle, wo man eine Verengerung des Wirbelkanals wahrnimmt, und in welche man in vivo den Sitz einer Kompression verlegte, mitunter gar nicht eingedrückt und reduziert, sondern im Gegenteil geschwollen ist.

Anhangsweise sei hier die sog. **Taucherlähmung** oder **Caissonkrankheit** erwähnt. Man hat bei Arbeitern, die bei Brückenbauten in den Caissons (Tauchapparaten) beschäftigt waren und hier unter einem Druck von 3—4 Atmosphären arbeiteten, bei dem plötzlichen Übergang in die gewöhnliche Luft öfter schwere Erscheinungen **(Dekompressionserkrankungen)** beobachtet, so *Lähmungen cerebralen* und besonders *spinalen Ursprungs*, die sich in wenigen Minuten zur Paraplegie steigern können. Der Tod kann auch *apoplektisch*, sofort erfolgen oder nach Stunden oder Tagen (1—20) unter Störungen der *Herz-* und *Lungentätigkeit.* Nach Experimentaluntersuchungen von *Heller*, *Mager* und *v. Schrötter* (Lit.) enthält das Blut bei plötzlichem Übergang aus der hoch gespannten Luft in die gewöhnliche Atmosphäre freies Gas, und zwar fast ausschließlich N, der unter dem hohen Druck von den Geweben absorbiert wurde (*v. Leyden*) und unter dem gewöhnlichen Atmosphärendruck in das Kapillarblut zurückdiffundiert (*Zuntz*), und diese Gasblasen sollen zu *Gasembolie* führen (*Hoche*). Dabei können die kleinen Rückenmarksgefäße (bes. in den Seiten- oder Hintersträngen des Hals- und unteren Brustmarkes) sowie auch größere cerebrale Äste verstopft werden. Ischämische *Erweichungsherde* und auch Sprengung von Gefäßen mit folgender Zerreißung von Nervenfasern (wenigstens in Tierversuchen nach rascher Dekompression von hohem, 10—18 Atmosphären, Druck) können folgen (*v. Leyden*, *Nikiforoff*). Ausgang eventuell mit Sklerosierung, Höhlenbildung, sekundären Degenerationen. Auch die cardialen und pulmonalen Symptome (Lungenblutungen) lassen sich auf Gasembolie zurückführen.

9. Infektiöse Granulationsgeschwülste des Rückenmarks.

1. **Tuberkulose.** a) Es wurde bereits erwähnt, daß eine *tuberkulöse Meningitis* von einer Myelitis tuberculosa gefolgt werden kann (*Meningomyelitis*), wobei sich längs der Gefäße

Granulationsgewebe mit Tuberkeln in das Rückenmark hineinschiebt und die zwischenliegende Substanz zur Degeneration (Quellung und Erweichung) bringt. — b) *Größere Tuberkel* (Konglomerat- oder sog. Solitärtuberkel), oft solitär in der grauen Substanz beginnend, sind selten; sie sind rund, hart, gelbgrün, mitunter koncentrisch geschichtet (*Obolinsky*), eventuell central erweicht, aber fast nie ausgehöhlt und oft von einer Erweichungszone umgeben. Selbst wenn sie eine bedeutende Größe erreichen (bis Haselnußgröße), können sie von einer dünnen Lage von Rückenmark umgeben und dadurch bei äußerer Betrachtung zunächst nicht sichtbar sein; doch kann das Mark auch eine spindelige Anschwellung zeigen. Je nach dem Sitz (vorzugsweise im Lendenmark, s. auch *Mohr*) und der Größe der Tuberkel verhalten sich die *Leitungsunterbrechung* und die folgenden *sekundären Degenerationen*. Noch inmitten des Tuberkels können sich mitunter nackte Achsencylinder erhalten (*L. Müller*). *Entstehung*: *Teils hämatogen* bei Lungen- oder Knochen- oder Gelenktuberkulose, teils *lymphogen*, so bei Wirbelcaries oder spinaler Meningealtuberkulose. — c) Sehr selten sind unabhängig von Meningealtuberkulose auftretende, *zahlreiche disseminierte Tuberkel in der Substanz*, welche myelitische Degenerationsherde von verschiedener Ausdehnung in ihrer Nachbarschaft veranlassen und auch sekundäre Strangdegenerationen herbeiführen (*Raymond*'s Tuberculose nodulaire); vgl. *v. Rencz*.

2. **Syphilis**. *Gummen* an beliebigen Stellen in der Substanz des Rückenmarks sind selten, aber oft multipel und meist mit solchen der Meningen verbunden. Gewisse *Systemerkrankungen*, so Tabes, sollen im Zusammenhang mit Syphilis stehen. Ziemlich selten kommen schwere syphilitische *Gefäßveränderungen* von ganz lokaler Begrenzung vor, welche zu Erweichung und z. B. zu plötzlicher Paraplegie führen können. — In anderen Fällen entsteht eine Paraplegie bei Syphilitischen infolge von Meningitis chronica gummosa in der Cervicalregion, deren Wucherungsprodukt das Rückenmark dicht umgibt. — Lit. über Rückenmarkssyphilis bei *Nageotte* und *Riche*.

3. **Lepra.** In einzelnen Fällen sind Degenerationen an Nervenfasern und Ganglienzellen (*Tschirjew*), Entzündungsherde sowie Blutungen, ferner auch Leprabacillen *in der Stützsubstanz des Rückenmarks* (*Chassiotis*), sowie in den Ganglienzellen der Spinalganglien (*Sudakewitsch*) nachgewiesen worden. (Über Degeneration der Hinterstränge vgl. *Lie*.) Lit. bei *Stahlberg*.

10. Primäre Geschwülste des Rückenmarks.

Gliome, *Gliomyxome*, sog. *Gliosarcome*, *Spindelzellensarcome*, *Myxosarcome*, *Hämangiome* (sehr selten) u. a. kommen vor. *Epitheliale* Tumoren sind ganz selten (Lit. bei *Bruns*, *Schlesinger*, *Borst*). Alle außer den *Gliomen* sind sehr selten. Gliome gehen in der Regel von der grauen Substanz (im Halsmark) aus und bilden langgestreckte, central gelegene Massen ohne scharfe Abgrenzung; sie lassen die Häute meist frei. Zerfällt das *centrale Gliom*, besonders in den inneren Partien, und wird es oft geradezu röhrenförmig von Höhlen durchsetzt, so rechnet man das zur Syringomyelie (s. S. 1192). Die Entstehung der Gliome reicht in vielen Fällen wohl in die Entwicklungsperiode zurück (s. S. 1168); ihr Wachstum ist sehr langsam. Auch Traumen sollen den Anstoß zur Geschwulstentwicklung geben können.

Sog. ‚*wahre Neurome*' des Rückenmarks, wie sie von einigen beschrieben wurden, sind als *Kunstprodukte* erkannt worden (*van Gieson*, *Hanau*), und zwar als normale weiße Substanz, die aus Rissen der Pia, die unabsichtlich bei Herausnahme des Rückenmarks entstanden, hervorgequollen ist. Desgleichen gehören, wie *Schultze* an einem gefrorenen und wieder aufgetauten Rückenmark nachweisen konnte, die zahllosen gliösen ‚Tumoren' von *Freudweiler* zu den Kunstprodukten. — Auch ‚*Heterotopien grauer Substanz*' (vgl. S. 1132 dort Lit.) können Artefacte sein. (Bei den wahren Heterotopien fehlt jede grobe Mißstaltung des Rückenmarks.)

Der Kliniker versteht unter *Rückenmarkstumor* nicht nur echte Geschwülste, sondern auch andere Bildungen, die denselben lokalen Effekt auf das Rückenmark ausüben, so Tuberkel, Gummata, Parasiten des Rückenmarks selbst oder auch seiner Häute.

Echte **metastatische Geschwülste,** *Sarcome* und *Carcinome*, sind ganz selten (Fall von *Taniguchi*, intramedullärer Carcinomknoten nach Bronchialcarcinom; anderes bei *Gallavardin* und *Varay*). Eher treten bei Tumoren der Häute einzelne Knoten in der Substanz des Rückenmarks auf. — Natürlich kann auch ein metastatischer Krebs der Wirbelsäule auf das Rückenmark übergreifen.

11. Parasiten.

In seltenen Fällen wurden *Cysticerken* in der Substanz des Rückenmarks gefunden. *Echinococcus* kommt nur außerhalb des Rückenmarks vor; selten tritt er primär in den Häuten auf; meist dringt er von der Wirbelsäule im Gebiet der oberen Brust- oder auch von dem der Lenden- und Sakralwirbel aus in den Wirbelkanal und liegt meist extradural. In die Wirbelsäule gelangt er vom subpleuralen oder vom Beckenzellengewebe aus. Er kann unter totaler Rückenmarks-Kompression zum Tode führen (Lit. bei *Borchardt* und *Rothmann*).

E. Periphere Nerven.

Anatomische Vorbemerkungen. Das periphere Nervensystem besteht aus peripheren Nerven, Ganglien und Nervenendigungen.

Die peripheren Nerven setzen sich aus **markhaltigen Nervenfasern** zusammen. (*Marklose* Fasern bilden die Hauptfasermasse des sympathischen Nervensystems). *Die markhaltige Nervenfaser* setzt sich zusammen aus: 1. dem **Achsencylinder,** 1—10 μ dick; er ist fein längsgestreift, entsprechend der Zusammensetzung aus *Fibrillen*, *Neurofibrillen*, welche durch Neuroplasma verbunden sind und deren Menge je nach der Dicke der Nervenfaser zwischen 10—50 schwanken dürfte (vgl. *Sobotta*, Atlas). 2. der *Markscheide*, die aus Myelin besteht und dem Achsencylinder fest anliegt. Sie ist in Abständen unterbrochen (Ranviersche Schnürringe); die zwischen zwei Schnürringen liegende Strecke nennt man ein Segment. 3. Die **Schwannsche Scheide** oder das **Neurilemm,** ein feines Häutchen, in welchem in Abständen *Kerne mit etwas Protoplasma* umgeben liegen, die man auch Zellen der Schwannschen Scheide, *Schwannsche Zellen* nennt. Das Neurilemm ist kein bindegewebiges, sondern ein ektodermales Produkt und geht aus besonderen Zellen, Scheidenzellen oder *Lemnoblasten* genannten Gliazellen hervor.

Eine bindegewebige Hülle, die Henlesche oder **Endoneuralscheide,** umgibt die einzelnen Nervenfasern. Zu zylindrischen Strängen vereinte Gruppen markhaltiger Nervenfasern (*Nervenbündel*) werden von einer aus konzentrischen Lamellen aufgebauten Bindegewebsscheide **(Perineurium)** umgeben. *Zwischen den einen größeren Nerven zusammensetzenden Nervenbündeln* liegt lockeres, fetthaltiges Bindegewebe, das auch als **Epineurium** den ganzen Nerv außen umhüllt.

1. Nervendegenerationen und Nervenentzündungen.

Vollzieht sich der Schwund eines Nerven ohne entzündliche Vorgänge, wird z. B. die Nervenfaser (Nervenfortsatz) von ihrer zugehörigen Ganglienzelle getrennt, und fällt sie dann der Entartung anheim, so spricht man von *einfacher Degeneration* oder *Atrophie*; dieser Vorgang betrifft wesentlich das Parenchym des Nerven, d. h. die Markscheide und den Achsencylinder. — Etabliert sich ein mit Exsudation, zelliger Infiltration und Gewebswucherung einhergehender Prozeß im Perineurium oder im interstitiellen Gewebe, und wird dadurch ein Untergang des Nervenparenchyms herbeigeführt, oder komplizieren sich degenerative Vorgänge am Parenchym mit entzündlichen Ver-

änderungen im Bindegewebe, so spricht man von *Neuritis* und unterscheidet Perineuritis, interstitielle und parenchymatöse Neuritis, obwohl diese Trennung sich nicht immer streng durchführen läßt.

Während die Perineuritis und *interstitielle Neuritis* in den akuten Formen durch Hyperämie, Exsudatbildung, Emigration von Leukocyten und später durch entzündliche Bindegewebsproduktion sich als echte Entzündungsprozesse charakterisieren, decken sich die Veränderungen bei der *parenchymatösen Neuritis* so sehr mit denen der *einfachen Degeneration*, daß eine strenge Abgrenzung beider gegeneinander oft nicht möglich ist; manche Autoren rechnen die *einfachen Degenerationen* zur Neuritis und bezeichnen sie als *parenchymatöse Neuritis* im Gegensatz zur *eigentlichen* (*interstitiellen*) *Neuritis*.

Man unterscheidet auch *primäre und sekundäre Degeneration der Nervenfasern*; unter ersterer versteht man im Gegensatz zur sekundären D. eine durch solche Prozesse bedingte, welche nicht durch Zerstörung des trophischen Centrums oder durch Trennung des Zusammenhangs mit demselben entstehen, sondern durch direkte Einwirkung auf die Fasern hervorgerufen werden.

a) **Einfache Nervendegeneration oder Atrophie** sehen wir, *wenn ein Nerv durchtrennt wird*. Der ganze periphere Abschnitt des Nerven (auch seine Endapparate in den Muskeln und diese selbst) verfällt nach Trennung des Zusammenhangs von Nervenfasern und zugehörigen Nervenzellen der (sekundären) ‚Degeneration', wie es das *Waller*sche Gesetz statuierte, während die Fasern des centralen Stumpfes zwar auch nicht unversehrt bleiben, aber doch weit geringfügigere Veränderungen zeigen, welche lange Zeit sogar ganz übersehen wurden.

Nach Untersuchungen der letzten 10 Jahre ist es sicher, daß bei der *Waller*schen ‚*Degeneration*' von einem eigentlichen *Untergang* des peripheren Teils nicht die Rede ist; es findet nur ein progressives Verschwinden der differenzierten Substanzen, d. i. der Fibrillen der Nervenfasern statt, die dann als protoplasmatische Elemente (Bänder, schwer färbbare Zellen) erscheinen (*Regression cellulaire*, s. *Durante*, Lit.), in diesem Zustand lange verharren oder verschiedene Umwandlungen durchmachen, und denen wir bei der *Regeneration* wieder begegnen. *E. Neumann* hält die Wallersche Degeneration für eine *Entdifferenzierung der Nervenfasern* (*Achsencylinder und Myelin*) *zu einem embryonalen Neuroplasma*, welche die Folge der aufgehobenen Verbindung mit den centralen Ganglienzellen sei, die einen regulierenden Einfluß auf die gesamte mit ihnen verbundene Neuroblastenkette ausüben. Auch *Dürck* hält die vollendete *Waller*sche Degeneration für eine Umwandlung der Nervenfasern in kernhaltige Neuroplasmacylinder.

Gröbere Veränderungen am *centralen* Stumpf zeigen sich nur als Degeneration eines kleinen, nicht höher wie über einige *Ranvier*sche Schnürringe hinaufreichenden Abschnittes im Stumpf; die *feineren* Veränderungen, die sich im centralen Nervenabschnitt alsbald bis zum Kern herauf entwickeln, aber ihrer Bedeutung nach hier ganz in den Hintergrund treten, wurden bei der *retrograden Degeneration* S. 1136 erwähnt.

Nach *Durchschneidung* eines Nerven erfolgt die Degeneration centrifugal *auf der ganzen Strecke und in allen Fasern*, wobei die sensiblen Fasern schneller degenerieren als die motorischen (*Mönckeberg* und *Bethe*). Bei *Quetschung* dagegen degenerieren die Fasern nach und nach.

Histologisch konstatiert man bald nach der Durchtrennung Trübung des *Myelins* der *Markscheide*, und schon nach 2—4 Tagen tritt Zerfall desselben in Klumpen, Tropfen, Kügelchen ein. Dabei findet eine chemische Dekomposition des Myelins statt; die dabei auftretende Stearinsäure färbt sich bei der Marchi-Methode (s. S. 1138) schwarz. Unter Auftreten von

Fettkörnchenzellen werden die Zerfallsprodukte in Wochen bis Monaten resorbiert. Mit dem Zerfall des Nervenmarks hält ein unter Aufquellung, Vakuolenbildung, Zerbröckelung vor sich gehender Zerfall der *Achsencylinder* Schritt; ja, nach *Mönckeberg* und *Bethe* verändern sich letztere zuerst von allen Teilen. Die Kerne der *Schwann*schen Scheide wuchern lebhaft. Zu Phagocyten gewordene gewucherte Schwannsche Zellen sind es auch, welche als Fettkörnchenzellen das Zerfallsmaterial aufnehmen. So lange dieses noch nicht völlig fortgeschafft resp. assimiliert ist, enthalten die *Schwann*schen Scheiden noch Trümmer desselben. — Nach völliger Resorption der zerfallenen nervösen Bestandteile erhalten sich vom Nerven die *Schwann*sche Scheide, deren Kerne wuchern, und die bindegewebige Nervenscheide; wuchert letztere, so kann eine *fibröse Induration* des Nerven resultieren. Bleibt diese Wucherung aus, so erscheint der Nerv *grau*.

Einfache Degeneration der zugehörigen peripheren Nerven (und Muskeln) sehen wir ferner beim **Untergang der motorischen Ganglienzellen der Vorderhörner des Rückenmarks** und der **motorischen Wurzeln.** Entsprechend dem successiven Untergang der motorischen Nervenzellen findet man auf demselben Nervenquerschnitt zuweilen *noch gesunde* oder nur wenig entartete Fasern *neben total degenerierten*. — Auch an **Untergang der im Muskel gelegenen Endapparate** kann sich (funktionelle) Atrophie der betreffenden Nerven anschließen (ebenso wie z. B. der Enucleatio bulbi graue Degeneration des Opticus folgt). — Auch **senile Atrophie** kommt an den Nerven vor. Wo die Atrophie sehr langsam vor sich geht, kann das Nervenmark allmählich schwinden, während der Achsencylinder sich in den zusammenfallenden Markscheiden lange oder eventuell dauernd hält. Der Nerv wird schmal, grau, glasig (*graue Degeneration*). Auch *Corpora amylacea* (s. S. 1141) können auftreten.

b) **Neuritis** (*echte Entzündungen und hämatogene Degenerationen*).

Die Bezeichnung Neuritis wird wenig genau sowohl für echte *eigentliche Entzündungen* der Nerven gebraucht, als auch für *Degenerationen* peripherer Nerven, welche durch hämatogene toxische Schädigungen herbeigeführt werden.

Bei der *akuten richtigen Neuritis* erscheint der Nerv gerötet und geschwollen, oft geradezu spindelig aufgetrieben. Der gefäßhaltige bindegewebige Teil des Nerven, das Epi-, Peri- und das Endoneurium, ist Sitz einer exsudativen Entzündung; Hyperämie, Austritt von flüssigem Exsudat und von Leukocyten charakterisieren dieselbe. Auch können Hämorrhagien und stärkere Eiteransammlungen auftreten. Leichte Entzündungen können ausschließlich auf das interstitielle Gewebe beschränkt bleiben und dann heilen. Schwere Entzündungen bewirken Zerfall des Markes und oft auch des Achsencylinders.

Bei Eiterung und *gangränöser Entzündung* kann der Nerv total untergehen; es kann schwielige Umwandlung folgen. — *Eitrige* Entzündungen von Nerven, die sich an Erkrankungen der Nachbarschaft anschließen, z. B. bei einer Phlegmone im Anschluß an eine infektiöse Wunde, oder welche im Anschluß an Gelenkeiterung entstehen oder z. B. bei Felsenbeincaries auf den Facialis übergreifen können, schreiten gelegentlich sprungweise centripetal fort (*Neuritis ascendens s. migrans*, Lit. bei *Bolten*).

Bei *akuter und chronischer Neuritis* entwickelt sich unter Schwund der Nervenfasern eine mehr oder weniger lebhafte Bindegewebsbildung. Ist sie reichlich (*N. prolifera*), so wird der Nerv dicker und derb und meistens grau; er kann aber auch zu einem pigmentierten oder grauweißen, platten, mit der Umgebung verwachsenen Bindegewebsstrang reduziert werden. Mitunter bilden sich stellenweise knotige, fibröse Anschwellungen (*N. nodosa disseminata*). — Je nach der Ausbreitung unterscheidet der Kliniker eine *lokalisierte* und eine *multiple Neuritis* (Polyneuritis).

Unter den Ursachen hämatogener Nervendegenerationen und Entzündungen sind zu nennen: Intoxikationen und Infektionen, Traumen, ferner Circulations- und Ernährungsstörungen. Oft kommen nicht näher zu präzisierende Einflüsse in Betracht, worunter auch ‚Erkältung' figuriert, die wenigstens als auslösendes Moment wohl in Frage kommen mag.

Von **Infektionskrankheiten,** in deren Verlauf oder Gefolge eine *multiple* oder zuweilen eine *lokalisierte Neuritis* auftritt, sind zu nennen: Typhus abdominalis und exanthematicus, genuine Rachendiphtherie, Scarlatina, Variola, Erysipel, Influenza, akuter Gelenkrheumatismus, Pneumonie, Malaria, Tuberkulose, Gonorrhoe (*Lesser*), Syphilis. Bei Pyämie im Puerperium können z. B. die Armnerven (*Kast*) ergriffen werden. *Die diphtherische Lähmung ist die häufigste Form der auf infektiöser Basis entstehenden Polyneuritis* (s. S. 392). Die bei den genannten Erkrankungen auftretende Neuritis ist wesentlich ein Effekt von *Toxinen*, in einem Teil der Fälle beruht sie vielleicht auf *Lokalisation der Infektion*. — Die als **Beri-Beri** (Kakke) in Ostasien, bes. in Java und Japan, übrigens auch in anderen Gegenden (so in Deutsch-Südwestafrika, *Dansauer*) vorkommende Krankheit ist eine *endemische Form der multiplen Neuritis*, bei der man teils eine Infektion (*Baelz*, *Scheube*, *Daniels*) teils eine Intoxikation durch gewisse Fische (*Miura*, *Grimm*) oder durch schlecht aufbewahrten Reis (*Yamagiwa*) als Ursache vermutet; ausführliche Lit. bei *Dürck*. (Nach *Glogner* wäre die B.B. vielmehr eine ‚Polymyositis' mit Segmentation.) Vgl. auch *Nocht*, *Schaumann*. — Scheinbar *spontan* wie eine akute Infektionskrankheit auftretende *Fälle von multipler Neuritis* sind noch unbekannter, aber wahrscheinlich infektiöser Natur.

Von **Intoxikationen** sind zu nennen: *chronische* Vergiftungen, vor allem mit *Alkohol* und mit *Blei*. Auch *akute* Intoxikation mit Arsen, mit Kohlenoxyd, Quecksilber u. a. sowie auch Ergotismus kommen in Betracht. Auch bei Diabetes mellitus, Carcinom, chronischer Obstipation, putrider Bronchitis kann gelegentlich *Polyneuritis* auftreten, die man auf *Autointoxikation* bezieht. — Die **Alkoholneuritis** *ist die häufigste Polyneuritis*, fast stets von *akutem oder subakutem Verlauf*; oft bewirkt eine Erkältung oder eine fieberhafte Erkrankung den Ausbruch. Die *Beine*, meist zuerst die Nervi peronei, werden in der Regel symmetrisch gelähmt (Spitzfußstellung). Blasenbeschwerden fehlen. Auch das centrale Nervensystem kann befallen werden. — Die **Bleilähmung,** die bei chronischer Intoxikation mit Blei (*Saturnismus*) bei Schriftsetzern, Arbeitern in Bleifabriken, Malern, Lackierern usw. vorkommt (*Bleisaum* vgl. S. 355), beschränkt sich fast stets auf ein bestimmtes peripheres Muskelgebiet, und zwar auf die *Extensoren der Hand und der Finger* und ist meist doppelseitig. Es werden vom *Radialisgebiete* nur Teile betroffen; die Supinatoren und der Triceps bleiben in typischen Fällen stets frei. Auch können vom N. medianus und ulnaris versorgte kleine Handmuskeln mit ergriffen werden. Die Hände sind gebeugt und fallen, wenn sie passiv gehoben werden, wieder in die gebeugte Lage zurück. Es erkranken allein oder am stärksten diejenigen Nerven, deren Muskeln der stärksten Anstrengung ausgesetzt sind (vgl. *Teleky*, Lit.) Ausnahmsweise (bes. bei Kindern) werden die unteren Extremitäten befallen (Lähmung des *N. peroneus* unter Verschonung des M. tib. ant.). Die Muskeln atrophieren. *Bleikolik* geht oft dem Ausbruch der Lähmungen voraus; an den Ganglienzellen der Darmwand wurde experimentell Degeneration nachgewiesen (*R. Maier*). Ein Teil der Bleilähmungen ist *spinalen* Ursprungs, die Folge einer *Poliomyelitis anterior* (*Oppenheim*). — *Arsenikl*ähmung entsteht meist bei akuter Intoxikation. — Die sog. **puerperale Neuritis** (*Moebius*), die entweder schon in der letzten Hälfte der Schwangerschaft (Schwangerschaftslähmungen, s. *von Hösslin*) oder erst im Puerperium nach völlig normaler Geburt einsetzt und in ihren leichten Formen vorwiegend eine *lokalisierte* ist und mit Vorliebe im Medianus- und Ulnarisgebiet auftritt (Armtypus), beruht vielleicht auf einer Autointoxikation (*Eulenburg*). Es kommt auch ein ‚Beintypus' sowie ferner eine schwere *allgemeine* puerperale Neuritis vor.

Sehr mannigfaltig ist die Entstehung der **traumatischen Neuritis.** *Verwundungen, Zerrung* und *Quetschung* bei forcierten Muskelbewegungen, *Druck* oder *Durchwachsung von Geschwülsten* usw., *Läsionen durch dislocierte Gelenkteile, durch Fragmente von Knochen, Druck eines Callus* kommen u. a. in Betracht. Von den Extremitätennerven ist der Radialis am häufigsten ergriffen.

Unter den **Circulations- und Ernährungsstörungen,** welche multiple Neuritis hervorzurufen vermögen, sind schwere Formen der *Anämie*, ferner das *Senium* hervorzuheben; bei letzterem ist vielleicht *Arteriosklerose* der wesentliche Faktor.

2. Infektiöse Granulationsgeschwülste.

Tuberkulose und Syphilis der Nerven. Man sieht sie hauptsächlich im Gebiet der Hirn- und Rückenmarksnerven; die Veränderungen schließen sich an dort bestehende tuberkulöse und syphilitische Prozesse an, die auf die Nerven übergreifen und dieselben zur Atrophie bringen (vgl. bei Gehirn und Rückenmark S. 1162 u. 1214).

Lepra lokalisiert sich häufig in den Nerven, und zwar bei der *Lepra nervorum s. anaesthetica* genannten Form (vgl. Lepra bei Haut). Die in das Nervenbindegewebe eindringenden *Leprabacillen* provozieren eine *Granulationswucherung*, die zur Degeneration der nervösen Teile und später zu spindeliger fibröser Verdickung der Nerven führt.

3. Regeneration.

Wird ein Nerv durchtrennt, so degeneriert das ganze peripher von der Durchtrennung gelegene Stück bis in die Endverzweigungen. Am centralen Stumpf setzt sich die Degeneration bis zum nächsten Ranvierschen Schnürring fort, eventuell einige Segmente höher. Werden nun die Enden eines Nerven wieder vereinigt (*Nervennaht*), so bildet sich zunächst zwischen den Enden ein den groben Zusammenhang herstellendes, von den bindegewebigen Teilen des Nerven produziertes Granulationsgewebe, das nachher zu Narbengewebe wird. Später kann sich wieder eine nervöse Verbindung herstellen. Über die hierbei in Betracht kommenden Vorgänge sind die Ansichten geteilt, und einen definitiven Abschluß hat die Regenerationsfrage noch nicht erreicht. Wir begegnen 2 Haupttheorien: 1. Die *Auswachsungstheorie* (*Waller*) nimmt an, daß die Degeneration im peripheren Stück eine Folge des aufgehobenen Zusammenhangs mit seinen Ganglienzellen ist, in welchen das nutritive Centrum des zugehörigen Nerven liegt; bei der Regeneration wachsen dann von dem centralen (proximalen) erhalten gebliebenen Faserstumpf junge Nervenfasern selbständig, d. h. ohne Beteiligung peripherer Zellelemente, zur Peripherie hin. Also Nervenregeneration durch Sprossung des centralen Stumpfes.

Nach der Auswachsungstheorie schießen von dem centralen Stumpf aus junge Nervenfasern in das die getrennten Nervenenden verkittende Bindegewebe ein (*Waller*), durchdringen dann dasselbe und wachsen wie Schößlinge in das degenerierte periphere (distale) Stück der Nervenfaser hinein; indem sie im Epineurium und Perineurium, teils auch innerhalb der alten Neurilemmröhren vordringen, gelangen sie mit der Zeit zu den Endapparaten (*Vanlair, Stroebe* u. a.), und dann ist eine kontinuierliche Verbindung zwischen Ganglienzelle, Nervenfaser und Endapparat hergestellt. Die in den Muskeln gelegenen Endplatten der motorischen Nerven regenerieren sich an Ort und Stelle (*Geßler*). Es findet also keine Wiedervereinigung von Nervenfasern statt, etwa durch ein Entgegenwachsen von hüben und drüben, sondern es erfolgt eine Neubildung der Nervensubstanz des peripheren (distalen) abgetrennten Teils vom centralen Stumpf aus.

Das *degenerierte Stück wird gewissermaßen nur als Leitband oder Brücke benutzt*; wenn die durchtrennten Enden weit auseinander stehen oder wenn ein Stück excidiert wurde, so kann auch eine *Interposition von indifferentem Material* (Kautschukfäden) denselben Zweck erfüllen (*Vanlair*, *Gluck*). Das excidierteStück darf aber nicht mehr als 4 cm lang sein (*Wölfler*). Wird ein Stück Nerv in einen Defekt eines anderen implantiert, so wird dasselbe auch nur als Bahn für die vom centralen Ende einwuchernden jungen Fasern benutzt und trägt selbst nichts zur Neubildung der Fasern bei (*Huber*). — Nach *Perroncito* (schöne Abbildungen) können auch kollaterale Bahnen zuweilen funktionell eintreten, ohne anatomische Regeneration.

Die Bildung der neuen Fasern im proximalen Ende erfolgt so, daß eine Strecke weit oberhalb der Durchtrennungsstelle die *Achsencylinder anschwellen*; dann *spalten sie sich*; es gehen *Schößlinge* von ihnen aus, die noch innerhalb der Schwannschen Scheiden *ungleichmäßig dicke Markhüllen erhalten* und darum varicös aussehen. Die jungen Fasern bilden ganze Bündel, welche *dann aus den Schwann*schen *Scheiden heraustreten* und eine *Neurilemmscheide* erhalten.

2. *Die autogenetische Theorie.* Nach dieser spielen bei der Regeneration zwar auch centrale Prozesse eine Rolle, aber die neuen Fasern, welche die Kontinuität wieder herstellen, entstehen aus den Schwannschen Zellen des centralen sowie auch des peripheren Stumpfes. Das geschieht nachdem die Degenerationsvorgänge zum größten Teil abgelaufen sind. Die im peripheren Stumpf entstehenden Fasern treten mit denen des centralen Stumpfs in Verbindung.

Wegen der verschiedenen Ansichten über die Details dieses Vorgangs müssen wir auf die sorgfältige Darstellung bei *Durante* verweisen, und wir führen nur die, wie uns scheint, bestbegründete an, wonach die Regeneration von den *Schwann*schen Zellen ausgehen soll (*v. Büngner*, *Neumann*, *Wieting* u. a.). Es sind das die S. 1216 erwähnten Zellen, welche man, entgegen früheren Annahmen, welche sie für Bindegewebszellen, also für mesoblastischer Abkunft hielten (*Stroebe*), jetzt als von den Ganglienanlagen stammende, also ektoblastogene Zellen ansieht; man nennt sie *Neuroblasten* oder *Neurocyten*, Nervenfaserzellen *), die imstande seien, durch Wucherung und Differenzierung ihres Protoplasmas *‚diskontinuierlich‘* Achsencylinder und wohl auch Markscheiden zu produzieren; die Neuroblasten verlängern sich, verschmelzen miteinander zu kernreichen Bändern (Zellketten, Zellbänder) und wofern sie in Verbindung mit den Elementen des proximalen Stumpfes traten, wodurch eine funktionelle Reizübertragung ermöglicht wird, differenzieren sich in den Bändern Neurofibrillen; anderenfalls, d. h. bei Ausbleiben der Vereinigung, bleibt auch diese weitere Differenzierung aus. *S. R. Cajal*, einer der Begründer und konsequenten Anhänger der Neuronenlehre, *Perroncito* u. a. konnten sich aber von der autogenen Regeneration durchaus nicht überzeugen **), sahen vielmehr, daß die Neuriten (Axonen) des centralen Stumpfes unabhängig von allen Zellketten befähigt sind, neue Fasern hervorgehen zu lassen, die sich verzweigen und mit großer Schnelligkeit vom 2. Tag nach der Verletzung an wachsen, lange ehe noch etwas von den Zellbändern *v. Büngners* zu sehen ist; diese neuen Axonen dringen in großen Scharen, Hindernisse vermeidend, peripherwärts vor und gelangen teilweise in den peripheren Stumpf, in welchen sie sich einsenken; die Fasern des peripheren Stumpfs entarten. — *Die Regeneration beginnt bereits nach einigen Tagen* und zieht sich verschieden lang hin. Auffallend, und nicht gerade leicht mit der *Vanlair-Stroebe*schen Auffassung zu vereinbaren, ist dabei

*) Nach *A. Kohn* entstehen sowohl Ganglienzellen mit ihren Hüllenzellen (Randzellen) als auch Nervenfaserzellen (Zellen der Schwannschen Scheide) aus einer gemeinsamen Urform, den *Neurocyten* (Nervenfaserzellen) des embryonalen Nerven; dieselben vermögen auch Gliagewebe zu produzieren. Über die selbständige Entwicklung von Nervenfasern aus Neuroblasten beim peripheren Nervensystem s. besonders *O. Schultze*.

**) S. dagegen *Bethe*.

die Tatsache, daß nach der Nervennaht die Funktion sich meist um so langsamer und unvollkommener herstellt, je näher dem Centrum die Verletzung des Nerven stattgefunden hat (vgl. *Oppenheim*). Bei den Nerven über dem Handgelenk dauert es oft nur 3—6 Wochen.

Nach Abtrennung des peripheren Nervenendes, wie sie bei Amputationen stattfindet, wuchert das Nervenbindegewebe des Stumpfes, und in dieses Granulationsgewebe, das dann zu Narbengewebe wird, wachsen die Nervenschößlinge hinein. Diese nehmen, da sie in dem Narbengewebe keine gerade Richtung einschlagen können, einen sehr verwickelten, durchflochtenen Verlauf und sind oft in so großer Menge vorhanden, daß eine (in der Regel mit der Narbe des Amputationsstumpfes und mit der Haut fest verwachsene) geschwulstartige, *keulenförmige Anschwellung*, ein sog. *Amputationsneurom* entsteht.

Anfangs marklos, erhalten sie mit der Zeit (Monaten) eine zarte Myelinscheide. Benachbarte Amputationsneurome können miteinander verschmelzen. Auch centralwärts können noch Neurome auftreten, was ein perlschnurartiges Aussehen bedingt.

4. Geschwülste.

a. Primäre Geschwülste an den Nerven.

aa. Falsche Neurome. Nicht so selten kommt eine isolierte Geschwulst an einem Nerv vor, vom Charakter des **Fibroms** oder **Fibromyxoms.** Man nennt sie auch **‚falsche Neurome'** oder Fibrome, Fibromyxome der Nerven, Neurofibrome, Neuromyxome etc. So gibt es isolierte, in der Regel *spindelige*, nur ausnahmsweise schmerzlose Fibrome der Nerven an größeren Extremitätennervenstämmen (*singuläres* oder isoliertes Stammneurom, *Courvoisier*), z. B. an den Nervenstämmen der Achselhöhle (*Schmidt* und *Delblanco*) und besonders oft am N. medianus (Fig. 658). Diese Tumoren gehören wohl nahe zur Neurofibromatose. Sie werden in seltenen Fällen über kindskopfgroß. Auch kommen **Lipome** vor, zuweilen multipel und gelegentlich diffus (*Durante*). **Rhabdomyome** erwähnt *Orlandi* (selten). **Sarcome,** meist Spindelzellen- oder Myxosarcome, können vom Bindegewebe der Nerven ausgehen oder sich als zellreiche maligne Varietät des Fibroms entwickeln (s. S. 1223 u. vgl. auch S. 1225).

Fig. 658. **Spindeliges Fibrom** *des Nervus medianus.* (Isoliertes Stammneurom.) Natürl. Größe. Samml. Breslau.

Isolierte Tumoren des **Opticus** vor seinem Eintritt in den Bulbus führen zu spindeliger Auftreibung, Abnahme der Sehkraft, Schmerzen und Exophthalmus, betreffen meist jugendliche Individuen, werden teils zur *Fibromatose* gerechnet, mit der sie die Neigung zu maligner Umwandlung teilen (s. *Byers*), während andere (s. *Harbitz*) sie als *Gliome* auffassen, von der Glia ableiten, in welche die Opticusfasern eingebettet sind, und sie von den gewöhnlichen Fibromen der Nerven ganz trennen.

Die sog. **Kleinhirnbrückenwinkeltumoren** (*Henneberg-Koch*), von anderen **Acusticustumoren** genannt (*Hartmann, Henschen* [Lit.] u. a.) werden teils als Neurofibrogliome, teils als Gliofibrome bezeichnet und auf embryonale Gewebsreste im Gebiet der dorsalen Hirnnerven zurückgeführt; sie können mit dem N. acusticus in Verbindung stehn oder sind ohne Zusammenhang mit demselben. Andere waren Fibrome, Fibrosarcome, Sarcome. Meist erkranken Individuen im besten Lebensalter. Das klinische Bild ist charakteristisch. (S. auch *Oppenheim, Sternberg, Josefson, Leischner*, Lit.) Vgl. S. 1171.

bb. Wahre Neurome.

Gelegentlich trifft man auch *solitäre*, äußerst schmerzhafte kutane oder häufiger subkutane **Neurome** (*Tubercula dolorosa*) besonders an den Extremitäten; es gelingt bei diesen an

den peripheren Nervenästchen entstehenden Neuromen zuweilen einen großen Reichtum an markhaltigen Nervenfasern mit der Weigertschen Hämatoxylinfärbung nachzuweisen; *myelinlose* Neurome sind dagegen histologisch schwer zu erkennen. (Different.-Diagnose s. S. 1015.)

Sehr selten sind echte Neurome in Form der **Ganglioneurome** (*Neuroma ganglionare*) die aus meist *rundlichen Ganglienzellen* und *vorwiegend marklosen Nervenfasern* zusammengesetzt sind und sich teils von *cerebrospinalen Nerven* (*Czerny*, *Benda*, *Verocay* u. a.) zum allergrößten Teil aber vom *Sympathicus* zumeist vom linken Grenzstrang (Lit. *Wegelin*, Anatomie s. bei *L. R. Müller*), ferner vom Mark der Nebenniere (**Lit.** im Anhang), zum Teil von den großen Bauchganglien (Ganglion coeliacum, *Beneke*), aber auch vom Ganglion cervicale uteri (*Beneke*) ausgehn, ganz selten in multipler Weise im subkutanen Gewebe (*Knauss*, *Kredel-Beneke*) und selbst in der Kniegelenkkapsel (*Hagenbach*) entstehen. Die Tumoren können bis kindskopfgroß werden. Einer der von *Beneke* genau beschriebenen Fälle stellte ein *malignes Ganglioneurom* dar mit *Metastasen* von epithelähnlicher Anordnung in den Lymphdrüsen (s. auch *Miller*, Lit., *Jakobsthal*.) Über ein *malignes Gliom* des sympathischen Nervensystems berichtet *Schilder*.

Marchand beschrieb einen reinzelligen Tumor des *Ganglion Gasseri* mit Infiltration des Trigeminus und seiner Äste, den er von einem noch indifferenten Stadium der Ganglionanlage herleitet und *Neurocytom* nennt (Neurocyten s. S. 1221). In *Risel*'s Fall hatte sich auch Glia entwickelt. Andere Tumoren des G. Gasseri (Gliom, Sarcom, Endotheliom) s. bei *Giani* (Lit.).

Unter den Begriff der sog. **Neurofibromatose** (*v. Recklinghausenscher Krankheit*) fallen multiple Fibrome der Nerven, molluskenartige Hauttumoren, Pigmentierungen der Haut, elephantiastische Verdickungen, welche einzeln oder vereint vorkommen. Zu dem Krankheitsbilde gesellen sich mitunter auch noch andere Mißbildungen, Anomalien und Geschwulstbildungen, so Gliome des Centralnervensystems. Die verschiedenen Komponenten der Neurofibromatose präsentieren sich:

a) als **multiple Fibrome der Nerven, Neurofibromatose im engeren Sinne.** Sie betrifft nächst den Spinalnerven, deren tiefliegende Stämme (Ischiadicus u. s. Äste, Vagi) und auch speziell Hautäste ergriffen sein können, auch Hirnnerven und den Sympathicus. Es bilden sich multiple, *knotige*, spindelige, rosenkranzartige oder diffuse regenwurm- oder rankenartige, *plexiforme*, von geringem Volumen bis zu Faustgröße schwankende Anschwellungen an vielen Nerven, zuweilen fast an sämtlichen (s. Fig. 659). Die Wucherung etabliert sich im Bereich des Endo- und Perineurium, splittert den Nerven auseinander oder umscheidet ihn, oder der Nerv wird mehr tangential getroffen, läuft an der kolbigen

Fig. 659.

Neurofibromatose der Intercostalnerven von einem Fall von universeller Neurofibromatose mit Beteiligung der peripheren, cerebralen, spinalen und sympathischen Nerven. Geschwulstbildung (Gliom) und Erweichung im Rückenmark. 15jähr. Knabe. ½ nat. Gr. Samml. Basel.

Anschwellung fast vorbei (wie in Fig. 658) oder über dieselbe hinweg. Nervenfasern können sich darin erhalten. Die plexiformen Tumoren sind meist von derber Konsistenz. Funktionelle Störungen bes. motorische sind relativ selten, eher werden sensible beobachtet.

Nicht selten bestehen auch anderweitige Anomalien und Mißbildungen. Auch können sich Geschwulstbildungen im Rückenmark (Gliome, wie auch in dem in Fig. 659 abgebildeten Fall) und Tumoren der Hirn- und Rückenmarkshäute damit verbinden (Lit. bei *Kaulbach* und *Verocay*). Bilden sich auch Geschwülste besonders an den feinsten Hautnerven, was sehr oft, in *Harbitz's* Beobachtungen stets der Fall war, so entsteht zugleich das bei c genauer geschilderte Bild **multipler Hauttumoren** (sog. Fibromata mollusca). — Häufig werden auch **Pigmentierungen der Haut** bei der Neurofibromatose beobachtet (nach *Thomson*, Lit., in 25 %), und nach *Soldau* stellen diese Mäler auch wiederum eine Fibromatose der Endfäden der Hautnerven dar. Oft sind die Flecken und Naevi angeboren, nehmen aber mit der Zeit an Zahl und Intensität zu. Sie sind sommersprossenartig oder größere ovale Flecken, oder die Haut ist diffus bräunlich gefärbt. Rumpf, Hals und Gesicht werden bevorzugt.

Fig. 660a.

Von einem **elephantiastischen Rankenneurom** der l. Scheitel-Hinterhaupts- und Nackengegend eines 19jähr. Mädchens. Die Geschwulst wurde seit 10 Jahren bemerkt, vergrößerte sich zuletzt stärker. Man sieht Nerven, von deren äußersten endoneuralen sowie perineuralen Partien die lockere schleimgewebsartige Wucherung ausgeht. Nervenfasern (dunkel, gewellt) teils als zusammenliegende Züge erhalten, teils zerfasert. Zwischen den Nerven das Fettgewebe und Gefäße enthaltende lockere zellreiche Perineurium. Ganz schwache Vergr.

b) als sog. **Rankenneurom** (*v. Bruns*), wobei ein sog. Nervenfibrom ein nur lokal entwickeltes Konvolut wurm- oder rankenartiger Stränge darstellt, die sich vornehmlich in der Haut und im subkutanen Gewebe eines umschriebenen Nervengebietes entwickeln. Das Rankenneurom tritt fast immer schon *kongenital* auf. *Lieblingssitz*: Augengegend, besonders das obere Lid, Schläfe, Ohrgegend, Nacken, Rücken, Brust. Bilden sich mächtige, plumpe oder auch hängende lappige Hautverdickungen, so spricht man von **Elephantiasis neuromatosa** oder **Lappenelephantiasis (Pachydermatocele).** Auch hier lassen sich Beziehungen zum Nervenbindegewebe nachweisen. Mitunter bilden sich förmliche Deformitäten, bes. der Füße, Beine, äußeren Genitalien, des Nackens, Gesichts usw., eventuell des ganzen Integuments. Die Elephantiasis entsteht meist kongenital oder in früher Kindheit, in langsamem schmerzlosem Wachstum. Die Haut darüber ist meist derb, rauh, chagriniert, faltig. Später wird sie oft stationär. Man nennt das *Rankenneurom* auch *Rankenfibrom* (*Thoma*) oder racemöses Nervenfibrom (Lit. bei *Strauß*); andere nennen es *Neurom* (*Verneuil*) im wahren Sinne, und der Angabe, daß außer der Bindegewebswucherung nicht nur eine Verlängerung, sondern auch eine Vermehrung der Nerven statt-

fände, kann man vielfach begegnen. Doch konnten andere, zuletzt noch *Wegelin*, keine Neubildung von Nerven nachweisen; *W.* vermochte auch Reihen länglicher und stäbchenförmiger Kerne (Kernbänder), welche hier vorkommen und von *Verocay* auf Schwannsche Kerne (Neuroblasten) zurückgeführt werden, nur von der bindegewebigen Nervenscheide abzuleiten.

c) Ganz anders sehen die *kutanen Fibrome* der Nerven (auch **Neurofibrome** genannt) aus, die auch als **multiple Hautfibrome** bekannt sind, nach *v. Recklinghausen* aber *Fibrombildungen an den feinen Verzweigungen der sensitiven Hautnerven, Fibromata nervorum* darstellen. Diese Geschwülste, die von mikroskopischer Kleinheit bis über Kopfgröße schwanken, kommen *oft in enormer Zahl vor* und sitzen *entweder tief in der Haut* oder *im subkutanen Gewebe* oder treten *warzig* oder als Knötchen oder halbkugelig, platt, anhängsel- oder beutelartig oder polypös *gestielt an der Hautoberfläche*, am dichtesten am Stamm, Hals und Kopf, in regelloser asymmetrischer Verteilung hervor. Konsistenz meist *weich* (*Fibroma molluscum*), selten selbst sehr hart; auf Druck meist etwas schmerzhaft. Sie kommen bereits *angeboren* vor. *Harbitz* erwähnt die Möglichkeit einer teilweisen Rückbildung von Hautknötchen. — Als *elephantiastisches Molluscum* bezeichnet man einen von einem einzelnen Nerven aus entstehenden großen unförmigen Knollen.

Ätiologie und Entwicklung der Neurofibromatosis.

Daß die genannten verschiedenen Formen zusammengehören, nur Erscheinungen *einer* auf *kongenitaler Anlage* beruhenden Erkrankung darstellen, die als Mißbildung im weiteren Sinne, eine Systemerkrankung aufzufassen ist, darüber ist man ziemlich einig (s. *Thomson*, Lit., *Adrian*, Lit., *Harbitz*, Lit., u. a.) Entweder werden die Veränderungen gleich bei der Geburt beobachtet oder bilden sich auf latenter Anlage erst nachher deutlich aus, oft erst in späteren Dezennien. Hautpigmentierungen und Hauttumoren machen gewöhnlich den Anfang. *Wegelin* rechnet die Neurofibromatose, speziell das Rankenneurom, zu den in hyperplastischer Form auftretenden Gewebsmißbildungen, Hamartomen (*Albrecht*), die, wenn sie der Ausgangspunkt für autonome geschwulstmäßige Wucherungen werden, Hamartoblastome genannt werden. *Heredität* fand *Adrian* in $^1/_5$ der Fälle. *Harbitz* erwähnt das Vorkommen von kongenitaler Elephantiasis in 5 Generationen. Der beste Beweis für die Zusammengehörigkeit der verschiedenen Formen ist der Umstand, daß die Krankheit in verschiedenen Generationen alle möglichen Variationen zeigt, alle genannten Einzelformen verbunden oder nur einige oder gar nur eine einzige und womöglich abgeschwächt (formes frustes) zeigen kann. *Männer* scheinen öfter betroffen zu werden.

Von besonderem Interesse ist der nicht seltene **Übergang in maligne, sarcomatöse Geschwülste** vom Charakter der Spindelzellen- und Myxosarcome, selten Riesenzellensarcome, oft auch gut als zellreiche Varietät der Fibrome der Nerven zu bezeichnen (*v. Winiwarter*, *Westphalen*, *v. Bruns*, *Garrè* u. a.). Die verschiedener Formen der Neurofibromatose verhalten sich hierbei ganz verschieden, denn es sind fast ausschließlich nur die unter a erwähnten multiplen Fibrome der Nerven, welche diese sarcomatöse Degeneration zeigen. Nach *v. Bruns* ging $^1/_{12}$ aller Fälle von multiplen Fibromen der Nerven an Sarcom zugrunde (Lit. bei *Thomson*, *Adrian*). *Verf.* sah in Basel einen solchen Fall bei einem erwachsenen Mädchen mit multiplen Neurofibromen, ohne bemerkenswerte Hauttumoren, wo ein kolossales Spindelzellensarkom des Ischiadicus die Exarticulatio interileoabdominalis nötig gemacht hatte. Metastasen sind selten, häufiger werden neue Knoten von der sarcomatösen Degeneration ergriffen.

Die neuere Auffassung der Histogenese der Neurofibromatose. *Durante*, dem sich *Francini* (Lit.) anschloß, inaugurierte eine neue einheitliche Anschauung über Natur und Entstehung der meisten Nervengeschwülste. Er geht dabei von der Auffassung aus, welche das

ganze interannuläre (zwischen zwei *Ranvier*schen Schnürringen gelegene) Segment als hochdifferenzierte Zelle ansieht (entsprechend der Theorie des multizellulären Aufbaues der Nervenfaser, Zellenkettentheorie). Es fände nun eine *regression cellulaire des cellules segmentaires des tubes nerveux* statt, wobei es zum Schwund der differenzierten Elemente des Segmentes (Achsencylinder und Myelin) und Zunahme des indifferenten Protoplasmas kommt, welches bei gleichzeitiger Kernteilung homogene kernhaltige Bänder oder spindelförmige Zellen (*Neuroblasten*) entstehen läßt. Spindelige Zellen können miteinander verschmelzend neue Protoplasmabänder bilden und zu marklosen oder markhaltigen Nervenfasern werden. So entstehen *amyelinische* und *myelinische Neurome*. Bleiben die regressiv entstandenen jungen Zellen als spindelige getrennte Elemente bestehen und wuchern dann, so entsteht ein *Neurome cellulaire ou neuroblastique* (das was man als *Sarcom der Nerven* bezeichnet). Anderseits werden die neugebildeten nervösen Elemente aber auch verschiedener Metamorphosen fähig, indem sie atrophierend das Aussehen von *Bindegewebe* annehmen oder durch Imbibition mit Mucin oder durch Aufnahme von Fetttropfen *Fibromen*, *Myxomen*, *Lipomen* der Nerven ähnlich werden, obwohl sie ihrer Natur nach sämtlich noch immer *Neurome* wären. — *Verocay* beschreibt eine diffuse und circumscripte Vermehrung der Zellen der Schwannschen Scheide (Nervenfaserzellen, S. 1221), welche er als eigentliche Bildner der Geschwulst ansieht, *ohne allerdings eine Beteiligung des Bindegewebes bei der Neurofibromatose in Abrede zu stellen*, und denen auch Ganglienzellen (ebenso Gliazellen und -fasern) entstammen können. *Harbitz* konnte sich aber mit dieser Auffassung durchaus nicht befreunden und plädiert für die *Bindegewebsnatur* der ‚Fibrome der Nerven'. Auch in einer zweiten Arbeit vertritt *Verocay* den Standpunkt, daß das Gewebe der multiplen Nerventumoren *kein Bindegewebe*, sondern ein eigenartiges, durch kernhaltige Bänder und feine, bündelförmig angeordnete Fibrillen gekennzeichnetes (und von

Fig. 660b.

Durchschnitt durch den von **Carcinom infiltrierten Nervus brachialis** bei Plattenepithelcarcinom des Vorderarms. Die Krebszellen breiten sich in den peri- und endoneuralen Lymphspalten aus. Drüsenartige Bilder durch epitheliale Auskleidung der Lymphräume. Circa 15fach. Vergr.

Bindegewebe unterschiedenes) *neurogenes* Gewebe sei, als dessen Bildner die Nervenfaserzellen selbst oder entsprechende embryonale Zellen anzusehen seien; *V.* schlägt für diese „Fasergeschwulst nervöser Natur" den Namen **Neurinoma** (ἰνός = Faser) vor; bei Zunahme der Zahl und Polymorphie der Kerne entstände das **Neurinoma sarcomatodes.** Geschwülste, in denen die *Beteiligung des Bindegewebes* eine größere, das Geschwulstbild mitunter beherrschende sein kann, wären als *Mischgeschwülste*, *Fibroneurinome* oder *Neurinofibrome* zu bezeichnen. Diese Auffassung würde in der Tat die Eigenart der Neurofibromatose befriedigend erklären, und sie hat auch bereits manche Anhänger gefunden (*Herxheimer*, *Adami* u. *Nicholls*). Doch vermochte *Wegelin* noch jüngst bei einem Rankenneurom Reihen länglicher und stäbchenförmiger Kerne (Kernbänder), die darin vorkommen, nicht im Sinne *Verocays* auf Schwannsche Kerne (Neuroblasten), sondern nur auf die bindegewebige Nervenscheide zurückzuführen. Aber damit ist diese interessante Frage noch nicht erledigt. Auch damit nicht, daß man Fibrome der Nerven sehen kann, was auch *Verf.* in mehreren Fällen an verschiedenen Nerventumoren sah, welche die färberischen Kriterien des Bindegewebes (Rotfärbung mit dem van Gieson-Gemisch) zeigen. Denn *Verocay* selbst leugnet ja die Beteiligung des Bindegewebes nicht, und gewiß gibt es Fälle, wo dieselbe überwiegt. Dagegen gibt es Fälle, wo das bindegewebsähnliche Gewebe die van Gieson-Färbung nicht zeigt, sich vielmehr gelb färbt, und dieses wird als neurogenes Gewebe ausgesprochen. Es bedarf hier weiterer Untersuchungen und des Vergleichs möglichst vieler Stellen und Stadien vieler Fälle.

b) Sekundäre Geschwülste. *Sekundär* dringen *Carcinome* gelegentlich in die Nerven ein (z. B. in den Parametrien bei Collumkrebs, ferner bei Rectumkrebs u. a.) und breiten sich zwischen den Nervenbündeln, welche allmählich atrophieren, aus. Im allgemeinen sind aber die Nerven gegen das Eindringen von Geschwulstgewebe *sehr resistent*; sie werden meist eher erdrückt, als daß das Perineurium von den Geschwulstmassen durchwuchert würde. Die Geschwulstzellen breiten sich, wie bereits *Schroeder van der Kolk*, dann *Colomiatti* ausführlich berichtete, ferner *Stilling* bereits abbildete (und später auch *Ernst* wieder beschrieb) und was leicht zu sehen ist, gern auf dem Lymphweg aus, wobei auch durch Auskleidung der Lymphräume mit epithelialen Elementen drüsenartige zierliche Bilder entstehen können (s. Fig. 660b). — Betreffs *multipler sekundärer Sarcome* oder *Carcinome* an den Spinalnerven innerhalb des Duralsackes vgl. die Beobachtung S. 1185.

(Ausführliche Darstellung der pathol. Histologie der Nerven und Lit. bei *Durante* im Manuel d'histologie pathol. von *Cornil-Ranvier*, 3. Aufl. 3. Band, 1907.)

XI. Muskeln.

(**Lit.** über patholog. Anatomie und Pathologie der Muskeln bei *Durante* und *Lorenz*.)

1. Anatomie, Entwicklung. Die *quergestreiften Muskelfasern* bestehen aus *Fibrillen*, den kontraktilen Formelementen, die *quergestreift* sind, und aus dem nicht differenzierten *Sarcoplasma*, in welches die zu Längsbündeln zusammenliegenden Fibrillen eingebettet sind; jede Muskelfaser wird von einer homogenen Hülle, dem *Sarcolemm*, umgeben. (Mit Silberbehandlung nach *Bielschowsky* läßt sich an dem ‚strukturlosen' Sarcolemm ein zartes Fibrillengeflecht erkennen; vgl. *Finkelnburg*.) Über die gar nicht seltenen Verzweigungen von Muskelfasern s. bei *Thoma*. Die ovalen *Kerne* liegen nahe dem Sarcolemm in der peripheren Sarcoplasmaschicht, ordnen sich in Längsreihen. Die Muskelfasern sind eigentlich enorm in die Länge gewachsene Zellen, oder richtiger eine Vielheit von Zellen in einer Faser vereint, die aus einer rundlichen einkernigen Zelle hervorgehen. Die Faserdicke schwankt sehr erheblich; jeder Muskel ist aus verschieden dicken Fasern zusammengesetzt (*Schiefferdecker*). Nach *Sch.* schwanken auch bes. die Werte des Kernquerschnitts bei einzelnen Menschen. Die Menge der Kerne ist *vor* der Geburt erheblich vermehrt, *nach* der Geburt findet eine ruhige und stetige Zunahme der Faser und der Kernmasse statt; es geht also ein starkes Kernwachstum einem starken Muskelfaserwachstum voraus.

2. Kongenitale Defekte ganzer Muskeln oder Teile solcher sind nicht selten. Am häufigsten betreffen sie die Pectorales (Lit. bei *Bing* und *Busse*).

3. Circulationsstörungen.

Anämie der Muskeln, welche Blässe und Trockenheit bedingt, findet man bei allgemeiner Anämie, wie sie besonders bei lange dauernden Krankheiten eintritt, oder infolge lokaler Störungen; zu letzteren sind u. a. zu rechnen lokale Kompression und Unterbrechung der arteriellen Zufuhr. Totale Ischämie, die wegen der reichlichen Anastomosen der Muskelgefäße selten vorkommt, bedingt *Nekrose*. Die Muskulatur wird gelblich, lehmfarben, trocken, brüchig.

Blutungen in die Substanz der Muskeln, die sich an Zerreißungen anschließen, beobachtet man an gesunden Muskeln nach Traumen, sowie nach spontaner Ruptur infolge krampfhafter Kontraktionen (bei Tetanus) oder sie entstehen an kranken, abnorm zerreißlichen Muskeln (z. B. bei Typhus). Ein größeres Extravasat heißt *Hämatom* des Muskels.

Traumatisches *Hämatom des M. masseter* als typische Geburtsverletzung bei Zug am Unterkiefer oder beim Veit-Smellieschen Handgriff s. *Hofstätter*.

Primäre Blutungen sieht man bei *Hämophilie*, *sekundäre* zuweilen bei Infektionskrankheiten.

4. Atrophie und Degeneration der Muskeln.

I. Atrophien.

Einfache Atrophie. Die Fasern werden unter Beibehaltung ihrer normalen Querstreifung dünner und können schließlich völlig schwinden. Durch

Schwund des in ihnen enthaltenen Hämoglobins können die atrophischen Muskeln blaß, fischfleischartig werden oder sie werden trocken und braun, indem sich in den immer schmäler werdenden Fasern *Pigment* in Form gelber und bräunlicher Körnchen abscheidet (*pigmentöse oder braune Atrophie*).

Die Atrophie findet man als Folge von *Inaktivität*, ferner bei *Kachexien*, sowie als *senile* Erscheinung, ferner infolge von *Kompression* durch Geschwülste u. a.

Neuropathische (neurogene und spinale) und myopathische Muskelatrophie.

Bei der Gruppe der Muskelatrophien, die man als neuropathische bezeichnet, liegt der Grund für den Muskelschwund in einer Erkrankung des peripheren oder des centralen Nervensystems. *Neurogene* Muskelatrophie sehen wir nach Durchtrennung oder Degeneration peripherer Nerven (z. B. bei Tabes), ferner hervorgerufen durch *multiple Neuritis* sowie bei degenerativer Lähmung infolge von Intoxikation, z. B. chronischer Bleivergiftung, ferner auch bei Läsionen (Durchschneidung) rein motorischer Nerven. — Muskelatrophien *spinalen Ursprungs* entstehen namentlich bei Schwund der Ganglienzellen der Vorderhörner und der Bulbärkerne. Es war bereits beim Rückenmark davon die Rede. Die Ausbreitung der Atrophie ist naturgemäß je nach der Ausbreitung der Rückenmarkserkrankung verschieden. Von einer besonderen Form von Muskelatrophie, welche sich bei sehr allmählichem, successivem Schwund der motorischen spinalen Ganglienzellen ausbildet und dem entsprechend *Amyotrophia spinalis progressiva* (Typus *Duchenne-Aran*), *spinale Form der progressiven Muskelatrophie* genannt wird, sprachen wir bereits auf S. 1206.

Zu trennen von der eben erwähnten Form der progressiven Muskelatrophie ist die **myopathische progressive Muskelatrophie, Dystrophia musculorum progressiva,** die **primäre Myopathie.** Hierbei erkrankt der Muskel primär. An Nerven und Rückenmark fehlen wesentliche Veränderungen.

Die *Entstehungsursachen* sind nicht genau bekannt, doch liegt dieser Muskelerkrankung wahrscheinlich eine *kongenitale Entwicklungsanomalie* zugrunde.

Die anatomischen Veränderungen an den Muskeln. Man findet *verschiedene Veränderungen kombiniert*: Die *Primitivfasern* sind zum Teil **atrophisch,** zum Teil besteht eine **wahre Hypertrophie** der Fasern (Faserquerschnitt nach *Oppenheim* bis 230 μ, gegen 10—100 μ normal nach *Stöhr*). Es gibt Formen, bei denen die Hypertrophie der Atrophie vorausgeht. Auch *Spalt-* und *Vakuolenbildung* der Muskelfasern und amitotische Kernproliferation wird gesehen. Teilweise sind die Muskelfasern *vermehrt*. — Das *Perimysium internum* erscheint vielfach *kernreicher* und stärker entwickelt und häufig **in Fettgewebe umgewandelt.** Diese Lipomatose des Bindegewebes, welche zu einer **lipomatösen Pseudohypertrophie des atrophischen Muskels** führen kann, ist entweder ein sekundärer Vorgang, d. h. sie folgt der Atrophie der Muskelfasern, oder die starke Fettgewebsentwicklung verdrängt die Muskelfasern, oder drittens Atrophie der Fasern und Lipomatose treten gleichzeitig auf.

Krankheitsbild. (Unterschiede *der primären Myopathie* gegenüber der *spinalen Myopathie.*) Die primären Myopathien *beginnen im jugendlichen Alter* (die spinale Myopathie in der Regel im mittleren Lebensalter) und sind in vielen Fällen ein *hereditäres*, familiäres Leiden (bei der spinalen Myopathie dagegen spielt Heredität keine Rolle). Die Erkrankung hat einen *überaus chronischen* Charakter. Die Dystrophie tritt besonders an der Muskulatur des Rumpfes, des Beckengürtels, der Lendenwirbelsäule, des Schultergürtels und der Oberarme sowie der Oberschenkel auf. *Der Gang wird watschelnd*; es entsteht *Lordose der Lendenwirbelsäule*, weil die Muskeln, die die Streckung der Wirbelsäule und im Hüftgelenk sonst besorgen, geschwächt

sind (diese Lordose gleicht sich beim Sitzen, wobei das Becken fest aufruht, aus). *Die Schultern werden ‚lose'. Die Schulterblätter stehen flügelförmig vom Thorax ab.* Die distalen Teile der Extremitäten, vor allem *Hand und Finger, pflegen frei zu bleiben* (bei der spinalen Myopathie sind sie gerade zuerst betroffen, Krallenhand). — Entsprechend dem verschiedenen Verhalten der Muskulatur findet man in *einem Teil der Muskeln* eine deutliche *Atrophie*, in anderen Muskeln eine *Volumsvermehrung* und *Gestaltsveränderung*, beruhend auf *wahrer* und *falscher Hypertrophie* (bei der spinalen Myopathie sind die Muskeln nie hypertrophisch). (Details s. bei *Pappenheimer.*) Der sichtbare *Schwund* ist besonders an den Muskeln zu sehen, welche das Schulterblatt fixieren (Cucullaris, Pectoralis maior, Latissimus dorsi, Serratus anticus maior), ferner am Biceps, Quadriceps femoris u. a. —, während die *Volumsvermehrung* besonders an den Wadenmuskeln, den Glutaei, am Infraspinatus, Deltoideus, Triceps u. a. hervortritt. — Auch die *Gesichtsmuskulatur*, namentlich der Orbicularis oris (der Mund ist leicht geöffnet) und palpebrarum (der Lidschluß ist unvollständig) kann beteiligt sein. Bei der *Facies myopathica* wird das Gesicht *maskenartig starr. — Die elektrische Erregbarkeit* der erkrankten Muskulatur ist quantitativ herabgesetzt. Entartungsreaktion findet sich nie; fibrilläres Zittern fehlt (beides im Gegensatz zur spinalen Myopathie). Später fehlen die Sehnenphänomene.

Es lassen sich verschiedene **Varietäten der primären Myopathie** aufstellen, ohne daß dieselben jedoch auf essentiellen Unterscheidungsmerkmalen beruhen: a) Die **Pseudohypertrophie (Lipomatosis luxurians progressiva).** Die Krankheit entwickelt sich in frühester Kindheit, bevorzugt das männliche Geschlecht und in erster Linie die Muskeln der Waden, Oberschenkel, der Lenden und des Beckens. Der Umfang der Muskeln nimmt zu, während die Kraftleistung geringer wird. Die schwachen Waden können athletenartig dick werden. Die Muskeln sind schließlich in gelbe Fettmassen umgewandelt. — b) **Die infantile Form** (*Duchenne*), durch primäre Beteiligung der *Gesichtsmuskeln*, vor allem des Orbicularis oris und palpebrarum ausgezeichnet. Bei hochgradiger Ausbildung entsteht ein maskenartiger, stupider Gesichtsausdruck, Facies myopathica (*Déjérine-Landouzy*). — c) **Die juvenile Form** tritt im Jünglings- und mittleren Alter auf; vorwiegend wird die Muskulatur des Schultergürtels und Oberarms ergriffen; die Affektion bleibt auf einzelne Muskeln beschränkt. — d) **Die hereditäre Form** (*Leyden*) mit ausgesprochen hereditärem Charakter. Beginn meist im 8.—10. Lebensjahr oder später mit Schwäche im Kreuz und in den Beinen.

(Ausführliche *Lit.* bei *Lorenz*; über juvenile familiäre Muskelatrophie s. auch *Pappenheimer.*)

II. Degenerationen.

a) Bei der *albuminösen Trübung* und *Schwellung* oder akuten *körnigen Degeneration* wird die Querstreifung durch Einlagerung von Eiweißkörnchen, die nach Zusatz von Essigsäure schwinden, undeutlich. Die Veränderung bildet sich im Anschluß an Circulationsstörungen, sowie in der Nachbarschaft von Entzündungsherden und kann in fettige Degeneration übergehen.

b) Bei der *fettigen Degeneration* sieht man in der kontraktilen Substanz kleinste Fettkörnchen, welche zu größeren Tröpfchen konfluieren können. Die Querstreifung geht bald verloren. Die fettige Entartung tritt bei chronischen Kachexien (z. B. Phthise) in leichtem, bei manchen Vergiftungen (z. B. mit Phosphor) in höherem Grade auf.

Schon etwa 48 Stunden nach der Vergiftung findet man die Muskeln trüb-gelbrot bis gelb, dabei weich, feucht.

c) Bei der *hydropischen oder vakuolären Degeneration sieht* man mikroskopisch in den Muskelfasern der wässerigen, blassen Muskeln mehr oder weniger zahlreiche helle Tropfen (Fig. 661).

Fig. 661.

Querschnitt durch ein Muskelbündel mit *hydropischer* oder *vakuolärer Degeneration*. h_1 und h_2 größere und kleinere Flüssigkeitstropfen in den Fasern. Von einem blassen, sulzigen Wadenmuskel. Mittl. Vergr.

d) Bei der *Zerklüftung* kommt es zu Zerfall der Substanz der Muskelfasern in Fibrillen oder in beliebige Bruchstücke.

e) *Wachsartige oder hyaline Degeneration* (Fig. 662). Die Affektion wurde zuerst von *Zenker* beim Typhus abdominalis beschrieben, wo sie hauptsächlich die Bauchmuskeln und Adduktoren der Oberschenkel, ferner auch oft die Zungenmuskulatur betrifft. — Sie besteht in einer homogenen, glasigen Umwandlung des quergestreiften Sarcolemminhaltes, wobei derselbe anschwillt und vorzugsweise parallel zur Querstreifung wie eine spröde Masse in Bruchstücke zerbröckelt. Der hyalin gewordene Sarcolemminhalt zerfällt dann in immer kleinere Trümmer, welche resorbiert werden. Man hat den Vorgang der hyalinen Umwandlung auch als *Koagulationsnekrose*, Nekrose und Gerinnung, bezeichnet.

Nach *Thoma* kommt sie durch Selbstzerreißung zustande und stellt eine hyaline, zuweilen mit Leukocyteninfiltration verbundene Quellung der kontraktilen Substanz mit Verlust der Doppelbrechung dar und geht der Verflüssigung und Resorption voraus.

(Nach *Beneke* kommen an *glatten* Muskelfasern analoge, durch Quellungs- und Gerinnungsvorgänge der Muskelsubstanz bedingte Bilder vor.)

Ist die Affektion sehr ausgedehnt, so werden die Muskeln trüb, blaß, fischfleischartig und verlieren ihre Festigkeit; sie zerreißen leicht unter Auftreten von subfascialen oder intramuskulären Blutergüssen, die sehr erheblich sein können. Solche *Muskelhämatome* sieht man relativ oft im *Rectus abdominis* bei Typhus.

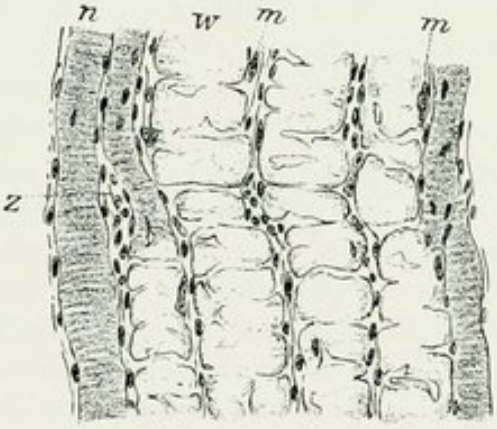

Fig. 662.

Wachsartige Degeneration des Rectus abdominis bei Typhus abdominalis. *n* Quergestreifte unveränderte Faser; die daneben gelegene im unteren Teil und die 3 folgenden Fasern total glasig-schollig, wachsartig (*w*) zerfallen; *m* vergrößertes Muskelkörperchen; *z* zellig infiltriertes Perimysium int. Mittl. Vergr.

Die **Ätiologie** der Veränderung ist *äußerst mannigfaltig*. So sieht man sie außer bei *Typhus bei anderen Infektionskrankheiten* (Tuberkulose, Variola, Tetanus, Recurrens u. a.), auch nach *Verbrennung und Erfrierung*, dann infolge von *Traumen* (Schnitt, Zerrungen, Selbstzerreißungen bei forcierter Muskelaktion), bei *Trichinose*, wobei hyaline Degeneration durch eine Giftwirkung an Fasern zustande kommt, welche selbst keine Trichinen enthalten, und auch z. B. infolge von *Stase* bei Icterus neonatorum (*Heydrich*).

Den sub a—e aufgeführten Degenerationen begegnet man unter den verschiedensten Verhältnissen, so bei Überanstrengung, Quetschung, Zerrung, mangelhafter Ernährung aus allgemeinen oder lokalen Gründen (Decubitus, Blutergüsse), Entzündungen, Infektionen und Intoxikationen.

Bei den verschiedensten Formen *einfacher* und *degenerativer Atrophie* erfolgt eine *regenerative Wucherung der Muskelkerne* (Fig. 662); diese können *Reihen* und *Haufen* bilden und lange

nach dem Untergang der Muskelfaser in diesem Zustand verharren — oder sich als ein- oder mehrkernige Sarcoblasten an der Außenseite des untergehenden Sarcolemminhaltes etablieren. So kann ein mehr oder weniger vollkommener Ersatz geschaffen werden. (Näheres im Abschnitt 6.) Bei *Typhus* ist der Ersatz meist ein vollkommener; nur wo größere *Blutungen* und *Rupturen* stattfanden, entstehen *bindegewebige Narben.*

f) **Amyloidentartung** des Perimysium internum und des Sarcolemms ist sehr selten. Sie wurde von *Ziegler* u. a. an amyloiden Knoten der Muskeln der Zunge und des Kehlkopfes (wo *Verf.* sie auch an der *glatten* Muskulatur sah, vgl. *Johanni*) beobachtet. Anderes s. bei *Hueter.* — g) **Verkalkung** kommt in schwielig umgewandelten Muskeln, in lokal geschädigten nekrotischen Muskelfasern (*Pielsticker*, Lit.), ferner in der Umgebung tuberkulöser Abscesse vor. Sehr selten ist eine generalisierte Kalkablagerung (Calcinosis) im subkutanen und intermuskulären Gewebe nach Trauma oder vorangegangenem Rheumatismus (s. *Lhermitte*).

5. Entzündungen der Muskeln (Myositis).

Sie entstehen durch Fortleitung von der Nachbarschaft (z. B. bei Phlegmone der Haut und Fascien, Ulcus cruris, Decubitus etc.) oder traumatisch (Quetschung, Zerrung) oder durch Einschleppung von Entzündungserregern auf dem Blutwege.

Leichtere Formen der Entzündung zeigen *seröse Durchtränkung und zellige Infiltration des Perimysiums*; die Muskelfasern selbst können entweder intakt oder trüb geschwollen, verfettet oder koagulationsnekrotisch sein.

Eine *Myositis* mit serös-zelligem Exsudat sieht man zuweilen im Anschluß an Verletzungen der Muskeln, bei von der Haut fortschreitender Milzbrandinfektion oder als Initialstadium von schwerer Myositis. Bei *Trichinose* können im interstitiellen Gewebe disseminierte, von den Parasiten unabhängige Rundzelleninfiltrate entstehen. — In manchen Fällen ist die Degeneration der kontraktilen Substanz stärker wie die Entzündung im interstitiellen Gewebe. — Die teilweise degenerierten Fasern können durch regenerative Wucherung später wieder ersetzt werden.

Bei der nicht sehr häufigen **multiplen Muskelentzündung, Polymyositis acuta und chronica** (*E. Wagner*), schwellen die Muskeln der Extremitäten und des Rumpfes und die umgebenden Weichteile in akuter Weise unter Schmerzen und unter Störungen des Allgemeinbefindens an. Die Krankheit ist von Fieber begleitet und wahrscheinlich *infektiösen Ursprungs*; so hat man sie im Anschluß an Influenza, Angina, Gelenkrheumatismus, purulente Prozesse (wie Tonsillarabsceß u. a.) beobachtet. Das Ödem der Haut und des subkutanen Gewebes kann so stark sein, daß die Schwellung der Muskeln verdeckt wird. Die Muskulatur erscheint verfärbt, fischfleischähnlich und im Parenchym körnig, wachsartig oder vakuolär degeneriert, in den Interstitien von Rundzellen und zuweilen auch von Blutungen durchsetzt. Bald werden die auf *Druck sehr empfindlichen* Muskeln ganz *funktionsunfähig*, und die Kranken liegen da und können kein Glied mehr rühren. Die *Rumpfabschnitte der Gliedmaßen* sind am häufigsten erkrankt. Selten werden die Atem-, Schlingmuskeln u. a. betroffen. — Es gibt *leichtere Fälle*, die mit Genesung enden können. In *schweren Fällen* endet das Leiden nach Wochen bis Monaten mit dem Tod infolge von Asphyxie oder Schluckpneumonie. — Die Krankheit, welche in ihrem klinischen Verhalten an *Trichinose* erinnert, wurde von *Hepp* **Pseudotrichinose** genannt. Da die ödematöse Haut meistens gerötet ist, mitunter auch Exantheme zeigt, so spricht *Unverricht* von **Dermato-Myositis.** Die Dauer kann in chronischen Fällen 1 bis 2 Jahre betragen.

Eitrige Myositis. Sie ist zunächst eine interstitielle Entzündung, die bei hämatogener Entstehung meist herdweise, bei fortgeleiteter Entzündung in diffuser Ausbreitung auftritt, was entweder zur Bildung circumscripter *Abscesse* oder einer diffusen, im interstitiellen Gewebe sich ausbreitenden *Phlegmone* führt.

Die Muskelsubstanz wird in geringerer oder in größerer Ausdehnung zur Degeneration oder Nekrose gebracht. Kleine, meist multiple Abscesse, wie sie z. B. bei Pyämie öfter vorkommen, stellen scharf umschriebene, mit Eiter und Gewebstrümmern gefüllte Höhlen dar, während Abscesse, die sich im Gebiete einer phlegmonösen Myositis bilden, anfangs meistens wenig scharf begrenzt sind und mit verwaschenen Grenzen in die sulzig-eitrige Umgebung übergehen. — Die phlegmonöse Myositis hat oft einen *jauchigen* Charakter, wobei die der jauchigen Nekrose verfallende Muskulatur trüb, mißfarben, schwarzbraun oder schwarzgrau oder graugrün, zunderig, breiig oder geradzu schmierig wird. Das sieht man besonders im Anschluß an Kotabscesse, ferner bei septisch infizierten Wunden und bei Decubitus sacralis; bei letzterem trocknen die Muskelfetzen beim Verdunsten leicht ein. — Abscesse können durch Bindegewebsbildung in der Umgebung abgekapselt werden und nach Entleerung des Eiters narbig, schwielig heilen. — Sehr regelmäßig sieht man eine starke Wucherung von Granulationsgewebe mit Ausgang in Schwielenbildung bei *chronischen Muskeleiterungen*, wie sie bei Tuberkulose, Aktinomykose, Rotz entstehen.

Nach *Saltykow* besteht der *Eiter bei der eitrigen Myositis* nicht nur aus Leukocyten, sondern auch aus gewucherten *Muskel-* und überhaupt *Gewebszellen*, was nach *Busse* ganz der alten Anschauung von *Grawitz* und dessen Schüler *Krösing* von der aktiven Beteiligung der Gewebe am Entzündungsprozeß entspricht.

Unter **Myositis fibrosa (fibroplastica)** versteht man eine produktive Bindegewebsentwicklung in den Muskeln, die zu schwieliger Umwandlung derselben führt, wobei die Muskelfasern in verschiedener Weise entartet sind.

Sie entsteht fast immer *sekundär* und unter verschiedensten Verhältnissen, so als Ausgang akuter oder chronischer Degenerations- und Entzündungsprozesse der Muskeln. Die leichteren Grade schließen sich z. B. an spinale und primäre Muskelatrophie an; schwere Formen sieht man in der Nähe chronisch entzündeter Knochen und Gelenke, sowie bei chronischen Hautaffektionen, z. B. chronischem Ekzem, Ulcus cruris. Oft sind dann die Muskeln anfangs noch von weißen fibrösen Strängen und Septen durchzogen. Später kann sich ein Muskel total fibrös umwandeln. Vernarbt ein Muskelabsceß, so geschieht das auch durch Myositis fibroplastica.

Die als **Caput obstipum musculare,** *muskulärer Schiefhals*, bezeichnete Schiefstellung des Kopfes wird nach *Kader* in einem Teil der Fälle durch *Verletzungen* des Kopfnickers, in einem anderen durch eine hämatogene *Infektion*, meistens aber durch gleichzeitiges Zusammentreffen dieser *beiden Faktoren* bedingt. Auf Kosten der untergehenden muskulären Elemente entwickelt sich abnorm reichliches Bindegewebe. Eine Bestätigung erfuhr diese Auffassung durch *Hildebrand*, sowie durch Experimente von *Heller*. *Kempf* tritt dagegen für eine ischämische Entstehung ein, und auch *Schloessmann* (Lit.) vertritt diese Ansicht; Ursache der auf ischämischer Muskellähmung und Kontraktur beruhenden Erkrankung sei intrauterine Belastung durch Raumbeengung.

6. Infektiöse Granulationsgeschwülste.

a) **Tuberkulose** der Muskeln ist ziemlich selten. Eine Myositis tuberculosa kann von tuberkulösen Knochen- und Gelenkleiden oder, was häufig ist, von einer tuberkulösen Pleuritis auf die Interkostalmuskeln *fortgeleitet* werden. Es können sich hierbei schwielige Verdickungen bilden, teils entstehen käsig erweichende tuberkulöse *Knoten* oder fistulös durchbrechende *Abscesse*, die sich zuweilen ‚senken' (vgl. bei Spondylitis tuberculosa S. 707). Auch von einer

Schleimhaut (vgl. Zungentuberkulose S. 357) oder von der äußeren Haut (Lupus) aus kann die Tuberkulose auf die Muskeln übergreifen.

Hämatogene Muskeltuberkulose ist *selten*; sie tritt bei Miliartuberkulose oder unabhängig davon auf; in letzterem Fall können sich in einzelnen Muskeln diffuse, geschwulstartige *Tuberkelinfiltrate* bilden, oder es entsteht eine tuberkulöse Invasion, die vom Auftreten *miliarer Knötchen* und von *körnig-fettigem Zerfall der Muskelsubstanz* und *Blutungen* in dieselbe gefolgt wird. (Die Chirurgen nennen solche Fälle selbständiger, nicht von der Nachbarschaft fortgeleiteter tuberk. Erkrankungen „primäre" Tuberkulose der Muskeln [vgl. *Zeller*, *Kaiser*].) *Pilliet* machte uns mit den histologischen Details bekannt; *Saltykow* (Lit.) zeigte *experimentell*, daß sowohl bei der in den ersten Tagen auftretenden kleinzelligen Infiltration, als auch bei der Bildung der epithelioiden Zellen sich die Muskelelemente hervorragend beteiligen, worauf auch *Krösing* (*Grawitz*) früher bereits hinwies (s. auch *Hungerbühler*).

b) **Syphilis** der Muskeln tritt α) in Form einer chronischen, schwieligen Verdickung des Muskelbindegewebes auf, welche mit Atrophie des Muskelparenchyms verbunden ist (*Myositis fibrosa syphilitica*). Sie betrifft mit Vorliebe den Biceps, mitunter auch den Masseter und führt oft zur Kontraktur. β) Es entstehen *Gummen*, die sich mehr und mehr auf die Nachbarschaft ausbreiten, so daß ein gegen Haut und Unterlage nicht verschieblicher, vorgewölbter, mitunter erheblich großer Tumor entsteht, der zum Zerfall neigt. Es können tiefe, sinuöse Geschwüre entstehen, die meist mit tiefen Narben ausheilen. γ) *Interstitielle Myositis kombiniert sich mit Gumma* derart, daß letzteres eine in schwieliges Gewebe eingebettete, käsige, trockene, auf dem Durchschnitt oft landkartenartig-konturierte Masse darstellt (*Schwielengumma* des *Muskels*).

Die Affektion kommt an den verschiedensten *Muskeln*, namentlich *der oberen Extremitäten*, besonders am *Biceps*, ferner auch an den *Kopfnickern*, Rückenmuskeln, an der *Zunge* und an den Augenmuskeln vor (vgl. *Busse*). Das Präparat in Fig. 663 entstammt einem über faustgroßen, mit kraterförmiger Öffnung aufgebrochenen Gumma der Haut und Muskulatur des *Rückens* einer jungen Frau; diese ungewöhnlich mächtigen syphilitischen Wucherungen waren zum Teil weich und zerfallen, teils sulzig, fleischig-fibrös, teils käsig trocken.

Allgemeines über den mikroskopischen Bau eines Gummi. Differentialdiagnose.

Mikroskopisch zeigen kleine *Gummen* sehr oft eine kleeblattförmige oder rundliche Gestalt (s. Fig. 663). *Anfangs* bestehen sie nur aus zellreichem Granulationsgewebe oder im Centrum vorwiegend aus epithelioiden und spärlichen Riesenzellen (Gummen der quergestreiften Muskulatur machen eine Ausnahme, da sich hier stets Riesenzellen finden, vgl. *Landois*), in der Peripherie aus lymphoiden Rundzellen, wie man das gelegentlich an kleinsten sog. miliaren Gummen (z. B. der Haut) sieht. Dabei *enthalten* sie aber im Gegensatz zu den meisten älteren Tuberkeln (vgl. S. 920) oft reichlich *Blutgefäße*, ein Moment, welches *v. Baumgarten* sogar für ausschlaggebend hält, während Verkäsung ganz fehlen kann. Etwas ältere, ausgebildete *Gummen* zeigen meist 3 Zonen; **a)** ein verkästes, koagulationsnekrotisches Centrum, das aber sehr oft (selbst wenn es sich um alte Gummen handelt) noch einen faserigen Charakter der Grundsubstanz und mit Elastinfärbung auch Gefäßkonturen (s. S. 1235) erkennen läßt; nach außen davon **b)** eine mittlere Zone von wirr und nicht sehr dicht gelagerten Spindelzellen (Fibroblasten) mit epithelioiden, zum Teil auch runden und vereinzelten, aber bei Muskelgummen wohl stets vorhandenen Riesenzellen (durchaus mit denen bei Tuberkulose übereinstimmend) in reichlichem faserigem Bindegewebe, und nach außen von dieser **c)** eine äußere Zone von jüngerem, an Rundzellen (Lymphocyten, Plasmazellen, spärlichen Leukocyten) und Gefäßen reichem Granulationsgewebe. Diese Zonen sind aufzufassen als eine von der Peripherie ausgehende Wucherung des Bindegewebes (äußere Zone) und Umwandlung des-

selben zu schwieligem Gewebe (mittlere Zone), welches die verkäste, zum Teil der Resorption verfallende gummöse Wucherung teils ersetzt, durchwächst, teils umschließt. Diese ausgesprochene *Neigung zu fibröser Umwandlung*, selbst bei vorgeschrittenen, mächtigen Gummen, zeichnet das Syphilom vor dem Tuberkel aus. Auch hängt damit die *(im Vergleich zu Tuberkeln) weniger scharfe Abgrenzung* der Gummen gegen die Umgebung zusammen. Die Gummen liegen daher oft in schwieligem Bindegewebe. Die durch dieses ziehenden, aber auch die mitten im Käse steckenden Gefäße (Elastinfärbung!), besonders die *Venen (Rieder)* sind häufig an *Vasculitis* erkrankt; alle Häute können zellig-fibrös infiltriert und verdickt sein, und die Umgebung der Gefäße ist von Rundzellen infiltriert (*Perivasculitis*); die Lumina können durch Intimawucherung verengt und zum Teil verschlossen sein. Gefäßverzweigungen, welche sich lange in der gummösen Wucherung erhalten, bedingen oft die erwähnte Kleeblattform der Herdchen. — Die Gewebskonturen schwinden in *gummösen* Käsemassen viel langsamer als in *tuberkulösen*. Mitten darin kann man oft noch blutgefüllte Gefäße finden, selbst in altem festem Käse, und auch eine faserige Beschaffenheit kann im Käse bestehen. Das sind *Unterscheidungsmerkmale gegenüber der Tuberkulose*. Untersuchung der *Gummen* auf *Spirochäten* fällt fast stets negativ aus.

Fig. 663.

Gummi (*Gu*) oder **Gumma** von runder Gestalt, mit käsigem Centrum und spindelzelliger, hellerer Zone, in welcher 3 Riesenzellen (vom *Langhans*-Typus) zu sehen sind, und einer breiteren, dunklen, äußeren Zone von Granulationsgewebe. In dem umgebenden *schwieligen Gewebe* noch vereinzelte Muskelfasern (*m*). Gefäße, vorzügl. Venen (*Ge*) durch *Vasculitis und Perivasculitis* verändert, zum Teil obliteriert, von zahlreichen Rundzellen infiltriert und umgeben. *F* Fettgewebsmassen. Der Schnitt entstammt dem Rande des im *Text* erwähnten großen, zerfallenen *Gummas von der Haut und Muskulatur des Rückens*. Mittl. Vergr.

Die *Differentialdiagnose gegen Tuberkulose* (vgl. auch S. 920 u. 1163) wird in zweifelhaften Fällen (besonders bei ganz kleinen Gummen, s. oben) durch die Färbung auf Tuberkelbazillen gesichert. Man muß sich auch ganz besonders vor Verwechslung mit *Sarcom* hüten. Vorteile der Elastinfärbung s. S. 919.

c) Bei **Rotz** können öfter sowohl Abscesse als auch zu eiterähnlicher Schmelzung neigende Granulationsknoten in großer Menge in den Muskeln und zwischen denselben auftreten. Die Rotzinfektion (S. 188) erfolgt durch Fortleitung auf dem Lymphweg oder hämatogen.

d) Bei **Aktinomykose** kann man an den Muskeln Granulationen mit Neigung zu Verfettung (schwefelgelbe Farbe), schwieliger Umwandlung, Bildung von Fisteln oder Abscessen beobachten. Die Infektion erfolgt in der Regel kontinuierlich von einem benachbarten Herd aus (vgl. z. B. Aktinomykose der Pleura S. 308, dort auch Abbildung!).

7. Lipomatosis. Echte Hypertrophie. Regeneration.

Lipomatosis (Fettgewebswucherung). Bei den verschiedenen Arten von Atrophie wird das Perimysium internum oft stärker entwickelt und kernreicher

gefunden als unter normalen Verhältnissen, und häufig wird das Perimysium in Fettgewebe umgewandelt. Dadurch kann der durch die Atrophie bedingte Ausfall maskiert werden. Das sehen wir z. B. bei der spinalen Kinderlähmung (S. 1203). Die *Lipomatose* kann bei der progressiven Muskelatrophie sogar zu bedeutender Volumsvermehrung führen, und man spricht dann von *lipomatöser Pseudohypertrophie* (s. S. 1230).

Echte Hypertrophie der Muskelfasern kann auf Verdickung und Verlängerung (*Morpurgo*, Lit.), vielleicht auch auf Vermehrung der Fasern beruhen. Steigerung der Muskelarbeit kann funktionelle oder Aktivitätshypertrophie bedingen.

Schiefferdecker nimmt an, daß sich bei der Aktivitätshypertrophie sicher auch die Beschaffenheit des Sarkoplasmas ändert, denn die Zahl der Kerne wird (im Gegensatz zum gewöhnlichen Faserwachstum, s. S. 1228) geringer, die Länge der Kerne bleibt dieselbe, ihre Dicke nimmt zu, die *relative Kernmasse* nimmt ab.

Auch ohne gesteigerte Arbeitsleistung kommt in seltenen Fällen wahre Hypertrophie vor, so z. B. nach Typhus. Bei der Dystrophia muscularis progressiva (S. 1229) kann man ebenfalls wahre Hypertrophie sehen. Desgleichen wird sie bei der *Thomsen*schen Krankheit oder *Myotonia congenita* angenommen.

Bei der **Thomsenschen Krankheit** fanden *Erb*, *Déjérine* und *Sottas*, *Fulda* u. a. an vom Lebenden exzidierten Stückchen eine Verdickung der Primitivfasern auf das Doppelte, Vermehrung der Kerne, teilweises Undeutlichwerden der Querstreifung, homogenes Aussehen des Querschnittes u. a. *Das Leiden* befällt gewöhnlich *mehrere Mitglieder einer Familie* und *erbt sich auf Generationen fort.* (So vererbte es sich in *Thomsens* eigener Familie durch 4 Generationen.) In der ersten Kindheit beginnend, äußert sich die Krankheit in *hypervoluminöser Beschaffenheit der Muskulatur bei herabgesetzter Kraft*, in Muskelsteifigkeit und vorübergehender krampfhafter *Spannung*, wenn nach längerer Zeit der Ruhe ein Muskel willkürlich in Aktion gesetzt wird. So kann z. B. der ausgestreckte Arm plötzlich starr werden. Bei einem Händedruck vermag der Kranke die Hand nicht rasch wieder loszulassen usw. Gemütsbewegung, Ermüdung u. a. steigern die Myotonie. Die gesamte Muskulatur kann betroffen sein, jedoch verschieden schwer. *An den Muskeln* ergibt die objektive Untersuchung, wie *Erb* zeigte: α) *Steigerung der mechanischen Muskelerregbarkeit.* Beklopfen des Muskels erzeugt träge, tonische Anspannung des getroffenen Teils, mit Nachdauer der Kontraktion. β) Veränderungen der elektrischen Erregbarkeit, *die myotonische Reaktion* (*Erb*). Besonders ist dabei folgendes hervorzuheben: Bei stabiler Anwendung starker galvanischer Ströme: ‚rhythmisch aufeinander folgende, hintereinander über die Muskeln hinlaufende, wellenförmige Kontraktionen, die in ganz gesetzmäßiger Weise von der Kathode ausgehen und gegen die Anode gerichtet sind'.

Regeneration der Muskeln.

Die Art und Weise, wie der regenerative Ersatz stattfindet, hängt wesentlich von der Qualität der Schädigung ab, welche den Muskel betraf. Allein nur bei Schädigungen, welche ausschließlich die kontraktile Substanz betrafen, Protoplasma, Sarcolemm und Muskelkerne dagegen verschonten, wie wir es bei Typhus und beim Erfrieren, aber auch bei Quetschung (*Pielsticker*) sehen, kommt eine vollständige Regeneration zustande (*Volkmann*). Die vernichteten Teile der Faser werden durch eine Neubildung, die von den in dem Schlauch noch vorhandenen Kernen und vom Sarcoplasma ausgeht, nach dem embryonalen Typus der Muskelfaserbildung wieder ersetzt. Verletzungen traumatischer Art führen nur bei ganz geringem Substanzverlust alsbald zu muskulärer Ver-

einigung; in allen schweren Fällen, z. B. nach totaler Durchtrennung, geschieht dagegen die Vereinigung zunächst mittels einer vom Bindegewebe ausgehenden Granulationsgewebsbildung; später, in Wochen, wachsen dann aus Muskelknospen der alten Fasern stammende neue Muskelfasern in diese Narbe hinein.

Die Regeneration geht von den *Kernen* der alten Fasern aus. Sie beginnt mit einer teils durch direkte Kernteilung, teils auf karyomitotischem Weg vor sich gehenden Vermehrung der *Muskelkerne*, und zwar sowohl derjenigen Kerne, welche der lebenden Muskelfaser noch aufliegen, als auch solcher, welche frei zwischen Lücken der z. B. durch Zerquetschung auseinandergewichenen oder in Bruchstücke (Sarcolyten) zerfallenen Muskelfasern liegen. Alsbald erfolgt auch eine *Neubildung von Sarcoplasma*. (Nach den interessanten experimentellen Untersuchungen von *Thoma* kommen die in der Nähe der Rißenden angesammelten Muskelkernhaufen zum größten Teil durch ein *Zuströmen* der Muskelkerne in das Verletzungsgebiet zustande.) — Es bilden sich dann neue *Muskelfasern* zunächst in den kernreichen Sarcoplasmamassen, welche *in der Kontinuität und an den Enden der Muskelfasern* auftreten und welche in die Dicke und Länge auswachsend die sog. *Muskelknospen* bilden (*Neumann*, *Nauwerck*), in welche die noch erhaltene, quergestreifte Substanz ohne scharfe Grenzen übergeht. An den Muskelknospen differenzieren sich Fibrillen, die zuerst eine Längs- und dann eine Querstreifung erhalten. Bereits vor Bildung der Knospen oder nach derselben kann eine *Längsspaltung* der auswachsenden Muskelfaser in zwei oder mehr junge Fasern eintreten. Erfolgte die Spaltbildung an dem Stumpf vorher, ehe sich Wucherungsvorgänge an ihm zeigen, so kann sich an jedem gespaltenen Teil der Vorgang der Knospenbildung wiederholen. Ist das Sarcolemm durchtrennt, so bilden sich terminale Muskelknospen. — Diejenigen *Muskelkerne, welche außer Zusammenhang mit lebenden Muskelfasern* gerieten, wandeln sich in große epithelartige Zellen um, welche durch weitere Teilung ebenfalls *vielkernige Protoplasmamassen* bilden und in großer Menge auftreten (*Waldeyers* Muskelzellenschläuche); sie gehen zum größeren Teil durch fettige Degeneration unter (*Nauwerck*), zum Teil können sie aber auch *zu Sarcoblasten* werden, *aus denen sich dann selbständig Muskelfasern bilden* (embryonaler Typus); vielleicht treten diese *diskontinuierlich wuchernden Muskelzellen* nachher auch in Verbindung mit alten Fasern oder mit Muskelknospen derselben. Zum Teil gewinnen sie auch die Bedeutung von *Riesenzellen*, welche Trümmer der protoplasmatischen Substanz aufnehmen oder wenigstens umgeben. — *Nervendurchschneidung* ist ohne Einfluß auf den Verlauf der Regeneration (*Kirby*). Intensive *Entzündungen* setzen so schlechte Ernährungsbedingungen, daß die Regeneration ausbleibt.

Lit. über Muskelregeneration bei *Pielsticker*.

8. Geschwülste.

a) Intra- und intermuskuläre Osteombildung (Myositis ossificans).

Unter verschiedenen pathologischen Verhältnissen kommt es zur Bildung von Knochen (Osteomen) im Bindegewebe in und zwischen den Muskeln. Das vollzieht sich nach dem Modus der periostalen resp. intermembranösen Knochenbildung (s. S. 661 u. 662), d. h. der Knochen entwickelt sich entweder direkt aus Keimgewebe oder aus Bindegewebe, oder er bildet sich indirekt aus diesem durch Vermittlung eines knorpeligen Stadiums.

Nach *Lexer* entsteht durch Proliferation der Bindegewebszellen ein Keimgewebe, das zur Bildung neuer Fibrillen führt, welche dann eine Umbildung in Knorpel und Knochen erfahren können. Man könnte danach von einem *Stadium der bindegewebigen Induration* bei Myositis ossificans progressiva sprechen.

Vielfach wird die Osteombildung als **Myositis ossificans** oder *Myositis interstitialis ossificans* (*Münchmeyer*) bezeichnet. Die Knochenneubildung eta-

bliert sich aber nicht nur im lockeren Bindegewebe zwischen den einzelnen Muskelportionen und zwischen den einzelnen Muskelbündeln, sondern auch im derben Bindegewebe der *Fascien*, *Sehnen*, der intermuskulären *Fascienstreifen* oder *Ligamente* (*Mays*). Die Muskelfasern verhalten sich ganz passiv, werden verdrängt, zur einfachen Atrophie gebracht; sie können zwar zuweilen auch Kernwucherung zeigen, doch ist das für das Wesen des Prozesses ohne Belang.

Die Affektion tritt in 2 Formen auf, die man als *circumscripta* und *multiplex* oder mit *Cahen* als *stationäre* und *progressive ossificierende Myositis* bezeichnen kann. Ausführliche **Lit.** bei *Küttner*.

α) Nach einmaligen oder wiederholten *Traumen* oder im Anschluß an *chronische Entzündungen* benachbarter Knochen (z. B. des Hüftgelenks bei Tabes) stellt sich die Knochenproduktion in einzelnen Muskeln ein. Hierhin gehören die typisch lokalisierten Verknöcherungen des Brachialis bei *Ellenbogenluxation* (*Machol*), des Deltoideus und Pectoralis bei den **Exerzierknochen** (vom Anschlagen des Gewehrs, Stoß beim Bajonettieren u. a., vgl. *Busse* u. *Blecher*), die Osteome des Biceps bei *Turnern* und der Abduktoren des Oberschenkels oder des Vastus bei Reitern (durch einmalige heftige Zerrung oder kleinere häufigere Zerreißungen, *Knaak*), die sog. **Reitknochen.** Es bilden sich Knochenzapfen und -spangen oder kamm- oder dorn- oder pflugscharartige Massen, die zum Teil dem Knochen als unbewegliche Exostosen aufsitzen und sich zwischen die Muskelmassen in Fascien, Sehnen usw. hineinschieben. Man kann sie auch *kontinuierliche* fasciale, tendinöse, ligamentöse oder intramuskuläre *Osteome* nennen. Nach *Busse* ist es für die Entstehung der zur Knochenproduktion führenden *traumatischen* Myositis von Bedeutung, daß eine durch das Trauma gesetzte *Blutung* und Zerquetschung (Mortification) des Muskelgewebes besteht, also ein Herd, der dann die lebhafte produktive Gewebsbildung, Organisation und Bindegewebsbildung mit folgender Verknöcherung hervorruft. So können bei größeren intramuskulären Hämatomen auch **Cysten** mit knöcherner Wand und flüssigem Inhalt entstehen. *Berndt* hält für das Zustandekommen einer Muskelverknöcherung nach einmaligem Trauma auch noch den Hinzutritt einer leichten hämatogenen *Entzündung* für nötig (vgl. auch *Röpke*, Lit.). Traumatische Myos. ossif. hat große Neigung zu *spontaner Rückbildung*.

β) Eine andere Form ist die **sog. Myositis ossificans progressiva s. multiplex,** welche *spontan* entsteht, meist früh in der Jugend beginnt, in der Regel zuerst die Schulter-, Nackenmuskeln, Masseteren befällt, um dann auf die Rückenmuskeln und allmählich auf die gesamte Körpermuskulatur fortzuschreiten. In einem Teil der Fälle wurden Mißbildungen der Extremitäten (bes. Mikrodaktylie) beobachtet. Meist beginnt die Erkrankung an der betreffenden Muskelgruppe als teigige, oft schmerzhafte Schwellung, die auf *Infiltration* beruht (1. Stadium). Dann folgt die *fibröse Induration* (2. Stadium), an welche sich direkt oder indirekt (wenn nämlich im 2. Stadium auch Knorpel entstand) *Knochenbildung* (3. Stadium) anschließt (*Münchmeyer*, *Lexer*). Die drei Stadien können zugleich nebeneinander bestehen. Die Muskeln selbst verhalten sich hierbei ganz passiv und gehen teils infolge von Druck, teils von Inaktivität fettig oder einfach atrophisch zugrunde (s. auch *Cornil* u. *Coudray*). — *Die neugebildeten Knochenmassen sind sehr verschieden gestaltet.* Am Rücken bilden sie meist *platte*, *zackige Spangen*. Die Wirbelbögen und die Dornfortsätze können wie in einem von *v. Recklinghausen* genau untersuchten Fall, dessen Skelett in Straßburg aufbewahrt wird, durch *Knochenbrücken* verbunden sein. In langen Muskeln, so in den Beugern des Oberarms, bilden sich gern *walzenartige Knochenmassen*; solche Osteome können die Extremitäten in winkliger Kontrakturstellung fixieren. Knochenbrücken im Masseter können den Unterkiefer feststellen. An anderen Stellen entstehen zackige oder knorrige oder geweihartige oder dünne, lange, griffelartige Knochenmassen, welche fest am Periost sitzend entweder als *Exostosen* oder als *diskontinuierliche Osteome* in die Weichteile ausstrahlen. Überhaupt läßt sich *konstant die Kombination von multiplen Exostosen und Muskelosteomen* dartun, ohne daß jedoch die Richtung der Ossifikation

überall durch Muskelzüge bestimmt wäre. Werden auch die Gelenke ankylotisch, meist winklig fixiert, so bekommt der ‚*verknöcherte*' *Kranke etwas Steinernes* und *Zerbrechliches.*

Ätiologisch ist bei β) nicht viel über das Leiden bekannt. (Lit. bei *De Witt.*) *Beziehungen zu Rückenmarkserkrankungen* (*Eichhorst*) und auch zu *Syphilis* (vgl. *Lang*) werden vermutet. — Zur Erklärung des eigentlichen Knochenbildungsprozesses, vornehmlich in den Muskeln, hat man irgend *eine Beziehung zu der periostalen osteogenetischen Schicht des zugehörigen Knochens* angenommen. Besonders wenn man mit *Koester das intermuskuläre Bindegewebe zum Skelett des Bewegungsapparates* rechnet, könnte man, wie *v. Recklinghausen* betont, im Sinne von *Mays* u. a. an eine *kongenitale* **knochenbildende Diathese** jener bindegewebigen Teile denken (wobei ein *Trauma* bei der Geburt oder später als causa peccans hinzukommt). Die Grenze zwischen eigentlichem Periost und dem intermuskulären Bindegewebe wäre verwischt oder gewissermaßen peripherwärts zwischen die Muskeln verschoben, und das intermuskuläre *Bindegewebe* hat einen periostalen Charakter erlangt. Diese Hypothese ist entschieden plausibler wie jene, welche annimmt, daß eine Weiterentwicklung von in fötaler Zeit *versprengtem Periostgewebe* oder vom Periost *eingewanderter Osteoblasten* vorliege. Nach *Virchow* hätte man den Begriff *der Diathese zur Knochenbildung aber noch weiter zu fassen* und nicht auf bestimmte präexistierende Gebilde zu beschränken, da sich die Ossifikationen auch diffus über Stellen verbreiten können (z. B. das subkutane Gewebe), die nichts mit den Knochen und Muskeln zu tun haben.

Für irgendwelche Beziehungen zu Rückenmarksleiden (und einen trophischen Einfluß des Rückenmarks) scheint auch der Umstand zu sprechen, daß bei *Tabes* und *Syringomyelie* Muskelverknöcherung und Exostosenbildung selbst in multipler Weise nicht selten vorkommen. So sah auch *Verfasser* z. B. lange, griffelförmige, bewegliche Osteome in der Oberschenkelmuskulatur bei einer tabischen Schenkelhalsfraktur und in mehreren Fällen bei schwerer tabischer Arthropathie des Hüftgelenks. Man spricht auch von *neurotischer Form* der circumscripten Myos. ossificans.

b) Primäre Neubildungen an den Muskeln sind ziemlich selten.

Sie gehen am häufigsten vom Muskelbindegewebe aus. Es kommen vor: **Fibrome,** meist hart, die sich besonders gern in der Fascie des Rectus abdominis entwickeln. — **Lipome** können vom interstitiellen Bindegewebe ausgehen (interstitielle L.) oder vom intermuskulären (intermuskuläre L.); letztere sind seltener, können die Fascien perforieren und liegen dann mit der Hauptmasse subkutan, während der Stiel intermuskulär steckt. Unterschenkel und Rücken sind bevorzugt. — **Myxome** von gallertigem Aussehen, teils myxomatöse Fibrome, öfter aber myxomatöse Sarcome; Lieblingssitz Oberschenkel, mit intermuskulärem Sitz. — Ferner sind zu nennen **Chondrome** (*Honsell*), seltene **Chondrolipome** (*Kolaczek*), **Angiome** (*Muscatello, Pupovac, Sutter, Kolaczek* u. a. Lit. bis 1906 bei *Putti* und *Reclus* et *Magitot*), **Hämatolymphangiome** (*Ritschl*), **kavernöse Angiolipome;** *Verf.* sah z. B. ein großes diffuses Angiolipom in der Wadenmuskulatur. — Von **Osteomen** war bereits die Rede. — **Sarcome** sind nicht so sehr selten. Sie können intermuskulär entstehen. Es kommen dabei verschiedene Arten vor: Fibrosarcome, Rund-, Spindelzellsarcome, Myxosarcome, Angiosarcome. — Ganz selten sind *Rhabdomyosarcome* oder *maligne Rhabdomyome* (Fall von *Fujinami*, der nach *Busse* allerdings zweifelhaft wäre).

Von sekundären Geschwülsten sind *Carcinome* die häufigsten; sie sind meist fortgeleitet, z. B. von einem Mammakrebs aus auf den Musculus pectoralis, zuweilen von einem Uteruskrebs auf den Ileopsoas usw. Selten entstehen sie hämatogen (s. die auf S. 454 erwähnte Beobachtung des *Verf.* von ossifizierenden metastatischen Krebsknoten in der Oberschenkelmuskulatur bei Magenkrebs). Die Krebsmassen bilden *diffuse Infiltrate* oder *disseminierte Knoten.* Die Krebszellen breiten sich im Perimysium int. aus, können aber auch in die Sarcolemmschläuche eindringen und die Muskelsubstanz verdrängen oder lakunär arrodieren. — Geschwülste, die vom Periost oder von dem Knochen ausgehen, wie *Osteome, Sarcome,*

Chondrome (vgl. S. 751), dringen häufig kontinuierlich oder diskontinuierlich in die benachbarten Muskeln.

Die *Reaktion der Muskeln gegen das Vordringen bösartiger Geschwülste* erzeugt die verschiedenartigsten Muskelveränderngen, Bilder wie sie bei den verschiedenen Degenerationen, der Regeneration und bei der Entzündung vorkommen. Aus den Primitivbündeln können Reihen von Riesenzellen entstehen und auch Bindegewebe (*Fujinami*, vgl. auch *Busse*).

9. Parasiten.

1) **Trichina (Trichinella) spiralis** (*Owen*) ist der wichtigste Muskelparasit.

Paget und *Owen* (1835) haben die Trichine zuerst gesehen. Als parasitären Erreger einer sehr gefährlichen Krankheit erkannte sie aber erst *Zenker* (1860); er fand bei mikroskopischer Untersuchung der Muskulatur eines klinisch für Typhus gehaltenen Falles „frische Einwanderung von Trichinen".

Die Trichinen gelangen meist im *rohen* oder ungenügend geräucherten oder gepökelten *Schweinefleisch* als fertige Würmer (Rundwürmer) in den Magen-Darmkanal eines Wirts, z. B. des Menschen. Hier werden sie nach Auflösung der sie umgebenden Kapsel durch den Magensaft in 2½ Tagen geschlechtsreif; die Trichine **(Darmtrichine)** stellt dann ein weißes, strichartiges, eben sichtbares Würmchen dar. — Der Einfuhr in den Verdauungstractus folgen Erscheinungen von *Magen-Darmkatarrh*, die je nach der Schwere der Infektion verschieden heftig sind. Ist letztere stark, so können heftiges Erbrechen und profuse Diarrhöen (Stühle erbssuppenähnlich wie bei Typhus oder reiswasserähnlich wie bei Cholera) auftreten. — Die geschlechtsreifen Darmtrichinen begatten sich (die Männchen, 1—2 mm lang, sterben danach ab), und die Weibchen (circa 3 mm lang) setzen vom 7. Tage nach der Einfuhr an *Embryonen* ab (eine Trichine liefert über 1000—1300 Embryonen). Die weiblichen Trichinen dringen, wie *Cerfontaine* und *Askanazy*, ersterer bei der Ratte, letzterer bei Kaninchen nachgewiesen, in die Darmwand (der obere Dünndarm ist bevorzugt), in die Zotten und selbst bis in die Submucosa, wo sie im Gewebe oder in Lymphgefäßen liegen, und von hier aus übergeben sie die beweglichen 0,09—0,1 mm langen *Embryonen dem Lymphstrom*. Vereinzelt finden sie sich auch an verschiedenen anderen Stellen der Darmwand und frei in der Bauchhöhle.

Daß trichinöse Tiere auch durch ihre *Fäkalien* anstecken können (*Höyberg*) wird von *Stäubli* geleugnet; Darmtrichinellen vermögen meist nicht zu infizieren, höchstens kann dadurch die Embryonenpropagation aus einem in zwei oder mehr Wirte verlegt werden.

Aus der Darmwand (an der sie keine wesentlichen Veränderungen hinterlassen) gelangen die Embryonen mit der Lymphe durch den Ductus thoracicus ins Blut, in welchem sie passiv in die verschiedenen, nur quergestreiften Muskeln (im Herzmuskel, in dessen Kapillarblut sie zwar auch gefunden wurden, *Hertwig* u. a. siedeln sie sich nicht an) verschleppt werden, um dann hier aktiv aus den Kapillaren ins Zwischengewebe und weiter durch die Sarcolemmschläuche an ihr Ziel, in die Primitivfasern (Stadium der *Einwanderung*), vorzudringen. Hierhin gelangen sie in der 2. Woche (9—10 Tagen) nach der Infektion und entwickeln sich zu *Muskeltrichinen*. Am Ende des Muskels, wo sie durch Bindegewebe aufgehalten werden, sind die meisten Trichinen angehäuft.

Die Lebensdauer der Darmtrichine beträgt 5—8 Wochen; so lange setzt sie Brut ab und erfolgen weitere *schubweise Invasionen* in die Muskeln.

Die Muskeltrichinen bilden sich in etwas mehr als 14 Tagen vollkommen aus und sind dann 0,7—1 mm lang, mit spitzem Kopf und stumpfem Schwanzende. Die jetzt erst *infektionstüchtige* Trichine liegt im *ausgebuchteten Sarcolemmschlauch*, dessen kontraktilen Inhalt sie zum Zerfall bringt, und ist nach

der Rückenseite zu *spiralig aufgerollt*. Zwischen den Windungen des Wurms ist eine feinkörnige, durch albuminösen und fettigen Zerfall der Muskelsubstanz entstandene Masse (Fig. 665). Die Muskelkerne proliferieren. Anfangs ist die Trichine nur von Sarcolemm umgeben. Später erhält sie eine von ihr selbst gelieferte *chitinartige, helle* lamelläre, gestreifte, spindel- oder citronenförmige *Kapsel*, welche außer dem Parasiten Reste der Muskelsubstanz und Kerne umschließt und von einer durch das wuchernde angrenzende Bindegewebe produzierten *fibrösen Hülle* umgeben wird; das Sarcolemm ist verschwunden, die Muskelfaser atrophiert im übrigen. Eine Kapsel kann eine oder mehrere (2—5) Trichinen enthalten. An den Polen der Kapsel entwickeln sich etwa nach einem Jahr *Fettzellen* im Bindegewebe. Die Kapsel ist zuerst ganz transparent; nach längerer Zeit ($^1/_4$—$^3/_4$ Jahr) wird sie, meist an den Polen beginnend, mit *Kalksalzen* durchsetzt und ist dann *makroskopisch* gut sichtbar. Die verkalkten Kapseln erscheinen *makroskopisch* als kurze, dicke, gelbweiße Pünktchen und Strichelchen, die manche Muskeln, z. B. die außen am Kehlkopf ansetzenden, auf das dichteste und deutlichste durchsetzen; *mikroskopisch* (25—50fache Vergrößerung genügt) sehen sie bei durchfallendem Licht trüb und dunkelgrau bis schwarz (Fig. 664), bei auffallendem Licht leuchtend weiß aus.

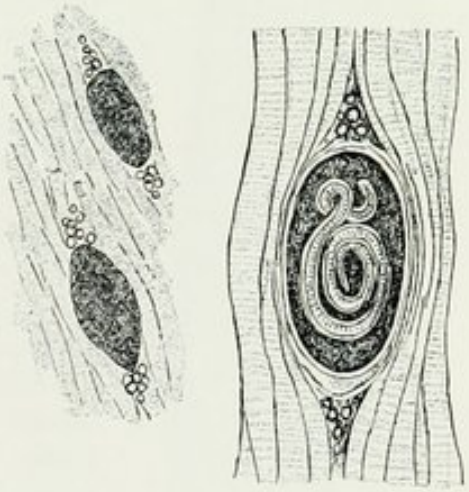

Fig. 664. Fig. 665.

Fig. 664. **Verkalkte Trichinen** in menschlicher Muskulatur; an den Polen Fettinfiltration. Vergr. ca. 25fach.
Fig. 665. Durchschnitt durch eine eingekapselte **Muskeltrichine,** nach Auflösung der Kalksalze. Mittlere Vergrößerung.

Beim *Schwein* ist die Kapsel fast immer unverkalkt und mit bloßem Auge daher nicht zu sehen, da die Schweine schon vorher, d. h. *unter* einem Jahr, wo Kalksalzeinlagerungen im besten Fall beginnen, schon geschlachtet werden. — Schweine gehen nie an Trichinose zugrunde, zeigen auch fast nie Krankheitserscheinungen. *Hyaline Degeneration* im trichinösen Muskel und *myositische Rundzelleninfiltrate* s. S. 1231 u. 1232.

(Bei der *Trichinenschau* schneidet man das Fleisch in der Richtung der Fasern, setzt KOH zu, worauf die Muskeln quellen, zerfallen, während die Trichinen bleiben. Um dickere Fleischstückchen [1 ccm] mit schwacher Vergrößerung zu durchmustern, komprimiert man sie zwischen starken Glasplättchen.)

Die Muskeltrichinen erhalten sich in encystiertem Zustand *selbst in verkalkten Kapseln* sehr lange, *viele* (bis 31) *Jahre* lang *entwicklungsfähig*; einzelne gehen aber auch schon vor der Einkapselung unter (*Ehrhardt*). Dieses Stadium kann man als **Ruhestadium** (klinisch Latenzstadium) bezeichnen. (In *Fütterungsversuchen* bei Kaninchen entwickeln sich dann in sieben Tagen wieder Darmtrichinen, Embryonen und weiter Muskeltrichinen. Auch *Ratten* sind sehr empfänglich, gehen sehr leicht an Darmtrichinose zugrunde, doch vermögen Darmtrichinen meist nicht zu infizieren; trichinöses Rattenfleisch kann Schweine infizieren. Hunde sind sehr resistent, doch nicht immun. Ferner sind Meerschweinchen und Katzen leicht infizierbar.) Auch mit dem Tode des Wirts sterben sie nicht sofort und erhalten sich *auch in faulem Fleisch* noch wochenlang. Hitze von 65—69° C. tötet die Trichinen. — *Stirbt* die eingekapselte *Trichine*, so kann sie aufgelöst werden oder allein oder zugleich *mit der Kapsel verkalken*; spontan abgestorbene sind faltig, eingetrocknet. Nachher kann das wuchernde umgebende Bindegewebe

in Kapsel und Parasiten eindringen und dieselben total eliminieren (Stadium der **Eliminierung**); als letzte Residuen bleiben fibröse Knötchen und Stränge (vgl. *Langerhans* und die Arbeit von *Ossipow* aus dem Institut des *Verfassers*).

Die Trichinen-Invasion betrifft bei Mensch und Tier besonders reichlich die *Zwerchfell-, Kehlkopf-, Zungenmuskulatur, Interkostalmuskeln, Bauch-, Lenden-* und andere *Muskeln, besonders in der Nähe der Knochen und Sehnenansätze*, meist in geringerem Grade die Extremitätenmuskeln. *Virchow* fand Trichinen in Mesenterialdrüsen, *Fiedler* im Blut, *Heller* (u. *Stäubli*) bei Tieren im Ductus thoracicus 14 Tage nach der Fütterung.

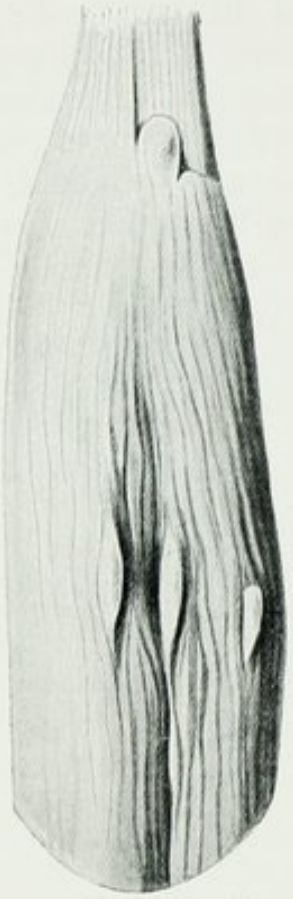

Fig. 666.
Zahlreiche Exemplare von **Cysticercus cellulosae** (Finnen) in der Oberarmmuskulatur. ½ nat. Gr. Samml. Breslau.

Die **Trichinose,** die bei richtig gehandhabter Fleischbeschau jetzt immer seltener wird, beginnt in typischen Fällen meist mit **heftigem Magen-Darmkatarrh** und Bauchschmerzen. In der zweiten Woche oder später treten die eigentlichen **schweren Muskelerscheinungen** auf, die mit Muskelschwellung und heftigem *Schmerz, Lähmungen*, trophischen Störungen mit Entartungsreaktion und fast immer mit Fehlen der Kniephänomene (*Eisenlohr*) einhergehen können. Es kann ein der Neuritis und Polymyositis verwandtes Symptomenbild entstehen. Augen-, Kau- und Kehlkopfmuskeln sind vorwiegend befallen (schmerzhafte Schwerbeweglichkeit der Augen, eventuell Strabismus, Kau- und Schluckbeschwerden). Starke Beteiligung der Atemmuskeln (Zwerchfell, Interkostal-, Bauchmuskeln) kann zu tödlicher Schluckpneumonie führen. **Ödeme,** das dritte Hauptsymptom, zeigen sich fast ausnahmslos und sehr früh (vom siebenten Tag an) an den *Augenlidern* und im Gesicht, besonders unter den Augen, später auch sonst an der Haut (der oberen und unteren Extremitäten). **Fieber,** von großer *Abgeschlagenheit* begleitet, besteht meist, wenn auch nicht ausnahmslos, in schweren Fällen, ist hoch und hat durch seinen intermittierenden Charakter Ähnlichkeit mit Typhus (der berühmte erste Fall von *Zenker* war auch für Abdominaltyphus gehalten worden), aber die Entfieberung zieht sich im Gegensatz zu Typhus oft lang hin. Dauer der Krankheit in schweren Fällen 4—6 Wochen. Die Mortalität ist verschieden, mitunter sehr hoch. Tod meist nach 4 bis 6 Wochen an Erschöpfung; die Sektion zeigt in der Regel Verfettung der parenchymatösen Organe, vor allem der Leber. Bei *Kindern* pflegt die Trichinose auffallend gutartig zu verlaufen.

Pseudotrichinose s. S. 1232; *Eosinophilie*, die bei Trichinose frühestens am 8. Tag, meist aber etwas später auftritt, ist diagnostisch wichtig (vgl. hierüber u. a. *Stäubli*, Lit., u. s. auch S. 124). *Stäubli* hebt auch hervor, daß in diametralem Gegensatz zu (unkompliziertem) Typhus Trichinose von ausgesprochener *Hyperleukocytose* begleitet ist, die nicht nur durch eosinophile, sondern zum Teil auch durch neutrophile Leukocyten bedingt ist.

[**Differentialdiagnostisch** ist an die im *Schweinefleisch* nicht seltenen Sarcosporidien in der Form der sog. **Miescherschen Schläuche** (Sarcocystis Miescheriana, zuerst bei der Hausmaus gefunden) zu erinnern. Es sind das makroskopisch gelbweiße, unter dem Mikroskop dunkel und granuliert aussehende ovale, runde oder schlauchförmige, selbst bis über 1 mm lange, vorwiegend in den die quere Streifung noch zeigenden Muskelfasern (*v. Hessling*) gelegene und diese auftreibende Gebilde; zum Teil liegen sie auch im Bindegewebe und waren auch dann anscheinend früher Schmarotzer der Muskelfasern (vgl. *Braun*). Die Schläuche bestehen aus einer Membran, welche zahllose wetzstein- oder bohnenförmige Körperchen

(Sporozoïten) umschließt; quere Septen teilen zahlreiche niedrige Fächer oder Kammern ab. — Diese Gebilde könnten von Ungeübten mit verkalkten oder mit verödeten eingekapselten *Trichinen* oder auch mit früh abgestorbenen und verkalkten *Cysticerken* verwechselt werden, besonders da die Schläuche auch *verkalken* können.]

2) *Cysticercus cellulosae* ist in den Muskeln relativ häufig (Lit. bei *Danielsen*). Er bildet Blasen im intermuskulären Bindegewebe, welche durch den Druck der benachbarten Muskelbündel spindelig geformt werden (Fig. 666). Sie erzeugen eine geringe interstitielle Myositis. Meist kommt der Cysticercus vereinzelt, bei reicher Invasion aber massenhaft vor, und die Finnen sind dann durch die Haut durchzufühlen. In der Regel verlaufen solche Fälle latent. Über die Naturgeschichte des Cysticercus vgl. S. 542.

3) *Echinococcus der Muskeln* ist sehr selten; an der Innenseite der Extremitäten ist er noch relativ häufig.

(Lit. bei *Thorel* u. *Bardulin*.)

XII. Sehnenscheiden und Schleimbeutel.

I. Erkrankungen der Sehnenscheiden und Sehnen.

Die *Sehnen* werden von den **Sehnenscheiden** umhüllt, in welchen sie hin und her gleiten. Durch Synovia werden die Teile schlüpfrig gehalten. Die krankhaften Veränderungen der Sehnenscheiden und Schleimbeutel zeigen im allgemeinen die größte Übereinstimmung mit denen der Synovialmembranen (s. bei Gelenken).

Entzündungen der Sehnenscheiden, Tendovaginitis, beobachtet man nach Verletzungen, Quetschungen, Überanstrengungen oder sie werden fortgeleitet, kriechen von Entzündungen der Hand oder des Fußes aus in die Sehnenscheiden fort. Seltener entstehen sie hämatogen durch Verschleppung von Entzündungserregern oder spontan (sog. rheumatische Entzündung). — Bei *akuter Tendovaginitis* (1) entsteht einmal ein *sero-fibrinöser* oder rein *fibrinöser* Erguß (a) in der Sehnenscheide. Die rein fibrinöse Form nennt man auch *Tendovaginitis acuta sicca.*

Legt man die Hand auf die Gegend der kranken Sehne und läßt Bewegungen machen, so hat man infolge der Rauhigkeiten der Gleitflächen das Gefühl des Knarrens (*Tendovaginitis crepitans*). Am häufigsten ist das nach Überanstrengung des Vorderarmes an dessen Streckseite zu beobachten (über Tv. crep. der Strecksehnen des Fußes s. *Weiß*). — **Eitrige Tendovaginitis** (b) wird meist von der Nachbarschaft fortgeleitet, z. B. bei Panaritien. Sie kann aber auch hämatogen entstehen. — Beide Formen, die fibrinöse wie die eitrige, kommen z. B. bei **Gonorrhoe** vor, wobei die eitrige Entzündung meist keine schwere Zerstörung des Gewebes hervorruft. *Jacobi* und *Goldmann* konnten dabei Gonokokken im Gewebe nachweisen. *Gonorrhoische* Tendovaginitis tritt bald isoliert, bald zusammen mit Gelenkentzündung, bald zugleich mit multipler Metastasenbildung auf. Am *Fuß* und an der *Hand* besteht sie *meist* gleichzeitig *mit Entzündungen der Gelenke* (S. 770); *D. Nasse* neigt dazu, die Hartnäckigkeit dieser Kombination und das Zurückbleiben lange dauernder Bewegungsstörungen für *charakteristisch* gegenüber dem Gelenkrheumatismus zu halten. Vgl. auch Gonorrhoe der *Schleimbeutel* S. 1246.

In schweren Fällen, in denen man die ordinären Eiterkokken findet, kann die Sehne zur Nekrose kommen; sie wird trüb, verquollen, zunderig aufgefasert, mißfarben und schrumpft, wenn sie zutage liegt, zuweilen trocken ein; auch wenn das nicht geschieht, kann eine Verwachsung zwischen Scheide und Sehne eintreten.

Chronische Tendovaginitis (2), die durch andauernde Reizzustände hervorgerufen wird, kann mit starker seröser Exsudation einhergehen. Dieser *Hydrops tendovaginalis oder Hygrom der Sehnenscheiden* kommt am häufigsten an der Hand vor, besonders an den Flexoren der Hohlhand, den Sehnenscheiden des Handrückens und der Beugeseite der Finger. In der Hohlhand bekommen die aus-

gedehnten Scheiden durch das quer über sie gespannte Lig. carpi volare Sanduhr- oder Zwerchsackform. Oft bilden sich beim Hygrom sog. *Reiskörper*, Corpora oryzoidea, und dann ist die Affektion in der Regel tuberkulöser Natur (vgl. unten bei Tuberkulose).

Bei der *Gicht* (S. 779) werden Urate im Gewebe der Sehnen und Scheiden abgelagert, und es entstehen *chronische Entzündungen*, die mit Exsudation, Gewebsnekrose und mit reaktiver Gewebsneubildung einhergehen. Ein zellreiches Gewebe kann die Sehne und Sehnenscheide infiltrieren und letztere erfüllen und ausdehnen.

Dieses Granulationsgewebe, das auch Riesenzellen enthalten kann, umwächst die oft mächtigen Uratdepots und dringt teilweise in dieselben ein (*Tendovaginitis prolifera urica*). Vgl. S. 780.

Tuberkulose der Sehnenscheiden entsteht am häufigsten durch Fortleitung von einem tuberkulös erkrankten Gelenk oder Knochen aus. Seltener ist sie primär; am ersten sieht man das noch am Vorderarm (Sehnenscheiden der Beuger am Handgelenk) und am Handrücken. Tuberkulöse Granulationen etablieren sich in der Scheide, was von seröser (a) oder sero-fibrinöser (b) Exsudation begleitet sein kann. Die Granulationen können auch geschwulstartig mächtig werden bei nur geringer Exsudation und starker, später zu Schrumpfung führender Bindegewebsproduktion, *fungöse Form* (c). In anderen Fällen liefern die verkäsenden Granulationen Eiter; *kalter Absceß*, event. mit *Fisteln* nach außen (d). Die mit rein serösem Erguß einhergehende Form (a) wird auch Hydrops serosus oder tuberkulöses *Hygrom* genannt, während die serofibrinöse (b) oft das Bild des *Reiskörperhygroms* bietet, wobei sich jene reiskörner- oder melonenkernartigen freien Körper, *Corpora oryzoidea*, oft in großer Menge entwickeln, welche in vivo ein Knirschen und Reiben bewirken, und von denen bei Besprechung der analogen Affektion der Gelenke bereits genauer die Rede war (S. 783).

Syphilis. Bei tertiärer Syphilis können *gummöse Knoten* bis zu Kirsch- und Walnußgröße den Sehnenscheiden aufsitzen und sich mit ihnen bewegen oder in der Sehne selbst sitzen und auf die Scheide übergreifen (selten). (Lit. bei *Ullmann*.)

Echte **Geschwülste** der Sehnenscheiden sind ganz selten (*Bellamy*, Lit.). *Verfasser* untersuchte ein unter dem Bilde eines Sehnenscheidenhygroms aufgetretenes *Sarcom* (kurze dicke Spindelzellen zum Teil in Reihen angeordnet), das Recidiv eines vor 2 Jahren exstirpierten Sehnenscheidenhygroms der Gegend des l. Metacarpus der Dorsalseite der rechten Hand von einer 40jähr. Frau. Lit. über Sarcome bei *A. Rosenthal*.

Die als ‚*Myelome*' beschriebenen Tumoren (*Heurtaux*, *Bonjour*, *Malherbe* u. a.) sind *Verfasser* aus 2 Beobachtungen bekannt; in dem einen Fall handelte es sich um einen Sehnenscheidentumor des Fußes, in dem anderen des kleinen Fingers. Sie sind klinisch relativ gutartig, histologisch von *sarcomatösem* Aussehen; man sieht spindelige Zellen, enorme (myeloplaxenähnliche) Riesenzellen, gelbbraunes Pigment, das Eisenreaktion gibt, die Gefäße und Zwischensubstanz oft stark hyalin verändert und dann ganze Nester von Zellen, die mit den ‚Xanthomzellen' vollkommen übereinstimmen (s. bei Haut) und in denen wir doppelbrechende Substanz nachweisen konnten, die auch makroskopisch stellenweise ein trübweißes Aussehen der im übrigen gelblich-bräunlichen Schnittfläche bedingen kann. Überhaupt besteht die größte Ähnlichkeit mit den *tuberösen Xanthomen* (s. S. 1301), und es gibt Fälle von Xanthomatose, wo sich multiple Hauttumoren und analoge an den Sehnenscheiden und Gelenkkapseln

fanden (s. z. B. *Arning*). Die wegen der Riesenzellen (Myeloplaxen) gewählte Bezeichnung ‚Myelome' empfiehlt sich nicht. Man spricht auch von *pigmenthaltigem Riesenzellensarcom* oder von Fibrosarcoma gigantocellulare (Lit. bei *A. Rosenthal*).

2. Erkrankungen der Schleimbeutel.

Die **Schleimbeutel** *(bursae)* sind mit Synovia gefüllte, von einer glatten Bindegewebsmembran umgebene Hohlräume. Ihre Entstehung verdanken sie einer Lockerung, Spaltbildung im interstitiellen Gewebe *(Disse)*. Man unterscheidet subcutane Spalträume, ‚Gleitbeutel' *(Langemak)* und tiefliegende Säcke (‚Gelenkschleimbeutel'); letztere liegen in der Nähe der Gelenke, kommunizieren aber nicht mit denselben. Sie sind wie Polster hauptsächlich da angebracht, wo Muskeln oder Fascien über Skeletteile hinwegziehen, oder wo fortwährende Verschiebungen von Muskeln, Fascien und Haut stattfinden. Für gewöhnlich finden sie sich nur an *typischen Stellen*, doch können sie sich, da sie erst durch den Gebrauch *erworbene* Bildungen sind, unter besonderen Verhältnissen auch an *atypischen Stellen* entwickeln.

Akute Entzündungen von Schleimbeuteln (*Bursitis acuta*) mit serösem, serofibrinösem oder eitrigem Exsudat entstehen meist traumatisch.

Doch kommen sie auch *hämatogen*, so bei **Gonorrhoe** vor, wo der oft sehr hartnäckige *Fersenschmerz*, sog. *Achillodynie* (*Albert*), durch eine Bursitis achillea profunda entsteht (*Nasse*, *Nobl*). Nach anderen handelt es sich um einen durch Entzündung der Achillessehnenscheide bedingten Schmerz (*Jakoby*) oder um eine Periostitis des Os calcaneum. — Bursitis purulenta pneumococcica sah *Kaumheimer* (Lit.) nach *Pneumonie*.

Die *Bursitis chronica*, das *Hygrom oder der sog. chronische Hydrops bursarum* entsteht durch eine Vergrößerung mit Flüssigkeitsvermehrung eines normalen oder neugebildeten *Schleimbeutels*. Besonders oft kommt das Hygroma praepatellare (vor allem bei Männern der schwer arbeitenden Klasse, doch auch z. B. bei Dienstmädchen „housemaid's knee") vor; man findet eine mit Flüssigkeit gefüllte, wenig scharf begrenzte Höhle im Bindegewebe, welche anfangs stets von fibrösen Leisten und Balken durchzogen wird und durch cystische Umwandlung der Bursa praepatellaris entstanden ist.

Andere Lokalisationen einer chronischen Bursitis sind: die neuerdings klinisch mehr beachtete *Bursitis subacromialis*, die oft hinter den als Schulterrheumatismus, -schmerz, -neuritis, -periarthritis bezeichneten Affektionen stecken soll (s. *Codman*, Lit.), sowie das bei Bergleuten nicht seltene *Hygroma bursae olecrani*.

Die *Wand* des Hygroms, anfangs fetzig, kann zart sein, wird aber später oft verdickt, fibrös-hyalin und ist dann in typischen Fällen an ihrer Innenfläche höckerig oder mit dendritischen, schwielig-hyalinen, fibrinoiden, knorrigen, birn- oder eiförmigen Anhängseln und Knötchen, Zotten, Fäden und Balken besetzt, die Maschen bilden und den Hohlraum durchziehen oder in ihn hineinragen. Gestielte Prominenzen, welche Fettgewebe und zuweilen auch Knorpelwucherungen enthalten, können sich ablösen und zu freien Körpern (analog den Gelenkmäusen, vgl. S. 795) werden. Auch partielle Verkalkung kommt vor.

Man nannte solche Fälle, die ein sehr zierliches Bild bieten können, s. Fig. 667, früher *Bursitis proliferans* (*Virchow*). Doch handelt es sich, wie *Graser* für die meisten Fälle annimmt, nicht um einen entzündlich-produktiven, sondern um einen degenerativen Prozeß. Der Hohlraum dehnt sich infolge *Degeneration* und Auflösung der Wandteile aus; die Prominenzen und queren Balken sind Teile, die, besser ernährt, der Zerstörung entgingen und dann sekundär verändert wurden. *Langemak* (dem übrigens *Kreuter* widerspricht) identifiziert den Vorgang vollkommen mit dem der Ganglienbildung (s. S. 1247) und hält beides für Produkte sekundärer

Verflüssigung faserig hyperplasierten Bindegewebes (vgl. *Ricker*). Die Hyperplasie soll durch arterielle Hyperämie bewirkt werden.

Mit Recht bemerkt *Langemak*, daß sich die Bezeichnung *Hygroma destruens* (*Graser*) wohl nicht empfehle. — *Verf.* hat durch Untersuchung zahlreicher Fälle, auch in den entscheidenden Frühstadien, die ja sehr häufig sind, den Eindruck gewonnen, daß die Analogie mit dem Vorgang bei der Ganglienbildung durchaus zutrifft.

Fig. 667.
Hygroma praepatellare von einem 45jähr. Magazinarbeiter. Aufgeschnitten und aufgeklappt. $^{11}/_{12}$ nat. Gr. Beob. aus Basel.

Der *Inhalt* des Hygroms ist anfangs dick, schleimig, honigartig, sehr eiweißreich, später dünnflüssig, serös. — Sekundär kann sich ein *Hämatom* bilden (*Bursa haemorrhagica*). — Finden sich auch Corpora oryzoidea (sog. Ganglion crepitans), so ist das auch hier meist das Symptom einer (relativ gutartigen) tuberkulösen Erkrankung (*Hygroma tuberculosum*) (s. S. 783). Das Exsudat ist dabei meist klar, serös. Das Hygroma tuberculosum kann aber auch in Gestalt üppiger, fungöser, stark verkäsender Granulationen auftreten.

Reinhardt unterscheidet eine *primär sklerosierende Tuberkulose* der Schleimbeutel, die nur wenig spezifische Produkte, sondern vorwiegend derbes Bindegewebe liefert — im Gegensatz zur häufigeren Form mit tuberkulösem Granulationsgewebe.

Das sog. *Ganglion* oder *Überbein*, welches meist in der Umgebung des Handgelenks (carpales Ganglion), ferner am Rücken der Mittelhand, selten am Mittelfuß vorkommt, hielt man früher teils für einen mit Verdickung der Haut einhergehenden Hydrops der Sehnenscheide, teils für eine divertikelartige Ausstülpung von Sehnenscheiden oder auch von Schleimbeuteln und stellte es in Analogie zu den herniösen Ausstülpungen, welche an den Synovialsäcken der Gelenke entstehen können. Nach *Ledderhose*, *Ritschl* und *Thorn* verdanken die Ganglien jedoch einem *gallertig-kolloiden, degenerativen Prozeß im hyperplastischen Bindegewebe* in der Umgebung der Gelenke ihre Entstehung, welcher durch chronische traumatische Momente veranlaßt wird. Das zunächst durch Neubildung vermehrte Bindegewebe erweicht sekundär beim Gebrauch, meist durch Reibung über Knochen. Es bilden sich kleine gallertige Herdchen, schleimige Höhlen im Bindegewebe, welche allmählich zu einer mit einer dickschleimigen, glasigklaren Gallerte gefüllten, bis taubeneigroßen Cyste konfluieren. Die Ganglien können durch Resorption des Cysteninhalts heilen.

Payr faßt dagegen die (*carpalen*) *Ganglien* lediglich als *traumatisch-entzündliche Erweichungscysten im paraartikulären Bindegewebe* auf. Er fand fast in allen Fällen Riesenzellen im Inhalt und auch in der Wand der Ganglien. Denselben Vorgang nimmt *Franz* für ‚Ganglien' in der Hohlhand an.

Geschwülste der Schleimbeutel sind selten. Es kommen *Sarcome* vor, die meist rund- oder spindelzellig, gelegentlich auch riesenzellig (*Fritsch*) sind, ferner Myxome, Endotheliome, Papillome. Lieblingssitz: Bursa praepatellaris. (Lit. bei *Adrian* u. *Martina*.)

XII. Haut
(Decke, Integumentum commune).

Leichenveränderungen.

Die wichtigsten sind: **1. Livores, hypostatische Totenflecken,** die fast bei keiner Leiche, am ersten noch bei sehr anämischen und stark hydropischen Leichen fehlen. Sie erscheinen in den *abhängigen* Teilen als hellrote bis blaurote, an den Rändern fleckig marmorierte und ziemlich scharf abgegrenzte Flecken; das Blut hat sich dorthin gesenkt. Livores sind dann besonders reichlich, wenn das *Blut sich flüssig* erhielt, so bei allen Formen des asphyktischen Todes; die Flecken sind dann blaurot (bei COVergiftung sind sie hellrot). Stellen, die fest auf der Unterlage aufliegend einem Druck ausgesetzt sind, bleiben frei; sie erscheinen als helle Flecken und Streifen auf dem blauroten Grund. — *Unterscheidung von Hypostase und Hämorrhagie* beim Einschneiden: Bei Hypostase fließt das Blut unter dem Wasserstrahl weg; nachher ist die Schnittwunde blaß. Bei Hämorrhagie dagegen ist das Gewebe blutig infiltriert, das Blut fließt beim Abspülen nicht ab. — **2.** Infolge von **Fäulnis** entstehen **a**) die als **Diffusionsflecken** bezeichneten mißfarbenen, rötlich braunen bis grünen dendritischen Streifen, die besonders längs der Venen auftreten und allmählich an Breite zunehmen. Sie entstehen, durch Diffusion des Blutfarbstoffes. Die Konturen der Streifen sind verwaschen; Gasblasen können darin auftreten. Außer der Haut kann auch das subcutane Gewebe so verändert sein. Auch können Gasblasen hier auftreten. Als eine weitere Fäulniserscheinung ist **b**) die grünliche *Verfärbung des Abdomens*, die meist rechts unten beginnt, zu erwähnen. Sie beruht auf Entwicklung von Schwefeleisen. Darmgase (Schwefelwasserstoff und Schwefelammonium) diffundieren und verbinden sich mit dem Farbstoff der zersetzten Blutkörperchen zu Schwefelmethämoglobin (*Hoppe-Seyler, Harnack*). **c**) *Blasige Abhebungen der Epidermis* entstehen bei vorgeschrittener Fäulnis. Die Blasen können platzen, und die Stellen trocknen dann pergamentartig ein. **d**) Beim sog. *Leichenemphysem* fühlt sich die blasig aufgetriebene Haut knisternd an. Das Wesentliche ist hier bei Fäulnisgasbildung im subcutanen Gewebe. — **3. Vertrocknungserscheinungen.** Überall da, wo entweder nach oder vor dem Tode kleinere oder größere *Abschürfungen* der Epidermis stattfanden, nimmt die rasch vertrocknende Haut eine bräunliche Färbung an und ist pergament- oder lederartig trocken, sehr derb, dabei transparent und etwas eingesunken.

I. Circulationsstörungen der Haut.

a) **Hyperämie** der Haut, welche teils in diffuser, teils in circumscripter, mit dem Finger wegdrückbarer Rötung besteht und in der Farbe von blaßrosenrot bis dunkelblaurot wechselt, ist was die *kongestive Hyperämie* betrifft hauptsächlich Gegenstand der Beobachtung am Lebenden. Einfache Hyperämie der Haut verschwindet an der Leiche. Der Kliniker bezeichnet kleine hyperämische Flecken als *Roseola*, umfangreichere als *Erytheme*. Letztere stellen

bereits die leichtesten Grade von Hautentzündungen dar und werden bei diesen abgehandelt werden. — *Venöse Hyperämie*, welche große Hautbezirke betrifft und als *Cyanose* bezeichnet wird, ist auch an der Leiche noch gut zu sehen. Die Haut wird rot bis dunkelblau. Einen kleinen cyanotischen Fleck bezeichnet man als *Livedo*.

Bei der *Erythrodermia congenita*, die eine universalis oder partialis (Kopfhaut, Hände) sein kann, nimmt die Haut eine braunrote bis kupferrote Färbung (Indianerfarbe) an und kann dabei schuppen oder nicht. *Mikroskopisch* finden sich: Vermehrung und Erweiterung der Capillaren, Pigment in Epidermis und Corium und Verdünnung der Epidermis (Lit. bei *Rasch*, *Schonnefeld*).

b) *Anämie* der Haut, z. B. bei Verbluteten oder bei Chlorose, macht sich auch noch an der Leiche durch auffallend blasse, wachsbleiche, oft etwas ins Grünliche schimmernde Hautfärbung bemerkbar.

c) *Ödem* der Haut (*Anasarca*) besteht in einer Durchtränkung vorzüglich des subcutanen, weniger des dichten eigentlichen Hautgewebes mit wässeriger Flüssigkeit. Die blasse oder entzündlich gerötete, angeschwollene Haut ist an der Oberfläche glatt; Fingerdruck hinterläßt eine Delle.

Seiner Entstehung nach ist es entweder ein Stauungsödem, durch lokale mechanische oder durch funktionelle (neurotische) Behinderung oder Verlangsamung des Blutstroms bedingt, oder es ist Teilerscheinung allgemeiner Wassersucht (bei Nierenerkrankungen), oder aber es entsteht als kollaterales Ödem in der Nachbarschaft von Entzündungsherden. (Bei der *Schleich*schen *Infiltrationsanästhesie* handelt es sich um eine künstliche *Ödemisierung*.) — Über *malignes Ödem* vgl. S. 1267.

Beim **Myxödem** (vgl. S. 341) ist die Haut besonders am Gesicht, aber auch an anderen Stellen blaß, trocken, runzelig, elastisch geschwollen. Die Schwellung schwindet nicht auf Fingerdruck. Es handelt sich auch nicht um Ansammlung seröser Flüssigkeit, sondern um Infiltration einer halbflüssigen, schleimigen Masse in die Bindegewebsmaschen der Haut. Die Sekretion von seiten der Hautdrüsen sistiert.

d) **Hämorrhagien der Haut.** Blutungen in die Haut und das subcutane Gewebe treten in Form umschriebener, kleiner, punktförmiger bis linsengroßer Flecken (*Petechien*), die auf Fingerdruck nicht schwinden, oder als Streifen (*Vibices*) oder Knötchen (*Lichen haemorrhagicus* oder *Purpura papulosa*) oder unregelmäßige, taler- bis handtellergroße Flecken (*Ekchymosen*) oder als größere, eine Beule bedingende *Ekchymome* oder *Hämatome* auf, die ihren Sitz im Corium und subcutanen Zellgewebe haben, selten auch die Epidermis selbst durchsetzen. Spontan entstandene Blutungen faßt man unter dem Namen *Purpura* zusammen.

Sitz der oberflächlichen Blutungen ist hauptsächlich das Corium und vor allem das Stratum subpapillare, aus welchem sich das Blut zwischen die Lagen der Epidermis schiebt. Ist die Blutung beträchtlicher, so kann die von Blut durchsetzte Epidermis als *Bläschen* abgehoben werden. Dringt das Blut in Schweißdrüsen, so kann es aus denselben austreten (*Hämatidrosis*). — *Das Schicksal kleiner Blutergüsse* ist in der Regel rasche Resorption unter *Umwandlung des Blutfarbstoffs*. Die roten Flecken werden blaurot, grünlich, gelblich bis bräunlich. Das Pigment wird in der Regel auf dem Lymphweg weggeführt. Die regionären Lymphdrüsen können dadurch pigmentiert werden. Das zwischen den Epithelien liegende Blut wird bei der physiologischen Abstoßung des Epithels allmählich mit abgestoßen; wo das Pigment liegen bleibt, entsteht vorübergehend ein schwärzlicher Fleck.

Ätiologie. Hautblutungen entstehen: α) Durch **Traumen** (Quetschung, Kontusion). β) Als sog. **symptomatische,** fleckenartige, punkt- oder stippchen-, knötchen- oder bläschenförmige **Blutungen** im Verlauf mancher *Infektionskrankheiten* (Variola, Scharlach, Endocarditis, Septikämie, Rheumatismus, Flecktyphus, abdominalem Typhus, Genickstarre, Bubonenpest u. a., *symptomatische Purpura*, vgl. *Lenhartz*), die wenigstens zum Teil sicher *metastatischen* Ursprungs sind (*Eug. Fraenkel*). γ) Als **toxische Purpura** bei *Intoxikationen* (bei Jod-, Brom-, Antipyrin-, Phosphorvergiftung, bei Icterus, nach Schlangenbissen u. a.) sowie δ) als **kachektische Purpura** bei *schweren Ernährungsstörungen*, wie Anämie, Leukämie, Carcinom, multiplen Sarcomen, *Bright*scher Krankheit, wobei wohl eine Schädigung der Resistenz der Gefäßwände anzunehmen ist. In einem Teil der Fälle ersterer Art können die Blutungen durch Verstopfungen kleiner Hautgefäße mit Bakterien entstehen, oder man nimmt analog wie bei den genannten Autointoxikationen und gewöhnlichen Vergiftungen eine Schädigung der Gefäßwände durch Intoxikation mittels des von den nachgewiesenen oder supponierten Bakterien produzierten Giftes an (s. z. B. *Leube*). ε) Als Teilerscheinungen von Erkrankungen oft dunklen Ursprungs, die man als **essentielle (‚idiopathische') Purpura** bezeichnet. Manche dieser Fälle sind *Infektionen* (hämorrhagische Infektion), was sowohl durch den Befund teils schon *bekannter Bakterien* (Streptococcus pyogenes), teils *neuer Species*, besonders Bacillen (*Petrone*, *Tizzoni* und *Giovanni*, *W. Koch* u. a.) in den Extravasaten und im Blut, als auch durch die *Verimpfbarkeit* der Purpura haemorrhagica sichergestellt ist. ζ) **Neuropathische Purpura** kommt bei Hysterischen (s. *Binder*) vor; sie sind auch die Ursache der ‚wunderbaren' Blutungen bei Stigmatisierten.

Man unterscheidet **verschiedene Formen der essentiellen Purpura.** Gemeinsam ist ihnen die Neigung zu spontanen Hämorrhagien in die Gewebe und an die Oberfläche der Haut- und Schleimhäute. In den leichtesten Fällen entsteht das Bild der **Purpura simplex,** bei der sich die Blutflecken auf die Haut hauptsächlich an den Streckseiten beschränken *); gewöhnlich sind Schmerzen und Anschwellungen der Gelenke damit verbunden **(Purpura s. Peliosis rheumatica).** *Purpura senilis* kommt besonders an den unteren Extremitäten infolge von Circulationsstörungen bei starker Arteriosklerose vor. — Bei der **Purpura haemorrhagica,** dem **Morbus maculosus Werlhofii** (Landskorbut), die meist subakut oder chronisch verläuft und mit hohem Fieber einhergehen kann, treten außer den meist nur kleinen, aber zahllosen Hautblutungen auch Blutungen in den Schleimhäuten und den inneren Organen (Nieren, Gehirn, Netzhaut) sowie auch an der freien Fläche von Nase, Nieren, Darm auf (Lit. bei *Immermann*). — Auch der **Skorbut** gehört hierher; er ist nach *Kaposi*, *Leube* u. a. in seinem Wesen nicht von der Purpura unterschieden. Als besonders pathognostisch gilt die skorbutische *Zahnfleischaffektion* (s. S. 354). Diese und die *Blutungen in den tieferen Gewebsteilen* (Muskeln, Periost, an den Epiphysenlinien u. a.) prävalieren beim Skorbut. Häufig sind sekundäre hämorrhagische Entzündungen an Pleura, Pericard, Endocard, Peritoneum, Nieren. Die *Ätiologie* des Skorbuts, der zuweilen als Epidemie in Gefängnissen, in belagerten Städten, auf schlecht verproviantierten Schiffen beobachtet wird, erblickte man früher ausschließlich in schlechter, dürftiger, unzweckmäßiger Ernährung, schlechten Wohnungsverhältnissen usw. Heute hält man das alles nur für prädisponierende Momente, welche einer, wie man vermutet, *infektiösen Noxe* einen widerstandslosen, geeigneten Boden schaffen. Vgl. auch *Möller-Barlow*sche Krankheit S. 731.

II. Hautentzündungen.

Allgemeines über die Ätiologie der Hautentzündungen.

Die Ursachen der Hautentzündungen sind äußerst verschiedenartig: a) Direkte, äußere Schädlichkeiten und zwar mechanische (Stoß, Schlag, Druck, Kratzen, Reibungen), chemische, thermische, parasitäre (pflanzliche und tierische Parasiten). Sie bedingen eine *primäre, essen-*

*) Flohstiche (Purpura pulicosa) können eine Purpura simplex vortäuschen.

tielle Dermatitis. b) Indirekte, innere Schädlichkeiten. Sie bedingen eine *sekundäre* oder *symptomatische* Dermatitis. Bei letzteren handelt es sich um hämatogene Entzündungen, wobei Infektionsträger, welche im Blute waren, sich in der Haut niederlassen, oder wobei ihre Toxine die Hautgefäße oder deren Nerven oder die Epidermis schädigen, oder es bilden sich Ernährungsstörungen und Entzündungen der Haut infolge Ausscheidung verschiedenartigster Gifte (z. B. Jod, Antipyrin, Gifte bei Maïdismus, Stoffwechselprodukte etc.) oder sie schließen sich an Leiden des centralen und des peripheren Nervensystems oder an Reizungen von Nerven an. c) Manche Hautentzündungen sind ätiologisch unklar.

Der den verschiedensten Hautentzündungen **gemeinsame pathologisch-anatomische Grundprozeß** ist eine *exsudative Entzündung*; dennoch gestalten sie sich äußerst mannigfaltig in bezug auf Ursache, Form, Verlauf und Bedeutung. Die histologischen Vorgänge bei den verschiedenartigen Formen der Hautentzündungen werden wir bei Betrachtung der einzelnen Krankheitsprozesse besprechen. Dort werden wir auch die **Elementarformen (Hebra), unter denen sich die Effloreszenzen darstellen,** im einzelnen kennen lernen; eine kurze Definition derselben möge aber bereits hier vorausgeschickt werden.

Diese **Elementarformen (primäre Effloreszenzen)** sind: *Fleck* **(Macula),** eine fleckweise Veränderung der Hautfarbe; *Knötchen* **(Papula),** solide, zellige oder seröse, halbkugelige, konische bis linsengroße Vorragung der Haut; *Knoten* **(Tuberculum** s. **Nodus)** — eine Anschwellung, welche die Papel an Größe übertrifft; *Quaddel* **(Urtica),** eine solide Effloreszenz, die mehr breit wie hoch ist; *Bläschen* **(Vesicula),** *Blase* **(Bulla),** in der Epidermis gelegen, beide mit serösem oder serös-blutigem Inhalt; *Pusteln* **(Pustula),** Bläschen mit eitrigem Inhalt; **Impetigo,** größere Eiterpusteln. — Auch die *weiteren Entwicklungsformen* **(sekundären Effloreszenzen)** dieser Elementarformen, so die Bildung von **Krusten** und **Borken,** die durch Eintrocknen von Pusteln entstehen, sowie *Excoriationen*, *Erosionen*, Hautabschürfungen, Risse oder *Schrunden* **(Rhagadae)** und *Geschwüre* **(Ulcera),** welche verschieden tiefe und verschieden geformte Substanzverluste in verändertem Gewebe darstellen, ferner die verschiedenen Formen der *Schuppen* **(Squamae),** nämlich die mehlstaubartige *Desquamatio furfuracea* und die blättrige *Desquamatio membranacea* werden uns später noch begegnen.

Die einzelnen Formen der Entzündung der Haut.

1. Die **leichtesten Hautentzündungen:** Exantheme bei Masern und Scharlach, das Erythema exsudativum multiforme und die Urticaria.

a) **Exantheme bei Masern und Scharlach.** Dieselben stellen leichte Formen der Hautentzündung dar, welche wesentlich durch ihre Rötung, zum geringeren Teil auch durch exsudative Schwellung charakterisiert sind.

Bei den **Masern** (Morbilli, Rougeole), deren wesentlichste Symptome durch das Exanthem, Fieber und durch Katarrh der oberen Atemwege repräsentiert werden, entstehen rundliche, flache oder leicht erhabene, diskrete, niemals allgemein konfluierende, bläulich- bis gelblich-rote, mit centralen Knötchen versehene Flecken von Linsen- bis zu Fingergliedgröße, welche auf Druck zu gelblichen Flecken erblassen (*Morbilli laeves*), oder es bilden sich feine, rote Knötchen, welche den Follikelmündungen entsprechend lokalisiert sind (*Morbilli papulosi*).

Feinere histol. Veränderungen der Haut s. bei *Ewing*.

Das Exanthem erscheint nach einer *Inkubationszeit* von 10 Tagen und einem *Prodromalstadium* von 3—5 Tagen unter Fieber *zuerst am Gesicht, auf der Stirn und Schläfe* und breitet sich von da über den Hinterkopf, Hals, Stamm, die Schultern, Extremitäten aus. *Höhe des Exanthems* am 1.—2. Tage nach dem Auftreten (5.—6. Erkrankungstag); Höhepunkt der Temperatur 5.—6. Tag; dann *kritischer Abfall*. *Der Höhepunkt des Exanthems* hält 12—24

Stunden *oder nur kürzere Zeit* an. Dann erblaßt es mit Hinterlassung *gelblicher* oder *bräunlicher Flecken*, und es erfolgt eine *kleienförmige Abschuppung* (beginnend Anfang der 2. Woche), zuweilen von starkem Jucken begleitet, welche oft bis zum 14. Tage (vom Tage der Eruption an gerechnet) anhält. — *Abweichungen von diesem typischen Verlauf* sind die *Morbilli vesiculosi, confluentes* und *haemorrhagici*. Auch verläuft das Exanthem gern atypisch, wenn Masern zu einem Scharlach hinzukommen (vgl. *H. Risel*). — *Koplik*sche Flecken s. bei Mundhöhle S. 353.

Von *Komplikationen* der Masern sind besonders Laryngitis und *Bronchopneumonien* zu nennen, welche viele, besonders jüngere, schwächliche Kinder hinraffen. Vgl. auch S. 261.

Beim **Scharlach** (Scarlatina) entstehen an der Haut unzählige, feine, dicht stehende, meist nicht über stecknadelkopf- bis linsengroße, flache oder schwach vorragende *Pünktchen oder Fleckchen*, die zuerst am Hals und Nacken erscheinen und sich dann über den Rücken, die Brust und den ganzen Körper verbreiten. Fast immer tritt dann durch Konfluenz der Punkte eine *diffuse, punktierte* Rötung ein, so daß die Haut wie übergossen von der fast gleichmäßigen dunklen *Scharlachröte* erscheint; zugleich ist sie geschwollen.

Zum Unterschied von Masern ist das Gesicht weniger befallen, und wenn es ergriffen ist, bleiben Mund- und Kinngegend stets frei (*Leube* u. a.). — *Scharlachzunge* s. S. 353. — Als *Scharlachlinie* bezeichnet man eine an der Wurzel der *Fingernägel* auf der Nageloberfläche quer verlaufende lineare Furche, die sich mit dem Nagelwachstum vorschiebend in circa ½ Jahr den freien Rand erreicht (vgl. *Feer*).

Über die *Histologie* des Scharlachausschlags, welche akut entzündliche Herde und Produktion von bald mehr serösem, bald mehr zelligem oder zellig-hämorrhagischem Exsudat nachweist s. *Rach*; unter den Exsudatzellen dominieren polynucleäre Leukozyten. Die Schuppen bestehen aus Exsudat enthaltenden unvollkommen (parakeratotisch) verhornten Epidermispartien.

Der Scharlach (dessen anatomische Basis die einen im *Rachen* erblicken, während die andern ihn als *Allgemeinkrankheit* mit Lokalisation der Erreger auf der Oberfläche der Haut und Mucosae auffassen) hat ein *Inkubationsstadium* von 5 Tagen und ein von Anfang an mit *hohem Fieber* einhergehendes 1—2tägiges *Prodromalstadium* (vgl. Angina). *Das Eruptionsstadium*, in dem das Exanthem auftritt, fällt schon in den 1. oder 2. Krankheitstag. Das Exanthem erreicht seine Höhe (*Stad. floritionis*) am 2. bis 4. Krankheitstag und *blaßt dann innerhalb von* 2—4 *Tagen ab*, wonach die Haut gelbbräunlich erscheint. *Abschuppung*, welche seltener in Kleienform erfolgt, sondern meist *lamellös* ist, beginnt Ende der 1. oder Anfang der 2. Woche und ist binnen 14 Tagen vollendet. *Die Gesamtdauer der Erkrankung* vom Prodromalstadium bis zur Beendigung des Stad. desquamationis beträgt 2, 3—5 Wochen. — *Atypische Formen* des Exanthems sind: *Scarlatina papulosa*, aus der die *vesiculosa* wird. Bei der *Sc. haemorrhagica s. septica* (weil eine septische Infektion hinzukam) entstehen Blutaustritte in die scharlachroten Stellen bis zur Taler- und Handtellergröße; zugleich können Furunkel und kleine Abscesse, selten ein pemphigusartiger Ausschlag auftreten.

Von *Komplikationen* des Scharlachs vgl. Rachendiphtherie S. 392, ferner Nephritis scarlatinosa (S. 832), meist in der 3. Woche, oft gerade nach leichten Fällen, beginnend, Endocarditis, seltener Gelenkentzündungen (eitriger oder sog. Sch.-Rheumatismus, welcher am häufigsten Handwurzel- und Fingergelenke betrifft. — vgl. *Heubner*) u. a. Symmetrische Gangrän s. S. 1272.

Ob die *Streptokokken*, welche *A. Baginsky* als konstanten Befund bei Scharlach bezeichnet, dessen Erreger sind, bleibt abzuwarten. — *Mallory* berichtete über *protozoenähnliche Körper*, die er in 4 Fällen in der Haut fand; s. auch *Gamaleïa*. *Field* konnte diese Befunde nicht bestätigen.

b) Als **Erythema exsudativum multiforme** bezeichnet *Hebra* eine zu den leichten Entzündungen gerechnete Form kongestiver Hyperämie. Es bilden

sich rote, unter dem Fingerdruck erblassende, flache oder nur wenig prominierende Flecken, welche zuweilen auch mit Hämorrhagien verbunden sind. Es steht im Gegensatz zu dem lediglich auf Hyperämie beruhenden E. volatile s. fugax. Es gibt sehr verschiedene Formen des Erythems; es genügt sie zu nennen, so das E. annulare, E. gyratum, E. iris (im Centrum eines sich vergrößernden Fleckens erscheint ein neuer Flecken), E. papulosum, E. urticatum, E. vesiculosum, E. bullosum. Besondere Formen des bläschenbildenden Erythems sind: Herpes circinnatus, ein Kranz von Bläschen ist um ein in der Rückbildung begriffenes Centrum gruppiert, und Herpes iris, ein um ein centrales Bläschen angeordneter Bläschenkranz.

Ätiologisch kommen in Betracht: a) die verschiedensten *äußeren Hautreize*, mögen dieselben mechanischer, thermischer, chemischer Art sein, führen zu E. traumaticum. Als Beispiele jeder dieser Gruppen seien erwähnt: Reiben von Kleidungsstücken, Einwirkung hoher oder abnorm niedriger Temperatur, Einwirkung von Crotonöl, Cantharidin, grauer Salbe (E. venenatum); das *Quecksilbererythem* ist oft fleckig, bes. am Stamm lokalisiert; selten ist es *universell*, mit Fieber und Erscheinungen der Hgvergiftung (Stomatitis) verbunden, besteht aus dichtgruppierten, winzigen, hochroten Stippchen und kann mit Scharlach verwechselt werden; schwerer, eventuell bald tödlich endender Zustand; *v. Zumbusch* hält es für möglich, daß hier eine Sepsis vorliege (Eingangspforte Mundhöhle?) b) Manche Erytheme entstehen durch *Genuß von Medikamenten* (Chinin, Antipyrin, Salicyl, Chloralhydrat u. a.); auch bei der Pellagra, die durch Genuß von verdorbenem Maismehl entsteht — vgl. S. 1209, werden erythematöse Hautrötungen beobachtet (vgl. *Vollmer*, *v. Neusser*). c) Andere E. entstehen *hämatogen im Verlauf von Infektionskrankheiten* (Pyämie, Typhus — hierbei spricht man von *Roseola* —, Endocarditis), und es finden sich dann Bakterien darin (vgl. *Jadassohn*); d) auch bei *Leiden des Centralnervensystems* sowie bei *Störungen der Verdauung*, bes. bei *Kindern*, kommen Erytheme vor. e) Es gibt auch ein Eryth. exsud. mult. *idiopathicum*, das vielleicht auf dem Boden einer Nephritis entsteht (vgl. *Sachs*).

Das **Erythema nodosum s. Dermatitis contusiformis s. Urticaria tuberosa** ist durch akute Entwicklung erbsen- bis fast faustgroßer, rundlicher, mäßig prominierender, derber, äußerst schmerzhafter Beulen und Knollen mit rosenroter Peripherie und blaurotem Centrum oder größerer, flacher oder etwas prominierender Flecken von roter Färbung ausgezeichnet. In wenig Tagen können sich die Knoten durch Resorption des Infiltrates unter Farbmetamorphosen, die denen einer Hämorrhagie gleichen, zurückbilden. Gelegentlich kann aber auch Abscedierung oder Gangrän eintreten. — *Ätiologie*: Die Erkrankung tritt teils *selbständig*, teils im *Zusammenhang mit Infektionskrankheiten* auf; so als eventuelle Komplikation von Gelenkrheumatismus, Scharlach, Masern, Pyämie, Typhus. Manche vermuten einen *embolischen Ursprung* dieser Hautaffektion (Lit. *Hoffmann*). — *Lokalisation*: Das E. n. betrifft zumeist die Unterschenkel und Fußrücken, weniger häufig die Vorderarme, Oberschenkel, Nates. Gleichfalls können an derselben Stelle oder an anderen Körperteilen Flecken des E. exsudativ. multiforme bestehen. — *Verlauf*: In den ersten 8—14 Tagen erscheinen meist neue Knoten, und die Krankheit zieht sich durch 3—6 Wochen hin. Oft besteht Schmerzhaftigkeit der Gelenke und Knochen. Fieber fehlt in schweren Fällen selten.

Große Ähnlichkeit mit dem E. nod. zeigt die Purpura rheumatica (s. S. 1250).

Erythema nodosum *syphiliticum* s. S. 100.

Bei dem **Erythema induratum** (*Bazin*), welches meist bei jugendlichen weiblichen Individuen beobachtet wird, treten meist an den *Unterschenkeln* im Corium kirsch- bis walnußgroße harte Knoten von roter oder blauroter Farbe auf, die nach Aufbruch (selten) einen gelben Inhalt entleeren. *Histologisch* findet man etwa im Niveau der Schweißdrüsen perivasculäre Zellinfiltrate und Atrophie im subcutanen Fettgewebe. Der meist auch erhobene Befund

epithelioider und riesenzellenhaltiger tuberkelähnlicher Herde veranlaßte manche, wenigstens einen Teil der Fälle zur Hauttuberkulose zu rechnen (*E. ind. scrofulosorum*); dafür sprechen auch die interessanten Experimente über Erzeugung von Hauttuberkuliden von *Gougerot* u. *Laroche*. Heilung unter Hinterlassung bräunlicher Flecken (vgl. *Kraus*, *Alexander*, *Hirsch*, *Schidachi* [Lit.]).

c) **Urticaria (Nesseln).** Sie besteht in der Bildung von heftig juckenden und brennenden, bis fingernagelgroßen und größeren, rosenrot oder weißschimmernden, leicht erhabenen, rot umsäumten *Quaddeln*, die rasch entstehen und meist rasch vergehen ohne Spuren zu hinterlassen. Die chronische Urticaria mit wiederholten Urticariaausbrüchen (U. recidiva) oder mit längerer individueller Dauer der einzelnen Quaddeln (U. perstans) heißt *Nesselsucht* (*Cnidosis*).

Das Plateau kann infolge Kompression der Gefäßchen durch starke seröse Infiltration der obersten Schicht der Papillarkörper weißschimmernd sein (*U. porcellanea*). Bilden sich an den Quaddeln durch Serumanhäufung Bläschen oder Blasen oder entstehen serös infiltrierte Knötchen, so liegt die *U. vesiculosa* und *papulosa* vor. — Die Quaddeln können auch an den Schleimhäuten der oberen Wege auftreten. — Zu trennen von allen Arten der U. ist die *U. pigmentosa*, eine kongenitale, seltene Affektion, bei der fast am ganzen Körper braunrote und gelbe Flecken (*U. xanthelasmoidea*) auftreten, die erst nach jahrzehntelangem Bestand verschwinden, während urticarielle Eruptionen bereits nach 1—2 Jahren sistieren. In den Flecken findet man *histologisch* außer Pigmentierung des Epithels fast ausschließlich Haufen von meist perivasculär gelagerten Mastzellen (*Raab*).

Ursachen: Urticaria entsteht α) **idiopathisch, U. externa,** durch *direkte äußere Reizung* der Haut durch Flöhe, Wanzen, Läuse, Raupen, Mücken, Berührung mit *Brennesseln*, wobei es sich teils um Stiche, teils um eine durch Jucken hervorgerufene reflektorische Reizung von Gefäßnerven handelt, die auch an anderen als an den direkt gereizten Stellen zu Quaddelbildung führt. So kann ein einziger Flohstich ausgedehnte Urticaria veranlassen. (Auch die Primelkrankheit gehört hierher.) Einreibung gewisser Substanzen in die Haut vermag typische U. experimentell zu erzeugen, z. B. Aethylenglykol (*Baum*). Manchmal läßt sich die Urticaria schon durch Berührung mit dem Fingernagel in wenigen Augenblicken provozieren, und macht man mit dem Nagel z. B. Schriftzüge auf der Haut, so erscheinen die Quaddeln bald darauf in entsprechender Zeichnung (*U. factícia*). — Urticaria entsteht β) **symptomatisch, U. interna,** durch *Reizung der Geschmacksnerven und des Gastrointestinaltractus*. Von *Speisen* mögen nur Erdbeeren, Krebse, Austern, Caviar, Seefische, von *Getränken* Champagner, von *Medikamenten* Chinin, Antipyrin (*Arzneiexantheme*) genannt werden (*Kaposi*). Auch andere bereits bestehende Hautkrankheiten, ferner Marasmus (*Pruritus senilis*), weiterhin die verschiedensten gastrischen Zustände, selbst Gemütsaffekte, Störungen in der Genitalsphäre u. a. können Urticaria hervorrufen. Nach *Philippson*, *Török* und *Vas* und den Experimenten von *Török* und *Hári* handelt es sich bei der Urticaria wahrscheinlich um ein durch chemische Körper bedingtes entzündliches *Ödem* (*Reizödem*) infolge direkter Einwirkung auf die Blutgefäße der Cutis. (Arzneiexantheme können auch in Form von Erythem, Roseola, Papeln, Quaddeln, Bläschen, selten von Blutungen auftreten, und zwar wird das nach den allerverschiedensten Mitteln, wie Digitalis, Morphium, Chinin, Salicyl, Antipyrin, Arsen, Calomel, graue Salbe, s. S. 1253, u. a. beobachtet.)

2. Dermatitis combustionis und congelationis (Verbrennung und Erfrierung).

a) **Dermatitis combustionis (Verbrennung).** Man unterscheidet je nach der Intensität der Verbrennung (oder Anbrennung, ambustio) verschiedene Grade. *Verbrennung I. Grades.* D. comb. *erythematosa.* Sie kann durch 35 bis 40° R., auch durch die Sonne hervorgerufen werden. Es entsteht aktive Hyperämie mit folgender Parese der Blutgefäße und passiver Blutüberfüllung.

Mäßige Schwellung und gelbliche Färbung deuten auf eine geringe Exsudation. — *Verbrennung II. Grades. D. combustionis bullosa.* Das Epithel wird in den oberen Lagen oder in der ganzen Dicke abgetötet; aus den Papillarkörpern, die von der schwer geschädigten Epidermis in Mitleidenschaft gezogen werden, tritt sofort reichlich Exsudat aus und hebt das Epithel als fächerige oder einfache *Blase, Brandblase*, in die Höhe. Die Decke kann ganz abgelöst oder zusammengeschoben werden. Entweder folgt Eintrocknung, oder das Corium eitert. Nur da, wo die Papillen durch Eiter (Mitwirkung von Mikroben) zerstört werden, bildet sich später eine Narbe. — *Verbrennung III. Grades. D. combustionis escharotica.* Die Cutis wird verschorft, direkt mortifiziert. Die Haut ist entweder bei *Verbrühung* wie gekocht, weiß und blasig, oder es entsteht eine derbe *schwartige Vertrocknung* oder eine eigentliche *Verkohlung.* In den gelben bis braunen lederartigen Schorfen sieht man dunkelbraune, baumartige Figuren, welche dem verkohlten Inhalt oberflächlich gelegener Blutgefäße entsprechen *). Heilung erfolgt nach Abstoßung der nekrotischen Teile nur mit Granulations- und Narbenbildung; Brandnarben sehen zackig, strahlig, eingezogen oder wulstig, leistenartig, wie gestrickt aus.

Es gibt *verschiedene Arten von Brandblasen.* Einmal *Verdrängungsblasen*, die rein mechanisch durch Verdrängung einer im Corium befindlichen, unter hohem Druck stehenden Flüssigkeit entstehen, und zweitens *Verflüssigungsblasen*, wobei das Epithel einer retikulierenden Degeneration verfällt. Dann kann man nach *Weidenfeld gewöhnliche Brandblasen* unterscheiden, bei denen das gerötete, schmerzhafte Corium den Grund der Blase bildet (Verbr. II. Grades), und zweitens solche, bei denen die unter der Blasendecke befindliche Cutis weiß, schmerzlos und bereits verschorft ist (Verbr. III. Grades); Blasen letzterer Art heilen natürlich stets mit Narben.

Plötzliche Todesfälle oder solche, die nach einer *circa* $^1/_3$ *der Körperoberfläche* betreffenden, selbst nur leichten Verbrennung und nach drittgradiger Verbrennung von $^1/_8$—$^1/_6$ der Körperoberfläche (*Weidenfeld*) fast regelmäßig innerhalb 24 Stunden eintreten („Frühtod" nach Verbrennung), sind nach Ansicht vieler Autoren, die früher die herrschende war, durch *Blutalterationen* bedingt. Man erblickte dieselben u. a. einerseits im *Zerfall roter Blutkörperchen* (*Wertheim*), der zu Hämoglobinämie (*Ponfick*) führt. Anderseits spielt nach *Welti, Silbermann, Markusfeld* und *Steinhaus, Salvioli* u. a. *multiple Thrombenbildung* innerhalb der Gefäße (besonders in der Lunge) die wichtigste Rolle. Sonst findet man häufig bei der Sektion: degenerative Veränderungen an Nieren, Herz, Leber, Magen. Auch *Fettembolie* in allen lebenswichtigen Organen, besonders in den Lungen, findet sich in einem Teil der Fälle (*Foà, Carrara* u. a.). *Foà* fand auch Embolien von Knochenmarkriesenzellen. *Foà* hält in vielen Fällen den *Einfluß auf das Nervensystem* für die wesentliche *Todesursache. Weidenfeld* (Lit.) trägt zwar auch dem *Nervenshock* und den durch die Hitze direkt gesetzten Blutveränderungen, sowie dem Serumverlust (besonders bei Verbrennungen zweiten Grades, *Wilms*) Rechnung, erblickt aber, ebenso wie *Scagliosi*, in einer *Intoxikation* mit einer in den verbrannten Geweben entstehenden *giftigen Substanz* oder, wie *Wilms* sich ausdrückt, in einer Schädigung des Stoffwechsels durch Zerfallsprodukte des Eiweißes die häufigste Todesursache. Am gefährlichsten sind in dieser Hinsicht Verbrühungen. Auch *Dohrn* wies auf die Ähnlichkeit mit einer Intoxikation beim Frühtod nach Verbrennung hin, und *Wilms* fand eine nahezu typische Fieberbewegung, die er

*) *Es ist forensisch wichtig*, daß man diese Gefäßinjektion nicht sieht, wenn die Haut einer Leiche (ausgenommen Stellen mit Senkungshyperämie) verbrannt wird (*E. Hofmann*). — Näheres über Kriterien der vitalen und postmortalen Verbrennung s. bei *Reuter* (Lit.), *Westenhöffer, v. Sury.*

auf Resorption fiebererregender Substanzen zurückführt. Auch die meisten neuesten Arbeiten (bes. *Pfeiffer*) vertreten mehr oder weniger die *Toxintheorie*, während *Helsted* (Lit.) wieder den Schwerpunkt auf die Blutläsion verlegt (**Lit.** Anhang). — *Duodenalulcera*, oft multipel, sollen nach *Birch-Hirschfeld* bei etwa 20% der nach mehreren Wochen Verstorbenen vorkommen (Lit. bei *Parascandolo*); *Marchand* und auch die Erfahrungen des *Verf.* konnten das nicht bestätigen.

Beim **Blitzschlag** finden sich Verbrennungen an den Ein- und Austrittsstellen des Blitzes und entlang seinem Verlauf auf der besser als die Körpermasse leitenden Haut. Während an den Eintrittsstellen tiefe Verschorfungen zu sehen sind, oft von runder Gestalt, und welche den Brandlöchern der Kleider entsprechen, sind die eigentümlich verzweigten, aber nicht an die Gefäßausbreitung sich anschließenden *Blitzfiguren der Haut* durch oberflächliche Versengungen der Epidermis bedingt. An den Austrittsstellen zeigt die Haut häufig mehrere kleinere Löcher mit verkohlten Rändern.

Verbrennungen durch **Röntgenstrahlen,** die nach zu langer oder nach zu häufiger Bestrahlung entstehen, erzeugen akute und chronische Veränderungen, die sich erst nach einer Woche ziemlich plötzlich manifestieren. Die akuten bestehen in Erythem, Blasenbildung, Nekrose (mit folgendem *Ulcus* s. S. 1275), wie bei den 3 Graden einer gewöhnlichen Combustio, und in der leichtesten Form nur in Haarausfall (wachsen nach 6—8 Wochen wieder). Chronische Veränderungen bestehen in einer starken *Dystrophie* der Haut (*Kienböck*), *X-Strahlen-Dermatitis*, die sich in Haarausfall, Atrophie der Drüsen und Cutis mit abnormer Pigmentierung, Rissigwerden der Nägel, schmerzhaften Ulcerationen zeigt. Auf dem Boden der X-Strahlen-Dermatitis können *Carcinome*, zuweilen in multipler Weise entstehen (s. Abbild. bei *Porter* u. *White*, *Porter* und Histologie bei *Wolbach*; s. auch *Coenen*). — Vgl. auch S. 1275.

Auch bei der prolongierten **Finsenbestrahlung** mit der Finsen-Reynlampe bei der Behandlung des Lupus entsteht Hyperämie und Exsudation mit Blasenbildung und Emigration von Leukocyten; bei öfterer Wiederholung zerfällt das lupöse Gewebe, und die Stelle vernarbt (vgl. *Doutrelepont*). Behandlung der Hautcarcinome mit Finsenlicht s. *Schlasberg*.

Becquerel **(Radium)**-Strahlen erzeugen nach vorübergehender Rötung — wie bei Verbrennung — einen *dystrophisch-nekrobiotischen* Prozeß, der zur Bildung von *Ulcera* führt (vgl. *Goldberg* u. *London*, *Guyot*, Lit.). Über Versuche der Carcinombehandlung mit Radium vgl. u. a. bei *Exner*, Lit.

b) **Dermatitis congelationis (Erfrierung).** Es lassen sich ebenfalls 3 Stadien, das der erythematösen Entzündung, der Blasenbildung und der durch Gerinnung des Blutes bedingten Nekrose, unterscheiden. Die Erfrierungen *I. Grades* erscheinen zumeist als *Frostbeulen* (*Perniones*), jene umschriebenen, entzündlichen Anschwellungen der Haut, besonders an Händen, Füßen und Ohren. Anämische Individuen sind am häufigsten davon betroffen. Bildung von Blasen und torpiden Ulcerationen (*Pernio ulcerans*) schließt sich oft an (*II. Grad*). Bei den Erfrierungen *III. Grades* werden die Teile, welche mit Blasen bedeckt oder nur blaß, blau marmoriert sind, sehr ungleich tief zur Mortifikation (*Frostbrand*, *Gangraena* oder *Mumificatio congelationis*) gebracht. Später folgt Demarkation; periphere Organe, einzelne Phalangen der Zehen, die Ohren, Nase, selbst ganze Gliedmaßen können verloren gehen.

(Histologisches bei *Kriege*, *Lischpler*, *Uschinsky*, *Marchand* u. speziell über Frostbeulen: *Hodara*.)

Septische Wundinfektion kann den Tod veranlassen. — War der Körper lange Zeit intensiver Kälte ausgesetzt (wenn z. B. ein Betrunkener im Winter im Freien liegen bleibt), so werden alle Lebensfunktionen so herabgesetzt, daß der Tod folgt (*Tod durch Erfrieren*). —

Werden erfrierungsstarre Personen schnell in einen warmen Raum gebracht, so kann plötzlicher Tod erfolgen.

3. Miliaria (Frieselausschlag).

Man unterscheidet (nach *Kaposi*) drei Formen: Bei der **M. rubra** treten kleine Bläschen mit roter Basis in akuter Weise auf; bei der **M. alba** ist der Inhalt der Bläschen trüb, opalesziernd. Es handelt sich um ein durch Schweiß bedingtes Exanthem (*Hebra*), daher *Ekzema sudamina* (*Schweißfriesel*). Involution erfolgt unter einer durch Abschiebung der Bläschendecken bedingten geringen Schuppung. — **M. crystallina** ist ein eigentümliches Hautexanthem, bestehend in hirsekorngroßen, tautropfenähnlichen Effloreszenzen, die am Stamm (Brust, Unterleib), aber auch sonst in großer Menge vorkommen. Es sind Bläschenbildungen, die hauptsächlich im Bereich der Epitheldecke der Schweißdrüsen liegen. Heilung erfolgt durch Regeneration des Epithels nach Abschwemmung der Bläschendecke durch den Schweiß. Nachschübe können folgen.

Nach *Hebra* handelt es sich um den *Ausdruck eines metastatischen Prozesses*, da die M. häufig im Verlauf verschiedenster infektiöser Erkrankungen (Typhus, Puerperalfieber, Gelenkrheumatismus, Endocarditis, akuter Exantheme) auftritt.

Miliaria epidemica (Schweißfriesel) ist eine seltene, mit enormen Schweißanfällen, Bläschenbildung, hohem Fieber einhergehende, ätiologisch dunkle, epidemische, vielleicht infektiöse Erkrankung (*Lit.* bei *Immermann*, *Scholtz*); vgl. auch *Vignol*, *Weichselbaum*, Lit.

4. Herpes (Bläschenflechte).

Herpes ist nach *Willan* eine akut auftretende, cyklisch verlaufende Hautaffektion, charakterisiert durch Bildung von Gruppen durchsichtiger, mit wasserheller Flüssigkeit gefüllter Bläschen, die sich zumeist dem Verlauf bestimmter Hautnerven entsprechend anordnen. Zunächst entstehen Knötchen, aus denen rasch Bläschen werden, deren Inhalt sich trübt und Serum, Fibrin, Eiterkörperchen enthält. Nach Stunden oder einigen Tagen trocknen die Bläschen ein; es entstehen Borken, unter denen sich das Epithel erneuert, wodurch dann die Borke abgehoben wird. — Nach *Lokalisation* und *Genese* unterscheidet man:

Herpes labialis s. facialis an Mund, Lippe, Nase: er kommt besonders bei fieberhaften Krankheiten, vor allem bei Pneumonie, seltener bei Typhus und Cerebrospinalmeningitis u. a. vor.

Herpes praeputialis s. progenitalis an der Vorhaut, der Glans und den Labien.

Herpes iris und **circinnatus** sind Formen des Erythema exs. multif. (S. 1253).

Herpes Zoster (Gürtelrose, Zoster), die bei weitem *wichtigste Form* des H., besteht in Bildung zahlreicher Gruppen von *Knötchen*, die mit einem kleinen roten Hof umgeben sind und sich schnell in gefächerte *Bläschen* umwandeln, die dem Verbreitungsgebiet der Hautnerven folgen und meistens nur an einer Körperhälfte, an Stamm, Kopf oder Extremitäten auftreten; der Inhalt der Bläschen trocknet nach einigen Tagen ein. Die Affektion, die mit heftigen neuralgischen Schmerzen einhergeht, wird seit *v. Bärensprung* auf Erkrankungen der zugehörigen *Spinalganglien* (die zum Teil von benachbarten Organen, z. B. von Caries der Wirbelsäule, fortgeleitete Entzündungen sind) bezogen; ferner auf Erkrankungen *peripherer Nerven* (die gleichfalls durch Entzündungsherde in der Umgebung der Nerven, sowie durch Traumen, z. B. Schußverletzungen, Quetschungen bei Fraktur oder durch Tumoren hervorgerufen werden können), sowie auch auf Erkrankungen des *Gehirns* und *Rückenmarks* (z. B. Cerebrospinalmeningitis u. a.). Man nimmt an, daß die Hauterkrankung hier *durch Vermittlung von trophischen Nervenfasern* entstehe. Andere glauben dagegen, daß die *Hautgebiete der Arterien* für die Verbreitung der Blasen maßgebend seien, und daß die Nerven erst sekundär beteiligt werden (*Pfeiffer*, *v. Wasielewski*, Lit.). Man spricht auch von *reflektorischem* Zoster, der in einer Haut- und Nervenzone auftritt, die mit einem erkrankten inneren Organ in Zusammen-

hang steht; die Vermittler sind hier *sympathische* Fasern, die von dem erkrankten Organ (z. B. einer Niere) ins Rückenmark und von da durch ein bestimmtes Segment in ein Spinalganglion und dann weiter peripherwärts verlaufen; ein Reiz, der diese Bahn trifft, vermag eventuell einen Zoster nach sich zu ziehen (Lit. bei *Hedinger*). Als *ätiologische* Momente gelten ferner: Intoxikationen (Kohlenoxyd- und angeblich auch Arsenikvergiftung), sowie Infektionskrankheiten (Pyämie, Intermittens, Recurrens). Andere Fälle von Zoster entstehen ‚idiopathisch', mitunter in Epidemien, und sind zuweilen ansteckend. Verhältnis zur Poliomyelitis acuta s. S. 1201.

(**Lit.** im Anhang.)

5. Pemphigus.

Dieser Name faßt Hautausschläge verschiedener Ätiologie zusammen, bei denen sich aus unbekannten, oft vielleicht infektiösen Ursachen mit Flüssigkeit gefüllte *Blasen* von Linsen- bis Gänseeigröße bilden. Die Blasen, durch ihren sehr oberflächlichen Sitz von anderen Bläschen (Herpes, Ekzem) unterschieden, entstehen durch Absetzen von Exsudat in die Epidermis. Anfangs fächerig, werden sie bald einkammerig. Ihr Inhalt ist klar, wässerig oder zäh, später meist trüb (durch Fibrin, Epithelzelldetritus, Leukocyten), eitrig und zuweilen hämorrhagisch. Das Schicksal der Blasen ist verschieden. In manchen Fällen trocknen sie ein, schrumpfen, es bilden sich Borken, unter denen sich das Epithel regeneriert; es hinterbleiben keine Narben, sondern nur vorübergehende stärkere Pigmentierungen (*P. vulgaris*).

In anderen Fällen löst sich die Decke ab, und es entsteht eine *Erosion*, in deren Grund noch die tiefsten Retezellen liegen. Das ist gleichfalls beim P. vulgaris häufig; es kommt leicht zu Regeneration. In noch anderen Fällen aber entstehen schlappe Blasen mit spärlichem Inhalt, an deren Basis im Gegensatz zu P. vulgaris ein Epithelersatz auf dem Corium nicht stattfindet. Wird das Corium entblößt, so bedeckt es sich mit Borken **(P. foliaceus).** Sterben einzelne Schichten des Coriums mit ab, so entsteht der **P. diphthericus** (P. cachecticus). Bilden sich drusige, bald ranzige Flüssigkeit sezernierende, zum Teil auch zerfallende, schlaffe Wucherungen auf dem entblößten Corium, so spricht man von **P. papillaris vegetans** (*Neumann*). —Bakterienbefunde in den Blasen (*Demme* u. a.) gestatten noch keine sichere *ätiologische* Verwertung; doch neigen neuerdings viele zur Infektionstheorie (**Lit.** Anhang).

Klinisch unterscheidet man verschiedene Formen von akutem und chronischem Pemphigus: a) **Der akute oder febrile Pemphigus** tritt (nach *Kaposi*) hauptsächlich bei Kindern, zuweilen epidemisch, mit oder ohne Fieber auf. Blasen von Erbsen- bis Bohnengröße sind im Gesicht, am Stamm und an den Extremitäten unregelmäßig verteilt. Nach einem Bestand von Stunden oder Tagen trocknen sie ein; es folgt Borkenbildung, später bleiben pigmentierte Flecken zurück. Verlauf mit Nachschüben innerhalb 8—10 Tagen. Diese Form heißt *Pemphigus* (*contagiosus*) infantum.

b) **Der Pemphigus syphiliticus** kommt hauptsächlich bei Neugeborenen vor (s. S. 1290); selten entsteht er bei Erwachsenen (z. B. über exulcerierten Knoten).

(Relativ selten ist der wahrscheinlich infektiöse *Pemphigus neonatorum simplex congenitus*, Lit. bei *Richter*, *Labhardt* u. *Wallart*.)

c) **Pemphigus chronicus vulgaris.** An der Haut und den angrenzenden Schleimhäuten treten periodisch unter Fieber Eruptionen von Blasen auf. Kommt bei Kindern und Erwachsenen vor. Manchmal gibt die Gruppierung der Blasen zu einer bestimmten Bezeichnung, z. B. *P. disseminatus*, *circinnatus* (Kreise bildend) oder *gyratus*, *serpiginosus* (Schlangenlinien bildend) u. a. Anlaß. Der Pemphigus kann gelegentlich einen *diphtherischen Charakter* annehmen. — *Verlauf*: Der nicht komplizierte P. vulgaris kann in 2—6 Monaten mit dauernder *Genesung* enden (P. vulg. benignus), oder es treten später neue Eruptionen auf. *Maligne*

Formen des P. vulgaris, die meist bald *zum Tode* führen, entstehen durch permanente Nachschübe, die Kachexie veranlassen oder in den P. foliaceus oder den P. diphthericus oder den P. papill. vegetans übergehen.

d) **P. foliaceus.** Die schlappen Blasen vergrößern sich, schieben sich zusammen; die losen Blasendecken werden spontan oder mechanisch leicht losgerissen, und das Corium wird bloßgelegt. Die Stellen nässen, sind mit firnisähnlichen Krusten bedeckt. In Monaten bis Jahren kann der ganze Körper okkupiert werden. Die Individuen werden marantisch. Das Ende ist fast immer *letal*. Auf der Schleimhaut der oberen Wege, zuweilen auch auf den Conjunctivae, entstehen gleichfalls bullöse Effloreszenzen.

e) **P. papillaris vegetans** ist die *maligneste Form*. Es entstehen linsengroße und größere Gruppen von Bläschen; während dann am Rande neue Eruptionen aufschießen, sinkt das Centrum nach Platzen der Blase ein und bedeckt sich mit einer Kruste. Dann wuchert der frühere Blasengrund, und es entsteht, wie oben erwähnt, eine mit schlaffen, kondylomatösen und papillären Wucherungen bedeckte, gräulich-mißfarbene Wundfläche (Verwechslung mit syphilitischen Papeln! s. Bild bei *Rille*). Bei den bösesten, *in einigen Monaten tödlich* endenden Formen schreitet der Prozeß serpiginös fort; stets ist am Rand ein blasenähnlich emporgehobener Saum vorhanden. Da *Mund- und Rachenschleimhaut meist zu allererst befallen* werden, so entstehen leicht *Verwechslungen mit Syphilis*. Im Munde verharren die Efflorescenzen dauernd als Erosionen oder aphthenartige Beläge. — Ging der P. p. veg. aus einem vulgaris, bes. dem circinnatus hervor, so ist noch Heilung möglich. (Lit. bei *Wiegmann*.)

f) Als **P. neuroticus** werden Fälle von P. bezeichnet, welche gelegentlich bei Erkrankungen des Nervensystems auftraten. Sehr variable Befunde im Rückenmark und Sympathicus (*Schwimmer* u. a.), das Auftreten von pemphigusähnlichen Eruptionen bei älterer Myelitis und von Blasen bei Neuritis und schließlich der P. leprosus werden als Beispiele dafür angeführt. Ein neuropathischer Ursprung des *typischen P.*, um den es sich bei diesen Blaseneruptionen an der Haut bei centralen Affektionen des Nervensystems meist gar nicht handelt (vgl. *Schlesinger*), folgt daraus noch nicht. — (**Lit.** im Anhang.)

(Bei der **Epidermolysis bullosa** treten in einzelnen Fällen schon bei oder nach der Geburt (*Dermatitis exfoliativa neonatorum*), meist aber erst wenn die Kinder gehen lernen, *Blasen* auf, die durch ein geringes, aber *längeres, reibendes Trauma* hervorgerufen werden. Der Blaseninhalt ist klar oder hämorrhagisch. Die Pathogenese ist sehr unklar; man nimmt leichte Ablösbarkeit der Epidermis, gesteigerte Reizbarkeit der Gefäßwände an, welche leicht eine Transsudation gestatte. Lit. bei *Luithlen* und *Berger*.)

6. Ekzem.

Das Ekzem *) (nässende Flechte) ist eine sehr häufige, klinisch wenig abgeschlossene Hauterkrankung, welche akut oder chronisch verläuft.

Ekzem wird hauptsächlich durch *äußere Reize verschiedenster Art*, z. B. solche medikamentöser Natur (Sublimat, Karbolsäure, Jodoform, Terpentin u. a.), thermischer (E. solare bei Bergsteigern), mechanischer Art, zuweilen auch solche infektiöser Natur (so vielleicht durch Infektion mit Tuberkelbazillen in Fällen von Ekzem bei Skrophulösen) hervorgerufen. Circulationsstörungen in der Haut begünstigen die Entstehung des Ekzems (vgl. E. cruris bei Varicen S. 104). Manche E. sind ätiologisch dunkel (innere Ursachen?). In einzelnen Familien ist E. erblich. *Scholtz* hält bei dem typischen Ablauf der Ekzeme, speziell der akuteren Stadien und Exacerbationen, eine *Staphylokokkeninfektion* (St. pyog. aureus) für konstant und unerläßlich (vgl. *Jadassohn*, *Unna*, *Veiel*).

Das Ekzem beginnt (nach *Kaposi*) mit punktförmiger oder diffuser Schwellung und Rötung der Haut (*E. erythematosum*) oder mit juckenden Knötchen

*) ἔκζεμα Ausschlag, von ἐκζέω aufkochen, aufsieden.

(*E. papulosum*). Es kann dann zurückgehen, oder es entstehen Bläschen (*E. vesiculosum*), und es kommt durch Platzen der Bläschen oder weil dieselben zerkratzt werden, zu einem Austritt seröser oder serös-eitriger Flüssigkeit an die Oberfläche: das Ekzem näßt (*E. madidans*). Weiterhin können sich durch Eintrocknung des Exsudats an der Oberfläche Krusten bilden (*E. crustosum*). Sammelt sich reichlicheres serös-eitriges Sekret unter den Krusten, so entsteht das *E. impetiginosum*. (Neuerdings trennt man diese Form als zu einer eigenen Krankheit, *Impetigo*, gehörig ab; vgl. unten.) Hört die Sekretion auf, so bedeckt sich die unter den Krusten liegende Haut mit einer festhaftenden Epidermisdecke; wird dann die Borke abgehoben, so liegt die noch gerötete und schilfernde Haut zutage (*E. squamosum*).

Verlauf: Es kann Restitutio ad integrum eintreten, was oft mit Hinterlassung einer braunen Pigmentierung geschieht, oder es kommt zu Rezidiven, aus denen sich häufig ein chronisches Ekzem entwickelt. — Die histologischen Veränderungen bei akutem Ekzem entsprechen denen bei Erythema papulosum und Herpes.

Chronische Ekzeme führen immer zu fleckigen und streifigen *Pigmentierungen*, *Verdickung der Epidermis* und *des Coriums*, wobei die Oberfläche mit Borken, Schuppen, Platten von Epithel bedeckt sein kann. Durch stärkere *Hypertrophie der Papillarkörper* wird die Oberfläche warzig, höckerig. Bei höheren Graden der Hypertrophie des Bindegewebes der Cutis und Subcutis und des Epithels entstehen ähnliche Veränderungen wie bei der *Elephantiasis Arabum*. In der Cutis, deren Bindegewebe sklerosiert ist, findet man erweiterte Blut- und Lymphgefäße, Verödung der Talgdrüsen, Haarfollikel, Schweißdrüsen. In der Subcutis ist das Fettgewebe durch schwieliges Bindegewebe verdrängt. Alles das sieht man am häufigsten bei Ulcus cruris.

Chronische (durch Kopfläuse hervorgerufene oder damit vergesellschaftete) Ekzeme der Kopfhaut können bei Frauen zu totaler Verklebung und Verfilzung der Haare führen (*Plica polonica*, *Weichselzopf*). Man kann den Weichselzopf außer in Polen aber auch z. B. in Schlesien und anderswo, so auch, wie *Verf.* sah, in der Schweiz vereinzelt beobachten.

Das **Erythema Intertrigo,** bestehend in diffuser Rötung, und das nässende **Ekzema Intertrigo,** welches nach Loslösung der Epidermis entsteht, sind *besondere Formen des Ekzems*, die an den Genitalfalten, der Hängebrust usw. auftreten. *Bei Säuglingen* können *schwere ulceröse Zerstörungen* dabei entstehen.

7. Impetigo.

Während sie früher als impetiginöse Form des Ekzems betrachtet wurde, faßt man die Impetigo jetzt wohl allgemein als selbständige Krankheit auf. Man unterscheidet: a) eine *Impetigo staphylogenes* (*Unna*), die an die Follikel gebunden als kleines *Eiterbläschen* beginnt und zu follikulären und perifollikulären kleinen *Pusteln* führt, die sich später in schmutzige Krusten umwandeln. *Vorkommen*: Gesicht (Bartgegend), Hände und Arme bei *Erwachsenen*. — b) Die eigentliche *Impetigo contagiosa* (*Impetigo vulgaris*, *Unna*); sie beginnt als kleines, meist flaches, schlaffes, bis circa erbsengroßes *Bläschen* mit klarem oder leicht getrübtem Inhalt. Platzt das Bläschen und gerinnt das Exsudat, so entsteht eine transparente honiggelbe *Kruste*. An der Peripherie kann die blasige Abhebung fortschreiten. Die Krusten dominieren. Heilung nach Abstoßen der Kruste mit rotem Hautfleck. *Vorkommen*: Gesicht und Hände hauptsächlich bei *Kindern*. Leicht findet Übertragung von einem Kinde auf ein anderes statt. *Ätiologisch* kommt hauptsächlich eine Infektion der Oberhaut mit Staphylokokken und Streptokokken oder mit einem von beiden allein in Betracht (vgl. *Scholtz*).

8. Pocken oder Blattern s. Variola.

Man versteht darunter (nach *Kaposi*) eine akute kontagiöse Krankheit, welche durch eine unter Fieber und anderen Allgemeinerscheinungen auf der

gesamten Haut erscheinende Eruption von Knötchen, Bläschen und Pusteln und typischen Verlauf charakterisiert ist. Die Blattern sind die Folge der Infektion des Blutes mit dem Blatternvirus.

Variola vera. Nach einem **Inkubationsstadium** von circa zwei Wochen beginnt urplötzlich mit hohem Fieber das **Stadium prodromorum;** dasselbe geht zuweilen (nicht immer) mit einem Exanthem (Roseola variolosa) einher, welches in einer scharlachähnlichen Rötung (erythematöse Form) oder in punktförmigen Blutungen in die Cutis (hämorrhagische Form) beruht. — Nach einer gewöhnlich dreitägigen Dauer der Prodrome tritt die Erkrankung in das **Stadium eruptionis.** Es tauchen unter Schmerzempfindung hirsekorngroße und größere, lebhaft rote, konische, derbe *Knötchen* oder Stippchen an der Haut auf, die am Stamm vereinzelt von einem breiten hyperämischen Hof umgeben sind. *Gesicht und behaarter Kopf* werden zuerst und am reichlichsten betroffen, in Nachschüben auch der Stamm und die Extremitäten. Solche Stellen, die vor der Erkrankung gereizt oder längere Zeit gedrückt wurden (z. B. durch ein Bruchband), sind meist von besonders dicht gedrängten Blattern (V. confluens) besetzt. Dann bilden sich zunächst an den zuerst aufgetretenen Knötchen helle *Bläschen*, von denen viele eine centrale Depression, *Delle* zeigen. Damit beginnt das **Stadium floritionis** (6. Krankheitstag). Anfangs ist der Bläscheninhalt serös, klar. Am 9.—10. Tag ist er meist bereits *eitrig*; das Bläschen ist zur *Pustel* geworden (Suppurationsstadium), die Delle verschwindet. Die Umgebung der Pusteln ist intensiv gerötet und ödematös. Das ganze Gesicht kann gedunsen und geschwollen, unkenntlich sein. Die *Akme des Prozesses* ist damit erreicht. Das Fieber steigert sich von neuem. Auch auf den Schleimhäuten der oberen Wege erscheinen Pocken. — Mit dem 12.—13. Tag beginnt bei weniger schweren Fällen das **Stadium exsiccationis;** das Fieber läßt nach. Die Pusteln sinken zunächst an der Spitze ein (sekundäre Delle), und indem der Inhalt und die Decke verbacken und eintrocknen, bilden sich braune, flache *Borken*. Die Schwellung in der Umgebung läßt nach. Wo die Pusteln geborsten sind, was hier und da, besonders im Gesicht vorkommt, bildet sich eine gelbe Kruste. Vom 16. Tage an lösen sich bereits viele Borken ab; an der Hohlhand und den Fußsohlen bleiben rote oder bräunliche, oft etwas erhabene Flecken 3—4 Wochen bestehen.

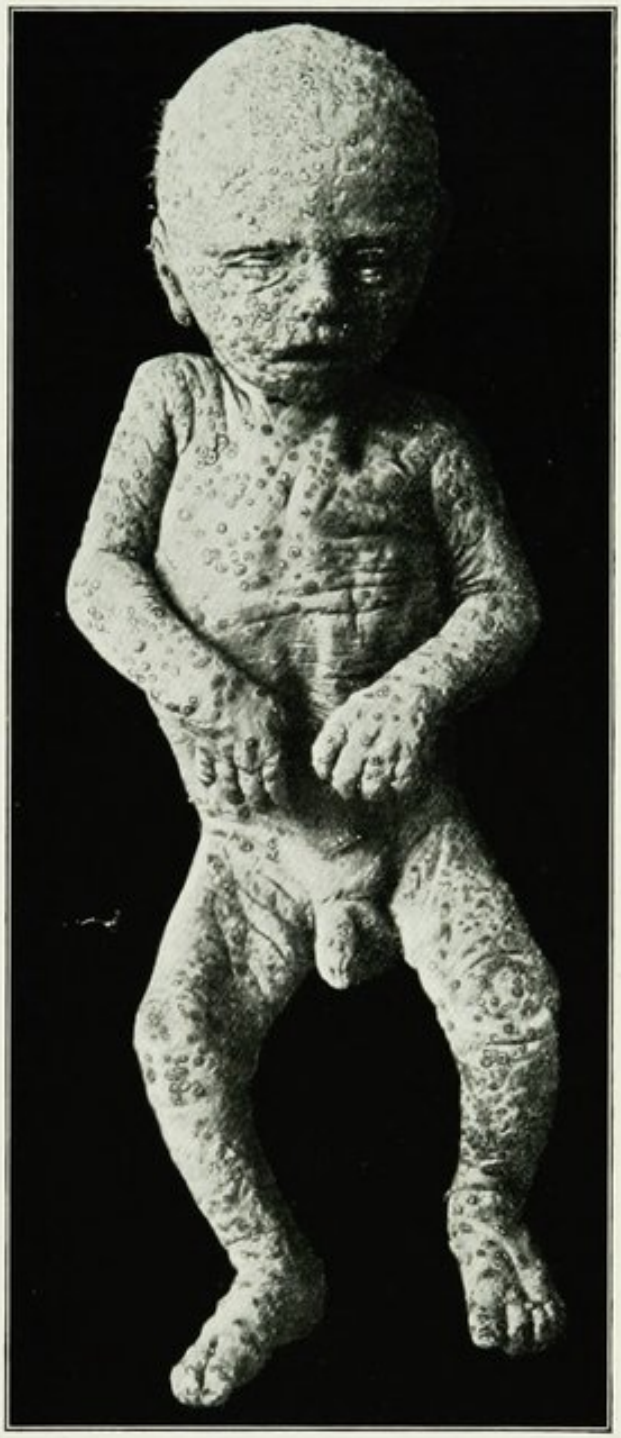

Fig. 669.
Säugling mit Variola vera. Samml. Basel.

Sonst ist die Dekrustation überall anfangs der 4. Woche vollendet. Die Blatter hinterläßt gewöhnlich nur einen bräunlichen Flecken, zuweilen jedoch (s. unten) eine weiße, glänzende, leichte Einsenkung in der Haut (*Blatternnarbe*).

Das mikroskopische Verhalten der typischen Pockeneffloreszenz (s. Fig. 670). Die Effloreszenz hat ihren Sitz in der Epidermis. Unter dem Einfluß des Blatterngiftes kommt es zu Aufquellung, Trübung und teilweiser scholliger Umwandlung (Koagulationsnekrose) der Zellen des Rete Malpighi oberhalb der Spitzen des Papillarkörpers. In das Epithel tritt aus den von Rundzellen umgebenen Gefäßen der Papillen Exsudat ein, und hierdurch entstehen Fächer in dem allmählich zu einem *gedellten Bläschen* anschwellenden Herd. Die Fächer werden teils von Schollen degenerierter Zellen, teils durch dickere Balken zusammenhängender Malpighischer Zellen, teils durch ausgereckte, kernhaltige Epithelzellen gebildet. Die Delle entsteht dadurch, daß eine stärkere Partie senkrecht gestellter Epidermisbälkchen im Centrum stehen bleibt. Nach unten

Fig. 670.

Durchschnitt durch eine **Pocke.** *a* Hornschicht, *b* Schleimschicht der Epidermis. *c* Corium mit seinen Papillen, ist kleinzellig infiltriert. Die Pocke besteht aus einem Höhlensystem in der Epidermis, von welcher leistenartige Reste stehen blieben; die Maschen mit serösem Exsudat und eingewanderten Eiterkörperchen erfüllt. Lupenvergr.

wird die Pocke noch von interpapillären Retezellen, zum Teil auch vom entblößten Corium begrenzt. Das Corium ist kleinzellig infiltriert. Indem sich das Bläschen durch Einwanderung von Eiterkokken mehr zur *Pustel* (*Eiterpustel*) umwandelt, werden die Scheidewände der vielfächerigen Blase eingeschmolzen, so daß eine einfächerige Pustel resultiert. Dann verbäckt der Inhalt mit der Decke der Pustel und trocknet ein, wodurch *Borken* entstehen. Der Schorf wird losgelöst, indem sich das Epithel von stehengebliebenen Resten oder von den Seiten aus ersetzt, was unter dem Schorf vor sich geht, wodurch dieser abgehoben wird. In vielen Fällen von Variola vera (und in fast allen von Varicella und Variolois) bleibt danach nur ein *bräunlicher Fleck, keine Narbe* übrig, da die Papillen des Coriums sich erhalten.

Wurde aber bei sehr reichlicher Eiterbildung die Pusteldecke abgehoben und das Corium durch eitrige Infiltration teilweise zur Einschmelzung oder zur Nekrose gebracht, so entstehen tiefe *diphtherische* und *gangränöse Pocken*, wobei das Corium mit einem gelblichen, nekrotischen Belag bedeckt ist oder sich in eine mißfarbene Masse umwandelt. Hiernach bleiben tiefe **Blatternnarben** zurück. Diese sind besonders oft auch nach *Variola confluens*, vor allem im *Gesicht* (Nasenflügel) zu sehen.

Atypien der Variola. 1. Bei der **Variola haemorrhagica (schwarze Pocken),** die eine Atypie im ungünstigsten Sinne darstellt (*Kaposi*) und meist bei kräftigen, jugendlichen Individuen auftritt, sind *zwei Formen* zu unterscheiden: a) bei der **Purpura variolosa** tritt eine scharlachähnliche, dunkle Purpurröte auf, der *Blutungen in die Haut* folgen, wodurch schwarzbraune Flecken auf purpurrotem Grund entstehen, die sich in wenig Stunden zu bedeutender Größe steigern. Der *letale* Verlauf tritt regelmäßig meist nach 24—36 Stunden ein. Bei der Sektion findet man Blutungen in alle inneren Gewebe und Organe. b) Bei der **V. haemorrhagica pustulosa** treten in den Knötchen, die in typischer Weise mit Epithelnekrose und Exsudation beginnen, am 1. oder 2. Tag *Blutungen* auf, *welche die Hohlräume füllen.* Zugleich können Flecken wie bei a) auftreten. Der Tod tritt auch hier meist früh ein.

Von *inneren Organen* werden bei Pocken sehr häufig mitbetroffen: (1) die Luftwege, vgl. bei Kehlkopf (S. 203), Trachea (S. 212), Lunge (S. 261). Es finden sich (2) oft degenerativ-entzündliche Prozesse an Myocard (S. 39), Nieren (S. 833), Leber (S. 578), Hoden (S. 913). Auch Osteomyelitis variolosa (S. 684) kommt oft vor; meist entstehen nur kleinste Herdchen. Nicht selten entstehen (3) stärkere Blutungen in den Eierstock, aus der Schleimhaut der Tuben und des Uterus (Pseudomenstruation).

2. Die **Variolois** ist eine bereits vor Eintritt der Eiterung zur Vertrocknung kommende, *leichte Form der Pocken.*

Die **Varicellen (Wasserpocken)** sind eine *selbständige Erkrankung.* Nach einem fieberhaften Prodromalstadium von 24 Stunden bilden sich schon in zwei Tagen wasserklare dünnwandige Bläschen auf gerötetem Grund. Dellenbildung fehlt sehr oft. Als sichtbare Spuren können milchweiße Flecken im Niveau der umgebenden Haut oder diese überragend hinterbleiben.

Die **Kuhpocke (Vaccina),** die fast nur bei Milchkühen, mit fast ausschließlichem Sitz am Euter vorkommt, verhält sich anatomisch wie die Variolaeffloreszenz. Es gibt keine originären Kuhpocken, sondern diese entstehen durch Vermittlung der menschlichen Hände aus der humanisierten Vakzine. — Auch die **Impfpocken** (*Variola vaccina*), die bei der *Schutzimpfung* (*Jenner*, 1796) durch Anwendung von Kuhpockenlymphe (*animale Lymphe*) erzeugt werden (bei Melkerinnen auch an den Händen und Unterarmen vorkommen), sowie die mit Lymphe dieser Impfpocken (*humanisierte Lymphe*) wieder beim Menschen erzeugten *Impfpocken* verhalten sich *histologisch* wie die echten Pocken.

Die Frage der *Krankheitserreger* der echten Pocken ist noch eine offene. Nach v. *Wasielewski* ist die ätiologische Bedeutung der von *Guarnieri* als *Cytoryctes* bezeichneten in den Epithelien auffallenden Körperchen, die mit der Lymphe auf die Kaninchen-Cornea übertragbar sind, sehr wahrscheinlich, und *Councilman*, *Magrath* und *Brinckerhoff* und ihre Mitarbeiter bestätigen vollkommen die ursächliche Bedeutung der Cytoryctes. Dagegen halten *Aldershoff* u. *Broers* die in Form, Dimensionen und Färbbarkeit so sehr wechselnden ‚*Guarnieri*schen Körperchen' *nicht* für die Erreger, sondern nur für eine spezifische Zellreaktion auf das noch unbekannte Virus der Variola; *Volpino* nimmt an, daß ein widerstandskräftigerer Teil der Vakzinekörperchen von den speziellen Reaktionsprodukten der Zellen (*Guarnieri*schen Körperchen) eingeschlossen und darin umgebildet wird, während das Gros der beweglichen Körperchen der Vakzine, welche den überwiegenden Teil des Virus vaccinicum selbst ausmachen, rasch innerhalb der Zellen verwese (s. auch *Casagrandi*). Im Eiter der Pustel kommen die gewöhnlichen Eiterkokken vor. Das *Contagium* haftet an den Borken, dem Sputum und Nasensekret der Kranken und ist selbst getrocknet sehr lange Zeit (Pusteleiter selbst nach Jahren) lebensfähig. — Auch in der *Leiche* bleibt das Virus noch wirksam.

(**Lit.** im Anhang.)

9. Psoriasis (Schuppenflechte).

Psoriasis ist nach der Definition von *Kaposi* jene äußerst chronische Hautkrankheit, welche sich durch trockene, weiße, glänzende Schuppenauflagerung

charakterisiert, die in Form von punktförmigen Hügelchen oder größeren scheibenförmigen Platten auf scharf begrenztem, rotem, leicht blutendem Grund liegen. Die Primäreffloreszenzen sind bei den sehr variablen Formen der Psoriasis übereinstimmend, und zwar bilden sie braunrote, stecknadelkopfgroße Knötchen, die sich in einigen Tagen mit weißen, leicht ablösbaren Epidermisschüppchen bedecken.

Treten gleichzeitig viele Knötchen auf, so entsteht die **Psoriasis punctata.** Durch periphere Ausbreitung entstehen größere, aufgespritzten Mörteltropfen gleichende, bis pfenniggroße, mäßig geschwollene Scheiben, mit Schuppen bedeckt **(Ps. guttata** und **nummularis).** In einigen Wochen können sich unter Fortschreiten des roten Saumes talergroße Scheiben bilden, oder die Plaques konfluieren zu landkartenartigen Figuren oder in diffuser Weise **(Ps. figurata** und **diffusa).** Schreitet der Prozeß peripher fort, während er central abheilt, so entsteht die **Ps. annularis,** und wenn mehrere solcher Kreise unter Bildung von Schlangenlinien konfluieren, die **Ps. gyrata.** — Kommt es zur *Abheilung*, so entstehen normal gefärbte oder pigmentierte oder dekolorierte Stellen. — **Lokalisation:** Die Psoriasis kann an jeder Stelle des Integuments auftreten. Bevorzugt sind Streckseite der Arme, des Knies, behaarter Kopf, Sakralgegend. Hier findet man fast regelmäßig Flecken, die mit dicken, schmutzigen Schuppen bedeckt sind. *Fußsohle und Handteller* bleiben im Gegensatz zur syphilitischen Psoriasis (s. S. 1286) selbst bei universeller Psoriasis in der Mehrzahl (Ausnahme s. z. B. bei *Piccardi*) der Fälle frei. Doch stehen dem neuere Angaben entgegen, die von einem häufigeren Vorkommen auch an diesen Stellen berichten (vgl. *Burgener-Jadassohn*, Lit.).

Mikroskopisch zeigen sich die Papillarkörper und die zunächst gelegenen Lagen des Corium infiltriert, und die Blutgefäße sind erweitert. Die Papillen können sich auch durch Wucherung vergrößern (*J. Neumann*). Die Erkrankung des Papillarkörpers ist nach *Kaposi* das Primäre. Die Zellen des Stratum corneum stoßen sich fort und fort in Form von Schuppen ab, zwischen welche Luft dringt, wodurch sie weiß bis silberglänzend erscheinen. Dabei ist die Verhornung gestört, die Zellen trocknen ein, und der Zusammenhang der Zellschichten lockert sich.

Die *Ätiologie* ist nicht bekannt; man vermutet einen pilzlichen Ursprung (*Lang* u. a.). Die Krankheit ist sicher *erblich* (*v. Hebra*), aber *nicht kontagiös.* Potatorium soll besonders häufige und intensive Rezidive veranlassen. Die Therapie (Arsen und Jod) vermag das Leiden nicht zu beheben, sondern nur die einzelnen Eruptionen wirksam zu bekämpfen (vgl. *Riecke*, Lit.).

Über die *Psoriasis syphilitica* vgl. S. 1286.

10. Prurigo ist eine meist schon in den zwei ersten Lebensjahren erscheinende und meist durch das ganze Leben sich fortziehende Hautkrankheit, bei der in chronisch sich wiederholenden Eruptionen stecknadelkopfgroße, sehr *stark juckende Knötchen* auftreten, welche anfangs ungefärbt oder blaßrot sind. Später werden die Knötchen, durch Kratzen verletzt, größer; es treten etwas Blut und Serum aus, welche zu einer kleinen, gelben oder bräunlichen, gummiartigen Borke eintrocknen. Im weitern Verlauf bilden sich, durch das intensive Kratzen verursacht, Exkoriationen, *Pusteln*, streifenförmige und diffuse, dunkelbraune Pigmentierungen, und es entsteht eine Verdickung der Haut (besonders am Unterschenkel) mit Schwellung der dem ergriffenen Gebiet entsprechenden Lymphdrüsen (verdickte Leistendrüsen).

Hauptsitz: Streckseite der Extremitäten mit steigender Intensität von oben nach unten, ferner der Stamm. Beugeseite am Knie, Ellenbogen, Achselhöhle, Leistengegend sind stets frei von Knötchen. — Die *Ätiologie* ist dunkel. Manche zählen die Prurigo zu den Neurosen.

11. Lupus erythematosus (*Cazenave*) oder *Erythême centrifuge* (*Biett*) hat mit dem eigentlichen Lupus nichts zu tun. Es bilden sich pfefferkorn- bis linsengroße, rote, erhabene *Flecken*, deren Centrum deprimiert und entweder mit einem trocknen, gelben Schüppchen bedeckt oder schuppenlos, narbig-

glatt ist. Diese Flecken stellen eine Art *Primäreffloreszenz* des Lupus erythematosus dar (*Kaposi*). Nase, Wangen, Ohren, behaarter Kopf, Finger, Zehen sind Lieblingssitz der Affektion.

Im weiteren Verlauf entstehen dann *zwei Formen* der Krankheit:

a) **Lupus er. discoides.** Indem der meist mit schwarzen Komedonenpünktchen oder mit klaffenden Drüsenmündungen besetzte erhabene Rand peripher fortschreitet, bilden sich, während das Centrum entsprechend atrophiert, im Verlauf vieler Monate *rot umrandete Scheiben*, die bis Handtellergröße erreichen können. Der Prozeß kann nach jahrelangem Bestand abheilen.

b) **Lupus er. disseminatus aggregatus** oder *Folliclis* (*Barthélemy*). Es bilden sich von vornherein und in Schüben folgend, zahlreiche diskrete Herde. Wie besonders *Boeck* zeigte, besteht die typische Effloreszenz hier in einem subcutanen stecknadelkopf- bis etwa linsengroßen, verschieblichen, allseitig abgegrenzten, derben *Knötchen*; dasselbe rückt dann als Prominenz, *cutane Papel*, an die Oberfläche. Die Papel *erweicht* danach *central*, und diese centrale Stelle (‚Pusfocus' *Boecks*) wird zu einem kleinen *Krüstchen*, welches sich nach einigen Tagen abstößt, und es erfolgt Verheilung mit tiefer *Narbe*. Rezidive sind häufig. Atypisch ist die Entwicklung der Knötchen zu größeren glatten oder grubigen Knoten. In seltenen Fällen sind dieselben fast universell ausgebreitet. Sehr selten entsteht eine *akute* universelle Eruption unter Fieber, wobei sich größere Knoten bilden und öfter der Exitus letalis eintritt (*Kaposi*). (Über Koincidenz von Pneumonie und L. er. acutus s. *Kraus* u. *Bohač*, Lit.)

Das *Wesen des Prozesses* besteht nach *Neumann*, *Kaposi* u. a. in einer zu Degeneration und Atrophie führenden Entzündung der sämtlichen Schichten der Cutis, an der sich auch alle drüsigen Teile beteiligen. Man hat die Affektion (ebenso wie das Erythema induratum, s. S. 1253, und den Lichen scroful.; s. auch S. 1266) zu den sog. **‚Tuberkuliden'** gerechnet, die man geneigt ist, als eine Toxinwirkung der *Tuberkulose* hinzustellen (*Besnier*, *Boeck*, *Roth*, *Alexander*, *Juliusberg*, *Lit.*, Experimente von *Gouzerot-Laroche*, *Zieler*); doch wäre das nach *Pick* (Lit.) und *Török* nicht berechtigt und gilt nach *Hidaka* nur für b). — Der *Verlauf* ist ein sehr chronischer, kann 10—20 Jahre währen. — Der *Ausgang* ist örtlich fast immer eine narbige Veränderung der Haut. Manche Flecken verschwinden jedoch auch ohne Narben.

12. Lichen *) (Knötchenflechte).

Früher wurde der Begriff Lichen sehr allgemein gefaßt. Gegenwärtig wird die Bezeichnung für ganz chronische Hauterkrankungen reserviert, bei welchen Knötchen gebildet werden, die abgesehen von ihrem Wachstum und von Abschuppung unverändert als solche bestehen bleiben und sich eventuell involvieren, dagegen sich nicht zu Bläschen und Pusteln weiter entwickeln. — Man unterscheidet verschiedene Formen:

a) Beim **Lichen ruber planus** entstehen nach (*Hebra* jun.) platte, gedellte, in der Florition lebhaft rote *Knötchen* mit glatter, wachsartig glänzender, gedellter Decke, die zerstreut, ohne bestimmte Anordnung auftreten. Primär werden meist die Extremitäten, dann erst der Stamm befallen. Skrofulöse Symptome fehlen. Auch an der *Mundschleimhaut* (s. S. 357 kommt L. r. pl. relativ oft vor. — Beim **Lichen ruber acuminatus** (*Kaposi*) entstehen derbe, hirsekorn- bis stecknadelkopfgroße, braunrote oder blaßrote, abgerundete oder spitzkegelige Knötchen, die anfangs vorwiegend an Bauch und Brust sitzen und mehr und mehr zu schuppenden Flächen verschmelzen. Der ganze Körper kann im Lauf von Jahren überzogen werden. Höckerige, derbe, rauhe Papeln entstehen beim *Lichen ruber verrucosus*. *Histologisches*: Bei beiden Arten von L. ruber sind vorwiegend die *Haarfollikel* und ihre Umgebung Sitz der Er-

*) λιχήν, λειχήν = Flechte (λείχω lecke).

krankung. In *frischen* Effloreszenzen findet man Gefäßerweiterung, Zellinfiltration, Pigmentierung im Corium, Pigmentmangel im Rete, in *älteren* Hyperplasie des Stratum corneum und des Rete Malpighi. Das Stratum granulosum besteht aus 7 statt aus 2—3 Zellreihen, und die Pigmentierung und Infiltration im Corium ist noch stärker. Beim *L. r. verrucosus* treten hyperkeratotische Vorgänge im Epithel auf, die aber hinter den Coriuminfiltraten zurücktreten. Cystische Dilatationen der Schweißdrüsen finden sich sehr häufig (vgl. *Juliusberg*, Lit.) — Es gibt auch eine *atrophische* Form des L. r. pl. (*Lichen atrophique*, *Hallopeau*) mit stärkerem regressivem Gewebsschwund und narbenähnlichen Veränderungen. *Darier* nennt diese Form „*Lichen scléreux*"; er kann aus dem typischen L. r. pl. hervorgehen (*Besnier* u. a., *Zarubin*, Lit.). (Lit. bei *Riecke*, *Bettmann*.)

b) **Lichen scrofulosorum** oder besser **Scrofuloderma miliare** (*Neißer*). Hierbei bilden sich Gruppen und Haufen anfangs mattweißer, später roter bis braunroter Knötchen mit leichter Schuppung, selten mit kleinen Eiterbläschen auf der Spitze. Lokalisation am Rumpf, mit Acne (cachecticorum) vermischt, kann vorkommen und betrifft besonders (nach einigen ausschließlich) chron. *tuberkulöse* Individuen. — *Jedes Knötchen entspricht einer Follikularmündung und deren Umgebung*; Zellen und Exsudat treten in den Haarbälgen, in deren Umgebung und in den Talgdrüsen auf. Neben dieser *perifollikulären Infiltration* findet sich eine *Hyperkeratose*; Hornschichtmassen nehmen die Follikelmündung ein und bilden das Schüppchen. — Der *Verlauf* des Prozesses ist gutartig; die Knötchen können vollständig schwinden. — Während *Hallopeau* und *Boeck* der Ansicht sind, daß es sich um eine tuberkulo-toxische Affektion handle, der L. scr. also zur sog. „*Tuberkulid*"-*gruppe* gehöre, halten *Sack*, *Jacobi* und *Wolff*, die beiden letzteren auch auf Grund des Befundes von *Tuberkelbacillen*, das Leiden für eine *perifollikuläre Tuberkulose*. Auch das histolog. Bild in einem Teil der Fälle und zwar zellige Knötchen mit epithelioiden und Riesenzellen erinnert an Tuberkel oder Lupus. Man wird den L. scr. daher in einem Teil der Fälle zu den *wahren* Hauttuberkulosen rechnen müssen. *Klingmüller* (Lit.) faßt den L. scr. als Effekt der von Tbb. entstammenden Giftstoffe auf, ohne daß das örtliche Auftreten der Lichen-Eruption an die Anwesenheit des lebenden oder toten Tbb. gebunden zu sein scheine. Tierversuche waren bisher negativ. (‚*Tuberkulide*' s. auch S. 1265.)

13. Erysipelas (Rotlauf).

Das Erysipel ist eine meist durch einen Streptococcus (*Fehleisen*) hervorgerufene akute Hautentzündung, die in der Regel rasch eine größere Ausdehnung nimmt und von fieberhaften Allgemeinerscheinungen begleitet ist. Die durch lange Ketten ausgezeichneten Streptokokken dringen durch verletzte Stellen der Haut ein, können wahrscheinlich aber auch aus dem Blute an bestimmten Stellen in der Haut ausgesetzt werden. Die Verletzungen, die als Eingangspforten dienten, sind meist so geringfügig, daß sie dem Kranken gar nicht auffielen.

Die Bakterien lokalisieren sich, wie v. *Recklinghausen* und *Lukomski* zuerst beschrieben, in den Bindegewebsspalträumen und Lymphgefäßen hauptsächlich der oberflächlichen Coriumschichten und haben die Eigentümlichkeit, daß sie keine Eiterung (Phlegmone), sondern nur eine lebhafte *zellig-exsudative* Entzündung der Haut und des subcutanen Gewebes hervorrufen. Es etabliert sich entzündliche Hyperämie, zellig-seröse oder zellig-fibrinöse Infiltration der Haut, die sich bis in das subcutane Fettgewebe fortsetzt; zum geringen Teil entsteht auch Gewebsdegeneration.

Die Haut erscheint geschwollen, glatt, glänzend, intensiv rot; die Rötung schreitet peripher fort. So rasch wie sie entstanden, schwinden Rötung und Infiltration auch wieder (am 2.—3. Tag), und schon am 4. Tag kann die Stelle unverändert sein, oder sie wird braunrot, schwillt ab und schuppt. Meist dauert die Krankheit aber 8—14 Tage.

Da die Haarbälge von den Wurzelscheiden durch Exsudat getrennt werden, so lockern sich die Haare, und es folgt *Defluvium capillorum*. — *Bei intensiveren Entzündungsvorgängen* kann ein *E. vesiculosum* entstehen, wobei die Zellen des Rete Malpighi aufquellen und sich verflüssigen. Beim *E. pustulosum* wird der Blaseninhalt eitrig, beim *E. crustosum* trocknet er zu einer Borke ein. Beim *E. gangraenosum* wird ein Teil des Gewebes unter dichtester Zellinfiltration nekrotisch. — Das *E. phlegmonosum* stellt einen Übergang zur Phlegmone dar.

Im *Blut* von Erysipelkranken fand man Streptokokken (*v. Noorden*). *Lieblingslokalisation* des E. ist das Gesicht (*E. faciei*), und das E. schiebt sich gern auf den behaarten Kopf, Hals, Nacken (Wanderrose, E. migrans). Wiederholte Erysipele können zu *Elephantiasis* führen (am Gesicht, das *maskenartig* wird, und am Unterschenkel bei Ulcera cruris). — Die meisten Erysipele enden mit Genesung. — *Überimpfung von Erysipel auf maligne Geschwülste* (*Busch*, *Volkmann*, *Janicke* und *Neißer*, *Kolaczek*) rief an Stellen, wo die Mikrokokken reichlich eingedrungen waren, partielle Gewebsnekrose (Rückbildung) hervor. — Zuweilen wirkt ein interkurrentes Erysipel auch günstig auf die *Rückbildung von Gummen* (*Strack*, *Lang* u. a.).

14. **Phlegmone der Haut** ist eine akute, diffuse Entzündung der Haut und vornehmlich des subcutanen Gewebes, welche in der Regel mit Eiterung einhergeht und, wofern die Entzündung nicht in den Anfangsstadien alsbald zurückgeht, zu mehr oder weniger ausgedehnter Gewebsvereiterung (Auflösung der Gewebe in dem wie ein Ferment wirkenden Eiter) führt. An Stellen, wo die Haut dünn ist, kann dieselbe wie beim Erysipel aussehen. Man nennt die Phlegmone daher auch *Pseudoerysipel*, obwohl die Entzündung beim Erysipel einen viel flüchtigeren Charakter hat und nicht zu Gewebseinschmelzung führt. Mitunter kommt es bei der Phlegmone zu entzündlich-ödematöser Anschwellung und zu Abhebung der Epidermis in Form von *Blasen*. Wegen der Kombination von entzündlichem Ödem (das Exsudat ist gelblich und zäher im Vergleich zur fast farblosen, wäßrigen, einfachen hydropischen Flüssigkeit) und Eiterung spricht man auch von *purulentem Ödem*.

Die Entzündung ergreift außer tieferen, subcutanen Teilen häufig auch benachbarte Gewebe, so Fascien, Sehnenschneiden, das intermuskuläre Gewebe und selbst das Periost. Lymphangitis, Thrombophlebitis oder tödliche Pyämie können sich anschließen.

Mit der Gewebsvereiterung verbindet sich häufig eine *brandige Nekrose*, und es kommt zur Bildung jauchiger **Abscesse**, in welchen nekrotische Gewebsfetzen liegen. Die Abscesse können nach außen perforieren.

Eine an den Fingern lokalisierte Phlegmone bezeichnet man als **Panaritium** und spricht von *P. cutaneum et subcutaneum* und, wenn auch eine periostale Entzündung besteht, von *P. periostale*; bei Sitz des Prozesses unter dem Nagel entsteht das *P. subunguale*.

Ätiologisch kommt bei der Phlegmone vor allem der häufigste Erreger von Eiterungen progressiven Charakters, nämlich der *Streptococcus pyogenes*, ferner auch der Staphyloc. pyog. aureus in Betracht. Die Bakterien gelangen primär entweder in offene chirurgische Wunden oder oft durch unbedeutende Verletzungen in die Haut. Bei Pyämie können auch *metastatische* Phlegmonen auftreten. — Andere besondere Bakterien spielen gewöhnlich bei verschiedenen **schwersten Formen von Phlegmone** eine Rolle, unter denen Fälle erwähnt seien, in denen zunächst ein über große Strecken, z. B. einen ganzen Arm oder ein ganzes Bein ausgebreitetes entzündliches Ödem **(malignes Ödem)** auftritt, welches alsbald in Gangrän mit Gasbildung übergeht **(fulminante Gangrän),** wobei jede Spur von Eiterung fehlen kann (*Vergärungsnekrose*, *Hitschmann* und *Lindenthal*). Die Haut ist mißfarben wie bei einer sehr faulen Leiche, blasig oder fetzig abgehoben, beim Betasten knisternd, das Gewebe von Gasblasen durchsetzt, die beim Einschneiden zugleich mit bräunlicher, blutig-seröser Flüssigkeit entweichen; die

Muskeln sind mißfarben, braun oder lehmfarben, wie gekocht, später zunderig oder sehr feucht, matsch, zerfließend. Wenn nicht möglichst frühzeitig chirurgische Hilfe (Amputation) eintritt, erfolgt der Tod unter den Erscheinungen einer schweren Toxinämie. In einem Teil dieser Fälle bei denen eine hämorrhagische Infiltration besonders die Muskeln betrifft (und die Eigenwärme im Vergleich zur Umgebung nicht herabgesetzt ist, die Hautfarbe kupferrot bräunlich wird; s. *Heyde*), handelt es sich um *Infektion mit einem Anaëroben*, dem *Bacillus oedematis maligni* (*Gaffky, Koch*). — Es gibt auch Formen von Phlegmone, wo außer der Eiterung auch das Ödem mehr zurücktritt, dagegen Gasentwicklung vorherrscht **(Phlegmone emphysematosa,** *Gasbrand*). Die Teile können sich knisternd und flaumfederartig anfühlen, (sind bleifarben und kalt, s. *Heyde*), und beim Einstich entleert sich reichlich Gas. Es wurden hier *anaërobe Bacillen* gefunden, die dem des Rauschbrandes und des malignen Ödems ähnlich, aber doch von ihm verschieden sind (*Eug. Fraenkel*, Lit.). — Auch *gasbildende Varietäten des Bacterium coli commune* können bei der Gasphlegmone in Betracht kommen (*v. Dungern*). Nach *Albrecht* entsteht das typische Bild des Gasbrandes bei *Mischinfektion* von anaëroben Stäbchen und Eiterkokken. (Weiteres über Gasphlegmone s. bei *Uffenheimer, Stolz, E. Fränkel* und *Ghon* u. *Sachs*.)

Phlegmone ohne Eiterbakterien (sog. *aseptische Eiterung*) kann durch subcutane Injektion von selbst minimalen Mengen von *Crotonöl* oder von *Terpentin* erzeugt werden. — (Auch nach *Schlangenbissen* entstehen zuweilen tief im subcutanen Gewebe akute, ödematische Schwellungen, die gewöhnlich, ohne in Eiterung überzugehen, rasch verschwinden können. Über Schlangengift s. *Calmette*.)

Als *Holzphlegmone* (*Phlegmon ligneux, Reclus*) wird eine brettharte, erst spät zur Erweichung gelangende Infiltration am Halse bezeichnet, wobei die Haut chagrinartig und rötlich violett wird. Es kann ein maligner Tumor vorgetäuscht werden. Wahrscheinlich liegt ein infektiöser Prozeß vor (vgl. *Kutznetzoff*).

15. Acne, Furunkel, Karbunkel.

a) Unter **Acne** versteht man eine zur Bildung hirsekorngroßer Knötchen oder Pusteln führende *Entzündung*, welche *in der Umgebung eines Haarbalges, sowie der dazu gehörenden Talgdrüse* ihren Sitz hat. Aus den roten Knötchen läßt sich Haartalg oder Eiter ausdrücken. Die Talgdrüse und zuweilen auch der Haarbalg gehen durch die Eiterung zugrunde. Die Acne kommt an allen Stellen der Haut vor, ausgenommen die Flachhand und die Fußsohle.

Verschiedene Glieder der Entzündung führten zur Unterscheidung verschiedener Formen: **Acne punctata,** Knötchen mit Comedo in der Mitte; *A. pustulosa*, eitrige Knötchen; **A. indurata,** Knötchen mit umgebender, derber, entzündlicher Infiltration (auch mit Plasmazellen und Riesenzellen; s. *Ehrmann-Fick*).

Nach langem Gebrauch von *Jod, Brom* oder *Chlor* treten *Arzneiexantheme* (Ausscheidungsexantheme) in sehr verschiedener Form auf, darunter *acneartige Pusteln* mit rotem Hof. Auch tuberöse, tumorartige Ausschläge kommen vor, bei Brom bes. an den Unterschenkeln (*Schäffer*). Man spricht dann von *Jododerma* (ges. Lit. bei *Fischel* u. *Sobotka*) oder *Bromoderma* tuberosum, fungoides (**Lit.** Anhang). *Chiari* beschrieb acneartige nekrotisierende Hautentzündungen bei Urämie.

Acne mentagra oder Sycosis oder Folliculitis barbae, Bartfinne, geht mit Bildung von Knoten und Pusteln einher, die durch *stärkere Infiltration* und durch *Vereiterung der Haarbälge und deren Umgebung entstehen*. Die Effloreszenzen sind stets von einem Haar durchbohrt. Konfluierende und eintrocknende Pusteln können größere Borken bilden. Die Ursache der Sycosis *vulgaris* ist der Staphylococcus pyogenes (Lit. *Ehrmann*). (Bei der Sycosis parasitaria findet man den Trichophytonpilz, s. S. 1294.)

Die **Acne rosacea** ist von der gewöhnlichen Acne ätiologisch und anatomisch verschieden.

Acne rosacea entsteht im Gesicht namentlich an der Nase und ihrer Umgebung (Wangen, Stirn) vorzüglich bei Weintrinkern (*entzündlich hyperplastische Weinnase*), aber auch aus unbekannten Ursachen. *Die leichtesten Formen* bestehen in *Rötung* von *Nase, Stirn, Wangen und Kinn.* Anfangs ist die Röte nur flüchtig; dann wird sie beständig, und geschlängelte Gefäßreiserchen treten auf. Von Zeit zu Zeit können sich dann Acnepusteln bilden, was oft erst nach jahrelangem Bestand der Röte geschieht. Bei den *schweren Formen* entstehen purpurrote, gefäßreiche Flecken, *Knötchen, Höcker*, knollige *Wülste*, besonders an der Nase und zum Teil auch an den Wangen. — *Mikroskopisch* findet man neben den Veränderungen der Talgdrüsen, welche mit denen bei der gewöhnlichen Acne übereinstimmen, eine Erweiterung der Blutgefäßnetze in den verschiedenen Schichten der Haut. Fälle von starker elephantiastischer Vergrößerung der Nase, bes. deren Flügel, heißen A. hyperplastica, **Rhinophyma** (s. Fig. 671) oder *Pfundnase.* Mikroskopisch fällt eine kolossale Vergrößerung der Talgdrüsen auf, deren Ausführungsgänge durch Sekret verstopft sein können, und deren Umgebung entzündlich infiltriert und fibrös hyperplasiert ist. Solche Fälle machen eher den Eindruck einer weichen Elephantiasis mit Talgdrüsenhyperplasie, resp. einer gutartigen, aus gefäßreichem *Bindegewebe* und enorm vergrößerten und teilweise cystisch erweiterten *Talgdrüsen* bestehenden Neubildung (*v. Bruns*, Lit. bei *Egger*), die sich auch durch *Dekortikation* entfernen läßt.

Fig. 671.
Mächtige Pfundnase (Rhinophyma) bei einem 64jähr. M. (gestorben an Magencarcinom). Samml. Basel. Beschrieben in I.-Diss. *H. S. Egger*, Basel 1905.

b) **Furunkel** (Blutgeschwür) ist eine umschriebene Phlegmone der Haut von typischem Verlauf, welche sich in der Umgebung einer Talgdrüse, eines Haarbalges oder, was sogar besonders häufig sein soll (*Kochmann*), von der Umgebung der Schweißdrüsen aus entwickelt. Durch größere Intensität der *Entzündung*, welche zur *Vereiterung* und *partieller Gewebsnekrose führt*, sowie durch ihre Ausdehnung auf das subcutane Gewebe unterscheidet sich der Furunkel von der Acne und der Impetigo staphylogenes.

Der Furunkel beginnt als knotenförmige, gespannte, stark gerötete, derbe *Anschwellung.* Danach entsteht *auf der Höhe ein Bläschen* mit serös-eitrigem Inhalt. Die Geschwulst spitzt sich dann in der Mitte *kegelförmig* zu, und *um einen weißgrauen Punkt entsteht ein eitriger* Hof. Dann bricht der Eiter durch, und der centrale Anteil wird in Form eines *nekrotischen, von Eiter durchsetzten Pfropfes durch Eiterung vom Gesunden sequestriert und dann ausgestoßen*, worauf ein *lochförmiger Substanzverlust* entsteht, der sich in einigen Tagen, während deren die Eiterung nach und nach sistiert, durch Granulationswucherung schließt. Es hinterbleibt eine punktförmige, pigmentierte oder pigmentlose Narbe. Lieblingssitz: Nacken und Nates, äußere Genitalien.

c) Der **Karbunkel** (Brandgeschwür) unterscheidet sich durch größere Extensität und Intensität vom Furunkel. Er verhält sich anatomisch wie ein Komplex zusammenliegender Furunkel. Neigung zu peripherer Progredienz ist für den K. charakteristisch und unterscheidet ihn klinisch vom Furunkel. Der Verlauf ist langwieriger, die Ausstoßung gangränösen Gewebes viel bedeutender als beim Furunkel. Die Hautdecke kann infolge Ausstoßung nekrotischer Pfröpfe siebartig durchlöchert werden oder wird in toto brandig,

schmierig, weich oder trocknet ein und wird später durch Eiterung abgehoben, worauf eine granulierende Wundfläche entsteht.

Meist bleibt auch der Karbunkel *auf Cutis und Subcutis beschränkt.* Doch kann sich *eine Phlegmone von gangränösem Charakter* anschließen. *Septikämie* (Staphylomykose, s. *Otten*) kann dann den Tod herbeiführen.

Ätiologie der sub a—e erwähnten Affektionen: *Acnepusteln, Furunkel* und *Karbunkel* enthalten, wie überhaupt Entzündungen mit Neigung zur Abgrenzung, meistens *Staphylokokken* *) (vgl. auch *Impetigo*, S. 1260), mitunter Streptokokken, Bac. pyocyaneus und Proteusarten. Furunkel kommen gelegentlich bei ganz gesunden, meist jugendlichen Individuen vor. Das öftere Auftreten zahlreicher Furunkel (*Furunkulose*) sieht man bei *Diabetikern*, bei welchen gelegentlich auch verschiedene andere Hautaffektionen, wie Gangrän u. a. vorkommen. — *Experimentell* erzeugte *Garrè* an sich selbst Furunkel durch Verreiben von Staphylococcus aureus in die unverletzte Haut des Vorderarmes. Danach muß man annehmen, daß die Eiterkokken längs der Haare in die Ausführungsgänge der Hautdrüsen in die unverletzte Haut eindringen können. Das kann man auch bei *Sektionen* an sich selbst erleben. Dazu stimmt auch die Erfahrung, daß man sich vor solchen Infektionen durch Einreiben der Handrücken- und Gelenkgegend mit Vaseline oder dergleichen schützen kann. — ‚*Multiple, torpide Abscesse der Haut* der Säuglinge' können dadurch entstehen, daß Staphylokokken auf dem Wege der Schweißdrüsenausführungsgänge in die Haut gelangen (Lit. bei *Lewandowsky*). — Über ziemlich seltene *Kokken-Metastase* in die Blutgefäße der Haut z. B. nach Osteomyelitis s. *Unna, Eug. Fraenkel*; vgl. auch S. 1250.

Als **Pustula maligna** oder **Milzbrandkarbunkel** bezeichnet man eine durch Infektion mit Milzbrandbacillen hervorgerufene lokale Hautentzündung. Kleine Hautverletzungen an den Händen, Armen, dem Gesicht bilden die häufigsten Eingangspforten; auch Fliegenstiche können die Infektion übertragen. Der ‚Karbunkel' entwickelt sich innerhalb 14 Tagen nach der Infektion als kleiner, livider *Fleck*, der rasch zu einer rot oder gelb gefärbten harten *Beule* von sehr verschiedener Ausdehnung (bis hühnereigroß) wird. Auf dem Knoten kann sich ein mit wasserklarer oder blutig-seröser Flüssigkeit gefülltes *Bläschen*, sog. *Milzbrand-Pustel* bilden, von der zuweilen eine ausgedehnte seröse oder blutig-seröse *Infiltration* (*Milzbrandödem*) ausgehen kann. Es kann sich auch ein Teil der Haut in einen mißfarbenen *Schorf* verwandeln, der sich vertieft, so daß die Umgebung einen Wall um ihn bildet; in der Umgebung, welche oft wenig verändert, in anderen Fällen infiltriert ist, können sich wasserhelle, gelbe oder blaurote Bläschen bilden.

Nach *Treutlein* kann die Infektion auch durch die Haarfollikel der unverletzten Haut zustande kommen.

Mikroskopisch zeigen sich der Papillarkörper und das Corium bis ins Fettgewebe infiltriert. *In den oberen Teilen*, vor allem im Gebiet des Papillarkörpers, ist hauptsächlich *flüssiges*, serös-fibrinös-blutiges *Exsudat*, welches meist auch am reichlichsten *Milzbrandbazillen* (s. Taf. I im Anhang Abbild. 3) enthält, und auch die Blasenbildung durch Verflüssigung und Abhebung des Epithels veranlaßt, — während *in den tiefen Schichten Infiltration* hauptsächlich mit poly-

*) *J. Koch* will durch die Hämolyse festgestellt haben, daß 90% der Staphylokokken auf der normalen Haut harmlose Saprophyten, nur etwa 3—5% dagegen echte pyogene Staphylokokken seien. Die Hämolysinproduktion auf der Kaninchenblutagarplatte gehe dem Virulenzgrad parallel; sie wäre bei menschenpathogenen Staphylokokken, die aus Eiterherden stammen, höher als bei den Hautstaphylokokken. (Über die Bewertung der Hämolyse als Maßstab der Virulenz s. S. 1072).

nucleären Leukocyten vorherrscht und Bacillen fehlen können. Je zellreicher das Serum wird, um so schwieriger ist der Bacillennachweis.

Verlauf der Pustula maligna. Führt der Prozeß nicht durch eine von der Pustel ausgehende Blutinfektion rasch zum Tode (sehr selten), bleibt er vielmehr, wie in der Regel, lokal, so nekrotisiert das infiltrierte Gewebe zum größten Teil, wird demarkiert, und Granulationsgewebs- und Narbenbildung folgen.

Seltene Formen sind: a) das sogenannte **äußere Milzbrandödem,** eine ödematöse Infiltration ohne circumscripte Beulenbildung; schwarze Brandschorfe können in akuter Weise an den ödematösen Knollen auftreten (*Bollinger*). — Selten ist auch b) **embolischer Hautmilzbrand** mit Auftreten hämorrhagischer Flecken, Knötchen und Bläschen, hauptsächlich im Gesicht und am Stamm (*Waldeyer, Weigert*).

Der Milzbrandkarbunkel führt selten zu einer **Allgemeininfektion** (Bacillen im Blut), wobei sich (sekundär) auch eine Beteiligung der Magen- oder Darmmucosa zeigen kann. Allgemeininfektion erfolgt viel häufiger durch primäre Infektion vom *Verdauungstractus* (S. 431 u. 518) sowie von der *Lunge* aus (S. 261). — (Lit. über Milzbrand bei *Sobernheim.*)

16. Nekrose und Gangrän der Haut *).

Einfache Nekrose, das Absterben umschriebener Gewebspartien, kommt am häufigsten als *trockener Brand* (Mumifikation) bei der senilen *Gangrän* besonders an den Zehen vor und wird durch Gefäßveränderungen bedingt; bei der Mumifikation imbibiert sich das tote Gewebe mit Blutfarbstoff und trocknet ein, die Haut schrumpft, wird bräunlich, blauschwarz bis schwarz. Auch bei Marasmus verschiedenster Art (so nach Typhus) kann trockene Gangrän auftreten. Ein anderes Mal entsteht Hautnekrose embolisch (bei Herzfehlern). — Durch Hinzutritt von Fäulniserregern entstehen in dem toten Gewebe Vorgänge, die durch Fäulnis zur Erweichung führen; das ist der feuchte Brand, die feuchte *Gangrän.* Auch infolge von Erfrierung, Verbrennung dritten Grades, Verätzungen durch Mineralsäuren oder Alkalien, Applikation von Umschlägen selbst mit schwachen (1—2%igen) Lösungen von Karbolsäure besonders an Fingern und Zehen, traumatischer Abtrennung von Hautlappen, ferner bei Diabetes (wobei der Brand wesentlich auf dem Boden der Arteriosklerose und konsekutiver Thrombose entsteht, *Israel, Heidenhain, F. König* u. a.), sowie infolge von Intoxikationen (vgl. Ergotismus, G. spatica) sehen wir Nekrose resp. Gangrän entstehen.

Auch infolge von *syphilitischer Endarteriitis* kann Spontangangrän bes. der Füße auftreten (*Elsenberg, Haga*), was häufiger Männer in jugendlichem oder mittlerem Alter betrifft.

Eine besondere Form ist die **Decubitalgangrän** (**Decubitus,** *Durchliegen*), die an Teilen der Haut entsteht, die einem Druck ausgesetzt sind, und zwar am häufigsten über dem *Kreuzbein, den Trochanteren, an der Ferse,* dem Angulus scapulae, gelegentlich aber auch an den verschiedensten anderen Stellen, wo die Haut auf Knochen fast direkt aufliegt. Herzschwäche begünstigt die Entstehung des Decubitus. Die Haut wird blauschwarz bis schwarz, trocken, dann mißfarben, zunderig, schmierig. Die Gangrän dringt durch die Subcutis, Fascien, Muskeln bis auf die Knochen.

Hospitalbrand oder Nosocomialgangrän ist ein Entzündungsprozeß mit rasch folgendem gangränösem Gewebszerfall, der sich infolge einer Infektion (*anaërober Bacillus, Matzenauer*)

*) Die Ausdrücke *Nekrose* und *Gangrän* werden auch promiscue gebraucht. So spricht man allgemein von Karbolnekrose oder Karbolgangrän (vgl. *Czerny*), trotzdem es sich um einen trockenen Brand, Mumifikation, handelt.

an beliebige, selbst sehr kleine Wunden (z. B. Blutegelstiche) anschließen kann. Die Umgebung der Wunde wird schmutzig-gelbgrau, gangränös.

Beim **Ergotismus,** der Kriebelkrankheit, Vergiftung mit Mutterkorn (Secale cornutum), und zwar bei deren gangränöser Form, kann es zu blauschwarzer Verfärbung und zur Mumifikation, eventuell zu Gangrän besonders an den Fingern und Zehen mit teilweiser Abstoßung kommen. In den nekrotischen Körperteilen sind die Gefäße mit geronnenem Blut gefüllt. (Man spricht von *gangränöser* Form zum Unterschied von der *konvulsivischen* Form des Ergotismus; beide können auch zusammen vorkommen; bei ersterer ist nach *Kobert* Sphacelinsäure, bei letzterer Cornutin das wirksame, wesentliche Gift des Mutterkorns.)

Das **Malum** oder **Ulcus perforans,** nach dem gewöhnlichen Sitz auch **Mal perforant du pied** (*Nélaton*) genannt, beginnt meist *an den Fußsohlen*, besonders an der *Zehenballengegend*, als umschriebene, einem Hühnerauge ähnliche, oft nagelharte Verdickung. Dann entsteht ein scharf begrenzter, rundlicher Substanzverlust, der in vielen Fällen die Neigung hat, rasch als trichterförmiges Geschwür mit unterwühlten, steilen Rändern in die Tiefe, zuweilen bis auf die Knochen und Gelenke vorzudringen. Die Affektion ist schmerzlos, hartnäckig, leicht recidivierend. Die Ätiologie ist keine einheitliche. Das M. p. kommt infolge mechanischer Läsionen, ferner als Folge von *obliterierender Vaskulitis* einzelner Arterien des Fußes vor, für welche die gewöhnliche Arteriosklerose oder eine Arteriitis syphilitischer oder alkoholischer (?) Genese verantwortlich gemacht wird (vgl. *Léwai*, *Sternberg* u. a.). In anderen Fällen, wo das Ulcus bei Erkrankungen des Rückenmarks oder peripherer Nerven auftritt, so relativ häufig bei Tabes ferner bei Syringomyelie, Spina bifida und auch bei Rückenmarkstraumen oder bei allgemeiner Paralyse, spricht man von *trophoneurotischer* Entzündung oder *neuroparalytischer Verschwärung* (*Duplay*, *Morat*, *H. Fischer* u. a.). Doch sind diese sog. trophoneurotischen Einflüsse (vgl. *Cassirer*) zum größten Teil hypothetisch. Druck und Sensibilitätsstörungen, ferner Angiosklerose spielen wohl auch hier die Hauptrolle. Auch bei Lepra kann M. p. entstehen. In einigen Fällen beobachtete man *Atrophie der Nerven* und *Sensibilitätsstörungen* (Anästhesie und Analgesie) und *trophische Störungen* (Epidermishypertrophie u. a.) in der Umgebung des Ulcus. Das Leiden kommt *schon bei Kindern vor* (Lit. bei *Tomaszewski*). — *Lit.* über Mal perforant s. im Referat von *Adrian*; s. auch *Levy*.

Symmetrische Gangrän kann sowohl als *selbständiges Leiden* (*Raynaud*sche *Krankheit*) als auch im *Verlauf anderer, besonders Nervenleiden* entstehen; es sind dies u. a. Syringomyelie, Tabes, Tumoren des Rückenmarks oder der Nervenwurzeln; Epilepsie, Hysterie, Morb. Basedowii. *Zambaco* identifiziert sie mit Lepra, wogegen aber *Babes* energisch protestiert. — Man denkt an Spasmen der kleinen Gefäße. — Auch bei oder nach *Infektionskrankheiten*, wie Typhus abdominalis, Petechialtyphus, Scharlach (Lit. bei *Potpeschnigg*), Puerperalinfektion (vgl. *Etienne* und *Wormser*), Pneumonie (*Seidelmann*), Influenza, Syphilis u. a. kann man gelegentlich symmetrische (aber auch einseitige) *Gangrän der Extremitäten* sehen. Ursächlich kommen dabei Embolie, autochthone arteriitische Arterienthrombose (s. S. 75), Venenthrombose in Betracht (Lit. bei *Barraud*).

Manche Autoren bezeichnen nur die *selbständige* s. G. als **Raynaudsche Krankheit.** Doch ist diese Abgrenzung nicht durchführbar (*Oppenheim*); denn auch im Verlauf anderer Nervenkrankheiten, wie *Tabes*, *Syringomyelie*, Tumoren des Rückenmarks (*Calmann*), multipler Sklerose (*Strauß*) u. a. kann s. G. auftreten. — Man unterscheidet *drei Stadien* des vollendeten **Raynaudschen Krankheitsbildes;** a) *Synkope* (regionäre Ischämie), wobei die Finger, eventuell auch die Zehen wachsbleich und kalt werden, b) *lokale Asphyxie* (regionäre Cyanose) mit Blau- bis Schwarzwerden der Teile und c) *Gangrän* mit schließlicher Abstoßung der Teile (meist Endphalangen der Finger). Die Grundlage der selbständigen s. G. ist *dunkel*; doch weist manches auf Veränderungen am Gefäß- und Nervenapparat hin (s. auch oben). Die R. Krankheit pflegt in der Regel von furchtbarsten Schmerzen begleitet zu sein. Meist erlischt dieselbe nach einem mehrere Monate dauernden *Anfall*, der die genannten Stadien durchläuft, kann

aber auch vor dem dritten Stadium noch zurückgehen. Es kommen aber auch wiederholte Anfälle vor. Selten erkranken außer den Fingern auch andere Teile (Nasenspitze, Nates, Ohren). (Ausführl. Lit. u. Klinik bei *Oppenheim*. Fall von R. Kr. beim Säugling s. *Beck*; s. auch *Kolisch*.)

Als *Acrocyanosis chron. anaesthetica* (*Cassirer*) hat man eine nicht in Anfällen auftretende, sich *allmählich* entwickelnde Asphyxie der Extremitätenenden von der R. Kr. abgetrennt. Man vermutet Beziehungen zum Nervensystem. (Lit. bei *Oppenheim*.)

Akute multiple Hautgangrän vermutlich auf nervöser Basis (*multiple neurotische Gangrän*) kann plötzlich ohne vorhergehende lokale Erscheinungen auftreten; die Ätiologie ist ziemlich unsicher. Man denke bei Hysterischen besonders auch an z. B. durch Ätznatron hervorgerufene Artefakte (Lit. bei *Ehrmann*; s. auch *Dinkler*). — Über echte *Hautdiphtherie* (Lit. bei *Scheller*) vgl. bei Noma genitalium S. 1039.

Als **Ainhum** wird eine Erkrankung besonders afrikanischer Neger beschrieben (*Clark*, *da Silva Lima*, *Wucherer*), bei der die 4. oder 5. Zehe eine ringförmige Einschnürung erfährt, anschwillt, gangränös wird und spontan abfällt, während sonst der Organismus gesund bleibt. *Zambaco* vermutet, freilich ohne Beweise, auch hier Lepra.

Lit. zu Kap. *Nekrose* und *Gangrän* im Anhang.

17. **Hautgeschwür (Ulcus).** Es sind hier Ulcerationen zu unterscheiden, die durch Zerfall von *spezifischen* infektiösen Granulationsgeschwülsten und echten *Geschwülsten* der Haut entstehen, und die *einfachen* Hautgeschwüre. Erstere werden bei den entsprechenden Kapiteln besonders abgehandelt werden. Das einfache Ulcus ist (nach *Kaposi*, *Riehl*) ein zutage liegender Substanzverlust der Haut, welcher durch Zerfall eines pathologisch veränderten Gewebes entstand und ein Sekret absondert. Das Begrenzungsgewebe wird durch entzündlich-infiltriertes, eiterndes Gewebe und durch Granulationsgewebe repräsentiert, welch letzteres aber nicht alsbald zur Vernarbung führt, sondern wie das entzündlich-infiltrierte, eiternde Gewebe Neigung zum Zerfall hat. Der Unterschied von einer gut eiternden und granulierenden Wunde ergibt sich nach dieser Erklärung von selbst. Die Gründe für den fortschreitenden Zerfall des Ulcus, resp. für dessen verzögerte Vernarbung (die der Endeffekt jedes ulcerösen Hautdefektes ist) liegen entweder in äußeren, mechanischen Schädlichkeiten (Reibung, Druck) oder an dem Boden auf dem das Ulcus entsteht (Circulationsstörungen bei Varicen, Schwielenbildung) oder an ungünstigem Allgemeinverhalten des Organismus (z. B. allgemeiner Anämie und Marasmus, Diabetes), oder es liegt der Grund in dem Geschwür selbst, weil es dauernd infiziert ist oder fortwährend neu infiziert wird, oder weil das Geschwürsgewebe in sich die Tendenz zum Zerfall trägt (bei Tuberkulose, Lepra, Syphilis, sowie bei ulcerösen malignen Neubildungen).

An jedem Geschwür unterscheidet man: Grund, Ränder, Umgebung, Form, Umfang. — Sehr häufige, praktisch wichtige **Formen des Hautgeschwürs** sind:

a) Das **Ulcus cruris** (*Ulcus varicosum*, *Beingeschwür*) vgl. S. 104, Fig. 76. Infolge der Stauung in den Venen und der dadurch bedingten ödematösen Infiltration und der Spannung des Gewebes wird die Haut äußerst empfindlich, so daß sich schon aus kleinen oberflächlichen Excoriationen (die sich an ganz geringfügige Traumen anschließen können) anfangs flache, dann tiefer werdende Substanzverluste entwickeln, die dann zu atonischen Geschwüren werden. Die produzierten torpiden, blaßrötlichen Granulationen, die geringe Mengen seröser

Flüssigkeit sezernieren, vermögen, so lange das Grundübel besteht, eine dauernde Heilung nicht herbeizuführen. Vernarben die Ulcera, so sind die Narben meistens dünn und brechen gern bald wieder auf. Mit der Zeit können die Ulcera einen kolossalen Umfang erreichen und den Knochen bloßlegen. An den Rändern, die für gewöhnlich flach, dünn sind, kommt es mitunter auch zu mächtiger Schwielenbildung und speckiger Verhärtung (*callöse Geschwüre*), wodurch die Ränder wallartig erhaben sein können. Die Umgebung ist häufig cyanotisch gefärbt, ödematös, schuppend, später fleckig oder diffus tiefbraun pigmentiert und schwielig-derb. Zuweilen wird der Fuß und Unterschenkel elephantiastisch (s. Fig. 672).

Fig. 672.
Mächtige **Elephantiasis** bei **Ulcus cruris,** welches 16 Jahre lang bestand. Aus dem Kantonsspital Liestal (Baselland).

Über die so häufig bei Ulcus cruris zu beobachtende *Periostitis* und *Ostitis ossificans* vgl. S. 682. Zuweilen schließt sich auch eine superfizielle *Nekrose* oder eine *Osteomyelitis* an.

Häufig sind *atypische Epithelwucherungen* auf alten Ulcera, bestehend in Einsenkung von Epithelzapfen zwischen die Granulationen, ohne daß die Oberfläche genügend mit Epidermis überzogen ist. — Nicht selten ist auch die **Entwicklung von Carcinom** auf dem Boden eines floriden Ulcus cruris oder in Narben eines Ulcus. Es können dann, der mächtigen Geschwürsausdehnung entsprechend, nicht selten sehr ausgedehnte ulceröse Plattenepithelcarcinome entstehen (s. die Beob. auf S. 105), welche oft auch die Tibia infiltrieren, relativ häufig *Spontanfrakturen* veranlassen und Metastasen machen.

b) Das **Ulcus molle, weicher Schanker,** *kontagiöses venerisches Geschwür* (*Sigmund*), hat mit Syphilis nichts gemein, doch kann es sich mit einem syphilitischen Primäreffekt kombinieren. Es ist eine ansteckende Lokalaffektion, die fast nur auf geschlechtlichem Weg acquiriert wird und darum am häufigsten in der Genitalsphäre, gelegentlich aber auch an beliebigen anderen Stellen der Haut (Beine, Hände, Arme, Gesicht) vorkommt. An der mit dem Schankersekret infizierten Stelle entwickelt sich in 24 Stunden ein von einem roten Entzündungshof umgebenes zelliges Knötchen, das alsbald einen eitrigen Inhalt zeigt, d. h. sich zu einer Pustel umwandelt. Nach Abstoßung der Pusteldecke bildet sich ein vertieftes, kraterförmiges Geschwür, dessen runder oder

zackiger Rand wie mit einem Lochbohrer ausgehackt erscheint, dessen Grund uneben und mit mortifizierten Gewebsmassen belegt ist, und dessen Grund und Rand, so lange sich das Geschwür noch durch fortschreitende Mortifikation vergrößert (Stadium destructionis), entzündlich geschwollen, aber weich sind. Das Ulcus eitert stark; *der Eiter ist meist in hohem Grade infektiös* und führt oft zu *Autoinokulationen*, wodurch sich das fast regelmäßige Vorkommen von multiplen ‚venerischen Geschwüren' erklärt. Später reinigt sich das Ulcus, alles Tote wird abgestoßen, und das Geschwür verwandelt sich in eine gesunde, nicht mehr infektiöse Wunde (Stadium reparationis).

Der *Verlauf* erstreckt sich gewöhnlich im ganzen über 6—7 Wochen (*Kaposi*). Als *Komplikationen* können Erysipel, Wunddiphtherie, Gangrän (welche das **Ulcus phagedaenicum** bedingt) hinzukommen. Bei dem *Ulcus gangraenosum* kämen nach *Matzenauer* anaërobe, grampositive Bacillen in Aktion, die auch die Nosocomialgangrän hervorrufen. — Das nicht komplizierte Ulcus hinterläßt bei seiner *Heilung* meist flache **Narben.** — Manchmal schwellen die regionären *Lymphdrüsen* an, und meist entsteht dann schnell eine *eitrige* Lymphadenitis **(Bubonen).** — **Bakterienbefunde:** Von *Unna* wurde ein *Streptobacillus* im Sekret und im Gewebe des Ulcus molle nachgewiesen. Wahrscheinlich ist dieser Bacillus identisch mit dem **Ducrey-Kreftingschen Streptobacillus,** der lange Ketten von Stäbchen bildet, die teils zwischen teils in den Zellen des weichen Schankers liegen. Man hält diesen Bacillus fast allgemein für den spezifischen Erreger des Ulcus molle (*Pusey, Kruse, Buschke* u. a.). Kultur (auf 2 Teile Agar 1 Teil Kaninchenblut) und Übertragung auf Tiere und Menschen sind neuerdings auch geglückt (*Lenglet, Besançon, Griffon* u. *Le Sourd, Tomasczewski*; erste Kultur auf Menschenhautagar s. *Rille*). — Die **Bubonen** beim Ulcus molle enthalten zum Teil vollständig sterilen Eiter, der nicht übertragbar ist, zum Teil virulente Ducrey-Kreftingsche Bacillen, und dann kann man mit dem Buboneninhalt typische Ulcera mollia erzielen. Der sterile Eiter ist nach *Krefting* bakterienlos, nach *Buschke* kann er aber zuweilen auch avirulente spezifische Bacillen enthalten, nach *Adrian* enthält er dieselben sogar immer. *Klinisch* ist der Verlauf der avirulenten Bubonen gutartig und schnell; bei den virulenten dagegen wandeln sich die rasch schmelzenden Bubonen in wochenlangem Verlauf oft zu förmlichen Geschwürskratern um. — Die gewöhnlichen Eitererreger haben für die Entstehung des Schankerbubo keine Bedeutung (vgl. *Tomasczewski*, Lit.).

(*Thalmann* vermutet, daß wohl ein Teil der *Ulcera mollia serpiginosa* durch *Gonokokken* hervorgerufen werde, die im subcutanen Gewebe als Eitererreger auftreten können [vgl. auch *Salomon*].)

Das sog. **Röntgengeschwür** entsteht durch Eindringen von Leukocyten in Zellkomplexe der Haut, welche unter dem Einfluß der Bestrahlung degenerierten. Die Epidermiszellen degenerieren am schnellsten und schwersten (*Scholtz*), in geringerem Grad Zellen der drüsigen Organe und die Gefäße der Muskulatur und des Bindegewebes. Für die Chronizität der Ulcera sind wahrscheinlich Veränderungen von Blutgefäßen, die *Gassmann* als vakuolisierende Degeneration der Intima und Muscularis bezeichnet, und welche auch *Verf.* an Präparaten von *Gassmann* sah, von großer Bedeutung. *Mühsam* (Lit.) sah Endarteriitis obliterans. Oft geht den Ulcera eine Art Ekzema solare voraus. Aus den Ulcera können **Carcinome** hervorgehen, die oft *multipel* sind (mehrere Finger, beide Hände befallen), meist jugendliche Leute betreffen und wenig Neigung zu Drüseninfiltration und Eingeweidemetastasen haben (vgl. u. a. *Allen, Wyss, Porter* u. *White* [Lit.], *Rowntree, Coenen, F. Rosenbach*). Angeblich können auch Sarcome entstehen (*Pels, Leusden*). *Röntgendermatitis* s. S. 1256.

18. Granulationen und Granulome.

Als **Granulom** bezeichnet man eine geschwulstähnliche Wucherung, welche aus einem zell- und gefäßreichen Granulationsgewebe besteht.

Granulationsgewebe und dessen Umwandlung zu Narbengewebe (vgl. S. 6 u. 7).

a) Manche Granulome entwickeln sich ohne näher bekannte Ursachen nach selbst geringfügigen Traumen (*traumatische Granulome*); an verletzten Stellen der Haut erheben sich weiche, papilläre oder schwammige Wucherungen. — Eine merkwürdige Form von Granulom sieht man gelegentlich bei Neugeborenen als samtartige, hochrote bis erbsengroße *Granulationen in der Nabelwunde*; zum Teil sind diese umbilikalen Granulome aber *Divertikelprolapse* (*Küstner*), die in Beziehung zum Ductus omphalomesentericus stehen und dann Drüsenschläuche enthalten (s. S. 464), zum anderen Teil aber auch von Resten des Ductus omphalomesentericus ausgehende wahre *Adenome* (*Mintz* u. a., *Herzenberg*, Lit.).

Übrigens kommen auch autochthone Nabelgeschwülste vor, die als *Schweißdrüsenadenome* anzusprechen sind (*W. v. Noorden*).

Von Interesse sind *kurz gestielte*, *pilzförmige*, **teleangiektatische Granulome** (Granuloma pediculatum), welche an der Hohlhand, im Gesicht, am Fuß (bes. Fußsohle), seltener an der Schulter oder in der Scapularregion meist nach Verletzungen vorkommen, rundlich sind, zu Blutungen neigen, derber sind wie einfache Granulationsknöpfe, zwischen Stecknadelkopf- und Taubeneigröße schwanken, fast stets *solitär* sind, und in einem Teil der Fälle als **Botryomykose** angesehen werden. (Botryomykose ist eine bes. beim Pferde bekannte spezifische Erkrankung, wobei im Gewebe der infektiösen Granulome der Haut Mikrokokken in traubenförmigen Haufen — βότρυς Traube — liegen). Während *Delbet*, *Chevassu* u. *Lenormant* sich ganz reserviert über die Botr. des Menschen äußern, hält *Letulle* eine Amöbe, die nach ihrem Absterben eine hyaline rundliche Masse darstelle, für den Erreger der Botryomykose; um sie herum lägen Reste von Leukocyten; durch Zusammentreten dieser Massen entständen charakteristische gelbe Körner. Die eitrige Form soll sekundär durch Infektion mit Staphylokokken entstehen. Andere, z. B. *Küttner*, halten nur die Staphylokokken für wesentlich, welche durch Aneinanderlegung die ‚Kugelrasen' oder Botryomycesrasen bilden sollen, und denken an eine schleichende Infektion mit Staphylokokken. *Verf.* untersuchte Fälle vom Daumenballen, von der Hohlhand und vom Zeigefinger, die ganz genau der Abbildung und Beschreibung in dem Falle von *Bennecke* entsprachen. (Diff.-Diagnose von Sarcomen, namentlich melanotischen und Angiosarcomen — für solche erklärt noch jüngst *Reitmann* die teleang. Granulome —, kann klinisch schwierig sein.) Lit. bei *Kreibich*.

b) Bei dem **Granuloma fungoides** (*Auspitz*), der **Mycosis fungoides** (*Alibert*), kann man 2 Formen unterscheiden. Bei der klassischen Form (α) entstehen nach einem vesikulösen und schuppenden *ekzematösen Vorstadium* (sog. präfungoide Erscheinungen), das viele Jahre währen kann, multiple, flächenartige und knotige, rundliche oder halbkreisförmige *Infiltrate* in der Cutis und Subcutis; diese schwellen später (im kürzeren fungoiden Stadium) zu dunkelroten, pilzförmigen, oft geradezu breitgestielten oder zu tomatenförmigen (flach-kuchenförmigen, leicht gelappten und gekerbten) *tumorartigen Knollen* von Walnuß- bis Faustgröße, mit glatter oder ulcerierter Oberfläche und von weich-elastischer Konsistenz an, welche oft (ähnlich wie eine Tomate) eine festere Schale und einen halbflüssigen Inhalt besitzen; es können auch *papilläre Geschwülste* entstehen. Männer im besten Alter werden am häufigsten betroffen. — Bei der Mycosis fungoides d'emblée *) (β) geht kein ekzematöses Stadium voraus. Die Zahl der Knoten ist hier meist geringer, ihre Begrenzung schärfer.

*) emblée im Sturm, auf den ersten Anlauf.

In schweren Fällen treten allenthalben am Integument Knoten auf; in anderen lokalisiert sich die Erkrankung zunächst z. B. im Gesicht, in der Achselhöhle oder an einem Bein. Häufig und leicht kommt es nach Drucknekrose der Schale zu sekundärer Invasion von Bakterien und zu *Verschwärung oder Verjauchung der Knoten*; andere selbst bis kleinapfelgroße Knoten bilden sich oft in erstaunlich kurzer Zeit *spontan zurück*, oft zuerst in den centralen Partien, während sich noch wallartige, kreis- oder halbkreis- oder girlandenartige periphere Anteile erhalten; sie können *Narben* hinterlassen. (Bei Sarcomen kommt das nicht vor, sondern diese zeigen stets ein progressives Wachstum.) Kranke, die erst das volle fungoide Stadium erreichten, gehen meist in 2—3 Jahren an *Marasmus* oder *Sepsis* zugrunde. *Metastasen* in inneren Organen pflegen zu *fehlen*, und *Unna* hält Fälle, wo Metastasen da waren, für auf dem Boden des Gr. entstandene Lymphosarkome; *Paltauf*'s Fall mit Metastasen in Pleura, Lungen, Magen, Lymphdrüsen dürfte aber doch ein echtes Gr. fung. sein. Äußere und innere *Lymphdrüsen* können zuweilen stark hyperplasiert sein. — **Histologisch** besteht die Neubildung aus einem sehr locker gefügten (und daher lymphoidem Gewebe ähnelnden) Gewebe, das sich vorwiegend aus *vielgestaltigen* Rund- und Spindelzellen zusammensetzt; die Rundzellen sind protoplasmaarm mit großem Kern; Leukocyten sind vereinzelt, Mastzellen öfter reichlicher zu sehen. Die *Blutgefäße* des Gr. erhalten sich nicht nur, sondern die Kapillaren erweitern sich auffallend (im Gegensatz zu Tuberkulose und Syphilis). *Unna* hebt besonders das Hervorgehen aus dem wuchernden Bindegewebe der subpapillären Cutisschicht und die wahre Granulomnatur der Affektion (im Gegensatz zu Infiltraten) hervor. — Über *Eosinophilie* im Blutbild bei Gran. fung. s. *Spiethoff*. — Die **Ätiologie** ist unbekannt; man vermutet einen infektiösen Ursprung (Lit. bei *Wolters*, *v. Zumbusch*, *Herxheimer* und *Hübner*, *Paltauf*). Was man bis jetzt von Bakterien darin fand (Streptokokken in ulcerierten Hauttumoren), war wohl accidenteller Natur; in nicht exulcerierten Knoten wurden Mikroorganismen vermißt, *Lassar* und *Doenitz* u. a.).

Das Granuloma fungoides, welches sich am meisten den (infektiösen) Granulationsgeschwülsten nähert (s. auch *Unna*), ist zu *trennen*; a) vom *rund-* und *spindelzelligen Sarcom*; manche sprechen freilich beim Gr. fungoides von ‚Sarcomatose der Haut' (*Kaposi*); doch spricht schon das Fehlen von Metastasen in Lymphdrüsen und inneren Organen gegen diese Auffassung; auch sind die Zellen eines kleinzelligen Sarcoms einförmiger; b) vom *Lymphosarcom* (S. 171); c) von den *aleukämischen* und *leukämischen Lymphomen* (S. 164). (Von manchen wurde sie aber gerade in Verwandtschaft zur *Leukämie* bzw. Pseudoleukämie gebracht; s. dagegen *Brandweiner*.)

(Über leukämische und pseudoleukämische Hautveränderungen s. Lit. bei *Linser*.) Über *Granuloma pernio*, sog. *Lupus pernio* s. S. 1279.

III. Infektiöse Granulationsgeschwülste.

1. Tuberkulose der Haut.

Hierbei sind verschiedene Formen zu besprechen: a) Der **Lupus** (oder *L. vulgaris*) ist die häufigste Form der Hauttuberkulose, eine chronische Form derselben, und wird durch die Primäreffloreszenz des Lupusknötchens charakterisiert, welches ein Konglomerat miliarer Tuberkel darstellt, die in einem entzündlichen Infiltrate liegen. Der Prozeß bevorzugt erheblich das weibliche Geschlecht, beginnt meist in der Kindheit und hat stets einen äußerst langsamen Verlauf. Er entsteht am häufigsten im Gesicht (Nase, Wangen, Oberlippe, Lider, Ohrmuscheln), doch sieht man ihn auch an anderen, ebenfalls meist unbedeckten Stellen, so an den Extremitäten. Benachbarte *Schleimhäute* können von einem primären Hautlupus sekundär beteiligt werden. Doch kommt es

auch oft vor, daß ein primärer Schleimhautlupus (besonders der Nase) sekundär die äußere Haut ergreift.

Lupus kann auch von einem *unter der Haut* gelegenen tuberkulösen Herd, der später ausheilte, ausgehen; so z. B. im Anschluß an tuberkulöse Tendovaginitis, Lymphdrüsen, Orchitis, Epididymitis (beim seltenen Lupus der Scrotalhaut); bei Lupus der Ellenbogengegend weist Adhärenz an dem ausgeheilten Knochen auf einen Zusammenhang mit dem Knochenleiden hin (vgl. *Lang*).

Fig. 673.
Lupus vulgaris.
a Epidermis hier und da wuchernd und Zapfen in die Tiefe treibend; besonders rechts im Bilde auch Flachschnitte durch Papillen. *b* Cutis mit der lupösen Neubildung; in dem zelligen Gewebe differenzieren sich Knötchen epithelioider Zellen, welche vielfach Riesenzellen (*c*) enthalten. *d* Perivasculäre Zellzüge. *e* Geschwür. Schwache Vergr.

Die als **Lupus** bezeichnete Form der Tuberkulose kann nur auf die Hautaffektion beschränkt sein, oder es kombinieren sich damit Erscheinungen von Tuberkulose anderer Organe (bes. der Lunge), oft auch solche, die das Bild der sog. Skrofulose (vgl. S. 162) zusammensetzen (Lit. bei *Forchhammer*).

Der Lupus wird **histologisch** charakterisiert (Fig. 673) durch das Auftreten eines typische miliare *Tuberkel* enthaltenden, entzündlich infiltrierten Gewebes; die Zellen des letzteren sind polynukleäre Leukocyten und Plasmazellen. Die Knötchen differenzieren sich in dem zellreichen Gewebe, indem einzelne Zellen und Zellhaufen statt runder epithelioide Zellformen zeigen und zum Teil auch zu kernreichen Riesenzellen werden. Die Tuberkel enthalten meist *spärliche* nach *Ziehl* färbbare *Tbb.* (*Hidaka*, Lit.) und stets *Much*'sche Stäbchen und Granula (*Boas* u. *Ditlevsen*). Die Zellherde können sich in eine homogene oder feinkörnige Masse verwandeln, *verkäsen*. Das tuberkulöse Granulationsgewebe nimmt von der Umgebung der Blutgefäße seinen Ausgang und breitet sich oft in Gestalt von Zellzügen längs der größeren Cutisgefäße aus, dringt aber auch sowohl in die Subcutis wie in die Papillen. Wo es sich etabliert, gehen die elastischen Fasern unter (verkalkte eisenhaltige Reste derselben können innerhalb von Riesenzellen liegen). Die epithelialen Gebilde der Haut besonders das Rete Malpighii in dem lupös erkrankten Teil sind zunächst unbeteiligt; später kann die Epidermis infiltriert und zerstört werden; nicht selten *wuchert* die Epidermis aber auch nicht unerheblich; das Rete treibt Zapfen in die Cutis, wodurch dann an Krebs erinnernde, *atypische Epithelwucherungen* entstehen *).

In einem gewissen Stadium prominieren die Knötchen nicht, lassen sich aber zuweilen doch durchfühlen; es bilden sich *Infiltrate*, welche stecknadel-

*) *W. Busch* bezeichnete das als *epitheliomartige Lupusformen*; der Verlauf dabei ist jedoch kein bösartiger, sondern wie beim gewöhnlichen Lupus. Es kann aber sekundär **Krebs** in den Rändern und im Grunde eines noch *floriden Lupus* entstehen (*Lupuscarcinom*); *Verf.* untersuchte z. B. ein solches vom unteren Augenlid. *Klinisch* äußert sich der Hinzutritt eines Carcinoms durch ein Umschlagen des typischen langsamen Zerstörungsprozesses des Lupus in einen rapiden; Metastasen sind selten, Kachexie tritt erst spät ein. Auch in *Lupusnarben* kann Krebs entstehen. (Statistisches bei *Ashihara*, *Sequeira*; s. auch *Zweig*.)

kopf- bis linsengroße, weiche, dunkelblau bis braunrote, glatte oder schuppende *Flecken* in der Haut bedingen (*L. maculosus*). Findet in diesen Flecken lupösen Gewebes ein käsiger Zerfall mit Resorption statt, so schrumpfen sie, und es entstehen flache, narbige Einsenkungen mit rissiger, sich abschuppender Epidermis (*L. exfoliatus resolutivus.*) Kommt es zur Entwicklung hirsekorn- bis erbsengroßer, multipler, blauroter, an der Oberfläche prominierender Knötchen in der Cutis, so spricht man von *L. tuberosus nodosus* s. *tumidus*. Selten bildet sich diese Form noch durch innere Vernarbung zurück (*L. fibrosus*). Noch stärkere Prominenzen, die durch eine mit der Knötchenbildung verbundene, besonders üppige diffuse Granulationsgewebs- oder Bindegewebswucherung in der Cutis und Subcutis entstehen, rufen den *L. nodosus hypertrophicus* hervor. Zuweilen bilden sich nicht rundliche, sondern papilläre warzige Wucherungen teils unter dem Epithel durch eine stärkere Wucherung des Papillarkörpers, teils im Grunde eines Geschwürs; es besteht starke Epithelwucherung; die Oberfläche ist mit Borken und Epithelschuppen bedeckt (*L. papillosus* s. *verrucosus*); diese Form bevorzugt die Hände und Füße.

Mitunter erscheint der Lupus auch unter dem Bilde der *Elephantiasis Arabum*, zuweilen auch im Gesicht als *L. follicularis* (*Fox*), wobei sich acneiforme Effloreszenzen von bräunlich-gelatinösem Aussehen ohne Entzündungserscheinungen bilden (*Finger*).

Beim seltenen *tumorbildenden* L. entstehen bis kleinapfelgroße, weiche, scharf begrenzte, livid gerötete Neubildungen (Lit. bei *Heuck*).

[**Lupus pernio** bildet besonders im Gesicht, seltener an der Hand oder an den Ohren scharf abgegrenzte tumorartige Herde, die durch starke venöse Hyperämie und starke Vascularisation in der Peripherie und im Centrum eine gewisse Ähnlichkeit mit Frostbeulen haben. Die ältere Auffassung hielt den L. p. für eine Abart des L. vulgaris, die durch enge Beziehung zu den Gefäßen zu venöser Stauung und Gefäßektasie führe (*Neißer-Jadassohn*). *Kreibich* u. a., wie *Ehrmann*, *Polland*, *Bloch*, teilen ihm eine besondere Stellung zu, da die Kriterien des L. p.: Fehlen der Tuberkelbacillen, Fehlen centraler Nekrose, Befund nur vereinzelter Riesenzellen, sehr scharfe Abgrenzung der Knötchen, die förmlich bindegewebig abgekapselt sind, fehlende reaktive Infiltration um dieselben, sowie endlich Intaktbleiben der Epidermis, ihn vom L. vulg. unterscheiden; die Herde bestehen fast nur aus epithelioiden Zellen. *Zieler* (Lit.) unterscheidet a) *reine* Fälle, das sind chron. infektiöse *Granulome*, die mit Tuberkulose nichts zu tun haben, **Granuloma pernio,** und b) Kombination mit Tuberkulose. *Grouven* vertritt jüngst noch die alte Ansicht.]

Brechen oberflächliche Knötchen nach außen auf, was sehr häufig ist, so kommt es unter Hinzutritt von Eiterung und Nekrose zur Bildung von Geschwüren, die mit Eiter und Borken bedeckt sind und in deren Rändern neue Knötchen auftreten (*L. exulcerans*, *vorax*, *exedens*). Die Ulcera können sich in die Fläche und in die Tiefe ausbreiten. *Der geschwürige Zerfall des lupösen Infiltrates ist fast die Regel.*

Verheilen die Ulcera, so bleiben *entstellende, meist wulstige Narben* zurück. Auch *Substanzverluste*, besonders im Gesicht, sind häufig. An der Nase betreffen sie oft zuerst die Spitze. In schweren Fällen von ausgebreitetem Lupus ist fast das ganze Gesicht mit Narben bedeckt, und Nase, Lippen, Augenlider sind zum großen Teil zerstört. Charakteristisch für Lupus ist, daß oft *neue Infiltration in den Narben* auftritt. Spontane vollkommene Heilung (Resolution)

ist sehr selten *). Meist zieht der Prozeß, sich selbst überlassen, immer neue Bezirke ergreifend und an der Nase fast stets auch das knorpelige Gerüst zerstörend, durch das ganze Leben des Patienten fort. — Bilden sich um eine Lupusnarbe als Centrum neue periphere Knötchen, so entsteht der *Lupus serpiginosus.*

Lupus (meist papillosus) **an den Extremitäten** kann durch ausgedehnte, starke sklerosierende Narbenbildung (*L. sclerosus*) zu *Elephantiasis* infolge von Lymphstauung führen. — Durch Übergreifen des Lupus von der Haut auf Sehnenscheiden, Periost, Gelenke können schwere *lupöse Verstümmelungen* mit Mutilation von Phalangen (*L. mutilans*), und zwar meist der Grundphalangen und ferner *Verkrüppelungen* durch Narbenkontraktur, Wachstumshemmungen, Veränderungen benachbarter Knochen und Gelenke (Subluxation, Luxation, Kontraktur) entstehen (vgl. *Güterbock*, *Küttner*).

Nach *Audry* wäre bei L. der Extremitäten die Hautaffektion in der Mehrzahl der Fälle auf tub. Erkrankungen tiefer liegender Teile (Knochen, Gelenke) zu beziehen.

b) Bei dem sog. **Scrofuloderma** (*Tuberculosis subcutanea*), das besonders bei skrofulösen Kindern an Gesicht, Hals, Nacken, aber auch bei älteren Individuen an beliebigen Stellen der Haut vorkommt, bilden sich zunächst in der *Subcutis* und den tieferen Cutisschichten lokalisierte knotige Herde und Stränge von tuberkulösem Granulationsgewebe, welches *spärliche Tuberkelbacillen* und Riesenzellentuberkel enthält und *sekundär auf die übrige Haut übergreift.* Die Haut ist anfangs noch verschieblich; je mehr aber der subcutane Knoten mit ihr verschmilzt, um so mehr wird sie adhärent, verdünnt, blaurot verfärbt. Das tuberkulöse Gewebe wird rasch und in ausgedehntem Maße zur Nekrose gebracht, was als intensive Giftwirkung der Tuberkelbacillen (Tuberkulinwirkung) anzusehen ist. Die verkäsenden Herde werden weich (wie Abscesse), die verdünnte Haut wird weit unterminiert, oft mehrfach durchbrochen; es entleert sich ein dünner, gelber, käsige Bröckel enthaltender Eiter. So entstehen *sinuöse Geschwüre* mit lividen Rändern und nekrotischem Grunde, die einen sehr torpiden (trägen) Verlauf nehmen, und bei deren Verheilung sehr stark verzerrte, meist von tiefen Fisteln durchsetzte Brücken- und Zipfelnarben (wie bei Lues) resultieren können.

Entstehung. Die *Infektion der Subcutis* kann von einer benachbarten *Lymphdrüse* oder von *tuberkulösen Fisteln* (eines Gelenkes, Knochens, des Anus usw.) ausgehen. *Unna* bezeichnet als Scrofuloderma *alle sekundären tuberkulösen Affektionen der Haut*, so auch die *tuberkulöse Hautfistel*, welche permanent tuberkulösen Gewebsdetritus aus einem inneren tuberkulösen Herd abführt, und welche *Unna* ein die Haut cylindrisch durchwachsendes Skrofuloderm nennt.

Bei einer besonderen, von *Riehl* beschriebenen Form der Hauttuberkulose kommt es zu Infiltraten der Cutis, welche später pilzförmig vorwuchern oder ulcerieren, wobei Knötchenbildung fehlt (*Tuberculosis fungosa cutis*). *Doutrelepont* beschrieb eine in solitären oder multiplen geschwulstartigen Knoten auftretende Form.

(Über *Lichen scrofulosorum* vgl. 1266, über sog. *Lupus erythematodes* s. S. 1264.)

c) **Tuberculosis miliaris ulcerosa** (*Tuberculosis ulcerosa propria cutis*). Hier entstehen miliare Knötchen, die alsbald verkäsen und geschwürig zerfallen. Das Geschwür ist flach, mit blaßrotem oder gelblichem *Grund*, auf dem

*) In manchen Narben, die scheinbar eine Verheilung bedeuten, läßt sich klinisch durch *Tuberkulininjektion noch reagierendes lupöses Gewebe* nachweisen. — Über die jetzt mit Erfolg angewandte Behandlung des Lupus mit *Finsen*scher *Lichtbestrahlung* vgl. S. 1256.

eventuell miliare Knötchen zu sehen sein können; der *Rand* ist fein ausgenagt, buchtig und im allgemeinen nur wenig infiltriert. Durch serpiginöses Fortschreiten und raschen Zerfall der (lymphoidzelligen) Tuberkel, denen nicht einmal Zeit gelassen wird, sich makroskopisch scharf als Knötchen zu präsentieren, vergrößert sich das Ulcus. Seine Umgebung ist meist nur wenig infiltriert. *Die Menge der Tbb. ist in der Regel reichlich. Lokalisation*: Die Ulcera bevorzugen, meist bei Phthisikern, die Nähe der Körperostien, sind fast immer mit fortgeschrittener Tuberkulose innerer Organe verbunden und entstehen offenbar durch *Autoinokulation* durch bacillenhaltige Se- und Exkrete bei Phthisikern.

Treten sie solitär, z. B. am Penis, auf, so kann, wenn das Ulcus chronisch wird und Ränder und Boden sich verhärten, einige Ähnlichkeit mit Carcinom zustande kommen. — *Baumgarten* beschrieb eine disseminierte Hauttuberkulose in Gestalt kleiner *papillomartiger Auswüchse*. — *Heller*, *Leichtenstern*, *Hedinger* u. a. (Lit. bei *Jadassohn*) sahen bei *allgemeiner Miliartuberkulose* in der Haut feinste rote Pünktchen und kegelförmig zugespitzte Papeln, die sich teils bald wieder zurückbildeten, teils in Bläschen und Blasen mit trübem, gelbem Inhalt übergingen und (Tbb.-haltige) *hämatogene Miliartuberkel des Papillarkörpers* darstellen. Dasselbe gilt für den *Lupus follicularis disseminatus faciei* (Lit. bei *Löwenberg*); solche Beobachtungen zeigen, daß auch eine *hämatogene Genese* der Tuberculosis ulcerosa propria cutis möglich ist (s. auch Histologisches bei *Leiner* und *Spieler*).

d) Eine durch ihre besondere Entstehung, nämlich infolge von Inokulation, und auch in anderen Beziehungen eigentümliche, dem Lupus verrucosus nahestehende Art von Hauttuberkulose ist der **lokale Inokulationslupus,** dessen bekannteste Form der **Leichentuberkel,** die Leichenwarze (*Verruca necrogenica tuberculosa* oder *Tuberculum anatomicum*) ist, die besonders bei Anatomen, Leichendienern und anderen Personen auftritt, die Gelegenheit haben, sich an phthisischen Leichen (u. an perlsüchtigem Material) zu infizieren. In kleine Hautwunden werden Tuberkelbacillen inokuliert. Die Leichentuberkel bilden sich aus einer Pustel oder Ulceration heraus als langsam wachsende *bläuliche Knoten*, später häufig mit *oberflächlichem Schorf*, oder von *papillär-warzigem Charakter*. Sie sitzen fast nur an den Händen (bes. Handrücken) und Vorderarmen. Sie sind die *gutartigste Form des Lupus* und bilden sich zuweilen spontan zurück.

Mikroskopisch sieht man eine entzündliche, durch Tuberkel charakterisierte Wucherung des Papillarkörpers und Verdickung und atypische Wucherung der Epidermis. Selten ist die Subcutis mitbeteiligt. Außer spärlichen *Tuberkelbacillen* (*Karg* u. a.) findet man auch oft *Eiterkokken*; dieselben können zur Vereiterung des Tuberkels, zu *Pustelbildung*, zuweilen auch zu *Lymphangitis* führen. Selten entsteht *Lymphdrüsentuberkulose*. — Eine besondere, vor allem durch Zerlegung perlsüchtiger Rinder bei Fleischern und Köchinnen entstehende Form von *Inokulationslupus* beschrieben *Riehl* und *Paltauf* als **Tuberculosis verrucosa cutis,** eine papilläre tuberkulöse Herderkrankung, die meist gutartiger als der gewöhnliche Lupus ist, trotzdem, wie *Neisser* bemerkt, der Bacillennachweis in den aus Granulationsgewebe mit Riesenzellen bestehenden Herden viel leichter gelingt als beim ordinären Lupus verrucosus. *Fabry* beobachtete sie an dem Handrücken von Arbeitern in Kohlenbergwerken, erklärt die Affektion jüngst aber für keine echte Tuberkulose, sondern für ein Tuberkulid. *Verf.* sah u. a. einen exquisiten Fall dieser Art in Gestalt einer taubeneigroßen höckerigen Geschwulst an der *Fußsohle* eines 52jähr. Mannes. *Jordan* sah relativ oft Lymphgefäßtuberkulose sich anschließen. — Zur *Inokulationstuberkulose* gehören auch tuberkulöse Infektionen der Haut, die sich u. a. an Durchstechen der Ohrläppchen, rituelle Beschneidung, Einreiben von Speichel beim Tätowieren, Waschen tuberkulös infizierter Wäsche, Verletzungen durch zerbrochene Spuckgläser von Phthisikern, Einspeicheln der Nadel der Morphiumspritze durch phthisische

Morphinisten (*Bruns*) u. a. anschließen; die Impftuberkulose der Haut tritt hierbei meist als Leichentuberkel oder als Geschwür auf. Allgemeininfektion ist im allgemeinen selten und kommt meist nur bei hereditär Belasteten vor; bei der Circumscisionstuberkulose soll sie aber häufiger sein (s. S. 945).

Über **Tuberkulide** vgl. die Bemerk. auf S. 1266 bei **Lichen scrofulosorum,** ferner auf S. 1254 bei **Erythema induratum.** Auch die **Folliclis** (*Barthélemy*, der an eine primäre Erkrankung der Follikel dachte) wird zu den gutartig verlaufenden tub. Hautaffektionen oder Tuberkuliden gerechnet; sie ist durch schubweises Auftreten hirsekorn- bis bohnengroßer derber Knötchen in der Tiefe der Haut gekennzeichnet, die unter feiner Braunfärbung der Haut verschwinden oder ulcerieren und in kleinen weißen Narben abheilen. Man spricht auch von *papulo-nekrotischem Tuberkulid.* Bevorzugt sind: Ohren, bes. der Ohrmuschelrand, Ellenbogen, Knie, Wadengegend, Fußrücken. *Alexander* hält die *Folliclis* sowie das *Erythema induratum* für Kleindepots circulierender abgeschwächter Tbb. und behauptet, daß sich stets im Körper irgendein tuberkulöser Herd finde. Für einen bacillären Ursprung sprechen auch die positiven Abimpfungen auf Meerschweinchen von *Leiner* u. *Spieler. Lit.* bei *Alexander, Zieler*; s. auch *Leiner* u. *Spieler.*

2. Syphilis.

Wir werden im folgenden 1. die *Initialmanifestation* der Syphilis, d. h. den am Ort der Infektion mit dem Syphiliserreger entstehenden *Primäraffekt*, und 2. die *Syphilide*, Hautsyphilide, die eigentliche Syphilis cutanea, d. h, die als Symptome der stattgehabten syphilitischen Allgemeininfektion auftretenden Dermatosen, besprechen.

A. **Der syphilitische Primäraffekt.** Die Initialmanifestation der Syphilis kann sich genital oder paragenital, aber auch extragenital an jeder Stelle der Körperoberfläche, z. B. an den Fingern, dem Warzenhof, dem behaarten Kopf, den Nasenflügeln, dem Augenlid, ferner am oder im Munde, selbst an den Tonsillen entwickeln und kommt allermeistens solitär, selten multipel vor.

In letzterem Fall handelt es sich meist nicht um eine *kontemporäre*, sondern um eine *successive* Entwicklung. So handelte es sich z. B. in einem Falle von *Sack*, wo 15 Primäraffekte an Penis und Scrotum auftraten, um eine durch Scabies und Balanoposthitis begünstigte Autoinokulation.

Der Primäraffekt tritt in verschiedenen Formen auf, deren wichtigste a) die häufigere *Initialsklerose*, b) die seltenere *Initialpapel* sind.

Bei der *Initialsklerose* kann man wieder einfache, erodierte, exulcerierte und gangränöse Sklerose unterscheiden, bei der *Initialpapel* gleichfalls: einfache, erodierte, exulcerierte. Das ergibt bereits 7 Formen; fügt man mit *Lang* noch 8. schwach ausgeprägtes Infiltrat, 9. scheinbar bloße Erosion und 10. Rhagade hinzu, so sind selbst damit noch nicht alle Formen erschöpft, denn es gibt z. B. weiter noch eine Kombination mit nichtsyphilitischen Affektionen, so mit einfachem venerischem Ulcus (weichem Schanker), das ist der *Chancre mixte*, und ferner mit Variola vaccina (*Vaccinationssyphilis*).

Die *Initialsklerose* (a) entwickelt sich nach einer Inkubationsdauer von durchschnittlich 3 Wochen als Infiltration mit geringer Rötung, scharfer Begrenzung, welche knorpelhart (oft wie eine in die Haut eingelegte Platte oder ein Pergamentblättchen) anzufühlen und wenig schmerzhaft ist. Meist ist die Sklerose platt, seltener kugelig, halbkugelig, walzen-, spindelförmig usw.

Histologisch findet man (Fig. 674): Eine gegen die normale Umgebung *scharf abgegrenzte* dichte *Infiltration* mit Leukocyten und bei etwas längerem Bestand auch vorwiegend mit *Plasmazellen* (s. S. 7) — was neben der diffuseren Begrenzung als Unterscheidungsmerkmal gegenüber dem an Polynukleären reichen Ulcus molle von Bedeutung ist. Stets findet sich auch eine *Wucherung der fixen Bindegewebszellen in der Cutis.* Der Prozeß ist anfangs nur *perivasculär*, später aber auch zwischen den Gefäßchen in dem Papillarkörper und allenthalben

in den Spalten der Cutis und teilweise auch in der Subcutis ausgebreitet; man sieht die erwähnten weißen Blutzellen und spindelige Zellen, zwischen denen mitunter auch epithelioide und selbst ganz vereinzelte Riesenzellen vorkommen können. Die kleinen *Blutgefäße*, in erster Linie die Venen, zeigen zellige Infiltration ihrer Umgebung (Perivasculitis), Wucherung aller Häute, besonders der Intima (Endovasculitis), was zu völliger Obliteration führen kann. Schon in nächster Nähe der Sklerose sind die Blutgefäße ganz intakt. Die noch sichtbaren *Fibrillenbündel der Cutis* erscheinen hyalin sklerosiert (s. Fig. 674); das trägt wohl auch zur Härte der Initial‚sklerose' bei. Die *Lymphgefäße* sind ebenfalls von Infiltraten umgeben, in denen auch reichlich neugebildete Blutkapillaren auftreten; nicht selten ist auch ihr Lumen mit runden und epithelioiden Zellen vollkommen angefüllt (*Rieder*, *Nobl*); wir haben also eine Peri- und Endolymphangitis. Die *Epidermis* dringt im Bereich des Infiltrates hier und da in unregelmäßigen Zapfen und Kolben zwischen die Papillen. Die Begrenzung gegen den Papillarkörper kann undeutlich, verwischt werden; Zellen aus dem Corium rücken dann infiltrierend in das Epithellager ein (s. Fig. 674), welches sich mehr und mehr verdünnt, abschilfert, bis es schließlich ganz fehlt **(Erosion).** Die Stelle präsentiert sich als roter, wie lackierter, flacher Defekt, der sich unter der Behandlung bei noch bestehendem Infiltrat leicht überhäutet.



Fig. 674.

Von einer platten, halbkugeligen, im Leben excidierten **syphilitischen Initialsklerose** des *Praeputium penis*. Im Corium, besonders in den Papillen, vorwiegend perivasculäre, aber auch interstitielle Zellinfiltration und Bindegewebswucherung. Die Wand der Blutgefäße ist von Zellen durchsetzt. Die nicht infiltrierten Fibrillenbündel sind hyalin (sklerotisch); auch einzelne Gefäßwände sind hyalin verdickt. Die Epidermis ist teilweise von Leukocyten durchsetzt (beginnende Erosion). Mittl. Vergr.

Für die ätiologische Bedeutung des Befundes der *Spirochaeta pallida* (*Schaudinn-Hoffmann* 1905) hat sich die Majorität jetzt entschieden. Die Spirochaete pallida (s. S. 801, Fig. 473) gilt als Erreger der Syphilis; Spirochäten finden sich in Ausstrichen und in Schnittpräparaten in einem großen Prozentsatz der Primäraffekte und können die klin. Diagnose unterstützen (geleugnet wurde ihre Bedeutung von *Saling*, der sie für geschrumpfte besondere Nervenendfibrillen hält, *W. Schulze*, *Siegel* u. a.). Die Realität der nach 3 Richtungen lebhaft beweglichen Spirochäten wird leicht nachgewiesen mittels der *Dunkelfeldbeleuchtung*; ferner lassen sich die Spirochäten mit der *Tuschemethode* in der ausgebreiteten eingetrockneten Tuschelösung, mit der ein spirochätenhaltiger Sekrettropfen vermischt wurde, weiß auf schwarzem Grund leicht demonstrieren (doch ist davor zu warnen, nur auf die morphologische Ähnlichkeit gestützt, zu schnell mit der Diagnose Spir. pallida bei der Hand zu sein). — Über *Züchtungsversuche* der Spirochäte s. *Schereschewsky*, *Mühlens*.

Nachweis der Spirochäten in Schnitten, *alte Levaditische Methode*: Sehr kleine Gewebsstücke in 10%iger Formalinlösung, danach in 96iger Alkohol 24 St. Einlegen in Aq. destill., bis die Stücke untersinken; dann 3 Tage lang in 1,5—3%ige Argentum nitricum-Lös. im Brütofen bei 37%. Kurzes Auswaschen in Wasser. Dann 42 Stunden in Mischung (Pyrogallussäure 4 g, Formalin [40%ig] 5 ccm, Aq. destill. 100 ccm). Auswaschen in Wasser. Gefrierschnitte, Paraffin- oder Celloidineinbettung. Die Spirochäten sind schwarzbraun bis tiefschwarz (mit Silber imprägniert). Nachfärben nicht nötig (s. Abbildung S. 801).

Eine *Exulceration* auf der Sklerose entsteht, wenn außer der Epidermis auch noch die infiltrierte, von Epithel entblößte Cutis zerfällt. Diese Form, der *Hunter*sche *harte Schanker* (*Ulcus durum*), ist sehr häufig und durch Hinzutritt von Eiterkokken bedingt. Es entsteht ein flaches, schalenförmiges Geschwür auf hartem Grunde, von einem harten, scharf abgegrenzten Rand ganz oder teilweise umgeben. Der Geschwürsgrund ist entweder mißfarben, mit Gewebsresten bedeckt oder schön rot, granulierend.

Das Geschwür sezerniert in geringer Menge schleimigen *Eiter*. — Selten wuchert Granulationsgewebe aus dem Grunde, das Ulcus ausfüllend, über das Niveau hinaus (*Ulcus elevatum*). — Es gibt auch Fälle, wo das *Initialinfiltrat* sich *in ein Gummi* umwandelt und zu einem *serpiginösen Geschwür* wird.

Bei der *Initialpapel* (b) sitzt die Zellinfiltration und Zellneubildung hauptsächlich im Papillarkörper. Das Knötchen drängt, statt sich gegen die Cutis und Subcutis hin auszubreiten, nach oben. Kleine, bis erbsengroße Initialpapeln sind oft halbkugelig, rot, livid; größere sind platt, plateauartig, eben (flache oder breite syphilitische Papeln). Die Initialpapeln sind weniger hart als die Sklerosen.

Sie unterscheiden sich von der Sklerose durch das Intaktbleiben der Lymphgefäße. Die Ausbreitung des Infiltrates hält sich an die Verteilung der größeren Äste der Arterien; von den Venen beteiligen sich gerade die größeren Äste in Form der Peri- und Endophlebitis.

Heilung des Primäraffektes. Die *Sklerose* bildet sich bei geeigneter Medikation langsam, in Wochen, Monaten zurück, doch bleibt mitunter noch jahrelang eine Bindegewebsverdichtung bestehen. Zuweilen bleibt eine narbenartig atrophierte, pigmentarme Stelle am Gliede zurück. In ähnlicher Weise gelangen auch die *Papeln* meist völlig zur Resorption, selten werden sie dauernd organisiert.

B. **Syphilis cutanea.** Die *Syphilide* (syphilitische Dermatosen) treten als Symptome der kongenitalen wie der erworbenen Syphilis auf. Ihre Kenntnis ist um so wichtiger, als sie zugleich das erste unzweifelhafte Symptom der stattgehabten Allgemeininfektion bilden.

Allgemeine Bemerkungen über die Formen der Syphilide.

Nach der klassischen Darstellung von *Kaposi* werden die verschiedenen Formen, unter denen uns die Syphilide begegnen (als Flecken, Knötchen, Pusteln, Ulcera mit Schuppen und Krusten) von manchen ähnlichen, nicht syphilitischen (vulgären) Dermatosen weder durch die Polymorphie der Effloreszenzen, noch durch die Lokalisation (an den Beugeseiten), noch auch durch das fehlende Jucken unterschieden, denn das kommt alles auch bei jenen vor. Es gibt vielmehr **3 charakteristische Momente,** *welche alle verschiedenen Variationen der Syphilide gemeinsam haben*: 1. Es entstehen *scharf begrenzte, dichte, gleichmäßige Zellinfiltrate* (zum Teil auch Neubildung von Bindegewebszellen) im Corium und Papillarkörper. Die scharfe Begrenzung ist darin begründet, daß kein Entzündungshof da ist, der einen allmählichen Übergang in die Umgebung herstellen würde. 2. *Die Zellen sind hinfällig, nicht geeignet, eine bleibende Organisation einzugehen, sondern kommen zur Rückbildung und zum Schwund.* Die Zellmassen zerfallen entweder fettig und werden resorbiert, oder sie werden eitrig eingeschmol-

zen. 3. Konstant ist die Richtung und Reihenfolge, in welcher sich Zellinfiltrate und regressive Veränderungen entwickeln: *Das Infiltrat vergrößert sich in centrifugaler Richtung, der Schwund beginnt central und schreitet nach der Peripherie fort.*

Nach dieser Auffassung stellt sich als **Grundtypus** das *syphilitische Knötchen*, die **Papel,** dar. Wir sehen ein scharf begrenztes, dichtes Zellinfiltrat im Papillarkörper und Corium. Das Infiltrat ragt etwas über das Niveau, glänzt, da die Epidermisdecke gespannt ist, ist derb und braunrot (infolge von Blutaustritt aus den gestauten Gefäßen). Dann dokumentieren sich die regressiven Veränderungen; zunächst sinkt der centrale Teil ein; die Epidermis über demselben runzelt sich und zerfällt in Schuppen. Der periphere Teil dagegen bleibt noch derb, gespannt, glänzend und ist scharf gegen die gesunde Haut abgesetzt. — Vollzieht sich der eben skizzierte Vorgang an dicht beieinander sitzenden Papeln, die erst distinkt (jede Papel mit centralem Schüppchen), später mehr konfluiert sind, so entsteht das Bild der **Psoriasis diffusa** (plantaris und palmaris). — Bei der **Roseola syphilitica** sind jene drei Kriterien etwas zu modifizieren. Das Infiltrat ist geringfügig. Die Roseola bildet die Vorstufe der Papel, mit welcher sie oft kombiniert vorkommt. — Vollzieht sich der centrale Zerfall mit oberflächlicher, geringfügiger Eiterung, so bilden sich leicht Borken, indem das Sekret mit den Epitheltrümmern verbäckt. Der eitrige Zerfall kann auch zur Bildung von Eiterbläschen führen, welche dann die Papeln krönen. Je nachdem sich Bläschen oder Blasen bilden, entsteht der **Herpes** oder der **Pemphigus syphiliticus.** — Auch an den **syphilitischen Hautgeschwüren** mit ihrem charakteristischen Aussehen lassen sich die 3 Kardinaleigenschaften dartun. Das Geschwür entsteht als centraler Substanzverlust in einem Knoten resp. Infiltrat. Rand und Grund sind daher noch von dem harten Infiltrat umgeben, speckig belegt. Der Rand ist derb, gegen die Umgebung scharf abgesetzt und kann etwas unterminiert sein. Das in den Zellmassen quasi eingebettete Geschwür bedeckt sich mit einer Borke; wird diese durch Flüssigkeit abgehoben, so entsteht darunter bei dem fortschreitenden Zerfall eine neue Borke, die breiter ist als die erste; wiederholt sich das, so entsteht das Bild der **Rupia syphilitica** (ῥύπος Schmutz, Rupia, Schmutzflechte); eine centrale, erhöhte Borke wird von dachförmig abfallenden und tiefer gelegenen, zugleich auch größeren (bis talergroßen) Borkenringen umgeben (*Kaposi*). Dabei fehlt der periphere Infiltrationssaum nicht, und nach Abheben der Borke wird das charakteristische syphilitische Geschwür sichtbar. — Ist die Infiltrationszone nicht an der ganzen Circumferenz, sondern nur zu $^2/_3$ vorhanden, so kann an dem freien Drittel nach Zerfall der spezifischen Infiltration eine von der Umgebung ausgehende Heilung durch Granulationsgewebs- und Narbenbildung eintreten. Während es nun an der andern Seite zum Zerfall kommt, entsteht die *Nierenform des Geschwürs*, und wenn sich dieser Vorgang an angrenzenden Ulcera wiederholt, so haben wir das Bild des **serpiginösen syphilitischen Geschwürs.**

Wir wollen nun in skizzenhafter Weise die **Hauptformen der Hautsyphilide** folgen lassen: a) **Roseola syphilitica** (*syphilitisches Exanthem, Erythem, makulöses Syphilid*). Flache, auf Druck nur zum Teil schwindende, mäßig vorspringende, nadelkopf- bis fingernagelgroße, rote, nicht scharf marginierte Flecken, die nicht jucken. Lieblingssitz: Stamm und Beugeseiten der Extremitäten. An Hand- und Fußrücken sind sie selten. Sie bestehen Tage, Wochen ohne weitere Formveränderung und verschwinden ohne Schuppen meist spurlos in 3—4 Wochen; selten ist monatelanges Bestehen, wonach längere Zeit braune Flecken zurückbleiben. Auf dunkler Haut ist die Roseola undeutlich. Bei stärkerer Infiltratbildung entsteht das in der Frühperiode häufige *maculopapulöse Syphilid.*

Roseola ist *meist das erste manifeste Symptom konstitutioneller Syphilis*; sie tritt 6 bis 12 Wochen nach erfolgter Infektion auf, *ferner als Recidivsymptom* innerhalb des ersten Jahres, oft in Form der Roseola annularis, serpiginosa, gyrata usw. — Eine wichtige Lokalisation

ist (nach *Lang*) die innen am Präputialsack und auf der Eichel. Die Roseola bedingt hier zuweilen einen *syphilitischen Eicheltripper* (Balanitis), den man, wenn die Roseola am übrigen Körper bereits geschwunden ist, oder wenn es sich um ein rezidivierendes syphilitisches Erythem handelt, das nur die Eichel befällt, leicht mit einer gewöhnlichen Balanoposthitis verwechseln kann. Doch kann man neben der diffusen, durch das zersetzte Sebum bedingten Rötung deutlich sich abgrenzende, circumscripte, flache syphilitische Infiltrate erkennen, die erodiert sind, und denen die Sekretion zumeist entspringt. — An behaarten Stellen (Kopf, Augenbrauen, Achselhöhle, Pubes) kann die Roseola zu *Defluvium capillorum* führen. Meist entstehen kleine kahle Flecken, seltener große kahle Flächen. — Mit der Roseola können bereits *Veränderungen innerer Organe* (Erkrankungen der Schleimhäute, Iritis, Nephritis, Orchitis, mitunter auch Milztumor u. a.) koinzidieren.

Die Maculae *schwinden* zuweilen mit Hinterlassung glatter, pigmentloser Flecken (*Leukoderma syphiliticum*). Das Leukoderma s. (vgl. S. 1304) ist praktisch nicht unwichtig, da die pigmentlosen, lichten Flecken sich durch Monate und Jahre erhalten können und von dem früheren Dasein der Papel sicheres Zeugnis ablegen.

b) **Papulöses Syphilid (Knötchensyphilid).** Man unterscheidet 2 Formen: das *großpapulöse* oder lentikuläre und *kleinpapulöse* oder miliare S. Das lentikuläre papulöse S. ist, mit Roseola kombiniert, oft das erste Symptom der konstitutionellen Syphilis. Die Papeln können sich aus Roseolablüten entwickeln. Sie bilden scharf begrenzte, braunrote (schinkenrote), derbe, glänzende, etwas prominierende Knötchen. An nicht feuchten Stellen bleiben die Papeln trocken und schuppen nur mäßig. An feuchten Stellen entwickeln sich nässende Papeln. Verharrt das Syphilid während seiner Involution lange im Zustand der Abschuppung, so entsteht das *papulo-squamöse Syphilid.*

Es kommt auch zuweilen zur Bildung von Pusteln oder von Krusten (*papulo-pustulöses* oder *papulo-krustöses Syphilid*). — Das papulöse Syphilid ist *die häufigste Form der Rezidiveruptionen in den ersten* 5—10 *Jahren.* Anfangs tritt es mehr universell, in späteren Jahren mehr lokal auf. Zuweilen bilden sich in schweren Fällen singuläre Riesenpapeln. *Lieblingslokalisationen* der Papeln sind: der Stamm, das Gesicht (bes. Kinn- und Nasolabialfalte), die Kopfhaut besonders an der Haargrenze **(Corona venerea);** auch an den Mundwinkeln sind Papeln häufig; ferner am Genital, Perineum, Anus, den Achselhöhlen, Beugeseiten der großen Gelenke. An der Hohlhand und Fußsohle bilden die Papeln nur kleine circumscripte Rötungen und ganz flache Infiltrationen, über denen eine festhaftende, *stark verhornte* Epithellage liegt, die dann sehr langsam abschuppt. Meist sind *beide* Palmae oder *beide* Plantae oder beide Handteller und Sohlen zugleich befallen. Besonders an den Hacken können *clavusähnliche* hyperkeratotische Stellen entstehen. **(Psoriasis palmaris et plantaris** oder **Syphilis papulosa palmae et plantae.)** *) Nicht selten sind *Rezidive* in Form dieses Syphilids (dann aber meist nicht symmetrisch); es kann aber auch das *erste Symptom* der konstitutionellen Syphilis sein. An den Übergangsfalten der Zehen entstehen mitunter exulcerierte Papeln. Lange dauernde Psoriasis hinterläßt schmutzig braune Verfärbungen.

Die **Condylomata lata s. Papulae latae s. Plaques muqueuses, nässende, feuchte Papeln** (P. madidantes) entwickeln sich an Stellen, die durch physiologische Sekrete oder pathologische Absonderungen feucht gehalten werden. So dort, wo Falten der Haut sind, wie an den äußeren Genitalien, am Anus, in den Achselhöhlen, in den Mammarfalten, an der Brustwarze bei Säugenden, an den Mundwinkeln und in der Analgegend bei Säuglingen usw. Sie bilden pfennig- bis talergroße, scheibenförmige, plateauartige, mitunter konfluierende, anfangs mehr oder weniger gerötete, mit grauem Detritus bedeckte, eine viscide Flüssigkeit sezernierende

*) Differentialdiagnose gegenüber Psoriasis vulgaris s. S. 1264.

(Spirochäten meist zahlreich), später oft bläulich und trocken werdende Papeln. Sie können auch *exulcerieren*. Sie gehören zu den meist beobachteten *Syphilisrezidiven*, besonders in den *ersten zwei Jahren*, doch kommen sie auch später noch vor (selbst nach 10—30 Jahren, und zwar auch in relativ gut behandelten Fälle, *Fournier*). Sie sind *höchst ansteckend*; durch Autoinokulation gelangen sie auf gegenüberliegende Hautstellen. — Zuweilen bilden sie auch einen der Initialsklerose gleichwertigen **Primäreffekt** (s. S. 1282), indem sie, wie die Papeln als solche, übertragbar sind. Das ist *praktisch wichtig*, da man, wenn sie bei Säuglingen und an den Mammae von Ammen auftreten, fragen kann, ob dies ein Rezidiv einer schon älteren oder den Primäreffekt einer vor 3—6 Wochen überimpften Syphilitis bedeutet (*Kaposi*). — Die **Rückbildung** der Papeln dauert Wochen bis Monate.

Das *kleinpapulöse Syphilid*, der sog. *Lichen syphiliticus*, kommt besonders bei schlecht genährten (skrofulösen) Individuen vor. Es entstehen kleine, braunrote, in Haufen oder Gruppen und Kreislinien angeordnete, kaum miliare Papeln, von längerer Dauer als die lentikulären. Involution erfolgt mit starker Schuppung, Heilung oft mit Närbchen in Gestalt seichter, punktförmiger Grübchen.

c) **Pustulöses Syphilid;** durch eitrige Schmelzung (infolge Hinzutritts von Staphylokokken) entstehen aus dem papulösen Syphilid Pusteln. Das kommt besonders bei herabgekommenen Individuen vor. Man unterscheidet *großpustulöses* und *kleinpustulöses* Syphilid. Bei ersterem entstehen Pusteln bis zu Bohnengröße; daneben können Papeln mit Pustelkrönung (*Syphilis papulo-pustulosa*) und solche ohne Pusteln bestehen; andere Papeln zeigen eine centrale Borke (*Syphilis papulo-crustosa*).

Das pustulöse Syphilid kommt vor: α) zuweilen schon in der *Frühperiode* als *erstes*, von hohem Fieber begleitetes *Symptom*, wie das bei der **Syphilis maligna** beobachtet wird, bei der übrigens ein makulo-pustulöses Sekundärstadium ganz fehlen kann und deren Charakteristicum im übrigen das Auftreten von verschieden umfangreichen Ulcerationen der Haut und Schleimhäute schon in der Frühperiode, meist bereits im 1. Jahr, bildet. Fieber, Anämie, Kopfschmerzen, periostale Schwellungen treten auf. Es gibt Fälle, und *Verf.* sah jüngst einen solchen bei der Sektion, die jeder Therapie spotten; der Spirochätennachweis in den typischen Herden mißlingt, obwohl die Übertragung auf Affen möglich ist (vgl. *Buschke*); β) als *Rezidiveruption der Frühsyphilis*; diese Eruptionen können eine *universelle* Ausbreitung haben. γ) *Spätrezidive* pustulöser Art dagegen sind *lokalisiert* (Nase, Stirn, Capillitium). — Der *Verlauf* ist in der Regel *träge* (im Gegensatz zur vulgären Pustel). Nach Entfernung der Pusteldecke oder der Borke resultiert ein *Geschwür* mit leicht infiltriertem Grunde und Rande. Heilung erfolgt mit einer vertieften, glatten, seltener gewulsteten *Narbe*. Zuweilen wächst die Geschwürsbasis papillomartig aus und stellt drusige, mit Borken bedeckte oder überhäutete Wucherungen dar, die gewöhnlich wieder zurückgehen (*Framboesia syphilitica*) *). (Framboise, Himbeere.)

Eine durch besondere Größe der Pusteln ausgezeichnete Form ist der **Pemphigus syphiliticus.** Eine der Varicelle resp. Variola levis ähnliche Form wird als **Varicella syphilitica** bezeichnet (gedellte Pustel), eine der Acne ähnlich um die Haarfollikel angeordnete Form als **Acne syphilitica** (schleppender Verlauf, Geschwürsbildung, Ausheilung mit tiefen Narben). (A. s. ist nach *Lang* schwer von der *Acne necrotica* [*Boeck*] zu unterscheiden. In einem Fall letzterer Art, den *Verfasser* sah, nahm die Acne besonders den Stamm und die Beine ein; Knötchenerhebungen waren kaum vorhanden, dagegen hatten sich an leicht geröteten Stellen stecknadelkopfgroße, im Niveau der Haut liegende Schorfe [trockne Nekrosen] gebildet.) — Allmählich sich entwickelnde, bis talergroße Pusteln, die aus flächenförmigen Infiltraten her-

*) *Framboesia tropica* mit Befund der Spirochaete pertenuis (*Castellani*) s. bei *Mayer*; sie ist von der Lues zu trennen (vgl. *Schilling*).

vorgehen, führen zur **Rupia** (vgl. S. 1285). Sie kommt meist im vorgeschrittenen Stadium der Lues vor. Oft ist nur *eine einzige* Rupiapustel da. Bei der Heilung bilden sich weiße Narben oder nur atrophische narbenähnliche Defekte der Haut. — **Komplikationen** im übrigen Körper, die man außer Maculae und Papulae neben dem Pustelsyphilid antreffen kann, disponieren gleichfalls zur *Eiterbildung* (Iritis, Periostitis, Ostitis u. a.).

d) **Gummöses Syphilid,** das eigentliche *syphilitische Gummi.*

Das gummöse Syphilid, das *Gummi* oder *Gumma*, unterscheidet sich durch eine höhere Ausbildung nicht unwesentlich von der *Papel*, insofern als sich ein eigentliches Granulationsgewebe mit Gefäßen bildet, das teilweise einer Umwandlung zu Narbengewebe fähig ist. Vgl. Bild und mikroskopische Details S. 1235.

Fig. 675.
Tumorartiges Schwielen-Gummi (klin. für Sarcom gehalten) an der Hinterseite des mit serpiginösen Ulcera bedeckten, *elephantiastischen* r. Unterschenkels, mit zahlreichen Löchern auf der Höhe der Prominenz, welche auf dem Durchschnitt ulcerierten, bis mehrere Centimeter breiten Gummen entsprachen. Am anderen Unterschenkel waren serpiginös angeordnete, tief braun pigmentierte Narben. 58jähr. Frau mit Caries sicca am Schädeldach und gummöser Pachymeningitis. Lungentuberkulose. Beob. des *Verf.* aus dem Allerheiligen Hospital Breslau.

Man unterscheidet das *hochliegende* und das *tiefliegende Gummi* oder spricht von Syphilis cutanea gummosa, bei der meist multiple, in Gruppen stehende, erbsen- bis bohnengroße und größere Infiltrate und Knoten auftreten, und von Unterhautgummi. Beide Formen können ineinander übergehen. Bei den *Unterhautgummen* entstehen Knoten, die anfangs gegen die Cutis verschieblich sind, später in diese eindringen. Die Gummen sind anfangs derb-elastisch, später weicher und auf Druck schmerzhaft.

α) Die **cutanen hochliegenden Gummen** pflegen einen sehr langsamen Verlauf zu haben und stellen meist flache, harte (Initialsklerosen frappant ähnliche) Infiltrate dar. Sie können sich im günstigsten Fall mit Hinterlassung einer narbenartigen Verdünnung und scharf begrenzten Einsenkung der Haut von weißer, glänzender Beschaffenheit zurückbilden. — Sehr oft kommt es aber zur Bildung eines Geschwürs, **Ulcus gummosum,** mit unreinem Grund, scharfem, „wie mit dem Locheisen geschnittenem", steilem, manchmal auch unterminiertem Rand. Große Schmerzhaftigkeit zeichnet die Ulcera aus. Sehr oft wechselt Ausheilung alter und Auftreten frischer Herde fortlaufend ab. Das geht oft mit einer ausgesprochenen Anordnung der Knoten in Kreisform, Oval, Ringen, Bogen, Windungen, Nieren-, Sichelform einher. Die flach-grübchenartigen *Narben* des aggregierten hochliegenden Syphilids sind entsprechend der ursprünglichen Zusammensetzung aus distinkten Gummen durch Gitter noch erhaltener Haut voneinander getrennt und sehr charakteristisch (s. Fig. 675). Bei verschmolzenen Gummen entsteht *eine* große retrahierende Narbe. Die Narben, die von tiefen ulcerösen Syphiliden mit starker nachträglicher Granulationsbildung stammen, werden dick, wulstig.

Narbenähnliche Defekte, die nach Resorption oberflächlicher, syphilitischer Infiltrate

(speziell Gummen) zurückbleiben, *Maculae atrophicae*, beruhen vorwiegend auf einer allgemeinen *Atrophie* der Hautgewebe.

β) **Die tiefliegenden (subcutanen) Gummen** bilden im Gegensatz zu hochliegenden, bei denen die Flächenausdehnung überwiegt, erheblich voluminöse Knoten bis zu Faustgröße, über denen die Haut eine Zeitlang unverändert und verschieblich ist; später sind sie an der Cutis oder an der Unterlage fixiert. Meist entstehen nur einzelne Knoten; besonders gern sitzen dieselben an der Stirn, dem Nacken, dem Rücken und an den Unterschenkeln. Nach längerem Bestand erweicht das Centrum des Gummis, danach auch die Peripherie; es nimmt eine pseudofluktuierende Konsistenz an. Beim Einschneiden entleert sich eine klebrige, fadenziehende, gummiartige Masse. Durch Verfettung der erweichten Masse kann **Resorption** des Gummas eintreten; betrifft sie nur das Centrum, so sinkt dasselbe ein. Gummöse Reste können auch verkäsen und verkreiden und durch Bindegewebe abgekapselt werden. Sehr häufig erfolgt **Ulceration,** und es entsteht ein **tiefes** syphilitisches **Geschwür,** dessen Ränder bläulich-rot, verdickt, scharf zugeschnitten und unterminiert sind, dessen Grund mit nekrotischen Fetzen bedeckt und infiltriert ist. — Nicht gerade häufig nehmen schwielig-gummöse Wucherungen ein *geschwulstartiges Aussehen* an, was zu verhängnisvollen Verwechslungen mit bösartigen Geschwülsten führen kann (s. Erklärung zu Fig. 675).

Beim *Abheilen* flacht sich der Rand ab, der Grund granuliert und sondert reinen Eiter ab. Das Resultat ist stets eine *Narbe*, die meist *wulstig* und deren Umgebung oft pigmentiert ist. — **Abbildung** eines subcutanen Gummis s. auf S. 1235.

Die gummösen Syphilide, deren *Verlauf* gewöhnlich ein langsamer, gelegentlich aber auch ein geradezu rapider werden kann, führen oft zu enormer Destruktion, besonders an der Nase, den Lippen, dem behaarten Kopfe, den Händen. Nekrose benachbarten Knorpels und Knochens, Mutilationen und auch Arrosionen größerer Arterien können sich anschließen.

Das Hautgummi erscheint gewöhnlich in *späteren Stadien der Lues* und gilt als das charakteristischste Produkt der Spätsyphilis. Zuweilen kommt dasselbe aber auch früher (und auch neben sekundären Syphiliden) vor. Oft bestehen gleichzeitig gummöse Produkte im Knochensystem, Nervensystem, Mund, Rachen, Nase, Kehlkopf usw. — In sehr lange persistierende Infiltrate von nicht vollständig zur Resorption gelangten Gummen können in seltenen Fällen später *lupöse Ablagerungen* erfolgen. — Selten ist ein *Umschlagen des gummösen Geschwürs* in ein **Carcinom.** Auch *neben Gummiknoten* kann Carcinom auftreten, besonders an der Zunge (*v. Langenbeck*). (Auch an Stellen, wo *früher ein Primäraffekt oder ein Syphilid saß*, kann sich später ein Carcinom entwickeln; vgl. bei Zunge S. 358 u. 367.)

[Manche Dermatologen unterscheiden das *tuberöse Syphilid* (das gruppierte S., Knötchen- oder Knotensyphilid, tertiäre Papel) von dem *eigentlichen Gummi*. Es decken sich diese beiden Formen des tertiären Hautsyphilids ziemlich genau mit dem, was andere (*Lang, Kaposi* u. a.) als *hochliegendes, cutanes, eigentliches Hautgumma* und als *tiefliegendes, subcutanes Gumma* bezeichnen. Ob sich das gruppierte Syphilid anatomisch so scharf vom Gumma trennen läßt, wie *Unna* und *Tommasoli* annehmen, muß noch dahingestellt bleiben. Die *klinische* Trennung in *tuberöses Syphilid*, — mit gruppenweisem Auftreten, oft von serpiginöser Form, mit in einem Teil der Fälle eintretendem ulcerösem Zerfall (tubero-ulceröses S.), der sich durch allmähliche Usur der Hautpartie vollzieht, flächenartiger Ausbreitungstendenz, centraler Abheilung bei Fortschreiten in der Peripherie — und *eigentliches Gummi* — mit solitärem Auftreten, Ulceration durch Perforation der Haut, Tendenz zur Bildung kugeliger Formen, ohne Neigung zu centraler Abheilung — mag dagegen wohl berechtigt sein.]

(*Differentialdiagnostisch* ist an die **Sporotrichose** (*de Beurmann*) und an die **Hemisporose** (*Gougerot* u. *Caravin*) zu erinnern, welche bereits S. 718 erwähnt wurden und von denen noch später die Rede sein wird (s. S. 1296); sie setzen Veränderungen, die sowohl mit *gummösen*

Prozessen als auch mit *tuberkulösen* verwechselt werden können, um so eher, als diese Pilze im Gewebe nur schwer nachweisbar sind.

Auch die **Trypanide,** Hauterscheinungen bei Weißen, die von der Schlafkrankheit (Trypanosomiasis) angesteckt wurden und die teils papulös, teils plaqueförmig, teils ulcerös sind, haben große Ähnlichkeit mit Syphilis (vgl. *Thiroux* u. S. 1300); auch die *Orientbeule* (*Leishmaniosis ulcerosa cutis*, vgl. S. 1300), sowie die **Blastomycosis cutis** können eventuell (s. S. 1297) zu Verwechslung mit Syphilis führen (vgl. Fall von *Finger*).

Die Hautsyphilide bei sog. hereditärer, richtiger **kongenitaler Syphilis.** Wegen ihrer erheblichen praktischen Wichtigkeit seien diese Veränderungen, die durch Übertragung der Lues von den Eltern auf das Kind in utero zustande kommen, hier noch besonders angeführt. a) *Frühsymptome*: Sie erscheinen bei der Geburt oder in den drei ersten Lebenswochen als *maculopapulöses*, nicht wesentlich von dem der erworbenen Lues unterschiedenes Syphilid mit Rhagaden an den Mundwinkeln, am Anus, an den Interdigitalfalten (vgl. S. 1286). Seltener ist der *Pemphigus syphiliticus*; es erheben sich größere Eiterblasen auf exulcerierten, flachen Papeln. Eigentümlich und charakteristisch ist nach *Kaposi* eine diffuse Infiltration der Fußsohle und Flachhand, deren Hautdecke dabei gleichmäßig braunrot, trocken, atlasglänzend und da und dort rhagadisch erscheint. (Anderes über kong. Syph. s. S. 1286.) b) *In den späteren Jahren kongenitaler Syphilis* treten dieselben gummösen Infiltrate und ulcerösen Syphilide auf, wie bei erworbener Syphilis.

Als **pathognomonisch für kongenitale Syphilis** gelten ferner besonders a) **Augenaffektionen,** und zwar *Keratitis parenchymatosa*, sowie ganz besonders *Chorioiditis areolaris* (atrophische Herde in der Chorioidea und Pigmentwucherungen). b) Bestimmte **Zahndeformitäten,** Erosion der oberen inneren Schneidezähne in Form von halbmondförmiger, centraler Einkerbung am unteren Rand (meißelförmige Zähne). c) **Feine lineare Narben,** nach anderen nur *Pseudonarben*, die strahlig *um den Mund und die Augen* angeordnet sind und auf Wangen, Nasolabialfalten, Kinn übergehen. *Lang* hält sie für Narben abgelaufener Destruktionsprozesse, *Silex* für Einziehungen der Haut, die durch Muskelzug entstanden und durch eine der Lues zuzuschreibende Veränderung stationär wurden, *Poór* dagegen auch für *wahre Narben*, die Folge von abgelaufenen Infiltraten. — Die alte *Hutchinsonsche Trias* (halbmondförmige Exkavation der Bißfläche der Schneidezähne und zwar meist der beiden oberen mittleren, wobei der Zahn im ganzen schraubenförmig sein kann, ferner parenchymatöse Keratitis sowie Labyrinthtaubheit) gibt keinen positiven Anhalt für kongenitale Syphilis. Doch *kann* sie dabei vorkommen (*Lang*). (Über falsche, durch professionelle Abnutzung entstandene Hutchinsonsche Zähne s. *Bogrow*.) — Sehr charakteristisch können auch Veränderungen der *Nase* sein (die ganze Nase ist zu klein oder hat Sattelform, oder die Nase ist ineinandergeschoben oder in ihre Wurzel eingetrieben; s. S. 187). Andere Zeichen (Persistieren des kindlichen Habitus, Säbelform der Schienbeine) sind unzuverlässig. — Siehe auch *Knochen* bei kongenitaler Syphilis S. 709, Lunge S. 305, Leber S. 596.

3. Lepra.

Die *Lepra*, Lepra Arabum, Elephantiasis Graecorum, Aussatz (im Mittelalter u. a. auch Mieselsucht genannt), ist eine chronische spezifische Infektionskrankheit, welche auf der Haut (und den angrenzenden Schleimhäuten) gelbrote bis dunkelbraune Flecken und derbe, flache, diffuse Infiltrate oder aber Knoten, seltener Blasen veranlaßt. Gesicht und Extremitäten, dann auch die Nerven werden bevorzugt. Des weiteren pflegen Hyperästhesie und Anästhesie und auch vielerlei Erkrankungen innerer Organe aufzutreten, und mit seltenen

Ausnahmen führt die Lepra durch einen spezifischen Marasmus direkt oder indirekt zum Tode.

Der **Leprabacillus** (*Armauer Hansen*, 1880), s. Abb. 8 auf Tafel I im Anhang, ist der wahre Krankheitserreger und der Mensch dessen alleiniger Träger (*Sugai* berichtete jüngst über gelungene Übertragungsversuche von Lepra auf Säugetiere). Lepra ist direkt von Mensch auf Mensch übertragbar. Eingangspforten bilden nach manchen am häufigsten Nasen- und Mundschleimhaut (vgl. S. 188). Erblichkeit ist nicht nachzuweisen. Lepra galt bis vor Kurzem allgemein für unheilbar (vgl. Internat. Leprakonferenz, Berlin 1897 u. Internat. Dermat. Kongr. Berlin 1904); jüngst wird eine hoffnungsvollere Auffassung laut (Internat. Leprakonferenz, Bergen 1909). Isolierung der Leprösen in Leproserien ist das schon seit Jahrhunderten erprobte Mittel, die Krankheit einzudämmen.

Man kann zwei Hauptformen der Lepra unterscheiden: a) *die knotige L.* (*cutanea*), b) *die anästhetische Lepra* (*nervorum*), auch als *trophoneurotische* oder *nervöse Form* bezeichnet; diese Formen können sich auch kombinieren. Nach *Kaposi* wäre noch die *fleckige* hinzuzufügen. Es gibt noch andere Unterabteilungen, denen wir nachher noch begegnen werden.

a) *Die knotige Lepra*, *L. tuberosa*, hat ihren Hauptsitz im Gesicht (Stirngegend, Nase, Lippen), sowie an den terminalen (vorwiegend dorsalen) Teilen der Extremitäten und besonders auch am Skrotum und Präputium.

Nach *Hansen* u. *Looft* wären die behaarte Kopfhaut, die Glans penis, ferner die Handteller und Fußsohlen immun; *Rille* (Lit.) berichtete aber über einen Fall von L. tuberosa mit Lokalisation an den Fußsohlen. (Ähnlichkeit mit Lues!)

Sie beginnt meist zuerst in den Augenbrauen (die Haare fallen aus) mit der Bildung von *Flecken* (*L. maculosa*), welche zellige, außerordentlich bacillenreiche Infiltrate der Cutis und Subcutis darstellen. Die Flecken sind durch Hyperämie rot oder braun, sepiafarben, bronzefarben und glänzend, wie mit Ölfarbe bestrichen. Mit der Zeit bilden sich die Infiltrate stellenweise zurück und hinterlassen weiße oder schiefergraue bis braune, flache irreguläre Flecken (*Morphaea alba* und *nigra*) oder beide Arten, wodurch die Haut ganz gescheckt aussehen kann. Die Haut kann auch narbenartig einsinken. Die Flecken können auch zentral schwinden, während sie peripher fortschreiten. *Diese Form kann weiter sowohl in die tuberosa wie in die anaesthetica übergehen.* Außerordentlich langsam, in Monaten, oft erst nach Jahren, erheben sich die Infiltrate an verschiedenen Körperstellen zu *Knoten*. Diese können, wenn sie dicht zusammengedrängt liegen, zu mehrere Centimeter dicken, höckerigen Plaques oder Wülsten konfluieren.

Das *Gesicht* kann mit seinen Stirnwülsten, wulstigen Lippen, knotigen Verdickungen an Nase, Wangen, Kinn und seinen in dicke, sulzig transparente Knollen verwandelten Ohrläppchen das Aussehen der *Facies leontina* (*Leontiasis*) annehmen. — Häufig ist ein Übergreifen auf Conjunctiva und Cornea (Erblindung). Nasen-, Mund-, Rachen-, Kehlkopfschleimhaut zeigen oft Veränderungen (s. bei den betreffenden Organen). Von inneren Organen werden Leber, Milz, seltener Hoden, seröse Häute, Knochenmark (wohl vom Blutweg aus, wofür sichere Fälle von *lepröser Bacillämie* sprechen, wie sie *de Beurmann* u. a. sahen) betroffen —, andere Organe in der Regel nicht (*Hansen*); doch wurden Leprome selten auch im Darm, den Lungen, Nieren, ausnahmsweise im Pankreas, in den Nebennieren und im Ovarium (*Glück*), kurz fast in sämtlichen inneren Organen gesehen. — Der *Tod* erfolgt häufig an Sepsis.

In manchen Fällen verkleinern sich die Knoten spontan oder schwinden unter Narbenbildung völlig, wobei *Verfettung*, aber im Gegensatz zur Tuber-

kulose nie Verkäsung auftritt. — Nicht selten kommt es unter dem Einfluß äußerer Einwirkungen zur Bildung von *Geschwüren* (L. ulcerosa), die durch einen äußerst schleppenden Verlauf ausgezeichnet sind; nach jahrelangem Bestande können sie allmählich schwinden. Oft überhäuten sie sich, um neuerdings zu zerfallen. Besonders an den Extremitäten kommt es nicht selten zu komplizierenden eitrigen Entzündungen, welche zu Nekrose und Demarkation und folgendem Abfallen einzelner Knochenpartien oder selbst ganzer Glieder führen (*Lepra mutilans*).

Sehr oft greift die lepröse Neubildung *auf die Nerven* über und verbreitet sich centripetal im Epi- und Perineurium weiter (*Thoma*); Anästhesien, oft großer Bezirke, können dadurch veranlaßt werden. Auch auf dem *Lymphweg* erfolgt eine Weiterverbreitung, und die Submaxillar- und Inguinaldrüsen können mächtige (zur Verfettung neigende) Knoten bilden.

Mikroskopisch setzen sich die **Leprome** in ihren Anfängen aus Granulationsgewebe zusammen, welches das Corium als netzförmige Züge durchzieht und von der Umgebung der Blutgefäße und deren Wänden ausgeht. Wo die meisten Blutgefäße sind, nämlich in den oberflächlichen Hautschichten, dann um die Haarbälge und Hautdrüsen, da etablieren sich die meisten Zellzüge. Später konfluieren sie, bilden das diffuse, *lepröse Zellinfiltrat der Cutis* und dringen in das *subcutane Fettgewebe*, woselbst dann die mächtigsten Infiltrate entstehen. — Unter den *Zellen des leprösen Granulationsgewebes* herrschen anfangs runde Formen vor; später entwickeln sie sich zu größeren Zellen, sog. **Leprazellen** (*Virchow*), großen, runden oder ovalen Zellen mit vakuolenartigen, runden Einlagerungen oder von ganz hyalinem Aussehen. Diese Zellen *herrschen vollkommen vor*; sie können zu klumpigen großen sog. Leraschollen konfluieren (*Neisser*). Daneben kommen auch vereinzelte *Riesenzellen* von *Langhans*schem Typus vor, was u. a. auch *Schäffer* (Lit.) bestätigte. Die Leprazellen sind der Hauptsitz der **Leprabacillen** (*Hansen*, *Neisser*, *Cornil* u. a.), welche in *ungeheuren Mengen*, in zigarrenbündelähnlichen Haufen oder in zusammenliegenden Verbänden vorhanden sind, so daß die Zellen ganz vollgefüllt erscheinen (s. Fig. 8 auf Taf. I). Bacillen liegen auch *zwischen* den Zellen. Die **bacillenhaltigen, vakuolisierten Leprazellen** sind *im Vergleich zu Tuberkulose und Syphilis durchaus charakteristisch* (*Thoma*) *). — Die *Leprabacillen* gleichen sehr den *Tuberkelbacillen*, färben sich wie diese (vgl. S. 276), jedoch leichter und rascher, entfärben sich aber (bei Säurebehandlung) auch leichter wie jene und lassen sich zum weiteren Unterschied von jenen auch schon mit einfach-wässerigen Farblösungen gut tingieren. Doch sind diese Unterscheidungsmerkmale nicht absolut zuverlässig. *Arning* u. *Lewandowsky* empfehlen die von *Much* für Tbb. angegebene prolongierte Gramfärbung, mit welcher der Leprabacillennachweis auch bei der anästhetischen Lepra gelang, was bisher nicht möglich war. *Yamamoto* fand bei Silberimprägnation nach *Bertarelli* die Leprabacillen farblos, die Tbb. schwarz gefärbt.

b) *Lepra maculo-anaesthetica.* Bei derselben tritt die Anästhesie entweder im Bereich von Knoten und Flecken auf, oder es entstehen mit anderen Lepraerscheinungen oder, was gerade die reinen Fälle charakterisiert, ohne äußerlich sichtbare Veränderungen der Haut Pemphigusblasen (Pemphigus leprosus), welche nach ihrem Abheilen glänzende, anästhetische Hautstellen hinterlassen oder nach Abfallen ihrer Decke flache oder tiefere Ulcera nach sich ziehen (*Kaposi*). An den total anästhetischen Stellen atrophieren Haut und Muskeln. Leicht entstehen Verletzungen, was zur Bildung von Geschwüren Anlaß gibt.

*) (Nach *Bergengrün* und *Kanthak* wären die sog. Leprazellen nur bacilläre Thromben in Lymphgefäßen, durch welche die Endothelien zur Wucherung und Vergrößerung zu protoplasmatischen Massen angeregt würden; Bacillen können zufällig auch einmal in Zellen liegen. Doch hat diese Auffassung nur Widerspruch gefunden.)

Hierdurch oder durch einen die Gewebe einfach konsumierenden Schwund kommt es zu *Mutilationen* verschiedener Art. Fast plötzlich kann z. B. ein ganzer Fuß oder eine ganze Hand abfallen (anderes s. S. 718).

Als Grundlage der Anästhesie ist in einem Teil der Fälle ein direktes Betroffensein der peripheren *Nervenfasern in dem Gebiet von Flecken und Knoten* der Cutis anzusehen. In einem anderen Teil besteht eine selbständige **Lepra nervorum,** welche zu Atrophie einzelner Fasern und zu Parästhesien (Hyperästhesien, Anästhesie) und konsekutiven trophischen Störungen der Haut, die glatt und glänzend, drüsen- und haarlos wird und der Nägel führt, die abfallen oder aufsplittern oder knotig mißstaltet werden (Knochen s. S. 718 und Gelenke s. S. 787) (vgl. *Hansen* und *Looft*, Lit.).

Über die Stellung des **Morvanschen Symptomenkomplexes** (S. 1194), ferner der **Raynaudschen symmetrischen Gangrän** zur Lepra und die Ansichten von *Zambaco*, der dazu neigt, alle ungewöhnlichen Mutilationen und so auch das **Ainhum** für Lepra zu halten, und betreffs der entgegengesetzten Ansicht von *Babes* hierüber vgl. S. 1194 und 1272. (*Lit.* über Lepra bei *A. v. Bergmann* [auch gute Abbild.], *Hansen* u. *Babes*).

4. Rhinosklerom; über diese Affektion, welche in der Haut der Nase und angrenzenden Teile zur Bildung harter, grauroter, von Epidermis bedeckter Knoten führen kann, im übrigen sich in der Nasopharyngeal- oder Laryngo-Trachealschleimhaut etabliert, vgl. bei Nase (S. 189).

5. Rotz (Malleus). Wird eine *verletzte Stelle* der Haut mit Rotz (Nasenrotz oder Hautrotz des Pferdes) infiziert, so entsteht entweder ein *lokaler Prozeß*, der zu Phlegmone, Eiterung, Gangrän, Lymphangitis, Lymphadenitis, Bildung von Pusteln und Geschwüren führen kann, oder es schließt sich eine *Allgemeininfektion* an (vgl. S. 188); bei letzterer, die als *akute Rotzinfektion* (Lit. bei *Arzt*) einen septikopyämischen Verlauf nimmt, können *hämatogen* in den Organen (aber nur selten in Milz und Nieren) embolische Rotzherde entstehen, die weniger Knötchen als Eiterherden gleichen, und es können sich *an der Haut Pusteln* meist in großer Zahl, von Hanfkorn- bis Erbsengröße (Verwechslung mit Blattern!), *Furunkel*, *hämorrhagische Knoten und beulenartige Abscesse* verschiedenster Größe entwickeln. (Verwechslung mit pustulöser und gummöser Syphilis!) Brechen die Hautherde auf, so entstehen unregelmäßige fressende *Geschwüre* mit eitrig belegten Rändern. Über chronischen Rotz s. *Zieler*.

6. Aktinomykose der Haut kommt am häufigsten im Bereich der Wangen und Hals-Kiefergegend (im Anschluß an Mundaffektionen), dann am Stamm, besonders am Rücken (bei Wirbelsäulen-, Rippen-, Lungenaktinomykose), am Bauch und in der Leistengegend (bei Intestinalaktinomykose) vor (vgl. S. 308 u. ff., ferner S. 359 u. 360 und weiter S. 717). Sehr selten ist eine *primäre Hautaktinomykose*, welche nach Verletzungen beobachtet wurde (vgl. *Marcus*), teils unter dem Bilde chronischer, manchmal syphilitischen Geschwüren ähnlicher Ulcera, teils ähnlich dem Lupus mit Knötchenbildung und einer entschiedenen Tendenz zur Spontanheilung auftritt (s. *Lieblein*). (Eine der bisher bekannten Aktinomykose nahestehende, aber durch einen von dem *Bostroem-Israel*schen Pilz verschiedenen Erreger, *Discomyces Thibiergi* hervorgerufene Form beschrieben *Ravant* u. *Pinoy* als eine neue Form von *Hautdiscomykose.*) — Greift die schwielig-fistulöse Wucherung auf die Knochen an Fuß und Unterschenkel über, so entsteht, wie im Falle von *Tusini*, ein dem **Madurafuß** (Mycetoma pedis) ähnliches Bild. Bei letzterem handelt es sich um eine in Indien und anderen heißen Ländern endemische, aber auch vereinzelt in Europa beobachtete, sehr langsam verlaufende Krankheit, die durch einen dem Aktinomyces ähnlichen (*Kanthak*), aber des Kolbenkranzes entbehrenden Pilz, der in kleine verletzte Stellen der Haut eindringt, hervorgerufen wird. Nach *Caminiti* ist Streptothrix rubra (*Vincent*) die Ursache; die Ätiologie ist aber nicht einheitlich (vgl. *Reynier et Brumpt*); *Lit.* bei *Babes*, *Oppenheim*; vgl. auch *Dübenhofer*.

IV. Durch Pilze (Fadenpilze und Sproßpilze) verursachte Hauterkrankungen, Dermatomykosen.

A. Auf die Haut beschränkte Mykosen:

a) **Favus (Tinea favosa, Erbgrind).** Bei dieser *kontagiösen* Erkrankung bilden sich besonders bei Kindern am behaarten Kopf (Kopfgrind) rundliche, linsen- bis pfenniggroße, schwefelgelbe, mit centraler Delle versehene und in der Regel von einem Haar (in dessen Balgtrichter die Impfung am leichtesten haftet, *Unna*) durchbohrte, widerlich moder- oder mäuseartig riechende Scheiben oder Krusten (*Favus-Scutula*).

Das *Scutulum* (1—1,5 mm dick), an dessen Oberfläche sich oft noch eine Decke von Epidermis befindet, besteht, wie Untersuchung in Wasser, Glycerin oder Kalilauge zeigt, aus Pilzfäden und Conidiensporen, beide sehr *polymorph*, denen Detritusmassen, Eiterzellen, Mikrokokken beigemischt sind; es läßt sich (nach *Unna*) als ein in die Hornschicht eingelassener Pilzkörper oder als ein horizontal ausgebreiteter Rasen vertikal aufsteigender Pilzfäden betrachten. Der als Ursache des Favus anzusehende Pilz ist das **Achorion Schoenleinii** (1839 entdeckt; der erste beim Menschen beobachtete Pilz; Fig. 676). Der Pilz zeigt ein *Mycel*, welches teils aus septierten, teils aus septenlosen, gebogenen, mit häufig rechtwinkligen Seitensprossen versehenen Fäden besteht. An den Enden der Fäden werden *Sporen*, die oft rosenkranzartige Ketten bilden, abgeschnürt. *Das Mycel überwiegt gegenüber den Sporen.*

Fig. 676.
Achorion Schoenleinii aus einem Favusscutulum. Fäden und Sporenketten; oben links 3 Epithelzellen. Starke Vergr.

Löst sich die Epidermisdecke vom Scutulum los, so erscheinen die trockenen, gelbweißen, mörtelartigen Favusmassen. Wird das Scutulum am Lebenden entfernt, so zeigt sich eine rote, nässende Fläche. Nach längerem Bestand des Favus entsteht an den betreffenden Stellen völliger Haarschwund. Die Pilze dringen in den Haarschaft, die Haarzwiebel und in die Wurzelscheiden. Die Haare, welche glanzlos, wie bestäubt aussehen, fallen leicht aus oder knicken über der Epidermis ab.

Im Corium herrscht eine mehr oder weniger starke Infiltration.

Der Pilz kann sich auch auf die *Augenbrauen* und auf nur *mit Flaum bedeckte Stellen* ausbreiten und auch in die *Nägel* eindringen. Der Nagel wird von schwefelgelben Einlagerungen durchsetzt, degeneriert käsig und wird zerklüftet, verkrüppelt, ist glanzlos, trüb **(Onychomycosis favosa).** — Über *universellen Favus* vgl. *Talat* (Abbild.) und *Plaut* (Lit.).

Nach *Quincke*, *Unna* sollte es sich bei den Favuserkrankungen um mehrere verschiedene Pilzarten handeln; heute nehmen aber die meisten mit *Pick*, *Waelsch*, *Scholtz* u. a. nur eine polymorphe Entwicklung eines einheitlichen Pilzes, des *Achorion Schoenleinii* an.

b) Die durch **Trichophyton tonsurans** hervorgerufenen, sehr ansteckenden Hautaffektionen zeigen Verschiedenheiten, je nachdem behaarte oder nicht behaarte Partien befallen werden. Der *Trichophytonpilz*, der nach *Gruby*, *Sabouraud* u. a. und auch nach Untersuchungen von *Krösing* und *Halgand* in mehrere Gruppen zu sondern wäre, besteht aus sehr zarten Fäden mit wenigen Verzweigungen und spärlichen Conidien; er bildet keine Scutula. Die Pilze wuchern von den Follikeln aus in die Substanz der Haare hinein. In frühen Stadien sind die Haare von Mycelfäden (große Ähnlichkeit mit Achorion),

später vorwiegend von den rundlichen oder länglichovalen, meist kettenförmig gruppierten *Conidien* oder *Sporen* durchsetzt. An den nicht behaarten Stellen liegen die Pilze in den tiefen Schichten des Stratum Malpighii.

Herpes tonsurans (Trichophytia superficialis) an nicht behaarten Stellen erscheint in Bläschenform (*H. tons. vesiculosus*) oder in Form roter, schuppender Flecken, Scheiben und Kreise (*H. tons. maculo-squamosus*). Der H. tons. vesiculosus entspricht dem *H. circinnatus* und ist charakterisiert durch Kreise, die sich aus einzelnen, auf gerötetem Grund stehenden Bläschen zusammensetzen, die sich um ein schuppiges Centrum anordnen. Beim *H. tons. maculosus et squamosus* entstehen (nach *Kaposi*) mit Vorliebe an der Nackenhaargrenze pfennig- bis talergroße, rote, unter Druck erblassende, im Sinne ihrer Entwicklung vom Centrum nach der Peripherie schuppende und schwindende Kreise. Er kann sich in Form einer allgemeinen akuten Eruption am Stamme und an den Extremitäten präsentieren.

Als **Trichophytia superficialis des behaarten Kopfes** oder kleinsporige Art der Trichophytie, sog. **Mikrosporie,** werden epidemische und infektiöse, in manchen Ländern (England, Frankreich, Belgien) sehr häufige, aber auch in der Schweiz, Deutschland, Wien (vgl. *His, Plaut, Glaser, Chajes* über Epidemien in Basel, Hamburg, Berlin, Schöneberg) bei Schulkindern (meistens Knaben) beobachtete Krankheit bezeichnet. Ihr Hauptcharakteristicum bilden graue, kreisrunde, mit spärlichen abgebrochenen Haaren besäte schuppige Flecken des behaarten Kopfes. (Man unterscheidet ein Mikrosporon Adouini und Mikr. canis s. lanosum; wo letzteres im Spiel ist, ist die Verbreitung über den Rumpf stärker, häufiger, und meist ringförmig. Mikroskopisches, Kulturmethode etc. s. u. a. bei *Plaut* und *Chajes*.) Die Krankheit ist sehr chronisch; mit der Pubertät wird oft Spontanheilung beobachtet. (Röntgenbehandlung s. *Sabouraud, Berger* und *Bloch*, Lit., *Stein* u. a.)

Die **Trichophytia unguium, Onychomycosis trichophytina** ist eine durch Eindringen des Trichophyton in die Nägel entstehende Trübung, höckerige Verdickung, Aufblätterung, Brüchigkeit derselben.

Beim **Herpes (Trichophytia profunda) tonsurans capillitii** oder **Kerion Celsi** (κηρίον, Honig, grindiger Ausschlag) bilden sich *auf dem behaarten Kopf* rundliche bis talergroße, kahle Stellen, innerhalb welcher die Haare trocken, brüchig sind. Später stehen nur noch Stümpfe von ungleich abgebrochenen Haaren am Boden, der mit Schuppen bedeckt ist. Der Rand der Tonsur ist rot. Nach Eindringen der Pilze in die *Haarbälge* und lebhafte Entzündung in der Umgebung können Pusteln und Krusten und von *Absceßchen* durchsetzte *Knoten* von *sehr riesenzellenreichem*, mitunter auch scharf abgesetzte Epithelioidzellhaufen (*tuberkuloid*) zeigendem *Granulationsgewebe* selbst in der Subcutis entstehen. Pilznachweis im Schnitt ist sehr schwierig. Benachbarte kahle Stellen können später konfluieren. Der größte Teil der Kopfhaut kann kahl werden; doch kann auch vorher *Heilung* eintreten.

Die **Sycosis parasitaria** ist eine **Trichophytia profunda** im *Barte*. Als oberflächliche Form beginnend, schließt sich dann bald die mit starken Entzündungsvorgängen verbundene tiefe Form an. Durch stärkere Entzündung der Follikel entstehen Knötchen, Pusteln, Abscesse, Borken und teigige, geschwulstartige, sehr schmerzhafte papilläre Wucherungen, aus welchen da und dort Haarstoppeln hervorragen, die leicht ausziehbar und an ihrem Wurzelteil von weißgrauen oder gelbweißen Scheiden überzogen sind. Verlauf über Wochen. Heilung meist ad integrum. Nur ganz selten verbindet sie sich mit Kerion Celsi.

Die **Trichophytia ekzematosa,** das **Ekzema marginatum** (*Hebra*), welches sich besonders oft am Skrotum und der anliegenden Schenkelhaut entwickelt und durch Bildung kleiner Knötchen und Bläschen an der zackigen Peripherie eines bräunlich pigmentierten und bei der weiteren Ausbreitung im Centrum abblassenden Hautbezirks charakterisiert ist, gehört nach *Kaposi* u. a. dem H. tonsurans an.

Die **Tinea albigena** (vgl. *Nieuwenhuis*), eine chronische, bes. Hohlhand und Fußsohle, oft symmetrisch ergreifende, Knötchen und Blasen bildende, oberflächliche Dermatitis, gehört

auch in die Gruppe der Trichophytien. Die schließlichen Narben führen zu der charakteristischen Entfärbung (daher der Name). Sie kann auch die Nägel ergreifen.

Auch die **Tinea imbricata** wird hierher gerechnet, die epidemisch hauptsächlich auf den Südseeinseln vorkommt. Der angeblich dem Trichophyton verwandte Pilz (nach anderen aber ein echter Aspergillus; s. *Wehmer*) wuchert im Rete Malpighi. Die in concentrischen *kreisförmigen* Figuren erkrankte Epidermis löst sich in schmalen Lamellen von der Cutis ab. Diese bleiben mit dem der Peripherie zugekehrten Rande festsitzen und bekommen dadurch ein Aussehen, welches dem sich reihenförmig deckender Dachziegel ähnelt und den Namen imbricata veranlaßt hat. In der Regel erkrankt die ganze Körperhaut ausschließlich des Gesichts. (Gute Abbild. s. bei *R. Koch.*) — Anderes über *tropische Trichophytosis* bei *Castellani.*

c) **Pityriasis versicolor** oder Kleienflechte, der das *Mikrosporon furfur* (s. Fig. 677) zugrunde liegt, kommt meist an von Kleidern bedeckten Körperstellen, die stark schwitzen, vor, vor allem an Brust, Rücken, Bauch und an Kontaktflächen der Hängebrust, des Skrotums und der Oberschenkel. Es bilden sich gelbliche, bei Hyperämie rote bis braunrote Punkte und Flecken, die sich mit irregulärer, landkartenartiger Zeichnung über große Hautstrecken ausbreiten können; die Haut ist mit zarten, kleienförmigen *Schuppen* bedeckt.

Fig. 677.
Mikrosporon furfur. St.Vergr.

Mikroskopisch findet man in den abgekratzten Schüppchen (Epidermislamellen) ineinander laufende, breite, knorrige Mycelfäden mit geringen Verzweigungen und dazwischen oft ganze Gruppen kugelförmiger stark lichtbrechender Sporen; s. Fig. 677.

Die Affektion (schwer zu heilen und leicht rezidivierend) schwindet oft erst nach vielen Jahren; bei älteren Personen ist sie nicht mehr zu finden (*Kaposi*); auch sieht man sie fast nie bei Kindern.

d) Bei dem **Erythrasma,** welches an den Kontaktflächen der Hoden-Schenkelhaut, an den Mammarfalten und in der Nachbarschaft jener Stellen als rote, gelbe oder bräunliche, unter dem Einfluß von Schweiß juckende, schilfernde, oft fettigglänzende Flecken auftritt, findet man das *Mikrosporon minutissimum* (*v. Bärensprung*), das ähnlich aussieht wie das Mikrosporon furfur; nur ist alles viel kleiner und zarter.

B. Eventuell generalisierende Mykosen.

1. *Fadenpilze*:

a. **Sporotrichose,** hervorgerufen durch das *Sporotrichum de Beurmann* (1903) tritt in sehr wechselnden Bildern auf der Haut auf, bald einer tertiären *Lues*, bald einer *Tuberkulose* gleichend, und ist praktisch nicht unwichtig. Die häufigste Form ist die als *Spor. cutanée gommeuse* bezeichnete, in multiplen disseminierten Herden auftretende Form, wobei derbe *Knoten* im cutanen und subcutanen Gewebe entstehen, die sich mehr und mehr vergrößern (bis zu Haselnußgröße und mehr), mit der Haut verwachsen, durch Absonderung zentral erweichen und dann breit perforieren (wie Gummen) oder sich früher unter Hinterlassung eines großen pigmentierten Fleckens zurückbilden. Eine andere, als *Lymphangitis sporotrichotica gummosa* bezeichnete Form zeigt von einem *Primäraffekt* (an einer Extremität oder im Gesicht, *Chancre sporotrichosique*) ausgehende derbe Stränge, die da und dort größere Knoten bilden; diese Veränderung ist rein klinisch von analogen tuberkulösen kaum zu unterscheiden; dasselbe gilt von anderen *tuberkuloiden Sporotrichosen*; doch fehlen Drüsenschwellungen und die Polymorphie der Erscheinungen ist bei Sp. viel größer.

Außer der Haut kann die Sp. *die verschiedensten Organe* ergreifen: Muskeln, Schleimhäute, Sehnenscheiden, Knochen und Gelenke (s. S. 718), was auch zu Verwechslung mit Lues

oder Tuberkulose führen kann, um so leichter, als sich die Sp. häufig bei Tuberkulösen entwickelt. *Histologisch* zeigt sich eine charakteristische innige Mischung von tuberkuloidem und syphiloidem Gewebe, wobei aber die Nekrose ganz zurücktritt, und Eiterungsprozessen. (Details bei *Arndt*.) Zur *Diagnose* bedarf es der *Kultur*, die auf Maltoseagar bei Zimmertemperatur (nicht unter 15°) leicht ist, sich in 4—6 Tagen charakteristisch präsentiert und mikroskopisch ein dichtes Geflecht grader oder gekrümmter verzweigter Fäden mit aufsitzenden kurzgestielten zahllosen ovoiden Sporen zeigt. (Intraperitoneale Übertragung auf männliche *Ratten* ergibt typisch nach 2—3 Wochen *Epididymitis* und Funiculitis sporotrichotica; alle Organe können betroffen werden.) Die Sporotrichose kann ein lokales Leiden sein oder mit Allgemeinerscheinungen (Fieber, Abmagerung) einhergehen, wobei die Pilze hämatogen verschleppt werden; sie kann selbst tödlich sein. Heilung durch Jodgebrauch. (Lit. bei *B. Bloch* und bis 1910 bei *Arndt*; s. auch *Kren* u. *Schramek*, *de Beurmann* et *Gougerot* (Lit.).)

b) Über **Hemisporose,** eine neue menschliche Mykose, die auch makroskopisch und mikroskopisch zum Teil große Ähnlichkeit mit Tuberkulose hat und durch die „Hemispora stellata Vuillemin" hervorgerufen wird, s. *Gougerot* u. *Caravin*. Vgl. auch S. 718 bei Knochen.

2. *Sproß- oder Hefepilze*:

Blastomykose. Durch pathogene Sproß- oder Hefepilze (Blastomyceten) hervorgerufene, äußerst chronische *Hautkrankheiten* sind beim Menschen selten, bei Tieren häufiger. Es treten entweder *Knötchen* (Folliculitis mit zentralem Zerfall) auf, die dann glatt vernarben, während in der Umgebung neue rosarote Knötchen auftreten, oder es entstehen *geschwulstartige Infiltrate*, die dann zu tiefen kraterförmigen Geschwüren werden, mit überhängendem Rand und grauem oder bräunlichem, die Pilze enthaltendem Sekret. Mitunter bilden sich auch sehr ausgedehnte *papillomatöse*, an Lupus papillaris erinnernde Herde. Da die regionären *Lymphdrüsen* mitergriffen werden, ihre Umgebung weich infiltrieren und dann die Haut durchbrechen können, so kommen um so eher *Verwechslungen* mit *Sarkom* oder *Carcinom* vor.

Auch in *inneren Organen* (Lungen, Nieren, Milz u. a.) sowie in den *Knochen* (s. S. 718) können *metastatische* tumorartige Granulationsherde oder Abscesse auftreten. Der Verlauf ist bei allgemeiner Verbreitung tödlich. — Das Granulationsgewebe ist außerordentlich reich an Riesenzellen; die Reaktion des Epithels ist stark, es wuchert epitheliomähnlich und ist von Abscessen durchsetzt. Die Erreger sind meist leicht darin nachzuweisen. Neigung zu Bindegewebsneubildung ist im Gegensatz zur Aktinomykose sehr gering.

Nachweis der Hefepilze: *Färbung* mit stark verdünntem Ziehl-Neelsenschem Carbolfuchsin, *Kultur* in Bierwürze oder auf mit Lanolin bestrichenen Mohrrüben (vgl. *v. Petersen*). *Busse* (Lit.) und *Buschke* erbrachten zuerst durch Reinzüchtung von Sproßpilzen aus menschlichen Entzündungsherden und Experimente (Mäuse) den Nachweis ihrer pathogenen Bedeutung. — S. auch Abbild. u. Lit. bei *Ricketts* und *Finger*. (Blastomyceten u. *bösartige Geschwülste* s. *Leopold*.)

V. Durch tierische Parasiten verursachte Hautkrankheiten (Dermatozoonosen).

Unter diesen Parasiten sind nach *Kaposi zwei Gruppen* zu unterscheiden: 1. *Solche, die ausschließlich oder nur zeitweilig die menschliche Haut bewohnen, wahre Parasiten, Dermatozoën*, und zwar die Krätzmilbe (Acarus scabiei), die Haarsackmilbe (Acarus folliculorum), der Sandfloh (Pulex penetrans), der Peitschenwurm (Filaria medinensis), die Ernte- oder Herbstgrasmilbe (Leptus autumnalis), der Holzbock (Ixodes ricinus). Hinzuzufügen wäre noch der Echinococcus, der ebenso wie der Cysticercus im subcutanen Gewebe vorkommt; ferner nach Ansicht vereinzelter Autoren der ‚Erreger' des Epithelioma molluscum. 2. *Solche, die nur zeitweise die Haut heimsuchen, um ihre Nahrung zu*

schöpfen, sonst in der nächsten Nähe (Haaren, Kleidern) sich aufhalten, *Epizoën*. Es sind das Läuse (Kopfläuse, Pediculi capitis, Filzläuse, Pediculi pubis, Kleiderläuse, Pediculi vestimentorum), Flöhe (Pulex irritans), Wanzen (Cimex lectularius), Mücken und andere Insekten.

Die Wirkung der Parasiten besteht teils in einer direkten, teils in einer durch Jucken und Kratzen hervorgerufenen indirekten Schädigung der Haut. Im übrigen spielen sie eine Rolle als Überträger gefährlicher Krankheitskeime, z. B. die Bettwanzen als Überträger von Trypanosomen (vgl. Lit. bei *Sangiorgi*).

Die **Scabies oder Krätze** (Räude), eine ansteckende, heftig juckende und Kratzen (scabere) veranlassende Hautkrankheit, entsteht durch Anwesenheit der stecknadelkopfgroßen, schildkrötenähnlichen *Krätzmilbe*, des *Acarus scabiei* (Sarcoptes hominis) in der Epidermis.

Die Milbenmännchen (0,25—0,3 mm lang, 0,15—0,2 breit), die in geringerer Zahl als die etwa doppelt so großen Weibchen vertreten sind, bohren keine eigentlichen Gänge, sondern halten sich in seichten Ausgrabungen der Epidermis und in der Nähe der *vom Weibchen gebohrten Gänge* auf. Das befruchtete Milbenweibchen dringt in die *Hornschicht* ein, welche es *horizontal* oder *in schräger Richtung* (nie in senkrechter) durchsetzt, und beschränkt sich auf die Hornschicht (*Török, Unna*) da, wo diese dick ist; an Stellen mit dünner Hornschicht (*Schicha*) gelangt es bis in die Tiefe des Rete. Die dadurch *entstehenden Gänge*, in welchen die Weibchen in Abständen ihre ovalen *Eier* (20—50 und mehr), ferner ihre Exkremente deponieren, können eine Länge von 1—3 cm und mehr erreichen, sind von gekrümmtem Verlauf und etwas aufgeworfen und besitzen am Ende, da wo die Milbe sitzt, eine kleine knopfförmige Erhabenheit. Aus den *Eiern* entstehen in *sechs Tagen* sechsbeinige *Larven*, welche durch sog. Kamine an die Hautoberfläche gelangen und sich dann ein kurzes Nest bohren, in dem sie in einigen Wochen bis zur *Geschlechtsreife* einen dreifachen Häutungsprozeß (nach der 1. Häutung erhalten sie das 4. Fußpaar) durchmachen; geschlechtsreif geworden, graben sie dann selbst wieder neue Gänge. — Die Gefahr der *Übertragung* durch ein befruchtetes Weibchen ist besonders groß in der Wärme (Bett), wo die Milben zu graben anfangen, dadurch besonders starkes Jucken veranlassen und auch an die Oberfläche wandern. Bei Kühle, am Tage sind die Tiere ruhig. (Auf feuchter Unterlage leben Eier und Milben circa vier Wochen auch entfernt vom Körper fort. Auf 50—70° erhitzte Luft tötet sie sicher in $^3/_4$ Stunden.)

Fig. 678.

Weibliche Krätzmilbe mit einem Ei, in einem Gang in der Epidermis gelegen. Etwas schematisiert nach *Kaposi*.

Durch direkten Reiz der Milben und durch das Jucken und Kratzen werden Effloreszenzen verschiedener Art erzeugt, ekzematöse Entzündungen in Form von Knötchen und Pusteln, die sich dann infolge des Zerkratzens mit Borken, Hämorrhagien und mit Exkoriationen kombinieren (Histol. bei *Volk*).

Die **Hauptherde** der Milbengänge sind Stellen mit zarter Haut, so die Seitenflächen der Finger, innere Fläche der Handwurzel, Streckseite des Ellenbogen- und Kniegelenks, die Nates, Achselfalten, Füße (zwischen den Zehen, Fußrücken).

Das **Molluscum contagiosum** (*Epithelioma contagiosum, Epithelioma molluscum*) ist eine, nach der freilich nicht unbestrittenen Ansicht mancher Autoren (*Bollinger, Neisser* u. a.) durch Coccidien verursachte, jedenfalls übertragbare, geschwulstartige Bildung. Es entstehen weißschimmernde, wachsartig glän-

zende, fast transparente, stecknadelkopf- bis erbsengroße, rundliche, warzen- oder pockenähnliche Gebilde mit einer zentralen Delle (ähnlich den Varizellen).

Die Gebilde sind *ziemlich häufig* besonders bei Kindern an beliebigen Stellen (Penis, Skrotum, Damm, Labien, Stamm, Beugeseiten der Extremitäten, Gesicht, Hals, Nacken) einzeln oder zu vielen aggregiert zu sehen. — Sie bestehen Wochen, Monate, Jahre lang und können von selbst schwinden. — Sie jucken nicht und sind schmerzlos.

Auf dem Durchschnitt zeigt das Molluscum (s. Fig. 679), welches sich oft als Ganzes aus seinem Bett ausdrücken läßt, einen *lappigen Bau*, an eine hypertrophische Talgdrüse erinnernd, indem *epitheliale*, vom Rete stammende *Zellmassen* durch fibröse Scheidewände voneinander getrennt werden. Papillarkörper und Cutis werden verdrängt, letztere legt sich kapselartig um das Molluscum herum. In der Mitte befindet sich eine Art Höhle, in welcher die Zapfen oder Läppchen zusammenstoßen und „Körperchen" und verhornte Zellen liegen.

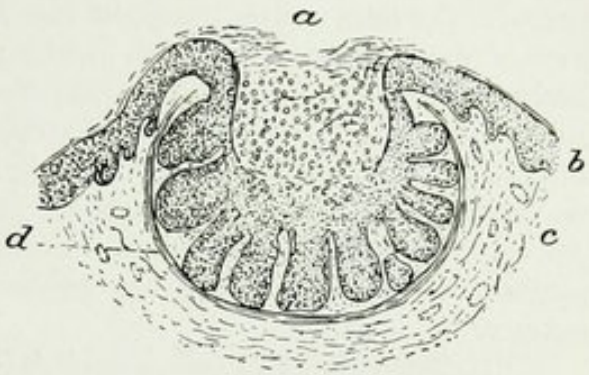

Fig. 679.

Molluscum contagiosum.

In der Mitte die drüsenähnliche epitheliale Wucherung, darin die Molluscumkörperchen; oben bei *a* scheinbarer Ausführungsgang, mit verhornten Epithelien und „Körperchen" gefüllt. *b* Epidermis. *c* Bindegewebe der Cutis, bei *d* eine Art Kapsel um das Molluscum bildend. Halbschematisch.

Die Bildung der epithelialen Zellmassen wird nach der *parasitären Theorie* angeregt durch *Parasiten* (Protozoën), welche in die Retezellen eindringen, worauf dann durch Vergrößerung der präformierten Rete-Einsenkungen die Lappenformation entsteht. Die *Parasiten* bilden zunächst kleine protoplasmatische Körper in den Epithelien, werden dann gekörnt und füllen später die Epithelzellen ganz aus, während ihre Körner sich vermehren und vergrößern. Der von vornherein an die Wand gedrückte Kern der Zelle geht allmählich unter, während die Zelle frühzeitig eine abgrenzbare Membran erhält, welche den Parasiten, der jetzt in eine große Zahl feinkörniger Gebilde geteilt ist, umschließt. Die ‚*Parasiten*' liegen zunächst in den Epithelien der einzelnen Lappen, werden aber später durch nachschiebende Epithelien nach der die Mitte des Molluscums einnehmenden Höhle gedrängt, wo sie zwischen platten Epithelien, Fettkügelchen, Fettkristallen als große, *eiförmige, kernlose, matt glänzende Körper*, nackt oder eine Epidermishülle ausfüllend, als sogenannte **Molluscumkörperchen** gefunden werden. *Juliusberg* berichtet über Filtrierbarkeit des Virus des menschlichen M. cont.— *O. Israel, Török* und *Tommasoli, Unna, Kromayer* u. a. halten die „*Parasiten*" *für homogene Produkte* eines *degenerativen Prozesses in den Epithelien*; *Sabella* vertritt jüngst wieder die parasitäre Natur dieser Gebilde. — *Knowles* sah Familienepidemien.

Bei der **Darierschen Krankheit** (*Psorospermose folliculaire végétante*), einer äußerst chronischen *Dermatose*, bilden sich kleine, schmutzig gelbgraue oder braune, Krusten und Hauthörnchen ähnliche, fest haftende Auswüchse. Seltener entstehen größere nässende Geschwülste. Es handelt sich um eine Keratose und Parakeratose der Haarbalgdrüsen und Haarzwiebeln; der Prozeß geht von der Epidermis aus, deren Rete sich tiefer in das wenig infiltrierte Corium ausdehnt, und geht auf die Drüsenöffnungen über, die erweitert und mit unvollkommen verhornten Zellen erfüllt sind. Man spricht daher auch von *Keratosis follicularis*. Im Epithel der verhornten Stellen fand *Darier* homogene, stark lichtbrechende ‚corps ronds', welche er fälschlich als *Psorospermien* auffaßte; dieselben sollten die Haut infizieren und so die Epithelwucherung mit starker Verhornung und die oberflächliche Entzündung der Cutis bewirken. Andere aber (wie *Buzzi* und *Miethke, Boeck, Unna, Kroesing, Petersen, Bukovský*) erklärten die ‚Körper' für Keratohyalin und Eleïdin, Substanzen, welche in verhornten Zellen vor-

kommen, oder für *hydropische*, bei dem pathologisch verlaufenden Verhornungsprozeß auftretende Gebilde (*O. Sachs*). Lit. bei *Bizzozero*.

Die **Orientbeule** oder **Aleppobeule** ist eine in warmen Ländern beobachtete, wohl durch Insektenstiche übertragene Hautaffektion (*bouton des pays chauds*), die als Papel beginnt, aus der sich eine Pustel, dann ein Ulcus entwickelt, das keine Vernarbungstendenz hat. Die Beule kann primär multipel auftreten; so beobachtete *de Beurmann* zugleich 12 Beulen an den Beinen. Es ist wesentlich ein Granulationsgewebe, das sich in der Cutis ausbreitet und dann vereitert. Im Eiter und Gewebe findet man Protozoën, die den *Leishman-Donovan*schen Körperchen der Kala-azar (s. S. 146) gleichen; *Wright* nennt sie Helcosoma tropicum, *Nattan Larier* und *Nicolaïdes* Piroplasma tropica, *Marzinowsky* Ovoplasma orientale, *Reinhardt* (Lit.) Leishmania tropica. *De Beurmann* (Lit.) schlägt nach *Laveran* vor, statt Orientbeule, Aleppo-, Biskra-, Delhi-, Bagdadbeule u. a. besser von **Leishmaniosis ulcerosa cutis** zu sprechen. Durch die Tätigkeit dieser Körperchen entstehen eigentümliche, in Haufen zusammenliegende Makrophagen. Das Gewebe der Beule enthält sonst reichlich Lymphocyten und Plasmazellen und produziert in den tieferen Schichten riesenzellenhaltige Knötchen (*Reinhardt*). S. auch *Bettmann* u. *v. Wasielewski*.

Über **Trypanide** bei der *Trypanosomiasis* (s. S. 132) die zum Teil syphilitischen Dermatosen, teils denen bei *Dourine* (Beschälkrankheit der Pferde) gleichen und in Roseolen, makulösen, circinösen, serpiginösen und selbst knotigen *Erythemen* bestehen, vgl. auch S. 1290 u. s. *Gery*.

VI. Abnorme Pigmentierungen und Pigmentmangel.

A. Abnorme circumscripte oder diffuse **Pigmentierungen** der Haut beruhen entweder 1. auf einer Vermehrung des normalen Pigmentes der Retezellen und des Coriums oder 2. auf einer Ablagerung von Blut- und Gallenpigment (s. S. 637) oder 3. eines von außen eingeimpften (Tätowierung — s. S. 158) oder vom Blutstrom zugeführten Farbstoffs.

In letzterer Hinsicht sei an die **Argyrie** erinnert; sie wird durch fortgesetzten innerlichen Gebrauch von Silbersalzen hervorgerufen. Durch eine teils feinkörnige, teils diffuse (so an der Membrana propria der Schweißdrüsen) Silberablagerung in der Cutis und zwar meist dicht unter dem Rete oder in der Höhe der Talgdrüsen (*nicht* in das Rete, sondern das Epithel bleibt frei und setzt sich ungefärbt, scharf gegen die pigmentierte Cutis ab) entsteht eine *schiefergraue, bronzeartige, blaugrau schimmernde bis schwarzbraune Färbung*, besonders an belichteten Stellen *der Haut*. Die elastischen Fasern sind nach *Kanitz* (Lit.) vorwiegend Träger der Silberablagerung (s. auch *Dohi*, *Kino*), ferner die festen Grenzmembranen (Membranae propriae, bindegewebiger Haarbalg, bindegewebige Wand der Talgdrüsen, Perimysium, Perineurium). Auch in den *inneren Organen* (vgl. Niere S. 859) liegt *das Silber* überall nur im *Bindegewebe* (*Riemer*). — *Lokale A.* kann an den Händen bei Silberarbeitern oder durch Applikation von Höllenstein entstehen.

Nach der Ätiologie lassen sich verschiedene Gruppen aufstellen:

a) Zur ersten gehören *angeborene* oder wenigstens auf kongenitaler Grundlage beruhende *lokale Pigmentierungen* in Gestalt geschwulstartiger, zellreicher Bildungen, die als *Pigmentmäler* (*Naevi pigmentosi*) oder als *Linsenflecke* (*Lentigines*), ferner als *Sommersprossen* (*Ephelides*), sowie als *Xanthoma* oder *Xanthelasma* bekannt sind.

Diese werden, was ihren *histologischen Bau* angeht, zum Teil noch bei den Geschwülsten besprochen; hier möge nur ihr *grob-anatomisches Bild* gemeinsam skizziert werden:

Naevi pigmentosi sind angeborene braune oder schwarze Mäler (*Muttermäler*, *N. materni*), deren Oberfläche glatt (*N. spilus*) oder prominierend (*N. prominens*) oder warzig (*N. verrucosus*) ist. Glatte wie warzige N. können dicht mit Haaren bedeckt sein (*N. pilosus*). Die Größe der

Pigmentnaevi ist meist gering; gelegentlich aber sind behaarte Naevi über große Strecken der Decke ausgebreitet (*Haarmenschen*).

Lentigines, Linsenflecken, werden erst nach der Geburt deutlich, erreichen Stecknadelkopf- bis Linsengröße und vergehen nicht wieder; sie gehören eng zu den weichen Warzen (s. S. 1317) und zeigen pigmentierte Zellhaufen und -stränge wie diese. — **Ephelides, Sommersprossen,** sind nicht prominierende, kleine, gelbbräunliche Flecken, *pigmentierte Hautstellen*, welche unter dem Einfluß des Sonnenlichts an unbedeckten Stellen stärker hervortreten, doch auch an der übrigen Haut, hauptsächlich bei fuchsigen Personen mit rosigem Hautkolorit bestehen und wieder vergehen oder aber persistieren. Mikroskopisch findet man in den Basalzellen, eventuell auch in höheren Schichten mehr melanotisches Pigment und reichlicher Melanoblasten im Papillarkörper, aber Zellhaufen und -stränge fehlen.

Bei dem *blauen* sog. *Mongolengeburtsflecken* (*Bälz*), der am oberen Ende der Rima ani gegen den Rücken hin liegt, circa fünfmarkstückgroß ist, mit glatter Haut, ohne Gefäßektasie, finden sich große spindel- und sternförmige *Pigmentzellen* in den tiefen Schichten des Coriums. *Schramek* (Lit.) hält, trotz einiger Ausnahmen, den Flecken für ein Stigma der gelben Rasse.

Das **Xanthom (Xanthelasma)** tritt entweder als das häufige **X. palpebrarum** (a) auf, das zuweilen erblich ist und an der Haut der *Augenlider* lokalisierte, scharf umschriebene gelbe Flecken darstellt, und das ungleich seltenere **X. multiplex** (b), die *Xanthomatose*, die gelegentlich familiär auftritt (*Arning*) und wobei gelbe und braune Flecken, Knötchen oder tumorartige Knoten (ein einzelner oder wenige Exemplare) auftreten (*X. planum, tuberosum*). Die Knötchen sind hirsekorn- bis linsen- und bohnengroß und bevorzugen die Streckseite der Arme und Beine, namentlich am Ellenbogen und Knie. Es handelt sich um eine Ansammlung *eigentümlicher großer Zellen*, die im Alkoholpräparat wabenförmig, schaumig, im Formalingefrierschnitt aber mit Tropfen und Nadeln einer anscheinend fettigen, von *Stoerk* aber als doppelbrechend erkannten und „Protagon" oder auch Glycerinester genannten Substanz angefüllt sind (vgl. *Pinkus* u. *Pick*, *Pringsheim*, *Kawamura*, Lit.). Die *Xanthomzellen* gehen aus Bindegewebszellen, besonders adventitiellen, und aus Endothelien hervor. — Das *X. multiplex* ist meist mit inneren Organerkrankungen verbunden, bes. solchen, die mit Icterus (vgl. *Chvostek*) einhergehen, und ferner mit *Diabetes*, was diagnostisch wichtig sein kann. — Die **X. en tumeurs** (c) sind wirkliche Neoplasmen, gelappt, bis hühnereigroß; sie können auf dem Durchschnitt abwechselnd grau durchscheinende und hellbraune und charakteristische, durch reichliche Xanthomzellen bedingte trübweiße Stellen zeigen. Sie bevorzugen Knie und Fersen, wachsen aus dem subcutanen Zellgewebe heraus und können mit einer darunterliegenden Sehne oder mit dem Periost oder der Gelenkkapsel verwachsen sein. Sie gelten für selten. Ihre histologische Struktur ist wechselnd; außer den charakteristischen Xanthomzellen, die im polarisierten

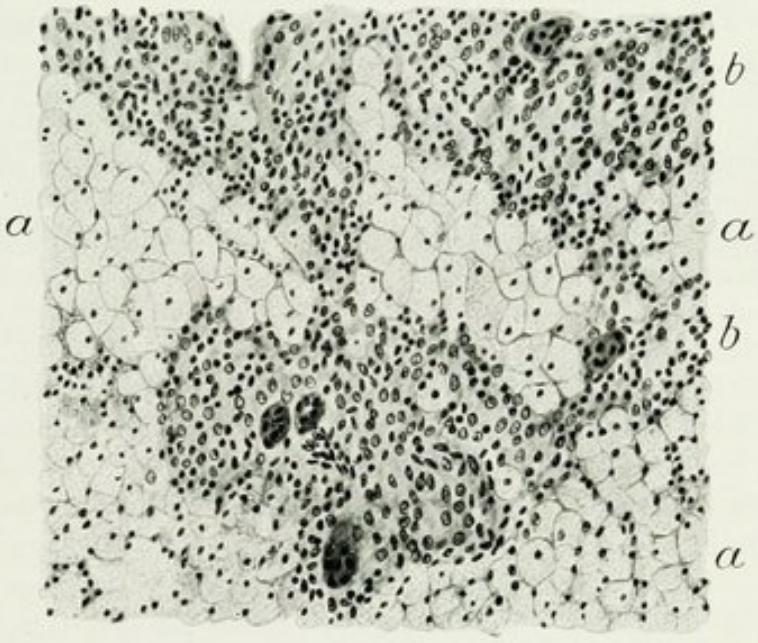

Fig. 680.

Xanthomatöses riesenzellenhaltiges Sarkom von einem lappigen hühnereigroßen Tumor der Ferse, der auf das Periost übergriff. *a* Xanthomzellen (enthielten doppelbrechende Substanz). *b* Polymorphe Sarcomzellen mit Riesenzellen. Starke Vergr.

Licht doppelbrechende Schollen und Körner zeigen, bestehen sie aus Sarcomzellen, die polymorph und reich an vielkernigen Riesenzellen sein können; wir fanden wiederholt auch reichlich eisenhaltige Pigmentzellen (s. auch *Kammer*). *Low* sah X. tub. mult. mit Herden in den Sehnenscheiden und wahrscheinlich auch im Herzen. (Vgl. auch S. 1245 bei Sehnenscheidengeschwülsten.)

b) Als *Chloasma* bezeichnet man gelbliche oder bräunliche Flecken mit glatter Oberfläche, von verschiedener Größe und Form. Diese Pigmentierungen entstehen teils unter physiologischen Verhältnissen, so bei Frauen in der Gravidität (an Stirn, Nasenflügeln, Wangen), teils auch bei verschiedensten Erkrankungen, so z. B. solchen des weiblichen Genitalapparates (Chloasma uterinum); dieses symptomatische Chloasma verschwindet jenseits des Climakteriums.

Als *Chloasma cachecticorum* bezeichnet man braune Flecken, ähnlich wie beim Chl. uterinum oder eine diffuse dunkle Mißfärbung der Haut, die sich bei kachektischen Individuen (Phthisikern, Krebskranken und bei Potatoren, Vagabunden u. a.) zuweilen ausbildet. Man kann Fälle sehen, welche an die schwersten Grade von Bronzehaut erinnern (vgl. S. 800).

Eine weitere Gruppe entsteht durch *thermische, toxische, traumatische Einwirkungen* auf die Haut.

Als **Chloasma caloricum** bezeichnet man die durch Sonnenstrahlen entstehende, vergängliche braune Hautfärbung. Denselben Effekt kann auch rauhe und kalte bewegte Luft haben. — **Chloasma toxicum** entsteht durch Applikation gewisser reizender Substanzen (Senfteige, Kantharidenpflaster u. a.). Die Pigmentierung bleibt oft zeitlebens bestehen. — **Chloasma traumaticum** ist eine vor allem durch Kratzen entstehende braune bis schwarze Pigmentierung von diffuser Ausbreitung oder punktförmiger oder streifiger Anordnung. Bei juckenden Hautkrankheiten, besonders infolge verschiedener Arten von Ungeziefer, pflegt dies Chloasma nicht zu fehlen. Auch aus anderen Gründen, z. B. durch Schnüren, kann es entstehen. Manche nennen die dunkle Pigmentierung *Melasma*. Häufig sieht man das Melasma am ekzematösen Unterschenkel. Die *Färbung entsteht* durch körnige Niederschläge von Blutfarbstoff, der in die Gewebe diffundierte. Dabei wird Pigmentverschleppung in die regionären Lymphdrüsen (meist also die Leistendrüsen) beobachtet (*Jadassohn*).

Über die beim **Morbus Addisonii** so häufig auftretende *Bronzehaut, Melasma suprarenale*, vgl. S. 800 bei Nebennieren; über **Bronze-Diabetes** vgl. S. 591.

Melanose der Haut, eine braune Pigmentierung der sonst unveränderten Epidermis, sieht man nach Arsengebrauch (*Arsenmelanose*); sie schwindet erst nach Wochen oder Monaten. Über Melanose, wie sie in Fällen von Melanosarcomatose vorkommt, vgl. S. 1320.

Bei dem vermutlich auf kongenitaler Anlage (vielleicht auf Summierung pathologischer Keimanlagen) beruhenden, meist familiär auftretenden (Lit. bei *Schonnefeld*) **Xeroderma pigmentosum** (*Kaposi, Lukasiewicz, Matzenauer, Löwenbach, Adrian*, Lit., *Rouvière*, Lit.) entstehen in frühester Kindheit in akuter Weise lokale infiltrierte Herde, meist, wenn auch nicht ausschließlich an belichteten Stellen (Gesicht, Hände), welche, als rote Flecken beginnend, sehr bald braun *pigmentiert* werden und linsen- bis erbsengroß und durch Konfluenz größer werden können. Man denkt auch an eine spezifische Empfindlichkeit gegenüber den chemisch wirksamen Strahlen oder an eine Senilitas praecox der Haut (*Forster*). Das eisenfreie Pigment liegt in der Epidermis, vorwiegend in der Basalschicht der Stachelzellen, und wird diesen wahrscheinlich von mit Ausläufern versehenen Chromatophoren zugeführt, welche in großer Menge im Corium liegen. In diesen *Pigmentflecken* entstehen dann weiterhin teils unter degenerativem, sowohl das kollagene wie das elastische Gewebe betreffendem Gewebsschwund *weiße, narbenartige glatte Stellen* mit oder ohne durch Teleangiektasien bedingten *Gefäßsternen*, teils durch Hyperkeratose des Stratum corneum *Hornwarzen*, welche Hornauftürmungen auf langen Papillen darstellen. Weiterhin können sowohl größere flache oder pilzförmige *Angiome* (mit

eventuellem Übergang in endotheliale *Angiosarcome* — *Wesolowski*), als auch aus den *Hornwarzen* ulceröse *Carcinome* (*Kreibich*) hervorgehen. *Councilman* u. *Magrath* stellen diese in Parallele mit manchen Carcinomen alter Leute und mit X-Strahlencarcinomen (s. S. 1256), bei denen sich die epitheliale Wucherung ebenfalls in Abhängigkeit von atrophischen und anderen Veränderungen der Cutis entwickelte und welche mit den Xerodermacarcinomen auch das fast regelmäßige *Fehlen von Metastasen* gemein haben. Die Sarcome können pigmentlos oder pigmentiert sein; in letzterem Fall geben wahrscheinlich die *Chromatophoren* der Haut das in ihnen entstehende Pigment an die Geschwulstzellen ab (*Wesolowski*). Xeroderma pigmentosum befällt auch häufig die *Augen* und deren Umgebung (vgl. *Bayard*).

B. Leukopathie oder Leukoderma oder Pigmentatrophie.

Mangelt der Haut das normale Pigment, so spricht man von Leukopathie. Dieselbe ist angeboren (*Albinismus*) oder erworben (*Vitiligo*). Allgemeine angeborene Leukopathie nennt man Albinismus universalis. Es fehlt das Pigment im Rete sowie im Bulbus und Schaft der Haare.

Die **Albinos oder Kakerlaken** haben eine hellweiße oder rosig durchscheinende Haut und gelbliche bis flachsweiße, seidenartige Haare. Auch *Iris*, *Chorioidea* und *Retina* sind pigmentlos und durchsichtig (hochgradige Lichtscheu und Nystagmus). Alb. univ. kommt vorwiegend bei *dunkelen Rassen* vor. (Nach *Dalpé* reicht bei Albinos das Nagelbett nicht bis ans Fingerende, sondern häufig nur bis zur Hälfte; vgl. auch *Rille*.) — Partieller angeborener Pigmentmangel, **Albinismus partialis** (*Schecken*), kommt namentlich bei *Negern* vor. Doch sieht man auch bei Weißen solche angeborene weiße Flecken z. B. im Haar **(Poliosis, Leukotrichia circumscripta).**

Vitiligo ist die idiopathische Form der erworbenen Leukopathie; sie kommt bei Negern häufiger vor als bei der kaukasischen Rasse. In den Anfangsstadien erscheinen an beliebigen Stellen weiße Flecken, in deren unmittelbarer Umgebung sich die Haut dunkelbraun färbt. Auch die Haare sind im Bereich der weißen Stellen entfärbt. Dann vergrößern sich die runden oder ovalen Flecken mehr und mehr, und das Pigment wird nach der Umgebung verdrängt und umgibt die blassen Stellen mit konkaven, dunklen Rändern. Später, wenn die Entfärbung sehr vorgeschritten, fallen die dunklen Stellen zwischen den vielfach verschmolzenen weißen Flecken um so mehr auf, und man könnte versucht sein, eher die braunen Flecken für die pathologischen zu halten als die weißen. Die ganze Haut kann gescheckt und nach vielen Jahren bis auf wenige dunkle Pigmentstreifen oder -inseln ganz entfärbt sein.

Histologisch ist an den weißen Stellen Pigmentmangel, an den dunklen Vermehrung des Pigments in den Retezellen und Haaren zu konstatieren. Im Corium sind wenige pigmentführende Wanderzellen. — *Benachbarte Lymphdrüsen* kann man leicht bräunlich gefärbt sehen. — Die *Ätiologie* ist unbekannt.

Zum *Unterschied von Leucoderma syphiliticum* kommen nach *Lang* in *den weißen Flecken bei Vitiligo vereinzelte pigmentierte Stellen* vor, welche Reste alten Pigments darstellen oder auf einer Ablagerung frischen Pigments beruhen.

Lokale erworbene Leukopathie sieht man häufig als Residuum verschiedenster entzündlicher und zu Narbenbildung führender Prozesse, so nach Abheilen von Furunkeln, Variola, Lupus, Lepra, Syphilis, nach Exkoriationen e pediculis u. a.

Die *Entfärbung* erfolgt entweder durch *Verschleppung* des Pigments mittels Wanderzellen nach anderen Stellen der Haut oder in Lymphdrüsen, oder aber die pigmentierten Rete-

zellen gehen unter, und infolge von Atrophie des Corium und des *Rete* fehlen die pigmentproduzierenden und pigmentbewahrenden Gebilde (*Kaposi*).

Praktisch wichtig ist das **Leucoderma syphiliticum** (*Simon*, *Neisser*), weißbräunlich umrandete *Flecken* von Linsen- bis Pfenniggröße, die zu bogig begrenzten Figuren konfluieren oder auch Netze bilden können und sich hauptsächlich an Stellen finden, die normalerweise stärker pigmentiert sind. Bei Weibern ist das L. viel häufiger als bei Männern. *Sitz* des L. ist vor allem der *Nacken*, der Hals (Collier de Vénus), dann Stellen, wo die Kleider fester anliegen (Lendengegend). Brünetter Teint zeigt das L. deutlicher. *Das L. ist die Involutionsphase eines makulösen (oder papulösen) Syphilids*, kann aber auch wohl *idiopathisch* entstehen. Es entsteht meist im Verlauf des ersten Jahres nach der Infektion. Das L. heilt ganz allmählich (durch Versorgung mit neuem Pigment) aus, oft erst in Jahren, während welcher Zeit *Pigmentmangel die einzige Veränderung an den Stellen* bildet. Seltener sind vereinzelte *Narben*. Da sich die Flecken (nach *Lang*) durch Lokalisation, Größe und Anordnung leicht von Leukopathien anderer Genese unterscheiden, so sind sie *für die Diagnose vorausgegangener Syphilisinfektion sicher zu verwerten*. Lit. bei *Brandweiner*.

Die seltene sog. *Weißfleckenkrankheit*, bei der sich kreideweiße glatte Flecken in völlig normale Haut eingesprengt finden, beruht auf einer pathologischen Veränderung des Bindegewebes der oberen Cutislagen. (Lit. bei *Riecke*.)

VII. Erworbene Hypertrophien der Haut.

Unter **Schwiele** (*Callositas*, *Tyloma*) versteht man eine an Stellen, die wiederholtem oder dauerndem Druck ausgesetzt sind (Hände, Füße), eintretende umschriebene Hypertrophie der Hornschicht der Epidermis. Man spricht von *Tylosis* oder *Keratodermia palmae*

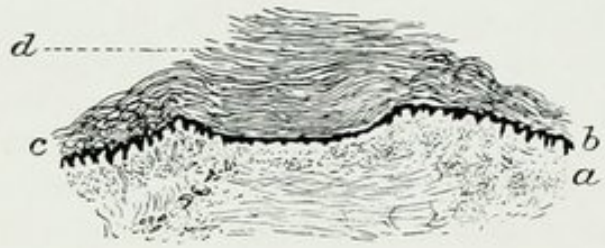

Fig. 681.
Hühnerauge. Halbschematisch. *a* Corium, *b* Papillarkörper mit Rete Malpighi, *c* Hypertrophische Hornschicht. *d* Geschichtetes Hornlager.

et plantae, wenn *diffuse* Schwielenbildung vorliegt. Dieselbe kann auch unabhängig von Druck auftreten, so angeboren (s. S. 1309), auf neurotischer oder toxischer Grundlage, so z. B. nach innerem Arsengebrauch (*Schütz*). *Dubreuilh* (Lit.) sah *Krebsentwicklung* auf dem Boden der Arsenkeratose. — **Hühnerauge** (*Clavus*, *Leichdorn*) ist gleichfalls eine Hypertrophie der Hornschicht, nur kommt noch eine Abplattung, Verdrängung des Papillarkörpers hinzu (s. Fig. 681).

Beim **Hauthorn (Cornu cutaneum)** erhebt sich die hypertrophische Hornschicht als krallen- oder hornähnliches Gebilde über die Umgebung.

Das Cornu cutaneum kann ein einfach gekrümmtes oder ein spiralig, widderhornartig gewundenes Horngebilde darstellen, welches bis zu 30 cm *Länge* und *mehrere* Centimeter Dicke erreichen kann. Die Hauthörner entstehen *solitär oder multipel* am behaarten *Kopf* und im *Gesicht* (besonders auf der Nase), *am Handrücken*, aber auch am Rumpf und auch z. B. am *Penis*. — Sie können *auf gesunder Haut* oder *in Narben* (nach Verbrennung oder Ekzemen), *Atheromen* oder *kombiniert mit Carcinom* entstehen. *H. Burckhardt* (Lit.) hält das Hauthorn für ein Epitheliom. Bei Weibern sind sie häufiger als bei Männern. (*Struktur des Hauthorns* s. S. 946. **Lit.** im Anhang.)

Die **gewöhnliche harte Warze (Verruca vulgaris),** welche vorzüglich an den Händen (Knöchelgegend, um die Nägel) bei Kindern, aber auch bei Erwachsenen vorkommt, beruht auf einer Epithelwucherung, mit der sich in der Regel auch eine Vergrößerung der Hautpapillen verbindet. Man unterscheidet auch

Verruca dura plana (juvenilis) und *V. d. verruciformis* s. *papillaris*. Die Verruca vulgaris wird acquiriert und ist überimpfbar (vgl. *Jadassohn*).

Histologisch beginnt die Warze nach *Unna als scheibenförmige Verdickung der Stachelschicht und Hornschicht* (Akanthom von ἄκανθα, Stachel) (s. Fig. 682). Eine ausgebildete Warze besteht aus einem inneren Papillenstock, der sich nach oben verbreitert und in eine Anzahl fadenförmiger Papillen auflöst, welche von der Epidermis, deren Stachelschicht und Hornschicht verdickt sind, überzogen werden. Die komplizierte papilläre Gliederung ist kein Produkt einer aktiven Wucherung der Coriumpapillen, sondern das Resultat einer durch das wuchernde Epithel bewirkten Abfurchung des Coriums. In späteren Stadien wird die Warze zerklüftet; tütenförmige Hornkomplexe können sich aus dem interpapillären Teil ablösen, worauf der papillomatöse Bau sichtbar wird (s. Fig. 683). — Nach *Unna* ist die harte Warze eine *epitheliale, gutartige Geschwulst der Oberhaut*, die man, um den zu Verwirrung führenden Ausdruck Epitheliom zu vermeiden, als *Akanthom* (*Auspitz*) bezeichnet, weil der hyperplastische Vorgang die Stachelschicht betrifft; zu der *Akanthose* tritt sofort *Hyperkeratose* hinzu.

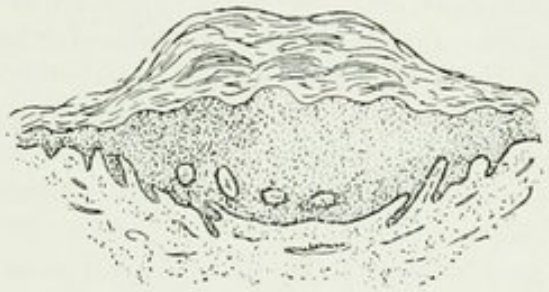

Fig. 682.
Verruca dura plana (infectiosa). Halbschematisch. Vgl. Text.

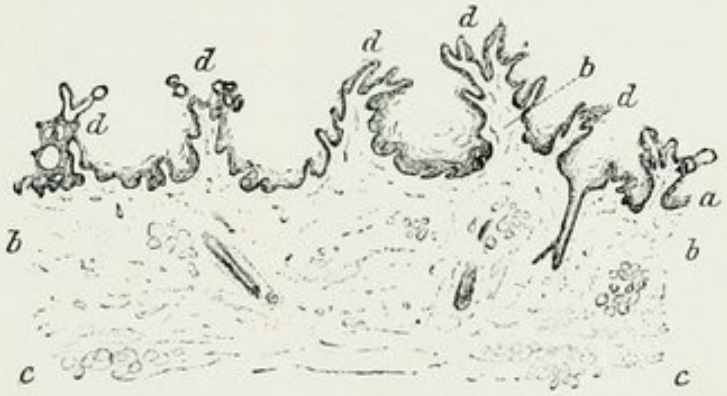

Fig. 683.
Gruppe alter Warzen, *die nach Abwerfen der oberen Hornschicht ihren papillomatösen Bau zeigen. b* Corium mit Drüsen. *d* Die papillären Bildungen, welche über das Niveau der Hautoberfläche (*a*) prominieren. *c* Subcutis mit Fettgewebe. Lupenvergrößerung.

Das **Condyloma acuminatum** (vgl. Fig. 548 bei Penis, S. 945) kommt besonders an den äußeren Geschlechtsteilen und in der Umgebung des Anus vor (an feucht gehaltenen Stellen). Es können sich blumenkohlartige Gewächse bis zu Kinderfaustgröße bilden.

(*Carcinom* kann daraus hervorgehen; selten; vgl. die Beobachtung des *Verf.* auf S. 1046.)

Das spitze Kondylom setzt sich *mikroskopisch* aus vielfach verzweigten, beim weiteren Wachstum des Kondyloms sich immer noch an Zahl vermehrenden Papillen zusammen, deren Summe den an Blut- und Lymphgefäßen sowie an Spindelzellen und Mastzellen reichen Bindegewebsstock bildet; der Grundstock wird von üppig wucherndem, dick geschichtetem Epithel, welches in der Hauptmasse weich, unverhornt ist (nicht wie bei den Warzen infolge von Hyperkeratose verhärtet), überzogen (s. Fig. 548 S. 945). Man kann also das Kondylom nach seinem histologischen Charakter als *papilläres Fibro-Epitheliom* bezeichnen. — Nach *Unna* wäre das Kondylom eine Epithelgeschwulst, und zwar *ein reines Akanthom*. Es beginnt als scheibenförmige Verdickung des Epithels, und wenn auch beim weiteren Wachstum der Auftrieb und die Massenzunahme zum Teil dem wuchernden Bindegewebe zuzuschreiben sind, so ist nach *Unna* doch die aktive Formgebung allein Sache *des wuchernden Epithels, welches andauernd neue Papillen von den wuchernden Stammpapillen abfurcht.*

Akanthosis nigricans (*Unna*) oder *Dystrophie papillaire et pigmentaire* (*Darier*), eine neuerdings mehr beachtete, seltene Affektion, besteht in multipler, flächenartig entwickelter Bildung von grieskornähnlichen, braunschwarzen Höckern von rauher, trockener Beschaffenheit. Die verschiedensten Hautstellen, besonders der Bauch, aber auch die Mund- und Nasenschleimhaut können befallen werden. In der Stachelschicht, die enorm gewuchert ist, liegt bräunliches Pigment, desgl. in der Cutis, welche auch Leukocytenansammlung und Blutgefäßerweiterung zeigt. Die oberen Hornschichten sind stark verdickt, was die *Ichthyosisähnlichkeit* der reibeisen- oder chagrinlederartigen Oberfläche verursacht.

Eigentümlich ist es, daß die A. n. relativ oft bei schweren inneren Erkrankungen, zumeist malignen Neoplasmen von Abdominalorganen auftritt (unter 13 Fällen, die *Spietschka* zusammenstellte, betrafen 9 Weiber, 4 Männer; 5 mal bestand Magencarcinom, 3 mal Uterus- und 1 mal Mammacarcinom); vgl. Lit. *Burmeister*, *Bogrow*, *Pribram*. Nach der *Darier*schen Hypothese (die z. B. *Couland* teilt) zieht die Abdominalgeschwulst durch ihren besondern Sitz den Nervus sympathicus in Mitleidenschaft und veranlaßt dadurch die Dermatose (Lit. bei *Janovsky*).

Zu den **Akanthomen** des Deckepithels gehört auch das **Epithelioma molluscum** (s. S. 1298).

Die **erworbene Elephantiasis, Pachydermia acquisita,** ist eine hyperplastische Verdickung der Cutis, Subcutis und nicht selten auch der Epidermis. Sie tritt in manchen tropischen und subtropischen Gegenden endemisch, in Europa nur sporadisch und hier meist aus anderen Ursachen auf wie dort.

Hauptsitz der Erkrankung sind die unteren Extremitäten (bes. Unterschenkel), männliche (S. 945) und weibliche Genitalien (S. 1046). In schweren Fällen wandelt sich der *Unterschenkel* oder auch *das ganze Bein*, dessen Umfang auf das 2—3 fache verdickt sein kann, in einen plumpen, monströsen pumphosenartigen Zylinder um, der in gerader Flucht und bei Ansicht von vorn ohne Abschnitt in den polsterartig verdickten Fußrücken übergeht (*Elefantenfuß*; s. Fig. 672). Auch das intermuskuläre Gewebe wird von der Bindegewebswucherung durchsetzt; Muskelgewebe, Fett, Nerven gehen allmählich zugrunde. Die Knochen können in der unregelmäßigsten Weise durch Periostitis ossificans verdickt werden. Im Bindegewebe der Cutis können Osteome entstehen. Betreffs Elephantiasis am *Penis*, *Skrotum*, an den *weiblichen Genitalien* s. bei diesen Organen.

Die elephantiastischen Hautteile sind bald hart (*E. dura*) und bestehen dann aus speckig-derbem, aus vielfach sich kreuzenden, verflochtenen Fibrillenbündeln zusammengesetztem, zellarmem Bindegewebe oder sind weich (*E. mollis*), grauweiß und bestehen aus gallertig-ödematösem Gewebe. Die Beschaffenheit ist nicht überall die gleiche; stellenweise kann sich sogar ein zellreiches Granulationsgewebe finden. Die *Hautoberfläche* erscheint entweder glatt (E. glabra) oder papillär (E. papillaris oder verrucosa) oder knollig (E. tuberosa), wobei sich herdweise harte Hyperplasien der Cutis und Subcutis bilden. Die Hornschicht kann nach Art der Ichthyosis schuppig verdickt sein. Zuweilen ist die Haut braun oder schwärzlich pigmentiert (E. fusca, nigra).

Die Oberfläche kann ulceriert sein (E. ulcerosa) und stark nässen. Das ausfließende Sekret ist oft milchig-weiß. Auch förmliche **Lymphorrhagien** kommen vor, vor allem bei der durch weite, oft geradezu varicöse Lymphgefäße ausgezeichneten Form **(E. lymphangitica s. lymphangiectatica),** die an den Genitalien besonders häufig ist, aber auch z. B. ein Bein betreffen kann.

Ätiologie. a) E. kann angeboren sein oder ist *auf eine angeborene oder ererbte Anlage zurückzuführen*, wenn auch das Auswachsen der Teile zu jenen monströsen Bildungen sich erst viele Jahre später vollzieht (Fig. 684). Es handelt sich hierbei um *geschwulstartige* Verdickungen der Haut, die teils Fibrome mit Lymphangiektasien oder Hämangiektasien, teils

Neurofibrome darstellen; von der als Lappenelephantiasis bezeichneten Form letzterer war S. 1224 bereits die Rede. **b)** *Die in den Tropen endemische E., Elephantiasis Arabum*, wird meist durch *die in den Lymphgefäßen schmarotzende Filaria sanguinis* (*Lewis*) hervorgerufen (s. S. 132), welche Lymphstauung, chronische Entzündung der Haut sowie auch Drüsenschwellungen hervorruft (*Elephantiasis filariosa*); hauptsächlich werden *beide* Beine und bes. die männlichen Genitalien betroffen. **c)** Andere Fälle, die als *E. nostras* bezeichnet werden, entstehen *nach chronischen und rezidivierenden Hautentzündungen* von erysipelatösem, lymphangoitischem oder ekzematösem Charakter, wobei es zu Zirkulationsstörungen besonders der Lymphe kommt, die zu Anschwellung und dann zu Hyperplasie der Gewebe führen. Den Einfluß der *Lymphstauung* sieht man auch z. B. in Fällen von E. vulvae oder scroti nach Verödung der Leistendrüsen oder des Arms (s. Fig. 77 S. 111) nach Entfernung der Achseldrüsen oder Infiltration derselben z. B. bei Mammacarcinom. (Andere, oft enorme elephantiastische Wucherungen an Labien und Clitoris entstehen *spontan.*) Auch die an *Lupus sclerosus* der Extremitäten (s. S. 1280), sowie an die S. 110 erwähnte Form oberflächlicher Hauttuberkulose mit Beteilung der Lymphgefäße, gelegentlich auch an *syphilitische Ulcera* (Fig. 675) sich zuweilen anschließende E. beruht auf Lymphstauung mit folgender Bindegewebshyperplasie. E., die sich an Varicen und varicöse Geschwüre anschließt, wobei ebenfalls Hautentzündungen, Lymphangitis, Lymphstauung nicht fehlen, bezeichnet man auch als *phlebektatische Pachydermie* oder *Elephantiasis phlebectatica* (s. Figg. 672 u. 76, S. 104). — **Lit.** im Anhang.

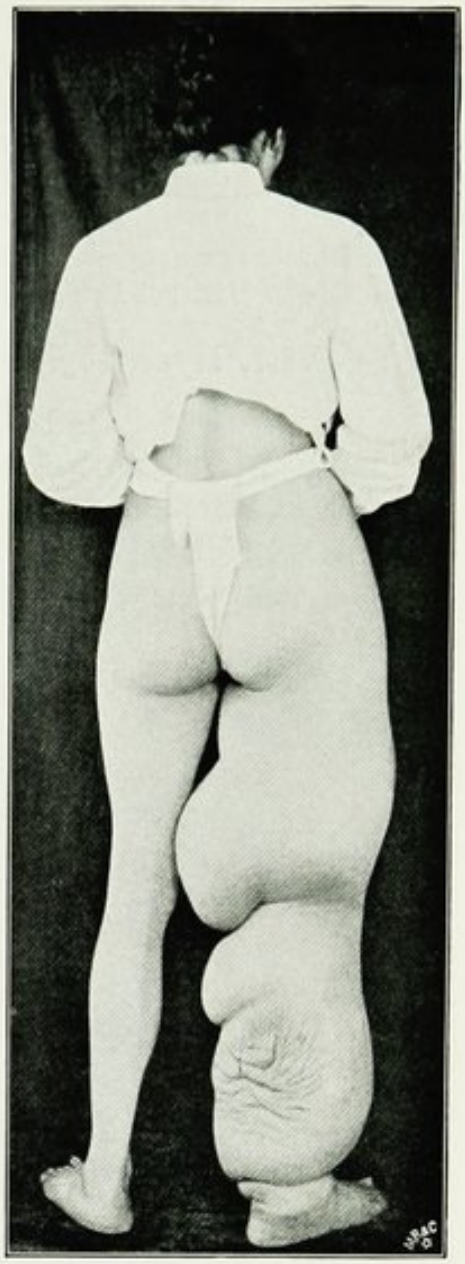

Fig. 684.
Elephantiasis cruris lymphangiectatica von einem 19jähr. Mädchen. Allmählich, entzündungslos entwickelt. Nach einer von Herrn Kollegen *O. Hildebrand* (damals in Basel) erhaltenen Photographie.

Die **Sklerodermie** ist eine seltene Hauterkrankung, lokal beschränkt oder generalisiert, wobei die Haut infolge von Hypertrophie und Sklerose des Bindegewebes ziemlich rasch anschwillt und bretthart wird (*Sklerema elevatum*). Später kann die erkrankte Stelle atrophieren, dünn, platt, pigmentiert, pergamentartig gespannt und gleichsam zu kurz werden (*Skl. atrophicum*). — Da die atrophische, verkürzte Haut auf der Unterlage (Muskeln und Knochen) fest haftet, so entstehen besonders an den Gelenken Verkürzungen bis zur Kontraktur. Selbst die Respiration kann erschwert sein. *Symmetrische Sklerodaktylie* macht oft den Anfang mit Symptomen wie bei der *Raynaud*schen Krankheit. Die Ursache der Skl. ist unbekannt; von manchen wird sie als ‚Trophoneurose' aufgefaßt (*Schwimmer*; Lit. bei *Luithlen*).

Als **Sclerema neonatorum** (*Fettsklerem*) wird eine Affektion Neugeborener bezeichnet, wobei sich die Haut am ganzen Körper verhärtet, ohne anatomische Strukturveränderungen zu zeigen. Die Ursache der Veränderung erblickt *Langer* in einer Erstarrung des Fettes (Gemenge von Olein, Palmitin und Stearin, d. h. der Glycerinester der Ölsäure, Palmitinsäure und Stearinsäure), das hier reicher an hochschmelzendem Palmitin und Stearin (bei 46 resp.

53° C schmelzbar) als beim Erwachsenen und erst bei 45° C flüssig ist; bei Flüssigkeitsverlust und Temperaturerniedrigung (in Collapszuständen) gerinnt das kindliche Fett infolge seines hochliegenden Erstarrungspunktes. Nach *Knöpfelmacher* nimmt der prozentische Gehalt des Hautfettes an Oleïn (bei gewöhnlicher Temperatur schmelzbar) im Säuglingsalter allmählich und ziemlich regelmäßig zu; im 12. Monat ist der für den Erwachsenen geltende Wert erreicht (65%). Bereits im 2. Monat des Säuglings ist der Ölsäuregehalt meist schon so hoch, daß Fettsklerem sich nur noch selten entwickelt. Nach sechs Monaten ist seine Entwicklung ausgeschlossen (Lit. bei *Luithlen*).

VIII. Hypertrophien auf kongenitaler Anlage, Naevi und Geschwülste der Haut.

Ichthyosis Fischschuppenkrankheit ist eine in den ersten Lebensjahren auftretende, vererbliche, nicht ansteckende Hautkrankheit, bei der infolge einer hauptsächlich die Epidermis betreffenden Wachstumsanomalie leichtere oder schwere, sehr verschieden aussehende Verdickungen entstehen.

Fig. 685.
Ichthyosis congenita, Neugeborener, Präp. d. Göttinger Samml. $^1/_3$ nat. Gr.

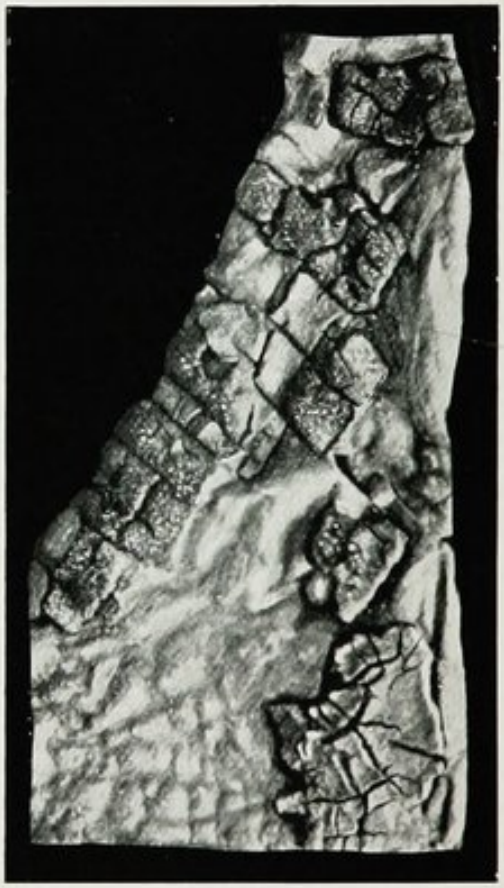

Fig. 686.
Hautstück mit **ichthyotischer Verdickung** der Epidermis. Samml. Basel. $^9/_{10}$ nat. Gr.

In den seltenen Fällen von **Ichthyosis congenita** κατ' ἐξοχήν (*Hyperkeratosis diffusa congenita*) erscheint die Haut wie mit polygonalen, vielfach schüsselförmig gedellten Hornplatten bedeckt, welche durch in verschiedensten Richtungen sich kreuzende Risse und Furchen, die besonders auch die Gelenke umgeben, voneinander getrennt sind und aus dichten Lagen verhornter Epithelien bestehen, welche Wollhärchen einschließen. Auch in die erweiterten Haarbälge setzen sich Hornschichten fort. Die verdickte (6 bis 10 mm) Epidermis berstet

schilderartig auseinander. *Hebra* verglich das Aussehen der braunroten, atlasartig glänzenden, wie gefirnißten Haut mit der eines halbgebratenen Spanferkels; gut ist auch die Bezeichnung Harlekinfötus. Infolge der Kürze der starren Haut bleiben Finger und Zehen im Wachstum zurück, kurz, der starre Mund klafft (Fischmaul, Taucherphysiognomie). Die *Ichthyosis cong.* wurde auch wegen der schüssel- oder schalenförmigen Gestalt der Hornplatten als *Scutelatio* bezeichnet (Lit. bei *Riecke*, *Huebschmann*, *Fulci*). Ätiologisch ist Consanguinität von Bedeutung.

Bei der in der frühen Kindheit sich entwickelnden und meist das ganze Leben hindurch bestehenden Ichthyosis (Keratosis) ist die Haut rauh, trocken, mit Schüppchen, Blättchen oder dicken Platten von Epidermis oder mit hornigen Warzen besetzt. Die Massen sind von weißer, grünlicher oder schwärzlicher Farbe, die Furchen und Linien der Haut vertieft.

Man unterscheidet verschiedene Grade und Formen der **Ichthyosis:** Bei der **I. simplex** sind nach *Kaposi* die Streckseiten der Oberarme und des Unterschenkels von stecknadelkopfgroßen, blaßroten Knötchen besetzt, welche in der Mitte ein Schuppenhügelchen tragen, nach dessen Wegkratzen ein zusammengerolltes Härchen sichtbar wird (*Lichen pilaris*). Häufiger sind Formen, bei denen die Haut mit schmutzig-weißen oder grauen, linsen- bis pfennig-großen Blättchen bedeckt ist, die in der Mitte dellig vertieft sein können (*I. scutelata*), an der Peripherie abgehoben und glimmerartig durchscheinend sind und der Haut ein markant gefeldertes Aussehen geben (*I. nitida*, *I. nacrée*, perlmutterartig). — Sehr selten ist die wahre **I. hystrix** (*Hystricismus*, *Stachelschweinmenschen*), wo sich aus platten Schildern horn- und stachelartige, pigmentierte Protuberanzen entwickeln. Manche Fälle zeigen *lineare* Anordnung (s. *Stowers*, Abbild.). Vieles, was unter der Bezeichnung Ichthyosis hystrix läuft, ist nach *Unna* nichts als Naevi lineares neuropathici cornei; s. S. 1310). Bei der **Porokeratosis** beschränkt sich die Hornbildung hauptsächlich auf die Ausführungsgänge der Schweißdrüsen (*Mibelli*, Lit.); die äußerst chronische Affektion ist ausgesprochen hereditär. — Als **Keratoma hereditarium** *palmare et plantare* bezeichnet man eine vererbbare Verdickung der Hornschicht dieser Stellen (vgl. bei *Vörner*). — Lokal begrenzte Ichthyosis kann man auch als *ichthyotische Warze* bezeichnen (über verlängerten Papillen türmt sich die Hornschicht zu mächtigen Kegeln auf.) — **(Lit.** über Ichthyosis bei *Gassmann.*)

Naevi und Geschwülste der Haut.

1. Neubildungen aus der Bindesubstanzgruppe.

a) **Fibrome der Haut** treten zuweilen als *solitäre* cutane und subcutane Knoten von glatter oder höckeriger Oberfläche auf. Entstehen kleine Tumoren, die aus Papillen zusammengesetzt sind, die sich nach oben verbreitern und von einer starken Hornschicht überzogen werden (Fig. 687), so ist die Bezeichnung *Fibroma papillare* zwar üblich, doch spricht man entschieden besser von warzigem oder papillärem *fibroepithelialem Tumor.* Andere Fibrome sind pilzförmig oder birnförmig gestielt, *F. pendulum*, das den Rücken und die Innenseite der Oberschenkel und Oberarme bevorzugt. Ihre Konsistenz ist hart oder weicher. — Seltener sind *multiple*, auf dem Durchschnitt aus verflochtenen Bündeln zusammengesetzte oder auch konzentrisch auf-

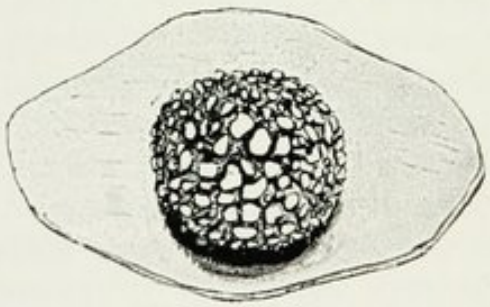

Fig. 687.

Himbeerförmiges sog. Fibroma (Fibroepithelioma) papillare vom Mons Veneris. Nat. Gr. Samml. d. path. Inst. zu Breslau.

gebaute, zuweilen prominierende, kleinste bis erheblich große (viele Pfund schwere), weiche Fibrome, wegen ihrer Weichheit *Fibroma molluscum* genannt*). Multiple Fibrome der Haut sind meist *Neurofibrome* (s. S. 1225); dort wurde auch das *Rankenfibrom* erwähnt. Ein *solitäres* F. molluscum kann zu den *Formes frustes* der Neurofibromatose gehören.

Fig. 688.
Systematisierte papillärwarzige Naevi (lineares) der Haut des Halses. 56j. Fabrikarbeiterin. Samml. Basel. Nat. Gr.

Schließen sich an ein diffuses Nervenfibrom elephantiastische, eventuell lappige Verdickungen der Haut an, so spricht man, wie S. 1306 bereits erwähnt, von **Elephantiasis neurofibromatosa, Lappenelephantiasis,** *E. mollis, Pachydermatocele.*

Als **einfache fibröse Elephantiasis** (einfache Hauthypertrophie, Pachydermie) bezeichnet man zum Unterschied von der E. neurofibromatosa und anderen Formen der E. solche, bei welchen die Bindegewebsbestandteile der Haut und der Subcutis hypertrophieren. Die Epidermis kann normal oder verdickt sein.

Neuropathische Naevi, die man als *Nervennaevus* (*Th. Simon*), **neuropathisches Papillom** (*Gerhardt*), **Naevi unius lateris** (*v. Bärensprung*) oder als **Naevi lineares** (*Unna*) oder **systematisierte Naevi** (*Jadassohn*) bezeichnet, sind papillär-warzige, zum Teil pigmentierte Naevi oder nur ichthyotische, naevusartige Gebilde, die in Linien angeordnet sind, die nach der früheren Ansicht den *Voigt*schen Grenzlinien der Hautnervenverästelungsgebiete entsprechen sollten (*L. Philippson*), während andere eine Beziehung zu Nervenbezirken vermißten (*Hallopeau*); *Blaschko* erklärt die Entstehung und Lokalisation der strichförmigen Naevi aus Wachstumsstörungen an den *Grenzlinien der Dermatome* (die Dermatome sind die einzelnen, den Ursegmenten entsprechenden gürtelförmigen Abschnitte, aus denen sich die Haut zusammensetzt); s. auch *Polland.* Nach *Jadassohn-Werner* wären die meisten Naevi systematici in den *Haarstromrichtungen* lokalisiert. — Ein Teil der systematisierten Naevi sind Talgdrüsen- oder Schweißdrüsen-Naevi (s. S. 1321 u. 1322).

Das *Keloid* **) stellt eine glatte, plattenartige oder knollige, oder unregelmäßig wulstige, mit verzweigten (krebsscherenartigen) Ausläufern versehene, narbig glänzende, derb elastische, blaßrosenrote oder sehnigweiße Geschwulst dar. Es entsteht entweder scheinbar *spontan*, resp. auf ganz geringfügige Läsionen hin (Kratzeffekte, *Unna*) und wird in diesem Sinne sogar von manchen Autoren (z. B. *Wilms*, *Lexer*) stets für traumatischen Ursprungs gehalten (andere nennen es dagegen *wahres K.*), oder aber es entsteht sekundär aus einer deutlichen Narbe (*Narbenkeloid*), wobei aber auch wohl eine kongenitale Beanlagung mitwirkt. In ersterem Fall bleibt der Papillarkörper zunächst unverändert und ist von normaler Epidermis überzogen; bei weiterer Entwicklung tritt aber eine Ausgleichung, Abflachung des Papillarkörpers ein.

Das Keloid tritt zwar in seinen Anfängen als Bindegewebswucherung im Corium auf, ist jedoch ungewöhnlich reich an *Spindelzellen*, die vielfach den Gefäßen entlang angeordnet sind. (Die durch den Zellreichtum entstehende Ähnlichkeit mit Sarcom hatte mit zu der Ansicht beigetragen, daß es sich beim Keloid um ein vernarbendes Fibrosarcom handle.) In

*) Differentialdiagnostisch kann *Cysticerkose der Haut* (vgl. S. 1243) in Betracht kommen; die Knoten sind aber hierbei von beträchtlicher Härte.

**) Eigentlich Cheloid, von χηλή Krebsschere.

seiner weiteren Entwicklung zeigt es aber eine *enorme Bildung* erst faseriger, dann homogen werdender *kollagener Intercellularsubstanz*, während *keine Spur von elastischen Fasern* produziert wird (*Schütz*, *Joseph*, *Wilms*, *Goldmann*). *Verf.* konnte diesen Befund bestätigen, z. B. an einem Keloid des Fußrückens nach Kalkverbrennung bei einem 20jähr. M. Dadurch ist das Keloidgewebe vom physiologischen Bindegewebe und von dem Bindegewebe der *Fibrome* und *hypertrophischer Narben* unterschieden. — Das fertige typische Keloidgewebe präsentiert sich als aus homogenen, dicht zusammengelagerten breiten Faserbündeln zusammengesetzt, zwischen denen spindelige Zellelemente eingefaßt sind. Die Fasern können in einer zur Oberfläche und zur Längsachse des Tumors parallelen Verlaufsrichtung angeordnet sein. Im *wahren K.* bleiben die Hautdrüsen und Haare nach *Tomaszewski* stets erhalten. Im Narbenk. können sie fehlen. Andere, z. B. *Heidingsfeld*, konnten keine histologischen Unterschiede zwischen beiden konstatieren. — Zum weiteren *Unterschied von hypertrophischem Narbengewebe*, welches meist *sehr empfindlich* ist und allmählich in die Umgebung übergeht, grenzt sich das (*schmerzlose*) Keloid scharf gegen die Subcutis ab und breitet sich auch über den Bezirk der Verletzung, allerdings in beschränktem Maße aus. Selbst nach vollkommener Exstirpation *recidiviert das Keloid sehr häufig lokal*, d. h. es bilden sich oft in wenigen Wochen aus der entstandenen Narbe neue Keloide. Das Keloid macht aber nie Metastasen.

Bei *Negern* entstehen oft faustgroße Keloide nach Peitschenhieben, Stechen von Ohrlöchern usw. oder auch spontan; in beiden Fällen muß man an eine *kongenitale Disposition* denken. — Andere Keloide entstehen aus Narben vom Impfen, von tiefen Verbrennungen und Verätzungen sowie Ulcerationen, Hiebwunden, chirurgischen Wunden, Stechen von Ohrlöchern u. a. — *Wahre K.* bevorzugen die Sternalgegend, nach *Schramek* (Lit.) beginnen über 50% in dieser Gegend und zwar häufig in der *Pubertätszeit* und den *nächstfolgenden Jahren*, wobei das *weibliche* Geschlecht bevorzugt ist. Oft treten K. *multipel* auf, indem z. B. länger bestehenden sternalen Keloiden solche an der Brust, dem Rücken, den Oberarmen und am Bauch folgen. Gelegentlich wird *Erblichkeit* beobachtet.

b) **Myome** (Leiomyome) der Haut sind selten und können im Gegensatz zum gewöhnlichen Verhalten von Myomen bereits in frühen Jahren auftreten (vermutlich kongenitale Anlage). Sie bilden meist solitäre oder aber multiple, kleine, warzige Knötchen, seltener bis walnußgroße Knoten. Als Ausgangspunkte sind entweder die Gefäßmuskulatur (*Heß*) oder die Arrectores pilorum (*Jadassohn*, *Fritz*) oder die Muskulatur der Schweißdrüsen angesprochen worden (vgl. *Nobl*, *Gutmann* und *Sobotka*, Lit.). *Rhabdomyome* sind sehr selten (*Schmorl*).

Je ein Myoma sarcomatodes beschrieben *Zieler* und *Hayn* (Lit.).

c) **Lipome** des subcutanen Gewebes sind häufig. Sie sind stets von lappigem Bau, den man oft schon von außen durchfühlen kann; die Lappen und Läppchen werden durch Bindegewebssepten zusammengehalten. Die einzelnen Fettzellen sind oft so groß, daß sie mit bloßem Auge zu sehen sind.

Lipome von bedeutendem Umfang und Gewicht, deren Wachstum auf einem gewissen Stadium, zumal im hohen Alter stationär wird, kommen besonders an den *Schultern* und am *Rücken* vor (sie können hier wie ein breiter Tornister oder wie ein birnförmiger Rucksack aussehen), ferner am *Gesäß*, *Hals*, in der Achselhöhle, an der Bauchwand, dem Oberschenkel usw. (vgl. *Grosch* und *Stoll*). Zuweilen tritt das L. als solitäres oder multiples gestieltes **Lipoma pendulum** auf.

Ein L., in dem das Bindegewebe sehr reichlich und derb ist, heißt **Fibroma durum** oder **Fibro-Lipom,** ein solches, in dem sich neben Fettgewebe Sarcom- oder Schleimgewebe bildet, **Lipo-Sarcom** (selten) oder **Lipo-Myxom.** — Andere L. werden im Centrum weich; Traumen können dabei mitwirken. Die Fettgewebszellen werden nekrotisch, lösen sich auf, und es entsteht eine mit einer öligen oder talgigen Masse gefüllte Höhle **(Ölcyste),** deren Wand **verkalkt**

sein kann. — Selten **verkalkt** das L. ganz; das kann auch nach einer Blutung geschehen; sonst kommt meist nur Verkalkung einzelner nekrotischer Stellen in Lipomen vor. Auch **Verknöcherung** in Lipomen kann man sehen. So sah *Verf.* bei einer alten Frau ein zweifaustgroßes Lipom der r. Supraclaviculargegend mit fast hühnereigroßer, dicht verknöcherter Partie im Innern. — Größere L. können durch äußere Insulte (Zerrung, Reibung) oberflächlich *usuriert* werden und **vereitern.** L. können mit bedeutender Neubildung und Erweiterung von Gefäßen verbunden sein **(Lipoma teleangiectodes).** — Die Hautdecke über pendelnden L. kann bräunlich pigmentiert **(Naevus lipomatodes)** oder dicht behaart sein.

Bei allgemeiner Abmagerung des Trägers partizipieren L. *nicht*, was so recht die Selbständigkeit der Geschwulst illustriert. Höchstens kann einfache Atrophie eintreten, wenn die Ernährung des L. z. B. durch Stielzerrung leidet; die Haut über dem L. faltet sich dann. L. sind *häufig angeboren*, so die *bei Spina bifida* erwähnten; desgl. die *multiplen L.* Andere werden *später erworben*; Druck und Reibung gelten hier als Gelegenheitsursachen zur Entwicklung von L. Das weibliche Geschlecht überwiegt.

Bei der als **Fetthals** bezeichneten, monströsen, diffusen *symmetrischen* Lipombildung bei Männern (zwischen 40.—60. Jahr, *Lenormant* u. *Verdun*, Lit.) ist das subcutane Gewebe und ferner auch das subfasciale und intermuskuläre Gewebe Sitz der Lipombildung (*Madelung*), womit sich oft *diffuse* Lipomwülste, hauptsächlich im subcutanen Gewebe, auch am Rumpf und den Extremitäten verbinden. Manche trennen das von den echten Lipomen als eine auf verschiedene Regionen beschränkte Fettgewebshyperplasie (*Lipomatosis regionaria*, *Billroth*). Zuweilen mag eine Schilddrüsenveränderung ursächlich im Spiel sein (vgl. *Türk*). — **Symmetrische multiple Lipome** scheinen zuweilen mit dem Verlauf von Nerven und Muskeln in Beziehung zu stehen. So sah *Verf. z. B. multiple L. an beiden Armen* einer 70jähr., sehr fettreichen Frau; durch zahlreiche, bis hühnereigroße, zum Teil verschiebliche L. war die Haut knollig emporgehoben, und *die Arme waren ganz ungleichmäßig höckerig, wulstig und stark verdickt*; die Gegend oberhalb der Handgelenke war durch hühnereidicke Knollen gegen die Hände, welche frei geblieben, plötzlich abgesetzt; die L. ließen sich aus dem umgebenden Fett aus der Subcutis und zwischen den Muskeln leicht herausschälen und waren beim Durchschneiden weich; ein kirschgroßes L. war verkalkt. (Lit. bei *Payr* u. *Meissner*). — *Askanazy* beschrieb multiple L., die durch eine *lipomatöse Umwandlung von Lymphdrüsen* entstanden.

Bei der **Adiposis dolorosa** (*Maladie de Dercum*) treten entweder einzelne *Knoten* oder diffuse *regionäre* oder *universelle* und in letzterem Fall an das Bild der *Adipositas universalis* erinnernde, aber mehr lappige, druckschmerzhafte Fettmassen auf. Gesicht und Hände bleiben frei. Zugleich bestehen allgemeine Körper- und Muskelschwäche und psychische Anomalien (Lit. bei *Weiß* und *Schwenkebecher*). In einem Teil der Fälle bestanden Veränderungen der Hypophysis, darunter Tumoren, so Carcinome (Lit. bei *Strada*).

d) **Myxome** sind selten, kommen aber gelegentlich im cutanen oder subcutanen Gewebe vor oder nehmen im subfascialen oder intermuskulären Binde- oder Fettgewebe ihren Ausgang (nach *Ribbert* stets bereits als Myxome angelegt). Sie stellen grau-gallertig durchsichtige, bis zitternd weiche oder derbere, speckige Geschwülste, oft von lappigem Bau dar und können eine beträchtliche Größe erreichen. Zuweilen sind sie sicher angeboren.

Histologisch bestehen sie aus schleimiger Grundsubstanz mit runden, spindel- oder sternförmigen Zellen, die durch Ausläufer zusammenhängen. — Sie können mit *Fibrom* oder *Lipom kombiniert* sein oder starke Verfettung der Zellen zeigen, oder es findet ein Übergang zur zellreichen sarkomatösen Varietät, dem *Myxosarkom* statt.

Chondrome, lappige, knorpelige Geschwülste im subcutanen Gewebe, ferner **Osteome** sind sehr selten.

Häufiger kommen bei alten Leuten cutane oder subcutane **Hautsteine** vor; das sind Kalkablagerungen, meist ohne Verknöcherung, deren Boden Entzündungsherde, Drüsensekrete, Lymphthromben oder Geschwülste, z. B. Lipome, Lymphangiome, aber auch das subcutane Binde- und Fettgewebe (*Fettgewebssteine*) abgeben können. Lit. bei *O. M. Chiari*. **Knochenbildung** geringeren Grades kann auch an *Hautsteinen*, z. B. der Kopfhaut (vgl. *J. Schaffer*), vorkommen; dabei handelt es sich entweder um Gewebsmetaplasie (*Orth*), wobei die Bindegewebszellen zu Knochenzellen, die Grundsubstanz zu Knochengrundsubstanz werden, oder um Zellmetaplasie, wobei die Bindegewebszellen zu Osteoblasten werden und die Grundsubstanz neu bilden. Zugleich kann *Gewebsverkalkung* bestehen und diese vermag wohl die Knochenbildung anzuregen. In höherem Grad kann man ferner an *verkalkten Dermoidcysten* der Haut sowie an *verkalkten Epitheliomen* (s. S. 1321) Knochenbildung beobachten (*Sehrt*, Lit., *Straßberg*, s. auch Arbeit von *Murakami* a. d. Path. Inst. Göttingen). — Ganz selten ist die **Calcinosis universalis,** wobei sich mächtige Kalkablagerungen als Stränge oder Platten im Unterhautgewebe, den Fascien, den Nervenscheiden entlang, die Muskelbäuche umhüllend und den Bindegewebssepten folgend etablieren (s. *Tilp*, *Marchand*). — *Kalkige Konkretionen* im Unterhautzellgewebe bei progressiver *Sklerodaktylie* s. *Thibierge* u. *Weißenbach*.

e) **Hämangiome der Haut** oder **Angiome***) im engeren Sinn sind meist angeboren oder treten in der Wachstumszeit auf. Sie erscheinen einmal unter dem Bilde eines Blutmals (*Naevus vasculosus*) von hellroter oder von Weinhefefarbe (*N. flammeus* und *N. vinosus*) und nehmen einen kleinen Bezirk ein, oder sie dehnen sich diffus, flächenartig aus, sind wenig scharf abgegrenzt und prominieren nicht oder wenig über die Hautoberfläche. Ihr Sitz ist in den oberen Coriumschichten oder allenthalben im Corium und oft auch im subcutanen Gewebe und tief im Fettgewebe. Sie können in einer Region multipel und getrennt in den verschiedenen Hautschichten auftreten.

Fig. 689.
Naevus vasculosus giganteus des Gesichts; unter der dicken Nase die enorme Oberlippe. (Gezeichnet unter Benutzung einer von dem Kranken, der sich u. a. auch in Basel sehen ließ, gekauften Abbildung.)

Manche Hämangiome führen zu *warzenartigen Erhebungen* der Haut, andere, bei denen die Umgebung der Bluträume eine fibröse Hyperplasie erfährt, veranlassen knollige, rundliche oder lappige, elephantiastische Hautverdickungen **(Elephantiasis haemangiomatosa).** Als solche faßt *Seifert* den in Fig. 689 abgebildeten Fall auf (*Naevus mollusciformis elephantiasticus*). Doch gibt es auch mächtige knotig-lappige *reine* Gefäßnaevi, und *Riecke* erklärt denselben Fall (s. Fig. 689) nach histologischer Untersuchung für einen solchen **Naevus vasculosus giganteus.**

Histologisch kann man, je nachdem Gefäßneubildung oder zugleich auch Gefäßerweiterung vorherrscht, unterscheiden: 1. *Haemangioma simplex* oder *Teleangiektasie***) oder *plexiformes* Hämangiom; es be-

*) ἄγγειον Gefäß.

**) τέλος Ende, ἐκτείνω ausdehnen, ἔκτασις Ausdehnung.

steht aus geschlängelten, oft weiten, dünnwandigen Kapillaren sowie aus spärlichen Venen und Arterien. Ein Teil der *Naevi vasculosi* gehört hierher. Eine besondere Form der Teleangiektasie ist das *H. simplex hyperplasticum.*

Histologisch fallen hier am meisten Konvolute darmartig gewundener, *hyperplastischer Kapillaren* auf (s. Fig. 690 und 691 *a*), welche einerseits in Arterien mit kern- und muskelreichen Wandungen (Fig. 691 *b*), andererseits in Venen übergehen. An den hyperplastischen Kapillaren sind die *Endothelien* (s. Fig. 691 *a*) protoplasmareicher als gewöhnlich (epithelähnlich) und oft in mehreren Schichten um das Lumen angeordnet. Zuweilen sind die *Kapillarwände spindelzellreicher* und denen von Arteriolen ähnlich. Bei ziemlich stationären Angiomen ist das die Regel. — Die hyperplastischen Kapillaren bilden vielfach *Gruppen, Knoten und Läppchen* (s. Fig. 690), welche besonders dicht in der Subcutisgrenze liegen und durch Bindegewebsstreifen oder in den tiefsten Partien auch durch Fettgewebe getrennt sind, und zwischen denen größere Gefäßlumina auffallen. Innerhalb dieser Haufen von Gefäßen (die an zu dicken Schnitten einen ganz carcinomartigen Eindruck machen oder auch leicht mit Schweißdrüsenkomplexen verwechselt werden) sind ferner hier und da bei Kernfärbung stärker tingierte, dunklere, gebogene Stücke von Schweißdrüsen eingeschlossen (Fig. 690 *d*). Von den dichten Knoten und Läppchen aus breiten sich die hyperplastischen Kapillaren sowohl in die Cutis wie in das subcutane Gewebe aus. Gerade in den Fettgewebsschichten läßt sich die *Entwicklung neuer Kapillaren durch Sprossenbildung* von der Wand der alten Gefäße aus gut verfolgen; die anfangs soliden, gleich sehr dicken Sprossen, an deren Bildung sich vorwiegend die Endothelien beteiligen, werden später hohl und treten mit dem Gefäßlumen in Verbindung.

Das *Haemangioma hyperplasticum* bedingt oft flächenartige, angeborene, durch Wirkung der Schwere und Bauchpresse schwellbare, weiche, komprimierbare Geschwülste von progredientem, oft unaufhaltsamem Wachstum, die zu Verdickung und leichter Wulstung der Haut führen.

Sie können auch in Form *weicher Warzen* auftreten. Stellen die hyperplastischen Kapillaren dabei fast nur solide Stränge dar, so kann man auch von *Endothelioma haemangiomatosum* sprechen. — Als *Haemangioendothelioma tuberosum multiplex* (*Jarisch*) bezeichnet man multiple, hirsekorn- bis linsengroße, in den ersten Kinderjahren entstehende oder gar angeborene derbe Knötchen mit mikroskopisch auffallenden schlauch- oder cystenartigen Bildungen, welche Übergänge zu Kapillaren zeigen. Andere leiten sie von Lymphgefäßen (*Lymphangioma tub. multiplex*) oder Schweißdrüsen (*Syringocystadenom*) oder Talgdrüsen oder Haarfollikeln ab. *Elschnig* und *Guth* (Lit.) schließen sich *Jarisch*'s Auffassung an. — Regionär multiple, subcutane und im Fettgewebe gelegene hyperplastische H. können (wie *Verf.* in der r. Mammagegend eines 9 monatl. Kindes sah) verschiebliche, linsen- bis kirschkerngroße, rundliche oder bogenförmige, derbweiche Knötchen darstellen, die auf dem Durchschnitt homogen, blaßgraurot, glasig aussehen und die *größte Ähnlichkeit mit kleinen Lymphdrüsen* haben. Bestehen, wie in dem erwähnten Fall, zugleich cutane Hämangiome, so wird durch jene tiefen Knötchen der Eindruck von Metastasen vorgetäuscht. — Durch exzessive Wucherung der Gefäßwand kann sich aus dem hyperplastischen Angiom ein *Angiosarcom* entwickeln. — Wird das Zwischengewebe stärker verdickt, so entsteht ein *Hämangio-Fibrom.*

2. *Haemangioma cavernosum* (*Tumor cavernosus*). Es ist seltener als die Teleangiektasie. Es bildet ein System vielgestaltiger, durch Septen getrennter Bluträume. Innerhalb der Septen können zahlreiche nicht erweiterte Gefäße liegen; in solchen Fällen ist eine Entwicklung des H. c. aus der Teleangiektasie anzunehmen (Fig. 692). In anderen Fällen entsteht der kavernöse Typus primär.

(Selten ist *Knochenbildung* im hyalinisierten, fibrösen Gerüst eines cavernösen Angioms; *Glaser.*)

Fig. 690.

Fig. 691.

Stelle aus demselben Präparat bei starker Vergrößerung. *a* Hyperplastische Kapillaren mit mehrfacher Schicht protoplasmareicher Endothelien. *b* Kl. Arterie; Muscularis dunkel.

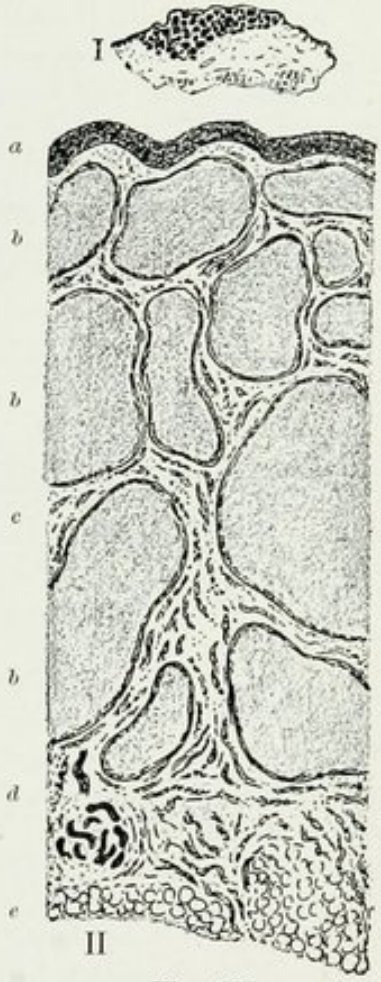

Fig. 692.

Fig. 690. Von einem angeborenen **Hämangioma hyperplasticum** (Naevus teleangiectaticus) der Haut des Bauches und der Brust eines neunmonatlichen Mädchens. Die Geschwulst war handtellergroß. Dem *Verf.* übersandt von Dr. *Auerbach*. I Natürl. Dicke der Geschwulst. II Mikroskopischer Durchschnitt. *a* Epidermis. *b* Cutis, von hyperplastischen Kapillaren durchzogen. *c* Arterie. *d* Stücke von Schweißdrüsen. *e* Hyperplastische Kapillaren an der Grenze der Cutis, bilden in der Subcutis (*f*) und im subcutanen Fettgewebe (*g*) Knoten und Läppchen. Schwache Vergrößerung.

Fig. 692. **Kavernöses Hämangiom der Haut.** I Makroskopischer Durchschnitt in nat. Größe. II Stück davon bei schwacher Vergrößerung. *a* Epidermis. *b* kavernöse Räume. *c* Scheidewände mit hyperplastischen Gefäßen. *d* Schweißdrüsen. *e* Subcutanes Fettgewebe.

Sitz der kavernösen Angiome ist das Corium, wo sie zuweilen große Flächen einnehmen und herab bis in die subcutane Fettschicht reichen; häufig liegen sie auch ausschließlich in letzterer; sie können selbst in das intermuskuläre Gewebe hineinreichen. Die Hautoberfläche kann durch Prominieren dunkelblauroter Punkte und flacher Knötchen uneben sein. Blutungen aus verdünnten Stellen sind selten.

Selten ist ein so oberflächlicher Sitz kleinkavernöser Blutgefäße im Papillarkörper wie in Fig. 693. Sehr oft besteht eine Kombination von Blut- und Lymphgefäßektasie **(Hämato-Lymphangiom)** oder, was wohl das Häufigere ist, es tritt in einen Teil der Räume eines kavernösen Lymphangioms Blut aus kapillaren Blutgefäßen ein. — Nicht selten sind *Kombinationen mit anderen Neoplasmen*, so mit Lipom, Fibrom. Viele Angiome entwickeln sich an Stellen, wo beim Embryo Spalten bestanden. Solche **fissurale Angiome,** welche meist Kiemen- oder Gesichtsspalten entsprechend lokalisiert sind, liegen teils oberflächlich, teils aber auch tiefer in den Weichteilen (den Ursprung geben wohl versprengte Gefäßanlagen ab). — Manche Angiome beginnen als kleine rote Flecken, die sich dann in einer den Hautnervengebieten entsprechenden Anordnung ausdehnen. Diese **neuropathischen Angiome** (*v. Bärensprung, Simon*) können z. B. im Gesicht als Naevus teleangiectaticus dem peripheren Gebiet des 1. und 2. Trigeminusastes entsprechend zu sehen sein.

Noch offen ist die Frage, ob die so häufigen, oft sehr zahlreichen kleinen **senilen Angiome** der Haut wirkliche Neubildungen oder „*Kapillar-Varicen*" darstellen (vgl. *Raff*, Lit., s. auch *W. Pick*, Lit.). Daß sich diese senilen Angiome besonders oft bei Carcinom fänden, wie behauptet wurde (*Leser*), hat sich als ein Irrtum herausgestellt (*Reitzenstein*).

Über das *Rankenangiom* s. S. 94.

f) **Lymphgefäßgeschwülste.** Man hat streng genommen zwischen *Lymphangiektasie*, einfacher Erweiterung von Lymphgefäßen, und *Lymphangiom*,

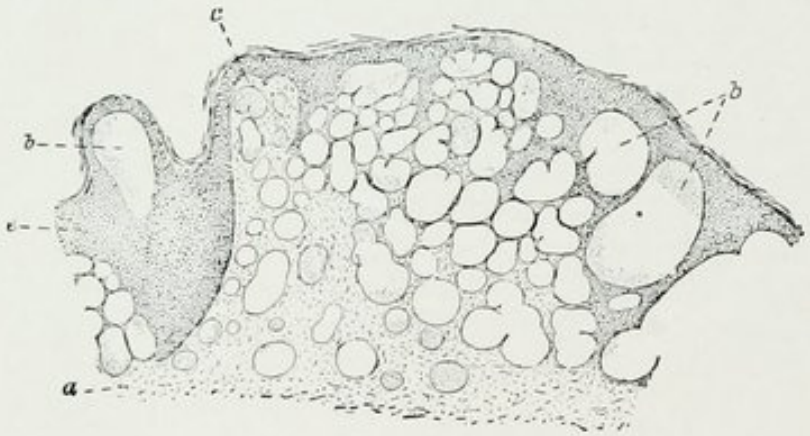

Fig. 693.

Lymphangiom des Papillarkörpers der Haut; die varicösen und kavernösen Gefäße (z. B. bei *b*) drängen sich die Epidermis (*e*). Die Gefäße enthalten teils Lymphe, teils Blut, teils sind sie jetzt leer. *a* Corium. *c* Papille. Mittl. Vergr.

Neubildung von Lymphgefäßen, zu unterscheiden; doch läßt sich diese Trennung praktisch nicht immer durchführen. — Die Lymphangiome der Haut treten in sehr mannigfaltiger Form auf. Man unterscheidet zunächst subcutane und cutane. Die *subcutanen* Lymphangiome können als flache, höckerige Verdickungen, oft von diffuser Ausbreitung, auftreten und zuweilen zu elephantiastischer Verdickung der betroffenen Teile führen (s. Fig. 684).

Auf dem Durchschnitt erscheinen sie aus weiten, mit Endothel ausgekleideten, klare oder leicht getrübte Lymphe enthaltenden Räumen zusammengesetzt (*L. cavernosum und cysticum*). Ihre Wand ist bindegewebig und oft sehr muskulös. Das Zwischengewebe enthält

oft Fettgewebe und auch Herde lymphoiden Gewebes. Die Konsistenz ist meist weich, und nach dem Durchschneiden der Geschwulst kollabiert das Höhlensystem. Bei stärkerer Bindegewebswucherung zwischen den Räumen des kavernösen oder cystischen Lymphangioms wird der Tumor härter (*Lymphangiofibrom*).

Die *cutanen*, im Papillarkörper liegenden Lymphangiome mit ihren rundlichen, varicösen und kavernösen, mit plattem Endothel ausgekleideten Räumen können sich förmlich in die Epidermis hineindrängen (s. Fig. 693). Lymphe kann auch, besonders wenn eine Entzündung hinzutritt, in die Epidermis durchsickern und Bläschenbildung im Epithel veranlassen. Zugleich können weite Blutkapillaren da sein, und einzelne Lymphräume können sekundär mit Blut gefüllt werden, was man *Hämato-Lymphangiom* nennt (vgl. S. 1316). Im Zwischengewebe liegen auch mitunter pigmentierte Zellnester.

Albrecht erblickt für manche *Lymphangiektasien* den Grund in einer *Mißbildung* der Lymphgefäße einer Stelle der Haut (*Lymphnaevus*).

Ein ganz ungewöhnliches *Lymphangioma cavernosum* der l. Hand und des l. Unterarms von progredientem, malignem Charakter, mit ausgedehnter Zerstörung des Knochens, wohl auf einer Mißbildung des Lymphapparates beruhend, beschrieb *Paltauf*.

In anderen Lymphangiomen tritt eine so starke Wucherung der Endothelien hervor, daß man von *hyperplastischem Lymphangiom* oder von *Endothelioma lymphangiomatosum* sprechen muß. Zu diesen Lymphangiomen gehören nach der früher herrschenden Ansicht die *Naevi pigmentosi*, die *Lentigines* und *Ephelides* (s. S. 1301), das *Xanthom* (s. S. 1301) sowie die *weichen Naevi* *) (= *weiche Warzen*, *Fleischwarzen*). In diesen kleinen, geschwulstartigen, doch in der Regel stationären Bildungen findet man (Fig. 694) im Corium Züge, Nester, Herde von großen rundlichen oder kubischen oder auch unregelmäßiger gestalteten *Zellen*, deren Ursprung *v. Recklinghausen* u. a. auf die *Lymphgefäßendothelien* zurückführten **). Häufig sind die Grenzen der Zellnester hier und da verschwommen.

Fig. 694.

Durchschnitt einer sog. weichen höckerigen Warze **(zellreicher Naevus).** Die dunklen Nester (*d*) bestehen aus den Naevuszellen, dazwischen ist Bindegewebe. *a* Epidermis. *b* Cutis. *c* Subcutis mit Fettgewebe, *e* Schweißdrüsenknäuel. Lupenvergr.

*) *Angeborene Warzen* und überhaupt allgemein *Hautgeschwülste, die auf abnormer Keimanlage beruhen*, bezeichnet man als **Naevi** und nach ihrer *Gestalt* als verrucöse, tuberöse und papilläre N. Histologisch sind die N. sehr verschiedenartig (zellige N., vaskuläre oder drüsige Organnaevi).

) Eine ältere Theorie von *Demiéville*, *Löwenbach* u. a. führte die Naevuszellen auf *Blutgefäß*-Endothel oder -Perithel zurück; jüngst vermutet *Polland* wieder einen Zusammenhang zwischen Naevuszellen und Wandzellen der Blut- und Lymphgefäße. *Unna* erklärte die Zellen für embryonal deponierte **Epithelien und hat viele Anhänger gefunden (*Delblanco*, *Hodara*, *Kromayer*, *Thailhelfer*, *Scheuber*, *Waelsch*, *Marchand*, *Abesser*, *Judalewitsch* u. a.). Natürlich müßten dann auch die von den Zellnestern ausgehenden *malignen Tumoren* als *Naevo-Carcinome* bezeichnet werden. *Schütz*, *Johnston* neigen wieder zur endothelialen Auffassung, und letzthin trat *Riecke* (Lit.) übereinstimmend mit *Riehl* unter Ablehnung der Auffassung der Naevi als

In manchen Fällen sahen wir bei der *elastischen Faserfärbung* oder bei Färbung nach Mallory bes. in den tiefen Schichten die Zellhaufen oder sogar die einzelnen Zellen von Faserzügen und feinsten Fasern umgeben, was dann *gegen einen epithelialen Charakter* sprechen würde (vgl. auch *Kyrle*), um so mehr, als Verhornungsvorgänge, Protoplasmafaserung oder Stachel- und Riffzellen fehlen.

Die weichen, zellreichen Naevi **(weiche Warzen),** *von Recklinghausen* als *Lymphangiofibrome* bezeichnet, die man aber auch **zellreiche Naevi** nennt, indem sich ein mit Zellhaufen erfülltes Netzwerk oder eine mehr diffuse Infiltration des Bindegewebes mit Naevuszellen in denselben nachweisen läßt, sind an der Oberfläche entweder *glatt* oder leicht *höckerig* oder, wenn die Zellnester gerade die Papillarkörper bevorzugen, stark höckerig, *papillär* (s. Fig. 694). — Wenn die Hornschicht stark verdickt ist, wird die Oberfläche des warzigen Naevus härter **(Hornwarze, Naevus verrucosus durus).** Die Zelleinlagerungen in den schmalen, von mächtigen Hornlagen bedeckten Papillen können dabei an Masse gegenüber dem Anteil des Deckepithels an der verrucösen Prominenz ganz zurücktreten.

Bei den *Pigmentnaevi* (s. S. 1319) sind die Zellnester besonders groß, und die Zellen sind teils diffus, teils durch gelbe und braune Körnchen gefärbt. Die Pigmentnaevi können stärker prominieren (*N. pigmentosus prominens*) und gleichfalls höckerig oder papillär gestaltet sein. Andere weiche, nicht pigmentierte und pigmentierte warzige Naevi sind stark behaart (*N. pilosus*). *Lentigines* (s. S. 1301) zeigen histologisch ähnliche Bilder wie die weichen Warzen (Epheliden dagegen nicht; vgl. S. 1301).

Nach *Tièche* sind die *blauen Naevi* (benignen Melanome, Chromatophorome) der Haut, die Pigmentzellen in der fibromatös veränderten Cutis zeigen, ganz von den gewöhnlichen Naevi verschieden.

Über **systematisierte Naevi, Naevi lineares, Naevi unius lateris,** vgl. S. 1310.

Manche rechnen auch das **Adenoma sebaceum** und **sudoriparum** (s. S. 1321) zu den Naevi (Organnaevi).

(Das **Xanthom** (s. S. 1301) wäre nach *Touton* ein *Endothelioma lipomatodes.*)

Praktisch äußerst wichtig sind die verschiedenen pigmentierten und unpigmentierten Naevi, weil eminent bösartige Geschwülste, und zwar pigmentierte und nicht pigmentierte *Sarcome*, nach anderen *Carcinome* (nach *Verf.* beides) daraus hervorgehen können.

g) **Sarcome der Haut** entstehen entweder angeboren oder an einer unveränderten Stelle der Cutis oder Subcutis (zuweilen nach Traumen *) oder,

---

Lymphgefäßendotheliome für die *bindegewebige Herkunft* ein. Danach handele es sich um Abkömmlinge der *embryonalen Bindegewebszellen*, die im Alter Formveränderungen durchmachen und sekundär pigmentiert werden können. — *Ribbert* hält die Naevuszellen für eine besondere Art von Bindegewebszellen, und zwar für schlecht differenzierte Chromatophoren ohne Pigment; *Riecke* hält das aber nicht für bewiesen und für keine Erklärung der unpigmentierten Naevi; das Pigment spiele, worauf schon *Fick* hinwies, eine sekundäre Rolle, und die Pigmentzellen seien keine Naevuszellen, vielmehr sei die eventuelle Pigmentierung der Naevuszellen proportional der Menge der Melanoblasten (Chromatophoren). *Verf.* ist der Ansicht, daß es Naevi *verschiedener Herkunft*, *endotheliale* und auch *epitheliale* gibt, und das erklärt auch die sich widersprechenden Befunde. Dieser Auffassung sind auch *Frédéric* (Lit.), *M. Joseph*, *Ehrmann*, *Herxheimer* u. *Bornemann* u. a. Dagegen tritt jüngst *Dalla Favera* wieder ausschließlich für die epidermale Herkunft der pigmentierten Naevuszellen ein und desgl. hält auch *Fick* die Naevuszellen sowie auch einen Teil der verästelten Pigmentzellen im Corium, von denen er Übergänge zu pigmentierten Naevuszellen annimmt, für epithelial (s. dagegen *Ribbert*, vgl. auch *Kerl*).

*) Kasuistik bei *Löwenstein*, B. z. k. Ch. 48, 1906.

was häufig ist, auf dem Boden eines Naevus. Selten ist der Ausgang von Hautulcera. — Bei den *primären S.* der Haut kommen sehr verschiedenartige Formen vor, welche bei einiger Größe meist groblappig oder in Gestalt eines gestielten Fungus erscheinen. Sie sind meistens ziemlich derb und aus *Spindelzellen* zusammengesetzt, wobei die Größe der Zellen verschieden sein kann (großzelliges oder kleinzelliges Spindelzellens.); je länger die Zellen, um so härter ist meist das Geschwulstgewebe. Auf der Schnittfläche sind Spindelzellens. graurötlich oder grauweiß, oft glasig und faserig; es lassen sich, wenn man die Schnittfläche auseinander zu brechen sucht, die durchflochtenen Zellfaszikel oft schon makroskopisch demonstrieren. Manche Spindelzellens. sind derbe Fibro-Sarcome, andere sind zum Teil myxomatös; Myxosarcome sah *Verf.* öfter schon bei ganz kleinen Kindern. Wieder andere sind *Rundzellens.* von weicherer Konsistenz, mit größeren oder kleineren Zellen; erstere sind sehr häufig Alveolärs., indem Septen fibrösen Gewebes das Geschwulstgewebe gliedern (s. S. 754). Noch andere sind *Lymph-Endotheliome*, ausgehend von den Lymphgefäßen. Oft handelt es sich auch um *Hämangiosarcome.*

Unter letzteren kommen relativ *derbe Formen* vor, in welchen z. B., wie in einer mir vorliegenden beetartigen Geschwulst des Handrückens, *dicke Mäntel von Spindelzellen um relativ enge Gefäße angeordnet* sind (vgl. Fig. 447 b S. 754). Die Spindelzellen der Zellcylinder mit dem Gefäß in der Achse sind infolge der verschiedenen Wachstumsrichtungen oft *wirbelartig* angeordnet; *an vielen Stellen verschmelzen die Zellmassen*, und der Angiosarcomcharakter wandelt sich in den eines *einfachen dichten Spindelzellensarcoms* um. — Andere Angios. sind *weicher, blutreicher*; hier können, wie z. B. in einer mir vorliegenden faustgroßen Geschwulst der Rückenhaut, *weite kapillare Blutgefäße von exquisit radiär gestellten Spindelzellen* oder großen *runden* Zellen oder solchen von mehr *cylindrischem* Charakter umgeben sein (*Perithels.*). Während in den genannten Formen von Angio-S., deren Variationen sich leicht vermehren ließen, die Zellwucherung vorwiegend von der Adventitia der Gefäße ausgeht (perivasculäres S.), sieht man andere seltene Fälle, wo vorwiegend die Endothelien den Ausgangspunkt abgeben (*Endothels.*) (s. *Haslund*). Sarcome von alveolärem Bau (*Alveolärs.*) sind von *Carcinomen* nicht leicht zu unterscheiden; doch geht der alveoläre Bau hier und da verloren, und man sieht dann eine einfache Sarcomstruktur; vgl. S. 754, 755. (Es empfiehlt sich auch die Gitterfaserdarstellung, *Kuru.*)

Andere Sarcome sind *teleangiektatisch* und zu *Hämorrhagien* geneigt.

Die Geschwulst besteht aus zahlreichen, zum Teil enorm weiten Kapillaren oder kavernösen Bluträumen, zwischen denen die Sarcomzellmassen liegen; letztere nehmen von den zwischen den Kapillaren liegenden Gewebsinseln ihren Ursprung und entstehen nicht wie bei Angio-S. durch Wucherung von Bestandteilen der Gefäßwand oder deren Adventitia. In solchen Geschwülsten findet man meist *eisenhaltiges hämatogenes Pigment* von gelber und fuchsiger Färbung. — Teleangiektatische und eigentliche Angiosarcome können sich gelegentlich kombinieren.

Die von *Naevi* ausgehenden *Sarcome*, welche die häufigeren sind, gehen sowohl von unpigmentierten oder pigmentierten sog. Fleischwarzen, als auch von einfachen, flachen Pigmentnaevi aus, von denen bereits oben (S. 1318) die Rede war. Melanotische Geschwülste können aber auch an jeder beliebigen Stelle der Haut primär entstehen. Die Sarcome sind ungefärbte oder durch autochthone Pigmentierung der Zellen (die Kerne bleiben frei), teils auch durch Chromatophoren (s. S. 1303) gefärbte, alveoläre Endothels., oder es sind Rundzellens. (oft großzellig oder alveolär) und sehr oft auch Spindelzellens.

Auch von einem Naevus vasculosus kann ein Sarcom ausgehen; man begegnet dann den oben erwähnten Arten von Angiosarcom.

In mehreren Fällen dieser Art, welche *Verf.* untersuchte, machten diese Sarcome durch sehr langsame Vergrößerung klinisch einen nicht besonders bösartigen Eindruck. Eminent maligne Pigmentsarcome sieht man aber zuweilen in Fällen entstehen, wo eine Kombination von Naevus vasculosus und pigmentosus bestand.

Die pigmentierten, braunen oder schwärzlichen Melanosarcome (s. Fig. 695) sind durch außerordentliche Bösartigkeit ausgezeichnet; nicht selten erweichen sie. Durch regionäre und allgemeine Metastasenbildung auf dem Blut- und Lymphweg, wobei im selben Fall pigmentierte, farblose und scheckige Knoten auftreten können, führen sie meist schon nach wenigen Monaten zum Exitus.

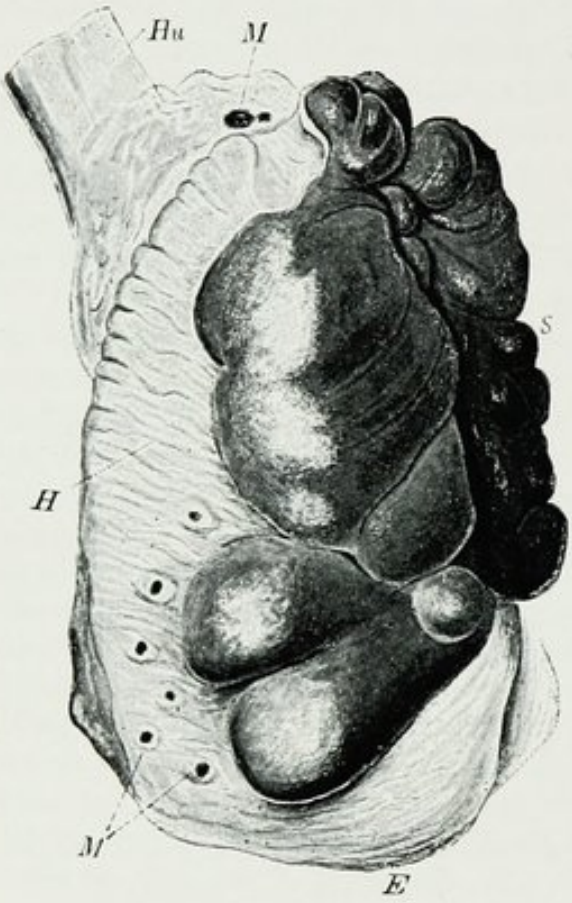

Fig. 695.

Faustgroßes, wulstig-knolliges **Melanosarcom** (*S*) **der Haut** (*H*) der linken Ellenbogengegend (*E*), von disseminierten metastatischen Geschwülsten (*M*) umgeben. *Hu* Humerus. Von einem 44 jähr. Dienstmädchen. (Metastasen u. a. in Lungen, Leber, Gehirn, Knochen). $^3/_5$ nat. Größe. Samml. des Pathol. Instituts Breslau.

Die *Haut, alle inneren Organe* und das ganze *Skelett* können von teils farbigen, teils ungefärbten *metastatischen Geschwulstknoten* auf das dichteste durchsetzt sein. Besonders die *Leber* kann dabei enorm beteiligt sein.

In seltenen Fällen kann dabei *Melanose der Haut* (braune bis schwarze Pigmentierung im Bereich von Stellen, die von Geschwulstknoten frei sind) und auch *allgemeine Melanose* aller Organe auftreten, von der meist nur das Centralnervensystem frei bleibt. Die Haut zeigt dabei Pigment, in Zellen des Bindegewebes gelegen. Das Pigment stammt aus untergegangenen Sarcomzellen und wird dann teils körnig in Zellen deponiert, teils gelangt es gelöst in Blutserum, Transsudate, Harn. — Auch bei nicht mit Melanose einhergehender Melanosarcomatose kann *Melanurie* auftreten. Der frisch gelassene Urin ist normal gefärbt, beim Stehen wird er bei Sauerstoffzutritt grau oder schwarz. Wird der frische Harn mit Eisenchlorid oder Chromsäure versetzt, so entstehen durch Umwandlung von *Melanogen* schwarze Wolken von *Melanin*. Zuweilen kommt von vornherein schwarzer Urin vor.

Metastatische Hautsarcomatose kann u. a. von einem Knochen- oder Intestinalsarcom aus entstehen.

Das **Sarcoma idiopathicum multiplex haemorrhagicum pigmentosum** soll eine Sonderstellung einnehmen, und wird auch als *Sarcoid* bezeichnet (*Kaposi*), da es zwischen Granulom und Sarcom stehe (*de Amicis*). Doch widerspricht der Aufbau aus rundlichen und vorwiegend aus *spindeligen* Zellen um Gefäße nicht einem Sarcom (vgl. *Selhorst* u. *Polano* u. auch *Ehrmann*). (Es soll auch oft günstig von Arsen beeinflußt werden.) Auch andere Formen von **primärer Hautsarcomatose** können ein beschränktes Wachstum zeigen (*Joseph*) und sogar zurückgehen

(*Spiegler*, Lit. *Polland*). Für diese beansprucht man auch eine Sonderstellung (vgl. *Pini*, *Polland*, Lit.). In einem Falle von *Krystalowicz* hatten die Tumoren gemischten Rund- und Riesenzellsarcomcharakter; Tod nach 3 Jahren; bei der Sektion fanden sich Tumoren auch in inneren Organen. *Verf.* sah einen Fall (54 jähr. Frau) von Rundzellensarcomcharakter, bei dem sich einzelne kleinknotige Lungenmetastasen fanden.

Lymphogranulomatosis cutis s. S. 167.

2. Gutartige epitheliale Geschwülste.

Adenome können sowohl von den Talg- wie von den Schweißdrüsen ausgehen und entsprechen in ihrem Bau dem Typus dieser Drüsen (*Ad. sebaceum* und *Ad. sudoriparum*). Beide sind relativ selten. (*Lit.* im Anhang.)

Der Nachweis der die Drüsenzellen begrenzenden Membrana propria unterscheidet die Adenome von drüsenähnlichen Bildungen, die in Hautkrebsen nicht selten sind.

Beide Arten von Adenomen treten als vorwiegend subcutan entwickelte Geschwülste oder als warzenartige höckerige Erhebungen auf. Sie können taubeneigroß und größer werden. Adenome der Talgdrüsen (*Barlow*, *Jadassohn*) wie auch der Schweißdrüsen (*Beier*, *Petersen*) können zuweilen als *Naevi*, mitunter selbst als *systematisierte Naevi* auftreten. — **Talgdrüsenadenome** sind schon makroskopisch durch sehr zierlichen *drüsigen Bau* ausgezeichnet. An der Oberfläche können die Öffnungen der Talgdrüsen zu sehen sein. Nicht selten wandelt sich ein Teil der Drüsen in Atheromcysten um. Hyaline Degeneration der Gefäße und des Bindegewebes ist fast immer vorhanden, oft auch Verkalkung (sog. *verkalkte Epitheliome*). Die Geschwülste können teilweise erweichen und zur Exulceration kommen. Es begegnen uns *Übergänge zu Carcinom*, was sich auf dem Durchschnitt schon dadurch manifestieren kann, daß die das Adenom umgebende Bindegewebskapsel durchbrochen wird. — Hypertrophie von Talgdrüsen sieht man außer bei der Acne rosacea auch oft in der Umgebung von Hautkrebsen sowie bei Lupus. An manchen Stellen, vor allem in der Gegend der Nasolabialfalten, stehen die Talgdrüsen normaliter äußerst dicht bei einander.

Es werden auch stärkere Wucherungen des Randepithels der Talgdrüsenacini beschrieben, welche zur Aufstellung eines besonderen Typus *gutartiger* epithelialer Geschwülste Veranlassung gaben; die Dermatologen sprechen von *Epithelioma adenoides cysticum* (*Brooke*, *Wolters*) oder *Adenoepitheliom der Talgdrüsen* (*W. Pick*). Die Beurteilung dieser Tumoren ist schwierig. Es gibt ganz ähnliche *gutartige*, **basocelluläre Epitheliome,** zum Teil mit cylindromartigem Bau, im Gesicht der Kopf- und übrigen Körperhaut, welche *Verf.* ziemlich oft sieht und die von anderen z. B. *Spiegler* auch als Endotheliome beschrieben wurden, bei denen aber der Zusammenhang mit dem Deckepithel oder mit dem Epithel von Haarbälgen nachzuweisen ist. *E. Hoffmann* teilte einen solchen Fall mit, wo hunderte zum Teil tomatenähnliche Epitheliome der Kopf-, Gesichts- und Körperhaut bestanden. — *O. Israel* beschrieb als „*Epithelioma folliculare*“ gelappte, höckerige Geschwülste an behaarten Hautteilen, die vermutlich von den *Haarbalgdrüsen* ihren Ausgang nahmen, und fand darin ‚coccidienartige‘ Körperchen.

Die **verkalkten Epitheliome** haben, wie ein Blick auf die Literatur lehrt (s. u. a. *Barlow*, *Thorn*, *Walkoff*), eine sehr verschiedene Beurteilung erfahren, werden teils als Endotheliome, teils als verkalkte Talgdrüsenadenome, Atherome oder gar als Carcinome angesprochen. Doch haben sie, wie *Verf.* auch auf Grund der Untersuchung einer Anzahl eigener Fälle (vier davon publiziert von *Murakami*, Lit.) sah, damit nichts zu tun, sind vielmehr *Epitheliome* von klinisch gutartigem Verhalten, deren Ausgang von präformierten Drüsen nicht sicher nachweisbar ist, die vielmehr eher auf in der Tiefe gelegene epitheliale Elemente, in denen man am ersten verlorenes Anlagematerial von Talgdrüsen erblicken möchte, zurückzuführen sind. Mit Coriumcarcinomen (s. S. 1324) haben sie gar keine Ähnlichkeit. Sie haben ihren Sitz im Unterhautzellgewebe, sind sehr hart, die kleineren von erdiger, leicht bröckelnder Schnittfläche fast ganz massiv oder von einer Anzahl kleiner unregelmäßiger Hohlräume durchsetzt; die größeren,

Fig. 696.
Verkalktes Epitheliom vom Rücken. Innerhalb 16 Jahren von Bohnengröße zur jetzigen Größe gewachsen. 60jähr. Mann. (Beob. d. *Verf.*, publiziert von *Murakami*, Arch. f. Derm. u. Syph. 1911). *a* Haut, *b* verkalkter Tumor im Unterhautzellgewebe, mit kleinen Hohlräumen. Nat. Gr.

Verf. sah solche von Faustgröße, können viele größere pseudocystische Hohlräume zeigen (*cystisches verkalktes Epitheliom*) mit flüssigem klarem farblosem Inhalt. Sie bestehen aus einem oft lappig angeordneten zusammenhängenden Komplex von *Epithelien* mit Keratohyalinbildung und Hornperlen, die infolge schlechter Blutversorgung zum Zerfall tendieren und vielfach *fortschreitende Kalkeinlagerungen* zeigen. Zwischen den epithelialen Massen ziehen septenartige Bindegewebszüge, die öfter ossifiziert sind. Meist beobachtet man Eliminierung verhornter und verkalkter Massen durch Riesenzellen. Die Hohlraumbildung entsteht wohl hauptsächlich durch Verflüssigung im Stroma, zum Teil auch im Epithel. Verkalkte Epitheliome vergrößern sich sehr langsam. Sie kommen in jedem Lebensalter vor. Unter 4 Beobachtungen des *Verf*'s. saßen sie 3 mal am Rücken.

Die **Schweißdrüsenadenome** (zum Teil zu den Naevi gerechnet, s. S. 1318) sind selten, am häufigsten im Gesicht, selbst an einer Lippe (wo sonst keine Schweißdrüsen vorkommen), aber auch an vielen anderen Stellen (Kopf-, Brust-, Rückenhaut, Nabel — s. S. 1276 — Extremitäten, Vulva u. a.) zu sehen. Sie können in seltenen Fällen sehr groß (bis kindskopfgroß) werden. Sie bilden meist weiche, abgegrenzte Geschwülste, welche auf dem Durchschnitt kleine Löcher zeigen können, die erweiterten Drüsenschläuchen entsprechen. Mikroskopisch setzen sie sich aus Schläuchen zusammen, die mit Cylinderepithel ausgekleidet sind, wobei Doppelschichtigkeit vom Typus des Knäuels und Ausführungsganges festzustellen ist (vgl. *L. Pick*, Lit.); vgl. auch bei Vulva, S. 1046. — *Cystische Erweiterungen* von Schweißdrüsen führen zur Bildung des **Syringocystoms** (*Neumann*) oder **Hydrocystoms** (*Robinson*); auf abnorm angelegte Schweißdrüsen wird das *Hydrocystoma tuberosum multiplex* (*Joseph*) zurückgeführt (Lit. *Stockmann*); papilläre Exkreszenzen in Cysten bedingen das **Cystadenoma papilliferum** (*Klauber*, Lit.). *Schweißdrüsencarcinome* s. *Wolfheim*, Lit.

3. Das Carcinom der Haut.

Der **verhornende Plattenepithelkrebs** der Haut wurde früher allgemein **‚Cancroid'** genannt, im Gegensatz zu dem **nicht verhornenden,** und man bezeichnet ersteren auch als tiefgreifenden, letzteren als flachen oberflächlichen Hautkrebs, *Thiersch.* Doch ist diese Unterscheidung nicht immer streng durchzuführen. Am besten spricht man von *verhornendem* Carcinom (Hornkrebs) und *nicht verhornendem* **Carcinom.** Näheres s. S. 1323 u. ff. *Krompecher* bezeichnet die *nicht verhornenden* C. (zu denen wohl auch das Gros der bes. von *Braun* als Endotheliome beschriebenen pilzartigen Geschwülste gehört) als **Basalzellenkrebse.** *Verf.* vermeidet den Ausdruck ‚Cancroid', denn eine mit allen Eigenschaften einer bösartigen epithelialen Geschwulst ausgestattete Neubildung soll man Krebs (Carcinom) und nicht ‚krebsähnlich' (cancroid = krebsähnlich von Cancer = Krebs abgeleitet) nennen.

Der Hautkrebs ist ein Plattenepithelkrebs, der meist vom Deckepithel oder aber von den Haarbälgen und Talgdrüsen oder aber von verlagerten Epithelhaufen ausgeht. (Schweißdrüsencarcinome s. oben.) Bei seinem Wachstum bildet er in der Regel solide Zellmassen, welche, durch mitotische Kern-

teilung sich vermehrend, in das angrenzende Bindegewebe eindringen *). Es entstehen dadurch von Bindegewebe begrenzte, auf dem Durchschnitt unregelmäßig runde Herde, welche aber untereinander verbunden sind (s. Fig. 697), oder die Lymphgefäße werden von den einwuchernden Krebszapfen so vollständig injiziert, daß vielfach anastomosierende Zellplexus entstehen (plexiformer Plattenepithelkrebs).

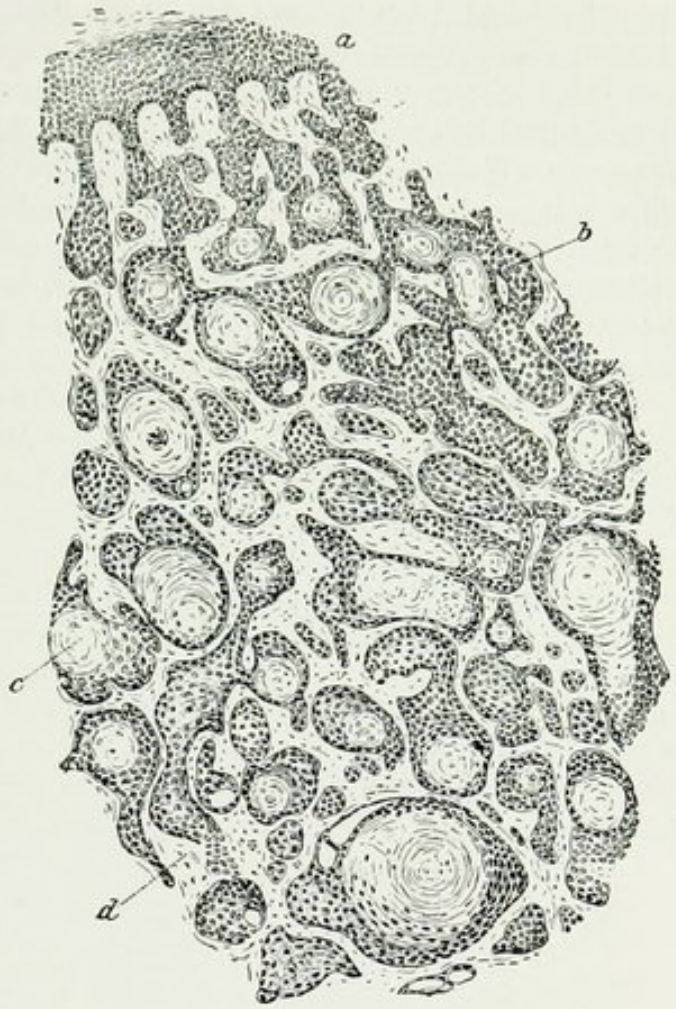

Fig. 697.

Verhornender Plattenepithelkrebs. Von der Peripherie der in Fig. 701 abgebildeten Geschwulst. *a* Epidermis, *b* anastomosierende Plattenepithelzapfen. *c* verhornte Epithelperlen. *d* Gerüst. Mittl. Vergr.

Die ursprüngliche Gestalt der Plattenepithelien geht, wie man an Anfangsstadien des Krebses sehen kann, oft schon verloren, während die tiefen Zellen teilweise noch in situ im Rete Malpighi gelegen sind; vollends steigert sich die *Polymorphie*, die sog. „*Entdifferenzierung*" der Epithelien, bei weiterem Vordringen nach unten. Auch gegenseitige Abplattung der in den engen Gewebsspalten wuchernden Zellen trägt zur Erhöhung der Polymorphie bei. Nur die jüngsten Zellen der Krebszapfen, d. h. diejenigen, welche direkt an das alveoläre Gerüst angrenzen, gleichen zuweilen noch den Zellen des Rete Malpighi, sind rund und zuweilen gerifft oder sind länglich und häufig palisadenartig gestellt, nach Art der cylindrischen Basalschicht der Epidermis (s. Figg. 697, 699, 700). — Manchmal herrschen *kleine*, das andere Mal *große* Zellformen vor, die den normalen Zellformen der Epidermis oft nur noch wenig ähnlich sehen.

Histologie der verschiedenen Formen von Hautkrebs: Sehr häufig werden die in den centralen Teilen der Zellzapfen gelegenen, zuerst noch kernhaltigen, dann kernlosen Zellen platt und zu zwiebelartig *concentrisch geschichteten Körpern* aneinandergelagert, und die innersten Lagen *verhornen* und bilden sog. *Epithelperlen* (*Krebsperlen*, *Hornkörper*), oder sie quellen stark auf und werden zu *kolloiden Massen umgewandelt*. Sind noch Kerne in den concentrisch geschichteten Körpern färbbar, so liegt Parakeratose vor. Plattenepithelkrebse, in welchen Verhornung in großem Umfange auftritt, heißen **verhornende Plattenepithelkrebse (Hornkrebse);** die Ge-

*) Die *Ribbert*sche *Theorie* von der *Entstehung des Carcinoms*, welche das Umgekehrte annahm, nämlich ein Einwuchern des Bindegewebes in das Epithel, dessen dadurch gelockerte Verbände nun in die Tiefe drängen, konnte keinerlei Bestätigung finden. *Ribbert* selbst hat sie bis auf einen kleinen reservierten Rest von Fällen aufgegeben. (Geschwulstlehre S. 555). Die jetzt von R. vertretene Anschauung, daß das Eindringen des Epithels von oben durch subepitheliale entzündliche Veränderungen präpariert werde, entspricht einer bekanntlich längst verbreitet gewesenen Auffassung.

schwulstmassen sind dabei häufig trocken, krümelig, und es lassen sich die alveolären Füllungen oft als zusammenhängende, comedonenartige Pfröpfe ausdrücken. — **Carcinome ohne Verhornung** trennt man als mit dem Charakter der Zellen des Rete Malpighi ausgestatteten Carcinome als **Basalzellenkrebse** von den verhornenden Krebsen der Haut (Pflasterepithelschleimhäute u. a.) als besondere Gruppe ab und hat sie teils auf die Cylinderzellen der Epidermis (Basalzellen), teils der Anhangdrüsen der Haut bezw. deren Ausführungsgängen zurückgeführt und wegen der oft zierlichen *drüsenartigen* Struktur gegebenenfalls als *drüsenartigen Oberflächenepithelkrebs* bezeichnet (*Krompecher*). Es sind das Carcinome, welche makroskopisch meist als *pilz- oder plateauartige Geschwülste* oder aus letzteren entstehende *Geschwüre* auftreten und früher als Endotheliome (*Braun* u. a.) bezeichnet wurden, eine Ansicht, welche auch *Borst* übernahm. *Borrmann* führt die nicht verhornenden Hautcarcinome auf *im Corium gelegene, verlagerte Epithelhaufen oder verunglückte Haar- und Drüsenanlagen zurück* und nennt sie (histogenetisch) *Coriumcarcinome*. Doch dürfte es wohl sicher sein, daß ein Teil dieser subepidermal gelegenen Krebse von den voll entwickelten Anhangsorganen der Haut, den Drüsen und Haarbälgen, ausgeht. Anderseits können Basalzellcarcinome auch von der Epidermis ausgehen und sich ohne zu verhornen, vorwiegend im Corium ausbreiten; es ist zu weit gegangen, Bilder, welche für einen solchen Entwickelungsgang sprechen, sämtlich so umdeuten zu wollen, daß hier nur eine sekundäre Verbindung mit der Epidermis eingetreten sei. *Krompecher* legt bei der Bezeichnung Basalzellenkrebse den Schwerpunkt darauf, daß diese Tumoren den Basalzellencharakter ständig beibehalten, und hat sich später ausdrücklich dagegen verwahrt, mit jener Bezeichnung etwas anderes als die Morphologie ausdrücken zu wollen. Mit dieser Einschränkung darf man einen Teil der nicht verhornenden Hautkrebse füglich *Basalzellenkrebse* nennen. Aber die

Fig. 698.

Basalzellenkrebs (*Krompecher*) (drüsenartiger Oberflächenepithelkrebs) der Gesichtshaut einer 60 jähr. Frau. Circa $^1/_3$ der plateauartigen Geschwulst ist gezeichnet. *a* Epidermis, über dem Tumor verdünnt, *b* Corium, *c* Subcutis, mit Bindegewebszügen, Fettgewebe, Blutgefäßen und einzelnen Schweißdrüsenknäueln, *d* das Carcinom, ohne Verhornung mit kleinen Lumina in vielen Zapfen, *e* Epithelperle in der Epidermis. Lupenvergr.

Bezeichnung ist in sofern etwas zu eng, als es unter den äußerst vielgestaltigen ‚*Krompecher-Carcinomen*' nicht wenige gibt, wo die Epithelzellen nicht mehr cylinderartig, sondern indifferenter, *spindelig* geworden sind, sodaß sie denen eines Spindelzellensarcoms gleichen, wenn auch hier und da besonders an den Randzellen der Zapfen der Cylinderzellcharakter wieder hervortritt (s. Figg. 698, 699 u. 700).

Die **histologischen Bilder** der ‚*Krompecher-Carcinome*' sind äußerst mannigfaltig. Einmal bilden sich vorwiegend solide Stränge und Nester, die vielfach verzweigt sind und kolbige oder spitze Ausläufer entsenden; die Stränge sind plump oder zierlicher und lassen meist an ihren Rändern cylindrische Zellen erkennen, während das Gros mehr spindelige (sarcomähnliche) Formen zeigt, oder die cylindrischen Zellen fehlen (s. Fig. 698 u. 699 u. 700). — Ein anderes Mal entstehen in den Zapfen Spalten und cystenähnliche, nekrotische Massen enthaltende Hohlräume, so daß manche Zapfen von zahllosen kleinen Lücken wie durchbrochen erscheinen, während größere Zapfen oft nur auf einen bandförmigen Rand gut gefärbter Zellen reduziert sind. Es können makroskopisch sichtbare Cysten zustande kommen, die manchmal auf dem Durchschnitt in großer Zahl vorhanden sind. Man muß hier zwei Dinge auseinander halten. Entweder handelt es sich um *Hohlraumbildungen durch Zerfall in Krebszapfen* oder um *hyaline* oder *schleimige Umwandlung des Stromas*, wie in manchen sog. Cylindromen *), was häufig ist (s. Fig. 700, S. 1326). — Das Epithel kann auch in Form einzelliger Verbände wuchern, wobei sich cylinderzellige Guirlanden oder gyrusartige Falten bilden. — Weniger häufig sieht man auch zierliche Bilder dicht gruppierter mehr oder weniger geschwungener und gewundener epithelialer, zum Teil lumenhaltiger Röhrchen, die lebhaft an Schweißdrüsen erinnern, und die zugleich mit soliden Zapfen und Nestern, diesen eng anliegend und zwischen ihnen liegend, vorkommen. Natürlich darf man hier darum nicht sogleich von Schweißdrüsencarcinom sprechen. Solche Formationen haben nichts Auffallendes, wenn man mit *Borrmann* annimmt, daß Keime im Corium vorhanden waren, welchen die verschiedenen Differenzierungsmöglichkeiten offen standen. — Wie bereits *Krompecher* betonte, kommen, wenn auch selten, **Kombinationen von Hornkrebs und Basalzellkrebs** vor; auch *Verf.* sah das wiederholt (s. auch *Clairmont*). Mit dieser kurzen Schilderung ist der Formenreichtum noch lange nicht erschöpft. Wir führen nur noch eine *großzapfige Form* an, wo es in den Zapfen zu ausgedehnten Nekrosen und Verflüssigung kommen kann. Gerade diese Formen wurden früher für Endotheliome gehalten (solche Typen kommen auch besonders an der Portio vor), s. Fig. 701.

Fig. 699.

Basalzellenkrebs (*Krompecher*) von der Wange eines 70jähr. Mannes. Partie nahe vom Rand des münzenförmigen, in der Mitte ulcerierten Tumors. *a* Epidermis. *b* Corium mit dem Carcinom. *v* Vene. Im bindegewebigen Stroma kaum eine bemerkbare Reaktion. Circa 40fach. Vergr.

*) Vgl. Fig. 84, S. 116.

Das an die Krebszapfen angrenzende Bindegewebe, **das Gerüst des Krebses,** ist entweder ohne wesentliche Veränderung, oder es ist, wie oben erwähnt, hyalin, starr oder aber ist in *Wucherung* begriffen und auch *von Leukocyten*, mitunter aber auch ganz vorwiegend von *Lymphocyten* oder von *Plasmazellen durchsetzt.* — Die elastischen Fasern werden durch das aktiv eindringende Epithel auseinander gedrängt, umwuchert, und sind auch in den Krebsnestern selbst teilweise noch nachzuweisen; nach *Neuber* findet auch eine aktive Vermehrung statt. Sie verschwinden dagegen an solchen Stellen völlig, wo schwere entzündliche Prozesse im Zwischen-

Fig. 700.

Basalzellenkrebs mit starker hyaliner und schleimiger Umwandlung des Stromas und teilweise auch der Krebszapfen (sog. *Cylindrombildung*). Tumor der r. Schläfengegend einer 62jähr. Frau; bestand circa 3 Jahre, wuchs zuletzt rascher. Bei *a* typische, größere Zapfen von hyalinen Bändern umgeben, zum Teil mit kleinen Hohlräumen. Bei *b* starke hyalin-schleimige Umwandlung, bei *c* sind fast nur noch einige Bindegewebszüge erhalten, alles andere verflüssigt. 78fach. Vergr.

gewebe sie zerstören (*Zieler*); eine leichte Rundzelleninfiltration vermag das aber nicht. — Leimgebende Fasern werden im Carcinom dauernd neugebildet. — In manchen Fällen gleicht das die Alveolen für die Krebskörper bildende Zwischengewebe *einem üppig wuchernden Granulationsgewebe*, das später zu zellreichem Bindegewebe und zu Narbengewebe werden kann. Je stärker diese Wucherung, um so lebhafter ist der Auftrieb der Geschwulst; die Geschwulst prominiert mehr und hat, wenn das Zwischengewebe sehr zellreich ist, auch eine weiche Konsistenz; auch die *papillären Formen des Plattenepithelkrebses* kommen dadurch zustande, wofern sie nicht aus

einem Papillom hervorgegangen sind. — Sehr häufig sind ferner im Gerüst des Krebses Entzündungsvorgänge, welche mit lebhafter *Eiterbildung* einhergehen und äußeren Accidentien ihre Entstehung verdanken. Dabei kommt es zu *Vereiterung des Zwischengewebes und eitriger Infiltration der Krebszapfen* und oft auch *zu Verjauchung* von Geschwulstteilen. Der oberflächlich vereiternde und verjauchende Krebs wandelt sich in ein **Krebsgeschwür** um, das bei den *Hornkrebsen* meist derb infiltrierte, wallartig aufgeworfene Ränder und einen derben infiltrierten Grund besitzt. Vom Geschwürsboden können mitunter pilzförmige, von Krebszapfen durchsetzte Granulationen aufschießen. Bei den *Basalzellkrebsen* ist die Ulceration dagegen meist oberflächlich, entsprechend der oft oberflächlichen, langsamen Ausbreitung dieses Carcinoms.

Man sieht bei Hornkrebsen nicht selten Granulationsgewebe mit zahlreichen vielgestaltigen Riesenzellen, welche die Perlen als Fremdkörperriesenzellen umgeben und in dieselben zum Teil eindringen, so daß die Hornkörper zerbröckeln und von dem Granulationsgewebe zum Teil erfüllt werden. *Becher*, *Petersen*, *Schwarz* sprachen das als *spontanen Heilungsprozeß* an, aber *Borrmann*, *Delamare* und *Lecène* betonen demgegenüber, daß diese phagocytäre Tätigkeit der Riesenzellen sich nur an *bereits totem* Material etabliere. *Verf.* möchte sich auf Grund seiner Erfahrungen und unter Berücksichtigung nicht allein der Riesenzellen, sondern vor allem auch des in die Krebszapfen eindringenden Granulationsgewebes, welches ganze Zapfen total durchsetzen kann, auch dafür aussprechen, daß hier ein *Eliminierungsprozeß* vorliegt, der füglich als *eine Art von Spontanheilung* angesehen werden kann, wenn auch, wie das auch *Orth* hervorhebt, regressive Veränderungen der Krebszellen die unerläßliche Vorbedingung bilden. Für das weitere Schicksal, das Fortschreiten des Carcinoms, sind diese Dinge übrigens ohne Belang. — Nicht selten sind besonders in Plattenepithelkrebsen auch Riesenzellen epithelialer Abkunft vorhanden. Das hat, wie auch *Petersen* betont, schon zur irrigen Annahme einer Kombination mit Tuberkeln verleitet. — Sehr oft findet auch **fettiger Zerfall** der Zellmassen statt. — Nicht selten ist in Basalzellenkrebsen *ausgedehnte hyaline Entartung* mit Bildung von Kugeln und Strängen in den Epithelzapfen, häufiger eine hyaline Degeneration des die Krebszapfen umgebenden Bindegewebes; beides wird als *Carcinoma cylindromatosum* bezeichnet (s. Fig. 700). — Ausgedehnte *Verkalkung* von Hautkrebsen ist ganz selten.

Fig. 701.

Basalzellenkrebs der Gegend des Jochbeins einer älteren Frau; die Geschwulst war stark ulceriert. *a* bindegewebiges Stroma mit Blutgefäßen. *b* Zellzüge aus spindeligen Zellen zusammengesetzt, bei *c* mit Hohlräumen, bei *d* mit Nekrose, bei *e* concentrische Schichtung von Plattenzellen. Schw. Vergr.

Ätiologie. Manche Hautkrebse entstehen infolge von chronischen (chemischen) Reizungen (vgl. *Schornsteinfeger-* und *Paraffinkrebs* S. 947, *Arsenkeratose* S. 1304), andere auf dem Boden von *Narben*, besonders solchen von Lupus, aber auch z. B. in Narben von Decubitus der Ferse (*Trendelenburg*), oder entwickeln sich in langsam heilenden *Verbrennungswunden* oder *Narben* derselben oder in chronisch gereizten *rein traumatischen Geschwüren* oder in *Decubitalgeschwüren*, [*Verf.* untersuchte die hoch amputierte untere Extremität eines 28jähr. Mädchens (übers.

von Dr. *Methner*), das in seinem fünften Lebensjahr eine schwere, von hochgradiger Atrophie gefolgte Maschinenverletzung des Beins erlitten hatte; die Extremität war nur mittels einer Knieprothese zu gebrauchen. Letztere hatte dann seit einem Jahre durch Druck ein Decubitalgeschwür dicht oberhalb des Condylus int. fem. hervorgerufen, das sich nun als kleinhandtellergroßer, tiefer, hartrandiger, ulcerierter, 1 cm dicker Hornkrebs (mit zahllosen Riesenzellen um und in Hornzapfen) präsentierte. Starke Infiltration der zugehörigen Leistendrüsen.] Ferner können Krebse auf dem Boden von *chronischem Ekzem*, *Ulcus cruris* (eventuell doppelseitig), zuweilen wie in der S. 105 mitgeteilten Beob. nach decennienlangem Bestand ferner bei *Malum perforans pedis* (*Zahn* u. a.), *Elephantiasis*, sowie in alten, *epidermoidal ausgekleideten Knochenfisteln* entstehen. So sah *Verf.* ein Plattenepithelcarcinom (übersandt von Dr. *Methner*, Breslau) von einem 53jähr. M., das sich in einer 34 Jahre alten Fistel an der Außenseite des l. Oberschenkels entwickelt hatte; die Fistel stammte von einer osteomyelitischen Centralnekrose, deren Sequester nicht entfernt wurde. Der Krebs war nachweislich erst im letzten Jahr entstanden. Inguinaldrüsen stark geschwollen (s. auch den Fall von *Rehn*). — Auch auf spezifisch verändertem Boden können Carcinome entstehen; hierher gehören das *Lupus-Carcinom* und Carcinome, die in *gummösem Gewebe* entstehen. Carcinome können aus *Warzen* sowie *Condylomen* hervorgehen oder sich mit *Hauthörnern kombinieren*; letzteres ist selten. Auch *Atherome* können carcinomatös werden; fast ausnahmslos waren sie dann vorher exulceriert. Subcutane Hautkrebse können auch von *Kiemengangsfisteln ausgehen* (vgl. S. 210 *branchiogene Carcinome*). Viele Hautkrebse sind in ihrer Entstehung dunkel. — Hautkrebse kommen *gelegentlich multipel* in derselben Region vor (z. B. im Gesicht, an den Ohren, am Skrotum). In einem Fall von *C. Kaufmann* nahm man eine Übertragung eines Krebses vom Handrücken auf die Conjunctiva als wahrscheinlich an. *Verf.* sah bei der Sektion einer 71jähr. Frau einen Hautkrebs im Gesicht und in der Unterbauchgegend. — Hautkrebse *bevorzugen ältere Individuen*, doch sah *Verf.* einen schnell rezidivierenden Hautkrebs, der bei einem 16jähr. Mädchen hinter dem Ohr saß, und untersuchte bei einem 16jähr. Jüngling das vierte, jetzt inoperable, die seitliche Halsgegend durchwachsende Rezidiv eines Plattenepithelkrebses, der vor zwei Jahren, also im 14. Lebensjahr, als kleine „Warze" unterhalb des linken Auges, die Pat. sich abriß, angefangen hatte. Auch *Röntgencarcinome* (s. S. 1275) betreffen meist jugendliche Individuen.

Nach den klassischen Untersuchungen von *Thiersch* unterscheidet man zwei Formen von Hautkrebs, einen *flachen* und einen *tiefgreifenden*, die aber nicht immer scharf voneinander zu trennen sind, da es Zwischenformen gibt. Eine dritte Form wäre der *papilläre Krebs*.

a) Der *flache Hautkrebs* kommt namentlich an Lippe (Unterlippe, vornehmlich bei Männern), Nase, Wange, Stirn, Ohrmuschel usw. vor. Der erste Anfang kann sich unter dem Bilde der Seborrhoe verbergen. Der Krebs zerfällt bald an der Oberfläche und präsentiert sich als unregelmäßig rundes, nur wenig vertieftes, oft trockenes Ulcus, von einem ganz schmalen harten Saum oder einem knotigen Wall umgeben. Die Geschwulst sieht einem Geschwür so ähnlich, daß man sie auch heute noch vielfach als *Ulcus rodens* bezeichnet. Zuweilen wuchern die Krebszapfen in die Höhe, der Geschwürsgrund erreicht das Niveau der Haut oder erhebt sich als ulceriertes Plateau mit stark abfallenden oder mit etwas überhängenden, harten Rändern über dasselbe (*Ulcus elevatum*). Häufig vernarbt der Krebs an einzelnen Stellen, bedeckt sich mit Epidermis und sieht dann wie geheilt aus, während die Ulceration in der Peripherie langsam fortschreitet. Nicht selten schrumpft der Krebs so stark in sich zusammen, daß er die Haut der Nachbarschaft in weit reichenden, oft deutlich radiären Falten an sich heranzieht. Der flache Hautkrebs ist im

Vergleich zum tiefen relativ gutartig. Histologisches über das *Basalzellencarcinom* (*Krompecher*), den häufigsten Vertreter des flachen Hautkrebses, s. S. 1324 u. ff. Zu bemerken ist aber noch besonders, daß es auch häufige *pilzförmige*, wenig zum Zerfall neigende Carcinome vom Typus der Basalzellcarcinome gibt.

Der **Verlauf** kann äußerst chronisch sein; es kann viele *Jahre* dauern, bis der Krebs nur eine geringe Größe und Tiefe erreicht. Seine beschränkte Malignität besteht in vielen Fällen nur in den lokalen Rezidiven nach operativer Entfernung der Geschwulst. (Über die im allgemeinen viel günstigere Prognose der Basalzellenkrebse als der Plattenepithelkrebse s. *Marassowich*.) Rezidive können aber auch ganz ausbleiben. Der sog. flache Hautkrebs kann jedoch gelegentlich auch durch die Haut auf die Unterlage vordringen (im Gesicht auf Schädel und Dura) und durch ein plötzlich einsetzendes sehr rapides Wachstum schnell enorme Zerstörungen besonders im Gesicht, bewirken.

Auch die regionären *Lymphdrüsen* werden nicht selten infiltriert; sie sind meist hart und oft nur wenig vergrößert. — Eine besondere, von dem primären Oberflächenkrebse verschiedene Form ist die *Paget*sche *Krankheit der Brustwarze* (S. 1090).

b) Der *tiefgreifende Hautkrebs* beginnt ebenfalls als Knötchen mit flacher Ulceration, aber von vornherein tritt der Geschwulstcharakter deutlich hervor, indem sich die Geschwulstmasse nach allen Seiten hin, sowohl nach der Tiefe, als auch nach oben, sowie in der Peripherie ausbreitet. So entsteht bald eine höckerige, auf dem Durchschnitt ziemlich feuchte, *markige* Geschwulst, ein *Fungus*, dessen Oberfläche mehr oder weniger tief exulceriert ist (Fig. 702).

Zuweilen bildet sich ein tiefes, kraterförmiges oder ein flächenartiges, sehr unregelmäßig zackig konturiertes Krebsgeschwür.

Die Haut über dem stark infiltrierten, harten, wulstigen Rand kann bei starkem, fettig-käsigem oder ulcerösem Zerfall des Geschwulstgewebes von unten her mehrfach in Gestalt kleiner *Löcher durchbohrt werden*, was große *Ähnlichkeit mit perforierenden Gummen* hat. *Verf.* sah das bei einem kolossalen krebsigen Ulcus der Regio poplitea einer 36jähr. Frau. — Der tiefgreifende Krebs *wächst* stets *viel schneller* als der flache, infiltriert bald die Lymphdrüsen, welche sich zu mächtigen, zur Erweichung und zum Aufbruch geneigten Tumoren vergrößern, und macht auch häufiger Metastasen in innere Organe (bes. in die Leber).

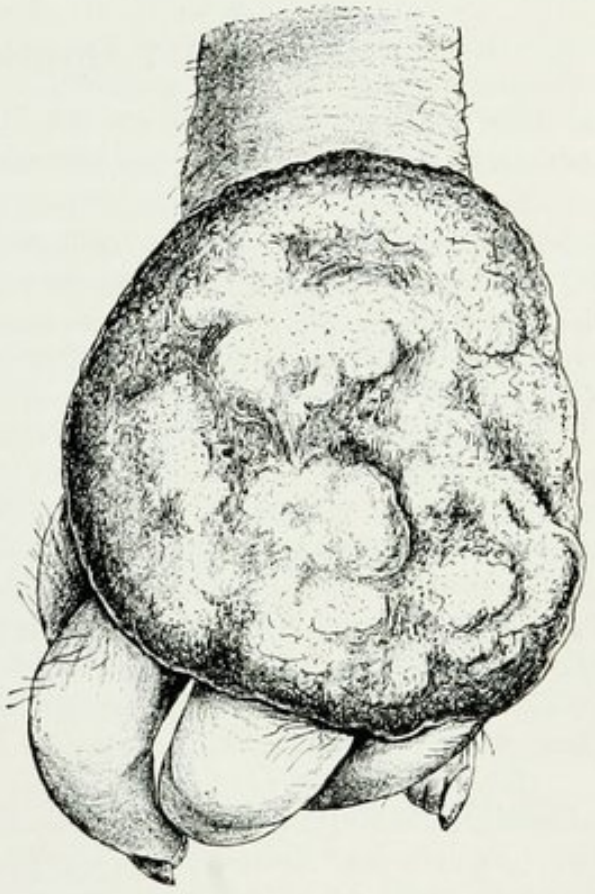

Fig. 702.

Oberflächlich ulcerierter, mächtiger, verhornender Plattenepithelkrebs des r. Handrückens einer 71 jähr. Frau. Die Geschwulst bestand seit 1¼ Jahr. Seit ¾ Jahr schmerzhafte Beschwerden. Oedem der Finger. Die Achseldrüsen waren zu Hornbrei umgewandelt. Amputiert und mir zugesandt von Dr. *Methner*, Breslau.

Krebsige Infiltration der *unterliegenden Knochen* und *Spontanfrakturen* sind bei tiefgreifendem Lippencarcinom (Unterkiefer) und besonders bei *Carcinomen auf dem Boden eines Ulcus cruris* nicht selten. *Verf.* sah das auch bei einem *Lupusnarben-Carcinom* des Oberarms. — Mächtige, tiefgreifende Hautkrebse von flächenartiger Ausbreitung und mehrere Centimeter hoher, fungöser Erhebung sieht man gelegentlich am Handrücken alter Personen (s. Fig. 702); ganz ähnliche Carcinome sah *Verf.* auch am Fußrücken.

c) Der **papilläre Hautkrebs** ist durch Bildung von Papillen an der Oberfläche charakterisiert, während die Epithelwucherung zugleich auch in die Tiefe des Mutterbodens eindringt. Er geht aus einem papillären Fibroepitheliom hervor (s. die Beobachtung des *Verf.* auf S. 1046), oder entsteht selbständig. An manchen Stellen (Unterlippe, Nase) ist die Oberfläche der Papillen oft so stark verhornt, daß hauthornähnliche, kompakte Hornmassen entstehen und die krebsige Natur verkannt werden kann (vgl. auch *H. Burckhardt*). Anderen Orts, z. B. am Penis (s. S. 945), kann auch durch baumartig verzweigte, papilläre Wucherungen das Bild des Blumenkohlgewächses (cauliflower excrescenz) entstehen.

Sekundäre Hautcarcinome sind histologisch verschieden je nach dem Ausgangscarcinom. Besonders häufig sind sie bei Mammacarcinom (S. 1096). Man kann sie aber auch z. B. bei Krebs des Uterus (Lit. bei *Offergeld*) oder des Magens, Dickdarms (wenn sie mit der vorderen Bauchwand verwachsen) sehen. *Stropeni* sah sie bei Lungencarcinom. (*Daus*, *Montier* u. *Marre*, Lit., s. auch *Kreibich*.) Sie können, was auch *Verf.* sah, oft auch im Nabel lokalisiert sein (*Quénu* u. *Longuet*). Krebs in Stichkanälen, in Hautnarben des Bauches vgl. S. 563.

IX. Atrophie der Haut.

Bei der *senilen Atrophie* ist die Haut dünn; die Papillen der Cutis sind reduziert, stellenweise ganz geschwunden.

In der zellarmen Cutis überwiegen (nach *M. B. Schmidt*) zunächst die *elastischen Fasernetze*, während die *Bindegewebsbündel* (kollagene Faserbündel) *schwinden* (kollagene Atrophie). *Die elastischen Fasern* erscheinen stärker gewunden, rücken näher zusammen und erleiden dann eine *hyaline Degeneration*, sind gequollen, zusammengesintert und haben ihre Konturen verloren; auch können sie in feine Körner zerfallen. *Die glatten Muskelfasern der Cutis* erleiden eine granulöse Trübung und hyaline Degeneration, und ihre Kerne werden difform und zeigen Chromatolyse (*Vignolo-Lutati*). *Die Gefäße* sind teils verödet, teils erweitert und häufig hyalin oder fettig degeneriert oder verkalkt. — An der *Epidermis* ist das Rete Malpighi verdünnt, die Hornschicht ist dadurch näher an den Papillarkörper gerückt und ist trocken, spröde, rissig, schuppig **(Pityriasis simplex).** — *Pigmentablagerungen* in Gestalt gelber oder brauner Körnchen sind *im Corium* und *im Rete* zu sehen. — Die *Haarbälge* schrumpfen, mit ihnen können die *Talgdrüsen* atrophieren und ganz schwinden; desgl. die *Schweißdrüsen*. Die *Haare* fallen aus, und ein Ersatz findet höchstens durch *Lanugohaare* statt (*Alopecia senilis*). Verlegen sich die Ausführungsöffnungen der Haarbälge durch abgeschuppte Epithelmassen, so entstehen oft kleine Retentionscystchen, welche zahlreiche Lanugohärchen enthalten.

Besondere Formen von Degeneration der Haut bilden die **kolloide D.** oder das Kolloidmilium, auf lokaler Degeneration des kollagenen Gewebes unter dem Einfluß von Licht und Luft, „Verwitterung" beruhend, sowie das **Pseudoxanthoma elasticum,** von unklarer Genese, ein lokaler Zerfall der elastischen Fasern, vielleicht nach vorausgegangener Vermehrung (Lit. *Dohi*). Sitz an den Beugeseiten der großen Gelenke; verbindet sich mit gelblicher Hautfärbung. — Bei der sog. *idiopathischen Hautatrophie* erlangt die Haut infolge chronisch-entzündlicher und atrophierender Vorgänge Ähnlichkeit mit zerknittertem Zigarettenpapier (Lit. bei *Rusch*).

Als **marantische Atrophie** bezeichnet man eine bei kachektischen Individuen auftretende Verdünnung und Trockenheit der Haut, was oft mit kleienartiger Abschuppung verbunden ist (*Pityriasis tabescentium*).

Als idiopathische *Atrophia maculosa cutis* bezeichnet man eine seltene Form von chronisch verlaufender Hautaffektion, welche *Heuss* (Lit.) als eine regressive Ernährungsstörung mit minimalen, von den Gefäßen der Cutis und Papillarschicht ausgehenden Entzündungserscheinungen und umschriebenem Elastinverlust definiert und mit Wahrscheinlichkeit für eine hämatogene autotoxische Dermatose (bei Tuberkulose usw.) hält. — (Über die *Maculae atrophicae* bei Syphilis s. dort S. 1289.)

Dehnungsatrophie kommt namentlich am Bauch und an den Oberschenkeln in Form der *Striae* (*Striae distensae cutis*) vor. Diese Dehnungsstreifen sind blaurötliche, dann weiß werdende Streifen von täuschend narbenartigem Aussehen, innerhalb deren die Papillen abgeflacht sind und die auseinander gedrängten, ursprünglich netzartig angeordneten Bindegewebsbündel der Cutis parallel gelagerte und verdünnte Faserzüge bilden.

Während *Langer* nur eine Distensio cutis in wörtlichem Sinne annahm, beschrieb *Schlee* auch Zerreißungen der Cutis. Der Gehalt an *elastischen Fasern* und *Gefäßen* innerhalb der Striae kann nach *Troisier* und *Ménétrier* bedeutend abnehmen. Doch bezeichnet *Heuss* den Schwund als einen nur scheinbaren. Jedoch wurden an den elastischen Fasern Zerreißungen und Zerfall dickerer in feinere sicher nachgewiesen (*Unna*); der Zerreißung kann nach *Zieler* Neubildung folgen.

Die Veränderung kommt am häufigsten in der Gravidität (*Striae gravidarum*), ferner bei *Wassersucht*, Fettansammlung im Panniculus usw. zustande.

Dehnungsstreifen bei *Typhus* werden wegen ihrer besonderen Lage als *Striae patellares* bezeichnet. Sie liegen in der Haut über und dicht oberhalb der Patella, quer zur Längsachse des Beins, zum Teil übrigens auch an der Außenseite des Oberschenkels. Sie sind selten und kommen auch bei anderen schweren Krankheiten vor, so bei Dysenterie, Endocarditis, Scharlach (*Bleibtreu*), Osteomyelitis u. a. Ursache ist eine Überdehnung der widerstandslos gewordenen Haut; Lage mit gebeugten Knien unterstützt ihre Entstehung. Sie sind erst dunkelrot, später weiß. Als Zeichen einer schweren vorausgegangenen Erkrankung haben sie eventuell später noch praktisches Interesse (Lit. vgl. u. a. *Tauber*, *Bunch*).

Als *Cutis laxa* s. *hyperelastica* wird eine ungewöhnlich große Dehnbarkeit der überelastischen Haut (bei sog. *Hautmenschen*) bezeichnet — als *Schlaffhaut* (*Chalodermie*, von χαλάω, erschlaffen) eine starke Faltenbildung der schlaffen Haut am Bauch und der Glutäalgegend (*Kétly*).

Lit. über die Hautatrophien bei *Finger* u. *Oppenheim*. — Über *amyloide Entartung der Haut* s. *Schilder* (Lit.); dieselbe findet sich oft bei allgemeiner Amyloidose, bevorzugt Achselhöhlen- und Kopfhaut. Schweiß- und Talgdrüsen verfallen vor allem der Degeneration. Das Amyloid lagert sich zwischen Epithel der Talgdrüsen und die sie umspinnenden elastischen Fasern und drängt auch die elastischen Fasern samt der ihnen anhaftenden Bindegewebshülle von der Muskelschicht der Schweißdrüsen ab. Am Haarbalg lagert sich das Amyloid zwischen das Epithel und die dicht anschließenden elastischen Fasern. Im Papillarkörper können ‚Amyloidkörperchen' auftreten.

X. Veränderungen an Talgdrüsen, Schweißdrüsen, Haaren, Nägeln.

I. Talgdrüsen.

1. *Stärkere Sekretion der Talgdrüsen* *) heißt *Seborrhoe*.

Das Sekret besteht aus Hauttalg (Sebum), der sich aus Fett und zerfallenen Zellen zusammensetzt. Überwiegt der Anteil des Fettes, so entsteht

*) *Talgdrüsen* (*Glandulae sebaceae*, *Haarbalgdrüsen*) treten bei den größeren Haaren als Anhänge der Haarbälge auf; bei den Wollhaaren dagegen ist es umgekehrt, indem die Wollhaarbälge wie Anhänge der mächtig entwickelten Talgdrüsen erscheinen (*Stoehr*, Lehrb.).

die Seborrhoea *oleosa*; bilden sich trockene schuppige Auflagerungen, die aus vertrocknetem Sebum und reichlichen verhornten Epithelien gebildet werden, so liegt die Seborrhoea *squamosa* vor. Die Schüppchen können durch äußere Verunreinigungen grau oder schwarz gefärbt werden.

Die *Seborrhoe* ist eine *lokale* oder *allgemeine*; letztere kommt bei *Neugeborenen* vor und kann zu *Ichthyosis sebacea* führen (vgl. S. 1309). Lokal beschränkte S. kommt besonders am behaarten Kopf **(Seborrhoea capillitii)**, im Gesicht, an den Genitalien vor. Bei Kindern ist der sog. **Gneis** das Produkt der S. capillitii; er besteht aus Fett, Schmutz, abgestoßener Epidermis und Haaren und entwickelt sich (nach *Kaposi*) als Überbleibsel und Fortsetzung der Seborrhoe und kopiöseren Epidermisregeneration, welche beim Fötus und Neugeborenen am ganzen Körper angetroffen wird (*Vernix caseosa*). *Czerny* hält den Gneis für ein Symptom der exsudativen Diathese (vgl. S. 163). — Beim Erwachsenen tritt die S. capillitii am häufigsten in Form fortwährender Abstoßung kleienartiger Schüppchen auf **(Pityriasis capillitii).** Sie tritt hier als Folge von Entzündungen (z. B. Erysipel) oder häufiger spontan auf. Ausfallen der Haare (*Defluvium capillorum*) und Kahlwerden **(Alopecia pityrodes** s. *seborrhoica s. furfuracea*) können folgen. — *Andere Lieblingssitze* der Seborrhoe sind: der Nabel, die Genitalien.

2. *Verminderung der Talgsekretion* (*Asteatosis cutis s. Xeroderma*) tritt selten idiopathisch, meist im Gefolge von anderen Hautkrankheiten (Psoriasis, Ichthyosis, Elephantiasis, Prurigo, Lichen ruber, Lepra usw.) auf. Die Haut wird trocken, rissig, zuweilen feinschilfernd (*Pityriasis simplex*).

3. *Mechanische Behinderung der Entleerung.* Ist der Talg an der Entleerung gehindert, was am häufigsten durch Eintrocknung des in der Ausführungsöffnung steckenden Talgs bewirkt wird, so staut sich das Sekret in den Ausführungsgängen und in den Drüsen (Follikeln) selbst. Es entstehen dadurch verschiedenartige, kleine cystische Retentionsgeschwülstchen:

a) **Comedonen,** *Mitesser.* Der Comedo stellt sich als schwärzliches Pünktchen dar, welches der freien Drüsenmündung entspricht. Bei seitlichem Druck läßt sich ein wurmförmiges Gebilde ausdrücken, das hauptsächlich aus *Talg* besteht, welcher außer verhornten Epithelien und Bakterien auch ein oder mehrere Wollhärchen enthalten kann. Auch den *Acarus s. Demodex folliculorum* (ὀημύ Fett, ὀήξ Wurm) findet man häufig in dem Sekret, vor allem fast bei jedem Menschen in den Haarfollikeln der Nase (s. *Du Bois*, der ihn erst vom 5. Jahr an fand). (Wohl mit Unrecht ist der Acarus von *Raehlmann* als Erreger von Augenliderkrankungen angesprochen worden; vgl. *Hunsche* u. Lit. bei *Gmeiner*.) (S. auch Acarus in der Mamilla S. 1098.) Der Comedo *entsteht* durch *Sekretanhäufung* in dem Ausführungsgang der Talgdrüse oder des gemeinschaftlichen Ausführungsganges dieser und des Haarbalges. Lieblingssitz: Gesicht, Ohrmuscheln.

Tritt eine Entzündung (Staphylokokken) in der Wand und Umgebung der Haarbälge und Talgdrüsen auf, was sehr oft im Anschluß an Comedonen zu beobachten ist, so entsteht ein rotes Knötchen mit schwärzlichen Pünktchen in der Mitte **(Acne punctata);** vereitert das Knötchen, so entsteht die **Acne pustulosa.** Diese Acne ist in den Pubertätsjahren bekanntlich sehr häufig (vgl. *Riehl*).

b) **Milium** (*Grutum, Hautgries*) ist ein kleines, weißes, kugeliges oder kegelförmiges (von Coriumschicht, Papillen und Rete bedecktes) Hautknötchen, welches durch *Ansammlung von Epidermiszellen in einzelnen oder mehreren Läppchen einer oberflächlich gelegenen Talgdrüse* entsteht. Bei den in einen Haarbalg einmündenden Talgdrüsen kann das Milium eine der Einmündungsstelle entsprechende Aussackung des Haarbalges bilden (*Kaposi*). *Lieblingssitz* ist die Haut der Augenlider, Wange, Schläfe; dann auch die Innenfläche der kleinen Labien usw. Nach Anstechen läßt sich ein aus epidermoidalen Zellen bestehendes, glattes oder höckeriges, weißes Körperchen, eine richtige Epithelperle, herausdrücken.

c) *Atherom* (Balggeschwulst, Grützbeutel). Es sind hier zwei wesentlich verschiedene Dinge auseinanderzuhalten, für welche die konventionelle Bezeichnung Atherom gebraucht wird: α) *Größere einheitliche Retentionscysten*, die aus *Haarbälgen*, seltener aus Talgdrüsen entstehen, und welche Haarbalgcysten und Talgdrüsencysten oder kurz *Follikelcysten* (*Chiari*) genannt werden; dies sind die *echten* oder *einfachen Atherome*; sie können mit der Zeit vollständig subcutan und von der Haut unabhängig gelagert sein. β) *Richtige Neubildungsatherome.* Durch angeborene oder traumatische Einlagerung von Haut oder nur von Epidermis entstandene *Dermoide* und *Epidermoide*, bei denen die Wand aus der ganzen Haut oder nur aus Epidermis besteht. Es entstehen dabei solide Geschwülste, die sich hauptsächlich aus geschichteten, abgestoßenen Epithelzellen zusammensetzen und auf dem Schnitt trocken aussehen, oder aber es erweichen die Epithelmassen zu einem Brei, und es bildet sich eine mit grützbreiartigem Inhalt gefüllte cystische Höhle.

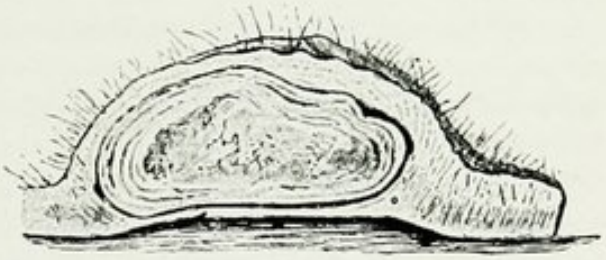

Fig. 703.
Dermoidales Atherom.

Durchschnitt durch ein großes, tief gelegenes altes **Atherom der Kopfhaut** (Dermoidcyste). Die verhornten Epithelmassen sind von einer bindegewebigen Balgmembran umgeben, welche mit der Umgebung nur so locker verbunden ist, daß das Atherom fast frei in der Haut liegt. Im Centrum des Atheroms grützbreiartige Massen, die an einzelnen Stellen durch Aufnahme von Kalksalzen hart geworden sind. Nat. Gr. Samml. des pathol. Inst. Breslau.

Man könnte, wenn man die *grützbreiartige Beschaffenheit* des Inhaltes bei der Nomenklatur zum Ausdruck bringen will, hier von *dermoidalem* und *epidermoidalem Atherom* sprechen im Gegensatz zum *einfachen Atherom*, d. i. der Follikelcyste. Da diese Dermoide im Gegensatz zu anderen (s. bei Ovarien u. Hoden) keine fortschreitende Entwicklung zeigen, nennt *Chiari* sie *Dermoidcystenatherome.*

Follikelcysten sowie epidermoidale und dermoidale Atherome mit breiigem Inhalt sehen sich makroskopisch sehr ähnlich, indem eine Balgkapsel eine grützbreiartige Masse, welche zuweilen einen geschichteten, blättrigen Bau hat, umschließt.

Der Inhalt besteht aus verhornten Epithelien, Fetttröpfchen, Detritus, oft auch aus Cholesterin, und nicht selten sind Härchen darin. *Die Innenfläche der Wand* ist mit einer verschieden dicken Lage platter Epithelien ausgekleidet. Gelegentlich kommt Papillenbildung an der Wand vor (vgl. auch *Zimmermann*). Bei den *Retentionscysten* ist die Innenfläche glatt, von mehrschichtigem Epithel bedeckt. Haarbalgcysten können bis nußgroß und größer werden; die Stelle ist haarlos. — Talgdrüsencysten bleiben sehr klein (hanfkorngroß).

Traumatische Epidermoidcysten, welche *Reverdin Cystes épidermiques*, *Sutton Implantationscysten*, *Garrè Epithelcysten* nennt, und die bis haselnußgroß werden können, entstehen besonders an der Volarseite der Hand, bes. oft an den Daumen, durch Verletzungen, bei denen eine Implantation von Haut oder nur Epidermiszellen in eine Hautwunde stattfindet. In ersterem Fall entstehen immer *Cysten*, im anderen oft nur eine einzige große *Epithelperle.* In ähnlicher Weise kommen auch Einlagerungen von kleinsten Hautstückchen (Epidermis mit Mutterboden) in Wunden der Haut vor, welch letztere dann darüber verheilt. Das kleine Stückchen wuchert und schließt sich zu einer kleinen, mit Epithel ausgekleideten und gefüllten

Cyste ab. Experimentell haben *Schweninger* und unabhängig davon *Verf.* (der den drüsenlosen Hahnenkamm zum Objekt wählte), ferner *Ribbert*, *Guszmann* (Lit.), *Pels-Leusden* und jüngst *v. Kügelgen*, ein Schüler des *Verf.*'s, welche die Versuchsanordnung in verschiedener Weise modifizierten, solche Dermoidcysten (dermoidale Atherome) erzeugt. — Die **angeborenen Dermoide** der Haut entstehen durch Abschnürung von *Resten von Kiemengängen* oder durch *Inklusion von Haut oder epithelialen Teilen in der Tiefe des Coriums oder in dem subcutanen Gewebe.* Die Dermoide, stets scharf abgekapselt, können bis faustgroß werden, bevorzugen besonders am Kopf, Nacken, Gesäß und an anderen Regionen des Leibes solche Stellen, wo während der embryonalen Zeit Einstülpungen des Ectoderms oder fötale, mit Epidermis ausgekleidete Spalten und Gänge vorkommen. Die Beziehung der Dermoide zu *‚Schlußlinien'* der Leibesoberfläche und ihrer häufig *fissuralen Lage* ist evident. — Ihre *Wand* zeigt (je nachdem sich die eingeschlossene Haut mehr oder weniger vollkommen weiter entwickelt, *Chiari*) mikroskopisch *in verschieden vollkommener Weise den Bau der Haut*, und zwar entweder nur einen von Hautepithel bedeckten Papillarkörper oder auch zugleich die Anhangsgebilde der Haut. — *Im Innern von Dermoiden* kann man Wucherungen der Wand in Form von spitzen *Kondylomen* sehen; gutartige epitheliale Wucherungen in Dermoidcysten sind nicht so selten (vgl. *Linser*).

Infolge von äußeren Reizen, Traumen und dergl. können *Atherome exulcerieren.* In offenen Dermoiden können sich Hauthörner entwickeln. Auch *Carcinomentwicklung* (Plattenepithelkrebse) aus Atheromen kann man sehen; meist waren es *eröffnete*, jahrelang gereizte Atherome, vgl. *Krische*, *Mertens*, *Linser* u. a. (Einen seltenen, vom *Verf.* beschriebenen Fall von *geschlossenem* Dermoid mit krebsiger Entartung s. bei Mamma S. 1098.) — Selten treten ausgedehnte Verhornungsvorgänge und *Verkalkung* am Epithel und Bindegewebe ein, wodurch inkrustierte, fast knochenartige solide Knollen entstehen.

4. *Entzündungen* s. bei Acne und Furunkel (S. 1269), *Hypertrophie* bei *Rhinophyma* (S. 1269), *gutartige Geschwülste* (S. 1321), Talgdrüsen als Ausgangspunkt von *Carcinom* (s. S. 1322). *Amyloid* s. S. 1331.

II. Schweißdrüsen.

Pathologisch-anatomische Veränderungen der Schweißdrüsen sind, abgesehen von der bereits erwähnten *Miliaria*, Schweißfriesel (s. S. 1257), der Vereiterung bei *Furunkulose* (s. S. 1269), der *amyloiden Degeneration* (s. S. 1331), den *Schweißdrüsennaevi* (s. S. 1318) und *Schweißdrüsenadenomen* (s. S. 1322), wenig gekannt, trotzdem es klinisch noch verschiedene Zustände gibt, welche wohl feinere Veränderungen der sekretorischen Elemente voraussetzen lassen. So der völlige Mangel (*Anidrosis*, ἱδρος Schweiß), Verminderung (*Hypirosis*), z. B. bei Myxödem, Brightscher Krankheit usw., Vermehrung (*Hyperidrosis*) der Sekretion, welch letztere auch einseitig bei Nervenkrankheiten vorkommt. Wir erwähnten schon früher (S. 844) die *Uridrosis*, Ausscheidung von Harnsalzen bei chronischen Nierenleiden. Auch Ausscheidung von medikamentösen Substanzen (*Bromidrosis*) und bei nervösen Individuen gar von Blut infolge einer Blutung in die Schweißdrüsen (*Haemidrosis*, Blutschwitzen) kommt vor.

III. **Von Erkrankungen der Haare** seien erwähnt: a) die *Area Celsi* oder *Alopecia areata*, Porrigo s. Tinea decalvans, welche durch totalen Haarausfall an kreis- oder scheibenförmigen, scharf umschriebenen Stellen charakterisiert wird. Gewöhnlich findet später ein Wiederersatz statt, indem sich, wie beim typischen, am menschlichen Kopfhaar kontinuierlich vor sich gehenden Haarwechsel, das neue Haar auf dem Boden der alten Haarpapillen bildet *).

*) Das menschliche Haar wächst täglich um 0,4 mm. Nach *Stieda*'s letzthin erschienener Arbeit entstände im Gegensatz zur älteren herrschenden Ansicht bei jedem *Haarwechsel* ein neuer Haarkeim, aus dem sich aus einer neuen Papille ein neues Haar bilde. Auf einem Haar-, nicht auf einem Farbenwechsel, beruhe auch das *Ergrauen* und *Weißwerden* der Haare.

Bei sog. *malignen Formen* schreitet der Haarausfall bis zur totalen *Kahlheit* (*Calvities*) fort. Die *Ätiologie* der *A. areata*, ebenso wie der kleinfleckigen Kahlheit (*A. parvimaculata*) ist noch unbekannt. Man dachte an eine Trophoneurose, *Behrend* (Lit.) vermutete eine ursächliche lokale Zirkulationsstörung; wahrscheinlicher sind organisierte Erreger und zwar *Kokken* im Spiel (*Dreuw*).

Über *epidemische* Haarkrankheiten, deren Erreger bekannt sind, vgl. bei *Mikrosporie* (S. 1295) *Trichophytie* (S. 1294) und *Favus* (S. 1294); näheres u. Lit. bei *Sabouraud*.

Andere Formen von **Alopecia** sind: *A. adnata*, angeborene Haarlosigkeit (*Atrichie*, *Hypotrichosis*), sehr selten; auch die Talgdrüsen können mangelhaft oder gar nicht ausgebildet sein (s. *Bettmann*, *Hoffmann*, Lit. *Waelsch*); selbst als familiäres Leiden kommt die A. adn. vor (*Kraus*, Lit.); *A. senilis* (S. 1330) und *praesenilis*: Haarbälge und Talgdrüsen schwinden, ferner die *A. pityrodes* (S. 1330), die *symptomatische* Form, die nach schweren *lokalen* Erkrankungsprozessen wie Erysipel, syphilitischen Effloreszenzen, Roseolen u. a., ferner nach *Allgemeinerkrankung* (Typhus, Syphilis, Scharlach, Masern, Anämie usw.) zuweilen zu sehen ist; ist die Papille nicht zerstört, so kann Haarersatz stattfinden. Die *syphilitische Alopecie* tritt in unregelmäßigen, meist kleinen, höchstens pfenniggroßen, unregelmäßig, wenig scharf begrenzten Herden auf; in den Flecken bleibt immer noch eine Anzahl Haare stehen; Haut innerhalb der Herde meist intakt. In der Regel behaaren sich die Stellen nach längerer Zeit wieder.

b) Als **Trichorrhexis nodosa** (*Kaposi*) bezeichnet man eine Veränderung, bei welcher an den Haaren weiße Pünktchen und Knötchen auftreten, bedingt durch eine Längszerfaserung der Haare (bes. an Bart und Schnurrbart). Sie ist mit der „*Spitzenzersplitterung*" (*Trichoptilosis*) in eine Linie zu stellen und die Folge von Austrocknen bei geschwächter Ernährungs- und Säftezufuhr (*Kaposi*, *Michelson*). Manche glauben an eine parasitäte Natur des Leidens, andere (*Bruhns*) nicht. Lit. bei *Sack*.

c) Hypertrophische Entwicklung von Haaren liegt der **Hypertrichosis** zugrunde, welche angeboren oder erworben ist. Es *entwickeln* sich *Haare an Stellen, wo sonst nur Lanugohärchen* sind. Entweder entwickeln sich die reichlichen Haare im Wiederersatz der ausgefallenen fötalen Lanugo (*Waldeyer*), oder es entwickeln sich die persistierenden Lanugohärchen zu großen Haaren, oder die sekundären Haare erfahren eine exzessive Vergrößerung. — Man unterscheidet α) *H. universalis*, die wir, mit Bevorzugung des Gesichts, bei den *Haar-* oder *Affen-* oder *Hundemenschen* sehen. Die Richtung und Anordnung entspricht den von *Voigt* und *Langer* für den Haarstand gezeichneten Linien (Spaltlinien) und Wirbeln. β) *H. partialis*, und *zwar heterochrone H.* (Haare da, wo sie bei Erwachsenen sind, aber *vor* der Zeit; z. B. Schamhaare und Haare in der Achselhöhle bei Kindern; oft besteht vorzeitige Geschlechtsreife, vgl. S. 1179) und *heterotope H.* (Haare da, wo sonst nur Lanugohärchen sind; Bart bei Frauen, öfter bei früh steril gewordenen, dann bei der *Virago*, dem Mannweib, das ein mit männlichen Haarattributen versehenes und auch sonst abnorm behaartes Weib von männlichem Habitus ist, das oft auch Anomalien der Genitalien, so eine abnorm große Clitoris zeigt (*Török*). *Lit.* über Behaarung bei *Friedenthal*. — Auf dem Boden von *Naevi* (*Naevi pilosi*) ist häufig starke Behaarung zu sehen, doch ist das von der eigentlichen Hypertrichosis zu trennen. Auch bei *Spina bifida occulta* lernten wir H. in Form der *sacrolumbalen Hypertrichose* kennen (s. S. 1191); sie als Rudiment eines Schwanzes zu deuten, wäre nach *Schein* nicht erlaubt. — *Erworbene H.* wurde nach chronischen Hautreizungen beobachtet, in seltenen Fällen auch nach Erkrankungen des Rückenmarks. — In der *Gravidität* tritt nach *Halban* eine Behaarung in der Gegend der Linea alba auf; s. auch *Jellinghaus*; auch bei Akromegalie werden Behaarungsveränderungen beobachtet.)

In fieberhaften und Allgemeinkrankheiten nimmt das *Dickenwachstum* der Haare ab (*Matsuura*).

IV. Erkrankungen der Nägel. *Hypertrophie der Nägel* ist eine über die Norm gehende Zunahme der Nägel an Masse und Umfang. Die Nägel können krallenförmig oder mehrfach widderhornartig gekrümmt sein (*Onychogryphosis*) *).

Als *Unguis incarnatus*, eingewachsenen Nagel, bezeichnet man ein Einwachsen der zu breiten Seitenränder des Nagels in die Cutis des Falzes, und als *Paronychia* die dadurch hervorgerufene entzündliche schmerzhafte Reizung des Nagelfalzes.

Onychia ist eine Entzündung des Nagelbettes. Bei der *Onychia syphilitica* ist das Nagelbett der Sitz einer Papel oder eines Gummas. Bei der *Paronychia syphilitica*, welche bald auf einer Initialmanifestation, bald auf Bildung einer Papel oder Pustel im Verlauf der konstitutionellen Syphilis, bald auf einem Gummi beruhen kann, lokalisiert sich der Krankheitsprozeß an der Matrix oder am seitlichen Nagelfalz. Gummen dieser Gegend ulcerieren sehr häufig. Je nachdem die Matrix und das Nagelbett in toto oder nur teilweise mit affiziert werden, geht der Nagel total oder partiell verloren. Der spätere Ersatz geschieht nur selten in tadelloser Weise.

Onychomycosis favosa und *trichophytina* s. S. 1294 u. 1295.

Bei *Psoriasis vulgaris* (s. S. 1264) unterscheidet man: a) die sog. primäre Ps. der Nägel, Tüpfelpsoriasis (*Schütz*), Grübchenpsoriasis (*Jadassohn*), grubenförmige Vertiefungen an der Nageloberfläche. b) Die sekundäre Ps., die sich an psoriatische Erkrankungen des Nagelbettes anschließt. Es entstehen Verdickungen, Trüb-, Brüchigwerden, Abhebung der Nagelplatte an ihrem distalen Teil.

Die Angaben über die Häufigkeit schwanken zwischen 9 % (*Heller*, Lit.) und 21 % (*Jadassohn-Radt*).

Nägel der *Albinos* s. S. 1303. — *Scharlachlinie* an den Fingernägeln s. S. 1252. — *Uhrglasförmige* Nägel an Trommelschlegelfingern s. S. 696.

Über die *subunguale Exostose* vgl. S. 749. Andere subunguale Tumoren, *Chondrome* und besonders *Sarkome*, s. bei *Wurmbrand*.

*) ὄνυξ Nagel, γρυποῦν krümmen.

Anhang.
Literaturangaben.

Erklärung der öfter verwendeten Abkürzungen.

A. Chir. Archiv für klinische Chirurgie (begründet von *Langenbeck*).
A. d. H. Archiv der Heilkunde.
A. d. Méd. Archives de Méd. exp. et d'anatomie pathologique.
A. de Phys. Archives de Physiologie normale et pathologique.
A. f. A. Archiv für Anatomie und Physiologie.
A. f. D. Archiv für Dermatologie und Syphilis.
A. f. e. P. Archiv für experimentelle Pathologie und Pharmakologie.
A. f. E. Archiv für Entwicklungsmechanik (*W. Roux*).
A. f. G. Archiv für Geburtshilfe und Gynäkologie.
A. f. K. Archiv für Kinderheilkunde.
A. f. L. Archiv für Laryngologie und Rhinologie.
A. f. m. A. Archiv für mikroskopische Anatomie und Entwicklungsgeschichte.
A. f. Phys. Archiv für die gesamte Physiologie (begründet von *Pflüger*).
A. f. Psych. Archiv für Psychiatrie und Nervenkrankheiten.
A. f. V. Archiv für Verdauungskrankheiten (*Boas*).
A. gén. de Méd. Archives générales de Médecine.
Ann. Pasteur. Annales de l'Institut *Pasteur*, Paris.
A. J. American Journal of the medical sciences.
A. p. I. von Baumgarten, Arbeiten aus dem pathol.-anat. Institut zu Tübingen, herausgegeben von *v. Baumgarten*,
A. p. sc. m. Archivio per le Scienze Mediche, fondato da *Bizzozero*.
B. Berliner klinische Wochenschrift.
Bost. c. H. Medical and surgical reports of the Boston city Hospital.
B. P. H. Ph.. Bulletin of the ayer clinical Laboratory of the Pennsylvania Hospital, Philadelphia.
Br. m. J. The British medical Journal.
B. z. G. u. G. oder **B. z. G.** Beiträge zur Geburtshilfe und Gynäkologie (*A. Hegar*).
B. z. kl. Ch. oder **Chir.** Beiträge zur klinischen Chirurgie (*v. Bruns*).
B. z. K. d. T. Beiträge zur Klinik der Tuberkulose (*Brauer*).
C. Centralblatt für allgemeine Pathologie und pathologische Anatomie.
C. f. Bakt. Centralblatt für Bakteriologie, Parasitenkunde und Infektionskrankheiten.
C. f. Ch. Centralblatt für Chirurgie.
C. f. G. Centralblatt für Gynäkologie.
C. Grenz. Centralblatt für die Grenzgebiete der Medizin und Chirurgie.
C. f. Schw. Correspondenzblatt für Schweizer Ärzte.
C. M. Centralblatt für die medizinischen Wissenschaften.
C. U. Publications of Cornell University Medical College, New York city.
D. Deutsche medizinische Wochenschrift.
D. A. Deutsches Archiv für klinische Medizin.
D. Z. Chir. Deutsche Zeitschrift für Chirurgie.
E. Ergebnisse der allgemeinen Pathologie (*Lubarsch, Ostertag*).
F. Fortschritte der Medizin (begr. von *C. Friedländer*).
F. G. R. Fortschritte auf dem Gebiete der Röntgenstrahlen.
F. Z. Frankfurter Zeitschrift für Pathologie (begründet von *Eugen Albrecht*).
G. d. H. Gazette des hôpitaux. Paris.
I. exp. M. The Journal of experimental medicine.

J. oder **J. f. K.** Jahrbuch für Kinderheilkunde.
J. A. M. A. The Journal of the American Medical Association.
J. H. H. B. The Johns Hopkins Hospital Bulletin, Baltimore.
J. H. H. R. The Johns Hopkins Hospital Reports, Baltimore.
J. M. R. The Journal of Medical Research, Boston.
J. P. B. The Journal of Pathology and Bacteriology.
Lav. Ist. Foà. Lavori dell Istituto di anat. patol. dir. dal Prof. *Pio Foà*, Torino.
L. P. m. La Presse médicale.
M. Münchener medizinische Wochenschrift.
Ma. G. H. Publications of the Massachusetts General Hospital, Boston.
M. f. G. Monatsschrift für Geburtshilfe und Gynäkologie (*Martin* und *Sänger*).
M. f. K. Monatsschrift für Kinderheilkunde (*Ashby*, *Czerny* u. a.).
M. G. Mitteilungen aus den Grenzgebieten der Medizin und Chirurgie.
M. K. Medizinische Klinik, Wochenschrift für prakt. Ärzte.
M. St. Hamburg. Mitteilungen aus den Hamburgischen Staatskrankenanstalten.
M. K. G. Mitteilungen aus dem Kaiserlichen Gesundheitsamt, Berlin.
N. M. Norsk Magazin for Laegevidenskaben, Kristiania.
N. M. A. Nordiskt medicinskt Arkiv, Stockholm.
P. Prager medizinische Wochenschrift.
Path. G. Verhandlungen der deutschen Pathologischen Gesellschaft.
P. New York. Proceedings of the New York Pathological Society.
R. de Chir. Revue de Chirurgie. Paris.
R. méd. Revue médicale de la Suisse romande.
S. kl. V. Sammlung klinischer Vorträge, begründet von *Volkmann*.
Sperimentale. Lo Sperimentale (Archivio di Biologia normale e patologica).
Stud. fr. R. Inst. f. med. R. Studies from the Rockefeller Institute for medical Research.
T. G. Tijdschrift voor Geneeskund.
Tr. Inst. Stilling. Travaux de l'Inst. pathol. de Lausanne (*H. Stilling*).
V. Vierteljahrsschrift für gerichtliche Medizin und öffentliche Sanitätspflege.
V. A. *Virchows* Archiv für pathologische Anatomie und Physiologie und für klinische Medizin.
W. Wiener medizinische Wochenschrift.
W. klin. W. oder **kl. W.** Wiener klinische Wochenschrift.
W. klin. R. Wiener klinische Rundschau.
W. m. P. Wiener medizinische Presse.
Z. B. Beiträge zur pathologischen Anatomie und zur allgemeinen Pathologie (begr. v. *Ziegler*).
Z. e. P. Zeitschrift für experimentelle Pathologie und Therapie.
Z. f. G. Zeitschrift für Geburtshilfe und Gynäkologie.
Z. f. H. Zeitschrift für Heilkunde.
Z. f. Hyg. Zeitschrift für Hygiene und Infektionskrankheiten.
Z. f. K. Zeitschrift für Krebsforschung.
Z. f. kl. M. Zeitschrift für klinische Medizin.
Z. f. N. oder **D. Z. f. N.** Deutsche Zeitschrift für Nervenheilkunde.

(Lit.) bei Literaturangaben bedeutet Literaturzusammenfassung.
Wenn „**Lit.** im Anhang" im Text steht, so heißt das: siehe Literatur bei Literaturangaben.

(Die Zahl vor dem Namen der Autoren bezieht sich auf die betreffende Seite unseres Buches.)

Herz.

Literaturübersicht bis 1903 in dem Referat von *Thorel*, E. IX. Jahrg. I. Abt. 1903, erschienen 1904, u. XI. Jahrg. II. Abt. bis 1906, erschienen 1907.

1 *Paladino*, A. ital. de biol. III, 1883. — *Kolossow*, A. f. m. A. 42, 1893. — *Muscatello*, V. A. 142, 1895. — *v. Brunn*, Z. B. 30, 1901. — *Rohn*, P. 28, 1903. — *Versé*, M. Nr. 51, 1909. — *Perna*, Anat. Anz., 35, 1909, 13/14. **2** *Schaposchnikoff*, Le cœur dans la pericardite. Rev. de méd. 10, 1905 u. M. G. II, 1897. — *Heidenhain*, A. f. Phys. 49, 1896. — *Hamburger*, Z. B. XIV. — *Leon Asher* Die Bildung der Lymphe, Biochem. Ctblt. Bd. IV, 1905. **3** *Schaps*, A. f. K. 40, 1904. — *Hart*, V. A. 180, 1905. — *Romeick*, Über die spont. Ruptur des Herzens (auf Grund von 9 Fällen), I.-Diss. Leipzig 1907. — *Revenstorf*, M. G. 11, 1903. — *Bernstein*, V. 30, 1905. — *Rehn*, Zur Chir. d. Herzens u. Herzbeutels, A. Chir. 83, 1907. — *Ebbinghaus*, D. Z. Chir. 76, 1903. — *Ehrnrooth*, Über plötzl. Tod durch Herzlähmung, Berlin, Hirschwald 1904. — *Göbell*, Über Herzschußverletzungen, A. Chir. 79, 1906 u. Üb. Heilungsvorgänge

bei Herzwunden und nach Herzwandresektionen, A. Chir. 93, 1910, Lit. — *Borchardt*, Herzwunden und ihre Behandlung, S. Kl. V. N. F. 411—412, 1906. — *Beck, Charles*, Ann. of Surg., Juli 1909, Operative Behandl. d. Herzwunden. Publiziert sind 160 Fälle, Mortalität 63,7 %. — *Luxemburg*, D. Z. Chir. 104, 1910, Lit. — *B. Fischer*, F. Z. 4, 1910. — *Borst*, V. A. 147, 1897. — *Külbs*, Exp. Unt. über Herz u. Trauma, M. G. 19, 1909. — *Askanazy*, C. 1906. **6** *E. Neumann*, A. d. H. XII, 1869. — *Ziegler*, Würzb. Verh. N. F. IV, 1876. — *Maximow*, Z. B. Suppl. V 1902 u. A. f. m. A. 67, 1906. **7** *Marchand* Der Prozeß der Wundheilung mit Einschluß der Transplantation, Deutsche Chir. 1901. — *Porcile*, Z. B. 36, 1904. — *Maximow*, l. c. — *Ranvier*, s. bei *Marchand*. — *Naegeli*, D. A. 67. — *Almkvist*, V. A. 169, 1902. *Pröscher*, V. A. 179, 1905. — *Schridde*, M. 39, 1905 u. Stud. u. Fragen zur Entzündungslehre. Jena 1910. — *Marchand*, l. c. p. 7. — *Eichhorst*, D. 27, 1902. **8** *Erben*, P. 1906 u. Hab.-Schrift, — *Kussmaul*, B. 1873. **9** *Friedreich* s. bei *Czerny*. — *Herxheimer*, V. A. 165, 1901 u. Z. B. 32, 1902. — *Tsunoda*, F. Z. 3, Exper. Unters. 1909. — *Ribbert*, V. A. 147, 1897.

Lit. über „Versteinertes Herz": *Conder*, zit. bei *Thorel*, E. XI, S. 449; *Oberndorfer*, M. 1906, S. 2081, beide ohne bedeutsame klin. Folgen.

10 *Banti*, C. V. 1894 u. VI 1895; s. auch *Londini*, Su di un caso di peric. uremica, Estratto dal N. 5—6 (1910) degli Atti della R. Accad. dei Fisiocritice in Siena (Istituto Prof. *Barbacci*), Lit. **11** *Stern*, Üb. traumat. Entst. inn. Krankh., 2. Aufl. 1. Heft 1907. — *Külbs*, M. G. XIV, 4. Heft 1909. **12** *Münch*, C. f. Schw. 1888. — *McKechnie*, Br. m. J., 14. Juli 1906. — *Struppler*, M. Nr. 10, 1907. — *Drysdale*, Transact. of the path. Soc. of London 54, 1903. — *Kaak*, Prim. Myxocysto-Sarcom, I.-D. Kiel 1904. **13** *Klob*, Zeitsch. der k. k. Gesellschaft der Ärzte zu Wien Nr. 49, 1860. — *Nagoyo*, Z. B. 45, 1909. — *Browicz*, V. A. 145, 1896. — *Huchard*, Traité des malad. du cœur et de l'aorte, III. Ed. 1906. — *Tawara*, Das Reizleitungssystem des Säugetierherzens, Jena 1906. — *Magnus-Alsleben*, C. 17, 1906. — *Tawara*, Z. B. 39, 1906, s. auch *Aschoff*, Ber. d. d. physiol. Ges., Centralbl. f. Physiol. XIX, 1905. — *Mönckeberg*, Path. G. XII, 1908. — *Herxheimer*, l. c. p. 54. — *His, W. jun.*, Die Tätigkeit des embryonal. Herzens u. dess. Bed. für die Lehre von der Herzbewegung bei Erwachsenen, A. a. d. med. Kl. Leipzig 1893, Ders., Herzmuskel u. Herzganglien, W. med. Bl. 1894 u. D. A. 64, 1899. — *Keith*, Lancet 1906 I u. 1909 u. *Flack*, Lancet 1906 II, J. of Anat. and Phys. 41, 1907. — *Thorel*, M. Nr. 42, 1909, 4, 1910, Path. G. XIV, 1910. — *Aschoff*, M. 1905 S. 1904, C. f. Phys. 1905, Br. m. J. 1906 II u. *Tawara*, Die heutige Lehre von den path.-anat. Grundlage der Herzschwäche, Jena 1906, Med. Klinik Nr. 8 u. 9, 1909. **14** *Mönckeberg*, Herzschwäche u. plötzl. Herztod als Folge von Erkr. des Atrioventrikularsystems, E. XIV 1910. — *Löw*, Z. B. 49, 1910. — *Sternberg*, Path. G. XIV, 1910. — *Mönckeberg*, l. c. — *Wenckebach*, cit. bei *Mönckeberg*, l. c.

Lit. über das atrioventrikulare Muskelbündel: *Retzer*, A. f. A. Anat. Abt. 1904; *Fahr*, V. A. 188, 1907 u. Path. G. XII, 1908, plastische Rekonstruktion des Bündels; *Aschoff* (*Nagayo*), Glykogengehalt, Abbildungen, ibidem; *Saigo*, Die Purkinjeschen Muskelfasern bei Erkrankung des Myocards, ibidem u. Z. B. 44, 1908; *Robinson*, Bull. of the ayer clin. laborat. of the Pennsylvania Hospital Nr. 4, 1907, Gumma im Ventrikelseptum, Adams-Stokesscher Symptomenkomplex: Ohnmacht durch Hirnanämie, Atemnot, stenocardische Anfälle mit Herzblock (temporäres Ausbleiben der Ventrikelsystole), Lit.; *Mönckeberg*, Unters. üb. das Atrioventrikularbündel. Fischer, Jena 1908, Lit.; *Schönberg*, Üb. Veränd. im Sinusgeb. d. Herzens bei chron. Arrhythmie, F. Z. II, 1908; *Koch*, D. 1909, Weit. Mitt. üb. d. Sinusknoten, Path. G. XIII. 1909; *Hering*, M. Nr. 17, 1909, Üb. d. normal. Ausgangspunkt der Herztätigk. etc.; *Mönckeberg*, Path. d. Atrioventrikularsystems u. Herzschwäche, B. Nr. 2, 1909 und Beitr. zur norm. u. path. Anat. des Herzens, Path. G. XIV, 1910 und Zur Frage der besonderen muskul. Verbindung zwischen Sinus- u. Artrioventrikularknoten im Herzen, C. f. Herzkrankh. Nr. 1, 1910; *Sapegno*, Ric. sulla Patologia del fascio atrioventr. (fasc. di *Paladino-His*) A. p. sc. m. 34, N. 5, 1910 u. Pathologica Nr. 35, 1910 u. A. p. sc. m. 34 Nr. 23, 1910; *Keith* and *Mackenzie*, Recent researches on the anatomy of the heart, Lancet, Jan. 8, 1910, ref. C 22, 1911 S. 70; *Aschoff*, Das Nervengeflecht des Reizleitungssystems, D. Nr. 2, 1910 und Referat über: Die Herzstörungen in ihren Bezieh. zu den spezif. Muskelsystemen, Path. XIV, Erlangen 1910, ausf. Lit.; *Hering*, Korreferat ibid. s. auch Diskussion dazu; *Herxheimer* u. *Kohl*, Der A.-Stok. Symptomenkomplex u. das His'sche Atrioventrikularbündel, D. A. 98, 1910, Lit.; *Cohn* u. *Trendelenburg*, Unt. zur Phys. des Übergangsbündels am Säugetierherzen, nebst mikrosk. Nachprüfungen, A. f. Phys. 131, 1910; *Amenomiya*, Das Atrioventrikularbündel bei Diphtherie, V. A. 202, 1910, sieht Verfettung des Bündels als eine der Ursachen von Herzschwäche resp. Herzlähmung bei D. an; *Hedinger*, Üb. Herzbefunde bei Arrhythmia perpetua, F. Z. 5. 1910; *Dietrich*, Die Elemente des Herzmuskels, Jena, Fischer, 1910; *Schwartz*, Unters. üb. das Sinusgebiet im Wiederkäuerherzen, I.-D. Gießen 1910; *Armstrong* u. *Mönckeberg*, Herzblock, bedingt durch prim. Herztumor, bei einem 5j. Kinde, D. A. 102, 1911.

Beneke, A. f. E. 30, 1910, Festband für *W. Roux*. — *Beitzke*, V. A. 163, 1901, s. auch *Dewitzki*, V. A. 199 und *Martius*, F. Z. 5. Bd. 1910. **15** *Heschl*, W. m. W. 1870. — *Ziegler*, Lehrb. II. Aufl.

— *Wild*, Z. B. 1, 1885. — *Beneke*, Ärztl. Verein Marburg, s. M. Nr. 20, 1908, zahllose meist miliare amyloide Knötchen u. *B.* u. *Bönning*, Lokale Amyloidose des Herzens, Z. B. 44, 1908, Lit. — *Huebschmann*, V. A. 187, 1907. — *M. B. Schmidt*, Ref. über Amyloid, Path. G. VII, 1904. — *Mönckeberg*, V. A. 176, 1904. — *Zahn*, Verhandl. des Kongresses f. inn. Med., Wiesbaden 1895. — *Löwenstein*, C. 18, 1907. — *Rössle*, D. A. 74, 1902. — *Rosenstein*, V. A. 162, 1900. — *Rohmer*, V. A. 166, 1901. — *Dewitzky*, V. A. 202, 1910. **16** *Mönckeberg*, V. A. 176, 1904. — *Dewitzky*, Üb. d. Bau u. die Entstehung versch. Formen der chron. Veränd. an d. Herzklappen, V. A. 199 u. 202, 1910, spricht von Thrombosklerose. — *Nagayo*, l. c. p. 12. **18** *Litten*, 18. Kongr. f. i. Med., Wiesbaden 1900. **20** *Köster*, V. A. 72, 1878. — *Luschka*, V. A. 2, 1857. — *Parrot*, A. de Phys. 1874. — *Odinzow*, Die Vaskularisation der Herzklappe im Kindesalter, I.-D. München 1904. — *Meinhardt*, V. A. 192, 1908. — *Haushalter* u. *Thiry*, A. de Méd. X, 1898. — *Wegelin*, F. Z. 2, 1909. — *Berti*, M. 1898 u. A. f. Kinderhlk. 31, 1901. — *Königer*, Histol. Unters. über Endocarditis, Arb. a. d. path. Institut Leipzig, 1903. — *Fahr*, V. A. 184, 1906. — *Hammes*, V. A. 193, 1908, s. ferner *Wegelin*, F. Z. II, 1909, der selbständig zur gleichen Auffassung wie *Meinhardt* (l. c.) kommt, aber auch u. a. die Rückbildungsvorgänge beschreibt. — *Pepere*, A. p. sc. m. 32, 1909. — *Nichols*, J. exp. M. 1908, cit. bei *Pepere*. **22** *Pepere*, l. c. p. 20. — *Netter*, A. de Phys. VIII, 1886. — *Weichselbaum*, W. 1888. **23** *Kerschensteiner*, M. 1897. — *Wandel*, D. A. 78, 1903. — *Henke*, V. A. 163, 1901. — *Heiberg*, V. A. 56, 1872, u. Die puerperalen u. pyämischen Prozesse, Leipzig 1873. — *Eberth*, V. A. 57, 1873 u. 72, 1878. — *Koester*, V. A. 72, 1878. — *Klebs*, A. f. e. P. IV. u. IX. — *Bartel*, W. 1901. — *Königer*, l. c. p. 20. — *Schottmüller*, Endocarditis lenta, M. 12 u. 13, 1910, hervorgerufen durch d. Str. mitior, soll einer der häufigsten Endocarditiserreger sein. — *Harbitz*, D. 1899.

Lit. zu Mikroorganismen bei Endocarditis. Gonokokken; *v. Leyden*, D. 1893; *Wilms*, M. 1893; *Prochaska* (Lit.), V. A. 164, 1901; *Wassermann* (Lit.), M. 1901; *Hunter*, Br. m. J. 1905; *Külbs*, W. klin. W. Nr. 1, 1907, vollständige Lit. Influenzabacillen: *Saathoff*, M. 45, 1907. Diphtheriebacillen: *Roosen-Runge*, M. 1903; Meningokokken: *Weichselbaum* u. *Ghon*, W. klin. W. Nr. 24, 1905, anderes bei *Thorel*, l. c. p. 1. *W. H. Schultze*, C. Nr. 8, 1906. — *Michaelis* u. *Blum*, D. 1898. — *De Vecchi*, C. B. 36, 1905. — *Bernard* u. *Salomon*, Compt. rend. de la soc. de biol. Paris, 30, 1904, s. auch Rev. de Méd. 1, 1905. — *Fulci*, Z. B. 44, 1908. **24** *Rühle* u. *Koester*, D. A. 32. — *O. Rosenbach*, D. 1887. — *Orth*, Lehrb. der speziellen pathologischen Anatomie. — *Wyssokowitsch*, C. M. 1885. — *Weichselbaum*, W. 1885. — *Ribbert*, F. 1886. — *Rokitansky*, Lehrb. — *Rauchfuss*, l. c. p. 54, — *Thorel*, l. c. p. 1. — *De Vecchi*, Arch. di Anat. Patol. I, 1905, Palermo u. Riforma Med. XXI, 1905, Palermo u. Bull. delle Sc. med. Bologna 79. Jahrg. Ser. VIII, Vol. VIII 1908. — *Vanzetti*, Lav. Ist. Foà 1906—1908 u. A. p. sc. m. XXXII, 1908. — *Fulci*, Z. B. 44, 1908. — *Königer*, l. c. p. 20. — *Panichi u. Varni*, V. A. 201, 1910; Wirkung von Extrakten bösart. Tumoren auf das Endocard; Resultat negativ. **25** *Ribbert*, F. 4, 1886. **26** *Dilg*, V. A. 91, 1883. — *Rohmer*, l. c. p. 15. — *Dewitzky*, l. c. p. 16. — *Goldzieher*, Z. B. 47, 1910. **27** *Simmonds*, D. 1901. — *Stern*, Traumatische Entstehung innerer Krankheiten, Jena 1900 u. II. Aufl. 1907. — *Rimbaud*, G. d. H. 1906 p. 1407. — *Külbs*, Exp. Unters. über Herz u. Trauma, Path. G. XII, 1908 u. l. c. p. 3. — *Steinitz*, Traum. Zerreißung der Aortenklappe usw. D. A. 99, 1910; s. ferner *Berblinger* (Lit.), Über traumatische inkomplette Herzruptur und Mitralsegelzerreißung. D. Nr. 28, 1910. — *Koester*, Sitzungsb. d. niederrh. Gesellsch., Bonn 1893. — *Hesse*, A. f. A. An. Abt. 1880.— *Krehl*, A. f. A., Phys. Abt. 1889 u. Abh. d. math.-phys. Klasse. kgl. sächs. Ges. f. Wiss., Leipzig 1891. **28** *Magnus-Alsleben*, A. f. e. P. 57, 1907. — *G. Müller*, Z. f. kl. M. 56, 1905. — *Minkowski*, M. 1904, S. 182. — *Alexander*, B. 1904. — *Stoerk*, W. kl. W. 1905. — *Thorel*, l. c. p. 1. — *Schabert*, D. A. 96, 1909. Die pathol.-anat. Diagnose der Mitralfehler auf Grund der Schließprobe u. Herzwägung. **29** *Steinitz*, l. c. p. 27. — *Zahn*, Verh. Kongr. f. i. M. 1905. — *Schmincke*, Phys. med. Ges. Würzburg, 7. XI. 1907. — *Wilke*, Ver. am Endocard der Pars aortica bei Insuff. u. Sten. des Aortenostiums. D. A. 99, 1910. — *Steinitz*, l. c. p. 27.

Lit. über Formveränderungen der Herzmuskelkerne: *Albrecht*, Ehrenfried, Der Herzmuskel u. s. Bedeutung für Physiologie, Pathol. u. Klin. d. Herzens, Berlin 1903; *Forster*, Anat. Anzeig. 25, 1904 u. D. A. 86, 1906; *Aschoff*, Path. G. 8, 1904; *Inada*, D. A. 83, 1905; *Schlater*, Anat. Anzeig. 25, 1905; *Aschoff* u. *Tawara*, Die heutige Lehre von den pathol. u. anat. Grundlagen der Herzschwäche, Jena, Fischer, 1906.

Hoche, Bibliographie anat. 1897. — *M. Heidenhain*, Anat. Anzeiger, XX, 1901. — *Ehrenfried Albrecht*, l. c. — *v. Ebner*, Sitzgsb. d. Wien. Akad. Math.-nat. Kl. 109, 1900. — *Aschoff*, Path. G. VIII, 1905 u. X. 1906. — *Stamer*, Z. B. 42, 1907. — *Sapegno*, Lav. Ist. Foà 1906-8 u. A. p. sc. m. XXXII, 1908. — *M. Heidenhain*, l. c. p. 30. — *Dietrich*, Path. G. X, 1906 u. Die Elemente des Herzmuskels, Jena, Fischer, 1910. **31** *Aschoff-Tawara*, M. 1905 S. 1904. — *v. Palczewska*, A. f. m. A. 75, 1910. — *Preiswerk*, Über allgem. Hämochromatose. I.-D. Basel 1905. **33** *Stheeman*, Z. B. 48, 1910. — *Goebel*, C. 1894. — *Ribbert*, V. A. 147, 1897 u. Sitzb. d. Ges. f. ges. Naturw., Marburg, N. 4, 1902. Über die Lokalisation der fettigen Degeneration

des Herzens. — *Richter*, Gerichtsärztl. Diagnostik u. Technik, Leipzig, Hirzel, 1905. — *v. Winckel*, Handb. der Geburtsk. Bd. III, 3, 1906. **34** *Virchow*, Cellularpathologie. — *Leick* u. *Winckler*, A. f. e. P. 48, 1902. — *Herxheimer*, Über Fettinfiltration u. ‚Degeneration', E. VIII. Jahrg., Bericht über 1902, erschienen 1904. — *Krehl*, D. A. 51. — *Orgler*, V. A. 167, 1902. — *Thorel*, l. c. p. 1. — *Hirsch*, M. 47, 1901. — *Leyden*, Z. f. kl. M. 5, 1882. **35** *Roth*, C. f. Schw. 1884, 43j. M. mit Schrumpfniere; Verkalkungen auch in Magen und Nieren. — *Hedinger*, Path. G., XI, 1907, Fall eines 15j. Knaben mit chron. Appendicitis. — *Wiechert*, Über einen Fall von Paratyphus B mit Herzmuskelverkalkung, I.-D. Marburg 1907. — *Hart*, Die Herzmuskelverkalkung F. Z. 3, 1909. — *Siebenmann, Fritz*, Üb. Verkalkung der Herzmuskulatur, I.-D. Basel 1909, s. auch *Sumita*, V. A. 200, 1910 u. *Pappenheimer*, Calcif. of the heart muscle fibers, P. New York, Vol. X. Oct. u. Nov. 1910 (Lit.). — *Beneke*, l. c. p. 15. — *Schilder*, Z. B. 46, 1909. — *Hecht*, V. A. 202, 1910, interessante histolog. Details. — *Biermer*, 42. Naturfvers. 1868 u. C. f. Schw., 1872. — *Amenomiya*, V. A. 199, 1910, Über die Bez. zwischen Koronararterien und Papillarmuskeln des Herzens; s. auch *Orth-Bickel*, B. Nr. 13, 1909. — *Jamin* und *H. Merkel*, Die Koronararterien des menschl. Herzens in normal. und path. Verhältnissen. Jena 1907 und *H. Merkel*, Path. G. X, 1906. — *Hirsch* und *Spalteholz*, Koronararterien u. Herzmuskel, D. 20, 1907 u. letzterer Path. G. XIII, 1909. **36** *v. Langner*, V. A. 109, 1887. — *Toldt*, Lehrb. d. Anat. — *Wiesel*, W. kl. W. 1906 u. Z. f. H. Heft 4, 1907. — *Scharpff*, F. Z. II, 1909 (Lit.), der eine geringere Frequenz als *Wiesel* annimmt. — *Eug. Fraenkel* M. 28, 1904. — *Thorel*, l. c. p. 1. **38** *Faber*, V. A. 185, 1906. **39** *Ribbert*, D 46, 1909, S 1997 — *Ribbert*, Über Myocarderkrankungen bei Diphtherie, M. G. V. 1900. — *Birch-Hirschfeld*, Lehrb. — *Leyden*, Z. f. kl. M., 1882. — *Romberg*, D. A. 48/49, 1891. — *Hallwachs*, D. A. 64, 1897. — *Eppinger*, D. 1903. — *Thorel*, E. IX, 1904, S. 636, fragt, ob es vielleicht nur Kunstprodukt sei. — *Fulci*, Pathologica II, Nr. 45, 1910. **40** *Councilman*, A. J. 106, 1893. **41** *Aschoff*, Path. G. VIII. Jahrg. 1904 u. *Aschoff* u. *Tawara*, l. c. p. 13. — *Geipel*, D. A. 85, 1905 u. Üb. Myocarditis u. Veränd. der quergestreiften Muskeln bei Rheumatismus, M. Nr. 48, 1909. — *Saigo*, l. c. p. 14; fand wie *Aschoff* Knötchen auch im Bereich des *Purkinje*schen Fasersystems. — *Bracht* u. *Wächter*, Beitr. z. Ätiol. u. path. Anat. d. Myocarditis rheumatica, D. A. 96, 1909. — *Takayasu* Zur Kenntnis der sog. Endarteriitis infectiosa u. der Knötchenbild. bei rheumat. maligner End. D. A. 95, 1909. — *Beitzke*, V. A. 199, 1910, S. 235. — *de Vecchi*, Contrib. sperimentale alla cognoscenza della miocardite reumat. Pathologica II. Nr. 47, 1910. — *Staubli*, Trichinosis, Wiesbaden 1909. — *Wolf*, Ein Fall von Myocarditis acuta, I.-D. München 1896. — *Aschoff*, l. c. — *Sellentin*, Z. f. kl. M. 54, 1904. — *Zuppinger*, Über Herztod bei anscheinend bedeutungslosen oberflächl. Geschwürsprozessen, W. kl. W. Nr. 34, 1901.

Lit. über Myocarditis: *Romberg*, Üb. d. Erk. d. Herzm. bei Typhus, Scharlach, Diphtherie, D. A. 48/49, 1901 u. Arb. a. d. Leipz. med. Klin. 1893; *Höhne*, Üb. Myoc. nach Infektionskr., D. militärärztl. Zeitschr. 1905; *Bernstein*, Üb. Verl. u. Erkr. d. Herzens, V. 1905; *Thorel*, l. c. p. 1; *Förster*, Akute Myoc. im Kindesalter nach Verbrennungen, Ekzem u. a., D. A. 85, 1907. — *Sellentin*, l. c. — *Aschoff*, l. c. — *Wolf*, l. c. — *Saltykow*, V. A. 182, 1905. — *Koester*, D. A. 22 u. Über Myocarditis, Universitätsprogramm, Bonn 1888.

42 *Cevidalli*, V. 3. Folge XXXV. 2. **43** *Thorel*, l. c. p. 1. — *Buschke* u. *Fischer*, D. 1906, S. 752. — *Fleisher* u. *L. Loeb*, C. XX, 1909 u. The Archives of Intern. Med. Febr. 1909. **44** *Rokitansky*, Lehrb. d. path. Anat., Wien 1855. — *Strauch*. Z. f. kl. M. 41, 1900. **46** *Giese*, V. A. 185, 1906. — *Stamer*, l. c. p. 30. — *Tawara* u. *Aschoff*, Path. G. 8, 1905 u. Die heutige Lehre von den pathol.-anat. Grundlagen der Herzschwäche, Jena 1906. — *v. Recklinghausen*, Verh. des X. int. med. Kongr. Bd. III. — *Renaut*, Gaz. méd. de Paris, 1890. S. auch Lit. über Fragmentatio myocardii: *Tedeschi*, V. A. 128, 1892; *Oestreich*, V. A. 135, 1894; *Hectoen*, Trans. of P. Soc. of Philad. 18, 1898; *Karcher*, D. A. 60, 1899; *Streckeisen*, Z. B. 26, 1899; *Schlater*, C. 1905. — *Thoma*, Unters. über die Größe u. das Gewicht der anat. Bestandt. d. menschlichen Körpers im gesunden u. kranken Zustande. Leipzig 1882. — *W. Müller*, Die Massenverhältnisse des menschl. Herzens, Hamburg u. Leipzig, 1883. — *Vierordt*, Dat. u. Tabellen. — *Krause*, Anatomie, 3. Aufl. — *Strassmann*, V. III F. XII. Bd. Suppl. 1896. — *Fuchs*, Z. f. H. 21, 1900. — *Rottberger*, A. Phys. 99, 1903. **47** *Virchow*, Berlin 1872. — *Suter*, A. f. exp. Path. 39, 1897. — *Scheel*, V. A. 191, 1908. — *Strasburger*, F. Z. 3, 1909. — *Burke*, D. A. 71, 1901. — *Apelt*, D. 30, 1905. — *Strauss*, Charité-Ann. 29, 1905. — *v. Ritoók*, Über Hypoplasie des Arteriensystems, Z. f. kl. M. 61, 1907. — *Wiesel*, V. A. 176, 1904, vermutet Zusammenhang mit Hypoplasie des chromaffinen Systems. — *Kani*, Systemat. Lichtungs- u. Dickenmessungen der gr. Art usw. V. A. 201, 1910. — *Rössle*, Wachst. u. Alter der groß. Arterien usw. M. Nr. 19, 1910. — *Herxheimer*, l. c. p. 54, dort S. 469 u. ff. — *Bartel*, W. kl. W. Nr. 14, 1510. — *Horvath*, Über die Hypertrophie des Herzens, Wien, Braumüller 1897. — *Parrot*, Malad. de l'enf. — *Goldenberg*, V. A. 103. — *Tangl*, V. A. 116, 1889. — *Romberg*, Krankheiten der Kreislauforgane, Handb. der prakt. Med. von *Schwalbe-Ebstein* 1899 u. Separat. — *Melnikow-Raswedenkow*, Z. B. 1899; s. auch *Wiederö*, Hist. Stud. üb. d. Muskul. d. Herzens, N. M. Jahrg. 71, 1910, Nr. 11, ref. in C. 22. Bd. 1911, Nr. 2. — *Dietrich*, l. c. p. 14. **48** *O. Rosenbach*, A. f. e. P. IX. — *Schlüter*, Die Erlahmung des

hypertroph. Herzmuskels, Deuticke, Wien-Leipzig 1906, u. s. Kritik dieser Arbeit bei *Eugen Albrecht*, F. Z. II. 4. Heft, 1909. — *Krehl*, A. f. e. P. 30. Bd. — *Romberg*, Lehrb. d. Krankh. d. Herzens u. d. Blutgefäße. Stuttgart 1906. — *Tawara* u. *Aschoff*, l. c. p. 46. — *Stein*, N. M. A. Afd. II, 1903. — *Aschoff-Tawara*, l. c. — *Mönckeberg*, Unt. üb. das Atrioventrikularbündel im menschl. Herzen, Jena 1908. — *Löw*, Beitr. zur Pathologie des Reizleitungssystems. Z. B. 49, 1910. — *Stadler*, Exp. u. histol. Beitr. z. Herzhypertrophie, D. A. 91, 1907. — *Dehio*, D. 47, 1900. — *Albrecht*, l. c. p. 30. — *Babes*, L'épaisissement du tissu conjonct. du myocarde. Compt. Rend. de la Soc. de Biol. 1908. — *Schlüter*, Die Erlahmung des hypertr. Herzmuskels, Leipzig-Wien 1906. — *Eug. Albrecht*, Die Erlahmung des hypert. Herzmuskels, F. Z. II 1909. — *Lissauer*, M. Nr. 36, 1909, Histol. Unt. d. hypertr. u. insuff. Herzens. 10 Fälle. Die meist vorhandenen mikrosk. Veränd. können die Erlahmung nicht erklären, sind Folge, nicht Ursache. — *C. Hirsch*, Behandl. d. Krankh. d. Herzens, Handb. der ges. Therapie von Pentzoldt-Stintzing IV. Aufl. III. Bd. 1909.— *Sanders*, The Arch. of int. med. Vol. 3, 1909, betraf mittl. u. kl. Äste; Mitralis, Lungen, Arterien des großen Kreislaufs gesund. —*W. Fischer*, D. Nr. 22, 1909. — *Reuter*, I.-D. München 1884. — *Marchand*, Kongr. f. i. M. 1904. **49** *Lehmacher* (*Jores*), Das Vorkomm. u. die Ursache der Herzhypertrophie bei den großen Aneurysmen der aufsteig. Aorta, I.-D. Greifswald 1908. — *Wiesel* s. bei *Aubertin* et *Clunet*, Compt. Rend. de la Soc. de Biol. 63, 1907. — *Seitz*, D. A. X. u. XIII. — *Münzinger*, D. A. 19. — *Krehl*, Die Erkrankungen des Herzmuskels, Nothnagel's spez. Pathol. u. Therapie 1901.— *Hirsch*, A. f. kl. M. 64, 1899. — *Bollinger*, D. 1884 u. Arb. a. d. pathol. Inst. München 1886. — *Thorel*, l. c. p. 1. — *Minnich*, Das Kropfherz. Deuticke 1904. — *His*, Med. Klin. Nr. 16, 1906.— *Kraus*, D. 47, 1906 u. B. 1906, S. 2081. — *Scholz*, B. Nr. 9, 1909. **50** *E. Kaufmann*, C. f. Schw. 10, 1906. **51** *Bostroem*, D. A. 55, 1895. — *W. Wood*, Edinburgh 1814 cit. bei *Wm. H. Welch*, Syst. of Med. vol. VII, 1899. — *v. Recklinghausen*, A. f. kl. M. 37. **52** *v. Ziemssen*, Kongr. f. innere Med., Wien 1889. — *E. Kaufmann*, B. 31, 1897. — *Raviart*, A. d. Méd. XVIII, 1906. — Lit. zu Syphilis des Myocards: *Lang*, Die Syphilis des Herzens, Wien 1889; *Wagner* u. *Qwiatkowski*, V. A. 171, 1903, mit bedeut. Erweiterung der A. pulmonalis; *W. Stockmann*, Über Gummiknoten im Herzfleisch bei Erwachsenen, Wiesbaden 1904, 76 Fälle aus Lit., 4 eigene, Lit.; *Handford*, Br. m. J. 1904; *Romanow*, ref. in D. 1904, S. 1898; *Takeya*, Mediz. Gesellsch. Tokyo, Ref. D. 1904, S. 1599; *Fischer*, Über heredit. Syphilis des Herzens, M. 1904; *Goldfrank*, The Journ. of the Americ. Med. Assoc. Nov. 4, 1905.; *Herxheimer*, Syphilisreferat, E. XI. 1. Abt. 1907, erworbene S.; *Stoeltzner*, Myoc. syph., J. f. K. 64, 1906; *Buschke* u. *Fischer*, Myoc. syph. bei cong. Syphilis, Spirochätenbefund, D. 19, 1906, ebenso *Simmonds*, M. 1906; *Takeya*, Zur Kasuistik d. selt. Fälle im Herzsyphilis. Sep. Abd. a. d. Mitteil. d. med. Fak. Tokyo VII, Heft 1, 1906; *Landois*, A. f. D. 90, 1908; *Herxheimer*, Path. Anat. d. kongen. Syph. in E. XII, 1908; *Berblinger*, Diffuse gummöse Myocarditis, C. Nr. 23, 1910.

Vaquez u. *Esmein*, L. P. m. S. 57, 1907. **53** *Thévenot*, Actin. du cœur, Bull. méd. 1903. — *Weber*, V. A. 187, 1907. — *Escher*, Zur Kenntnis der prim. Geschw. d. Herzens, I.-D. Leipzig 1909. — *Escher*, l. c. — *Dittrich*, Festschr. f. *Hans Chiari*. 1908. — *Justi*, ein Unicum, C. VII, 1896. — *Assurini*, Clinica moderna 1906. — *Crescenzi*, M. f. K. 1906. — *Sternberg*, Path. G. XIV, 1910. Spindelzellsarkome „primär multipel"; allerdings zugleich Pankreassarcom u. C. f. Herzkrankh. II. Nr. 5—6, 1910. — *Hiess*, Ein Fall von sog. Myxom des Herzens, F. Z. IV, 1910. — *Winkler*, Path. G. XIV, 1910. — *Stahr*, Üb. sog. Endokardtumoren u. ihre Entstehung, V. A. 199, 1910. — *Koechlin*, F. Z. II. Heft 2/3, 1908. — *v. Recklinghausen*, Monatsschrift f. Geburtskunde 20, 1862. — *Cagnetto*, A. p. sc. m. 27, 1903.

Lit. über Rhabdomyome: *Cesaris-Demel*, A. p. sc. m. Torino 19, 1895; *Seiffert*, Z. B. 27, 1900; *v. Riedmatten*, Tr. Inst. Stilling 1904; *Abricossoff*, Z. B. 45, 1909, Über andere Herztumoren: *Karrenstein*, V. A. 194, 1908, Fibroelastomyxom; *Hagedorn*, C. 19, Nr. 20. 1908, Lit.; *Simmonds*, M. 1908, S. 1154; *Brenner*, Haemangioelastomyxoma cordis, F. Z. Bd. 1, H. 3/4, 1908; *Link*, Z. f. kl. Med. 67, 1909, Spindelzellsarcom beider Vorhöfe; *Forel*, Deux tumeurs prim. des valvules card. (Fibrom u. Endotheliom) Tr. Inst. Stilling. 5, 1910.

Blumensohn, J., Metastat. maligne Tumoren des Herzens, I.-D. Basel 1907. — *Offergeld*, Metast. im Herzen bei Uteruscarcinom, B. z. G. XIII. — *Breus*, W. Nr. 28, 1878; derselbe Fall später von *Schlagenhaufer* als Teratom erkannt, W. kl. W. Nr. 22 u. 23, 1902. — *Schmeel*, F. Z. II, 2/3, 1908. **54** Geschwulstthrombose im Herzen: *C. Zenker*, V. A. 120. 1890; *Schmorl*, M. 21, 1904. Myel. Sarcom der Tibia, Metast. am freien Rand der Mitralis; *Geipel*, M. 1904; *Gerber*, W. m. P. 45/46, 1904; *Blumensohn*, l. c. p. 50. *Aubertin*; Sur un cas de thrombose néoplasique du cœur droit, A. d. Méd. 17, 1905. — *Thorel*, l. c. p. 1. — *Pepere*, A. p. sc. m. Vol. 32 Nr. 24, 1909 erwähnt Zusammenstellung von 59 Fällen bei *Baecchi*, Policl. M., 1909. — *G. Fischer*, Die Wunden des Herzens u. Herzbeutels, A. Chir. 9, 1868, S. 571—910. — *Loison*, Des blessures du pericard et du cœur, R. de Chir. Bd. 19 u. 20, 1899, 254 Fälle von Herzverletzungen. — *Schwarzwald*, Fremdkörper im Herzen, W. kl. W. Nr. 1 u. 2, 1909, s. auch *Risel* (eingeheilte Nadeln), D. Nr. 19, 1910, Lit.

Lit. über Mißbildungen des Herzens: *C. Rauchfuss*, Die Krankheiten der Kreislauforgane, Handb. d. Kinderkrankheiten von C. Gerhardt IV, 1878; *C. Vierordt*, Die angeborenen Herzkrankheiten, Nothnagels Handb. d. spez. Path. u. Ther. XV; *Therémin*, Et. sur les affections congénitales du cœur, Paris 1895 (106 Fälle, viele Abbild.); *Gillavry*, Etiol. et pathog. des malformations congén. du cœur, Recueil de trav. du Labor. Boerhaave, Leide 1899; *Spolverino* u. *Barbieri*, Über die angeb. Herzfehler, J. 56, 1902 (Lit.); *C. Sundberg*, Zur Frage der Ätiologie u. Pathogenese der angebor. Herzkrankh., N. M. A. Abt. II, Heft 3, Nr. 10, 1905 (gesteigerte Kopfkrümmung des Embryos als Ursache kongenit. Herzmißbildungen). Ferner: *Della Rovere*, C. 9, 1898; *Mac Callum*, J. H. H. B. 1900, Cong. malf. of the heart; *Kimla* u. *Scherer*, J. 53, 1901, Über angeb., nicht entzündl. Stenosen des u. arter. Ostiums. bedingt durch Entwicklungsanomalie der Semilunarklappen der Pulmonalis; *Wright* and *Drake*, A case of extreme malformation of the heart, Transact. of the Assoc. of American Phys. 1903; *Hart*, V. A. 181, 1905, Über die Defekte im ob. Teil der Kammerscheidewand mit Berücksichtigung der Perforation des häutigen Septums u. Über das Aneurysma des r. Sinus Valsalvae aortae u. s. Bezieh. zum oberen Ventrikelseptum; *Mac Crae*, A case of congen. atresia of pulmon. artery, with Transposition of viscera, Journ. of Anat. and Physiol. Vol. XL, 1906; *Kühne*, J. 63, 1906, Zwei Fälle von kongenitaler Atresie des Ostium venosum dextr.; *Schmincke*, Über linksseitige muskul. Conusstenose, M. 50, 1907; *Marchand*, Transposition der gr. Arterien bei rudimentärem r. Ventrikel bei einem 21j. Mann, Path. G. XII, 1908; *Stoeber* Cor triatrium mit eigenartig gekreuzter Mündung der Lungenvenen, V. A. 193, 1908: *Abbott*, Statistics of congen. cardiac disease (400 cases analyzed), J. M. R. XIX Nr. 1, 1908; *Herxheimer*, Mißb. d. Herz. u. d. großen Gefäße in *Schwalbe*, Die Morphol. d. Mißb. d. M. u. d. Tiere III. Teil III. Lief. 2. Abt. 4. Kapitel 1910; *Horwitz*, Holoacardius paracephalus cyclops, A. f. G. 92, 1910; *Ott*, *Martin*, Ein Fall von Einmündung des Sinus coronarius in den l. Vorhof, A. f. E. 29, 1910; *William* u. *Abrikossoff*, Ein Herz mit l. Doppelvorhof, V. A. 203, 1911. — *His*, Anat. menschl. Embryonen, 1885 u. Beitr. z. Anat. d. menschl. Herzens, 1886. — *Born*, A. f. m. A. 1889. — *Hertwig*, Lehrbuch der Entwicklungsgeschichte, 1888. — *O. Schultze* (v. *Kölliker*), Grundriß der Entwicklungsgeschichte des Menschen und der Säugetiere, 1897. — *J. Kollmann*, Lehrb. d. Entwicklungsgeschichte, 1898. **56** *Chiari*, Z. B. 22, 1897. — *Looser*, Über Netzbild. im r. Vorhof, I.-D. Zürich (Ernst), 1902. — *Pepere*, A. p. sc. m. 32, Nr. 24, 1909. — *Thilo*, Zur Kenntnis der Mißbildungen des Herzens, I.-D. Leipzig 1909. — *Hosch*, F. Z. I, 1907. — *Aschoff*, D. Nr. 51, 1908, S. 2247. — *Borst*, Ein Cor triatriatum, Path. G. IX, 1906. — *Thilo*, l. c. — *Beneke*, l. c. p. 14. **57** *Schatz*, A. f. G. 19, 24, 27, 29, 30, 53, 55, 58, 60. — *Ahlfeld* Die Mißbildungen des Menschen, Leipzig 1880 u. A. f. G. Bd. 14. — *Hunziker*, B. z. G. 11, 1907 u. 15, 1910 — *Schubert*, M f G. 28, 1903. — *Schwalbe*, Die Morphol. d. Mißbild. d. M. u. der Tiere, II. Teil. — *R. Birnbaum*, Klinik der Mißbildungen u. kongenital. Erkrank. Berlin J. Springer, 1909. — *Herxheimer*, l. c. p. 54. — *Marchand*, Mißbildungen in Eulenburg's Real-Encyclop. 4. Aufl. 1910. — *Kopanicki*, C. Nr. 17, 1910. **58** *Rokitansky*, Die Defekte der Scheidewände des Herzens, Wien (Braumüller) 1875. — *Pommer*, Ber. üb. 2 Fälle v. Pulmonalstenose, W. klin. W. Nr. 27, 1904. — *Herxheimer*, l. c. p. 54. — *Vierordt*, cit. bei *Herxheimer*, l. c. p. 54 auf Seite 460 u. f. — *Burke*, Z. f. H. 23, 1902. — *Sternberg*, Path. G. XIII, 1909. — *Dilg*, V. A.. 91, 1883. — *Mönckeberg*, Path. G. XI, 1907. **59** *Vierordt*, l. c. p. 58. — *Bonnet*, Rev. de méd, 32, 1903. — *Straßner*, D. A. 95, 1909. — *Mönckeberg*, l. c.; s. auch *Straßner*, D. A. 95, 1909, Fall von totaler Isthmusstenose. — *Oberndorfer*, Aortenruptur bei congen. Aortenstenose Path. G. XIV, 1910, s. auch *Sella*, Aortenruptur u. Aortenaneurysma bei Stenose am Isthmus, Z. B. 49, 1910 u. *Moriani*, Complicazioni valvul. aortiche in stenosi cong. dell' istmo. Istituto Barbacci, Siena, 1910. — *Kohl*, C. 20, 1909, Nr. 24. — *Herxheimer*, l. c. p. 54. — *Preiß*, Z. B. VII, 1890. — *Hart*, V. A. 181, 1905. — *Versé*, Path. G. XIV, 1910. **60** *Pfeifer*, V. A. 167, 1902 — *Sternberg*, Üb. selbständige Persistenz des Duct. Bot., Path. G. XIV, 1910. — *Simmonds*, 1906. — *Rauchfuss*, V. A. 24, 1862. — *Herxheimer*, l. c. p. 54. — *Simmonds*, D. 1898. — *Thoma*, l. c. p. 46. — *Hedinger*, V. A. 178, 1904. — *Vierordt*, l. c. p. 46. — *E. Kaufmann*, C. f. Schw. 17, 1906. — *Herxheimer*, l. c. p. 54. — Lit. über kongenit. idiopath. Herzhypertrophie: *Michaud*, Beitr. z. Kenntnis der kongen. idiopath. Herzhypertrophie, C. f. Schw. 24, 1906, u. *Oberndorfer*, Path. G. X, 1906. — *Greiffenberg*, Z. f. G. 62, 1908. — *Lochte*, Z. B. 16, 1894. — *Koller*, V. A. 156, 1899. — *Schelenz*, *Kurt*, Ein neuer Beitrag zur Kenntnis des Situs viscerum inversus partialis. I.-D. Göttingen u. B. 1909 u. C. Nr. 11, 1910, 2. Fall. — *Nagel*, D. A. 96, 1909. — *Thilo*, l. c. p. 54. — *Herxheimer*, l. c. p. 54.

Arterien.

61 *Bonnet*, Üb. d. Bau der Arterienwand, D. Nr. 1, 1896 u. Ref. in D. Nr. 6, 1908; höchst interessante, inhaltreiche Mitteilung. — *Jores*, Wesen und Entwicklung der Arteriosklerose, Wiesbaden 1903 u. C. XIV, 1903 u. V. A. 178, 1904. — *Voigts*, Der Aufbau der normalen Aorta usw., I.-D. Marburg 1904. — *Hallenberger*, Über die Sklerose der Art. brachialis, I.-D. Marburg

1906. — *Thoma*, Diffuse Arteriosklerose, V. A. 93, 95, 104, 105, 106; Über senile Veränd. d. menschl. Körpers, Leipzig 1884; Gefäß- u. Bindegewebsbildung in der Arterienwand, Z. B. X, 1891; Das elast. Gewebe d. Arterienwand, Path.-Anat. Arb. 1899. — *Jores*, l. c. p. 61. — *Dürck*, V. A. 189, 1907, s. auch *Barach*, Üb. d. Vorkommen der Dürckschen Fasern in der Gefäßwand nebst deren Funktion u. Veränd. bei Arteriosklerose, Z. B. 50, 1911. **62** *Bonnet* l. c. p. 61. — *Dürck*, l. c. p. 61. — *Triepel*, Anat. Hefte v. Merkel-Bonnet, I. Abt. VII. **63** *Herxheimer*, l. c. p. 54. **64** *Jores*, l. c. p. 61. — *Virchow*, V. A. 8 u. 9, 1855. **65** *Mallory*, Journ. of Path. and Bact. III, 1896. — *v. Hansemann*, Path. G., 1899. — *Eug. Fraenkel*, Path. G. XIII, 1909. — *Virchow*, Cellularpathologie XVIII. Kap. S. 452 u. 453. — *Mönckeberg*, V. A. 171, 1903. — *Fraenkel, Eugen*, A. f. G. 83, 1907. — *Szasz-Schwarz*, Rev. de Gyn. VII, 1903. — *Pankow*, Graviditäts-, Menstruations- u. Ovulationssklerose der Uterus- u. Ovarialgefäße, A. f. G. 80, 1907. — *Bennecke*, V. A. 191, 1908. — *Matusewics-Ernst*, Isol. Verk. d. Elast. int. bei Arterioscl., I.-D. Zürich, 1902. — *Mönckeberg*, V. A. 167, 1902. — *Harvey*, The Journ. of Med. research XVII, Nr. 1, 1907, Boston. — *Ritter*, V. A. 192, 1908. **66** *Lobstein*, Traité d'anat. path., Paris 1833. — *Förster*, Lehrb. d. patholog. Anatomie, Jena 1873. — *Virchow*, V. A. 77, 1879 u. 79, 1880 u. ges. Abhandl. 1856. **67** *Marchand*, 21. Kongr. f. i. Med. Leipzig, Wiesbaden 1904. — *Pilt*, 76. Jahresvers. der British med. Assoc. zu Sheffield, 28.—31. Juli 1908, ref. W. 38, 1908. — *Huchard*, Franz. Kongr. f. inn. Medizin, Genf 1908, ref. D. Nr. 47, 1908 u. Internat. Congr. Budapest 1909. — *Teissier*, Artério-sclérose et athéromasie, Nr. 52 de l'œuvre médico-chirurg. Paris, Masson u. Co. 1908. — *Romberg*, Disc. zu *Huchard*, Budapest 1909. — *Jores*, l. c. p. 61. — *Hallenberger*, l. c. p. 61. **68** *Jores*, l. c. p. 61. — *Torhorst*, l. c. p. 64. — *Hallenberger*, l. c. p. 61. **70** *Martin*, Revue de méd. 1881. — *Huchard*, Mal. du cœur et des vaisseaux 1900. — *Marchand*, Eulenburgs Realenzykl., 1. Aufl., u. l. c. p. 67. — *Jores*, l. c. p. 61. — *Thoma*, l. c. p. 61. — *Fuchs*, Hab.-Schr. Jena, Fischer, 1902. **71** *Triepel*, Einführung in die physik. Anatomie, Wien 1902. — *Thoma*, l. c. p. 61. — *Albrecht*, M. 27, 1902. — *Marchand*, l. c. — *Jores*, l. c. — *Romberg*, Arteriosklerose, Kongr. f. inn. Med., Leipzig 1904. — *Simnitzky*, Z. f. H. 24, 1903. — *Oppenheimer*, V. A. 181, 1905. — *Tornay*, Beitr. z. Lehre über die Angiosklerose, W. kl. W. 40, 1909. — *Posselt*, Erkr. d. A. pulmonalis, E. XIII, 1909. — *Klotz*, Path. G. XII, 1908, S. 200 ff. u. The Montreal med. Journ., March 1908. — *Arnsperger*, D. A. 78, 1903, Lit. bes. auch französische. — *Gilbert* u. *Lion*, Athérome arter. expér. Soc. d. Biol. 19. Dez. 1903, La presse méd. 1903. — *Klotz*, Br. m. J. Dez. 22, 1906, The exper. production of arteriosclerosis. — *Jores*, l. c. p. 61. — *Saltykow*, Z. B. 43, 1908 u. Path. G. XII, 1908 (s. auch *Jores* in der Diskussion dazu, hält die Veränderungen nicht für vollkommen identisch mit denen der menschl. Arteriosklerose) u. ders., Path. G. XIV, 1910; s. auch *Otto*, Üb. Art. bei Tieren u. ihr Verhältnis zur menschl. Art., V. A. 203, 1911, Experimente; hält die Veränd. für gleichwertig. — *Benda*, Die Arteriosklerose im Licht der exper. Forschung, Therapie d. Gegenwart März 1909. — *Sumikawa*, Über das Wesen der Arteriosklerose, V. A. 196, 1909 u. Z. B. 34, 1904. **72** *Hily*, De la mort subite dans l'aortite aiguë au point de vue méd. légal, Thèse de Paris 1904. — *Marchand*, Eulenb. Realenz. IV, 1907. — *Bollinger*, M. 1902. — *E. Hesse*, D. A. 83, 1907. — *Zebrowski*, C. Nr. 9, 1907. — *Huchard*, Traité des maladies du cœur et de l'aorte. 3e. édit., 3 Vol. Paris 1899—1905. O. Doin, éditeur.

Lit. über infektiöse Aortitis und Arteriitis: *Thorel*, Pathol. der Kreislauforgane, E. IX, 1904; *Boinet*, A. d. méd. exp. IX, 1897 (Lit.); *Barbacci*, Un caso di aortite verruc. acuta, Morgagni 1890; s. auch *Hily*, l. c. p. 72, Lit.; *Wiesel*, Über Erkr. d. Koronararterien im Verlauf von akuten Infektionskr., W. kl. W. Nr. 24, 1906 u. Z. f. H. 28, 1907; *Bennecke*, Studien üb. Gefäßerkr. durch Gifte, V. A. 191, 1908; *Saltykow*, l. c.; *Scharpff*, F. Z. II, 1909, gute Lit.

Andere Lit. über Arteriosklerose: *Marchand* in Eulenburgs Realenzykl. IV, 1907; *Torhorst*, Die histol. Veränd. b. d. Sklerose der Pulmonalarterien, Marburg 1904; *Askanazy*, Therap. Monatsh. Sept. 1907; *Mönckeberg*, Üb. d. genuine Art. d. Lungenarterie, D. 31, 1907; *Schmiedl*, Histol. Veränd. d. A. mes. sup. in versch. Lebensaltern, Z. f. H. 28, 1907; *v. Noorden*, Über Arteriosklerose, Mediz. Klin. Nr. 1, 1908; *Aschoff*, Üb. Atherosklerose und andere Sklerosen des Gefäßsystems. Beiheft z. Mediz. Klin. Heft 1, 1908; *Lancereaux*, L'art., sa Pathogénie etc. Le journ. méd. franç. 15. Juin 1908; *Huchard* u. *Teissier*, Artériosclérose et athéromasie, Paris, Masson, 1908; *Huchard*, Malad. du cœur et artériosclérose, Paris 1910; *Oberndorfer*, Die Atherosklerose an den Gelenkabschnitten der Gefäße, Ges. f. Morph. u. Phys. München, 12. Juli 1910; *H. Fischer* u. *Schlayer*, Arteriosklerose u. Fühlbarkeit der Arterien wand, D. A. 98, 1909; *René Sand*, Anat.-patholog. et étiologie de l'artério-sclérose. Bruxelles, Hayez, 1909, ders., W. klin. R. Nr. 47, 1909; *Thoma*, Histomech. d. Gefäßsyst. u. Path. d. Art. V. A. 204, 1911.

73 *Jores*, Z. B. 24, 1898. — *Pfeifer*, V. A. 167, 1902. — *Baumgarten*, Über die bindegewebsbildende Fähigkeit des Blutgefäßendothels, A. a. d. path. Inst. Tübingen IV, 1903, u. Die Organis. d. Thrombus, Leipzig 1877, u. V. A. 78, 1879 u. V. A. 86, 1881. — Pfeifer, l. c. p. 73. — *Bucura*, A. d. ges. Physiol. 91, 1902. — *Bondi*, M. f. G. 16, 1902, A. f. G. 69 u. Z. f. G.

54, 1905. **74** *H. Jakobsthal*, B. z. k. Ch. 27, 1900. — *Baumgarten*, l. c. p. 73. — *Marchand*, Path. G. II, u. Proz. d. Wundheilung, Deutsche Chir. 1901. — *Muscatello*, Organisazione del trombo, Mem. del. R. Ist. Lomb. di Sc. XIX, 1903. — *Merkel*, Die Beteiligung der Gefäßwand an d. Organis. d. Thrombus, Erlangen 1903. — *Jores*, l. c. p. 73. **75** *Rindfleisch*, Lehrb. der pathol. Gewebelehre, Leipzig 1886. — *Rokitansky*, Lehrb. — *Nielsen*, M. K. Nr. 30, 1909. — *F v. Winiwarter*, Üb. e. eigent. Form von Endarteriitis u. Endophleb. mit Gangrän des Fußes. A. Chir. 23, 1879. — *Borchard*, D. Z. Chir. 44, 1897. — *Erb*, Z. f. N. 13, 1898, nimmt Angiospasmus als Ursache an. — *Bing*, 5. Beiheft z. Mediz. Kl., III. Jahrg. 1907. — *Idelsohn*, D. Z. f. N. 23, 1907. — *Grube*, M. 15, 1908. — *Schümann*, Üb. präsenile Gangr. infolge von Arteriitis obl., M. Nr. 39, 1909. — *Goldflam*, Zur Frage des interm. Hinkens, Neurol. C. 1910, Nr. 1. — *Buerger*, P. New York, VIII, Nr. 1 u. 2, 1908 u. Journ. of the Amer. med. Assoc. 1909 p. 1319 u. M. G. 21, 1910. — *Thorel*, E. IX, 1904. — *Koester*, Niederrh. Gesellsch., Bonn 1875, 1877, B. 1875 u. I.-D. *Trompetter*, 1876. — *Barth*, Mesarteriitis luetica der A. p. F. Z. 5, 1910. — *Kussmaul* u. *Maier*, D. A. I. 1866. — *Ferrari*, Z. B. 34, 1903. — *Mönckeberg*, Z. B. 38, 1905. **76** *Veszprémi* u. *Jancsó*, Z. B. 34, 1903. — *Versé*, M. Nr. 38, 1905 und Periarteriitis nodosa u. Arteriitis syphilitica cerebralis, Z. B. 40, 1907. — *Benda*, B. 28, 1908. — *Beitzke*, s. unten.

Lit. über Periarteriitis nodosa: *Benedikt*, Budapest Orvosi Nisag. 1906, Nr. 46, gutes Referat in C. 1907, S. 715; erster in vivo diagnostizierter Fall; *Carnegie Dickson*, J. P. B. XII, 1907, P. meist syphilitisch; *Oberndorfer*, M. Nr. 52, 1907, Staphylokokkenbefund; *Rickett*, J. P. B. XII, Nr. 1, 1907; gute Lit.; *Pertik*, Orvosi Hetilap 35, 1907, ref. in C. 1908 Nr. 2, S. 90, hält Ätiologie für unaufgeklärt; *J. E. Schmidt*, Z. B. 43, 1908, sein Fall ätiol. unklar; gute Lit. *v. Bomhard*, V. A. 192, 1908, nur mikroskopisch zu sehen; zweifelhaft; *Beitzke*, B. Nr. 29, 1908, 30j. M. mit schleichender Sepsis u. derselbe Fall V. A. 199, 1910 (Lit.); *Langkope*, B. P. H. Ph. Nr. 5, Dez. 1908, toxische od. infektiöse Momente kommen als Ursachen in Frage. jedenfalls nicht allein Syphilis; *Jäger*, Vergl. path. Unters. üb. die P. nod., Path. G. XIII. 1909; *Künne*, Über Meso-Periarteriitis (Periarteriitis nodosa), I.-D. Berlin, Georg Reimer, 1909 u. F. Z. 5. 1910; *Moriani*, Sulla periarterite nodosa, Ist. Barbacci Siena 1910 mit 4 Tafeln, Lit.

Schmaltz, D. 1905. — *Schmorl*, D. 35, 1905. — *Vanzetti*, Sulla inflammazioni necrotiche di origine batterica, A. p. sc. m. XXXI, 15, 1907. **77** *Doehle*, D. A. 1895 u. I.-D. Kiel 1895. — *Puppe*, D. 1894. — *Heller*, M. 1899. — *E. Kaufmann*, Lehrb. d. path. Anat., 1. Aufl. 1896, 2. Aufl. 1901 u. ff., Med. Ges. Basel, März 1903, I.-D. *Beck* 1903, vgl. auch C. f. Schw. Nr. 15, 1906. — *P. Beck*, Über Aortitis gummosa, I.-D. Basel 1903. — *Bauler*, Unters. üb. d. Rolle der Syphilis u. der Arterioskl. bei d. Entsteh. der Aortenaneurysmen, I.-D. Basel 1908. **78** *Bozzolo*, Il Morgagni Teil II Nr. 45, 1909, Aortenaneurysmen u. Aorteninsufficienz durch Syph. u. ‚Syph. ignorata" — *Fabris*, Pathologica I, Nr. 13, 1909. — *Doehle*, l. c. p. 77. — *Heller*, l. c. p. 77. — *Heine-Benda*, V. A. 170, 1902. — *Fabris*, Gaz. méd. ital. 1902. — *E. Kaufmann*, Med. Ges. Basel, März 1903 u. Nr. 15, 1906. — *Beck*, l. c. p. 77. — *Fahr*, V. A. 177, 1904. — *Wiedemann* (*Nauwerck*), I.-D. Leipzig 1905, Über Aortitis syphilitica. — *Wright*, *J. H.*, The Journal of Americ. Med. Assoc. Mai 1, 1909; s. auch *Wright* u. *Richardson*, Treponemata, Spirochaete, in syph. Aortitis, 5 cases, one with aneurism, Ma. b. H. II, Oktober 1909, Nr. 2. **79** *Eug. Fraenkel* u. *Much*, M. 48, 1908. — *Krefting*, D. Nr. 8, 1910. — *de Beche*, B. Nr. 26, 1910. — *Pick*, B. Nr. 5, 1910, in 10 Fällen von ‚callöser' Aortitis Wassermann stets positiv. — *Lucksch*, Path. G. XIV, 1910, s. auch Diskussion dazu. S. auch *Nauwerck* u. *Weichert*, M. Nr. 45, 1910, welche den Wert der + Reaktion als eines diagnostisch-ätiologischen Hinweises anerkennen, der aber nicht entscheide, ob ein zweifelhafter Leichenbefund syphilitischer Natur sei. — *Straub*, Path. G. 1899. — *Chiari*, Path. G., Kassel 1903 u. P. 31, 1906. — *Vanzetti*, Exp. zur Erzeugung einer syphil. Arteriitis großer Gefäße, Pathologica Nr. 45, 1910. **80** *Heller*, M. 1899. — *E. Kaufmann*, l. c. p. 77. — *Chiari*, l. c. — *Mönckeberg*, Über die Bezieh. zwischen Syph. und schwieliger Aortensklerose, Mediz. Klinik 41, 1905. — *Risel*, Geborstenes An. der unt. Brustaorta mit einem groß. syphil. Gumma in der Aortenwand, D. Nr. 35, 1909. — *Baumgarten*, V. A. 73 u. 76. **81** *Heubner*, *O.*, Die luet. Erkr. d. Hirnarterien, Leipzig 1874. — *Chiari*, W. m. P. 1881, S. 273 u. W. 1881, S. 472 u. 507. — *Versé*, l. c. p. 76. — *Dürck*, Path. G. XII, 1908, S. 211 u. ff. — *Wiesner*, C. XVI, 1905. — *Bruhns*, B. 1905. — *Wiesner* u. *Rach*, W. kl. W. Nr. 18, 1907. — *Scharpff*, F. Z. II, 1908. — *Klotz*, A case of congen. Syphilitic aortitis, J. P. B. XII, 1907. — *Wiesner*, F. Z. 4, 1910.

Lit. über Mesarteriitis bes. syph. u. Arteriensyphilis überhaupt: *O. Briesemeister*, I.-D. Leipzig (*Marchand*) 1903, erkennt keine für Syph. charakt. Veränd. an; *Marchand*, Syph. und Arterioskler., Path. G. VI, 1903; *Bardachzi*, Aortitis syph., Z. f. H. 24, 1903; *Benda*, Aneurysma u. Syphilis, Path. G. VI, 1903 (Lit.); *Molinari*, Die schwielige Arteriosklerose u. ihre Bez. z. Syphilis, I.-D. Leipzig 1904, hält Ernährungsstörung der Media durch das syph. Virus für das erste, entzündl. Veränderungen für sekundär; *Abramow*, V. A. 178, 1904; *Fahr*, Arteriitis syphilitica, V. A. 177, 1904; *Hart*, Arteriensyphilis, V. A. 177, 1904;

Thorel, Ref. E. IX, 1904 (Lit.); *Lauritz Melchior*, Aortitis fibrosa u. andere Aortaleiden bei Syphilitischen, Hab.-Schr., Kopenhagen 1904; *Wiedemann*, Über Aortitis syphilitica, I.-D. Leipzig 1905; *Asahi*, Z. f. H. 26, 1905; *K. Reuter*, M. 16, 1906 u. Z. f. Hyg. 55, 1906 (fand Spirochäten); *Fahr*, M. 1906, S. 2556 fand bei 31 Aneurysmen keine Spirochäten; *Thorel*, E. XI, II. Abt. 1907; *Herxheimer*, E. XI, I. Abt. 1907; *Wright* u. *Richardson*, Boston Med. and Surg. Journ. 1909 p. 539, in 5 Fällen Spirochätenbefund und Vasa vasorum verengert.

83 *Vanzetti*, A. p. sc. m. XXXII, Nr. 16, 1908. — *Vanzetti*, Ricerche sulla alterazioni tub. dei vasi sanguigni, A. p. sc. m. XXXIV Nr. 1, 1910.

Lit. über Aneurysmen: *Mayer*, Z. f. H. 24, 1903, An. dissec.; *Hentscher*, Über An.-Bildung bei jugendl. Indiv., I.-D. Kiel 1893; *Roux*, Contr. à l'étude de l'aortite paludéenne, Thèse Bordeaux 1902; *v. Schrötter*, Die Erkr. d. Gefäße, Wien 1901; *Arnsperger*, Die Ätiol. u. Path. d. Aortenaneurysmas, D. A. 78, 1903, entzündl., bes. luet. Erkr. herrschen vor; *Benda*, Das Aortenaneurysma, E. VIII, 1904 (Lit.); *Ruge*, Tabes, A. aneurysma u. Syph., B. Nr. 11, 1904; *Mac Crae*, A case of mult. mycot. An., The J. of Path. and Bact., Edinburgh and London, August 1905; *Bauler*, l. c. p. 77; *Osler*, W., „The Schorstein Lekture" of Syphilis and Aneurysma. Br. m. J. Nov. 27, 1909.

Kallenberger, V. A. 179, 1905. — *Hedinger*, C. Nr. 23, 1905 u. C. f. Schw. Nr. 12, 1906.

84 *Eppinger*, Pathogenesis, Histogenesis u. Ätiologie der Aneurysmen, A. Chir. 35, 1887 u. V. A. 111, 1888. — *Amenomiya*, Verhalt. des elast. Gewebes bei An. d. Aorta, V. A. 201, 1910.

85 *Bauler*, l. c. p. 77. — *v. Recklinghausen* in *Helmstädter*, I.-D., 1873. — *Manchot*, V. A. 121. — *Koester*, l. c. p. 75. — *Heller*, M. 1899, Nr. 50. — *Malmsten*, Aorta-Aneurysmens Etiologi Stockholm 1888. — *Benda*, Aortenaneurysmen, Path. G. VI, 1903 u. E. VIII, 1904 (Lit.). — *Bauler*, l. c. p. 77. — *Bozzolo*, l. c. p. 78, meint nach dem positiven Ausfall der Wassermannschen Reaktion, daß die An. fast immer syph. Ursprung hätten. — *Allan*, Path. anat. der Syphilis. Australasiat. Kongreß Okt. 1908 ref. A. f. D. 102, 1910. — *St. Etienne*, Ann. d. Derm. et de Syph. 1897. — *Mülhaus*, I.-D. Kiel 1899. — *Heller*, M. Nr. 38, 1902. — *Thoma*, l. c. p. 61 u. V. A. 111, 1888 u. 113, 1888 u. D. 1889, V. A. 116, 1889, ib. 122, 1890.

Lit. über Erzeugung von Arterienerkrankungen durch Adrenalin u. andere toxische Substanzen: *Josué*, Adrenalin, Presse méd., 18. Nov. 1903; *Erb*, Adrenalin, XXI. Kongr. f. inn. Med. 1904; *Rzentkowski*, Adrenalin, B. Nr. 31, 1904; *Fischer*, Adrenalin, M. Nr. 1, 1905, XXII. Kongr. f. inn. Med. 1905, außer mit Adrenalin u. Suprarenin auch Resultate mit Salzsäure, Milchsäure, Phosphorsäure usw., ferner D. 43, 1905, bei Hunden negativ; *Erb*, nat.-med. Verein Heidelb., 28. Febr. 1905 u. A. f. e. P. 53, 1905, ähnliche Resultate; *Lissauer*, B. Nr. 22, 1905, Adrenalin; *Hedinger*, C. f. Schw. Nr. 20, 1905, Adrenalin u. Hämostasin; *K. Ziegler*, Z. B. 38, 1905; *Scheidemantel*, V. A. 181, 1905; *Löb* u. *Githens*, Amer. Journ. of the med. sc. Oct. 1905, Adrenalin, von 32 Kaninchen zeigten 15 keine Läsion der Aorta; *Pierre Feuillié*, Contrib. à l'étude de l'athérome exp. Thèse de Lyon 1905, Adrenalin, Bleiacetat, hält Alteration der elast. Fasern für die erste Läsion; *Pearce* and *Stanton*, The Journ. of Exp. Medic. 1906, Adrenalin; *d'Amato*, Adrenalin, B. Nr. 33 u. 34, 1906; *Adler* u. *Hensel*, Nicotin, D. 45, 1906; *Baylac*, Soc. d. biol., 9. Juni 1906, Nicotin; *Hedinger* u. *Loeb*, Jodkali, IX. Kongr. deutsch. derm. Ges. 1907; *Watermann*, V. A. 191, 1908, gleichzeitige Anwendung von Amylnitrit erzielte doch Veränderung wie bei Adrenalin allein; *Schirokogoroff*, ibid. Lit.; *Philosophow*, Veränd. d. Aorta bei Kaninchen, Hg., Blei-, Zinksalze, V. A. 199, 1910.

86 *Bennecke*, l. c. p. 65. — *Saltykow*, C. Nr. 8 u. 9, 1908. — *Fleisher*, Einwirk. von Jodipin u. and. Substanzen auf die durch Adrenalin hervorgeruf. Arterienveränderungen sowie üb. d. Wirkung großer Adrenalindosen, C. Nr. 3, 1909. — *Meyers*, Wirk. von intravenös. Inj. von Hypophysenextrakt u. Brenzkatechin usw., C. Nr. 3, 1909. — *E. Müller*, Jenaische Zeitschr. f. Naturwiss. 37, 1902. — *Bauler*, l. c. p. 77. — *Henschen*, S. kl. V. 422/423, 1906. — *Posselt*, E. XIII, 1909. — *Ploeger*, F. Z. 4, 1910. — *Antyllus* (III. Jahrh. n. Christ.), vgl. Geschichte der Exstirpatio aneurysmatis bei *Köhler*, A. Chir. 81, 1906. **87** *Dahlén*, Z. f. kl. M. 63, 1907. *Kieseritzky*, B. Nr. 38, 1908. — *Kappis*, D. A. 90, 1907, Zusammenstellung von 30 Fällen. **88** *Koester*, Niederrhein. Ges. Bonn, 1894. — *Blume*, B. Nr. 28, 1909. — *Rindfleisch*, Lehrb. — *Ellis*, The pathogenesis of spontaneous cerebral hemorrhage, Proc. of the Pathol. Soc. of Philadelphia 1909. — *Pick*, Üb. d. sog. miliaren Aneurysmen der Hirngefäße, B. Nr. 8 u. 9, 1910. — *Eppinger*, V. A. 113, 1888. **89** *Malkoff*, Z. B. 27, 1899. — *Fabris*, V. A. 165, 1901. **90** *Busse*, V. A. 183, 1906, 38j. herkulisch gebauter Arbeiter, heftige Muskelanstrengung, Zerreißung der, auch histol. gesunden Aorta oberhalb der Klappen. — *Wegelin*, B. Nr. 47, 1909. — *Schede* V. A. 192, 1908. — *Babes* u. *Mironescu*, Üb. dissec. Arteriitis u. An. dissec., Z. B. 48, 1910. — *Moriani*, V. A. 202, 1910. — *Benda*, E. 1902. — *Flockemann*, M. 1898, Lit. — *Bay*, Zur Lehre der spontanen Aortenruptur, F. Z. 6, 1910, Lit. — *Hildebrand*, Allgem. Chirurgie III. Aufl. 1909, S. 540 — *Durno*, Lancet, June 13, 1908, gutes Bild. **92** *Bostroem*, D. A. 42, 1887. — *Harbitz*, N. M. Nr. 3, 1901. — *Börger*, Ein Fall von geheiltem An. diss. d. Aorta, Z. f. kl. M. 58, 1906. — *Schede*, l. c. p. 90. — *Mac Callum*, Dissecting aneurysm, J. H. H. B. 1909 S. 9, gute

Bilder. — *Heller*, Über ein traum. Aortenan. u. traum. Insuff. d. Aortenklappen, D. A. 79, 1904. — *Ernst*, Eine geheilte zirkuläre Aortenruptur am Isthmus, Path. G. VII, 1904. — *Asahi*, Üb. d. Differenz im mikr. Bef. bei aus geheilten Aortenrissen entstandenen u. bei ‚spontanen' An. d. Aorta, Z. f. H. 26, 1905. — *Busse*, Über Zerreiß. u. traumat. Aneurysmen d. Aorta, V. A. 183, 1906. — *Chiari*, Path. G. XIII, 1909. — *Maresch*, ibid. — *Ponfick*, V. A. 58, 1873 u 67, 1876. — *Eppinger*, l. c. p. 84. **93** *Foà*, Giornale della R. Accad. d. Medic. di Torino 1895. — *Fraentzel*, Charité-Annalen II, 1876. — *Stölting*, Über Aneurysmen u. ihre Beziehung zur Endocarditis, I.-D. Greifswald Juni 1909; s. auch *Sommer*, Kasuist. Beitr. zur path. An. d. Herzens, F. Z. 5. 1910, Aneurysmen der Sinus Valsalvae. **94** *Blank*, M. 9, 1910, plötzl. Tod durch Ruptur bei 22j. Soldaten.

Venen.

96 *Ribbert*, Pathol. Hist. — *Geipel*, C. XVI, 1905. — *Weber*, V. A. 187, 1907. — *Reinbach*, M. G. 12, 1903. — *Cruveilhier*, Anat. path. IX u. XI. — *Virchow*, Ges. Abh. 1856. — *Cohnheim*, V. A. 40, 1867. — *Wallart*, A. f. D. 66, 1903. **98** *Koester*, *Ebeling*, I.-D. Bonn 1870. — *Koester*, l. c. — *Hunter*, Transact. of the Soc. for the improvm. of med. knowl. I, 1793. **99** *Weigert*, V. A. 58, 1882. **100** *Stöcklin*, D. A. 55, 1895. — *Chiari*, Z. B. 27, 1899. — *Rieder*, A. f. kl. Chir. 55, 1897 u. C. 9, 1898. — *Abramow*, Z. B. 26, 1899. — *Hoffmann*, A. f. D. 73, 1905. — *Markus*, A. f. D. 63, 1902 u. 77, 1905. — *Hoffmann*, l. c. — *Thibierge* u. *Ravaut*, Sek. multiple Phleb. syph. der Gliedmaßen, Bull. et Mém. de la Soc. méd. des Hôp. Paris Nr. 9, 1910. — *Schwarz*, V. A. 182, 1905, Phl. migr. (non syphilitica). — *Fischer*, Z. B. 27, 1900 u. A. f. D. 70, 1904, auch an anderen Stellen, wie Ösophagus, Trachea, Zunge usw., sollen die Varicen durch eine Mesophlebitis entstehen. — *Cornil*, A. de Phys. IV, 1872. — *Jores*, s. bei *Fischer*, Z. B. 27 1900. — *Ziegler*, Lehrb. **101** *Fuchs*, Zur Physiol. u. Wachstumsmechanik des Blutgefäßsystems, II. Mitt., Hab.-Schr., Erlangen 1902. — *Marullaz*, A. d. Méd. XIX, 1907. — *Janni*, A. f. kl. Chir. 61, 1900 u. Gazz. internaz. di medicina pratica Nr. 3, 1900. — *Scagliosi*, V. A. 180, 1905. — *Kallenberger*, V. A. 180, 1905. **102** *E. Kaufmann*, Z. f. G. 37, 1897. — *Halban*, M. f. G. 20, 1904. — *Hedinger*, Path. G. XI, 1907. — *De Vecchi*, Bull. delle scienze Med. Bologna Vol. VI, 1906, gute Lit. — *Krämer*, M. 1898. — *Backman*, A. f. A. Anat. Abt., H. 6, 1906. — *Braune*, s. bei *Ledderhose*, S. 404. **103** *Ledderhose*, Studien üb. d. Blutlauf in den Hautvenen unter physiolog. u. path. Bedingungen, M. G. 15, 1905 (s. d a g e g e n; *Löwenstein*, M. G. 18, 1907). — *Trendelenburg*, in I.-D. *Tobold*, Bonn 1889 u. B. z. kl. Ch. XII, 1890; s. auch über chir. Behandlung der Varicen, Thema auf dem Congr. français de Chir. Paris 1910. — *Sappey*, Traité d'anatomie. — *Reinbach*, B. z. kl. Chir. 19, 1897 u. l. c. p. 96. — *v. Ruediger-Rydygier*, D. Z. Chir. 91, 1908, ausgezeichnete Abbildungen; s. auch *Torikata*, D. Z. Chir. 97, H. 3 u. 4, 1909, lehnt auch die angiomatöse Natur ab; ausführl. L i t. — *Silberberg*, B. z. kl. Ch. 61, 1909. **104** *Baumgarten*, Arb. aus d. Path. Inst. Tübingen I, 1891. — *Thomas*, Beitr. z. Differentialdiagnose zwischen Verschluß der Pfortader und der unt. Hohlvene, Bibl. medica 1895, D. 1, Heft 2. — *Saxer*, Beitr. zur Pathologie d. Pfortaderkreislaufs, C. 1902, Nr. 15. — *Gilbert* et *Villaret*, Rev. de Médecine, Nr. 4, 1907, brauchbare schematische Figuren. **105** *Goldmann*, B. z. kl. Chir. 18, 1897. — *Weigert* bei *Pollack*, I.-D. Leipzig 1893, Über metastatische Lungentumoren. — *Förster-ling*, M. G. 19, Heft 4. — *Schlagenhaufer*, Path. G. 13, 1909. **106** *C. O. Weber*, V. A. 35, 1866. — *Ernst*, Z. B. 28, 1900. — *Heller*, D. A. 7, 1870. — *v. Recklinghausen*, V. A. 100, 1885. — *Thorel*, Pathol. d. Kreislauforgane, Ref. in E., Jahrg. IX für 1903. — *Risel*, V. A. 182, 1905. — *Aufrecht*, V. A. 44, 1869, betraf die Vena saph. — *Böttcher*, V. A. 47, 1869, betrifft Vena ulnaris. — *Sitzenfrey*, Multiple Myombildungen an Uterusvenen s. Ref. D. 48, 1909 S. 2149. — *Unruh*, D. Nr. 46, 1896. — *Oberndorfer*, Festschr. f. *Bollinger*, Wiesbaden 1903, cyst. Endothelioma sarcomatodes der Nabelvene einer 24jähr. Frau. — *Picchi*, Lo Sperimentale, Anno LVIII, 1904. — *Cernezzi*, M. 1904, betraf Vene des Plexus spermaticus. — *Sick*, V. A. 31, 1864. — *Perl*, V. A. 53, 1871, betrifft d. Vena cava inf. — *Borchard*, A. Chir. 80, 1906. **108** *Virchow*, V. A. 6, 1854 u. Geschwülste, III. Bd., p. 356. — *v. Esmarch*, V. A. 6, 1854. — *von Recklinghausen*, V. A. 118, 1889. — *L. Pick*, V. A. 197, 1909, beschreibt ein cavern. Angiom der Wand der Pfortader. — *Virchow*, l. c.

Lymphgefäße.

108 *v. Recklinghausen*, V. A. 26 u. Lymphgefäße in Strickers Handb., 1, 1871. — *Mac Callum*, A. f. A. 1902. — *Bartels, P.*, Das Lymphgefäßsystem. (Zugleich im Handb. der Anat. d. Menschen, Bardeleben Bd. III. Abt. 4. Jena 1909.) — *Jossifow*, A. f. A. anat. Abt. 1, 1906. **109** *Nobl*, Pathologie d. blennorrh. u. venerischen Lymphgefäßerkrankungen, Wien 1901, Deuticke. — *Virchow*, Ges. Abhandlungen, 1856. **110** *Koester*, B. 1883. — *Jordan*, B. z. kl. Chir. 19, 1897. — *Ponfick*, B. 1877. — *Weigert*, V. A. 88, 1882. **111** *Tendeloo*, Lymphogene retrograde Metastasen usw., M. Nr. 35, 1904. — *Enzmann*, Beitr. z. path. Anat. d. Duct. thor. I.-D. Basel 1883. — *Carbone*, Giorn. della R. Accad. di Med. 1892, num. 2, Torino. — *Sandkuhl, O.*, Üb. cyst. Erweit. d. Ductus thoracicus, I.-D. Leipzig 1900. **112** *M. B. Schmidt*, Path.

G. 1, 1899. — *Sick*, V. A. 172, 1903. — *Wegner*, A. Chir. 20, 1877. **113** *Wernher*, Die angeb. Cystenhygrome u. die ihnen verwandten Geschwülste usw., Gießen 1843. — *Koester*, Würzb. Verh. III, 1872. — *Sick*, V. A. 172, 1903. — *Henschen*, Beiträge zur Geschwulstpathologie des Chylusgefäßsystems, I.-D. Zürich 1905. — *R. Volkmann*, Über endotheliale Geschwülste, zugleich ein Beitrag zu den Speicheldrüsen- u. Gaumentumoren, D. Z. Chir. 41, 1895. — *Stöhr*. Lehrb. d. Histol. 14. Aufl. 1910, S. 59. — *Bertholet*, Un cas de peritheliome de la plèvre, Tr. Inst. Stilling, 5, 1910. — *Fr. Merkel*, Epithelium, Ergeb. d. Anat. u. Entw. v. *Merkel-Bonnet* XVIII. Bd. 1910. — *Bizzozero*, s. bei *Hansen*, V. A. 171, 1903. — *v. Hansemann*, Über „Endotheliome", D. Nr. 4, 1896 u. über Nierengeschwülste, Z. f. kl. M. 44. — *Schreiber*, Z. f. K. 9, 1910. — *v. Rosthorn*, A. f. G. 41. — *Bevacqua*, Über multiple Knochenperitheliome mit Lymphosarkom der Lymphdrüsen, V. A. 200, 1910. — *Borrmann*, V. A. 157, 1899. **114** *R. Meyer*, Veits Handb. III u. E. 9, Abt. 2. **115** *Pollmann*, Z. B. 26, 1899. — *Glockner*, Z. B. 26, 1899. — *Fick*, M. f. prakt. Derm. 48, 1909 Nr. 3 u. über die Endotheliome der Autoren ibid. Nr. 6. — *Ribbert*, V. A. 200, 1910. — *Klebs*, Die allgemeine Pathologie, Jena 1889. — *Ackermann*, Sarcome, S. kl. V. 233 u. 234, Leipzig 1883. — *Bizzozero*, l. c. p. 113. **116** *Haslund*, A. f. D. 82, 1906. — *Krompecher*, Z. B. 28, 1900 u. 44, 1908. — *Coenen*, B. 21, 1907. — *Borrmann*, Z. f. K. 1904. — *Grawitz*, D. 30, 1904. — *L. Burkhardt*, B. z. kl. Chir. 36, 1902. — *Mönckeberg*, Referat in E. 10, 1906. — *Juliusberg*, A. f. D. 89, 1908. — *Krompecher*, l. c. p. 115. — *v. Hansemann*, Real-Enzycl. Eulenburg, 4. Aufl. 1908, Artikel Endotheliom. — *Marchand*, Üb. d. sog. Endotheliome der Speicheldrüsen u. d. epitheliale Mesenchymbildung, 82. Naturfv. Königsberg 1910, ref. C. Nr. 22, 1910. **117** *Winkler*, V. A. Suppl. 151, 1898. — *Schwedenberg*, Carcinose des Duct. thor., V. A. 181, 1905. — *Hosch*, M. G. 18, 1907. — *Weleminsky*, B. Nr. 24, 1905.

Blut und Lymphe.

119 *Ponfick*, Naturforscherversammlung, München 1887 u. B. 1883. — *Schunig*, A. f. e. P. 41, 1898. — *Ponfick*, l. c. — *R. Koch*, Z. f. Hyg. 30, 1899, s. dazu Intern. Ärzte-Kongr., Paris 1900. — *Kleine*, Z. f. Hyg. 38, 1901. — *Nocht*, D. Nr. 10, 1906, Vereinsbeil. — *Vierordt*, Daten und Tabellen f. Mediziner, Jena 1893. — *Renda* u. *Widal*, Sem. méd. 1899. — *Sotti*, Primäre Milztuberkulose mit Polyglobulie, A. p. sc. m. 32. Nr. 12, 1908. — *R. Stern*, Über Polyzythämie, Med. Klinik Nr. 2 u. 3, 1908. **120** *Quincke*, V. A. 54, 1872, Samml. klin. Vorträge Nr. 100; D. A. 25 u. 27. — *Ehrlich*, Gesamm. Mitteil. I., Berlin 1891. — *E. Neumann*, A. d. H. X, 1869; XV, 1874. — *E. Meyer* u. *Heineke*, M. Nr. 17, 1906. — *Naunyn*, C. f. Schw. 1872. — *Weintraud*, Polyglobulie u. Milztumor, Z. f. kl. M. 55. — *Kahane*, Die Chlorose, Wien 1901. — *Biermer*, l. c. p. 35. — *Lazarus*, Die Anämie, Nothnagels Handb. II, Wien 1900. — *E. Meyer*, u. *Heineke*, D. A. 88, 1907. **121** *Gulland* and *Goodall*, J. of path. and bact. 1905. — *Bloch*. Z. B. 34, 1903 u. D. A. 77, 1903. — *E. Meyer* u. *Heineke*, l. c. p. 120. — *Preti*, M. Nr. 9, 1908 — *Tallqvist*, Z. f. kl. M. 61, 1907. — *Tallqvist* u. *Faust*, A. f. e. P. 57. — *Schauman*, D. 26, 1910 u. Congr. f. inn. Med. Wiesbaden 1910; vgl. auch *Guerrini*, Über die sog. Toxizität der Cestoden, C. f. Bakt. 57, Heft 6, 1911, das Cestodennukleoproteid ist ungiftig. — *W. Hunter*, The Lancet. Jan. 1903. — *Bunting*, Pathog. of pernic. Anaemia, J. H. H. B. 16, 1905. — *Paszkiewicz*, V. A. 192, 1908. — *E. Meyer* u. *Heineke*, l. c. — *Morris*, J. H. H. B. XVIII, 1907. — *v. Domarus*, Über Blutbild. in Milz u. Leber bei exp. Anämien, A. f. e. P. 58, 1908 u. s. auch *Skornjakoff* (*v. Domarus*), Zur Frage der extramedullären Blutbildung bei posthämorrhag. Anämien, D. A. 101, 1910. — *Swart*, V. A. 182, 1905, vier Fälle von pathol. Blutbildung bei Kindern. — *Schatiloff*, M. Nr. 22, 1908. — *E. Meyer*, Weitere Unters. üb. extrauterine Blutbildung, M. Nr. 22, 1908. — *Steinhaus* u. *Stordeur*, Üb. die sog. aplastische Anämie, C. XIX, Nr. 23, 1908. **122** *Leube-Arneth*, D. A. 69, 1901 u. *Leube*, D. Deutsch. Kl. am Eing. des 20. Jahrh., III. Bd. Leukämie. — *v. Domarus*, Fol. häm. VI, 1908. — *Masing*, D. A. 94, 1908. — *Löwit*, Sitzungsber. kais. Ak. d. Wissensch. in Wien 88, 92 u. 95, Stud. zur Physiol. u. Pathol. des Blutes, Jena 1892, C. 1894. — *Ehrlich*, l. c. p. 120. — *Naegeli*, Blutkrankheiten u. Blutdiagnostik, Leipzig 1908. — *Schridde*, Zusammenfassung, Z. f. ärztl. Fortbild., 4. Jahrg. 1907, Nr. 24 u. Reg. d. Blutes unter norm. u. krankh. Verhältn., C. XIX, Nr. 21, 1908. — *Schaffer*, Referat über „Plasmazellen", 81. Vers. deutsch. Naturf. Salzburg 1909 u. C. XX, Nr. 22, 1909; s. auch *Martinotti*, Die Plasmazellen, Giorn. ital. della mal. veneree e della pelle, Heft 5, 1910, vollständige Lit. — *Naegeli*, l. c. **123** *Schridde*, Beitr. z. Lehre von den Zellkörnelungen, Die Körn. d. Plasmazellen, Anat. Hefte 85/86, Wiesbaden 1905, u. l. c. p. 6 u. Naturfv. Cöln 1908. — *Verratti*, Ric. s. origine delle „Plasmazellen" (Tesi di Libera Docenza), Pavia (Bizzoni) 1905. — *Maximow*, l. c. p. 6, Über embryonale Blutbildung. C. XX, Nr. 4, 1909 gegen *Schridde*. — *Winkler*, Fol. haemat. IV, 1907, p. 323 u. V. p. 17. — *W. H. Schultze*, M. Nr. 4, 1909 u. Z. B. 44, 1909 u. Modifikation der Methode, M. Nr. 42, 1910, s. auch *Fursenko*, C. Nr. 3, 1911, Methoden *Kaiserling*-Gefrierschnitte sowie auch Kerne zugleich zu färben. — *Sapegno*, VI. Ital. Path. Congr. 1909, ref. Pathologica Nr. 27, 1909. — *W. Schultze*, l. c. — *Dunn*, John Shaw, The Oxydase Reaktion in myeloid tissues, I. P. B. XV, Nr. 1, 1910. — *Strasmann*, B. Nr. 13, 1909. — *Ehrlich* (u.

Lazarus), *Nothnagels* spez. Path. u. Ther. VIII, Wien 1898. — *Arnold*, eingehend zit. bei *Hesse*, V. A. 167, 1902 und Zur Morphologie u. Biologie der Mastzellen, Leukocyten u. Lymphocyten, M. Nr. 13, 1906. — *Minkowski*, Über Leukämie u. Leukocytose, Verh. d. XVII. Kongr. f. inn. Med. 1899. — *Askanazy*, M. Nr. 44 u. 45, 1904. — *Schridde*, Stud. üb. d. farbl. Zellen d. menschl. Blutes, M. Nr. 4, 1906.

Lit. über Leukocyten (weiße Blutzellen), Leukämie und Pseudoleukämie: *Askanazy*, Der Ursprung und die Schicksale der farbl. Blutz., M. Nr. 44 u. 45, 1904; *Arneth*, Die neutrophil. w. Bltk. bei Infektionskr., Jena 1904 u. D. 1904; *Banti*, Sull' ufficio degli org. linfopoet. ed emopoet. nella genesi dei glob. bianchi, Arch. di Fisiol. I., 1904; *Gilbert* u. *Weil*, La leucémie aiguë, A. d. Méd. 1899 u. 1904; *Ceconi*, M. Nr. 29, 1905 u. Sulla struttura del protoplasma, Riv. Veneta di Sc. Med. XIX, 1892; *Schridde*, M. Nr. 26, 1905, Lymphocyten-Granula; *Grawitz*, Die farbl. Zellen des Blutes, Naturfv. Breslau 1904 u. Klin. Path. des Blutes, 1906; *Hirschfeld*, Atypische Leukämien (akute Myelämie), Fol. haem. I, 1904 (Lit.); *Jousset*, Pathol. d. la leucémie myélog., A. d. Méd. 1905; *Krehl*, Pathol. Physiologie, Leipzig 1904; *Levaditi*, Lymphocytengranula, V. A. 180, 1905; *Pappenheim*, Atlas der menschl. Blutzellen, Jena 1905; *Pietrowski*, Zur lymphat. Leuk., Z. f. H. 27, 1906; *Sternberg*, Norm. u. pathol. Morphologie des Blutes, E. IX, 1905 (Lit.); *Türk*, Vorles. üb. klin. Hämatologie, Wien 1904. u. Blutzellenbildung u. -benennung, Fol. haem. II, 1905; *Williamson* (*Päßler*), Verhalt. d. Leukocytose bei d. Pneumokokkenerkr. d. Kaninchen u. Menschen, Z. B. 29, 1901; *Beyer*, Üb. d. Bezieh. zw. Pseudoleukämie und Lymphosarcom, I.-D. Rostock 1904; *W. H. Schultze*, Ein Beitr. z. Kenntnis d. akut. Leukämie, Z. B. 39, 1906; *Kurt Ziegler*, Exp. u. klin. Unt. üb. d. Histogenese der myeloiden Leukämie, Jena 1906; *Sternberg*, Zur lymphatischen Leukämie, Folia haem. III, Nr. 10 u. 11, 1906; *Pappenheim*, Plasmazellen, Folia haem. IV, Suppl. 2, 1907, ibidem, Über den Begriff des Myeloms usw.; *Schridde*, Myeloblasten, Lymphoblasten und lymphoblastische Plasmazellen, Z. B. 41, 1907; ders., Über Regen. d. Blutes unter norm. u. krankh. Verhältnissen, Naturfv. Cöln 1908 u. C. Nr. 21, 1908 (Lit.), Tafel; *Türk*, Über Regen. d. Blutes unter norm. u. krankh. Verhältn., Naturfv. Cöln 1908 u. C. Nr. 21, 1908; *Gruber*, Über die Beziehung von Milz u. Knochenmark zueinander, ein Beitr. z. Bedeut. der Milz bei Leukämie, A. f. e. P. 58, 1908, gegen die Leukämietheorie von *K. Ziegler* (s. c.); *Pappenheim*, 2 Fälle akuter makrolymphocytärer Leuk., Path. G. XI, 1907; *Rehn*, Atypische Leukämie mit ausschließl. Beteiligung des extramedullären hämatopoetischen Systems, Z. B. 44, 1908; *Cesaris-Demel*, V. A. 195, 1909, Morphol. Struktur der Leukocyten usw., Methode der Frischfärbung; *Hart*, Über Pseudoleukämie beim Huhn, Z. f. K. VII, 2. Heft, 1909; *H. Hirschfeld*, Begriff der Pseudoleukämie in ihrer Beziehung zur Leukämie, Berl. hämatol. Gesellschaft, 19. Jan. 1909, Fol. haemat. VII. Bd. 5; *Lazarus* u. *Naegeli*, Norm. u. path. Histol. des Blutes, in Die Anaemie, Ehrlich-Lazarus I. Abt., I. Teil, 2. Aufl. Wien, Leipzig 1909; *H. Fischer*, Myeloische Metaplasie u. foetale Blutbildung u. deren Histogenese, Berlin, Springer 1909; *Port*, Beitr. z. akuten myeloischen Leuk., D. A. 96, 1909; *Sternberg*, Exp. Unters. üb. die Entstehung der myeloiden Metaplasie, Z. B. 46, 1909; *Ottenberg*, Obs. on acute L., with spec. ref. to Auer's Bodies, A. J. Octob. 1909; *Lüdke*, Üb. d. exp. Erzeugung leukämieähnlicher Blutbilder, D. A. 100, 1910; *Graetz*, Die lymph. L. mit bes. Berücks. ihrer großzelligen Form, Z. B. 49, 1910; *J. L. Burckhardt*, Zur Frage der akuten myeloiden Leukämie, F. Z. 6, 1911 (Myelocytenleukämie akutester Art, hatte mit universellem Ekzem begonnen).

Ehrlich u. *Lazarus*, l. c. — *v. Limbeck*, Z. f. H. X, 1889; C. II; Klin. Path. des Blutes. Jena 1892. — *Curschmann*, zit. bei *Küttner*, Diagnost. Blutuntersuchungen bei chirurg. Eiterung, 31. Chir.-Kongr. 1902. — *Küttner*, Verh. d. deutsch. Ges. f. Chir. 31, 1902. — *Naegeli*, A. f. kl. M. 67. — *Kühn*, M. 49, 1902. — *Ehrlich*, B. 1898, S. 805. — *Schindler*, Z. f. kl. M. 54, 1904, Unters. üb. d. Auftreten von Myelocyten im Blut. **124** *Schleip*, D. A. 80, 1904. — *Barling* u. *Welsch*, Lancet, 1. Okt. 1910. — *Reinbach*, A. Chir. 1893. — *Noesske*, D. Z. Chir. 55. — *K. Meyer*, Die klin. Bedeutung der Eosinophilie, Berlin (Karger) 1905, 414 Seiten. — *Arneth*, Üb. d. normale eosinophile Blutbild., D. A. 99, 1910. — *Askanazy*, l. c. p. 123. — *H. Bennecke*, Die Leukocytose bei Scharlach u. andern Mischinfektionen, Hab.-Schrift Jena 1909. — *Virchow* Die Cellularpathologie, 1858. — *Engel*, *Türk*, zit. bei *Minkowski*, l. c. p. 123. — *Ehrlich*, 1898, S. 805. — *Minkowski*, l. c. p. 123. **125** *Neumann*, Über leukäm. Knochenaffektionen, B. 1880, S. 281. — *Kelly*, Acute lymphocytic leukaemia, with reference to its myelogenous origin, Univ. of Pennsylvania, Med. Bull. Oktober 1903. **126** *Pappenheim*, Über akute myeloide u. lymphadenoide makrolymphocytäre Leukämie, Folia. haemat. V. Bd. Nr. 5, 1908 u. 1907 Nr. 1—4. — *Grawitz*, Klin. Pathol. d. Blutes, II. Aufl., 1906. — *Dominici*, A. d. Méd. Nr. 5. 1901 u. Nr. 1, 1902. — *Frese*, zit. bei *Walz*. — *Türk*, zit. bei *Walz*. — *Walz*, C. 1901, 15. Dez. — *Pinkus* in *Nothnagel*, Path. u. Ther. der Leukämie, S. 61. — *Pappenheim*, V. A. 166, 1901. — *Pappenheim*, Betrachtungen über Leukämie, Z. f. kl. M. 52. — *Schridde*, Üb. d. Histogenese der myeloischen Leukämie, M. Nr. 20, 1908. — *Maximow*, Postfötale Histogenese des myeloiden Gewebes, Z. B. 41, 1907 u. Über embryonale Blutbildung, C. XX Nr. 4, 1909. —

Schridde, Die embryonale Blutbild., C. XX. Nr. 10, 1909. — *Walz*, *Pinkus*, *A. Wolff*, l. c. — *v. Domarus*, Der gegenwärtige Stand der Leukämiefrage, Folia haem. Bd. VI, Heft 4, 1908. — *Sternberg*, Exper. Untersuchungen über die Entstehung der myeloiden Metaplasie, Z. B. 46, 1909. — *H. Fischer*, Myeloische Metaplasie und fötale Blutbildung, Bern, J. Springer, 1909. — *Pappenheim* u. *Hirschfeld*, Folia haemat. V. Bd. Nr. 5, 1908. — *W. H. Schultze*, Z. B. 39, 1906. — *Veszprémi*, V. A. 184, 1906. — *K. Ziegler*, Exp. u. klin. Unters. üb. d. Histogenese der myeloiden Leukämie, Jena, Fischer, 1906. — *v. Domarus*, l. c. — *Klieneberger*, Akuter Übergang einer chron. myeloiden in eine (akute) Myeloblastenleukämie, D. Nr. 49, 1909. — *Helly*, Anämische Degenerationen und Erythrogonien, Z. B. 49, 1910. — *Pappenheim*, l. I l. c. **127** *Butterfield*, D. A. 92, 1908. — *W. H. Schultze*, l. c. p. 123. — *Peters*, M. 29, 1909. — *Bingel* u. *Betke*, F. Z. 4, 1910. — *Sternberg*, W. kl. W. Nr. 14, 1908, C. 23, 1905; E. IX, 1905, dort u. bei *Fabian* (C. XIX, 1908) Lit. — *Helly*, Die hämatopoetischen Organe in ihren Bez. z. Path. d. Blutes, Wien 1906. — *Türk*, W. klin. W. Nr. 48, 1903 u. ibidem Nr. 49. *v. Domarus*, l. c. p. 126. — *Fabian*, C. XIX, 1908, ausführl., kritisches Referat. — *v. Domarus*, l. c. — *Graetz*, l. c. p. 123. — *Pappenheim*, Nochmals zur Frage der Leukosarkomatose u. der Leukosarkomzellen, Fol. haemat. IX, 1910. — *Jochmann* u. *Müller*, M. 1906, Nr. 29, 31, 41, 1907, Nr. 8 u. *E. Müller*, D. A. 91, 1907. — *Winkler*, Folia haemat. Bd. 4, 1907. — *W. H. Schultze*, l. c. p. 123. — *Vesprémi*, l. c. p. 126. — *v. Domarus*, l. c. p. 126. **128** *Sternberg*, E. IX, 1905. — *Assmann*, Z. B. 41, 1907, lymphat. Form. — *Fabian*, C. XIX, 1908. — *Neumann-Heuck*, V. A. 78, 1879. — *Baumgarten*, Myelogene Pseudoleuk. mit Ausg. in allg. Osteosklerose, Arb. Path. Inst. Tübingen, Bd. II, 1899. — *Charcot*, Gaz. hebd. 1860. — *Neumann*, B. 1877. — *Loewit*, W. kl. W. Nr. 20, 1898 u. Kongr. f. inn. Med., Wiesbaden 1899 u. Z. B. 28, 1900 u. C. 1901 u. E. VII, 1902 u. Z. B. 33, 1902 u. C. f. Bakt. 39, 1905. — *Türk*, W. kl. W. Nr. 13, 1900, Z. B. 30, 1901, dort Lit. — *Ehrlich*, B. 1898, S. 805. — *Bloch*, Z. B. 31, 1902. — *Naegeli*, l. c. p. 122. — *E. Meyer* u. *Heineke*, D. A. 88, 1907. — *Proescher*, New York med. Journ. 24. April 1909; s. auch Ref. D. 45, 1909, S. 1979. — *Eug. Fraenkel* u. *Much*, M. Nr. 13, 1910. — *Ellermann* u. *Bang*, C. f. B. 46. Bd. 1908 u. s. dagegen *Schridde*, D. Nr. 6, 1909, der die von *E.* u. *B.* beschriebenen Veränderungen nicht für Leukämie hält. Vgl. aber *Jacoby* u. *H. Hirschfeld*, D. Nr. 7, 1909, Vereinsber. u. *Ellermann* u. *Bang*, Z. f. Hyg. 63, 1909. — *Lüdke*, 27. Kongr. f. inn. Med., Wiesbaden 1910. — *Banti*, Die Leukämie, C. XV, Nr. 1, 1904 u. Rivista crit. d. Clin. med. Nr. 50, 1903 u. Anat. pathol. gen. I, 1907. — *K. Ziegler*, Exp. u. kl. Unters. üb. d. Histogenese der myel. Leuk., Jena 1906. — *Ribbert*, D. Nr. 9, 1907. — *Vesprémi*, l. c. p. 126 — *Pappenheim*, Folia haem. 1907, Bd. IV, Heft 1—4. — *Fabian*, *Naegeli*, *Schatiloff*, V. A. 190, 1907. — Lit. über Leukämie s. S. 123. — *Minkowski*, l. c. p. 123. — *Troje*. B. Nr. 12, 1892. — *E. Meyer* u. *Heineke*, D. A. 88, 1907. — *v. Domarus*, l. c. p. 126. **129** *Beneke*, B. z. Klinik der Tuberk. Bd. IX. — *Olshausen*, Monatsschr. f. Gebk. 24, 1864. — *Wolf*, V. A. 174, 1903. — *Cohnheim*, Lehrb. d. allg. Path. Bd. 1, S. 180. — *Strueff*, V. A. 198, 1909. — *B. Fischer*, Lipämie u. Cholesterämie, V. A. 172, 1903. — *Fritzsche*, Exp. Unters. zur Frage der Fettembolie usw., D. Z. Chir. 107, 1910. — *Immerman* in *Ziemssens* Spec. Path. u. Ther. 13, II, 1879. — *Puppe*, V., 3. Folge, XII, Suppl.-Heft. — *Winogradow*, V. A. 190, 1907. — *Virchow*, Ges. Abh. **130** *Laveran*, Du paludisme etc., Paris 1881; Les hématozoaires du paludisme, Ann. d. l'Inst. Pasteur I, 1887 etc.; Traité du paludisme, Paris 1897. — *Celli* u. *Marchiafava*, Intern. Beitr. Festschr. f. Virchow III, Berlin 1891. — *Marchiafava*, Boll. della R. Acad. Med. di Roma 1892. — *Golgi*, Arch. ital. de biol. XIV, 1890 u. Z. f. Hyg. X, 1891 u. C. f. B. XV, 1894. — *Ross*, Mosquitos and Malaria, Br. m. J. I, 1899; s. auch bei *R. Koch*, Z. f. Hyg. 32, 1899, 43, 1903. — *Manson*, Br. m. J. II, 1898. — *Grassi*, A. ital. de biol. 30, 31 u. 32, 1899. — *Doenitz*. Z. f. Hyg. 41 u. 43, 1903. — *Marchiafava* e *Bignami*, La infezione malarica; Manuale per Medici e Studenti, bei Vallardi, Milano 1903 (Lit.). **131** *Laveran*, l. c. p. 130. — *Grassi* u. *Feletti*, C. f. B. 7, 1890 u. Arch. ital. de biol. 13 u. C. f. B. 9, 1891. — *Manson*, The Filaria sanguinis, London 1883 u. Lancet 1891, Br. m. J. 1899 u. Trop. diseases, London 1898. — *Lewis*, C. M. 1877. — *Bankroft*, s. bei *Braun*, l. c. p. 541. **132** *v. Linstow*, C. f. B. 12, 1892. — *Manson*, l. c. p. 130. — *Grassi* u. *Noè*, C. f. Bakt. Nr. 28, 1900. — *Winckel*, D. A. 1876. — *Looß*, Handb. d. Tropenkr. 1905. — *Firket*, Bull. Ac. roy. méd. de Belg. 1895. — *Bilharz*, Z. f. wiss. Zool. 4. — *Stäubli*, M. Nr. 50, 1908. **133** *Obermeyer*, C. M. 1873 u. B. 1873. — *Bertarelli*, C. f. Bakt. 41, 1906. — *Weichelbaum*, D. 1884. — *Liebermeister*, Führt die tub. Infektion immer zur Bildung histologischer Tuberkel? A. a. d. Path. Inst. Tübingen VI., 1908, Festschr. f. *v. Baumgarten*. — *Nicolaier*, D. 1884. — *Kitasato*, XVIII. Chir.-Kongr. 1889 u. Z. f. Hyg. IX. — *Nissen*, D. 1891, Nr. 24. — *Brieger*, V. A. 115, 1889; über Ptomaine I—III, Berlin 1885—1886; Biol. Zentralbl. X, 1890. — *Reinhardt* u. *Assim*, C. f. B. Orig. Abt. I, Bd. 49, 1909. — *Jochmann*, E. X, 1906. — *Canon*, Monographie, Jena 1905. **134** *Helfer*, Exper. Unters. üb. die Farbenveränd. d. Blutes bei der Kohlenoxydgasvergiftung in forens. Beziehung, Gekrönte Preisschr., I.-D. Bern 1901. — *Winogradow*, l. c. p. 129. — *Marchand*, A. f. e. P. 22 u. 23. — *Leon Asher*, l. c. p. 2.

Milz.

135 *Brötz*, C. XXI, Nr. 14, 1910. **136** *Billroth*, V. A. 23, 1862. — *v. Ebner*, Handb. von *Kölliker* 1899. — *Thoma*, A. f. A. 1899. — *Janošik*, Üb. d. Blutzirkulation in der Milz, A. f. m. A. 62, 1903. — *Helly*, Z. B. 34, 1903. — *Mollier*, Über den Bau der Milz, Ges. f. Morph. u. Phys. München 7. Dez. 1909. — *Klein*, Grundr. d. Histol. — *Krause*, Anatomie. — *Weidenreich*, A. f. m. A. 58, 1901 u. Anat. Anz. XX, 1902 u. XXII, 1903. — *Sternberg*, V. A. 173, 1903. — *Schilling*, V. A. 188, 1907. — *Albrecht*, Z. B. 20, 1896 (Lit.). — *Beneke*, Ausgedehnte Milzregeneration nach Milzexstirpation, Naturfv. Königsberg 1910. — *Winteler*, russisch, ref. C 1907, S. 968. — *Haberer*, A. f. A. A. nat. Abt. 1901. **137** *G. Klein*, M. 1889. — *Ponfick*, B. 1877, 1883. — *Soyka*, Prager Vierteljahrsschrift 1878. — *Weigert*, F. 1883. — *Arnold*, Untersuchungen über Staubinhalation und Staubmetastase, Leipzig 1885. — *Ponfick*, l. c. — *J. Koch*, Z. f. Hyg. 60, 1908. — *Wyssokowitsch*, Z. f. Hyg. I, 1886. — *Gerhardt*, Charité-Annalen XIII, 1888. **138** *Ehrlich*, l. c. p. 120. **139** *Oestreich*, V. A. 142, 1895. — *Egidi*, Il policlinico, Sept. 1909. — *Banti*, Lo sperimentale 1894, Z. B. 24, 1898. — *Armstrong*, Br. m. J. 10. Nov. 1906, auch ref. in C. 1907, S. 153. — *Chiari*, P. Nr. 24, 1902. — *Marchand*, M. Nr. 11, 1903. — *Naunyn*, Path. G. VIII, 1904. — *Senator*, Folia haemat. 1905 II. Jahrg. Nr. 7 u. Vereinsb. D. 1904 S. 442 u. Zeitschr. f. ärztl. Fortbild. I, 1904. — *Banti*, Anat. patolog. Vol. I, 1907 (Lit.). **140** *Pappenheim*, c. bei *Senator*, l. c. — *Sternberg*, Folia haemat. 1905 II. Jahrg. Nr. 7 u. E. IX 2, 1905 u. B. 44, 1901.

Lit. über Morbus Banti: *Borissowa*, V. A. 172, 1903; *Schreiber*, *Ludwig*, Üb. ein. Fall von Bantischer Kr., I.-D. Kiel 1903; *Kretz*, E. VIII, 1904; *Alba*, D. 1904; *Ferrani*, Splenomegalia con cirrhosi, Lo Sperim. 1904; *Gilbert* u. *Lereboullet*, La mal. de Banti n'existe pas, Rev. de méd. 1904; *Nager*, C. f. Schw. 8, 1904; *Bleichröder*, D. 1904, S. 442; *Swart*, Bantische Kr.? V. A. 182, 1905; *Simmonds*, M. 16, 1905; s. auch Verh. d. ital. path. Ges. Rom 1905, Voten von *Marchiafava*, für *Banti*, *Foà* nur sehr reserviert, *Bonome* u. a. ref. C. Nr. 8, 1906; *Nager* u. *Bäumlein*, B. z. kl. Ch. 56, H.2 ; *Hedenius*, Z. f. kl. M. 63, 1907, läßt eine kleine Gruppe echter Bantifälle vielleicht gelten; *Banti*, Anat. patholog. Vol. I. 1907, bespricht die Einwände gegen seine Auffassung; *von Jacksch*, D. Nr. 15, 1908 gegen Auffassung als bes. Krankheit; *Osler*, The british med. Assoc.; July 29, 1908, gute Übersicht über Milzvergrößerung außer Leukämie; s. auch *Risel*, Z. B. 46, 1909; *Chiari*, Straßburger med. Zeit. 3. Heft 1910, für Entität des M. B.; *Banti*, Folia haemat. Bd. 10, 1910 ref. C. Nr. 7, 1911.

M. B. Schmidt, Über Schwund des Eisens in d. Milz, Path. G. XII, 1908. — *Weigert*, C. 1891. **141** *Federmann*, D. Nr. 15, 1905. — *Curschmann*, Unterleibstyphus, Spez. Path. u. Ther. von *Nothnagel* 1902. — *Griesinger*, Infektionskr., Virchows Handb. d. spez. Path. II, 2. — *E. E. Hoffmann*, Unters. üb. d. pathol. anat. Veränd. d. Organe bei T. abd. Leipzig 1869. — *Küttner*, B. z. kl. Ch. 54, 1907, ganze Lit. üb. sequestrierenden Milzabscess. **143** *Sörensen*, Z. f. kl. M. 19, 1892. — *Bizzozero*, zit. bei *Waschkewitsch*. — *Stilling*, V. A. 103, 1886. — *Ribbert*, Path. Histol. — *Waschkewitsch*, V. A. 159, 1900. — *Councilman*, *Mallory* u. *Pearce*, J. Boston Soc. Med Sciences 1901. **144** *Piquand*. R. de Chir. 1910. — *Ponfick*, V. A. 60, 1874. — *Nikiforoff*, Z. B. 12, 1892. — *Rabinowitsch*, *Markus*, Zur Pathol. d. Febr. recurrens M., Nr. 20, 1908 u. ausführlich V. A. 194, Suppl. 1908. — *Ponfick*, V. A. 56, 1872 u. 58, 1874. **146** *Glogner*, Über Milzrupturen in den Tropen, A. f. Schiffs- u. Tropenhygiene, Bd. X, 1905. — *Leishman*, Br. m. J. 1903. — *Donovan*, Br. m. J. 1903. — *Marchand* u. *Ledingham*, C. f. Bact. 35, 1904 u. Z. f. Hyg. 47, 1904 (Lit.).

Lit. über Trypanosomiasis: *Sauerbeck*, E. X, 1906; *Leishman* im Handb. d. Tropenkrankh. von *Mense*, Bd. 3, Leipzig 1906, u. *Martini*, Trypanosomenkrankheiten u. Kala-azar, Jena, Fischer, 1907; *Rogers*, Kala-Azar, Br. m. J. 1907; s. auch Lit. bei Kap. Haut.

Gaucher, Splenomegalie (Epithélioma) primitive, Thèse, Paris 1882. — *Brill*, A. J. April 1901 u. P. New York, Sept. 1904. — *Marchand*, M. Nr. 22, 1907. — *Schlagenhaufer*, V. A. 187, 1906, Über meist familiär vorkommende histologisch charakteristische Splenomegalie (Typus Gaucher). — *Bovaird*, A. J. 1900. — *Banti*, Lehrb. d. path. Anat. — *Brill-Mandlebaum-Lipman*, A. J. March 1905 u. June 1909. — *Cornil*, Bull. de la soc. d'anat. Paris. — *Risel*, Z. B. 46, 1909 u. Path. G. XIII, 1909. — *Risel*, l. c. — *Rettig*, B. Nr. 46, 1909. — *Siegenbeek van Heukeloom* u. *Josselin de Jong*, T. G. 8 u. 9, 1910, die großen Zellen werden als gewucherte Reticulumzellen aufgefaßt. **140** *Charcot*, *Neumann*, l. c. p. 128. — *E. Meyer* u. *Heineke*, Über Blutbildung bei schweren Anämien u. Leukämien, D. A. 88, 1907. — *Fabian*, *Naegeli*, *Schatiloff*, Beitr. z. Kenntnis der Leukaemie, V. A. 190, 1907. — *R. Meyer* u. *Heineke*, l. c. **148** *Colombini*, A. f. D. 51, 1900. — *Herxheimer*, Zur path. Anat. d. Lues congenit. E. XII. 1908. — *Birch-Hirschfeld*, A. d. H. 1875 und *Gerhardts* Handbuch IV. 2. 1880. — *Ziegler*, Lehrbuch. **150** *Pertik*, Path. d. Tuberkulose. E., Wiesbaden 1904. — *J. Bayer*, M. G. Bd. 13. — *Banti*, Anatomia Patologica Vol. I, 1907. — *Carbone*, Tuberculosi della milza e cirrosi epatica, Boll. d. Soc. med. chir. di Modena, Anno V, fasc. 1, 1901—1902. — *Auché*, Journ. d. méd. d.

Bordeaux, 2 juin 1901. — *Sotti*, l. c. p. 119. — *Wiedwald*, C., Ein Beitrag zur „primären" Tub. der Milz. I.-D. Heidelberg 1910. — *Biehler*, A. p. I. *von Baumgarten*, Bd. 4, Heft 2 und I.-D. Tübingen 1901. — *Marschoff*, Das Verhalten der Milz bei Carcinom, I.-D. Basel, 1907. — **151** *W. Fischer*, C. XXI, 1910. — *Krawkow*, C. Bd. 6, 1895. A. de Méd. Bd. 8, 1896. — *Tsunoda*, V. A. 202, 1910. **152** *Barbacci*, Lo sperimentale 1891 S. 3. — *Langhans*, V. A. 75, 1879. — *Albrecht*, Z. f. H. 23, 1902. — *Strada*, Sperimentale (Arch. di Biol. norm. e patologia, Anno LXII, Fasc. III, 1908). — *v. Benckendorff*, V. A. 194, 1908; großer Tumor, Milzexstirpation. — *Simon*, B. z. kl. Ch. 35, 1902. — *Bunting*, Prim. Sarc. of the Spleen, with metastases, Univ. of Pennsylvania Med. Bull., July-August 1903. — *Theile*, V. A. 178, 1904. — *Jores*, C. Nr. 16, 1908. — *Risel*, Z. B. 46, 1909. — *M. B. Schmidt*, V. A. 164, 1901.— *Ramdohr* (*Beneke*), V. A. 164, 1901. — *Ziegwallner*, Üb. multiple seröse Cysten der Milz, I.-D. München 1907. — *Wohlwill*, V. A. 194, 1908. — *Jamashita*, Über die Entsteh. d. Milzcysten, I.-D. Freiburg 1908. — *Colovina-Ammon*, Ein Fall von fibrosarcomatösem Angiom der Milz, I.-D. Zürich 1910. — *P. Müller*, A. p. I. von Baumgarten VII 2, 1910. — *Renggli* (*Ribbert*), Über multiple Cysten der Milz, I.-D. Zürich 1894. — *Kühne*, V. A. 158, 1899. — *Welti* (*Ernst*), Über multiple Cysten der Milz, I.-D. Zürich 1901. — *Hedinger*, Path. G. X, 1906. — *Solieri*, Über Blutcysten der Milz, D. Z. Chir. 106, 1910. — *Coenen*, Vaterl. Ges. Breslau 15. Juli 1910, ref. D. 51, 1910 beruht auf allgem. Lymphangiektasie; s. auch B. z. kl. Ch. 1910. — **153** *Marschoff*, l. c. p. 150.

Lymphdrüsen.

Rössle u. *Yoshida*, Z. B. 45, 1909. — **154** *Stheeman*, Bezieh. des Fettes zu den Lymphdrüsen. Z. B. 48, 1910. — *Holthusen*, Z. B. 49, 1910. — *J. Bartel* u. *Stein*, Lymphdrüsenbau und Tuberkulose, A. f. A., anat. Abt. 1905.

155 Lit. über Blutlymphdrüsen: *Warthin*, Transact. of the Chicago Path. Soc. V. 1903, Amer. J. of Anat. I. 1902, Path. Soc. of Philad. VI. 1903; *Dayton*, Amer. J. of the Med. Sc. 1904; *Weidenreich*, A. f. m. A. 65, 1904; *Helly*, Haemolymphdrüsen, E. d. Anat. XII, 1903. — *Kovacz*, Z. B. 40, 1906. — *Noetzel*, Niederrh. Ges. f. Nat. u. Heilk., Bonn, 18. Mai 1908. u. B. z. kl. Ch. 65, 1909, Weitere Unters. üb. d. Verhalten der durch Bakterienresorption infizierten Lymphdrüsen; sind keine Filter. **157** *Naegeli*, V. A. 160, 1901. — *Kitasato*, Preleminary note of the bacillus of bubonic plague, Hongkong 1894. — *Yersin*, Sur la peste bubonique. Ann. de l'Inst. Pasteur 1894 u. 97. **158** *Walz*, A. p. I. *von Baumgarten* III, 1902. — *Saltykow*, Z. f. H. 21, 1900. — *Riehl*, Z. f. kl. M. X. — *Jadassohn*, A. f. D. 1892. — *Schmorl*, C. 1893. **159** *v. Baumgarten*, B. Nr. 41, 1906 u. Path. G. X, 1906. — *Joest* u. *Noack*, Zur Pathogenese der Lymphdrüsentuberkulose, Z. f. Infektionskr., paras. Kr. u. Hyg. d. Haustiere, IV, Bd. 3/4. Heft. — *Haustein*, A. p. I. *v. Baumgarten* VII 1909. — *Ziegler*, Lehrb. — *Bartel*, W. kl. W. 1905 u. Klin. Jahrb. Bd. 14, 1905. — *Bartel* u. *Spieler*, W. kl. W. Nr. 2, 1906, Der Gang der natürl. Tuberkuloseinfektion beim jungen Meerschweinchen. — *Joest*, Path. G. XI, 1907. — *Henke*, Path. G. XIII, 1909 u. *Jonske*, V. A. 198, 1909. — *Linnenbrink*, A. a. d. path. Inst. d. Kgl. Tierärztl. Hochschule Hannover 1909. — *Weichselbaum*, Über die Infektionswege der menschl. Tub. , VI. int. Tub.-Konf. Wien 1907 u. W. klin. W. 1907.— *Weichselbaum* u. *Bartel*, W. kl. W. Jg. 18, 1905. — *Bartel*, Probleme der Tuberkulosefrage, Wien, Deuticke 1909 u. Über Tuberkuloseinf. im Säuglingsalter des Meerschweinchens, W. kl. W. 28, 1910. — *Gaffky*, Zur Frage der Infektionswege der Tub. ‚Tuberculosis Bd. 6, S. 437. — *Harbitz*, Unters. üb. d. Häufigkeit, Lokalisat. u. Ausbreitungswege der Tub., insbes. mit Berücksichtigung ihres Sitzes in d. Lymphdrüsen u. ihres Vorkommens im Kindesalter. Kristiania 1905 u. N. M. 1905 S. 320, Sammelreferat. — *Beitzke*, E. 14, 1910. — *v. Behring*, cit. bei *Beitzke*. **160** *Sternberg*, l. c. p. 168. **161** *v. Brunn*, Festschr. für *Orth* 1903 u. D. Z. Chir. 75, 1904. — *Hanau* bei *Schlenker*, V. A. 133, 1893. — S. auch *Krückmann*, V. A. 138, 1894. — *Starck*, B. z. kl. Ch. 16, 1896. — *Partsch*, D. Nr. 39, 1904. — *Bandelier*, B. z. Klin. d. Tub. Bd. 6. — *Most*, Die Topogr. des Lymphgefäßapparates des Kopfes u. Halses, Berlin, A. Hirschwald 1906, u. Bibl. med. C. Heft 21, Stuttgart 1908, Die Topogr. des Lymphgefäßapparates des menschl. Körpers u. ihre Bez. zu den Infektionswegen der Tuberkulose. **162** *Babes*, Verh. internat. Tub.-Kongr. Paris 1905, S. 413 u. Presse méd. Nr. 48, 1907. — *C. Fränkel*, Hyg. Rundschau 1907, S. 903 u. ibid. 1908, S. 125. — *Takeya* u. *Dold*, A. p. J. *von Baumgarten* 6, 1907. — *J. Meyer*, D. 1903, Ver.-B. S. 361. — *Takeya*, A. p. J. *von Baumgarten*, Bd. 7, 1909. *Weleminsky*, B. Nr. 24, 31, 32, 1905. — *Oehlecker*, Tub. Arb. aus d. Kaiserl. Gesundh.-Amt Heft 3, 1907. — *Sukiennikow*, Topogr. Anat. der bronchialen u. trachealen Lymphdrüsen- B. 1903, Nr. 14—16. — *Corner*, Br. m. J. Nr. 2491, 1908, Mesenterialdrüsentub. — *Thiemann*, A. Chir. 91, 1909. — *Kaiser*, A. p. J. *von Baumgarten* VII, 1909. — *Orth*, Lehrb. I, S. 68 ff. **163** *von Pirquet* l. c. p. 301. — *Escherich*, Stand der Skrofulosenfrage. Int. Kongr. Budapest 1909 u. D. 38, 1909, W. klin. W. 7, 1909. — *Moro*, D. 18, 1909, Beziehungen des Lymphatismus zur Skrofulose u. Skrofulose, Juniheft 1910 der Jahreskurse f. ärztl. Fort-

bildung, Lehmanns Verlag, München. — *Czerny*, J. f. K. 61, 1906 u. M. f. K. 6, 1907. — *Soltmann*, D. Nr. 35, 1908, Skr. sei eine vererbte, nicht bazilläre Tuberkulose. — *Schütz*, D. 6 1910. — *O. Heubner*, B. 5, 1910. — *Rössle* u. *Yoshida*, l. c. p. 153. **164** *Fasal*, Zur Kenntnis der gummösen Lymphome, A. f. D. 103, 1910. — *Schlimpert*, D. 1906. — *Bartel* u. *Stein*, Über Lymphdrüsenbef. bei kong. u. postfötaler Lues, W. kl. W. Nr. 20, 1908. — *Langhans*, V. A. 54, 1872. **166** *v. Domarus*, Folia haem. VI, Heft 4, 1908. — *Cohnheim*, V. A. 33, 1865; Allg. Pathol. I, 1882; s. auch *Steinhaus*, W. kl. W. 12, 1903. — *Pepper*, Rep. of a Case of Hodgkin's Disease (im alten Sinne!), Bull. of the Ayer Clin. Lab. 1907, Nr. 4. — *Lincoln*, Hodgkin's disease (im alten Sinne) with eosinophilia, Bost. med. and Surg. Journ. May 7th 1908, Vol. 158, p. 677. — *H. Hirschfeld*, B. 50, 1908 u. M. Nr. 47, 1908. **167** *Groß*, Z. B. 39, 1906. — *Kreibich*, A. f. D. 89, 1908. — *Hecht*, A. f. D. 98, 1909. — *Sternberg*, Z. f. H. 19, 1898. — *Chiari* (*Yamasaki*), Z. f. H. Heft 7, 1904. — *Warnecke*, M. G. 14, 1904. — *Benda*, C. 15, 1904. **168** *Ruffin* A. J. April 1906. — *Chiari*, l. c. p. 167. — *Warnecke*, l. c. p. 167. — *Bloch*, A. f. D. 87. — *Sternberg*, l. c. p. 167. — *Paltauf*, E. III, 1897. — *Lichtenstein*, Hygiea 5, 1910 u. s. Ref. D. 26, 1910. — *Eug. Fraenkel* u. *Much*, l. c. p. 128. **169** *Sternberg*, Path. G. XIII, 1909 s. auch Diskussion dazu.

Lit. über Lymphomatosis granulomatosa (*Hodgkin*sche Krankh. u. *Sternberg*sche eigenartige Form der Tuberkulose): *Steinhaus*, W. kl. W. 12, 1903; *Longcope*, On the pathol. histol. of Hodgk. dis. with a report of a series of cases, Phil. 1903, w. 11 plat.; *Ruffin* Hodgk. d. A. J. April 1906; *Gennari*, Lav. Ist. Foà 1906—8 (2. Febr. 1906), Atypische Tuberkulose schwer von reinem Lymphosarcom zu trennen; *Cignozzi*, Rif. med. Nr. 32, 1906, gutes Referat C. Nr. 11, 1907; *Lehndorff*, W. 46, 1906, teilt Hodgk. Kr. in a) eigentl. Pseudoleukämie, b) *Sternberg*sche Kr.; Zur Kenntnis der Granulomatosis usw., J. f. K. 67, H. 4, 1908; *Dietrich*, Über granulomartiges Sarkom der Lymphdrüsen, D. Nr. 27, 1908, nach *Pappenheim*, Folia haem., Bd. VI, Heft 4, S. 407 wäre hier von „lymphosarkomartiger Form der Drüsengranulomatose" zu sprechen; *Brandts*, Wechselbezieh. von Lymphosarkomatose u. Tuberkulose, M. Nr. 14, 1908; s. auch *Banti*, Anat. patol. gen. Vol. I, 1907; *Paltauf* in *Mračeks* Handb. d. Hautkr. IV. Bd. 2. Hälfte; *Symmers*, Certain unusual lesions of the lymphatic apparatus, The Archives of Internal. Med. Sept. 1909, Vol. 4 pp. 218—237; *Kreibich*, A. f. D. 102, 1910; *Lichtenstein*, Pseudoleukämie u. Tuberkulose, V. A. 202, 1910, erzeugte durch Einimpfen menschl. Materials das anatom. Bild der *Sternberg*schen Kr. bei Meerschweinchen, erhielt zugleich sichere Tuberkulose; *Fabian*, Über den Blutfund der Lymphogranulomatosis, W. kl. W. Nr. 43, 1910; ist nicht charakteristisch; *Fabian*, Die Lymphogranulomatosis (*Paltauf-Sternberg*), Sammelreferat, C. Nr. 4, 1911 u. Zur Kenntnis des mal. Granuloms, A. Chir. 91, 1911; *v. Müllern*, Pseudoleukämie, ref. D. M. 11, 1911; *O. M. Chiari*, Über einen Fall von Hodgk. Kr. unter dem Bilde des Lymphosarkoms, C. 22, 1911 Nr. 1.

Billroth, Die allgemeine chirurgische Pathologie und Therapie, bearbeitet von *v. Winiwarter*, Berlin, Reimer, 16. Aufl. **170** *Langhans*, l. c. p. 164. — *Trousseau*, Clin. Med. III. — *Cohnheim*, l. c. p. 166. — *Billroth*, V. A. 18, 1860 u. 23, 1862. — *Orth*, Lehrb. — *Virchow*, Die krankhaften Geschwülste I—III. Berlin 1862—65, kurz als Onkologie bezeichnet. — *Türk*, W. kl. W. Nr. 40, 1899 u. 39, 1903. — *Pappenheim*, A. Chir. 71, 1903. — *Pappenheim*, Die Stellung der Chlorome u. Myelome unter den Primärerkrankungen des haematopoetischen Apparates, Folia haemat. VII, 1909. — *Türk*, l. c. — *Aran*, A. gén. de Méd. 1854. — *Paltauf* E. 3, 1896, p. 679. — *Risel*, D. A. 72, 1902. — *Sternberg*, E. IX, 1905. — *Meixner*, W. kl. W, Nr. 20, 1907. — *v. Recklinghausen*, Tagebl. d. 58. Vers. Deutsch. Naturf. u. Ärzte, Straßburg. 1885. — *Dock*, A. J. Vol. 106, 1893. **171** *Steinhaus*, Deux cas de chlorome, A. de Méd. 21, 1909. — *Naegeli*, Blutkrankheiten u. Blutdiagnostik, 2. Hälfte, Leipzig 1908. — *Weinberger*, Üb. lymphoides u. myeloides Chlorom, sowie dessen Bez. z. lymph. u. myel. Leukämie, Z. f. H. 28, 1907. — *Port* u. *Schütz*, D. A. 91, 1907, Zur Kenntnis des Chloroms. — *Fabian*, Über lymphatische u. myeloische Chloro-Leukämie, Z. B. 43, 1908. — *Wetter*, F. Z. 3, 1909. — *Lehndorff*, J. f. K. 22, H. 1, 1910.

Lit. über Fälle von myeloider Form des Chloroms: *Pinkus*, Das Chlorom in *P. Ehrlich*, *A. Lazarus* u. *F. Pinkus*, Leukämie, Pseudoleukämie und Hämoglobinämie, Wien 1901; *Türk*, W. kl. W. Nr. 39, 1903 u. Verh. Ges. f. inn. Med., Wien 1903, 12. Febr. *Klein-Steinhaus*, C. XV, 1904; *Sternberg*, Z. B. 37; *Weinberger*, Z. f. H. 28, 1907; *Port* u. *Schütz*, D. A. 91, 1907; *Meixner*, W. kl. W. Nr. 20, 1907; *Fabian*, Z. B. 43, 1908; *Dock* u. *Warthin*, The med. News 1904, Transact. of the assoc. of amer. phys. 1904; *Saltykow*, Path. G. XIII, 1909.

Gümbel, V. A. 171, 1903. — *Fabian*, l. c. p. 171. — *Beitzke*, *v. Hansemann*, Path. G. XIII, 1909, S. 251. — *Huber*, A. d. H. 1878. — *Chiari*, Z. f. H. 1883. — *Höring*, A. p. I. *von Baumgarten*, I, 1891. *Virchow*, Onkol. II. — *Paviot*, s. bei *Lang*, Arch. gén. de méd. 1898 Vol. 2. — *Pappenheim*, l. c. p. 170. **173** *Kundrat*, W. kl. W. Nr. 13, 1893. — *Paltauf*, E. III, 1897. **174** *Sternberg*, Z. f. H. 25, 1904. — *Weinberger*, Z. f. H. 28, 1907. — *Fabian*, Sammelreferat C. XIX, 1908, S. 79. — *Kreibich*, A. f. D. 89, 1908. **175** *Kundrat*, l. c. p. 173. — *Fabian*, l. c.

p. 174. **176** *Zahn*, A. d. H. 1874. — *Colrat* et *Lépine*, Rev. mens. de méd. Mai 1877. — *v. Recklinghausen*, W. kl. W. Nr. 14, 1897. — *Gallina*, V. A. 172, 1903. — *Banti*, l. c. p. 146. — *Ciaccio*, V. A. 198, 1909. **178** *Sgambati*, Congr. ital. de Chir. s. R. de Chir., Paris 1899, S. 280 u. 281. — *H. Albrecht* u. *Arzt*, F. Z. 4, 1910. — *Lubarsch*, V. A. 177, 1905. — *Morin*, I.-D. Bern 1876. — *Pichler*, Z. f. H. XIX, 1898. — *Melnikow*, Z. B. 26, 1899. — *Fiedler*, A. d. H. 1863.

Knochenmark.

179 *Schridde*, Die Knochenmarks-Riesenzellen, Anat. Hefte v. *Merkel*, *Bonnet*, 33. Bd. Heft 99, 1907; Unters. üb. d. Morphologie der Knochenmarks-Riesenzellen, Ges. f. Bef. d. ges. Naturwissenschaften, Marburg Nr. 8, Dez. 1905. — *Ehrlich*, s. Lit. bei Kap. Blut. *Naegeli*, l. c. p. 122. — *Oehme*, M. Nr. 9, 1909. — *Carnegie-Dickson*, The bone-marrow. A cytological study, Longmans, Green u. Co., London 1908. **180** *Helly*, Die hämatopoetischen Organe in ihrer Bez. z. Pathol. d. Blutes, *Nothnagel*'s spez. Path. u. Ther. II. Aufl., Bd. VIII, I., Wien 1906. — *Külbs*, Beitr. z. Entwicklung des Knochenmarks, Hab.-Schr. Kiel u. V. A. 191, 1908. — *Ponfick*, V. A. 56, 1872; 60, 1874 u. 67, 1876. — *E. Neumann*, C. M. 1869; B. 1877, 1878, 1880; A. d. H. X, XI; C. M. 1882; Z. f. kl. M. III. — *Jackson*, Zur Histol. u. Histogenese des Knochenmarkes, A. f. A., Anat. Abt., 1. Heft, 1904. — *Roger* et *Josué*, La moëlle osseuse à l'état norm. et dans les infections, Paris 1901. — *von Domarus*, Über Blutbildung in Milz u. Leber bei experim. Anämie, A. f. e. P. 58, 1908. — *Blumenthal* u. *Morawitz*, D. A. 92, 1907. — *Senator*, Lymphadenoide u. aplast. Ver. d. Knochenm., Z. f. kl. M. 54, 1904. — *E. Meyer* u. *Heineke*, D. A. 88, 1907. — *Ponfick*, l. c. p. 180. — *E. Neumann*, l. c. p. 180. — *Askanazy*. V. A. 137, 1894. **181** *Butterfield*, D. A. 92, 1908. — *Rehn*, Atypische Leukämie, Z. B. 44, 1908, — *E. Neumann*, l. c. — *Veszprémi*, l. c. p. 126. — *E. Neumann*, l. c. — *Charcot-Neumann*, l. c. p. 128. — *Brandenburg*, M. Nr. 6, 1900. — *E. Meyer*. M. Nr. 35, 1904. — *Ponfick*, l. c. p. 180. — *v. Recklinghausen*, l. c. p. 244. — *Orth* und *Litten*, B. 1877. — *E. Fraenkel*, M. G. 11 u. 12, 1903. **182** *Wolownik*, Veränd. d. Knochenm. bei versch. Krankh., Z. f. kl. M. 56, 1905. — *Ponfick*, l. c. p. 180. — *Browicz*, Sitzungsber. d. Akad. d. Wissensch. zu Krakau III, S. 84. — *Chiari*, Z. f. H. VII u. X. — *Lossen*, V. A. 200, 1910.

Nase.

183 *Key* und *Retzius*, Stud. z. Anat. des Nervensystems u. des Bindegewebes, Stockholm I, 1875/76. — *Flatau*, D. Nr. 44, 1890. **184** *Heymann* und *Matzuschita*, Z. f. Hyg. 38, 1901. — *Dunbar*, Zur Ursache u. spezifischen Heilung des Heufiebers, 1903, Oldenburgs Verlag u. D. Nr. 9, 1903. — *Wolff-Eisner*, Das Heufieber, München, Lehmann, 1907. — *Haslauer*, C. f. Bakt. 37, 1905. **185** *E. Fraenkel*, V. A. 87 u. 90, 1882. — *Schönemann*, V. A. 168, 1902. — *B. Fränkel*, Die Entwickl. d. Lehre von der Ozaena, B. 52, 1906. — *A. Alexander*, A. f. L. 22, 1909. — *Meissner*, A. f. L. 8, 1898. — *Siebenmann*, C. f. Schw. XXX. Jahrg. Nr. 5 u. W. Nr. 2, 1899. — *Frese*, A. f. L. 20, 1907. — *Abel*, C. f. Bakt. 1893 u. Z. f. Hyg. 21, 1895. — *Stein*, C. f. Bakt. 1900. **186** *Gerber*, D. 14, 1905 u. Die Komplikationen der Stirnhöhlenentzündungen, Berlin, Karger, 1909. — *Ónodi*, Die Stirnhöhle, Wien, Hölder, 1909. — *P. Heymann*, V. A. 129, 1882. — *Preysing*, D. Z. Chir. 94, 1908. — *de Kleijn*, A. f. Ophthalm. 75, H. 3. **187** *Voltolini*, Die Krankheiten der Nase usw. — *Hajek*, V. A. 120, 1890. — *Bamberger*, M. 1902. **188** *Löffler* und *Schütz*, D. 1882 Nr. 52. — *Kühne*, F. 1888. — *Wladimiroff*, Rotz, in *Kolle-Wassermann*'s Handb. der path. Mikr. II, 1903. — *Bonome*, Sulla pathogenesi e trasmissibilità della morva chiusa, Padua 1905. — *Baumgarten*, C. f. Bakt. I, 1888. — *Sticker*, M. 1897. — *Glück*, D. 1901. — *Gerber*, B. 11 u. 21, 1903. — *Babes*, Lepra, Handb. d. path. Mikroorgan. von *Kolle-Wassermann*, Bd. 3, 1903 u. I. Ergsbd. 1906. — *Kitasato*, II. Internat Leprakonferenz, Bergen 1909. **189** *v. Frisch*, W. 1882. — *Mikulicz*, A. Chir. 20. — *v. Marschalkó*, A. f. D. 53, 1900. — *Schridde*, A. f. D. 73, 1905. — *Konstantinowitsch*, V. A. 167, 1902. — *Sanfelice* cit. bei *Miller*, V. A. 199, 1910. — *Paltauf*, cit. bei *Sternberg*, W., p. 1283, 1905. — *Gerber*, Das Sklerom in den russisch. u. deutschen Grenzgebieten usw., S. kl. V., Nr. 392, 1903; s. auch *Galli-Valerio*, L'état actuel de nos connaissances sur l'étiologie du rhinosclérome, C. f. Bakt. I. Abt. Orig. Bd. 57, Heft 6, 1911. — *Kraus*, W. kl. W. 1907, p. 1422, Exp. Unters. üb. d. Übertragung des Rhinoskleroms. — *Róna*, A. f. D. 58, 1901. — *Paltauf*, W. klin. W. 1891 u. 92 — *Juffinger*, Die Sklerose der Schleimhaut der Nase, des Rachens und der Luftröhre. 1892. — *Róna*, A. f. D. 49, 1899. — *Babes*, Das Rhinosklerom: *Kolle-Wassermann*, Handb. der path. Mikroorganismen. — *Unna*, Histol. Atlas zur Pathol. der Haut 1903, Heft 6/7. — *Goldzieher* u. *Neuber*, Unters. üb. d. Rhinosklerom, C. f. B. 51, Orig. 1909, S. 121. — *Gerber*, Die Zunahme des Skleroms in Ostpreußen, M. Nr. 35, 1910; seit 1900 Zahl der Kranken dort um das 5fache gestiegen. **191** *Hopmann*, V. A. 93, 1883. — *P. Heymann*, Die gutartigen Geschwülste der Nase. Handb. d. Laryng. u. Rhin., Wien 1899. — *Koschier*, W. Nr. 50, 1909. **192** *Sonnenschein*, A. f. L. 22, 1909, aus Lit. 142 Fälle von Sarcoma nasi. — *Alhoff*, A. f. L. 19, Heft 2. — *Tilley*, Lancet 17, July 1909, Myxomatöses Endotheliom der Kieferhöhle, s. auch

Heimendinger, Endoth. d. Nasenscheidewand, Z. f. Ohrenhkde. 62, 1911. — *Cozzolino*, A. f. L. XV, 1903, Der 10. sichere Fall. — *Krogius*, D. Z. Chir. 64, 1902. — *Cordes*, B. Nr. 8, 1803. — *Trautmann*, A. f. L. 77, 1905. — *Botey*, Rev. hebdom. de laryng. 3. mars 1906.

Larynx und Trachea.

v. Czylarz, C. Bd. 8, 1897. — *Przewoski*, A. f. L. 8, 1898. **193** *v. Bruns*, A. f. L. 1893. —*Glas*, W. kl. W. 16, 1908, gute Abbild. — *Fein*, Das angeborene Kehlkopfdiaphragma, Berlin, O. Coblentz, 1904. — *Frankenberger*, V. A. 182, 1905. — *Nakayama*, P. 1905. — *v. Hippel*, D. Z. Chir. 107, 1910, *Virchows* Lehre ist falsch. Echte Divertikel wachsen entw. medianwärts in die Taschenfalte oder lateralwärts unter Durchbrechung der Membr. thyreo-hyoidea nach außen. **194** *Fournier*, Traité de la Syphilis. **195** *Bordet* u. *Gengou*, Ann. Pasteur 1906. — *C. Fränkel*, M. Nr. 32, 1908. — *Wollstein*, I. exp. M., Vol. XI, 1909. — *Stoerk*, Klinik d. Krankh. des Kehlkopfes, Stuttgart 1880. — *Virchow*, B. 1887. **196** *Réthi*, W. m. P. 1890 Nr. 25. — *B. Fränkel*, A. f. L. XIII, 1903. **197** *Schech*, 65. Naturfversamml. **199** *Albrecht* u. *Dold*, A. p. J. r. *Baumgarten* VI, Heft 3, 1908. — *Manasse*, A. f. L., Fall einer 56j. Frau, Autopsie. 1907, — *E. Fraenkel*, V. A. 121, 1890. — *Ziegler*, Lehrb. **201** *Chiari* u. *Riehl*, Vierteljahrsschr. f. Derm. u. Syph. 1882. — *Garrè*, Prim. Lupus des Kehlkopfeingangs, D. 1889. — *Siebenmann*, A. f. L. 19, 1907. **202** *Hansemann*, B. 1896, Nr. 11. — *Lindemann*, V. A. 193, 1908. — *G. Fischer*, Laryngol. Ges. Berlin, ref. B. Nr. 37, 1910. **203** *Hoffmann*, l. c. p. 141. — *Eppinger*, Pathol. Anat. d. Larynx u. d. Trachea: Handb. von *Klebs*, Berlin 1880. — *Eppinger*, l. c. — *Bergengrün*, A. f. L. II, 1894 u. Klin. Jahrb. 19, 1908, Zur Lepra tub. der ob. Luftwege (4 Tafeln). — *Hoffmann*, M. 1906. — *Natzler*, Akt. d. Kehlkopfs, I.-D. Leipzig 1908. **205** *Ziegler*, Lehrb. — *Orth*, Pathologisch-anatomische Diagnostik, 6. Aufl., Berlin, Hirschwald, 1900, p. 314. **206** *H. Cordes*, A. f. L. 16, 1904. — *O. Hirsch*, W. kl. W. 16, 1908, nur 15 Fälle in Lit. — *Mansfeld*, A. f. L. 22, 1909.

Lit. über intratracheale Strumen: *Paltauf*, Z. B. 11, 1892; *Enderlen*, C. f. Schw. 16, 1906; *E. Kaufmann*, ibid.; *Meerwein*, D. Z. Chir. 91, 1907.

Manasse, V. A. 159, 1900. — *Glockner*, V. A. 160, 1900. — *E. Kaufmann*, C. f. Schw. Nr. 24, 1902; Amyloidtumor des Larynx; derselbe Fall I.-D. von *Johanni*, A. f. L. 14, 1903. — *S. Saltykow*, A. f. L. 14, 1903. — *Reich*, B. z. kl. Ch. 65, 1910. — *Herxheimer*, V. A. 174, 1903. — *v. Werdt*, Z. B. 43, 1908. — *Manasse*, Z. f. Ohrenhlkde 66, 1910, gutartiger als die übrigen malignen Tumoren. **207** *Sendziak*, Die bös. Geschw. d. Kehlkopfs, Wiesbaden 1897; 486 Fälle davon 400 Männer. — *Semon*, Med. Soc. London, 28. Jan. 1907; 212 Fälle, 177 Männer, 136 innere Krebse; s. derselbe, Lancet 5. Nov. 1904, betrifft Prognose bei rechtzeitiger Operation. **208** *Semon*, l. c. p. 207. — *Semon*, l. c. p. 207. — *Crone* u. *Baumgarten*, Arb. aus d. Path. Inst. zu Tübingen 2. — *Franco*, V. A. 193, 1908. — *Siebenmann*, Verh. d. Vereins süddeutsch. Laryngol. 1905, Würzburg, Stubers Verlag. — *Scheier*, A. f. m. A. 59, 1901. — *Eug. Fraenkel*, F. G. R. Bd. 12, 1908; genaue Angaben über die Verknöcherung des Kehlkopfs u. Lit. **209** *Chiari* P. 1890. — *Isenschmid*, V. A. 200, 1910. — *Petit, L. H.*, Les tumeurs gazeuses du cou, R. de Chir. 9, 1889. — *Hammar*, A. f. m. A. 59, 1902 u. 61, 1903 u. s. auch Z. B. 36, 1904. **210** *Roth* V. A. 72, 1878. — *Schlange*, A. Chir. 1893. — *Terrier* u. *Lecène*, Rev. de Chir. 10. XII. 1905 — *Chevassu*, Les Kystes branchiaux à structure pharyngo-salivaire etc., R. de Chir., 24. Jahrg. Nr. 4, 10. April 1908. — *Volkmann*, C. f. Ch. 1882. — *Berger*, Epithélioms aberrants de la thyreoïde (epith. parathyreoïdiens), Congrès de Chir. 1897. — *Estor* u. *Massabuau*, R. de Chir. Nr. 9, 1908. — *Kohn*, A. f. m. A. 62, 1903. **211** *Paltauf*, Z. B. XI, 1892. — *Marchand*, Internat. Festschr. f. *Virchow*. — *E. Kaufmann* u. *E. Ruppanner*, D. Z. Chir. 80, 1905. — *Mönckeberg*, Die Tum. d. gland. carot., Hab.-Schrift u. Z. B. 1905. — *Keen* and *Funke*, The Journ. of the American Med. assoc. XLVII, 1906. — *Licini*, D. Z. Chir. 96. — *Zondek*, B. 1908, S. 217. *Beitzke*, Charité-Ann. 33. Jahrg. 1909. — *Lilienthal* ref. R. de Chir. 12, 1909. — *Kolaczek*, B. z. kl. Ch. 68, 1910. **212** *Hedinger*, Path. G. 7, 1904. — *Tillgren*, Hygiea, Dez. 1909, 4 Fälle mit Krankengeschichte. — *Ebert*, Jahrb. d. Hamburg. Staatskrankenanstalten, Bd. XII, 1908 u. I.-D. Halle 1908, Über den Durchbruch käsiger Bronchialdrüsen in benachbarte Organe. — *Simmonds*, Path. G. 1904. — idem, Über Alterssäbelscheidentrachea, V. A. 179, 1905, u. idem, Über Cystofibrome, Mitt. a. d. Hamb. Staatskr. 1901. **213** *Maresch*, W. kl. W. Nr. 23, 1908.

Lit. über Geschwülste der Trachea: *Krieg*, B. z. k. Ch. 58, 1908; *Bircher*, A. f. L. 20, 1907; *Kahler*, W. 16, 1908, Spindelzellsarkom; *Eidesheim*, Ein Beitr. zum Vorkomm. prim. bös. Neub. i. d. Trachea (Cylindrom), I.-D. Leipzig 1909.

v. Recklinghausen, Path. G. 1 u. C. 9, 1898. — *Dennig*, Z. B. 2, 1888. — *Heimann*, V. A. 116, 1888. — *Aschoff*, Path. G. XIV, 1910. — *Brückmann*, V. A. 200, 1910. — *Peters*, W. kl. W. 45, 1909. — *Oestreich*, Z. f. kl. M. 28, 1895. — *Pick*, P. 1891. — *Nager*, A. f. L. 20, 1907. — *Schmiegelow*, A. f. L. 22, 1909, aus Lit. 39 Fälle. — *Kahler*, 13. Vers. d. Ver. deutsch. Laryng. 1909. — *Binder*, Suppl. z. Z. B. 1905, Festschr. f. Arnold. **214** *O'Dwyer*, The New York med. j.

1888; Verh. d. X. int. Kongr. 1890, IV, 12. — *v. Bokay*, Das Intubationstrauma, J. 1894 u. D. Z. Chir. 58, 1900 u. Die Lehre von d. Intub., Leipzig, Vogel 1908. — *Zuppinger*, J. 63, 1906 — *Erkes*, Fall von narb. Kehlkopfverschluß, Monatsschr. f. Ohrenh. u. Lar.-Rhin. 43. Jahrg. Nr. 6, 1910.

Bronchien.

215 *Kohn*, M. 1893. — *v. Hansemann*, Sitzber. d. preuß. Akad. d. Wissensch. 1895 u. A. f. m. A. 55, 1900. — *v. Ebner*, in *v. Köllikers* Handb. — *Miller*, A. f. A. 1900. — *Eppinger*, E. VIII, 1904. — *Teuffel*, A. f. A. 1902. — *Linser*, Anat. Hefte Merkel-Bonnet 1900. — *Russakoff*, Z. B. 45, 1909. — *W. S. Miller*, l. c. — *C. Küttner*, V. A. 63, 1878. **216** *W. S. Miller*, l. c. p. 215. — *Arnold*, V. A. 80, 1880. — *Heller*, D. A. 55. — *Uffenheimer*, A. f. Hyg. 50 u. Monographie 1906, Exp. Stud. über die Durchgängigkeit der Wandungen des Magendarmkanals neugeb. Tiere für Bakt. u. genuine Eiweißstoffe. — *Fr. Müller*, Die Erkrankungen der Bronchien, Die deutsche Klinik, Berlin-Wien 1904. **217** *Finkler*, Infektionen der Lunge durch Streptokokken und Influenzabacillen, Bonn 1895. — *Pfeiffer*, D. 1892 u. Z. f. Hyg. XIII, 1893. — *Kruse*, in *Flügge*, Mikroorganismen, II. Aufl. S. 437. — *Jochmann*, D. A. 84, 1905, Beitr. zur Kenntnis der Influenza u. Influenzabacillen u. Referat in E. XIII. 1. Abt. 1909. — *McKenzie*, V. A. 190, 1907. — *W. Fischer*, Über die feineren Veränderungen bei der Bronchitis u. Bronchiektasie, I.-D. Kiel 1889. — *Kitamura*, V. A. 190, 1907. — *Wegelin*, Z. B. 43, 1908. — *Hart*, D. A. 79, 1903. **218** *Edens*, D. A. 85, 1906. — *A. Fränkel*, Ver. f. inn. Med., Berlin, Oktob. 1901 u. D. 21, 1904 u. B. Nr. 1, 1909, Zur Lehre der Bronchiolitis fibrosa obliterans acuta u. Diskussion dazu B. Nr. 2, 1909. — *Lange*, D. A. 70, 1901. — *Galdi*, D. A. 75. — *Edens*, l. c. — *Hart*, V. A. 193, 1908. — *Beschorner*, S. kl. V. Nr. 73, 1893. — *Posselt*, P. 1899. — *Fr. Müller*, l. c. p. 216. — *Liebermeister*, D. A. 80. — *Grancher*, De la br. pseudomembr. chron., Paris 1896. — *Cesaris-Demel*, Sulla bronchite fibrinosa essenziale, Giorn. delle reale Accad. d. med. di Torino 1900. **219** *Fabian*, D. A. 77, 1903. — *Leyden*, V. A. 55, 1872. — *Ungar*, C. M. 1880. — *Curschmann*, D. A. 32, 1883. — *Biermer*, S. kl. V. 1870. — *A. Fränkel*, Die deutsche Klinik am Eingang des 20. Jahrh., Berlin-Wien, 4. Lief. Bd. IV, 1. Abt., u. Spez. P. u. Ther. der Lungenkrankheiten, Urban u. Schwarzenberg 1904. — *Riehl*, *A. Schmidt*, Z. f. kl. M. XX. **220** *A. Fränkel*, V. f. inn. Med., Berlin, Sitz. 15. März 1900 u. D. 1900 Nr. 17. — *Mönckeberg*, Path. G. XIII, 1909. — *Leyden*, l. c. — *v. Poehl*, Die physiol.-chem. Grundlagen der Spermintheorie, Petersburg 1898. — *Cohn*, D. A. 54, 1895. u. Phys.-ökon. Gesellschaft zu Königsberg, 47. Jahrg. 1906; Nachweis der Ausscheidung innerhalb von Leukocyten bei chron. Leukämie und des Vorkommens der Kristalle bei Affen. — *B. Lewy*, Festschr. f. Lazarus, Berlin, Hirschwald 1899. — *Strauß*, B. 1900 Nr. 19. — *Fr. Müller* u. *Gollasch*, F. 1889. — *Kannenberg*, Charité-Annalen V, 1878. — *B. Lewy*, Z. f. kl. M. 40, 1900. — *Predtetschensky*, Z. f. kl. M. 59, 1906. — *Ellis*, The Pathological Anatomy of Bronchial Asthma A. J. Sept. 1908. — *Dittrich*, Über Lungenbrand infolge von Bronchiektasie, Erlangen 1850. **221** *Buday*, Z. B. 48, 1910, S. 108. — *Buday* l. c. **223** *Birch-Hirschfeld*, D. A. 64, 1899. — *Schmorl*, M. Nr. 33 u. 34, 1902. **225** *Chiari*, B. Nr. 4, 1909. **226** *Peiser*, Über angeborene Bronchiektasie, M. f. K. VIII Nr. 10, 1910. — *Orth*, Üb. tuberk. Emphysem B. Nr. 14, 1910. **227** *Heller*, D. A. 36, 1885. — *Edens*, D. A. 81, 1904. — *Meyer*, V. A. 16, 1859. — *Grawitz*, V. A. 82, 1880. — *Hondo*, Kongenitale Bronchiektasie, C. 1904. — *Peiser*, l. c. p. 226. — *Grawitz*, l. c. — *Box*, Lancet, 1907, Nr. 1. — *Peiser*, Wabenlunge im Säuglingsalter, Monatsschr. f. Kinderheilkunde, Bd. VI. — *E. Kaufmann*, l. c. p. 363. **228** *Virchow*, Ges. Abhandl. S. 982. — *Klebs*, Allgem. Pathol. — *Orth*, B. Nr. 1, 1905. — *O. Stoerk*, W. kl. W. 1897 Nr. 2. — *Löhlein*, Path. G. XII, 1908. — *Hofmann*, Die Krankheiten der Bronchien. Nothnagels Handb. 1897. — *Konietzky*, Über Fremdkörper in den Luftwegen. I.-D. Breslau 1909. — *Toyofuku*, Monatsschr. f. Ohrhkde u. Laryng. Klin. 43 Jahrg. Nr. 10, 1909. — *Bayer*, M. Nr. 22, 1909.

Lunge.

229 Lit. über Mißbildungen der Lunge. Bis 1904 bei *Eppinger*, Krankheiten der Lunge, E. VIII, 1904; *Hammar*, Nebenlunge bei einem Menschenfötus, Z. B. 36, 1904; *Robsmann*, Über retroperitoneale Cysten der Bauchhöhle, I.-D. Königsberg 1904; *Beneke*, Über Bauchlunge und Hernia diaphr. spuria, Path. G. IX, 1905; *v. Graff*, Angeb. Hyperplasie d. einen L. bei gleichz. rudiment. Bild. der anderen, M., Nr. 13, 1905; *Orth*, Beitrag zur Kenntnis des Lungenemphysems B. I, 1905; *Gross*, Fall v. Agenesie d. l. L., Z. B. 37, 1905; *Seltsam*, Abdominale Nebenlunge, V. A. 180, 1905, Erklärung durch Abschnürung; *Bert* u. *B. Fischer*, Über Nebenlungen und versprengte Lungenkeime, F. Z. 6, 1910, Lit.; *Sitzenfrey*, Holoacardius mit aus der Luftröhren-Lungenanlage hervorgegangenen Cystenbildungen, B. z. G. XV, 1910; *O. Meyer*, Über einseitige kongenitale Lungenatrophie, A. f. E. XXX, I. Teil 1910, Lit.

Urbach, D. Z. Chir., 102, 1909. — *Tendeloo*, Studien über die Ursachen der Lungenkrankheiten, Wiesbaden 1902. — **230** *Thomas*, R. V. L'examen médico-légal des poumons des

nouveau-nés, Paris 1909. — *Peiser*, Über Lungenatelektase, J. f. K. 67, 1908. — *Hitschmann* u. *Lindenthal*, A. f. G. 66, 1902. — *Bordas* u. *Descoust* s. bei *Ungar*, V. XXI, 1901. — *Harbitz*, N. M. 1902 u. Ref. in J. 58, 1903. — *Rühs*, V. 36, H. 2 1908, Anschauungen über Lungenfäulnis noch wenig übereinstimmend. —*Molitoris*, Über d. Fäulnis v. Lungen Neugeborener, I. Tag. d. Deutsch. Ges. f. ger. Medizin, Meran 1905, Tagebl. d. D. Naturfvers. — *Ungar*, V. 39, Heft 1 u. Der Kindsmord, Handb. d. gerichtl. Medizin von *Schmidtmann*, Bd. 2, 9. Aufl. — *Kathe*, B. Nr. 35, 1907, Die Lungenprobe u. ihre Beurteilung. — *Marx*, Atemprobe, Gutes Referat B. Nr. 3, 1907. — *Ahlfeld*, Z. f. G. 61, 1908, Schwimmende Lungen ohne Luftgehalt. — *Breslau*, Monatsschr. f. Geburtskunde u. Frauenkrankheiten, 18, Heft 1. — *Ungar*, V. A. 125, 1891. **231** *Lichtheim*, A. f. e. P. X, 1878. — *Pasteur*, Massiver Lungenkollaps, Lancet Nr. 4445, 1908. **232** *Balthazard* u. *Lebrun*, Ann. d'hygiène publ. et de méd. légale, Juli 1906. — *Rühs*, V. Bd. 36, Heft 2, 1908, hält die Frage noch nicht für völlig geklärt. — **233** *Straßmann* s. bei *P. Fraenkel*, D. Nr. 50, 1909. — *Tendeloo*, l. c. p. 229 u. Naturfv. Dresden 1907. — *Ribbert*, Lehrb. d. path. Histol. 1896. — *v. Hansemann*, B. 1899, S. 437. — *Sudsuki*, V. A. 157, 1899. — *Eppinger*, l. c. p. 215 u. Das Emphysem der Lungen, Prag. Vierteljahrsschr. Bd. 132. **234** *Orsós*, Elast. Gerüst der norm. u. emphys. Lunge, Z. B, 41, 1907. — *Grawitz*, D. 1892. — *Ohkubo*, V. A. 191, 1908. — *Eppinger*, l. c. p. 232. — *Russakoff*, l. c. p. 215. — *Tendeloo*, Studien über die Ursachen der Lungenkrankheiten, 1902 u. Naturfv. Dresden 1907, I. — *Orsós*, l. c. **235** *Urbach*, l. c. p. 229. — *Päßler*, Über Lungenemphysem, Deutsche Klinik am Eing. d. XX. Jahrh. 1909. — *W. A. Freund*, Die chirurg. Behandl. d. starren Dilat. des Thorax Chir. Congr. Berlin 1910. **236** *von Salis*, Zur Bedeutung der Rippengelenke bei Lungenemphysem u. Lungentuberkulose, F. Z. 4, 1910. — *Bevacqua*, Riforma med. Nr. 41, 1908. — *Hammes*, A. f. K. 48, 1908. **237** *Ortner*, W. kl. W. 1899. **238** *Galdi*, Über die Pneumonie bei Stauung im klein. Kreislauf, D. A. 75. — *Fr. Müller*, l. c. p. 216. — *Perls*, V. A. 39, 1867. — *Quincke*, A. f. e. P. 19, 1885. — *Nishimura*, C. 1910. — *Marchand*, Path. G. X, 1906. — *Risel*, D. Nr. 4, 1909. — *E. Neumann*, V. A. 161, 1900. — *Friedreich*, V. A. 9, 1856. — *A. Saltykow*, I.-D. Zürich 1901.— *S. Saltykow*, V. A. 153, 1898, **239** *Nunokawa*, V. A. 196, 1909. — *Stumpf*, Über Corp. amylacea der Lungen mit Riesenzellen, V. A. 202, 1910. — *Rindfleisch*, Lehrb. — *R. Mills Pearce*, From the Univ of Penns. med. Bull. Aug. 1901. — *Russakoff*, l. c. p. 215. **240** *Bartenstein* u. *Tada*, Beitr. zur Lungenpathologie der Säuglinge, 1907, Deuticke. — *Posner*, C. M. 1878. **241** *Cohnheim*, Vorl. I, S. 501. — *Welch*, V. A. 72, 1878. — *Sahli*, Z. f. kl. M. 13, A. f. e. P. 19. — *Krehl*, Pathologische Physiologie, Leipzig 1898. — *Loeschke*, Z. B. 49, 1910. — *Jores*, Üb. exp. neurot. Lungenödem. D. A. 87, 1906. **242** *Kockel*, Naturforscherversamml. Frankfurt 1896. — *Jores*, l. c. p. 241, — *Virchow*, Zellularpathologie. **243** *v. Recklinghausen*, l. c. p. 244. — *Laënnec*, Traité d'auscultation. **244** *Cohnheim*. Untersuchungen über den embolischen Prozeß, 1872. — *v. Zielonko*, zitiert bei *v. Recklinghausen*, Handbuch. — *Litten*, Z. f. kl. M. I, 1880. — *Grawitz*, Festschrift für *Virchow*, Berlin 1891. — *v. Recklinghausen*, Handbuch der allgemeinen Pathologie des Kreislaufs u. der Ernährung, in Deutsch. Chirurgie von *Billroth-Lücke*, Stuttgart 1883. **245** *Fujinami*, V. A. 152, 1898. — *Orth*, Erzeugung der Lungeninfarkte, C. 1897. — *Zahn*, Über die Folgen des Verschlusses d. Lungenarterien u. Pfortaderäste durch Embolie, Naturfvers. Braunschweig 1897 u. C. VIII, 1897. — *Ranzi*, Üb. postoperative Lungenkomplikationen embolischer Natur, A. Chir. 87, 1908. — *Gessner*, Über tödl. Lungenembolie bei gynäkolog. Erkrankungen, Festschr. f. Ruge, Berlin 1896. — *Kretz*, Med. Klin. Nr. 41, 1909. — *Aschoff*, Med. Klin. Nr. 45, 1909. — *Lennander*, C. f. Chir., Jahrg. 26, 1899. — *Kümmell*, D. 43, 1909. — *Zurhelle*, Thromb. u. Embolie nach gynäk. Operationen, A. f. G. 84, 1908; s. auch *Bland-Sutton*, Lancet 4475, 1909, Embolie nach Beckenoperationen, Thrombose beruht meist auf Sepsis. — *Hoffmann*, M. f. G. u. G. 30, 1909. — *Trendelenburg*, D. 27, 1908, u. *Sievers*, D. Z. Chir. 93, 1908. — *Kose*, W. Nr. 52, 1902. — *Strueff*, V. A. 198, 1909. — *Küttner*, V. A. 73, 1878. — *Hart*, D. A. 84, 1905. **247** *Westphal*, Carl, Über anäm. aputr. Nekrose nach Verstopfung von Lungenarterien, I.-D. München 1907. — *Kockel*, D. A. 64, 1899. — *Kischensky*, C. 1901. — *Hübschmann*, C. XIX, Nr. 18, 1908. — *Tschistowitsch* u. *Kolessnikoff*, V. A. 197, 1909. — *Pari*, V. A. 200, 1910. — *Bittrolff*, Üb. kalk- u. eisenhalt. elastische Fasern i. d. Lunge, Z. B. 49, 1910. — *Versé*, Path. G. XIV, 1910. **248** *Fritsche*, l. c. p. 129. — *Ribbert*, D. 1900, Nr. 26. — *Bergemann*, B. 24, 1910. — *Schmorl*, Dtsch. Ges. f. Gyn., 9. Kongr. Gießen 1901. — *Carrara*, Friedreichs Blätter f. ger. Med. 1898. — *Foà*, s. Zitat b. Verbr. d. Haut. — *Frischmuth*, Die Fettembolie, I.-D. Königsberg 1909. — *Gaugele-Risel*, Brisement forçé, Z. f. orthopäd. Chir. 27, 1910. **249** *Fuchsig*, Üb. exp. Fettembolie, Z. f. exp. Path. u. Ther. Bd. 7, H. 3, 1910. — *Beneke*, Verh. d. Naturf. u. Ärzte, Lübeck 1895. — *Bürger*, Fettembolie, V. 39, 1910. — *Weigert*, F. 1883. — *Hess*, Beitr. z. Lehre von den traumat. Leberrupturen, V. A. 121, 1890. — *Maximow*, V. A. 153, 1898. — *Aschoff*, V. A. 134, 1893. — *Sapegno*, Lav. Ist. Foà, 1906—1908 u. A. p. sc. m. XXXII, N. 7. — *Zinkeisen*, D. A. 75, 1903. — *Cesaris-Demel*, Giorn. d. R. Acad. di Torino Nr. 7—8, 1907. **250** *Ribbert*, C. f. Schw. 1894 u. F. 1894 u. Naturf-

vers. Nürnberg u. s. auch *Bezzola*, V. A. 136, 1894. — *Weichselbaum*, Med. Jahrb., Wien 1886; C. f. Bakt. 1887; W. kl. W. 1888; C. f. Bakt. 1889 (Peritonitis durch Pneumokokken); F. 1887 (Meningitis); Z. B. 1888 (Endocarditis). — *A. Fränkel*, Med. Kongreß, Wiesbaden 1884; Z. f. klin. M. X, XI u. D. 1886. — *Friedländer*, F. 1883. — *Kokawa*, D. A. 80, 1904. — *Stühlern*, C. f. Bakt. 36, 1904. — *Otten*, D. A. 86, 1906. — *W. H. Schultze*, Zur Differentialdiagnose der menschenpathog. Streptokokken, M., Nr. 24, 1907. — *Paltauf*, W. kl. W. 1899, S. 576. — *Kruse* u. *Pansini*, Z. f. Hyg. XI. — *Kindborg*, Z. f. Hyg. 51, 1905. **251** *Klipstein*, Z. f. kl. M. 34, 1898. — *Pratt*, The histology of acute lobarpneumonia, J. H. H. R. Vol. IX, 1900. **252** *Welch*, J. H. H. B. 1890 u. ibid. 1892. **254** *Fr. Müller*, Über die chem. Vorgänge bei der Lösung der Pneumonie, Verh. d. naturf. Ges. Basel. 13. Bd., 1901. **255** *Kokawa*, l. c. p. 250. — *Apelt*, M. Nr. 16, 1908. —*Kundrat*, zit. bei *Paltauf*, l. c. p. 250. — *v. Hofmann*, Lehrb. d. ger. Med., VII. Aufl. 1893, S. 618. — *Heller*, M. 1897. **256** *Grancher*, zit. nach *Letulle*, Anat. pathol. S. 303. **257** *v. Kahlden*, Z. B. 13, 1893 u. C. 1897. — *Ribbert*, F. 1894 u. V. A. 156, 1899. — *Hart*, V. A. 193, 1908. — *Davidsohn*, B. Nr. 2, 1907. **258** *Zenker*, D. A. 50, 1892. — *Apelt*, M. Nr. 16, 1908. — *Rosenthal*, Üb. d. Ausgang der fibrin. Pneumonie in aputride anäm. Nekrose, I.-D. Leipzig 1907, Berlin, Univ.-Buchdruckerei Gustav Schade. **260** *Kromeyer*, V. A. 117, 1889. — *Dürck*, Spez. path. Hist., I. Bd. 1899. — *Honl*, Zur Charakteristik d. Pneumonie nach Masern, W. klin. Rundschau 1897. — *Steinhaus*, Z. B. 29, 1901. — *Hart*, D. A. 79, 1903. — *Hecht*, Z. B. 48, 1910. — *Finkler*, l. c. p. 217. — *Kundrat*, zit. bei *Paltauf*, W. klin. W. 1899. — *Paltauf*, l. c. — *v. Besser*, Z. B. VI, 1889. — *Nenninger*, Z. f. Hyg. 37, 1901. — *Quensel*, Z. f. Hyg. 40, 1902. — *Wrzosek*, A. f. e. P. 54, 1906, Saprophyten, in Respirationsapparat von Tieren gebracht, gehen normalerweise weder ins Blut noch in die Organe über. **261** *Dürck*, D. A. 58, 1897 u. M. 26, 1904. — *W. Müller*, Exp. u. kl. Stud. üb. Pneumonie, D. A. 54, 1902. vgl. auch Exp. von *Rasquin*, A. de Méd. Nr. 6, 1910 auch ref. in C. Nr. 5, 1911. — *Fr. Müller*, s. bei *W. Müller*. — *Fr. Müller*, l. c. p. 216. — *A. Wassermann*, Infektion u. Autoinfektion, D. 1902, S. 117. — *Netter*. Compt. rend. de l'Acad. d. scienc. 1890. — *Sevestre*, s. bei *Spiegelberg*, A. f. K. 1899. — *Eppinger*, W. 1888 u. Die Hadernkrankheit, Jena 1894. — *Paltauf*, W. klin. W. 1888. — *E. Kaufmann*, Schles. Ges. f. vaterl. Kult., 27. Nov. 1896. — *Gotschlich*, Z. j. Hyg. 35, 1900. — *H. Albrecht* u. *Ghon*, Über die Beulenpest in Bombay im Jahre 1897, Wien 1898, Gerolds Sohn. — *Frosch*, B. 1900 S. 370. *Dürck*, Ärztl. Verein, München 1901 u. Beiträge zur pathol. Anatomie der Pest, VI. Suppl. von Z. B. 1904. — *Leichtenstern*, Centralbl. f. allgem. Gesundheitspflege, Jahrg. XVIII. — *Nocard*, zit. bei *Leichtenstern*. — *Nauwerck*, zit. bei *Hölscher*, A. Chir. 57, 1898. — *Lindemann*, C. 1898. — *Klipstein*, Z. f. kl. M. 34. — *Kreibich*, Beitr. z. kl. Med. u. Chir., Wien 1896.— *Loeschke*, l. c. p. 241, fand dabei mikroskopisch keine Bakterien. — *Enderlen*, M. Nr. 49, 1892, Exp. Unters. üb. d. Wirk. d. Thomasschlacken-Staubes auf die Lungen. **264** *Rindfleisch*, Lehrbuch. — *Kromeyer*, V. A. 117, 1889. — *Koester*, Niederrh. Ges., Bonn 1897. — *Koester*, l. c. **265** *Filehne*, Phys.-med. Soz. zu Erlangen 1877. — *Leyden* u. *Jaffé*, D. A. II. **266** *Buday*, Unters. über Lungengangrän, Z. B. 48, 1910. **267** *Sternberg*, Über die Erweichung bronchialer Lymphdrüsen u. ihre Folgen, W. kl. W. Nr. 46, 1905. — *A. Paltauf*, Der Tod durch Ertrinken. **268** *Stubenrath*, Über Aspirationspneumonie insbes. nach Eindringen von Ertränkungsflüssigkeiten u. über ihre gerichtsärztl. Bedeutung, Würzburg, 1898. **270** *Buhl*, Lungenentzündung, Tuberkulose und Schwindsucht 1872. **273** *Calmette*, *Vansteenberghe* u. *Grysez*, Annales de l'institut. Pasteur Dec. 1905, u. vgl. *Calmette*, Infektionswege der Tuberkulose, V. Int. Tub.-Kongr. Haag 1906. — *Beitzke*, E. XIV, 1910. — *Arbeiter*, V. A. 200, 1910.

Lit. über Ursprung der Lungenanthrakose: *Römer*, *Bennecke*, s. bei *Aschoff*, Ges. zur Beförd. d. ges. Naturwiss. Marburg Nr. 6, Juni 1906; *W. H. Schultze*, M. Nr. 35, 1906; *Küss* u. *Lobstein*, Exp. Unters. üb. d. Anthrakose d. Lunge, Acad. d. Science, Paris 19. Nov. 1906, u. Bull. d. la Soc. d. Bial. 3. Nov. 1906, u. ibidem *Remlinger*; *M. Cohn*, B. 44, 45, 1906, *Beitzke*, V. A. 187, 1906; *Mironescu*, Romania med. 13—14, p. 303, 1906; *Oberndorfer*, E. XII, 1908; *Maciesza*, W. kl. W. 14, 1909, *Calmettes* Versuche entsprechen nicht den Verhältnissen bei der menschl. Anthrakose. — *Arnold*, l. c. p. 137 u. Die Geschicke des eingeatmeten Metallstaubes, Z. B. VIII, 1889. — *Lubenau*, Exp. Staubinhalationskrankh. d. Lungen, A. f. Hyg. 63, 1907, 28 Staubarten geprüft; etwas andere Resultate als *Arnold*. — *Villaret* in *Albrecht*'s Handb. d. Gewerbehygiene, Berlin 1894. — *E. J. Neisser*, Tuberk., Lungenschwindsucht u. Erkr. d. Atmungsorgane nach den Berichten der Gewerbeinspektionen, Tuberculosis Bd. 7. — *Beitzke*, l. c. **274** *Lubarsch*, F. 16, 1904. — *Shingu*, V. A. 200, 1910, Über Staubinhalation bei Kindern. Untersucht .Material von Berlin. — *Weigert*, F. 1883. — *Soyka*, Prager Vierteljahrsschrift 1878. — *Beitzke*, Path. G. XII, 1908. **275** *Zenker*, D. A. II, S. 116. — *v. Ins*, I.-D. Bern 1876. — *Sticker*, Staubkrankheiten, *Eulenburgs* Realenzyklopädie 23, 1900. — *R. Koch*, Tuberkelbacillen, B. 1882 Nr. 15; D. 1883 Nr. 10; Die Ätiologie der Tuberkulose, M. K. G. II, 1, 1884. — *Baumgarten*, V. A. 82, 1880; B. 1880; Tuberkelbakterien C. M. 1882; Z. f. wissenschaftliche Mikroskopie 1884; C. M. 1884; Tuberkol

und Tuberkulose, Z. f. kl. M. XI, 1885; Verhältnis von Perlsucht zu Tuberkulose, B. 1901; Wirksamkeit der Tbb., ib. 1901. **276** *R. Koch*, l. c. — *v. Betegh*, C. f. Bakt. 47, H. 5, 1908. — *Weichselbaum*, W. 1883 u. 1884. — *Lichtenhahn*, C. f. Schw. Nr. 33, 1910 — *Rabinowitsch*, Z. f. Hyg. 26, 1897 u. D. 1899. — *Möller*, D. 1898, Z. f. Hyg. 32, 1899; C. f. Bakt. 1899. — *Klebs*, zit. bei Helbing, D. 1900. — *Philibert*, Die säurefesten Bacillen, Paris, Steinheil, 1908. *v. Betegh*, l. c. — *Baumgarten*, l. c. p. 275. — *Wechsberg*, Z. B. 29, 1901. — *Herxheimer*, Z. B. 33, 1903. — *Schmaus* u. *Albrecht*, V. A. 144, 1896. — *Justi*, V. A. 150, 1897. — *Weigert*, F. 1888. **277** *R. Koch*, l. c. p. 275 u. D. 1890 u. 1891. **278** *Baumgarten*, l. c. p. 275. — *A. Fränkel* u. *Troje*, Z. f. kl. M. 24, 1893. — *Kockel*, V. A. 143, 1896. — *Roger* u. *Simon*, Action pathogène des bacilles tub. steril. A. de Méd. XXII, N. 5, Sept. 1910. — *R. Koch*, l. c. p. 275. — *Virchow*, Onkologie III. — *Laënnec*, l. c. p. 243. — *Buhl*, l. c. p. 270. — *Baumgarten*, l. c. p. 275. — *Orth*, Festschrift für *Virchow* 1891. — *Baumgarten*, l. c. u. Zur Lehre von der käsigen Pneumonie, A. p. J. von *Baumgarten* VI, Heft 3, 1908. — *A. Fränkel* u. *Troje*, l. c. — *Orth*, l. c. — *A. Fränkel* u. *Troje*, l. c. **279** *Falk*, V. A. 139, 1895. — *Orth*, Zur Histologie und Ätiologie der Lungenschwindsucht, K. Ges. d. W. Göttingen 1901, Heft 2; Wirkung der Tbb., Path. G. IV, 1902; Entstehung der Tuberkel, B. 1904, u. Altes u. Neues über Lungentuberkulose, in Festschrift f. *Rindfleisch* 1907, Leipzig, Engelmann, Sonderabdruck. — *Tendeloo*, Beitr. z. Klin. d. Tub. VI, Kollaterale tuberkulöse Entzündung. — *Babes*, Progr. méd. roum. 1888 u. Internat. Kongr. Berlin 1890. — *Cornet*, W. 1892. — *Marfan*, Phthisie pulmonaire in Traité de méd. T. IV, Paris 1893. — *Ortner*, Die Lungentuberkulose als Mischinfektion, Wien u. Leipzig 1893. — *Sata*, Z. B. 1899, 3. Supplementb. — *Kerschensteiner*, D. A. 75, 1902. — *Harbitz*, l. c. p. 159. **280** *Findel*, Z. f. Hyg. Heft 4, 1907. — *Reichenbach*, Z. f. Hyg. 60, 1908. — *Weigert*, V. A. 77, 1879. — *Benda*, B. Nr. 29 u. 30, 1899. — *Schmorl*, M. Nr. 33 u. 34, 1902. — *Ponfick*, B. 1877. — *Weigert*, V. A. 88, 1882. — *Koch*, l. c. p. 275. **281** *Wicht*, 2 Fälle von allg. verbreit. Emphysem usw., I.-D. Göttingen 1908. — *Orth*, l. c. p. 279. **282** *Orth*, Lehrb. und Zur Frage der Disposition d. Tuberkulose, B. Nr. 10, 1904. — *E. Kaufmann*, dieses Lehrb. 1. Aufl. 1896. — *Ribbert*, D. 1902. — *Tendeloo*, Studien über d. Ursachen der Lungenkrankheiten, Wiesbaden 1902, vgl. auch derselbe, Aëro-lymphogene Lungentuberkulose, M. Nr. 3, 1907. — *Cohnheim*, V. A. 39, 1867. — *Manz*, *Gräfe*'s Archiv 4. u. 9. Bd. — *v. Volkmann*, 14. Kongr. d. deutsch. G. f. Chir. **283** *Aufrecht*, Die Urs. u. d. örtl. Beginn d. Lungenschwindsucht, Wien 1900, u. Verh. d. intern. Kongr. zu Paris. — *v. Baumgarten*, W. Nr. 44, 1901. — *Ribbert*, Über die Ausbreitung der Tuberkulose im Körper. Univers.-Programm, Marburg 1900 u. D. Nr. 17, 1902. — *Klebs*, D. 1907 S. 577 u. Path. G. 11, 1907. — *Calmette*, Pathogénie de la Tub. Sammelreferat Rev. d'hyg. 1907; andere Arbeiten desselben s. im Referat *Beitzke*, E. 14, 1910. — *Schlossmann*, Tuberculosis, Bd. 6, A. f. K. 43, Verh. d. Ges. f. Kinderhlk. 1905. — *Kretz*, Über Phthiseogenese, Beitr. z. Klin. der Tub. Bd. XII, 1909. — *Orth*, B. 1904, S. 265. — *Schmorl*, l. c. p 280.

Für Vorherrschen des aërogenen Infektionsmodus sprechen: *Ziegler*, Lehrb. 1906; *Raw*, Tuberculosis, Vol. 3, Nr. 11, 1904; *Beitzke*, Über die Häufigkeit u. die Infektionswege der Tub., Tuberculosis, 1906; *Hart*, D. Nr. 43, 1907; *Goldschmid*, F. Z. I, 1907, Zur Frage des genet. Zusammenhangs zwischen Bronchialdrüsen- u. Lungentuberkulose; *Most*, l. i. c. — *Pfeiffer* u. *Friedberger*, D. 39, 1907, Inhalation ist der Aufnahme vom Intestinaltrakt ganz überlegen; *Flügge*, 5. Int. Tub.-Konf. Haag 1906 u. 6. Wien 1907, u. s. Schüler, unten zitiert; *Ribbert* u. *v. Schrötter*, Intern. Hyg.-Kongreß 1907 Berlin, ref. B. Nr. 44, 1907; s. auch D. Nr. 42, 1907; *Tendeloo*, Aëro-lymphogene Lungentuberkulose, M. Nr. 3, 1907; *Orth*, Zur Frage der Infektionswege der Tub., 6. intern. Tub.-Konferenz, Wien 1907; *Escherich*, W. kl. W. 15, 1909; *Rothe*, (Inst. Gaffky), Unters. üb. tub. Inf. im Kindesalter, D. N. 8, 1911. — *v. Baumgarten*, Über das Verhalten der Tbb. an der Eingangspforte der Infektion, B. Nr. 42, 1905. — *Flügge* u. seine Schüler: *Findel*, l. c. p. 280, *Reichenbach*, *Heymann*, *Alexander*, *Oettinger*, Z. f. Hyg. 60, 1908. — *Klebs*, Allg. Path. I, 1887. — *Most*, Infektionswege der Tuberkulose, Schles. Ges. f. vaterl. Kultur, Breslau 29. Nov. 1907 u. B. 1908 S. 42 u. Tuberculosis Bd. 6 u. A. f. A. 1908 anat. Abt. u. l. c. p. 161. — *Volland*, Z. f. kl. M. 24. — *Wassermann*, B. Nr. 48, 1904. — *Grober*, Klin. Jahrb. 1905. — *Beitzke*, V. A. 184, 1906. — *Most*, l. c. — *Harbitz*, l. c. p. 159. — *Beitzke*, l. c. u. B. Nr. 26, 1908. **284** *Most*, l. c. p. 283. — *Beitzke*, l. c. p. 283. — *Kovacz*, Z. B. 40, 1906. — *Hart*, D. Nr. 43, 1907. — *Beitzke*, E. 14, 1910. — *Hofbauer*, Z. f. kl. M. 59, 1906. — *Hasse*, A. f. A., Anat. Abt. 1901. — *Tendeloo*, M. Nr. 3, 1907. — *Tendeloo*, l. c. p. 229. — *Peiser*, C. Nr. 20, 1908. — *W. A. Freund*, Vortr. in d. Berl. med. Ges. 27. Nov. 1901 u. B. 1902 u. Chir. Kongr. Berlin 1910. — *Schmorl*, M. Nr. 50, 1901. — *Hart*, Die mechan. Disposition der Lungenspitzen zur tub. Phthise, Stuttgart 1906; s. auch *Kitamura*, B. z. klin. d. Tub. VIII; ferner *Hart*, Thorax phthisicus, D. Militärärztl. Zeitschr. Heft 23, 1908 u. *Hart* u. *Harras*, Der Thorax phthisicus, eine anat. physiol. Studie. Stuttgart, Enke 1908 u. Die Disposition der Lungenspitze zur tub. Phthise usw., M. Nr. 3, 1909, u. Die *Schmorl*sche Lungendruckfurche (gegen *Peiser*), C. XX, Nr. 2, 1909, u. Thoraxanomalien u. tub. Lungenphthise, Ergebn. d. wiss. Med. 1909, u. Zur Prophylaxe der Lungentuberkulose,

Z. f. Tuberk. XIV, 1909. u. Die anatomischen Grundlagen der Disposition der Lungen zu tuberkulöser Erkrankung. E. XIV, 1910. — *Peiser*, l. c. — *Jungmann*, F. Z. 3. Bd. 1909. **285** *Watanabe*, Z. B. 31, 1902. — *Herxheimer*, Z. B. 33, 1903. **287** *Orth*, Festschrift f. *Virchow* 1891, ferner Festschrift f. *Rindfleisch* 1907 u. D. 1906, Nr. 3, S. 4 u. 10. **288** *A. Fränkel*, s. bei *A. Fränkel* u. *Troje*, l. c. p. 278. — *Baumgarten*, l. c. p. 275. **289** *Tendeloo*, l. c. p. 282. **296** *Jochmann*, D. A. 83, 1905. **297** *C. Gerhardt*, B. 1899. — *Birch-Hirschfeld*, l. c. p. 223. **298** *Schmitz*, F. Z. 3, 1909. **300** *Petruschky*, D. 1893. — *Cornet*, Über Tuberkulose, Leipzig 1890. — *Köhlisch*, Z. f. Hyg. 60, 1908. — *Mitulescu*, Z. f. Hyg. 44. **301** *Flügge*, D. 1896 u. Z. f. Hyg. 25, 1897. — *Bartel* u. *Spieler*, W. kl. W. 1906, S. 25. — *Ostermann*, Kontaktinfektion bei Tuberkulose, usw., Z. f. Hyg. 60, 1908. — *Beitzke*, E. 14, 1910, S. 235, bemängelt Ostermanns Versuchsanordnung. — *v. Behring*, Tuberkuloseentstehung, -bekämpfung u. Säuglingsernährung. Beitr. z exp. Ther. Berlin 1904. — *Flügge*, D. 1904, S. 161. — *Cornet*, Die Tuberkulose, 2. Aufl. Wien 1907. — *B. Heymann*, Z. f. Hyg. 48, 1904. — *B. Heymann*, Z. f. Hyg. 60, 1908, Tub. ist ebenso verbreitet in Ländern, wo Infektion mit Perlsuchtbac. reichlich gegeben, als da, wo die Säuglinge keine Kuhmilch erhalten (Ägypten, Goldküste, Rumänien usw.) — *R. Koch*, vgl. *Pannwitz*, Tubercul. Bd. 7 u. B. 1908 S. 2001. — *Beitzke*, E. 14, 1910, S. 232 ff. — *Köhler*, Int. Tuberk.-Kongr. Berlin 1899. — *Kirchner*, X. Gen.-Vers. d. deutsch. Zentralkomitees z. Bek. d. Tub., Berlin 1906; v. 1875—1903 soll d. Tub.sterblichkeit um 38% zurückgeg. sein. — *B. Fränkel*, B. Nr. 45, 1909, Ursache der Abnahme wären in 1. Linie die Heilstätten u. *A. Gottstein*, B. 1909 gegen diese einseitige Auffassung. — *Beitzke*, E. XIV, 1910. — *Naegeli*, V. A. 160, 1900. — *A. Burckhardt*, Ges. f. Nat. u. Heilk., Dresden 18. April 1903, ref. M. 1903 u. Z. f. Hyg. 53, 1906. — *Beitzke*, V. A. 184, 1906 u. B. Nr. 9, 1909. — *Kraemer*, zit. bei *Beitzke*. — *Flügge*, D. 1904, S. 269. — *Ziesché*, Quantitative Verhältn. der Tröpfenchausstreuung durch hustende Phthisiker, Z. f. Hyg. 57, 1907. — *v. Pirquet* s. bei *Hillenberg*, Z. f. Hyg. 64, 1909. **302** *v. Baumgarten*, Welche Ansteckungsweise spielt bei d. Tub. d. Menschen die wichtigste Rolle? XVI. Internat. med. Kongr. Budapest 1909. — *Johne*, D. Z. f. Tiermed. 1889 u. Gesch. d. Tuberkulose, Leipzig 1893. — *Takeya*, Üb. Tuberkulose beim Kalbe, A. p. J. von *Baumgarten* VI, Heft 3, 1908. — *Gärtner*, Z. f. Hyg. 13, 1893. — *Maffucci*, C. f. Bakt. 1889. — *Baumgarten*, S. kl. V. Nr. 218; B. 1883; Arb. aus d. Path. Inst., Tübingen I, 1892. — *Veszprémi*, C. Nr. 12, 1904 — *Pertik*, E. VIII, 1904. — *Harbitz*, l. c. p. 279. — *Kaiser*, A. p. I. v. *Baumgarten* VII, 1909. — *Löffler*, Intern. Tuberkulose-Kongr., Berlin 1899. — *v. Behring*, B. 1903 u. Ver. f. inn. Med., Wien 12. März 1903. — *Schlüter*, Die fötale tuberkulöse Infektion, Leipzig u. Wien, Deuticke 1902. — *Kruse*, in *Flügges* Mikroorganismen II. Aufl. 1896. — *Heubner*, Tuberkulose-Kongr., Berlin 1899. — *v. Behring*, l. c. p. 301. — *Schloßmann*, Die Tub. im frühen Kindesalter, V. internat. Tub.-Konferenz Haag; s. auch *Schl.* u. *Engel*, D. 1906, Experimente, die aber nicht beweisend sind. — *Disse*, B. 1903 Nr. 1.

Lit. über Schleimdecke im Verdauungstractus: *Benda*, *Toldt*, *Fischl*, *von der Leyen*, s. bei *Reyher*, Über die Ausdehnung der Schleimbildung in den Magenepithelien, des Menschen vor und nach der Geburt, J. f. K. 1904; *Disse*, Beitr. z. Klin. d. Tuberk., Bd. 4 hält daran fest, daß die Magenschleimhaut des Neugeb. u. nur wenige Tage alter Individ. keine lückenlose Schleimlage besitze.

Hamburger u. *Monti*, M. Nr. 9, 1909. — *Römer*, 14. Generalvers. d. deutsch. Zentralkomitees z. Bekämpf. d. Tub. Berlin 1910. — *Albrecht*, W. kl. W. 1909. **303** *Baillie* u. *Bayle* zit. bei *Johne*, l. c. p. 302. — *Laënnec*, l. c. p. 243. — *Virchow*, Onkologie II. — *Virchow*, l. c. p. 303. — *Langhans*, V. A. 42, 1868. — *E. Wagner*, A. d. H. XI u. XII, 1870. — *Schüppel*, Üb. Lymphdrüsentuberkulose, Tübingen 1871. **304** *Morgagni*, zit. bei *Klebs*, Die kausale Behandlung der Tuberkulose, Hamburg 1894. — *Klencke* (1843) zit. bei *Waldenburg*, Die Tuberkulose, Berlin 1869. — *Villemin*, Gaz. hebdom. 1865 u. Étud. sur la tuberculose, Paris 1868. — *Lebert* u. *Wyß*, V. A. 40. — *Klebs*, V. A. 44. — *Cohnheim*, Die Tuberkulose vom Standpunkt der Infektionslehre, Leipzig 1879. — *Koch*, Vortr. in d. phys. Ges. zu Berlin, B. 1882 Nr. 15 u. Mitt. aus d. Reichsgesundheitsamt II. — *Baumgarten*, C. M. 1882. — *Baumgarten*, l. c. p. 275. — *Flockemann*, C. X, 1899. — *Herxheimer*, Lues acquisita, E. XI, 1. 1907 u. über kongen. Syph. E. XII, 1908. — *M. Koch*, Path. G. XI, 1907. — *v. Hansemann*, Verh. des XIX. Kongr. f. inn. Med., Berlin 1901. **305** *Virchow*, Onkologie II. Bd. 1865. — *Schmorl*, Path. G. XI, 1907. — *Virchow*, l. c. — *Kokawa*, A. f. D. 78, 1906. — *Aschoff*, Tagebl. d. Naturfvers. zu Braunschweig 1897. **307** *Stroebe*, C. II, 1891. — *Kimla*, Kongenit. latente Hypoplasien der drüs. Organe bei der kong. Syphilis, W. med. W. 1905, Sonder-Abdr. — *Kokawa*, l. c. **308** *Mac Callum*, Z. B. 31, 1902. — *Zieler*, Z. f. Hyg. 45, 1903.

Lit. über Aktinomykose der Lunge: *Schlagenhaufer*, V. A. 184, 1906; *Karewski*, A. Chir. 84, 1907.

J. Israel, Klin. Beitr. z. Kenntnis der Aktinomykose des Menschen, Berlin 1885. — *Ponfick*, Bresl. ärztl. Z. 1879 u. B. 1879 u. Die Aktinomykose des Menschen, Berlin 1882. — *Soltmann*, Bresl. ärztl. Z. 1885; J. f. K. 24, 1888. — *v. Baracz*, A. Chir. 68, 1902. — *Benda*, D. 1900. — *Schulze*, Z. f. Hyg. 31, 1899. — *Lubarsch*, ibid. — *Friedrich* und *Nösske*, Z. B. 26, 1899. **309** *Johne*,

D. Z. f. Tiermed. VII, 1881; C. M. 1882 Nr. 35; F. III. — *Ponfick*, l. c. p. 308. — *O. Israel*, V. A. 95, 1884 u. C. M. 1886. — *Bostroem*, Z. B. IX, 1890. — *Wolff* u. *J. Israel*, V. A. 126, 1891. — *Gasperini*, Soc. Tosc. di Sci. Nat. 1894 u. 1895. — *Wright*, James Homer, The Biology of the Mikroorganism of Actinomycosis, Public. of the Massachusetts General Hospital, Boston May 1905. — *Loele*, Morphologie der Aktinomycesdruse, Z. f. Hyg. 60, 1908. — *Kruse*, l. c. p. 302. **310** *Berestneff*, Z. f. Hyg. 29, 1898 und Ver. deutsch. Ärzte, Prag, ref. M. 1899, S. 1256. — *Shiota*, D. Z. Chir. 101, 1909; s. auch *Harbitz* u. *Gröndahl*, Die Aktinomykose in Norwegen, Z. B. 50, 1911. — *Schlegel*, Aktinomykose im Handb. d. pathol. Mikroorg. von *Kolle-Wassermann*, II. 1903. — *Wright*, l. c. p. 300. — *Schlegel*, l. c. p. 310. — *H. Merkel*, Path. G. XIII, 1909. — *Shiota*, l. c. — *J. Israel*, l. c. p. 308. — *Chiari*, P. 1883. — *Leuba*, Sur les tumeurs congén. du poumon., adénome congén., Genève 1909. — *Siegert*, V. A. 129, 1892. **311** *Lubarsch*, Path. G. III, 1901. — *Pollack*, V. A. 165, 1900. — *Eckersdorff*, C. Nr. 9, 1906. — *Helbing*, C. IX, 1898. — *Zipkin*, V. A. 187, 1907. — *Pässler*, Das prim. Carc. d. Lunge, V. A. 145, 1896. — *Eppinger* u. *Schauenstein*, Krankh. d. Lunge, E. VIII, 1904. — *Langhans*, V. A. 53, 1871. — *Boecker*, Zur Kenntnis der prim. Lungencarcinome, V. A. 202, 1910. — *Orth*, Lehrbuch der speziellen pathologischen Anatomie, Berlin, Hirschwald 1885—95. **312** *Dömeny*, Z. f. H. 23, 1902. — *Watsuji*, Z. f. K. I, 1904, Hornkrebs, vom Bronchialepithel ausgehend. — *Friedländer*, F. 1885. — *Wolf*, F. 1895. — *Schwalbe*, V. A. 149, 1897. — *v. Hansemann*, Path. G. 1904, Berlin. — *Perrone*, A. a. d. Pathol. Inst. zu Berlin 1906.

Lit. über Geschwülste der Bronchien u. Lunge: *Ernst*, Z. B. 20, 1896; *Suter*, *Ernst*, Prim. Plattenepithelcarc. der Lunge mit Verhornung, I.-D. Zürich 1905; *Horn*, Prim. Adeno-Carc. mit Flimmerepithel, V. A. 189, 1907; *Müser*, Über prim. Krebs der Lungen u. Br., Jahrb. d. Hamb. Staatskrankenanstalten Bd. 12, 1908; *Helly*, Seltener prim. Lungentumor (cystisch-papillär) als adenomartig angesprochen, Z. f. H. 28, 1907; *Löhlein*, Tumor derselben Art, Path. G. XII, 1908 (s. auch den von *Boecker* (l. c.) aus dem Path. Inst. Göttingen veröffentlichten Fall, der aber sicher ein Carcinom ist) u. vgl. Tumor von *Knierim*, Path. G. XIII, 1909; *Hart*, Enchondrome, Z. f. K. IV, 3. Heft; *Lubin*, Les sarcomes prim. du poumon, Paris 1909; *Ravenna*, A. de Méd. 21, 1909, über prim. Carc.; findet teils Bilder wie *Helly*, teils aber Adenocarcinom; *Forkel*, Fibromyom, Z. f. K. 8, 1909.

313 *Treutlein*, C. 1902 S. 520. **314** *Grau*, D. A. 98, 1909, Diff. zw. Lungentumoren u. Tub.; Lit. — *A. Schmidt*, Z. f. kl. M. 20. Bd. — *Stokes*, Die Brustkrankheiten, Deutsch 1849. — *A. Fränkel*, Spez. Path. u. Ther. d. Lungenkrankh. 1904; Angaben üb. Häufigkeit der prim. Lungentumoren. — *Ernst*, Z. B. 28. — *Le Count*, I. H. H. B. XX, 1909. **315** *Scheidemantel*, B. 1908. — *Marchand*, Z. f. G. 39, 1898. — *Bard*, La sem. méd. Nr. 13, 1906. **316** *M. B. Schmidt*, Naturfvers. Braunschweig 1898. **317** *Flexner*, J. exp. M. Bd. III. — *Löhlein*, Z. f. Hyg. 63, 1909. — *Foulerton*, The streptotrichoses and tuberculosis, London 1910. — *Risel*, Aspergillus niger bei Pneumonomykosis aspergillina, D. A. 85, 1905. — *v. Hellens*, A. a. d. Path. Inst. Helsingfors, Bd. I, Heft 1—2, Berlin, 1905, Karger.

Lit. zu Pneumonomykosen: *Saxer*, Pneumonomycosis aspergillina, Jena 1900; *Sticker*, Lungenblutungen, Schimmelerkrankungen, Wien 1900; *v. Hellens*, l. c.; *Ballin*, Das Schicksal inhalierter Pilzsporen, Z. f. Hyg. 60, 1908. Lit.; *Roger* et *Bory*, Les oosporoses, A. de Méd. 21, 1909. **318** *Hauser*, Festschr. d. Univ. Erlangen, Leipzig 1901. — *Katsurada*, Z. B. 28, 1900. — *Seifert*, in *Braun*, Die tier. Paras. d. Menschen, 4. Aufl. 1908. — *Abend*, Über Haemoptysis parasitaria, D. A. 100, 1910.

Pleura.

Grober, Z. B. 30, 1901. **319** *Kundrat*, W. kl. W. 1890. — *P. Fraenckel*, Referat D. 50, 1909. **320** *Forlanini*, *Murphy*, *Brauer*, *L. Spengler*, s. bei *Graetz*, Beitr. z. Klin. der Tuberkulose X, 1908. — *A. Schmidt*, ibid. IX, Heft 3, 1908. — *Shingu*, Beitr. z. Physiol. d. künstl. Pneumothorax u. s. Wirk. auf die Lungentub., I.-D. Marburg 1908. — *Tendeloo*, B. z. Klin. d. Tub. X, 1908. — *Forlanini*, D. N. 3, 1911. **321** *Weichselbaum*, W. med. Jahrb. 1886. — *Aschoff*, Z. f. kl. M. 29. Bd. **324** *Behring*, *Roemer* u. *Ruppel*, Tuberkulose, Beitr. z. experim. Therapie, Marburg 1902, Heft 5. **325** *Pertik*, Pathologie der Tuberkulose, E. 1904. — *Schottelius*, M. 1902. — *Esser-Orth*, B. Nr. 34, 1902; *Orth*, B. 1902, 1903. — *Fibiger* u. *Jensen*, B. 1902. — *Eber*, Berl. tierärztl. W. Nr. 28, 1906 u. Path. G. XI, 1907. — *Tatewossianz*, Ü. d. Identität od. Nichtidentität der Bacill. menschl. u. Rindertuberkulose, A. p. J. von *Baumgarten* VI, 1, 1907. — *Nocard*, *Jong*, *Mac Fadyen*, Tuberkulose-Kongr. London 1901. — *Kossel*, *Weber*, *Heuss*, Tuberk., Arbeit. a. d. Kaiserl. Gesundheitsamt I, 1904, u. *Kossel* u. *Weber*, Tbb. verschiedener Herkunft, D. 1905, u. *Weber*, Infekt. d. Menschen mit Tbb. des Rindes (Perlsuchtbacillen), D. 49, 1906 u. Tub.-Arb. a. d. Kais. Ges.-Amt, Heft 6, 1907, Vogeltbb., Typ. bovinus (auch bei Schwein, Ziege u. Schaf), Typ. humanus lassen sich nicht ineinander überführen; Vogeltub. scheint für den Menschen keine Rolle zu spielen; s. *Kossel*, Entgegnung auf die Arb. d. engl. Kommission, D. Nr. 5, 1908. — *Englische Tuberkulosekommission* 1907, Verl. von Eyre u. Spottswide, London, glaubt an Möglichkeit der Überführung des Bac. Typ. humanus

in den Typus bovinus. — *Lydia Rabinowitsch*, Die Bez. d. menschl. Tuberkulose zu der Perlsucht des Rindes, B. Nr. 24, 1906; *M. Rabinowitsch*, Zur Identitätsfrage der Tbb. verschiedenster Herkunft, Z. f. Tuberkulose IX, Heft 6, 1906. — *Beitzke*, Über die Infekt. d. Menschen mit Rindertuberkulose, V. A. 190, Beiheft 1907. — *Parodi*, La Tubercolosi, I, Num. 2—3, 1908 u. Lav. Ist. Foà 1906—1908, Della diagnosi della tubercolosi bovina nell' uomo. — *Hans Burckhardt*, Bakteriol. Unt. über chir. Tuberkulose, ein Beitrag zur Frage der Verschiedenheit der Tub. d. Menschen u. d. Tiere, D. Z. Chir. 106, 1910 tritt ganz auf *R. Koch*'s Seite. — desgl. *Rothe* (Inst. *Gaffky*), Üb. d. Typus der Tbb. im Auswurf der Phthisiker; Perlsuchtbacillen fehlen darin, daher *R. Koch*'s Ansicht richtig. — *Fibiger* u. *Jensen*, Unters. üb. d. Bezieh. zw. d. Tuberkulos. u. den Tbb. des Menschen u. d. Tub. u. den Tbb. des Rindes, B. Nr. 42—45, 1908. — *Mietzsch*, A. p. J. *v. Baumgarten* VII, 1910, Über die Frage des Vorkommens von Perlsuchtbacillen im Sputum der Phthisiker. — *Beitzke*, E. 14, 1910. — *Park* u. *Krumwiede*, Bovine and human types of tubercle bacilli, Coll. Stud. from the Research Laboratory Depart. of health City of New York, Vol. V, 1910, Lit.— *Kossel*, l. c. — *Weber*, l. c. **326** *Weichselbaum*, l. c. p. 321. — *Rist* et *Ribadeau-Dumas*, A. de Méd. 22, 1910. — *Lissauer*, V. A. 187. 1907.

Lit. üb. Geschwülste der Pleura: *Bertholet*, Un cas de péritheliome de la plèvre. Tr. Inst. Stilling, 5, 1910; *A. Fraenkel*, Zur Klinik der Lungen- u. Pleurageschwülste (Endothelioma pleurae), D. Nr. 12, 1911 u. Diskussion dazu; *Coyon* et *Claret*, A. de Méd. 21, 1909, Polymorphzelliges Sarcom der r. Pleura, das den Platz der Lunge einnahm; *Sabrazès* et *Murat*, A. de Méd. 21, 1909, Myxome lipomateux. — *Mehrdorf*, V. A. 193, 1908. — *Grawitz*, Neue Gruppe intrathorakaler Tumoren, Med. Ges. Greifswald, ref. D. 1908, S. 1123. — *Banse*, Über inthrathor. Fibrome, Neurome u. Fibrosarkome, I.-D. Greifswald 1908. — *Glockner*, Z. f. H. 18, 1897. — *Podack*, D. A. 63, 1899. — *Adler*, Journ. of Medic. Research, Vol. VI, Boston 1901. — *Benda*, D. 1897. — *Dreesen*, Üb. d. sog. „Endothelkrebs" der Pleura, I.-D. Bonn 1909 (ausp. *Herxheimer*). — *Wagner*, A. d. H. XI, 1870. — *Schulz*, A. d. H. XVI, 1876. — *O.* u. *R. Hertwig*, Die Coelomtheorie, Jena 1881. **327** *E. Kaufmann*, Endotheliom der Pleura, C. f. Schw. Nr. 10, 1906. — *Mönckeberg*, Ref. in E. X, erschienen 1906. — *Podack*, l. c. p. 326. **328** *Oberndorfer*, M. Nr. 20, 1909. — *Grabow*, B. Nr. 36 u. ff. 1910, Mächtiges Sarc. d. Pleura mit Verkalkung nach prim. Sarcom der Tibia. — *Dufour*, A. de Méd. 21, 1909; über Zellen des Punktates s. auch Diskuss. zum Vortrag *A. Fraenkel*, D. Nr. 12, 1911, S. 570 u. ff.

Thymus.

Stieda, Unters. üb. d. Glandula thymus, Gl. thyreoid. und Gl. carotica, Leipzig 1881. — *Renaut*, Traité d'histologie pratique, Tome II, 1897. — *Schaffer*, C. M. 1891, Nr. 22 u. 23. — *Maximow*, A. f. m. A. 73, 1909, 74, 1909. — *Hammar*, Üb. d. Natur d. kl. Thymuszellen, A. f. A. Anat. Abt. 1907, 3. u. 4. Heft. — *Soli*, Ugo, Contributo alla funzione del timo nel pollo e in alcuni mammiferi. Modena 1909, Mem. della R. Acad. di Scienze, Lettere et Arti Ser. III. Vol. IX. (Appendice). — *Stoehr*, Sitzungsbericht der Physiologischen medizinischen Gesellschaft Würzburg 1905. — *Schridde*, C. 19, 1908 u. im Lehrb. von *Aschoff*. — *Schaffer*, l. c. p. — *Maximow*, l. c. — *Hammar*, Hist. u. Invol. d. Thymus, Anat. Anz. 27, 1905 u. l. s. c. — *Stoehr*, l. c. — *Schambacher*, V. A. 172, 1903, hält *Hassall*sche K. für Inhaltsmasse eines Ganges; beschreibt auch offene Reste des Ausführungsganges der epithel. Drüse. — *Weissenberg*, A. f. m. A. 70, 1907. — *Friedleben*, Die Physiologie der Thymusdrüse, Frankfurt 1858. — *Hammar*, Üb. Gewicht, Involution usw., A. f. A. Anat. Abt. 1906, Suppl. **329** *Hammar*, l. c. III. l. S. 328. — *Söderlund* u. *Beckmann*, Stud. über Thymusinvolution, A. f. m. A. 73, 1908, Unters. bei Kaninchen. — *Klose* u. *Vogt*, Klinik u. Biologie der Thymusdrüse. Tübingen, Laupp, 1910, Sep.-Abd. aus B. z. kl. Ch. 69, 1, 1910. — *Waldeyer*, C. M. 1890. — *Sultan* V. A. 144, 1896. — *Ronconi*, Comportamento del timo dell' uomo nelle varie età della vita etc. Pathologica 1909 Vol. 1, No. 22 u. Memorie della Accad. di Scienze, Modena, Ser. III, Vol. IX (Appendice), 1909. — *Calzolari*, Arch. ital. biol. XXX, 1898. — *Henderson*, Journ. of Physiol. Vol. 31, 1904, Unters. beim Rindvieh. — *Goodall*, Journ. of Physiol. Vol. 32, 1905 u. *Paton* and G., ibid. 31, 1904. — *Squadrini*, Pathologica Nr. 28, 1909. — *Soli*, l. c. p. 328. — *Tandler* u. *Gross*, W. kl. W. Nr. 9, 1908. — *Basch*, cit. bei *Soli* und *Klose* u. *Vogt*. — *Soli*, Influenza del timo sullo sviluppo scheletrico, Arch. di Ortopedia XXVII, N. 1, 1909 u. sulle modific. dello sviluppo delle ossa etc., Pathologica N. 12, 1909 u. Arch. ital. de Biologie t. III, fasc. II, 1909. — *Klose*, Üb. Thymusexstirpation u. ihre Folge, A. Chir. 92, 1910. — *Klose* u. *Vogt*, l. c. — *Biedl*, A. Die inn. Sekretion, Physiol. Grundlagen u. ihre Bedeut. f. d. Pathol., Wien 1910. — *Soli*, l. c. p. 328. — *Lucien* u. *Parisot*, Contrib. à l'étude des fonctions du thymus, A. de méd. XXII, Nr. 1, 1910 u. Gaz. des hôp. Nr. 46, 1910. — *Zesas*, D. Z. Chir. 105, 1910, lesenswert, kritisch. — *Jonson*, A. f. m. A. 73, 1908, Heft 2, Schwund hauptsächlich durch Auswanderung der Lymphocyten aus dem Organ bedingt. — *Barack*, I.-D. Berlin 1894, Über plötzl. Tod durch Thymushypertrophie in ger.-med. Beziehung. — *Flügge*, V. III, N. F., 17. Bd. 1899. **330** *Hedinger*, Mors thymica bei Neugeborenen, J. f. K. 63, 1906. — *Rehn*, Die Thymusstenose u. der Thymustod, A. Chir. 80, 1906. — *E. Kaufmann*, C. f. Schw.

16, 1906. — *Barack*, l. c. — *Ducrot*, Mort subite chez l'enfant, Thèse Paris 1900. — *Hedinger*, Über fam. Vork. plötzl. Todesfälle, bedingt durch Status lymphaticus, D. A. 86, 1905. — *Grawitz*, D. 1888. — *A. Pallauf*, W. klin. W. 1889 u. 1890 u. B. 1892. — *Bartel* u. *Stein*, A. f. A., Anat. Abt. 1906. — *Czerny*, Zur Kenntnis der exsudat. Diathese (2. Mitt.), M. f. K. VI, 1907; s. auch J. f. K. 61 u. M. f. K. 5. — *Bartel*, W. kl. W. Nr. 38, 1907 u. Die hypoplast. Konstitution u. ihre Bedeutung, W. kl. W. Nr. 22, 1908. — *Svehla*, Üb. d. Einwirk. des Thymussaftes auf den Blutkreislaufbahn u. üb. die sog. Mors thymica der Kinder, W. m. Blätter Nr. 46—52, 1896. — *Peacocke*, Dublin. Journ., August 1901. — *Friedjung*, C. Grenz. III, 1900 u. A. f. K. 29. 1900. — *Gardner*, *Prevor* u. a., Royal Soc. of Med. 3, XII, 1909, ref. B. Nr. 3, 1910. — *Bartel*, Zur pathol. Anatomie des Selbstmordes, W. klin. W. Nr. 14, 1910. — *Wiesel*, Z. f. H. 24, 1903 u. V. A. 176, 1904. — *M. B. Schmidt*, C. f. Schw. Nr. 1, 1908. — *Hedinger*, Path. G. XI, 1907 u. F. Z. I. Bd. Heft 3/4, 1907. — *Hart*, W. kl. W. Nr. 31, 1908. — *Probst*, Beitr. z. Frage nach dem Zusammenhang zwischen Status lymph. u. Morb. Addis., I.-D. Basel 1909. — *Kahn*, V. A. 200, Heft 3, 1910. — *Rössle*, Beitr. zur Path. d. Nebennieren, M. Nr. 26, 1910. — *v. Werdt*, B. Nr. 52, 1910. — *Kassowitz*, *Epstein*, *Richter*, Naturforschervers., Karlsbad 1902.

Lit. über Thymushyperplasie u. über Status lymphaticus: *Nordmann*, C. f. Schw. 1887; *Hennig*, im Handb. d. Kinderheilkde., Nachtrag III, 1893; *Klein*, Ref. C. IX, 1898 (Lit.); *Roger* u. *Ghike*, An. norm. et path. du thymus, J. d. phys. II, 1900; *Tada*, J. f. K. 61, 1905; *Dadgeon*, Path. of the Thymus Gland., J. of Path. X, 1905; *J. Bartel* u. *R. Stein*, Über abnorme Lymphdrüsenbefunde u. deren Beziehung zum Status thymicolymphaticus, A. f. A., Anat. Abt. 1906; *Hart*, Thymushyperplasie u. Addison, W. kl. W. Nr. 31, 1908; *Hotz*, Die Ursachen des Thymustodes, B. z. kl. Ch. 55, 1907; *Hedinger*, C. f. Schw. Nr. 16, 1907, Mors thym. bei zweitäg. Kind; *v. Sury*, Die fragl. Bezieh. der sog. Mors thym. zu den plötzl. Todesf. im Kindesalter, V, 36, Heft 1, 1908, fast ganz ablehnend gegenüber der M. thym.; nimmt natürliche Todesursache wie Bronchitis, Enteritis an; *Wiesner*, Gefäßanomalien bei sog. Stat. thymicolymphaticus, Path. G. XIII, 1909; *Denecke*, Die Druckwirkung des Thymus, D. Z. Chir. 98, 1909.

331 Lit. über Persistenz u. Vergrößerung der Thymus bei M. Basedowii: *Thorbecke*, I.-D, Heidelberg 1905; *v. Hansemann*, B. Nr. 44 a, 1905; *Gierke*, M. Nr. 16, 1907; *Mönckeberg*, D. Nr. 31, 1907, Vereinsber.; *Capelle*, B. z. kl. Ch. 58, 1908; *Rößle*, Über Hypertrophie u. Organkorrelation, M. Nr. 8, 1908; *Hart*, Über Thymuspersistenz u. apoplektif. Thymustod nebst Bem. üb. d. Bez. der Thymuspersistenz zur Bas. Kr. M. Nr. 13 u. 14, 1908 u. Thymuspersistenz u. Thymushyperplasie, Ref. in C. Grenz. XII, Nr. 9, 1909. Lit. von 1900—1908 incl.; *v. Werdt*, Zur Frage der Bezieh. zwisch. Stat. lymph. bzw. thymolymphaticus u. M. Add. B. Nr. 52, 1910; *Utterström*, Contr. à l'étude des effets de l'hyperthyréoïdisation, spécial. en ce qui concerne le thymus, A. de méd. XXII, 1910, Lit. *Gebele*, A. Chir. 93, 1910, glaubt, daß die vermehrte Thymussubstanz die Schilddrüse ersetzt. — *Svehla*, l. c. — *Schlesinger*, A. f. K. 26, 1899. — *Ribbert*, in *Eberle*, I.-D. Zürich 1894. — *Dubois*, Gaz. méd. de Paris 1850. — *Herxheimer*, E. XII, 1908. — *Chiari*, Z. f. H. 1894. — *Simmonds*, V. A. 194, 1908, Suppl. — *Ekehorn*, A. Chir. 56, 1898. — *Marchand*, Festschrift für *Virchow* 1891. — *Letulle*, Arch. gén. 1890. — *Benjamin* u. *Sluka*, Die Leukämie im Kindesalter, das Chlorom, J. f. K. 65, 1907. — *Lange*, Ein Beitrag z. Kenntnis der Thymustumoren. I.-D. Leipzig 1904. — *Stockert*, Ein Fall von Lymphosarkom der Thymus, I.-D Heidelberg 1905. — *Mandlebaum* u. *Celler*, A contribut. to the pathol. of m. gravis. Report of a case with unusual form of thymic tumor, J. exp. M. Vol. X, Nr. 3, April 1908. **332** *Köster*, B. 1887. — *Sieber*, Ein Teratom des vorderen Mediastinums, V. A. 202, 1910. — *Stilling*, V. A. 114, 1888. — *Zahn*, D. Z. Chir. 22. Bd. — *Linser*, V. A. 157, 1899, Über einen Fall von cong. Lungenadenom, eventuell sarcomatös, nimmt l. Pleurahöhle u. Mediastinum ein.

Schilddrüse.

332 *Wegelin*, Z. B. 4, 1910. — *Elkes*, A. p. J. *v. Baumgarten* 4, 1904. — *Hesselberg*, Die menschl. Schilddrüse in der fötalen Periode u. in den ersten 6 Lebensmonaten, I.-D. Bern (*Langhans*) 1910 u. dasselbe in F. Z. 5, 1910. — *Sumita*, Über die angebl. Bedeutung von Schilddrüsenveränderungen bei Chondrodystrophia foetalis usw., J. f. K. 73, 1911. — *Wölfler*, A. Chir. 29, 1883. — *Michaud*, V. A. 186, 1906. — *Langendorf*, Biol. Cbl. IX, 1889. — *Hürthle*, A. f. Phys. 56, 1894. — *E. Schmid*, A. f. m. A. XLVII, 1886. — *Isenschmid*, Zur Kenntnis der menschl. Schilddrüse im Kindesalter mit bes. Berücksichtigung der Herkunft aus versch. Gegenden im Hinblick auf die endemische Struma, F. Z. 5, 1910. — *Matsunaga*, Die parenchymatösen Lymphbahnen der Thyreoidea, A. f. A. anat. Abt. 1909, S. 339 ff. — *v. Ebner*, im Handb. *v. Kölliker* 1899. — *Wölfler*, l. c. — *Dieterle*, V. A. 184, 1906. **333** *Kürsteiner*, Anat. Hefte *Merkel-Bonnet* 1898. — *Getzowa*, V. A. 188, 1907. — *M. B. Schmidt*, in der Festschrift f. Prof. Benno Schmidt, Jena 1896. — *Streckeisen*, V. A. 103, 1886. — *Bochdalek*, Österr., Z. f. prakt. Heilk. XII, 1866. — *Erdheim*, Über Cysten u. Fisteln des Ductus thyreoglossus, A.

Chir. 85, 1908. — *Bérard* et *Chalier*, A. gén. de Méd. Nr. 1, 1908, Les tumeurs solides et cystiques du tractus thyreo-glosse. **334** *Heise*, I.-D. Tübingen 1887, Über Schilddrüsentumoren im Innern des Kehlkopfs und der Luftröhre. — *R. Paltauf*, Z. B. XI, 1891. — *Enderlen*, Intralaryngeale Struma, Med. Ges. Basel, 21. Juni 1906, C. f. Schw. 16, 1906. — *E. Kaufmann*, C. f. Schw. 16, 1906. — *Lüthi*, Über experim. venöse Stauung in der Hundeschilddrüse, M. G. XV, 1905. — *Wanner*, V. A. 158, 1899. — *De Quervain*, Die akute, nicht eitrige Thyreoiditis, M. G. 2. Supplb. 1904. — *Sarbach*, M. G. XV, 1905, Das Verhalten der Schilddrüse bei Infektionen u. Intoxik. — *Aeschbacher*, Einfluß krankhafter Zustände auf den Jod- u. Phosphorgehalt usw., M. G. XV, 1905. — *Bayon*, Über Thyreoiditis simpl. u. ihre Folgen, C. 15, 1904. — *De Quervain*, l. c. — *Silatschek*, B. z. kl. Ch. 67, 1910. **335** *Wölfler*, Die chirurg. Behandl. des Kropfes, II. Teil, 1890. — *C. Kaufmann*, D. Z. Chir. 18, 1883. — *Wölfler*, l. c. — *Payr* u. *Martina*, D. Z. Chir. 85, 1906. **336** *Wölfler*, l. c. p. 332. — *Michaud*, l. c. p. 332. — *Virchow*, Onkologie Bd. III. — *Lobenhoffer*, Beitr. z. L. der Sekretion in der Struma, M. G. 20, 1909. **337** *Landström, John*, Über M. Basedowii, Stockholm 1907. — *A. Kocher*, Ergebn. histol. u. chem. Unters. von 106 Basedowfällen, A. Chir. 92, 1910. — *Th. Kocher*, Jod. Basedow, Chir. Congr. Berlin 1910. — *de Quervain*, l. c. p. 334. — *Kocher*, M. G. IX. — *Nolen*, B. Nr. 50, 1909. — *Klemm*, A. Chir. 86, 1908. **338** *Th. Kocher*, Kongr. f. inn. Med., München 1906. — *Bing*, Zentralbl. f. d. gesamte Phys. u. Path. d. Stoffwechsels, herausgeg. von v. Noorden, Neue Folge, 1906. — *Kostlivý*, M. G. 21, 1910, Über chron. Thyreotoxikosen. — *Sattler*, Die Bas. Kr., I. Symptomatologie, Leipzig 1909. — *Caro*, B. Nr. 39, 1908. — *v. Lier*, B. z. kl. Ch. 69; 2. Heft, 1910. — *Turin*, D. Z. Chir. 107, 1910. — *C. Müller*, Med. Kl. Nr. 34, 1910, Die Blutbefunde, die *Kocher* beschrieb, kommen auch bei einfacher Struma in ca. ½ der Fälle vor. — *Haemig*, A. Chir. 55. — *Askanazy*, D. A. 61, 1898. — *Otto*, A. p. J. *v. Baumgarten* VII, 1910. — *v. Hansemann*, B. Nr. 34, 1908, S. 1584. — *Th. Kocher*, Über Morbus Basedowii, M. G. 9, 1903 u. Br. m. J., 9. Juni 1906. — *Ewing*, Proc. of the New York path. Soc. N. S. VI, 1906. — *Ehrhardt*, B. z. kl. Ch. 35, 1902. — *Loewy*, W. kl. W. 48, 1909. — *v. Jacksch* u. *Rotky*, F. R. Bd. 15, H. 6 — *Parisot*, Progrès méd. Nr. 16, 1910. — *Huebschmann*, Zur Pathogenese des M. B., 82. Vers. d. deutsch. Naturf. u. Ärzte, Königsberg 1910. — *Utterström*, Contrib. à l'étude des effets de l'hyperthyréoïdisation, spécialement en ce qui concerne le thymus, A. de Méd. XXII, Nr. 4, 1910. — *Payr* u. *Martina*, D. Z. Chir. 85, 1906. **339** *Sehrt*, C. f. Ch. 13, 1905. — *Hunziker* u. *Pfister*, D. Z. Chir. 82, 1906. — *v. Eiselsberg*, A. Chir. 72, 1904. — *Schilder*, Z. B. 46, 1909. — *Stoffel*, V. A. 201, 1910, Lokales Amyloid in einem Carc. d. Schilddrüse. — *Rose*, zit. bei *König*, Lehrbuch der spez. Chir. — *De Quervain*, Die Chirurgie des Halses im Lehrb. v. *Wullstein-Wilms*, 1908. — *Kraus*, D. 47, 1906, B. 43, 1906; s. auch *Scholz*, Kropfherz, B. Nr. 9, 1909, nimmt auch mechanische (Rosesches Kropfherz), neurotische und thyreotox. Ursachen an. **340** *Hesselberg*, l. c. p. 332. — *Kamann*, Der angeb. Kropf und die Schilddrüsenschwellung d. i. Gesichtslage geb. Kinder, W. klin. R., Nr. 16, 1903. — *Schmidt*, Med. Corresp. der Württ. ärztl. Land. 1904. — *Fabre* u. *Thévenot*, Le goître chez le nouveau né, Lyon 1907. — *Hesselberg*, l. c. p. 332. — *Isenschmid*, l. c. p. 332. — *Kloeppel*, Unt. üb. Gebirgsland- u. Tieflandschilddrüsen, Z. B. 49, 1910. — *Sanderson-Damberg*, Die Schilddrüsen vom 15.—25. Lebensjahr aus der norddeutschen Ebene u. Küstengegend sowie in Bern, F. Z. 6, 1911, letztere Durchschnittsgewicht 36 g, erstere 23, dort große Drüsenbläschen, hier kleine, dort weniger Kolloid in Lymphgefäßen des Stroma als hier. — *Kolle*, 176. Vers. d. ärztl. Centralvereins, Bern, 11.—13. Juni 1909, s. C. f. Schw. — *Eug. Bircher*, Zur Pathogenese der kretin. Degeneration, Beiheft zur med. Klinik, Heft 6, 1908. — *Blauel*, M. Nr. 1, 1910. — *Ewald*, D. 16, 1910. — *Woudenberg*, V. A. 196, 1909. — *Klebs*, A. f. e. P. II, 1873. — *H. Bircher*, zit. bei *v. Eiselsberg*, Naturfvers. Karlsbad 1902. — *Eug. Bircher*, D. Z. Chir. 103, 1910; s. derselbe, Weitere Beitr. z. exp. Erz. d. Kr. Die Kropfätiologie ein colloidchemisches Problem. Z. e. P. 9, 1911. — *Wilms*, Exp. Erzeugung u. Ursache des Kropfes, D. 13, 1910. — *Grassi* u. *Munaron*, Rendiconti della reale accademia dei Lincei vol. XII u. XIII 1903 u. 1904, genau erwähnt b. *Schlagenhaufer* u. *Wagner v. Jauregg*, Beitr. z. Ätiol. u. Path. des end. Kretinismus, Fr. Deuticke, 1910. *Bircher* u. *Wilms* blieben obige Arbeiten unbekannt. — *Davidsohn*, Naturfvers. Königsberg Sept. 1911. — *Dieterle*, Üb. endem. Kretinismus u. dessen Zusammenhang mit and. Formen von Entwicklungsstörung, J. f. K. 64, 1906 (gekrönte Preisschrift, Basel). — *W. Scholz*, Klin. u. anat. Unters. üb. d. Kretinismus, Berlin 1906, Hirschwald. — *Eug. Bircher*, Med. Klinik, Beiheft 6, 1908, Untersuchung von 16 Kretinenschilddrüsen; normales Gewebe überwog. — *Getzowa*, V. A. 180, 1905. — *H. Bircher*, zit. bei *Eug. B.*, F. R. Ergänzgsbd. 21, Hamburg 1909. **341** *Wagner von Jauregg*, W. kl. W. Nr. 30, 1904. — *Eysselt von Klimpély*, Ein Jahr Kretinenbehandlung mit Schilddrüsensubstanz W. Nr. 2, 1907 u. W. 7—14, 1910. — *W. Scholz*, Referat Kretinismus u. Mongolismus, Ergebn. d. i. Med. u. Kinderhlkde. III, 1910. — *Eug. Bircher*, A. Chir. 91, 1910, Wirk. d. Thyreoidtabletten auf das normale Knochenwachstum. — *H. Bircher*, Die gestörte Schilddrüsenfunktion als Krankheitsursache, E. VIII, 1904. — *Schlagenhaufer* u. *Wagner von Jauregg*, l. c. p. 340. — *Eug. Bircher*, F. R. Ergänzgsbd. 21, 1909. — *Eug. Bircher*, D. Z. Chir. 98, 1909. — *W. Scholz* u. *Zingerle*, Beitr. z. path. Anat. der Kretinengehirne, Z. f. H. 27, 1906 u. Z. f. Erforsch. u.

Beh. d. jugendl. Schwachsinns III. 1909. — *Ord*, Med. chir. transact. vol. LXI, 1878 u. Lancet 1893. — *Schlagenhaufer* u. *Wagner v. Jauregg*, l. c. p. 340, dort S. 43: Das angeblich „angeborene" kretinistische Kind „kam im Alter von 10 Monaten zum erstenmal zur Besichtigung". Vorher, etwa bald post partum, hat es also kein Sachverständiger gesehen. — *Dieterle*, Die Athyreosis usw., V. A. 184, 1906. — *Kassowitz*, Infant. Myxödem, Mongolismus u. Mikromelie, W. 1902, Nr. 22—25 u. Wien 1902, Perthes Verlag. — *Comby*, Le mongolisme infantile, Arch. d. méd. des enfants IX, Nr. 4, 1906. — *Siegert*, Zur Diagnose des Mongol. u. des infant. Myxödems, Verh. XXIII. Kongr. f. inn. Med. München 1906. — *H. Vogt*, Referat, Der Mongolismus, Zeitschr. f. d. Erforsch. u. Behandl. d. jugendl. Schwachsinns, I, 1907 (Fischer, Jena). — *Weigandt*, B. Nr. 39, 1908. — *W. Scholz*, l. c. **342** *Pineles*, Über Thyreoaplasie, W. klin. W. Nr. 43, 1902 u. M. G. 14, 1905. — *Gley*, Soc. d. Biolog. Dec. 1891. — *Mac Callum*, Bez. d. Parathyr. zur Tetanie, C. 1905, Function of the Parathyr. gland, Med. News, New York 1905. — *Erdheim* Exp. an Ratten, M. G. XVI, 1906. — *Pfeiffer* u. *Mayer*, M. G. 18, Heft 3, 1907. — *Schirmer*, Referat, C. Grenz. Bd. 10, 1907. — *Dieterle*, Die Athyreosis usw., V. A. 184, 1906. — *Gley*, l. c. — *Kishi*, V. A. 176, 1904. — *Zietzschmann*, M. G. 19. Heft 2, 1908, operierte erwachsene Ziegen. — *H. Bircher*, S. kl. V. Nr. 357, 1890, Das Myxödem und die kretinistische Degeneration, 1896 u. 1902. — *Lübcke*, V. A. 167, 1902. — *Hofmeister*, B. z. kl. Ch. 11, 1894, Exper. Unters. über d. Folgen des Schilddrüsenverlustes u. Über Stör. d. Knochenwachstums bei Kretinismus, F. G. R. I, 1897. — *Enderlen*, M. G. III, 1898. — *v. Eiselsberg*, Krankheiten der Schilddrüse, Stuttgart 1901. — *Christiani* u. *Kummer*, M. Nr. 49, 1906. — *Payr*, Chir. Kongr. Berlin 1906 u. A. Chir. 80, 1906 u. 37. Chir.-Kongr. Berlin 1908. — *Kocher*, A. Chir. 86, 1908. — *Sermann*, D. Z. Chir. 96, 1908; s. auch *Carraro*, D. Z. Chir. 97, 1909, Verpflanzung von Scheiben von Schilddrüsengewebe unter die Haut von Kaninchen. — *Reverdin*, R. méd. 1883, Nr. 4 u. 5. — *Kocher*, A. Chir. 27, 1883 u. D. Z. Chir. 34, 1892. — *Eug. Bircher*, D. Z. Chir. 98, 1909. — *H. Bircher*, l. c. — *Scholz*, l. c. p. 341. — *Horsley*, Die Funktion der Schilddrüse, Festschrift f. *Virchow* 1, 1891. — *Blum*, V. A. 158, 1899 u. 162, 1900. **343** *Baumann*, Z. f. phys. Chemie 1895 u. M. 1896, Nr. 15 u. 47. — *Pick* u. *Pineles*, Z. e. P. 7, H. 2, 1910. — *A. Ostwald*, Beitr. z. chem. Physiol. u. Path. II. — *K. Ewald*, W. klin. W. 1896. — *Zieleniewska-Stéfanoff*, Contrib. à l'Etude anat. path. du Crétinisme, Thèse de Genève 1910.

Lit. zu Kapitel 3: *Swoboda*, Fall von Myxödem bei 3½mon. Knaben; vollst. Fehlen der Schilddr., ref. M. Nr. 3, 1906; *Heyn*, Myxödem, zwei Sektionsfälle mit vollst. Fehlen d. Schilddr., A. f. Psych. 41, 1906 (Lit.); *Kraus*, Funktion der Schilddrüse, Ref. Kongr. f. inn. Med., München 1906; *Kocher*, Behandlung des Kropfes, ibidem; *Erdheim*, Über Tetania parathyreopriva, W. klin. W. Nr. 23, 1906 u. M. G. XVI, 1906; *Marchand*, Über einen Fall von sporad. Kretinismus u. Myxödem mit fast totaler Aplasie d. Schilddr., Med. Ges. Leipzig, 15. Mai 1906, ref. M. Nr. 29, 1906; *E. Fuchs*, Vier Fälle von Myxoedem u. Differentialdiagnose mittels Skiagrammen; A. f. K. 41; *Pfaundler*, Münch. Ges. f. Kinderhlkde., 10. Mai 1907; *Reichardt*, Fall von angebor. infant. Myxidiotie, I.-D. München 1907; *Schlagenhaufer* u. *Wagner v. Jauregg*, l. c. p. 341, auch Angabe üb. Kretinismus bei Hunden.

Bruns, B. z. k. Chir. X, 1893. — *Ruppanner*, Üb. tuberk. Strumen, F. Z. II, Heft 4, 1909. — *Tomellini*, Z. B. 37, 1905. — *Mendel*, Verh. d. 23. Kongr. f. inn. Mediz. 1906 u. Med. Klin. Nr. 32, 1906. — *Rosenhauer*, M. St. Hamburg Bd. IX, Heft 4, 1909. — *Albrecht*, Path. G. XII, 1908. — *Zahn*, D. Z. Chir. 23, 1885. — *Wölfler*, A. Chir. 29.

Lit. über Geschwülste der Schilddrüse: *Flesch* u. *Winternitz*, Üb. Teratome d. Schilddr., zwei Fälle; *Poulf*, Teratom, V. A. 181, 1905, Hauptmasse Vorstufe von Hirn- und Rückenmark; *Tavel*, Über paradoxe Strumametastasen, Arch. provinciale de chir., Mai 1904; *Schneider*, Über ein mächtig entwickeltes kongenit. Cystadenom d. Sch., P. Nr. 19, 1903; *Hunziker*, Die Teratome der Schilddrüsengegend, B. z. G. XIII, 1909; *Plessner*, M. A. üb. den Zottenkrebs der Gl. thyr. I. D. Leipzig 1911; *Chavannaz* et *Nadal*, Les tumeurs mixtes du corps thyroïde, R. de Chir. Nr. 3, 1911.

Kocher, C. f. Schw. 1889, 1898 u. A. Chir. 46, 1901 u. D. Z. Chir. 91, 1907. — *DeQuervain*, Lehrb. d. Chirurgie von *Wilms-Wullstein*. — *Zahn*, l. c. — *O. Ehrhardt*, l. c. p. 338. — *v. Eiselsberg*, A. Chir. 46 u. 48 u. Die Krankheiten der Schilddrüse, Deutsche Chirurgie, Lief. 48, 1901. **344** *v. Eiselsberg*, l. c. — *Langhans*, V. A. 189, 1907. — *Kocher*, D. Z. Chir. 91, 1907. — *Zehbe*, V. A. 197, 1909. — *Ehrhardt*, l. c. p. 338. — *Getzowa*, V. A. 188, 1907. — *Michaud*, V. A. 191, 1908. — *Kocher*, *jun.*, V. A. 155, 1899. — *Getzowa*, V. A. 188, 1907. **345** *Zehbe*, l. c. p. 344. — *Züllig*, Über Papillome der Schilddrüse, V. A. 202, 1910. — *Getzowa*, zit. bei *Züllig*, V. A. 202, S. 36, 1910. — *Limacher*, V. A. 151, Suppl. 1898. — *Frattin*, A. p. sc. med. XXV, 1901. — *Hedinger*, V. A. 164, 1901. **346** *Marro*, *Andrea*, Intima linfo-adenica, intima sarcomatosa, loro relazioni collo sviluppo dei sarcomi nel tessuto linfadenoide, 1902, Torino Tipografia subalpina, 186 Seiten, 21 Figuren. — *Funkenstein*, V. A. 171, 1903. — *M. B. Schmidt*, V. A. 148, 1897. — *Patel*, R. de Chir. Nr. 3, 1904, Tumeurs bénignes du corps thyréoide donnant des metastases. — *Gierke*, Knochentumoren mit Schilddrüsenbau, V. A. 170, 1902. **347** *Limacher*, l. c. p. 345. — *Nisnjewitsch*, Die Metast. d. Karzinoms in das Knochensystem, I.-D.

Basel 1907. — *O. Ehrhardt*, l. c. p. 338. — *Paltauf*, Z. B. 11, 1892; s. auch *Emmerich*, Annal. d. städt. allg. Krankenhäuser zu München, Bd. XIII, 1903—1905, ersch. 1908, Sep. — *Kocher*, D. Z. Chir. 91, 1907. — *L. Pick*, B. Nr. 46 bis 49, 1905. — *Plehn*, Verh. d. Centralkomm. f. Krebsf., H. 4. — *Schmey*, Über Neubildungen bei Fischen, F. Z. 6, 1911. — *v. Bergmann*, s. Lit. Über den Echinokokkus d. Schilddrüse, bei *A. Henle*, A. Chir. XLIX. Bd., u. *Ehrhardt*, B. 16, 1905. — *v. Ultzmann*, W. kl. W. 1909, S. 716; fügt zu 23 Fällen aus der Lit. 2 neue; $^3/_4$ aller Fälle betrafen Frauen. — *Yanase*, W. kl. W. Nr. 39, 1907. — *Danielsen*, B. z. kl. Ch. 66, 1910. **348** *Welsh*, J. of Anat. and Phys. Vol. 32, 1898. — *Erdheim*, Z. B. 33, 1903.

Lit. über Epithelkörperchen: *Erdheim*, Norm. u. path. Hist. d. Gl. thyr., parathyr. u. hypophysis, Z. B. 33, 1903 u. Z. B. 35, 1904; *Kürsteiner*, Die Ep. des Menschen u. ihre Bez. z. Thyr. u. Thymus, Anat. Hefte von *Merkel* u. *Bonnet* 1898; *Petersen*, Gl. parath., V. A. 174, 1903; *Lundborg*, Gl. parath. in d. menschl. Pathol., Z. f. N. 27, 1904; *A. Pepere*, Le ghiandole paratiroidee, con V tavole, Union. tipograf. edit. Torino 1906; ders. Di un sistema paratiroideo accessorio (timico) costante in alcuni mammiferi, Giorn. d. R. Accad. di Med. di Torino Vol. XIII, 1907, u. Insuffic. parath. acuta mortale, Pathologica I, Nr. 5, 1909; *Schirmer*, Ref. C. Grenz. Bd. 10, 1907; *Escherich*, Zur Kenntnis der tetanoiden Zustände des Kindesalters, M. Nr. 42, 1907; *Leischner*, A. Chir. 84, 1907, Über Epk.-Transplantationen, Lit.; *Kose*, Paraganglien bei Vögeln, A. f. m. A. 69, 1907, ausführl. Lit.; *Ernst Hagenbach*, M. G. 1907, Experimentelle Studie über die Funktion der Schilddrüse u. der Epk.; *Thompson*, Atrophie bei prim. infant. Atrophie, A. J. Oktob. 1907; *Verebély*, Beitr. z. Pathol. d. branch. Epk., V. A. 187, 1907; *Forsyth*, Br. m. J. 16, II, 1907; *Guizzetti*, Ver. d. Glandulae parathyr. in 3 Fäll. v. Tetanus traumaticus, C. Nr. 3, 1907; *Pepere*, A. d. Méd. Nr. 1, 1908, Sur les modif. du tissu parathyroidien etc. en rapport avec sa fonction vicariante; *Glaserfeld*, Referat, in B. Nr. 3, 1909, Epk. u. Tetanie; *Iselin*, Wachstumshemmung infolge von Parathyreoidektomie bei Ratten, D. Z. Chir. 93, 1908; derselbe: Tetanie jugendl. Ratten nach Parathyreoidektomie etc. ibid.; *Haberfeld*, Die Epk. bei Tetanie u. bei einigen anderen Erkr., V. A. 203, 1911.

Haberfeld u. *Schilder*, M. G. 20, 1909. — *Getzowa*, V. A. 188, 1907. — *Michaud*, V. A. 191. 1908, 6 Schilddrüsen jug. Individuen, die nicht kretinistisch od. idiotisch. — *Benjamins*, Z. B. 31, 1902. — *Mac Callum*, Tumor of the Parath. gl., J. H. H. R. XVI, 1905. — *Erdheim*, Z. B 33, 1903 u. Z. f. H. 25, 1905. — *Hulst*, C. XVI, 1905. — *Verebély*, V. A. 187, 1907. — *Kocher, jun.*, l. c. p. 344. — *Langhans*, l. c. p. 344. — *Roussy* u. *Clunet*, zit. bei *Biedl*. — *Vassale* s. bei *Seitz*, A. f. G. 89, 1909. — *Biedl*, l. c. p. 329 u. s. die interessante Arbeit von *Guleke*, Exp. Unt. über Tetanie, A. Chir. 94, H. 3, 1911.

Mundhöhle.

349 *Goethe*, s. ges. Werke, Über die Zwischenknochen 1819. **351** *Haymann*, A. Chir. 70, 1903. **352** *v. Winckel*, M. XLIII, 1896. — *Kuse*, M. 1901. — *Trendelenburg*, Deutsche Chir. 33a, 1886. — *Bürger*, A. f. G. 68, 1903. — *G. Fischer*, Leipzig, Klinkhardt, 1909. **353** *Siegel*, D. 1891 u. 1894, A. f. L. 1895. — *C. Fränkel*, Hyg. Rundschau VII, Jahrg. 1897. — *Koplik*, zit. bei *Brüning*. — *Brüning*, D. 10, 1905. — *Hlava*, Casop. lék. cesk. 1906, ref. D. Nr. 32, 1906. — *Ewing*, C. U. IX, 1910. — *Escherich*, ref. M. 31, 1908. — *Eug. Fraenkel*, V. A. 113, 1888. **354** *Henoch*, Vorlesungen über Kinderkrankheiten, Berlin 1881. — *Fieux*, Rev. mens. des Malad. de. l'enfance, Oct. 1897. — *Bednar*, Die Krankh. d. Neugeborenen I, s. auch *O. Seifert* im Handb. d. spec. Ther. d. inn. Kr. von *Stintzing-Penzoldt*. — *Eug. Fraenkel*, Jahrb. d. Hamb. Staatskr., Bd. III, Jahrg. 1891/1892, Hamburg 1894. — *Rodella*, Anaërobe Mundbakterien und ihre Bedeutung, A. f. Hyg. 53, 1905. — *Babes*, Spindelförmige Bacillen, Handb. v. *Kolle-Wassermann*, I. Ergänzh. 1906; ferner siehe *Eichmeyer*, E. X u. J. f. K. 3. F. XII, 1905, Über Angina ulcero-membranosa Plauti u. Stomatitis ulcerosa, fand Spirochäten und fusiforme Bacillen fast stets zusammen; *Feldmann*, W. klin. W. Nr. 23, 1906, fand Bac. fus. u. Spirillum dentium nicht nur bei Gangrän, sondern bei Eiterungen (auch bei Gangrän bösart. Tumoren); es gibt aber auch Abscesse nur mit B. fus. **355** *Miller*, l. c. p. 361. — *Róna*, A. f. D. 74, 1905. — *Gerber*, D. Nr. 51, 1910. — *Fagge*, s. bei *H. Ruge*, D. A., 58. Bd. — *Knierim*, D. Nr. 42, 1910. — *Sackur*, B. Nr. 25, 1892. — *Weiß*, W. kl. W. 19, 1908. — *Schimmelbusch*, D. 1889. — *Babes*, La Roumaine méd. 1894. — *Perthes*, Chir.-Kongr. Berlin 1899. — *v. Ranke*, M. 1, 1903. — *Pawlowsky*, A. Chir. 85, 1908. — *Buday*, Pathog. d. gangränösen Mund- u. Rachenentzündungen Z. B. 38, 1905. — *Freimuth* u. *Petruschky*, D. 1898. **356** *Brüning*, J. f. K. 60, 1904. — *Hofmann* u. *Küster*, Bakteriologie der Noma, M. 1904. — *Herrman*, Arch. of Ped. Nov. 1905. — *Róna* l. c. p. 355. — *Feldmann*, W. klin. W. 23, 1906. — *Babes*, l. c. p. 354. — *Rosenberger*, New York med. Journ., 1. Febr. 1908, nimmt Mischinfektion mit verschiedenen Bakterien an. — *Schwimmer*, Vierteljahrsschr. f. Derm. u. Syph. 1877 u. 1878. — *Kopp*, A. f. D. 84, 1907. — *Landouzy*, Bull. d. l'Acad. d. Méd. Nr. 25, 1908. — *Erb*, M. 1892, Nr. 42. — *Klausner*, Üb. Lingua geogr. hered., A. f. D. 103, 1910. — *Möller*, Deutsche Klin. 1851. — *Caspary*, Viertelj. f. D. u. S. 1880. — *Boehm*, Üb. d. sog. Landkartenzunge im Kindesalter, S. kl. V. 1899. — *Czerny*, l. c. p. 163. — *Unna*, ibidem 1889. — *Parrot*, Les malad. de l'enfance. — *Lang*, l. c. p. 398. — *Unna*, l. c.

— *Caspary*, l. c. — *Lemonnier*, Thèse 1883. **357** *Landouzy*, l. c. p. 356. **358** *Kren*, A. f. D. 83 1907. — *Bloch*, A. f. D. 39, 1897. **359** *Lewin* u. *Heller*, V. A. 138, 1894. — *Eug. Fraenkel*, zit. bei *Goldschmidt*, B. 1899. — *Skladny*, I.-D. Berlin 1896, Über das Auftreten von glatter A. d. Z. infolge hered. Lues. — *Partsch*, S. kl. V. Nr. 306 u. 307 u. Jahresber. des zahnärztl. Inst., Breslau 1897. — *v. Baracz*, A. Chir. 68, 1902. **360** *v. Baracz*, l. c. p. 359. — *Perthes*, Verletz. u. Krankh. der Kiefer, Deutsche Chir. Lfg. 33a, 1907. — *Krymow*, Die Akt. der Zunge, A. Chir. 92, 1910. — *Partsch*, l. c. p. 359. — *C. Koch*, Verh. d. deutsch. Naturfv., Nürnberg 1893. — *v. Baracz*, l. c. — *Jaehn*, Die Aktin. des Mundes, Deutsch. Monatsschr. f. Zahnhlkde. 1909 Heft 1—3. — *Shiota*, D. Z. Ch. 101, 1909. — **361** *Miller*, Mikroorganismen der Mundhöhle, Leipzig 1892 und C. f. Bakt. 1894. — *Mühlens*, C. f. Bakt., I. Abt. Bd. 48, 1908, Heft 4. — *Gerber*, l. c. p. 355. **362** *E. Wagner*, J. f. K., N. F. I. — *Zenker*, Jahresber. d. Ges. f. Natur- u. Heilkunde, Dresden 1861 u. 1862. — *Schmorl*, C. f. Bakt. VII, 1890. — *Paltauf*, s. bei *v. Hibler*, C. f. Bakt. 36, 1904. — *Henoch*, l. c. p. 354. — *Roux* u. *Linossier*, zit. nach *Frosch* in *Flügge*'s Mikroorganismen, 1896. — *Plaut*, Abhandl. über Hyphenpilze in *Kolle-Wassermann*, Handbuch d. pathog. Mikr., Bd. I, 1903. **363** *Küttner*, B. z. kl. Chir., XVIII. Bd. — *Wegner*, A. Chir., Bd. 20. — *Meerwein*, D. Z. Chir. 104, 1910. — *Welzel*, B. z. kl. Ch. 67, 1910, 22 Fälle aus Lit. — *E. Kaufmann*, Unters. über die sog. fötale Rachitis, Chondrodystrophia foetalis, Berlin, Reimer, 1892. — *Abbot* and *Shattock*, Transact. of the Path. Soc. of London 54, 1904. — *Delefosso*, A. p. sc. m. 32, 1905. — *Delfino*, A. p. sc. m. XXIX, 1909, Macrogl. congenita neurofibr. — *Dollinger*, A. Chir., 22. Bd. **364** *Tenneson* u. *Darier*, zit. bei *Robin* u. *Leredde*, A. d. méd., Vol. 8 1896. — *Rehn*, A. Chir. 88, 1909, Üb. cyst. Deg. der fungiformen Zungenpapille, 2 j.Knab., Abbild. — *Sorentino*, A. f. D. 76, 1905. — *Gross*, D. Z. Chir. 84, 1906. — *Heller*, W. kl. W. Nr. 40, 1908. — *Schilder*, Z. B. 46, 1909, 3 hanfkorn- bis erbsengr. Tumoren, 56j. Fr. — *Bloqvad*, A. f. L. 20, 1908. — *Haenisch*, A. f. L. 20, 1908. — *Dubreuil-Chambardel*, Arch. gén. de Méd. Nr. 44, 1906. **365** *v. Chamisso*, B. z. kl. Chir. IX, 1897. — *Riethus*, D. Z. Chir. 74, 1904. — *Meixner*, D. Z. Chir. 78, 1905. — *Ungermann*, V. A. 187, 1907, stellt 30 Fälle aus Lit. zus. — *Leulier*, Des goitres de la base de la langue, Paris 1909. — *Aschoff*, D. M. Nr. 33, 1899, Ver.-Ber. — *Erdheim*, Über Schilddrüsenaplasie, L. B. 35, 1904. — *Verf.* bei *Dieterle*, V. A. 184, 1906. — *Meixner*, l. c. — *Berger*, R. de Chir. 10. Febr. 1907. — *Goris*, Bull. de l'acad. de méd. de Belgique 1906, p. 826. — *Erdheim*, A. Chir. 85, 1908. **367** *Reclus*, Presse méd. 1905 u. G.. d. H. 64, 1908. — *König*, Lehrb. d. spez. Chir. I—III, Berlin 1881. — *Ehrlich*, A. Chir. 88, 1909. — *Küttner*, B. z. kl. Chir. 21. **368** *Letulle*, Syph. et cancer de la muqueuse bucco-pharyngée, Presse méd. Nr. 30, 1908. — *Küttner* im Lehrb. d. Chirurgie von *Wullstein-Wilms*, 2. Aufl. 1910, I. Bd. S. 284. — *Marion*, Rev. d. chir. 1897. — *Walker Downie*, ref. in Lancet 1899. — *Barth*, Z. B. XIX. — *Heller*, Angiosarcom, erfolgreich mit Ehrlich-Hata 606 behandelt: erwähnt Arbeit von *M. Scheier*, D. Nr. 50, S. 2362, 1910. **369** *Virchow*, Onkologie. **370** *König*, l. c. p. 367. — *Haasler*, A. Chir. 53, 1897. — *Ritter*, D. Z. Chir. 54, 1899. — *Wegner*, V. A. 56, 1872 u. 61, 1874. — *v. Recklinghausen*, Untersuchungen über Rachitis und Osteomalacie, Jena, Fischer, 1910 mit 127 Abb. auf 41 Tafeln. — *v. Recklinghausen*, V. A. 84, 1881. — *E. Neumann*, A. Chir. 20, 1877 u. 33, 1886. — *v. Hippel*, A. Chir. LV, 1897. **371** *Klapp*, B. z. kl. Chir. XIX; s. auch *Mohr*, Cysten des Mundbodens u. d. Ösophagus, Z. B. 45, 1909.

Krankheiten der Zähne.

371 *Miller*, l. c. 361. — *Rodella*, l. c. p. 354. — *H. Neumann* zit bei *Moro*, D. 18, 1909. — *Escherich*, l. c. p. 163. **372** *Arkövy*, *Rothmann*, zit. bei *H. Starck*, B. z. kl. Chir. XVI, 1896. — *Preiswerck*, Atlas der Zahnkr., Lehmann, München 1903. — *Graser*, Erkr. d. Zähne u. des Zahnfleisches im Handb. v. *Stintzing-Pentzold* IV, 1896. **373** *Koerner*, Über die Bezieh. d. Erkrank. d. Zähne zu d. chronischen Schwellungen der region. Lymphdrüsen, Berlin, J. Guttentag, 1897. — *Päßler*, Üb. die Beziehungen einiger sept. Krankheitszustände zu chron. Infektionen der Mundhöhle, Kongr. f. inn. Med., Wiesbaden 1909. — *v. Baracz*, l. c. p. 359. **375** *Malasssez*, A. de Phys. I. u. II. 1885 u. a. s. bei *Pincus*. **376** *Dupuytren* s. bei *Maqitot*, Mém. s. les cystes des machoires, Paris 1872. — *Virchow*, Onkologie II. — *Schümann*, Ein Fall von Odontom am Unterkiefer nebst einer Übersicht über die vom Zahnsystem ausgeh. Kiefergeschwülste, I.-D. Leipzig 1905 (unter *Perthes*). — *Schloessmann*, Z. B. 44, 1908. — *Perthes*, Verletz. u. Krankh. der Kiefer, Deutsche Chir. Lief. 33 a, 1907. — *Leriche* u. *Cotte*, Enclavomes dentaires, R. de Chir. 30 année, Nr. 6, 1910. — *Peckert*, Die Mißbildungen des Gebisses. In Morphol. d. Mißbild. von *Schwalbe* III. Teil, IV. Lief., 1911. — *Virchow*, Onkologie II. **377** *Magitot*, l. c. p. 376. — *Partsch*, Zur Pathogenese der Kiefercysten, Schles. Ges. f. vaterl. Cultur 3. XII. 1909, ref. B. Nr. 51, 1909. — *Malassez*, l. c. p. 375. — *Hildebrand*, D. Z. Chir. 35, 1893. — *v. Brunn*, s. bei *Pincus*, Das zentrale Kystadenom der Kiefer, A. Chir. 72, 1904. — *Partsch*, D. Monatsschr. f. Zahnheilk. 1892, Nr. 7. — *Haasler*, l. c. p. 370. — *Partsch*, l. c. p. 377. — *Grawitz*, D. 17, 1906, Epithelführende Cysten der Zahnwurzeln. — *Partsch*, l. c. B. Nr. 51, 1909. — *Dreuw* u. *Rumpel*, V. A. 200, 1910. **378** *Zuckerkandl*, Normale u. path. Anatomie der Nasenhöhle u. ihrer pneumat. Anhänge, Bd. I, Wien 1893. — *Küttner*,

l. c. p. 367. — *Mikulicz*, W. 1876. — *Becker*, A. Chir. 47, 1894. — *Pincus*, l. c. p. 377. **379** *Falkson*, V. A. 76, 1879. — *Leriche* u. *Cotte*, l. c. p. 376. — *v. Bakay*, B. Nr. 13, 1909. — *Malassez*, l. c. p. 375. — *Leriche* u. *Cotte*, l. c. — *Stumpf*, Zur Kenntnis der Adamantinome, C., 21., Nr. 9, 1910. **380** *Leriche* u. *Cotte*, l. c. p. 376.— *Blauel*, B. z. kl. Chir. 37, 1903. — *Uyeno*, Das Osteofibrom des Oberkiefers eine typische Geschwulst, B. z. kl. Ch. 65, 1909. — *H. Schlesinger*, W. klin. R. 47, 1909. — *M. B. Schmidt*, Die vom Zahnapparat ausgeh. Cysten u. sol. Geschwülste, E. VII, 1902. — *Perthes*, l. c. p. 376. — *Böhmig*, V. A. 190, 1907, Ungewöhnliches Cystadenom mit epulidem Grundgewebe. — *K. Fritsch*, Zur Kenntnis des Adamantinoma solidum et cysticum des Unterkiefers, B. z. kl. Ch. 57, 1908, schlägt für den Namen multiloc. Kystom die Bezeichnung Epithelioma adamantinum cysticum vor. — *Erdheim*, Über Hypophysenganggeschwülste u. Hirncholesteatome, Sitzber. d. kais. Ak. d. Wiss. Wien math. naturw. Klasse, 1904, Bd. 113, Abt. III, S. 133. S. auch *L'Esperance*, A preliminary report of eight cases of adamantinoma P. New York, Vol. X, Okt. u. Nov. 1910, *Kuru*, Über das Adamantinom C. XXII, Nr. 7, 1911.

Krankheiten der Speicheldrüsen.

Charrin u. *Capitan* s. bei *Busquet*, Rev. de méd. 1896. — *Bein* u. *Michaelis*, Die Mumpsbakterien, Kongr. f. inn. Med., Wiesbaden 1897. — *v. Preuschen*, Üb. Entz. der Ohrspeicheldrüse nach Ovariotomie, Berlin 1885. **381** *Dopter*, La méningite ourlienne, Paris médical, Nr. 2, 10. XII. 1910, Baillière et fils. — *Hanau*, Z. B. IV, 1889. — *Küttner*, Entzündl. Tumoren der Submaxillaris, B. z. kl. Chir. XV, 1896, ferner A. Chir. 57 u. im Handb. d. prakt. Chir. Bd. I, 1899. — *Steinhaus*, Z. f. H. 26, 1905. — *Thaysen*, V. A. 200, 1910. **382** *v. Thaden*, zit. bei *Albert*, chir. Vorles. 1897, S. 201. — *v. Stubenrauch*, A. Chir. 47, 1894. — *Bockhorn*, ib. 56, 1898. — *Scheib*, Path. G. 2, 1899. — *R. Puppel*, Die Tub. d. Parotis, I.-D. Königsberg 1905. — *Klotz*, V. A. 200, 1910 (tub. Riesenzellen entstehen aus Epithel der Drüse). — *Neisse*, Anat. Hefte v. *Merkel*, 1898. — *König*, l. c. p. 367. — *W. Müller*, in Festschr. f. *Orth*. — *Brüning*, Akt. d. Parotis durch Pferdebiß, Deutsch. militärärztl. Zeitschr. 10, 1910. — *Dorendorf*, Z. f. Ohrenhkde. 59, Heft 1. **383** *Herxheimer*, C. 1908, S. 709. — *Hagetorn*, Haemangioma parotidis, Russk. Wratsch, Nr. 29, 1908. — *Ittmann*, Üb. d. Angiome der Parotis, I.-D. München 1909. Lit. unvollständig. — *v. Haberer*, Naturfvers. Königsberg 1910, ref. B. N. 40, S. 1852 u. A. Chir. Bd. 93, H. 4; s. ferner *Harrass* u. *Suchier*, Über das Angiom der Parotis, D. Nr. 11, 1911, Lit. — *E. Hagenbach*, D. Z. Chir. 93, 1908. — *Schridde*, Z. B. 34, 1903. **384** *C. Kaufmann*, A. Chir. 1881. — *Nasse*, Arbeiten aus der chirurgischen Klinik, Berlin VI, 1892. — *Volkmann*, l. c. p. 113. — *Küttner*, B. z. kl. Chir. 16, 1896. — *Chevassu*, R. de Chir. 1910, XLI, Tum. de la glande sous-maxillaire. — *Semjonoff*, Eine Mischgeschwulst der Lippe mit dem Bau der Speicheldrüsengeschwülste, I.-D. Zürich 1904; für endotheliale Natur. — *Lenormant*, *Duval*, *Cottard*, R. d. Chir. 7, 1908, Ursprung wird auf branchiale Inklusion zurückgeführt. — *Krompecher*, Z. B. 44, 1908. — *Guleke*, A. Chir. 81, Heft 2. — *Brüggemann*, Z. f. K. IX, 1910, Lippenepitheliom vom Typus der Mischgeschwülste der Speicheldrüse. *Hinsberg*, D. Z. Chir. 51, 1899. — *Ribbert*, Geschwulstlehre, 1904. — *Krompecher*, l. c. — *Chevassu*, l. c. — *Fick*, V. A. 197, 1909. — *Marchand*, l. c. p. 116. — *Volkmann*, l. c. p. 113. — *Wilms*, Die Mischgeschwülste, 3. Heft, Leipzig 1902. — *Steinhaus*, V. A. 168, 1902. — *Martini*, V. A. 189, 1907. — *v. Hansemann*, Z. f. K. 9, 1910, Durch Wucherung der Endothelien und mucinöse und hyaline Umwandlung des Stromas gewinnt die Geschwulst das Bild des Adenochondroms. — *Hinsberg*, l. c. — *Carter Wood*, The mixed tumors of the salivary glands, Columbia Univers. Rep. 1903—1904. — *Chevassu*, l. c.

Lit. über Speicheldrüsentumoren: *Massabuau*, La structure histol. et et l'origine embryonnaire des tumeurs mixtes des glandes salivaires, R. d. Chir. 1907; *Lecène*, Adénomes et Cystes de la parotide, R. d. Chir. I, 1908; *Pailler*, Thèse de Paris 1903, Des épithél. polymorphes de la parotide; für epithel. Theorie; *Fuhr*, Zur Kasuistik der Lymphangiome der Parotis, I.-D. Würzburg 1908; *Ehrich*, Zur Kenntnis der Speicheldrüsentumoren, B. z. kl. Chir. 51, 1906; *Bolognosi*, Endotheliom der Submaxillaris, A. Chir. 93, 1910; *Löwenstein*, F. Z. 4, 1910, Über atyp. Epithelwucherungen u. Tum. der Speicheldrüsen; für epith. Ursprung; *Ehrich*, B. z. kl. Ch. 1906, für epith. Ursprung; *v. Hansemann*, Z. f. K. 9, 1910, Endotheliale Geschwulst, geeignet, die endotheliale Genese der typischen Parotistumoren zu stützen; *Opokin*, Lymphangioma hypertrophicum, F. Z. VI, 1911.

Mikulicz, Festschr. f. Billroth, 1892. — *Tietze*, B. z. kl. Chir. XVI, 1896. — *Kümmel*, M. G. II, 1897. — *Zirm*, W. med. P. 1891. — *Axenfeld*, A. f. Ophth. 37, 1892. — *Häckel*, A. Chir. 69, 1903.

Lit. zu Mikulicz'sche Krankheit: *Wallenfang*, V. A. 176, 1904, rechnet sie mit Unrecht zur Pseudoleukämie; *Minelli*, V. A. 185, 1906, Ansicht wie Verf. (Lit.); *Meller*, Klin. Monatsbl. f. Augenhkde. 1906, unterscheidet lymphadenoid-hyperplastische Form u. entzündliche, kleinzellige Infiltration mit späterer Schrumpfung (modifizierte Tuberkulose?); *Külbs*, M. G. XVIII, 1908, fand nur Lymphocyteninfiltration.

Gaumen, Tonsillen, Rachen.

385 *Stöhr*, V. A. 97, 1884. — *Gött*, Die Speichelkörperchen, I.-D. München 1907. — *Lexer*, A. Chir. 54. **386** *Schönemann*, A. f. L. 22, 1909. **387** *E. Wagner*, Ziemssens Handb. VII. — *Bachhammer*, A. f. L. 23, 1910. **388** *Klebs*, Kongr. f. inn. Med., Wiesbaden 1883. — *Löffler*, D. 1890 u. Mitt. a. d. Kaiserl. Gesundheitsamt, Berlin 1894. — *Löffler*, l. c. p. 387. — *M. Neisser*, Hyg. Rundschau Nr. 14, 1903. — **389** *Brieger* und *C. Fränkel*, B. 1890. — *Büsing*, Z. f. Hyg. 57, 1907. — *Flügge*, l. c. p. 301. — *Germano*, Z. f. Hyg. 25. Bd. — *Petruschky*, A. a. d. Path. Inst. Tübingen VI, 1908, Festschr. f. *v. Baumgarten*. — *Hoffmann* s. bei *Neisser*, l. c. p. 388. — *Löffler*, l. c. p. 388. — *M. Neisser*, l. c. p. 388. — *Roux*, *C. Fränkel* s. bei *Uhthoff*, B. 1899. — *M. Neisser*, l. c. — *Axenfeld*, Univ.-Programm, Freiburg 1905. — *Heubner*, S. kl. V., Nr. 322, 1888, J. f. K. 1889; Kongr. f. inn. Med. VIII, 1889; J. f. K. 1890. — **390** *Weigert*, V. A. 70, 1877 u. 79, 1880. — *Heubner*, l. c. p. 389. **392** *Róna*, Zur Ätiol. u. Pathog. der Plaut-Vincentschen Angina, der Stomakace, der Stomatitis gangr. idiopath., bzw. der Noma, der Stomatitis mercurial. gangraen. und der Lungengangrän, A. f. D. 74, 1905. — *Babes*, l. c. p. 354. — *Scheier*, B. Nr. 50, 1909, S. 2268, Lymphdrüsen bei Pl. V. Angina wenig, bei Primäraffekt meist stark beteiligt. — *Gerber*, l. c. p. 355. — *Reiche*, Beitr. z. Kenntnis der Angina exsudativa ulcerosa, Mitt. Hamb. Staatskr. V, 1905. — *Baron*, Deutsch. Ges. f. Kinderhlkde., Dresden 1907. — *Rothwell*, J. of Amer. Assoc. 4. Juni 1910, 2 Fälle dieser Art, endeten mit Genesung. — *J. Koch*, Scharlacherreger, E. XIII, 1., 1909. **393** *Jochmann*, Bakterienbefunde bei Scharlach u. ihre Bedeutung f. d. Krankheitsprozeß, Z. f. kl. M. 56, 1905.— *Burckhardt-Merian*, S. kl. V., 182. **394** *Kretz*, M. G. 17, 1907, S. 8. **395** *Most*, A. Chir. 61, 1900. — *Lexer*, A. Chir. 54. — *Kien*, Z. f. Ohrenhkde. 39, 1901. — *Most*, l. c. — *Beitzke*, Path. G. XII, 1908. — *Bartels*, l. c. p. 108. — *Orth*, Arb. a. d. Path. Inst. Göttingen 1893. — *Deichert*, V. A. 141, 1895. — *Nösske*, D. Z. Chir. 66, 1903.

Lit. über Knorpel- u. Knochenherde in den Gaumenmandeln: *Ruckert*, V. A. 177, 1904, u. *Lubarsch*, V. A. 177, 1904, fanden sie auch bei Föten, Neugeb. u. Kindern; *Schweitzer*, Knorpel- u. Knochenbild. in d. Gaumenmandeln, I.-D. Freiburg 1905 (Lit.), fand sie bei Erwachsenen in 33%, die Tonsillen boten Zeichen abgelaufener Entzündung.

Siebenmann, A. f. L. II u. III, 2. Heft, 1895. — *Januszkiewicz*, Pharyngitis ceratosa punctata, V. A. 193, 1908, Ursache: Der Bacillus ceratosus (*Wyssokowicz*). **397** *Pluder* u. *Fischer*, A. f. L. 4, 1896. — *Piffl*, Z. f. H. 20, 1899. — *Nobecourt* et *Tixier*, Gaz. d. Hôp. Nr. 108, 1908. — *Pertik*, l. c. p. 325. — *Bandelier*, in Beitr. zur Klin. der Tuberkulose, VI. Bd. — *Birch-Hirschfeld*, Lehrb. **398** *Lang*, Vorl. über Pathol. u. Therapie der Syphilis, Wiesbaden 1895. — *Bostroem*, Z. B. IX, 1890. — *Thévenot*, L'actinomycose de l'amygdale, Gaz. des Hôp. 27. Sept. 1904. — *Whrigt*, A. J. July 1904. — *Gappisch*, Zur Kenntnis d. actinomycesähnl. Körner in den Tonsillen, Path. G. 1905. — *Miodowski*, A. f. L. 19, 1907. — *Jaehn*, l. c. p. 360. — *Cahn*, B. 1886. — *Blum*. — *Glas*, V. A. 182, 1905, Beitr. z. Pathol. gutartiger Tonsillartumoren (auch anderer außer Lipom). — *Theisen*, Albany med. annals 1903, ref. in C. M. 11, 1904. — *Sommer*, A. f. L. 19, 1907. — *Volkmann*, D. Z. Chir. 41, 1895. — *Eisenmenger*, D. Z. Chir. 39, 1894. — *Looser*, B. z. kl. Ch. 52, 1906. — *Krompecher*, Basalzellenkrebs, Jena 1903. — *Coenen*, A. Chir. 75, 1904; ausgeschaltete Schleimdrüsenkeime. — *Clairmont*, A. Chir. 84, 1907, Basalzellenkrebs. — *Ehrich*, B. z. kl. Ch. 51, 1906, Speicheldrüsentumoren. **399** *Brunner*, B. z. kl. Chir. 36, 1902. — *Hellendall*, B. z. kl. Chir. 39, 1903. — *Reuter*, A. f. L., 17, 1905. — *Arnold*, V. A. 111, 1888. — *Thellung*, D. Z. Chir. 78, 1905. — *Goebel*, Üb. d. Lipomatosis des Hypopharynx, ihre Bez. z. d. sog. Ösophaguspolypen u. den tiefgelegenen Halslipomen, D. Z. Chir. 75, 1904. **402** *Koschier*, Wiener Kl. 1894, VII u. 1895, VIII. **403** *Kobert*, Komp. d. prakt. Toxikologie, Stuttgart, Enke, III. Aufl. 1894.

Ösophagus.

403 *E. Neumann*, F. Nr. 10, 1897 u. A. f. mikr. A. XII, 1876. — *Schaffer*, W. klin. W. 1898. — *Gliński*, Die Labdrüsen im ob. Teile d. menschl. Speiseröhre und ihre Bedeutung, Bull. de l'acad. des sciences de Cracovie Nov. 1903. **404** *Schridde*, V. A. 179, 1905. — *Schwalbe-Lubarsch*, V. A. 179, 1905. — *Eberth*, F. Nr. 7, 1897. — *Schaffer*, V. A. 177, 1904, Die oberen cardialen Ösophagusdrüsen. — *H. Hildebrand*, M. 1898. — *Ruckert*, V. A. 175, 1905. — *Schridde*, Die Entwicklungsgesch. des menschl. Speiseröhrenepithels usw. Wiesbaden 1907. — *Schaffer*, l. c. — *Keibel*, V. A. 177, 1904. — *Schridde*, l. c. — *Schridde*, l. c., Lit. u. ders.: Studien u. Fragen zur Entzündungslehre. Jena, Fischer, 1910, u. s. auch ders.: Die ortsfremden Epithelgewebe des Menschen. Jena, Fischer, 1909. — *Ciechanowski* u. *Gliński*, V. A. 199, 1910. — *C. Happich*, Üb. Ösoph.-Mißbildungen, zugleich ein Beitr. z. Kenntnis der Entwicklungsgeschichte von Ösoph. u. Trachea, I.-D. Marburg 1905. — *Giffhorn*, V. A. 192, 1908. — *Kern*, V. A. 201, 1910. **405** *Kathe*, V. A. 190, 1907, Der Gang könnte unserer Meinung nach wohl durch eine Phlegmone (nach Sondierung?) entstanden sein. — *Kopp*, A. Inst. v. *Baumgarten* VII, 1910. — *Ciechanowski* u. *Gliński*, l. c. p. 404. — *Glockner*, D. A. 1900. — *Cantieri*, A. p. sc. m. 34, 1910, 62 Fälle aus Lit., 6 eigene. — *Quincke*, D. A. 24. **406** *Birch-Hirschfeld*, Lehrb. —

Stern, Ösoph. diss. superf., A. f. V. X, 1904. — *Sclavunos*, V. A. 133, 1893. — *Grau*, Z. f. kl. M. 57, 1905. **407** *E. Fraenkel*, V. A. 167, 1902. — *Schick, Aron*, Über nekrotisierende Entzündung des Ösoph. bei Scharlach, I.-D. Basel 1907. **408** *Joliat*, Tr. Inst. Stilling 1907. — *K. Zenker*, D. A. 55, 1895. — *Chiari*, Path. G. XIV 1910. — *Glockner*, P. 1896. — *Gliński*, l. c. p. 403.

Lit. zu Tuberkulose: *v. Schrötter*, Beitr. z. Klin. der Tub. Bd. 6, 1906; *Tileston*, A. J. August 1906, Lit.; *Staehelin-Burckhardt*, A. f. V. XVI, 1910.

Kraus, Die Erkrankungen der Speiseröhre, *Nothnagel*'s Handb. XVI. Bd., 1 T.,. II. Abt., Wien 1902. — *Soltmann*, J. f. K. N. F. 24. — *Abée*, Z. B. 22, 1897. — *v. Baracz*, l. c. p. 308. **409** *v. Hacker*, Über die nach Verätzungen entstehenden Speiseröhrenverengerungen, Wien 1889. — *Mehnert*, A. Chir. 58. Bd. — *Zahn*, V. A. 143, 1896. — *Trespe*, Arb. a. d. Path. Inst. in Posen (*Lubarsch*), Wiesbaden 1901. — *Stachelin-Burckhardt*, A. f. V. XV, 1910. — *Mohr*, Z. B. 45, 1909, Flimmerepithelcyste. — *Kern*, V. A. 201, 1910. — *Kühne*, V. A. 158, 1899. — *Landois*, D. Z. Chir. 94, 1908. — *Hedinger*, V. A. 167, 1902. **410** *Starck*, V. A. 162, 1900. — *Borrmann*, Path. G. XII. 1908. — *Herxheimer*, Z. B. 44, 1908 stellt 18 Fälle aus der Lit. zusammen. — *Donath*, V. A. 194, 1908; beschreibt ein Spindelzell- u. ein „Endothelsarkom". — *von Hacker*, M. G. 19, Heft 3, 1908. — *Wolfensberger*, Z. B. 15, 1894. — *Gliński*, V. A. 167, 1902. — *Frangenheim*, V. A. 184, 1906. — *Herxheimer*, Carcinoma sarcomatodes, l. c. — *Reith*, Über 2 Fälle v. prim. Sarcom des Oesoph. I.-D. Leipzig, 1909. In einem Fall Carcinom räumlich mit Sarcom vereint. — *Schlagenhaufer*, V. A. 164, 1901.

Lit. über Sarcome: *Joliat*, Sarcom mélanique; ist ein Unicum, Tr. Inst. Stilling 1907; *Rieke*, ausgedehntes weiches Spindelzellensarcom, V. A. 198, 1909, Lit.; *Bertholet*, Du sarcome de l'œsophage A. de Méd. XXIII Nr. 2, 1911, kleinzelliges Rundzellensarkom mit Lymphdrüsen u. Lebermetastasen (Lit.).

411 *Fischer*, P. 24, 1899. — *Franke*, V. A. 174, 1903. — *Caesar*, M. Nr. 21, 1904. **412** *Kraus*, l. c. p. 408. — *Calderara*, V. A. 200, 1910. — *Zahn*, M. 1905, Nr. 35 u. 1906 Nr. 19, Abknickung der Speiseröhre durch vertebrale Ekchondrose. — *P. Wolf*, M. Nr. 18, 1903. — *Arndt-(Heller)*, Zur Lehre von der Entstehung des Speiseröhrenkrebses, I.-D. Kiel 1901. — *Ritter*, D. A. 55, 1895. — *Mehnert*, l. c. p. 409. — *Heimann*, A. Chir. 57. **414** *Sakata*, M. G. XI. 1903. **416** *Kovacs* u. *Stoerk*, Über das Verhalten des Oes. bei Herzvergrößerung, W. kl. W., Nr. 42 1910. — *Netter*, A. f. Verdauungskr. IV, 1899. — *Meltzer*, B. 1888. — *Strümpell*, D. A. 29. **417** *Meltzer*, l. c. p. 416. — *Kraus*, l. c. p. 408. — *Zweig*, W. kl. W. Nr. 21, 1909.

Lit. über Dilatatio oesophagi idiopathica: *Leichtenstern*, D. 1891; *Rumpel*, M. 1899. — *Merkel* in *Stintzing-Pentzold*'s Handb., IV; *Starck*, M. Nr. 19, 1903; *v. Mikulicz*, D. 1904; *Gregersen*, N. M. 1903, Abt. II, Heft 2, Nr. 10; *Kraus*, l. c. p. 408; *Eliessen*, V. A. 172, 1903; *v. Bergmann*, Ges. d. Charité-Ärzte 7. Nov. 1907; *v. Hacker*, 36. Chir. Kongr. Berlin 1907, auch an prim. Schädigung der Muskulatur ist zu denken; *Baghdassarian*, Cardiospasme idiopathique avec dilat. conséc. de l'œsoph. Thèse, Paris 1909; *Stierlin*, Diff. Ekt. bei wahrscheinlich angeb. Cardiostenose, A. p. J. von *Baumgarten* VII, 1909, gute Lit.; *Zweig*, Kardiospasmus, Probevorlesung, W. kl. W. 21, 1909, Lit., auch histor. Entwicklung der Frage.

Beneke, Deutsche Ärzte-Zeitung, Heft 12, 1901. — *Kaufmann* u. *Kienböck*, W. kl. W. 35—38, 1909. — *Stierlin*, cit. bei *Lit.* **418** *Rosenheim*, D. 1899 u. Z. f. kl. M. 51. — *Zenker*, Krankh. d. Ösophagus, *Ziemssen*'s Handb. VII. — *Rokitansky*, Österr. med. Jahrb. XXI. **419** *Klebs*, Handb. d. path. Anat. 1869, I. Bd. — *Ribbert*, V. A. 167, 1902 u. 178, 1904. — *Heinen*, F. Z. 1, 1907, läßt beide Entstehungsarten zu. — *Hausmann*, V. A. 168, 1902. — *Brosch*, V. A. 176, 1904. — *Bevermann*, Ein Beitr. z. Lehre über Traktionsdivertikel der Speiseröhre, I.-D. Erlangen 1904. — *Riebold*, V. A. 173, 1903 u. D. A. 80, 1904 u. V. A. 192, 1908. — *Oekonomides*, Über chron. Bronchialdrüsenaffektionen und deren Folgen, I.-D. Basel 1882. — *Schlagenhaufer*, l. c. p. 410. — *Riebold*, l. II, l. c. — *Oekonomides*, l. c. — *Brosch*, D. A. 67, 1900. — *Zenker*, l. c. p. 418. — *Huber*, D. A. 52. — *Hugo Starck*, Die Divertikel der Speiseröhre, Leipzig 1900. — *W. Rosenthal*, Die Pulsionsdivertikel des Schlundes, Leipzig, Thieme, 1902. — *Starck*, l. c. **420** *Zenker*, l. c. p. 418. — *Rosenthal*, l. c. p. 419. **421** *Starck*, l. c. p. 419. — *König*, Deutsche Chir. 35, 1880. — *v. Bergmann*, A. Chir. XLIII, 1892. — *Brosch*, V. A. 162, 1900. — *Rosenthal*, l. c. — *Riebold*, l. c. p. 419. — *v. Kostanecki*, V. A. 117, 1889. — *Starck*, l. c. — *B. Fischer*, Über Sondierungsverletzungen u. Divertikel des Ösophagus, D. A. 78, 1903. **422** *Brosch*, l. c. p. 419. — *Beneke*, D. Nr. 41, 1904. — *Zuppinger*, J. f. K. 57, 1903. — *Petrén*, B. z. kl. Ch. 61, 1908. — *Maresch*, Z. f. H. 28, 1907, fand den Soor in der Mucosa selbst (selten), meist liegt er nur im Epithel.

Magen.

422 *Heidenhain*, im Handbuch der Physiologie von *Hermann*. — *Disse*, Über die Blutgefäße der menschl. Magenschleimhaut, A. f. m. A. 63, 1904. — *Cunéo*, De l'envahiss. du système lymphat. dans le cancer de l'estomac, Paris 1900. **423** *His*, Studien an gehärteten Leichen über Form und Lagerung des menschlichen Magens, A. f. A., Anat. Abt., 1903. —

C. Hasse u. *Strecker*, Der menschl. Magen, Anat. Anz. 25, 1904. — *Ponfick*, B. 44 a, 1905. — *Simmonds*, Über Form und Lagerung des M. unter norm. u. pathol. Verhältnissen, mit 10 Abb. u. 12 Tafeln, Jena, Fischer, 1907. — *Wernstedt*, Grundform und Kontraktionsformen d. menschl. Magens, A. f. A. 1907. — *Bamberger*, Krankh. d. chylop. Syst. — *Orlandi*, Gazz. Med. di Torino XLVII, Nr. 40, 1896. **424** *Dupraz*, A. d. Méd. Nr. 3, Mai 1897. — *Hahn*, D. 1899. — *E. Neumann*, V. A. 111, 1888. — *Tugendreich*, Magendarmkrankheiten d. Säuglings, A. f. K. 39, 1904. — *Landerer*, Über angeb. Stenose des Pylorus, I.-D. Tübingen 1879. — *Maier*, V. A. 102, 1885. — *Finkelstein*, J. f. K. XLIII, 1896. — *Rosenheim*, M. 1899, S. 902 u. B. Nr. 32, 1899 (Lit.). — *Pfaundler*, W. 1898, Nr. 45. — *Langemak*, C. Grenz. 1902. — *Wernstedt*, J. f. K. 65, 1907, u. N. M. Abt. 1, 1906. — *Hirschsprung*, Ref. in *Schmidts* Jahrb. 1888. — *Nordgren*, N. M. A. 1902. — *Heubner*, Therapie der Gegenwart, Okt. 1906. — *Simmonds*, l. c. p. 423 — *Thomson*, Edinb. Hosp. Reports 4. — *Ashby*, ref. A. f. K. 25, 1898. — *Cantley* and *Stilles*, Br. m. J. 1906, S. 939. — *Hirschsprung*, l. c. — *Arregger*, I.-D. Zürich 1896. — *Magnus-Alsleben*, Adenomyome des Pylorus, V. A. 173, 1903.

Lit. über angeborene Pylorusstenose: *Ibrahim*, Angeb. Pylorusstenose im Kindesalter, Berlin bei Karger 1905, vollst. Zusammenstellung u. Kritik; *Grisson*, Kong. Pylorusstenose, D. Z. Chir. 75, 1905; *J. J. Schmidt*, Pylorusst. d. Säuglinge, M. 1905; *Torkel*, Die sog. kongenit. Pylorushyperplasie eine Entwicklungsstörung, V. A. 180, 1905, ein Fall; *Alder*, I.-D. Basel 1908 u. J. f. K. 17, 1908, Ergänzungsheft; *Pfaundler*, im Handb. d. Kinderheilkunde von *Pfaundler-Schloßmann* II, Bd.; *Ibrahim*, Erg. d. inn. Med. u. Kinderheilkunde I, 1908, Lit.; *Bendix*, Pylorospasmen u. Pylorusstenosen im Säuglingsalter, Med. Klinik Nr. 48. 1909, meist nervöse Grundlage; *Berend* u. *Winternitz*, J. f. K. 72, 1910, teilen Standpunkt *Wernstedt*'s; *Dilg*, D. Z. Chir. 106, 1910; *Krompecher*, Zur Anat., Hist. u. Pathogenese der gastr. u. gastrointest. Sklerostenose, Z. B. 49, 1910.

Tillmanns, D. Z. Chir. 18, 1882. — *Weber*, B. z. kl. Chir. 22, 1898. — *Halff*, Ein Fall von Situs inversus des Magens, des Duodenums u. d. Milz, M. Nr. 51, 1904. — *E. Kaufmann*, D. 1887. — *Wilke*, Med. Ges. Kiel 16. Juni 1906, s. M. Nr. 20, 1907. **425** *Virchow*, V. A. Bd. 5. **426** *Engelsmann*, Über Magenerosionen, M. St. Hamburg X, Heft 10, 1909. — *Ewald*, Klinik d. Verdauungskrankh., 3. Aufl. — *Dieulafoy*, Presse méd. Nov. 1899. — *Beneke*, Path. G. XII, 1908. — *W. H. Schultze*, V. A. 193, 1908. — *Beneke*, D. Nr. 41, 1904 u. Path. G. XII, 1908. — *Kobayashi*, F. Z. 3, 1909 (wiederholte auch die Versuche *Ebstein*'s). — *Schmincke*, Über exp. Erzeugung sog. pept. Erosionen des Magens beim Kaninchen durch Reizungen des Plex. coeliacus, Phys. med. Ges. Würzburg 1910. Resultate wie *Kobayashi*. —*Schiff*, Unters. z. Physiol. d. Nervensystems, 1855, S. 406. — *Ebstein*, Exp. Unters. von Blutextravasaten in der Magenschleimhaut. A. f. e. P. 2, 1874. — *v. Preuschen*, Verletz. d. Kindes bei der Geburt als Ursache der Melaena. Wien 1894. — *Ewald*, Kongr. f. inn. Med., Wiesbaden 1902. — *Meyer, K.*, Beitr. z. Melaena vera neonatorum, Ein neuer Fall von Ulcus oesophagi neon., I.-D. Zürich 1902. — *v. Preuschen*, l. c. — *Landau*, Über Melaena der Neugeborenen, Breslau 1874. — *v. Franqué*, Über tödl. Affektion. der Magen- u. Darmschleimhaut nach Laparotomien, nebst Bemerk. zur Melaena neonatorum, B. z. G. u. G. X, 1906. — *v. Rundstedt*, A. f. G. 89, 1909. **427** *Baisch*, Kapitel Melaena in *v. Winckel*'s Handb. III, T. 3. S. 254. — *Vassmer*, A. f. G. 89, 1909. — *v. Rundstedt*, l. c. p. 426. — *Shukowsky*, A. f. K. 45, 1907. — *v. Eiselsberg*, Chir. Kongreß 1899. — *Busse*, A. Chir. 76, 1905. — *v. Franqué*, l. c. p. 426. — *Disse*, l. c. p. 422. — *Payr*, M. 17, 1905 (auch Experimente). — *Payr*, A. Chir. 84, 1908. — *Beneke*, Path. G. XII, 1908. — *Saxer*, C. Nr. 15, 1902. — *Heller*, Path. G. 5, 1904. **429** *A. Schmidt*, V. A. 143, 1896. — *Versé*, Path. G. XIII, 1909 u. l. c. p. 444. — *Ribbert*, F. Z. II. — *Hauser*, Das Cylinderepithelcarcinom des Magens und Dickdarms, 1890. — *Tilger*, V. A. 132, 1893. — *Meinel*, Z. B. 31, 1902. — *Krompecher*, l. c. p. 424. **430** *v. Sury*, Beitr. z. Kenntnis der totalen, einfach entzündl. Magenschrumpfung u. der fibrösen Polyserositis (Zuckerguß), I.-D. Basel 1907 u. A. f. V. XIII, 1907. — *Curtis*, Etude sur un cas de linite plastique gastro-intestinale, A. de Méd. XX, 1908 s. auch *Ionnescu* et *Grossmann*, R. de Chir. 1, 1908. **431** *Schnarrwyler*, Über Gastritis phlegmonosa, 3 Fälle aus der Basler path. Anstalt, Lit.-Zusammenstellung, A. f. V. 12, 1906.

Lit. über Absceß u. Phlegmone der Magenwand: *Simmonds*, M. 33, 1903, Phlegmone bei Oxalsäurevergiftung u. putrider Bronchitis; *Hanot* u. *Gombault*, Gastrite chron. avec sclérose sousmuqueuse etc., Arch. d. Phys. IX, 1882; *E. Kaufmann*, Schrumpfmagen, C. f. Schw. Nr. 17, 1906 ders. Fall bei *v. Sury*, l. c.; *Pfister*, D. A. 87, 1906; *Kermauner* M. G. 17, 1907; *Hosch*, C. f. Schw. 1907; *Münter* u. *Koch*, D. 29 u. 31, 1908; *Cheinisse*, Sem. méd. Nr. 49, 1908, ausführl. Zusammenstellung; *Klemperer* u. *Fuld*, D. 10, 1909, Vereinsber. S. 459; *Münter*, D. Nr. 11, 1909; *Adams*, Akute phl. gastr., Lancet 29, I, 1910, 13j. Mädchen, plötzl. an Erscheinungen der diffusen Peritonitis erkrankt; *F. König*, Über Magenwandphlegmone im subakuten Stadium u. eine Heilung durch Magenresektion. D. Nr. 14, 1911.

Ungermann, V. A. 193, 1908. — *Stein*, Zur Frage des Magenmilzbrandes, C. f. Bakt. 51, 1909, Heft 6. — *Curschmann*, Klin. Beitr. z. Tub. d. Pylorus. B. z. K. d. T. II, 2. Heft. — *Przewoski*, V. A. 167, 1902. — *Arloing*, Des ulcerat. tubercul. de l'estomac, Thèse de Lion, Paris 1903. — *Rosset*,

Üb. e. Fall von tub. Magengeschwür etc., I.-D. Freiburg 1903. — *Fujii, Tadashi*, Beitr. z. Kenntnis der Tub. d. Magens. I.-D. Göttingen 1909 (ausp. *Braun*). — *Chiari*, Üb. einen Fall von Perfor. d. Magens durch tub. Lymphdrüsen, W. Nr. 24, 1878. **432** *Simmonds*, M. 1900. — *Wilms*, C. 1897. — *Simmonds*, l. c. —*Ruge*, Beitr. z. Klinik d. Tuberkulose, 3. Bd. — *Poncet* et *Leriche*, Soc. d. Chirurg. Paris, ref. R. de Chir. 6—8, 1908 u. ausführl. in R. de Chir. Nr. 1, 1909. — *Brunner*, Deutsch. Chir. 46 c, 1907, Über Tuberkulose, Aktinomykose u. Carc. d. Magens. — *Proskauer*, D. Nr. 25, 1907. — *Birch-Hirschfeld*, Lehrb. d. spez. path. An., 4. Aufl. 1895. — *Chiari*, Intern. Beitr., Festschrift für *Virchow* 1891. — *Stolper*, Bibl. Medica 1896, C., Heft 6. — *Flexner*, Transact. of the Assoc. of American Phys. 1898. — *E. Fraenkel*, V. A. 155, 1889. — *Brunner*, l. c. — *Curtis*, Journ. of Amer. Assoc. Nr. 15, 1909. — *Aristoff*, Z. f. H. XIX, 1899. — *Oberndorfer*, V. A. 159, 1900. — *Hofmann*, Lehrb. d. gerichtl. Medizin 1895. — *Straßmann*, Lehrb. d. gerichtl. Medizin 1893. **433** *Walbaum*, Über die Einwirkung konzentrierter Ätzgifte auf die Magenwand, V. 32, 1906. — *Schall*, Z. B. 44, 1908. — *A. Lesser* V. A. 38, 1881 u. Atlas. **434** *Harnack* u. *Hildebrandt*, A. f. e. P. Suppl. Band. *Schmiedeberg*-Festschrift 1908, Über postmortale Wirkung von Ätzgiften im Magen. — *Kathe*, V. A. 185, 1906 u. C. XVIII 1907. — *Schall*, l. c. p. 433. **435** *Kobert*, l. c. p. 403. — *Schall*, l. c. p. 433. — *Kobert*, Lehrb. d. Intoxikationen 1893. — *v. Hofmann*, Atlas der gerichtl. Medizin 1898. **436** *Buday*, Z. B. 44, 1908. — *Hamburger*, Arteriosklerose der Magenarterien, D. A. 97, 1909. — *Payr*, Path. G. XIV, 1910, u. s. auch Beitr. z. Pathogenese, path. Anat. etc., A. Chir. 93, 1910. — *F. Rosenbach*, B. Nr. 37, 1910, S. 1727.

Lit. über Ulcus pepticum jejuni: *Tiegel*, M. G. 13, 1904; *Gosset*, L'ulcère pept. du jejunum, R. d. Chir. Nr. 1, 1906; *Schostak*, B. z. kl. Ch. 56, 1907, in der Pathogenese spielen peptische Einflüsse, Cirkulationsstörungen, mykotische Prozesse eine Rolle.

437 *Nauwerck*, M. Nr. 35 u. 36, 1897, Gastritis chron. ulcerosa. — *E. Neumann*, V. A. 184, 1906. — *Böttcher*, zit. bei *E. Neumann*. — *R. Stern*, Über traumatische Entstehung innerer Krankheiten, Jena, Fischer, 1900. — *Oberndorfer*, Üb. d. Häuf. des Ulcus rot. ventr. in München, M. Nr. 32, 1909. Das 5.—7. Dezenium dominieren.

Lit. über path.-anat. Statistik der Magenulcera: *Rütimeyer*, Über d. geogr. Verbreit. u. die Diagnose des Ulcus ventr. rot., Wiesbaden 1906; unter 3000 Sekt. d. Path. Anst. Basel 2,06% Magen- u. Duodenalulcera; *Wolowelsky*, I.-D. Basel 1906, Über die Häufigkeit des Ulcus ventriculi et duodeni, ebenfalls 3000 Sekt. mit 4,63% Ulcera; Männer u. Weiber bei beiden Autoren gleich oft betroffen; Zahl der Fälle bei *Wol.* 139, in 10,07% Perforationsperitonitis, Verblutung in 3%; *Bartel*, W. Nr. 159—160, 1910; *Moullin*, The essential cause of gastric and duod. Ulcer, Lancet Oct. 1, 1910, S. 993.

Weintraud, B. 51, 1909. — *Matthes*, Z. B. 13, 1893. — *Payr*, l. c. p. 436.

Lit. über experim. Erzeugung des Ulcus ventriculi und anderes über Magenulcus: *Donati*, Über die Möglichkeit, das Magengeschwür durch Läsionen der Magennerven hervorzurufen, A. Chir. 73, 1904; *Fibich*, 35. Chir.-Kongr. 1906; *Fütterer*, Festschr. f. *Rindfleisch* 1907, kritische Übersicht; *Sternberg*, Path. G. XI, 1907 u. Z. f. H. 28, 1907, durch Alkohol erzeugte Ulcera; *Bolton*, Lancet Nr. 4419, 1908; *Clairmont*, A. Chir. 86, 1908, entgegen den Angaben *Fibich*'s gelang es bei Hunden nicht, echte Ulcera ventriculi zu erzeugen; *Litthauer*, Exp. an Hunden, zuweilen positiv, V. A. 195, 1909; *Rehfuss*, The experim. production of acute toxic ulcer of the Stomach, Pennsylvania Med. Bulletin June 1909.; *Kodon*, Ein Erklärungsversuch der Pathogenese des Ulcus rot. ventriculi (Abhängigkeit vom Tuberkelbacillus, Lit.). W. Nr. 159—160, 1910 u. Diskussion dazu; *Zironi*, A. Chir. 91, 1910, Erzeugung von Ulcera durch subdiaphragmatische Resektion der Vagi, experimentelle Anämie verschlimmerte den Zustand des Ulcus.

439 *Rokitansky*, Lehrb. III. — *Brunner*, D. Z. Chir. 69, 1903. — *F.* u. *G. Gross*, Perf. de l'estomac par ulcère, R. d. Chir. 1904. **440** *Rindfleisch*, Lehrb. — *Bechthold*, J. f. K. 1904. **441** *Veyrassat*, L'estomac biloculaire, R. de Chir. 1908. — *Hauser*, Das chron. Magengeschwür, sein Vernarbungsprozeß u. dessen Bezieh. z. Entwicklung des Magencarcinoms, Leipzig 1883. — *Ad. Schmidt*, Verh. d. 20. Kongr. f. inn. Med. ,Wiesbaden 1902, S. 288. — *Hauser*, Zur Frage der krebsigen Entartung des chron. Magengeschwürs, M. Nr. 23, 1910. **442** *Marchand*, Path. G. XIV, 1910; *Beneke* ibid. — *Lewy*, Z. B. I, 1886. — *Schirren*, Beitr. z. Kenntnis der Atrophie der Magenschleimhaut, I.-D. Kiel 1888. — *v. Hansemann*, V. A. 148, 1897. — *Thorel*, V. A. 151, 1898. — *Lubarsch*, in *Martius* u. *Lubarsch*, Achylia gastrica, Leipzig u. Wien 1897. — *Bleichröder*, Z. B. 34, 1903 und V. A. 177, 1904. — *Fabian*, C. Nr. 17, 1907. **443** *Bircher*, Med. Klin. 1908, Nr. 7. — *Askanazy*, Arb. aus d. path. Inst. Tübingen II, 1899, Heft 3. — *B. Fischer*, Tödliche Blutung aus Magenmyom, Sitzber. d. Niederrh. Ges. Bonn, 19. Juni 1905. — *Steiner*, B. z. kl. Chir. XXII, 1898. — *Mouriquand* u. *Gardère*, Le leiomyome pédiculé externe de l'estomac, A. de Méd. XXII, Nr. 3, 1910. — *v. Hansemann*, Verh. d. Ges. deutsch. Naturf. u. Ärzte 1896. — *Schlesinger*, Z. f. kl. M. 32, 1897. — *Pstrokonski*, Z. f. kl. M. 46, 1902.

Lit. über Sarcome des Magens: *Tilger*, Fibrosarcom, V. A. 133, 1893; *Leo*, Fibrosarcom, Sitzber. d. Niederrh. Ges., Bonn 16. XI. 1903; *Moser*, Myosarcom, 3 Fälle,

D. 1903; *Salaman*, Trans. of the Path. Soc. of London 54, 1904 (Lit.); *Philipp*, Über das prim. Magensarcom, I.-D. Heidelberg 1904; *Manges*, Med. News, 29. July 1905 (Lit.); *Oberst*, Zur Kenntnis des prim. Magensarc., B. z. kl Chir. 45, 1905 (Lit.); *Fuchs*, V. A. 183, 1906; *H. P. Hosch*, Cystische Metastasen bei Magensarcom, I.-D. Basel 1907 u. D. Z. Chir. 1907; *Sternberg*, Lymphosarkomatose, Path. G. XI, 1907; *Brandts*, Über Lymphosarkomatose d. Magen-Darmtraktus, A. a. d. Prosektur d. Krankenh. R. d. Isar in München, Sonderabdr. a. d. Annal. d. städt. allg. Krankenh. München, Bd. XIII 1903—1905, erschienen 1908 München, Lehmann; *Donath*, Beitr. zu den Sarkomen u. Endotheliomen des Magens, V. A. 195, 2, 1909; *Ghon* u. *Hintz*, Über maligne Leiomyome des Intestinaltraktes, Z. B. 45, 1909; *Lofaro*, D. Z. Ch. 101, 1909. Aus Lit. 123 Fälle, 2 neue Fälle; *Max Cohn*, Über die prim. Myosarkome des Magens, I.-D. Greifswald 1909; *Ziesché* u. *Davidsohn*, M. G. 20, 1909, ausführliche Lit., 3 Fälle; *Maschke*, B. Nr. 21, 1910, 2 Fälle.

A. Staehelin, A. f. V. 14, 1908. **444** *Reiche*, D. 1900, S. 135, Krebsmortalität in Hamburg; auf 4759 Carcinome kamen 2387 Fälle = 50,2% auf den Magen. — *Borrmann*, Das Wachst. u. die Verbreitungswege des Magencarcinoms, Hab.-Schr. 1901, Jena, G. Fischer. — *Hauser*, Das Cylinderepithelcarcinom des Magens und Darms, Jena 1890. — *Petersen* u. *Colmers*, B. z. kl. Ch. 43, 1904, s. auf S. 32, 33 u. 59. — *Versé*, Über die Entstehung, den Bau u. das Wachstum der Polypen, Adenome u. Karzinome des Magen-Darmkanals, A. a. d. Path. Inst. Leipzig, Bd. 1, Heft 5, 1908. — *Tsunoda*, Histogen. des multiplen beginnenden Magenkrebses. Z. f. K. IX, 1910. — *v. Rindfleisch*, Scirrhus ventriculi diffusus, Verh. d. phys.-med. Ges. Würzburg, Bd. 37, 1905. — *Borrmann*, l. c. — *Krasting*, Beitrag zur Statistik und Kasuistik metastatischer Tumoren, bes. der Carcinommetastasen im Zentralnervensystem (auf Grund von 12730 Sektionen der Path.-Anat. Anstalt Basel), Z. f. K. 4, 1906 u. I.-D. Basel. — *Eug. Bernoulli*, Magen- u. Darmkrebs in den beiden ersten Lebensdezennien, I.-D. Basel u. A. f. V. 13, 1907. **445** *Hauser*, l. c. p. 444. **446** *Matsuoka*, B. z. kl. Ch. 46, 1905. **449** *Meinel*, M. 1902. — *Cignozzi*, Riforma Med. anno XXI, Palermo. — *Meinel*, Sog. gutartige Pylorushypertrophie Z. B. 31, 1902. **450** *E. Kaufmann*, Plattenepithelkrebs des Magens, Schles. Ges. 27. Nov. 1896 u. Allgem. med. Centralzeitung Nr. 12, 1897; *Herxheimer*, Z. B. 41, 1907, Heterologe Cancroide. **451** *Külbs*, W. klin. W. Nr. 41, 1901. — *Lindemann*, Z. f. K. 6, 1908. **454** *Matti*, Beitrag z. Kenntnis des Magencarcinoms, D. Z. Chir. 104, 1910. — *J. E. Schmidt*, M. G. 22, 1910. Konnte keinen genügenden Parallelismus zwischen den histolog. Befunden, bes. des Fundus und dem HCl-Defizit finden. — *Mayo*, zit. bei *Clairmont*, W. kl. W. Nr. 32, 1908, S. 1164. — *Hauser*, l. c. p. 441. — *Häberlin*, D. A. 1889. — *Versé*, Path. G. XIII, 1909. — *Hirschfeld*, Üb. d. Bezieh. zw. Magengeschwür u. Magenkrebs, 20. Kongr. f. inn. Med., Wiesbaden 1902. — *Hauser*, M. 23, 1910. — *Montier* et *Marre*, A. de Méd. 32, 1910, Canc. de l'estomac, envahissement du sein. **455** *Teichmann*, Z. f. ration. Med. 1853. — *Hoppe-Seyler*, Medic.-chem. Untersuchungen. — *von den Velden*, S. kl. V. Nr. 280 u. D. A. 23. — *J. E. Schmidt*, l. c. p. 454. — *Sick*, D. A. 86, 1906. **456** *Klebs*, Handb. — *Schlaepfer*, D. A. 100, 1910. — *v. Hansemann*, B. 1898, S. 716. — *Blatter*, Recherches exp. sur les alterations cellulaires des glandes gastriques (Phosphor et bicarbonate de soude), Paris, G. Steinheil 1909. — *O. Israel*, Praktikum der pathologischen Histologie. **457** *Kundrat*, W. 1891. — *P. Albrecht*, V. A. 156, 1899 u. Über akuten postoperativen mesenterialen Duodenalverschluß, Gyn. Ges. München, 12. Juli 1906, ref. M. 30, 1906. **458** *v. Herff*, Z. f. G. 44. — *Stieda*, D. Z. Chir. 56, 1900. — *P. Albrecht*, l. c. II. l. p. 457. — *Hopff*, Über die Ursache des Ileus mit bes. Berücks. d. Kompress. des Darmes an der Duodenojejunalgrenze durch die Mesenterialwurzel, I.-D. Marburg, Dez. 1903. — *Neck*, M. 32, 1906. — *H. Albrecht*, M. f. G. 26, 1907, gute Übersicht, C. f. G. 28, 1908. — *Kayser*, D. Z. Chir. 94, 1908, ist für prim. Magenlähmung. — *Rosenthal*, A. f. G. 86, 1907. — *L. Landau*, Berl. m. G. 27. Mai 1908. — *Borchardt*, B. Nr. 35, 1908. — *v. Haberer*, A. Chir. 89, 1909. — *Nakahara*, B. z. kl. Ch. 61, 1909. — *Payer*, Adolf, Die postnarkotische Magenlähmung. M. G. 22, 1910. — *Kraus*, Ges. d. Charité-Ärzte, 22. II. 1903 u. Erkrank. des Ösophagus in *Nothnagel's* Handbuch. — *Kußmaul*, D. A. 6. — *Quincke*, D. 1882. — **459** *Wölfler* u. *Lieblein*, Deutsche Chir. 46 b, Stuttgart, Enke, 1909.

Darm.

459 *Helly*, Anat. Anz. 22, 1903. **460** *Letulle*, Varices lymphatiques de l'intestin grêle. Compt. rend. d. la Soc. de biol. 1904. — *Schujeninoff*, Z. f. H. 18, 1897, Chyluscysten des Darms. — *Gerota*, Verh. d. anat. Gesellschaft, Tag. Gent 1897. — *Curschmann*, zit. bei *Frommer*, A. f. kl. M. 67, 1902. — *Gegenbaur*, Lehrb. d. Anatomie 1896. — *Schridde*, V. A. 177, 1904.

Lit. über angeb. Stenosen und Atresien des Darms: *Kuliga*, Z. B. 33, 1903, stellt sämtl. bis 1903 bekannten Fälle (185) von Dünndarmstenose zusammen, ausführl. Lit.; *Karpa*, V. A. 185, 1906, Zwei Fälle von Dünndarmatresie; *Kreuter*, Angeb. Verengerungen u. Verschließungen des Darmkanals, Hab.-Schr. Erlangen, Leipzig 1905; *Ciechanowski* u. *Gliński*, Zur Frage der kong. Dünndarmatresien. V. A. 196, 1909.

Kreuter, l. c. — *Tandler*, Üb. d. Entwickl. des menschl. Duodenums in frühen Embryonalstadien, Verh. d. Anat. Ges., 14. Versamml. Pavia, Ergänzungsheft des Anat. Anzeigers, Bd. XVIII. **461** *Schridde*, V. A. 191, 1908. — *Kreuter*, A. Chir. 88, 1908. — *Forssner*, *Merkel* u. *Bonnet's* Anat. Hefte Nr. 102, 1907. — *Marckwald*, M. Nr. 14, 1894. — *Meusburger*, Ein Fall von Duodenumatresie in Kombination mit Defekt des mittl. Oesophagus u. des untersten Rectums etc., V. A. 199, 1910. — *Hirschsprung*, J. 27, 1888 u. Festschr. f. *Henoch* 1890 u. in Traité d. mal. de l'enfance von *Grancher* u. *Comby*, T. II, 1904. — *Hirschsprung*, l. c. — *Mya*, Lo Sperimentale 1894. — *Marfan*, Rev. mens. des mal. de l'enf. 1895, Avril u. Traité des mal. d. l'enfance von *Grancher*, *Comby*, *Marfan*, T. II, 1897. — *Ibrahim*, D. 1905. — *Perthes*, A. Chir. 77, 1905. — *Bessel-Hagen*, C. f. Chir. 1908, Chir. Verein, Berlin, 11. Mai 1908. — *R. Pfisterer*, I.-D. Basel 1906 u. J. f. K. 65, 1906. — *Heller*, Naturfv. Köln, Sept. 1908. — *Fenwick*, zit. bei *Kredel*, Z. f. kl. M. 53, 1904. — *Löwenstein*, C. 18, Nr. 23, 1907, ausführl. Ref. — *Petri-, valsky*, A. Chir. 86, 1908, gute, kritische Übersicht. — *Puls*, B. z. kl. Ch. 69, 1910. — *Zoepffel* V. A. 198, 1909. — *Danziger*, Beitr. z. Kenntn. d. H. Kr., J.-D. Berlin 1907. — *Stieda*, Über Atresia ani cong. und die damit verbundenen Mißbildungen, A. Chir. 70, 1903. — *Stieda*, l. c. — *v. Esmarch*, l. c. p. 462. **462** *Keibel*, A. f. A. 1896 u. 1897. — *Stieda*, l. c. p. 461. — *v. Esmarch*, Die Krankh. des Mastdarms u. Afters, Deutsche Chir. Lief. 47, 1887. — *Frank*, Über die angeb. Verschließung des Mastdarms und die begleitenden inneren und äußeren Fistelbildungen, Wien 1892. **464** *Stieda*, l. c. p. 461. — *Frank*, l. c. p. 462. — *Reichel*, A. Chir. 46 1893. — *Keibel*, l. c. p. 462. — *Stieda*, l. c. p. 461. — *Sternberg*, Zur Kenntnis der sog. „Atresia ani cum fistula suburethrali", Path. G. XII, 1908. — *Hilgenreiner*, B. z. kl. Chir. 40, 1903. — *Fehre*, D. Z. Chir. 78, 1905. — *E. Neumann*, Int. Beitr., Festschrift f. *Virchow*, II, 1901. — *Mintz*, A. Chir. 89, 1909. — *Ehrlich*, D. Z. Chir. 1909. — **465** *Brüggemann*, Z. f. K. 9, 1910. — *Quénu* u. *Longuet*, R. de Chir. 16, 1896. — *Roth*, V. A. 86, 1881. — *Colmers*, Die Enterokystome u. ihre chirurg. Bedeutung, A. Chir. 79, 1906. — *Niosi*, V. A. 190, 1907. — *Leuss, E.*, Über Enterokystome, I.-D. Leipzig 1910. — *Roth*, l. c. — *Gfeller*, D. Z. Chir. 1902. — *Kostlivý*, D. Z. Chir. 91, 1907. — *Runkel*, Über cystische Dottergangsgeschwülste, I.-D. Marburg 1897. — *v. Both*, Z. f. G. 38, 1898. — *Hilgenreiner*, Darmverschluß durch das M. D., 183 Fälle aus Lit. u. 3 eigene, B. z. kl. Chir. 33, 1902. — *Ewald*, B. 1897. — *Küttner*, B. z. kl. Chir., 21. Bd. — *Kothe*, D. Z. Chir. 95, 1908, bunte Abb. — *Denecke*, D. Z. Chir. 57, 1902. — *Rebentisch*, A. Chir. 70, 1903. — *Hilgenreiner*, l. c. 1903. — *Zondek*, B. 35, 1905. — *Finsterer*, Darmverschluß bei chron. Entzünd. d. M. Div., B. z. kl. Chir. 66, 1910. — *Morel*, Progr. méd. 1907. — *H. Albrecht* u. *Arzt*, Über die Bildung von Darmdivertikeln mit dystopischem Pankreas, F. Z. 4, 1910. — *Neumann*, Z. f. H. XI, 1870. — *Nauwerck*, Z. B. XII, 1893. — *Risel*, Die Lit. d. part. Situs inversus der Bauchorgane, C. 20, 1909. — *v. Werdt*, Über Situs visc. inversus partialis, C. f. Schw. Nr. 8, 1910. — *Lochte*, Situs viscerum irregularis, Z. B. 24, 1898. **466** *v. Bruns*, M. 1 1906. — *Heegaard*, A. Chir. 75, 1904. — *Schulze*, C. f. G. Nr. 51, 1898. — *v. Winckel*, Handb. d. Geburtshilfe II, 1904. — *Jordan*, Naturfv. Frankfurt 1896, S. 151. — *Carli*, A. Chir. 76 1905. — *König*, l. c. p. 367. — *Hilgenreiner*, B. 11, 1906. **468** *Hansen*, A. Chir. 78, 1905. — **469** *Kausch*, B. z. klin. Ch. 62, 1909. **471** *Schopf*, W. klin. W. 8, 1903. — *Zinner*, D. Z. Chir. 103, 1909. — *Jössel-Waldeyer*, Top. chir. anat. II, 1899. — *Garré*, B. z. kl. Chir. IX, 1892. — *Flörcken*, M. Nr. 41, 1907, 3 neue Fälle. — *Ruppanner*, D. Z. Chir. 96, 1908. — *Borchardt*, B. 1901, Nr. 49 u. 50. — *v. Baracz*, A. Chir. 85, 1908. **472** *Broman*, Z. B. 27, 1900, Verh. d. Anat. Ges. 16, 1902. — *Liepmann*, A. f. G. 68, 1903. — *Pape*, Über Hernia diaphragmat. vera mit einem durch die Leberanlage gebildeten Bruchsack, I.-D. Leipzig 1904. — *E. Kaufmann*, D. 1887. — *Knaggs*, Lancet, 1904. — *Iselin*, D. Z. Chir. 88, 1907. — *A. Payer*, Volvulus ventriculi u. die Achsendrehung des Magens M. G. 20, 1909. — *Treitz*, Die Hernia retroperitonealis, Prag 1857. — *Abée*, Z. B. 29, 1901. — *Schöppler*, V. A. 188, 1907. — *Brösike*, Über intraabdominale Hernien und Bauchfelltaschen, Berlin 1891. — *Beneke*, l. c. p. 14. — *Wandel*, M. G. XI, 1902. — *Brösike*, l. c. — *Schwalbe*, Z. f. Morph. u. Anthrop. 6, 1903. — *Merkel*, M. Nr. 37, 1906. — *Jonnesco*, Hernies internes rétro-péritonéales, Paris 1890. — *Waldeyer*, V. A. 60, 1874. — *Brösike*, l. c. p. 472. — *Funkenstein*, D. Z. Chir. 64. — *Spalteholz*, Anat. Atlas. — *Enderlen-Gasser*, l. c. p. 467. **473** *Jeanbrau* et *Riche*, R. d. Chir. 5, 1906. — *Stoltzenberg*, V. A. 200, 1910. — *Schwalbe*, l. c. p. 472.

Lit. über innere Hernien: *Basset*, V. A. 190, 1907, Hernien der regio duodeno-jejunalis; *Haasler*, I.-D. Berlin 1907, Die rechtsseitige H. duodeno-jejunalis; *Prutz*, Die angeborenen u. erworb. Lücken u. Spalten des Mesenteriums, Lit. D. Z. Chir. 86, 1907; *Risel*, M. Nr. 13, 1907, Zwerchfellhernien; *Königer*, Zur diff. Diagn. der Zwerchfellhernie u. des einseit. idiopathischen Zwerchfellhochstandes, M. Nr. 6, 1909; *Moynihan*, On Retro-peritoneal Hernia 2. Aufl. London 1906, Baillière, Tindall und Cox; *van Rossum*, Ein Beitr. zur Lehre üb. d. Hernia mesenterico-parietalis (H. retrop. dext.). J. D. Bonn, 1909, Lit.

477 *Chiari*, P. 1888 u. 1903. — *Braun*, *Heinrich*, B. z. kl. Chir. 34, 1902. — *Leichtenstern*, *Ziemssen's* Handb. 7. **478** *Nothnagel*, Die Erkrank. d. Darms u. Peritoneums, in Spez. Pathol. Wien 1896. — *Beresnegowsky*, A. Chir. 91, 1910. — *Leichtenstern*, l. c. p. 477. — *v. Samson*,

A. Chir. 44, 1892. — *Lucksch*, Path. G. 9, 1905. **479** *Wandel*, l. c. p. 472. — *Danielsen*, B. z. kl. Chir. 48, 1906. — *Schmidt*, D. Z. Chir. 93, 1908. — *Hübner*, V. A. 200, 1910. — *E. Müller*, Path. G. XIII, 1909. — *Riedel*, M. 48, 1905. — *Oberst*, C. f. Ch. 1882. — *Pretszch*, B. z. kl. Chir. 48, 1906. — *Payr*, Verh. d. deutsch. G. f. Chir. 1902. — *Riedel*, M. 1905. — *Litthauer*, B. 1906. — *Wilms*, D. 1903 und A. Chir. 69, 1903, u. *Heus* in Deutsch. Chir. — *Carl*, Darmverschluß durch Gallensteine, I.-D. Freiburg 1905. — *Clerk*, Über Gallenstein-Ileus, D. Z. Chir. 94, 1908, nicht eigentliche Einklemmung, sondern Darmlähmung resp. Erschöpfung, liege an der obturierten Stelle vor. — *Landow*, Gallensteinileus durch Achsendrehung, bisher noch nicht beobachtet, B. Nr. 52, 1909. — *E. Hagenbach*, D. Z. Chir. 103, 1910. — *Payr*, 34. Chir. Congr. 1905, 27. Kongr. f. inn. Med. Wiesbaden 1910. — *Küss*, Rétrécissements pericoliques pelviens, R. de Chir. 30. Jahrg. Nr. 7 u. 8, 1910. — *Konjetzny*, D. Z. Chir. 97, 1909. — **480** *Prutz*, D. Z. Chir. 86, 1907. — *Roth*, V. A. 56, 1872. — *Th. Rosenthal*, Können Duodenaldiv. eine klin. Bedeut. erlangen? M. K. Nr. 37, 1908. **481** *v. Hansemann*, Diskuss. zu Vortrag von *Graser*, Deutsch. Ges. f. Chir 1899, II. — *Telling*, Lancet, March 21, 1908. — *v. Hansemann*, l. c. — *Sudsuki*, A. Chir. 61, 1900. — *Graser*, Deutsche Gesellsch. f. Chir. 1899, II. — *Arnsperger*, M. G. 21, 1910, Über entzündl. Tumoren der Flex. sigm. — *Neupert*, A. Chir. 87, H. 4, 1908. — *Honl*, W. Klin., R. Nr. 34, 1905. — *Rosenheim*, Z. f. kl. M. 54, 1904. — *Simons*, Z. f. kl. M. 59, 1906. — *Franke*, D. Nr. 3, 1909. — *Rowlands*, Sigmoiditis u. Mesosigmoiditis, Lancet 1910, 4522. — *Hedinger*, V. A. 178, 1904. — *Mertens*, M. G. 9, 1902. — *v. Brunn*, B. z. kl. Chir. 46, 1905. — *Konjetzny*, M. 44, 1909. — *Mundt*, Festschr. f. *Orth*, Hirschwald, Berlin 1903. — **482** *Pommer*, V. A. 200, 1910. — *Clairmont* u. *Ranzi*, Zur Frage der Autointoxikation bei Ileus, A. Chir. 72, 1904. — *Braun-Boruttau*, Exp. krit. Unters. über den Ileustod, D. Z. Chir. 96, 1908. — *Kocher*, M. G. 4, 1899. — *Prutz*, A. Chir. 60, 1900. — *Ebner*, Koprostatische Dehnungsgeschwüre als Ursache von Darmperf., D. Z. Chir. 81, 1906. — *v. Greyerz*, Über die oberhalb von Dickdarmverengerungen auftret. Darmgeschwüre, I.-D. Bern 1905 u. D. Z. Chir. 1905. — *Meidner*, V. A. 193, 1908, Ausgang Stauungshyperämie; bes. Einfluß der gespannten Taenie auf die Mucosa. — *Hofmann*, B. z. kl. Ch. 54, 1907, Das Verhalten des Darmes bei Incarceration, insbes. an d. Schnürfurchen. — *Shimodaira*, M. G. 22, 1910. **483** *Sauer*, G., Über Perfor. d. d. Darmes oberhalb von Strikturen, I.-D. Halle 1902. **484** *Amos*, Z. f. G. 55, 1905, Zur Path. d. Thrombose d. Vena mes. sup. — *Lindner*, Über Thrombose d. Mesenterialgef., B. 44a, 1905. — *Mauclaire* et *Jacoulet*, Arch. génér. de Chir. Nr. 3, 1908. — *Bolognesi*, C. f. Ch. 48, 1909 und Der Verschluß der Mesenterialgefäße. Kritische Betrachtungen u. exper. Unters., V. A. 203, 1911. — *Bennecke*, V. A. 184, 1906. — *Okhubo*, M. Nr. 44, 1907. — *E. Kaufmann*, V. A. 116, 1889. **485** *Pommer*, V. A. 200, 1910. — *Cohnheim*, Embolische Prozesse. — *Litten*, V. A. 63, 1875. **486** *Matthes*, Üb. anaem. u. haem. Darminfarkt, Mediz. Klin. Nr. 16, 1906. — *Marek*, D. Z. Chir. 90, 1907. — *Niederstein*, M. G. 16, 1906, D. Z. Chir. 85 u. 98. — *v. Haberer*, Experimenteller und kritischer Beitrag zur Frage der Mesenterialunterbindung mit und ohne Netzplastik, A. Chir. 92, 1910. — *Deckart*, Ileus infolge von Thrombose und Embolie der Mesenterialgefäße, I.-D. Breslau 1899. — *Talke*, Embolie und Thrombose der Mesen., B. z. kl. Chir. 38, 1903. — *Schloffer*, M. G. 14, 1905. — *Michaelis*, V. A. 156, 1899. — *W. Busse*, Über postoperative Magen- u. Darmblutungen, A. Chir. 76, 1905. **487** *Ponfick*, l. c. p. 110. — *Föderl*, A. Chir. 86, 1908. — *v. Hansemann*, Path. G. I. — *Sato* u. *Nambu*, V. A. 194, 1908. — *Quincke*, Die Farbe der Faeces, M. 1896. **488** *Lennander*, D. Z. Chir. 63, 1902, *L. u. Nystrom*, Z. f. kl. M. 63, 1907. — *Rzegocinski*, A. polon. d. sc. biol. et méd. II, 1903. — *Wrzosek*, Inst. Path. gén. et expér. Cracovie 1903. — *Ficker*, Z. f. Hyg. 52, 1905. — *Tavel*, C. f. Schw. Nr. 31, 1901. **489** *Nothnagel*, Z. f. kl. Med. IV. — *Gerlach*, D. A. 1896. — *Bollinger*, Bayr. ärztl. Int. B. 28, 1881. — *Schmittmann*, Z. f. Mediz.-Beamte 1888. — *Gärtner*, Thür. ärztl. Corr.-B. 1888. — *Schottmüller*, Z. f. H. 39, 1900. — *Babès*, Infection et intox. par des viandes et leur rapport avec certaines malad. infectieuses de l'homme, Extr. du Bull. d. l'Acad. d. méd., Bukarest 3. Okt. 1905. — *Hübener*, D. 24, 1908, (Bakterien der Paratyphus-B.-Gruppe sind nicht nur bei den betreffenden Kranken, sondern auch in der Außenwelt weit verbreitet (im Darm gesunder Schweine, Ausscheidungen ges. Menschen und in genußtauglichen Wurstwaren, im Urin auch bei Gesunden, ohne Zusammenhang mit Paratyphuskranken). — *Rimpau*, D. 24, 1908. **490** *Brieger*, Über Ptomaine, I—III, Berlin 1885 bis 1886. — *van Ermengem*, C. f. Bakt. 19 u. Z. f. Hyg. 26, 1897 u. Die pathog. Bakt. d. Fleischvergiftung, Handb. d. path. Mikroorgan. Kolle-Wassermann II 1905. — *Hübener*, Paratyphusbac. u. Fleischvergiftungen, D. Nr. 2, 1910. — *Komma*, Üb. d. Nachw. der Paratyphusbakt. in Wurstwaren etc., C. f. Bakt. I. Abt. Orig. Bd. 55, H. 1, 1910. — *Conradi*, Z. f. Fleisch- u. Milchhyg. XX. Jahrg. Jan. 1910, s. auch *L. Meyer*, ibid. Über Außeninfektion des Fleisches.

Lit. über Fleischvergiftung u. Paratyphus: *Vagedes*, Fleischverg. V. 30, I. 1905; *Trautmann*, Z. f. Hyg. 46, Verhältnis von Fleischverg. zu Paratyphus; *Rolly*, M. Nr. 37, 1906, Vergiftungsepidemie mit Bohnengemüse; *Fischer*, Z. f. kl. M. 59, 1906, Bohnengemüsevergiftung; *Kutscher*, Z. f. Hyg. 55, 1906, Fleischverg.-Epidemie mit Bac. Paratyphi B. und Paratyphus u. Nahrungsmittelinfektionen B. 40, 1907; *Lebram*, Fleischverg., Z. f. ärztl. Fort-

bild. Nr. 21, 1907, Jahrg. 4; *Poggenpohl*, Diagn. u. klin. Verl. des Paratyphus, Z. f. Hyg. 57, 1907; *Babès*, XIV. Intern. Kongr. f. Hyg., Berlin 1907, Die Baz. der Typhusgruppe; *Kutscher* in *Kolle-Wassermann*, Handb. Ergzsbd. 2. Heft 1907; *Edenhuizen*, I.-D. Göttingen 1907; *Pepere*, Della gastroenterite infettiva alimentare con decorso tifoide, Annali d'Igiene sperim. 1908, fasc. III, gute Lit.; *Hübener*, D. Nr. 2, 1910, Vorsicht bei Befund von B. Parat. B., da es auch *nicht* pathogene Stämme gibt; *W. Fromme*, Ätiologie des Typhus u. Paratyphus, E. XIII 1. Abt. 1909; *Ridder*, B. Nr. 50, 1909, Lit.; *Hübener*, Fleischvergiftungen u. Paratyphusinfektionen, ihre Entstehung u. Verhütung, Jena 1910, G. Fischer; *Brekle*, M. 23, 1910, Fleischvergiftung durch Bac. enter., notgeschlachtetes Kalb; *Glaser*, Parat. Inf. durch Fleischwaren, Z. f. Hyg. 67, 1911.

491 *Köster*, Sitzgsber. d. niederrh. Ges. f. Nat. u. Heilk., Bonn 1883. **492** *Nothnagel*, Beitr. z. Physiol. u. Pathol. des Darms, Berlin 1884. — *Orth*, Lehrb. — *Kaabak* u. *Rosenschein*, V. A. 194, 1908, Zur Frage der Schleimbildung im Darm. — *v. Noorden* u. *Dapper*, Über die Schleimkolik des Darms (Colica mucosa) u. ihre Behandlung, 1903, Berlin, Hirschwald. — *A. Schmidt*, Z. f. kl. M. 20, 1892 u. V. A. 143, 1896. — *Mayer*, Hufeland's Journal 1825, Bd. 61. — *Orlandi*, Gazz. Med. di Torino 47, n. 40, 1896. — *Dupraz*, A. de Méd. Nr. 3, Mai 1897. — *Gröndahl*, D. Nr. 21, 1908, gute kritische Arbeit. — *Finney*, Soc. med. Johns Hopk. Hosp. 2. März 1908. — *Nowicki*, V. A. 198, 1909, hält bakterielle Genese für zweifelhaft.— *Dieterich*, Das Intestinalemphysem etc., I.-D. Heidelberg 1909. — *Arzt*, Path. G. XIV, 1901 u. F. Z. 6, 1910. — *Urban*, W. Nr. 30, 1910, 12 Fälle aus Lit., 1 neuer. — *Ciechanowski*, V. A. 203, 1911. **495** *Fischer*, Darmaffekt. bei Nephritis u. Uraemie, V. A. 134, 1893. — *Grawitz*, Uräm. Darmgeschwüre, D. 1898. — *E. Kaufmann*, Die Sublimatintoxikation, Hab.-Schr., Breslau 1888 und Neue Beitr. z. Sublimatvergift. u. Bemerk. üb. d. Sublimatniere, V. A. 115, 1889. — *Falkenberg*, V. A. 123, 1891. — *Heinz*, V. A. 126, 1891. — *Kionka*, E. VII, 1902. — *Elbe*, V. A. 182, 1905, nimmt Nervenreizung an. — *Almkvist*, Dermat. Zeitschr. XIII, 1906, Pathog. d. merc. Colitis u. Stomatitis; denkt an Gefäßdilatation durch Lähmung der Gefäßnerven. **496** *Kuenen*, Die path. Anat. der Amöbiasis verglichen mit anderen Formen der Dysenterie, Beiheft zu Bd. XIII, 1909 des Arch. f. Schiffs- u. Tropenhygiene. — *Lösch*, V. A. 65, 1875. — *Koch*, M. K. G. III, 1887. — *Kartulis*, V. A. 115, 1889, 118, 1889 u. C. f. Bakt. IX, 1891. — *Hara*, Beitr. zur Kenntnis der Amöben-Dys., F. Z. 4, 1910. — *Hara*, l. c. — *Kruse* und *Pasquale*, Z. f. Hyg. XVI, 1894. — *Böse*, Beob. u. Erfahr. üb. Ruhr in Ostasien, Z. f. Hyg. 91, 1908. — *Dopter*, Amöbendysenterie, A. de Méd. XIX, 1907, S. 505 u. Bacilläre Ruhr, ibid. S. 282, Abbild. — *Ruge* u. *Esau*, C. f. Bakt. Nr. 46, 1908. — *Kuenen*, l. c. — *Lentz*, Dysenterie im Handb. v. *Kolle-Wassermann* II, Erg.-Bd. 3. Heft 1909.

Lit. über Amöbenenteritis u. Dysenterie: *Hoppe-Seyler*, Deutsche Kl. Berlin II, 1903; *Craig*, The complications of amoebic and specific Dysentery, J. of the med. sciences July 1904; *Amos*, Recent work on Dysentery, J. of Path. VIII, 1902; *Lüdke*, Bac. Dys., C. f. Bakt. 38, 1905; *Ruge*, Handb. d. Tropenkr. II, Leipzig, Barth, 1905; *Albu*, Zur Kenntnis der sporad. einheim. Dys. (Lit.), Z. f. kl. M. 56, 1905; *Kartulis*, Amöbendys., Handb. d. path. Mikroorg. *Kolle-Wassermann*, Ergänzb. I. Heft 1906; *Shiga* und *Amako*, Z. f. Hyg. 60, 1908; *Tanaka*, *V.*, Bemerk. über die Pathogenität der Amöbendys., M. Nr. 44, 1910.

Kruse, D. 1900 u. 1901 u. Deutsche Ärzte-Zeitung, 15. Jan. 1902 u. B. Nr. 4, 1903. — *Jäger*, C. f. B. 31, 1902. — *Flexner*, J. H. H. B. XI, 1900. — *Shiga*, D. 1901. — *Dopter*, l. c. u. Les dysentéries, Paris 1909, O. Doin u. Fils. — *Lentz*, l. c. — *Kruse*, l. c. — *Shiga*, Z. f. Hyg. 60, 1908. — *Haenisch*, Z. f. Hyg. 60, 1908; in Irrenanstalten kommen auch alle sonst beobachteten Formen von Dysenterie vor. — *Heuser*, D. 39, 1909, für Existenz ‚atyphischer' Bac. Ruhr. — *Rokitansky*, Lehrb. **498** *Koch*, Vierteljahrsschrift f. öffentl. Gesundheitspflege XVI, 1884 Konf. zur Erörterung der Cholerafrage; D. 1884—1886 u. *Koch* u. *Gaffky*, M. K. G. III, 1887. **499** *Koch*, l. c. p. 498. — *Finkler-Prior*, D. 1884 u. Forschungen über Cholerabakterien, Bonn 1886. — *Deneke*, D. 1885. — *Gamaleia*, Ann. d. l'Inst. Pasteur, 1888. — *Pfeiffer*, Z. f. Hyg. 18 u. 20 u. in *Flügge*'s Mikroorganismen, S. 555 u. ff. — *Koch*, l. c. p. 498. — *Pfeiffer*, l. c. **501** *Kolle*, Z. f. Hyg. 18, 1894. — *Virchow*, V. A. 47, 1869, Charité-Ann. III, 1876. — *Buhl*, Z. f. Biol. XVI, S. 413, 1881. — *Finkler-Prior*, l. c. p. 499. — *Quénu*, R. d. Chir. Nr. 6, 1908. **502** *Eberth*, V. A. 81, 1880 u. S. kl. V. Nr. 226 — *Gaffky*, M. K. G. II, 1884. — *H. Curschmann*, M. Nr. 8, 1910. — *Curschmann*, Das Fleckfieber, 1900, mit 25 Abb. u. 2 farb. Tafeln. — *Port*, D. 41, 1908. — *Bäumler*, D. 1, 1909. — *Krompecher*, *Goldzieher* u. *Augyán*, C. B. Orig. Bd. 50, Heft 6, 1909. — *Gottschlich*, D. 19, 1903. — *Dreyer*, Arch. f. Schiffs- u. Tropenhyg. H. 2, 1910. — *Obermeyer*, l. c. p. 133. — *Ponfick*, V. A. 60. — *M. Rabinowitsch*, V. A. 194, 1908 Suppl. — *Lentz*, 14. Intern. Kongr. f. Hyg. 1907 Bd. 2. — *Koch*, Die Bekämpfung des Typhus, Berlin, Hirschwald, 1903. — *Brückner*, Arb. a. d. Kais. Gesundheitsamt, Bd. 33, 1910, Über Nachunters. bei Personen, die vor Jahren Typhus durchmachten. — *Fromme*, E. XIII 1909. — *Loele*, Typhusbazillenträger u. Cholecystektomie, D. 32, 1909, Lit.

Lit. über Dauerausscheider u. Bazillenträger bei Typhus: *Kayser*

u. *Klinger*, M. K. G. 24, 1906; *Forster*, Naturfv. Dresden 1907; *Kossel*, D. 39, 1907, Milch durch einen Bazillenträger infiziert.

Forster u. *Kayser* s. bei *Laubenheimer*, Zur Ätiologie der Cholecystitis, Z. f. Hyg. 58, 1907. — *Lemierre* et *Abrami*, Arch. des Mal. de l'appareil digestif, Janv. 1908, Paris. — *Eug. Fraenkel*, M. G. 20, 1909, Über Typh. abd. u. s. Bezieh. zu den Gallenwegen. **503** *Stokes* u. *Amik*, J. H. H. B. August 1905. — *Hitschmann* u. *Lindenthal*, Sitzber. d. K. K. Akademie d. W., Wien 1901, S. 132. **504** *Chiari* u. *Kraus*, Internat. Kongr. zu Moskau u. Z. f. H. — *Lartigau*, J. H. H. B. X, 1899. — *Flexner*, J. H. H. B. 8, 1900 u. Path. soc. of Philad. Febr. 1900. — *Neufeld*, Typhus in Handb. v. *Kolle-Wassermann* II, 1903. — *Forster*, Path. G. XI 1907 u. M. Nr. 1, 1908 u. C. f. Bakt. S. 319, 1908. — *Chiari*, Ref. Naturfv. Dresden 1907. — *Eug. Fraenkel*, l. c. — *Bayer*, Das Verhalten der Lymphdrüsen bei Typhus abdominalis, Path. G. 13, 1909. — *Busse*, M. Nr. 21, 1908. — *Petruschky*, C. f. Bakt. 1898. — *Buchner*, M. 1889, ibid. 1891 u. Handb. d. spez. Therap. I, 1894, Jena; M. 1893. — *Mc Farland*, Path. soc. of Philad., Febr. 1900. — *Wright*, Lancet, July 1900. — *Gruber*, W. 1896 u. M. 1897. — *Widal* Sem. méd., Paris 1896. — *Eberth*, l. c. p. 502. — *Gaffky*, l. c. p. 502. — *Conradi*, D. 41, 1907 hält 58% der Fälle für so entstanden. **505** *Hilgermann*, A. f. Hyg. 65, 1908. — *Klein*, Br. m. J. Nr. 2494, 1908. — *Fromme*, l. c. p. 490. — *Curschmann*, Unterleibstyphus in *Nothnagel*'s spez. Pathol. — *Raubitschek*, W. kl. W. Bd. 20, 1907. — *Curschmann*, M. 1899. — *Semann*, W. klin. W. 1902. — *Nieter*, M. Nr. 19, 1908. — *Silberberg*, B. Nr. 29, 1908. — *Eug. Fraenkel*, V. A. 194, 1908 Suppl. S. 193. — *Neufeld*, Typhus, im Handb. d. Mikroorg. *Kolle-Wassermann* II, 1903. — *Brion*, Paratyphus, Deutsche Klinik II, 1903. — *Jürgens*, Z. f. kl. M. 52, 1904. — *Rolly*, Durch das sog. Bact. paratyphi hervorgerufene Erkrankungen, D. A. 87, 1906. — *Weißkopf*, Zur Technik u. klin. Anwendung des bakteriol. Typhusnachweises, W. kl. W. Nr. 39, 1910. — *Schweinburg*, Üb. d. Wert der bakteriol. Untersuchung kleiner Blutproben für die Diagnose des T. u. Parat., W. kl. W. Nr. 9, 1910. — *Jochmann*, Paratyphus, E. X, 1906. — *Fromme*, l. c. p. 490. — *Rindfleisch*, Lehrbuch. — *Mallory*, The Journ. of Exp. Med. Vol. VIII, 1898. **507** *Marchand*, C. I. 1890. **509** *Bennecke*, D. A. 92, 1907. — *Epstein*, *Albert*, Blood cultures in Typhoidfever. P. New York VIII, Nr. 1 u. 2, 1908. **510** *Curschmann*, s. bei *Fiedler*, Ges. f. Nat. u. Heilk., Dresden 1898/99. — *Meyer* u. *Neumann*, Über hämorrh. Diathese bei Typhus, Z. f. kl. M. 59, 1906. — *Huber*, M. 19, 1910. — *Levy* u. *Gaethgens*, A. a. d. Kais. Ges.-Amt, Bd. 28 Heft 1, 1908. — *Naegeli*, l. c. p. 301. **511** *Gerhardt*, B. Nr. 41, 1885. — *Jehle*, W. klin. W. 1902, Nr. 9. — *Biron*, W. klin. W. Nr. 20, 1908. — *Curschmann*, Verh. d. Kongr. d. inn. Med. 1886 und Naturforscherv. 1899 u. Der Unterleibstyphus, Spez. Path. u. Ther. v. *Nothnagel*. III, 1. Teil, 1898. — *Loeb*, D. A. 66, 1899. — *Stäubli*, D. A. 82, S. 90. — *Chiari*, Z. f. H. XV, 1894. — *Forster* u. *Kaiser*, M. 31, 1905, Üb. d. Vork. von Typhusbac. in der Galle von Typhuskranken u. „Typhusbacillenträger". — *J. Koch*, Z. f. Hyg. 52, Embolie in Capillaren der Mucosa; C. f. Bakt. Beil. zu Abt. I Bd. 42, Referate 1908 u. Z. f. Hyg. 62, 1908. — *Chiarolanza*, Typhusbazillen u. Gallenblase, Z. f. Hyg. 62, 1908. — *Quénu*, R. de Chir. Nr. 6, 1908, dort zit. Arbeit von *Lemierre* et *Abrami*. — *Hirsch*, Path. G. XI, 1907. — *Eug. Fraenkel*, M. G. 20, 1909. — *Swain*, Br. m. J., July 1898. — *Werth*, D. 1893, S. 489. — *Gans*, M. f. G. 28, 1908. **512** *Ostertag*, Z. f. Hyg. 60, 1908, s. darüber Kritik von *Beitzke*, E. 14, 1910, S. 257 ff. — *Eber*, Deutsch. thierärztl. W., 4. Dez. 1909.

Lit. über prim. Intestinaltuberkulose: *Heller*, B. Nr. 20, 1904; Internat. Tierärztl. Kongr. zu Budapest 1905; Internat. Tuberkulose-Kongr. Paris 1905; *Fibiger* u. *Jensen*, Hosp. Tid. p. 1, 1904 u. B. 1904 Nr. 6 u. 7, unter 213 Sekt. 13 Fälle; *Wagener*, B. 1905; *Edens*, Über die Häufigk. d. prim. Darmt. in Berlin, B. Nr. 49 u. 50, 1905; *Brüning*, Tub. im Kindesalter, bes. prim. Darm- u. Mesenterialdrüsentuberk., Beitr. z. Klinik der Tub., Heft 5, 1905, 400 Kindersekt. 11% tuberkulös, 8 Fälle von reiner Intestinaltuberkulose; *Ipsen*, Unt. üb. prim. Tub. im Verdauungskanal, B. Nr. 24, 1906, in 10% aller tub. Indiv. prim. Intestinaltuberkulose; *Henke*, Path. Ges. 1906; *Hüppe*, M. 1903; *v. Behring*, l. c. p. 324; *Klebs*, Allgemeine Path. 1887; *Weigert*, J. N. F. XXI u. D. 1903; *v. Hansemann*, B. 1903; *Heller*, M. 1901 u. 1902; *Beitzke*, V. A. 184, 1906; *Orth*, B. Nr. 8, 1907; *Weichselbaum*, 6. internat. Tub.-Konf. Wien, 1907, tritt für größere Häufigkeit der intest. Infektion ein; *Beitzke*, Vers. deutsch. Nat. u. Ärzte, Köln, Sept. 1908; *Fibiger*, Tub.-Kongr. Washington, s. B. Nr. 46, 1908, etwa 5% aller zur Autopsie kommenden Kinder sind von prim., vom Rinde hervorgerufener Intestinaltub. ergriffen; *Orth* u. *L. Rabinowitsch*, V. A. 194, 1908, Suppl., Über experimentelle enterogene Tuberkulose; *Edens*, Die prim. Darmtub. d. Menschen, Erg. d. inn. Med. u. Kdhlkde. II, 1908.

Beitzke, V. A. 194, 1908, Suppl., Üb. prim. Int.t. nebst Bemerk. üb. die Infektionswege d. Tub. — *Bonome*, Neuere Tuberkuloseforsch. VI. Congr. Soc. ital. di Patologia Modena 1909 u. Pathologica 18, 1909. — *Albrecht*, l. c. p. 302. — *Bartel*, Die Infektionswege bei der Fütterungstub., W. klin. W. Nr. 7, 1905. — *Takeya* u. *Dold*, A. p. J. *v. Baumgarten* VI, H. 3, 1908. — *Hess*, *Alfred*, P. New York VIII, Nr. 1 u. 2, 1908. — *Fibiger-Jensen*, l. c. p. 325. — *Bonome*, l. c. p. 512. — *Flügge* u. s. Schüler; *Ostermann*, Z. f. Hyg. 60, 1908, Infektionschancen bei Ge-

nuß von Milch perls. Kühe; Einfluß auf allg. Ausbreitung der Krankheit nicht bedeutend. — *v. Behring*, l. c. p. 301. — *Kossel*, D. Nr. 8, 1910, Referat über *Weber*, 10. Heft der Tub. Arb. a. d. Gesundh.-Amt: Welche Gefahr droht dem Menschen durch den Genuß von Milch u. Milchprodukten eutertuberkulöser Kühe? Antwort: Keine große. — *Weber*, l. c. p. 325. — *Kovacz*, Pathogenese der Lungentuberkulose, Z. B. 40, 1907. — *Fürst*, Die intestinale Tuberkuloseinfektion mit bes. Berücksichtigung des Kindesalters, Stuttgart, Enke, 1905. Lit. s. S. 494. — *Edens*, B. Nr. 50, 1905. — *E. Kaufmann*, Lehrb. II. Aufl. 1901. **515** *Fibiger*, N. M. A. , afd. II Heft 2, Nr. 8, 1901. — *Küttner*, D. Z. Chir. 100, 1909. — *Küttner*, C. f. Chir. Nr. 4, 1909.

Lit. über multiple tub. Darmstenosen: *F. König*, D. Z. Chir. 26; *Eug. Fraenkel*, Mitt. a. d. Hamb. Staatskrh. 1897; *Hofmeister*, B. z. kl. Chir. 16, 1898; *Reach*, C. Grenz. 3, 1900; *E. Kaufmann*, C. f. Schw. Nr. 10, 1900; *Fibiger*, N. M. A. 1901; *Wieting*, D. Z. Chir. 78, 1905; *Bérard* u. *Leriche*, R. d. Chir. 1904, bei Kindern; *Nikoljski*, S. kl. V. Nr. 362, Üb. tub. Darmstenose; *Busse*, A. Chir. 83, 1907, Blutgefäßverödung in dem erkrankten Teil ist von Bedeutung; Lit. über hyperplastische narbige Tuberkulose des Darms: *Conrath*, B. z. kl. Chir. 21, 1898; *Ito* u. *Asahara*, D. Z. Chir. 82, 1906; *Holland*, D. Z. Chir. 88, 1907, tub. Tumor der Flex. sigm.; *Shiota*, Zur Pathol. u. Ther. d. Ileocoecaltuberculose, A. Chir. 87, 1908; *Els*, B. z. kl. Chir. 63, 1909, Zur Kenntnis der Ileocoecaltuberkulose; *Vella*, Studio sulla tub. ileo-coec. ipertr. con spec. riguardo alla prolif. ghiandolare, Tr. Inst. Stilling 5, 1910.

Hartmann, R. de Chir. 10 Févr. 1907. **516** *Richter*, Z. B. 39, 1906. — *Bérard* et *Patel*, R. de Chir. 1906. — *Thorspecken*, M. G. XIX, 1908. — *E. Kaufmann*, A. f. G. 29, 1887. — **517** *Kundrat* u. *Mračzek*, Viertelj. f. D. u. S. 1883. — *Oberndorfer*, l. c. p. 432. — *Gutmann*, Z. f. kl. M. 50, 1903. — *Eug. Fraenkel*, V. A. 199, 1910, Über erworbene Dünndarmsyphilis. — *Fibiger*, l. c. p. 515. — *Bostroem*, l. c. p. 309. — *Brunner*, Deutsche Chirurgie 46c. — *Schümann*, D. Z. Chir. 91, 1907. — *Chiari*, P. 1884. — *Herz*, Über die Akt. des Verdauungsapparates, C. Grenz. 1900, S. 561. — *Brunner*, l. c. **518** *H. Burckhardt*, C. f. Bakt. 46, 1908, H. 5. — *v. Recklinghausen*, Naturforschervers. Heidelberg 1889. — *Rosenfeld*, A. f. e. P. 45, 1900. — *Nothnagel*, Z. f. kl. M. 1882 u. Die Erkrankungen des Darms, 1895. — *Gerlach*, D. A. 1896. — *Heubner*, Z. f. kl. M. 1896. — *Habel*, V. A. 153, 1898. — *K. Faber* u. *C. E. Bloch*, Z. f. kl. M. 40, 1900. — *Ewald*, l. c. bei *Faber* u. *Bloch*. — *Eisenlohr*, D. 1892. — *Koch*, Über Veränderungen am Magen und Darm bei der pernic. Anämie, Magdeburg 1898. — *Martius*, Mediz. Klinik, 1. Dez. 1904. **519** *Orth*, Diagnostik. — *Hoffmann*, Üb. klin. Ersch. bei gastro-intestin. Pseudoleukämie, A. Chir. 82, 1907. — *Longuet*, Die gutartigen Bindegewebsgeschwülste des Rectum, Progrès méd. Nr. 35 u. 36, 1898. — *Steiner*, B. z. kl. Chir. 22. — *Lieblein*, Myome des Dünndarms, B. z. kl. Chir. 41, 1904. — *Lexer*, A. Chir. 68, 1902. — *Becker*, A. f. G. 83, 1908; s. auch *Ghon* u. *Hintz*, Über maligne Leiomyome des Intestinaltraktes, Z. B. 45, 1909. — *Trappe*, F. Z. 1. — *Versé*, l. c. p. 444. — *Hiller*, B. z. kl. Chir. 24, 1899, s. auch *Ehrlich*, Beitr. zur Kasuistik der Intestinallipome (52 Fälle aus Lit., davon 24 im Dickdarm), B. z. kl. Ch. 71, 1910. **521** *Versé*, l. c. p. 444, s. auch *Ribbert*, F. Z. II, Heft 4, 1909, Darmpolyp u. Carcinom; nicht aus dem Polypen, sondern an dem Polypen entwickelt sich das Carc. — *Weichselbaum*, zit. bei *Paltauf*, W. kl. W. 1899. — *Hauser*, D. A. 55, 1895. — *Smoler*, Ad. d. Dünn- u. Dickdarms, B. z. kl. Chir. 36, 1902. — *Versé*, l. c. — *Quénu* u. *Landel*, R. de Chir., Avril 1899. — *Hauser*, l. c. — *Wechselmann*, Polyp u. Carc. im Magendarmk., B. z. kl. Ch. 70, 1910. — *Schuchardt*, A. Chir. 61, 1900. **522** *Kraske*, S. kl. V., 183—184, 1897. — *Wiener*, Z. B. 25, 1899. — *Schümann*, D. Z. Chir. 102, 1909. — *Kanzler*, Über d. Dünndarmkrebs, B. z. kl. Chir. 48, 1906. — *Schlieps*, B. z. kl. Ch. 58, 1908, Über prim. C. des Jejunum u. Ileum. — *Fritz Müller*, Darmkrebs-Statistik nach d. Bef. d. Path. Anst. Basel von 1874—1904, I.-D. u. Z. f. schweiz. Statistik 1905. **524** *Kudo*, Z. f. K. VI, 1908. — *Elting*, Translations of the New York med. Soc. 1903, p. 324. — *Kudo*, l. c. — *Harte*, Amerik. Chir.-Kongreß, Richmond, 4—6 Mai 1908, 101 Fälle zusammengestellt, davon 9 neue. — *Milner*, D. Z. Chir. 102, 1909 u. D. Nr. 29, 1910. — *Neugebauer*, Chir.-Congr. Berlin 1910. — *Dietrich*, D. 13, 1910. — *Konjetzny*, D. Z. Chir. 103, 1910. — *Winkler*, Path. G. XIV, 1910.

Lit. über Carcinom des Wurmfortsatzes: *Elting*, Annals of surgery 1903; *Edington*, Glasgow med. Journ. 1903; *Battle* u. *Corner*, The surgery of the Diseases of the Appendix vermif. etc., London 1904; *Nordmann*, A. Chir. 78, 1905; *Baldauf*, Albany med. Ann. XXVI, 1905, 3 neue Fälle; *Drießen*, C. f. G. 1905; *Meyerstein*, I.-D. München 1905; *Neri*, Z. B. 37, 1905; *Rolleston* u. *Jones*, Royal med. and Chir. Soc. 27. II. 1906; *Mandlebaum*, Cases of prim. carc. of the app., Proc. of the New York path. soc. 1905/1906; auf 96 Fälle von prim. Darmcarc. kamen 5 auf die Appendix = 5,2 %; *Warthin*, The Phys. and Surg. Dec. 1906; *Kudo*, Z. f. K. 6, 1907 (Lit.); *Zaaijer*, B. z. kl. Ch. 54, 1907 (Lit.); *Isaac*, B. Nr. 16, 1908; *Voeckler*, A. Chir. 86, 1908; *Moschkowitz*, A. Chir. 82, 1907, 6 Fälle, alle zwischen 20 u. 30, ferner Diskuss. zu Brooks H. Wells, Geburtsh. Ges. New York 14. April 1908, unter 2700 Appendicitisoperationen nur 8 Fälle prim. Carc. d. Proc., alle bei jugendl. Personen; *Vassmer*,

D. Z. Chir. 91, 1908; *Lindemann*, D. Z. Chir. 95, 1908, 18jähr. Mädchen; *Le Priol*, Le cancer primit. de l'app. etc., Paris 1908; s. ferner: *Hacker*, *Kelly*, *McWilliams*, *White*, *Bellontoni*, *Josselin de Jong*, ref. Z. f. K. VIII Heft 1, 1909, S. 62 u. ff.; *Wahlgren*, ref. ibid. S. 74; *Roberg*, *Greig*, *Kennedy* ref. Z. f. K. 9, 1910, S. 141; *Noesske*, Chir.-Congr. Berlin 1910; *Winkler*, l. c. p. 532; *Kennedy*, Lancet 17. XII. 1910; *v. Gaza*, M. 19, 1910; *Versé*, ibid.

Oberndorfer, Path. G. XII u. E. XIII, 1909, *Lit.* u. Discuss. zu *Winkler*, Path. G. XIV, 1910. — *Versé*, l. c. p. 521. — *J. L. Burckhardt*, F. Z. III, 1909, hält sie für sog. Krompecher-Carcinome. — *Oberndorfer*, Path. G. XIV, 1909, S. 172. — *Toennissen*, Z. f. K. 8, 1909. — *Dietrich*, l. c. **525** *Goetjes*, Z. f. K. 9, 1910. — *Kraske*, l. c. p. 522. — *Anschütz*, A. Chir. 68, 1902, Lokaler Meteorismus bei tiefsitzendem Dickdarmverschluß. — *Kraske*, l. c. p. 522. **526** *E. Bernoulli*, l. c. p. 444. — *Rocco*, Üb. d. prim. u. metast. Carc. im Duct. hepatic. etc., I.-D. Basel 1905 (Lit.) — *E. Kaufmann*, Interessante Komplikationen bei einem Pylorus-carcinom, C. f. Schw. Nr. 17, 1906. — *Dann*, Über die von sekundären Carcinomen erzeugten Darmstenosen, D. Z. Chir. 106, 1910. **527**, *Schnitzler*, M. G. 19, Heft 2, 1909. — *O. Israel*, B. 1897. — *Borrmann*, Z. B. 48, 1910. — *Westermark*, N. M. A. 1899. — *E. Kaufmann*, in Deutsche Chirurgie, Lief. 53, 1902. — *Ghon* u. *Hintz*, Z. B. 45, 1909. — *Sandner*, Ein Fall von prim. Melanos. d. Rectums I.-D. Erlangen 1904. **528** *Rheinwald*, B. z. kl. Chir. 30, 1901. — *Munk*, B. z. kl. Ch. 60, 1908. — *Rademacher*, D. pr. S. d. Dünnd., Kasuistik von 140 Fällen u. ein neuer, I.-D. Jena 1908. — *Key*, N. M. A. 1905, 3 Fälle von Rectalsarcom; in der Lit. im ganzen 58 Fälle. — *Schümann*, D. Z. Chir. 102, 1909. — *Carwardine*, Br. m. J. 1907 p. 2451. — *Gliński*, V. A. 167, 1902 u. siehe *Brandts*, Üb. Lymphosarkomatose des Magendarmtraktus. Sonderabdr. a. d. Annal. d. städt. allg. Krankenhäuser zu München, Bd. XIII, erschien. 1908, Lehmann. — *Lecène*, Les tumeurs malignes primitives de l'intestin grêle, Paris 1904. — *v. Haberer*, M. G. 16, 1906. — *Kroll*, Üb. d. prim. L. des Darms. I.-D. Bern, 1909. — *Madelung*, C. f. Chir. 30, 1892. **530** *Mayo*, zit. bei *Clairmont*, W. kl. W. 32, 1908, S. 1164; von 209 Fällen von Ulcus duodeni 73% Männer, 27% Frauen; dabei nur 3 Fälle von prim. Carc. des Duodenums. — *Melchior*, Das Ulcus duodeni, Ergebn. d. Chirurgie von *Payr* u. *Küttner* II, 1911. — *Aschoff*, Sitzber. Marburg, Dez. 1904. — *Collin*, zit. bei *Pagenstecher*, D. Z. Chir. 52, 1899. — *Wanach*, A. Chir. LVI, 1898. — *Mayo*, Journ. of Amer. Assoc. Nr. 7, 1908. — *Perry* und *Shaw*, Guy's hosp. rep. Bd. L, 1894. — *Marchand*, im Handb. der allg. Pathol. v. *Krehl-Marchand*, I. Bd. 1908, S. 80. — *Alvazzi*, Rif. med. I, 1897. **531** *Aynaud*, Carc. d. Vaterschen Ampulle, G. d. H, 68, 1907. — *Morian*, Carc. d. Pap. Vateri 4 Fälle, Naturfv. Köln, Sept. 1908. — *Schiller*, B. z. kl. Chir. 34, 1901. — *Cordes*, Über prim. Typhlitis, B. z. kl. Chir. 67, 1909. — *Röpke*, A. Chir. 91. — *Hagenbach*, D. Z. Chir. 103, 1910. — *Conrath*, B. z. kl. Chir. 21, 1898. — *Fibiger*, N. M. A. 1901. — *v. Hansemann*, Ätiol. u. Pathogenese der Epityphlitis D. Nr. 18, 1908; s. dagegen *Oberndorfer*, F. Z. II. 2/3 1908, Randbemerkungen zur Lehre von der Appendicitis. — *Oberndorfer*, Inhalt des Wurmfortsatzes, D. Nr. 29, 1906 u. E. XIII, 1909, dort auch Lit. — *H. Albrecht*, Üb. angeb. Lageanomalien d. W. u. angeb. Dispos. für Appendicitis, W. kl. W. Nr. 40, 1909. — *Liertz*, Über die Lage des Wurmfortsatzes, A. Chir. 89, 1909, bestimmt an 2092 Fällen, u. ders. D. Nr. 27, 1910, Die radiograph. Darst. des Wurmfortsatzes. — *Klauber*, M. Nr. 9, 1909. — *Lanz* u. *Tavel*, Bactériol. de l'app., R. de Chir. 1904. — *Haim*, A. Chir. 78, 1906. — *Franke*, D. Z. Chir. 96, 4.—6. Heft, 1908. — *Runeberg*, Infektionen appendikulären Ursrpungs usw., A. a. d. Path. Inst. Helsingfors, Bd. II Heft 2/4, 1908, Berlin, Karger. — *Heyde*, Üb. d. Bedeut. anaërober Bakt. bei der Appendizitis, M. K. Nr. 44, 1908. **532** *Blanchard*, Bull. d. l'académ. Paris 27, 1906. — *v. Brunn*, zit. bei Lit. — *Kelly*, l. c. bei Lit. — *Rebentisch*, D. Nr. 16, 1905. — *Oberndorfer*, E. XIII, 1909. — *E. Kaufmann*, C. f. Schw. Nr. 17, 1906. — *v. Hansemann*, M. G. 12, 1903. — *Fiedler*, Üb. d. anat. Verhältnisse d. Wurmfortsatzes, I.-D. Leipzig 1903. — *Sitzer*, Einiges über die Anat. Verh. d. Wurmfortsatzes, I.-D. Basel 1907. — *Liertz*, D. Nr. 27, 1910.

Neuere Lit. über Appendicitis: *Wette*, M. G. Nr. 16, Kotstein von größter Bedeutung; *Karrenstein*, D. Nr. 32, 1906, Männer erkranken so oft wie Frauen; *Christian* u. *Lehr*, Subphrenic abscess, Medic. News, Jan. 1903; *Labhardt*, M. Nr. 6, 1904, Schwangerschaft u. App.; *Aschoff*, Über die Bedeut. d. Kotsteins in der Ätiol. d. Epityphlitis, Mediz. Klin. Nr. 24, 1905, und Üb. d. Topographie der App., Path. G. VII, Berlin 1904; Diskussion dazu s. bes. Bedeutung des Kotsteins; *v. Hansemann*, Ätiolog. Studien über d. App., M. G. 7, 1901 und die Bedeut. d. Follikel im Pr., Festschrift für *Mayer*, Berlin 1905; *Dieulafoy*, Bull. d. l'acad. d. Méd., Paris, Mai 1906 u. Diskussion; *Michaelis*, D. Z. Chir. 77, 1905, Kotsteine, Wesentl. Moment, 471 Fälle; Mediz. Ges. Berlin 18. Juli 1906, *v. Bergmann*, *Kraus*, *Heubner*, *Orth* u. a.; *Füth*, A. f. G. 76, 1905, Gravidität u. App.; *v. Brunn*, Ätiol. d. App., B. z. kl. Chir. 42, 1904 u. Divertikelbildung bei App. ib. 46, 1905; *Eug. Fraenkel*, Blutgefäßversorgung des Wurmf., F. G. R. 9, 1905; *Lexer*, Ver. f. wiss. Heilk. Königsberg, 25. Nov. 1907, anerkennt auch Bezieh. von Angina zu Appendicitis, aber in dem Sinne, daß erstere eine enterogene App. bedinge; *Wätzold*, Z. B. 42, 1907, bestätigt Ansicht von *Aschoff*, gegen *Kretz*; *Aschoff*, Path. G. XI, 1907, Über Angina u. Appendicitis gegen die *Kretz*sche Ansicht; *Oberndorfer*, Beitrag

z. path. Anat. der chronischen App., Hab.-Schr. München 1906 u. F. Z. II, Heft 2/3, 1908, Randbemerkungen zur Lehre von der Appendicitis, hauptsächlich gegen *v. Hansemann*'s Bewertung der *Gerlach*schen Klappe; *Hönck*, M. G. 19, 1908, Influenza u. Epityphlitis, nimmt an, daß Angina häufig Folge einer — oft latenten — Appendicitis sei; *Maaløe*, Histopatologiske Studier over Processus vermiformis, Copenhagen, 1908 mit vorzüglichem Atlas; *Kelly* u. *Hurdon*, The vermiforme Appendix ant its diseases, Philadelphia u. London 1905; *Oberndorfer*, Path. Anat. d. Appendicitis, ausführl. Ref. u. Lit. E. XIII, 1909; *C. Winkler*, Die Erkr. des Blinddarmanhanges, Jena, Fischer, 1910; *Liertz*, D. Nr. 27, 1910, Mechan. Ursachen und bes. Lageanomalien u. primäre Ursache der Appendicitis; *Brünn*, Üb. das Segmentäre bei der Appendicitis, M. G. 21, 1909; *Shiota*, W. kl. W. Nr. 31, 1909 W. bei Lymphatismus, ist angeblich länger u. zu Kotretraktion mehr geneigt; *Oguro*, Pathogenese der App., V. A. 197, 1909, gegen *Kretz*; Kotsteine begünstigen die Infektion; XVI. Internat. Congr. zu Budapest 1909, Ref. *Lenhartz*, *Sonnenburg*: Die Appendicitisbehandlung u. Discussion dazu; *Stanislaus Frank*, Üb. Epityphlitis im Kindesalter, I.-D. München 1909.

Aschoff, Die Wurmfortsatzentzündung, Jena, Fischer, 1908, Lit.; dort Angaben auch seiner früheren App.-Arbeiten. — *Sonnenburg*, 13. Kongr. f. i. Med. 1895, Chir.-Kongr. 1899, D. Nr. 8, 1908, Appendicitis-Debatte, Berlin u. Monographie VI. Aufl. 1908, Berlin, Hirschwald. — *Franke*, Beitr. z. path. Anat. d. Appendicitis, D. Z. Chir. 84, 1906. **533** *Adrian*, M. G. 7, 1901, Die Appendicitis als Folge einer Allgemeinkrankheit. — *Kretz*, Path. G. 10, 1906; Z. f. H. 38, 1907; M. G. VII, 1907; Path. G. Dresden 1907, Über die Ätiologie der Appendicitis, Path. G. Erlangen 1910. — *Canon*, Üb. d. Frage der hämatog. Inf. bei Append. u. Cholecystitis, D. Z. Chir. 95, 1908. — *Tedesco*, A. p. J. *v. Baumgarten* VI, 1907. — *Kretz*, l. c. — *Oberndorfer*, F. Z. II. — *Brüning*, A. Chir. 86, 1908. u. Die traumat. Blinddarmentzündung, S. kl. V. Nr. 609 u. 10, 1910. — *Oberndorfer*, E. XIII, 1909, S. 573. — *Tiegel*, M. Nr. 46, 1909. — *Aschoff*, l. c. — *v. Rosthorn*, Appendicitis u. Erkrank. der Adnexa uteri, M. f. G. 30, 1909. — *Kümmell*, A. Chir. 92, 1910. — *Aschoff*, M. K. 1, 1905, Nr. 24. — *Sprengel*, Deutsche Chir. Lief. 46d, 1906. — *Heile*, M. G. 22, 1910, Exper. Prüfung. **534** *Noé*, M. G. 17, 1907. — *Klemm*, A. Chir. 85, 1908, Bedeut. d. Kotsteins für die Entstehung u. d. Verlauf d. ak. App. — *Winkler*, l. c. p. 532. **535** *Hermes* (Klinik Sonnenburg), D. Z. Chir. 50, 1899 u. D. Z. Chir. 68, 1903. — *v. Rosthorn*, l. c. p. 533. **536** *Zauleck*, I.-D. Greifswald 1904, Leberabscesse u. Blinddarmentzündung. — *Piquand*, Subphren. Abscess, R. de Chir. Juli u. Sept. 1909. — *Eug. Fraenkel*, M. Nr. 24, 1901. — *Oberndorfer*, Schleimbildung in und am Wurmfortsatzdivertikel, Path. G. X, 1906. — *Tomita*, C. XVIII, Nr. 21, 1907. — *v. Brunn*, Über Divertikelbildung bei Appendicitis, B. z. kl. Ch. 46, 1905. — *Noll*, Die Histol. d. Wurmfortsatzentzündung, M. G. 17, 1907. — *Tomita*, l. c. — *Sitzer*, l. c. p. 532. — *Ribbert*, V. A. 132, 1893 u. Lehrb. 1902 u. D. 23, 1903. — *Zuckerkandl*, zit. n. *Nothnagel*, Handb. Bd. 17. — *Sudsuki*, M. G. 1901. — *Müller*, Zur norm. u. pathol. Anat. d. menschl. Wurmfortsatzes, I.-D. Jena 1897. — *Berry* u. *Jack*, Journ. of anat., Vol. XL, 1905. — *Bierhof*, D. A. 27. — *Fitz*, Americ. journ. of med. sc. 1886. — *Faber*, Hospitalstidende 33—36, 1902 und Ref. D. 1902, Nr. 41, u. M. G. 1902. — *Ribbert*, D. 23, 1903. — *Aschoff*, Path. G. VII, 1904 u. D. Nr. 25, 1906. — *Oberndorfer*, Hab.-Schr. 1906, chron. Entzündung ist maßgebend für die Obliteration. — *Maaløe*, l. c. p. 532. — *Mundt*, Festschr. f. *Orth* 1903. — *Schweizer*, V. A. 185, 1906. — *Reiß*, Über Divertikelbildung im Proc. vermif., I.-D. Heidelberg 1908. — *Konjetzny*, M. Nr. 44, 1909. **537** *Maaløe*, l. c. p. 532. — *Oberndorfer*, E. XIII, 1909, S. 567. — *Tomita*, l. c. p. 536. — *Oppenheim*, F. Z. II, 1908. — *Winkler*, l. c. p. 532; dort auch Lit. — *Winkler*, l. c. p. 532. — *Hofmeister*, Naturfv. München 1899. — *v. Beck*, Ärztl. Mitt. aus u. für Baden Nr. 2, 1901. **538** *Popow*, Russk. Wratsch Nr. 14, 1909, ref. D. Nr. 18, 1909. — *Poncet*, Bull. de l'Acad. de Méd. 1. avril 1902, 9 juin 1903. — *Thévenot*, Rev. de méd. 1902. — *E. Kaufmann*, Über chron. ulcer. Proctitis, Schles. Ges. f. vaterl. Kult., 5. März 1897. **539** *G. Lewin*, B. 22. Juni 1896. — *Rieder*, D. Ges. f. Chir. XXVI. Kongr. 1897 und A. Chir. 55, 1897. — *Ruge*, s. unten bei Lit. — *Rieder*, l. c. p. 539. — *Orth*, Lehrb. **540** *Bandler*, A. f. D. 43 und ibid. 48, 1899. — *Schuchardt*, ref. in C. f. Chir. Nr. 20, 1894 und V. A. 154, 1898. — *Rieder*, l. c. p. 539. — *Quénu*, sowie *Hartmann*, zit. bei *Rieder*. — *Huber*, A. f. D. 40, W. Nr. 38, 1898. — *Baer*, D. 1896, 1897. — *Jullien*, Traité pr. d. mal. Vénér. 1886. — *Sourdille*, Arch. génér. d. Méd. Vol. 1 u. 2. — *Lewin*, l. c. p. 539.

541 Lit. über stenosierende Proctitis: *Ruge*, A. Chir. 83, 1907, betont größere Rolle der Lues; *Bruhns*, Berl. dermat. Ges. Mai 1907, beschuldigt hauptsächlich die Lues; s. auch Diskussion dazu; *Goebel*, Med. Klinik, Nr. 27, 1908; *Gaudiani*, D. Z. Chir. 96, 1908, Entzündl. Mastdarmstenose.

Fournier, Bull. de l'acad. d. Méd. 1902. — *Herxheimer*, E. XI, 1907. — *H. Leo*, D. N. 20, 1900. — *Braun*, Die tierischen Parasiten des Menschen mit klin. therap. Anhang von *O. Seifert*. 4. Aufl. 1908, **543** *Leuckart*, Die menschl. Parasiten. **544** *Heller*, Die Invasionskrankheiten, Handb. d. spez. Path. v. *Ziemssen*, III. u. VII. Bd. — *Braun*, l. c. p. 541. — *Zschokke*, C. f. Bakt. I, 1887 u. ibid. 1888. — *M. Braun*, V. A. 88, 1882 u. 92, 1883 und Zur Entwicklungsgeschichte d. breiten Bandwurms und Über den Zwischenwirt des breiten Bandwurms, Würzburg 1885,

1886. — *Reyher*, D. A. 29. — *Schaumann* und *Tallqvist*, D. 1898, u. *Schaumann*, Die perniziöse An. im Licht der modernen Gifthypothese, S. kl. V. 287, 1900. — *Tallqvist*, Z. f. kl. M. 61, 1907, u. *Faust* u. *Tallqvist*, A. f. e. P. 57, 1907. **545** *Ebstein*, J. 33, 1892. — *Miyake*, Über die Askaridenerkrankung in der Chirurgie, A. Chir. 85, 1908. — *Ebstein*, Die Strangulationsmarke am Spulwurm u. ihre diagn. Bedeut., D. A. 81, 1904. — *Bremser*, Üb. leb. Würmer im leb. Menschen, Wien 1819. — *Loeb* u. *Smith*, C. f. Bakt. 37, 1904. — *Preti*, M. Nr. 9, 1908. — *Berti*, Gaz. d. ospedali 39, 1906. — *Sonderegger*, C. f. Schw. 10, 1880. — *Perroncito*, C. la malattia dei minatori (da San Gottardo al Sempione), Torino 1910. — *Menche*, Z. f. kl. M. 1883. — *Leichtenstern*, D. 1885, ibid. 1887 u. 1888. — *Firket*, Ann. de la Soc. méd.-chir. 1884. — *Griesinger*, A. f. phys. Hlkde. 13, 1854. — *H. Bruns*, Versuch z. Frage der Desinfekt. bei Ank. M. Nr. 2, 1905 u. Über Ankylostomiasis, D. Nr. 9, 1911. — *Looss*, C. f. Bakt. 1898, int. Zool. Kongreß, Bern 1904.

Lit. über den Infektionsweg der Ankylostomen durch die Haut: *Schaudinn*, D. Nr. 37, 1904; *Calmette* u. *Breton*, Note sur l'infect. ancylostomiasique expér. chez le chien, Bull. d. l'acad. d. méd. 12, 1905; *Tenholt*, Z. f. Medizinalb. 1905; *Liffmann* (Lit.), Z. f. Hyg. 50, 1905.

546 *Schüffner*, C. f. Bakt. Nr. 40, 1906. — *Looss*, l. c. p. 545. — *Zinn* u. *Jacoby*, Ancylostomum duodenale, über seine geogr. Verbr. u. s. Bedeutung für die Pathologie, 1898. — *Wucherer*, *Lutz*, zit. bei *Prowe*, V. A. 157, 1899. — *Normand*, Du rôle étiologique de l'anguillule, A. de Méd. 1878. — *Leuckart*, l. c. p. 543. — *Leichtenstern*, zit. bei *Askanazy*, C. f. Bakt. 27, 1900. — *Golgi* u. *Monti*, Sulla storia naturale delle cosi delle anguillule stercorali e intestinali, Torino 1886. — *Schöppler*, C. f. Bakt. Nr. 31, 1906. — *Simons*, C. f. G. 1899. — *Heller*, D. A. 77, 1903. — *Leuckart*, u. a. s. bei *Braun*, l. c. p. 541. — *Heller*, l. c. — *Unterberger*, C. f. Bakt. I. Abt. 47. Bd. 1908, Heft 4. — *Wagener*, D. A. 81 u. V. A. 182, 1905. — *Edens*, C. f. Bakt. Nr. 4, 1906. **547** *Askanazy*, D. A. XVII und Path. G. III, 1900 u. D. Nr. 19, 1904 u. Schrift. d. Physik.-ökonom. Ges. Königsberg, Jahrg. 46, 1905. — *Stscherbak*, Rev. d. méd. 1910, Nr. 8, auch ref. B. Nr. 36, 1910. — *Blanchod*, Tr. Inst. Stilling, V. 1910. — *Leuckart*, l. c. p. 543. — *Askanazy*, M. Nr. 19, 1904. — *W. Rindfleisch*, Über die Infektion der Menschen mit Dist. felineum, Z. f. kl. Med. 69, 1910. — *Bilharz*, W. 1865. — *Ruffer*, Br. m. J. 2557, 1. Jan. 1910. — *Dopter*, A. d. méd. XIX, 1907, S. 587, Abbildungen. — *Goebel*, Zur path. Anat. der Bilharziakrankheit, A. f. Schiffs- u. Tropenhygiene 10, 1906. **548** *Lösch*, V. A. 65, 1875. — *Schaudinn*, A. a. d. Kais. Ges.-Amt, Bd. 19, 1903. — *Dopter*, l. c. p. 547. — *Leuckart*, l. c. p. 543. — *Schuberg*, C. f. B. 13, 1893. — *Grassi*, Att. soc. ital. sc. nat. Milano XXIV, 1882. — *Janowski*, Z. f. kl. M. 31, 1897. — *Donné*, Rech. sur la nature de mucus., Paris 1837. — *J. E. Schmidt*, A. f. m. A. 66, 1905. — *Passini*, J. f. K. 57, 1903. — *Pommer*, l. c. p. 485.

Peritoneum.

549 *v. Recklinghausen*, V. A. 26, 1863. — *Arbeiter*, V. A. 200, 1910. — *Muscatello*, V. A. 142, 1895. — *Küttner*, B. z. kl. Chir. 40, 1903. — *Quincke*, D. A. 30. **550** *Heydecker*, V. A. 134, 1893. — *Bargebuhr*, D. A. 51, 1893. — *Pagenstecher*, D. A. 72, 1902. **551** *Askanazy*, Path. Ges. III. — *Walbaum*, W., 1902. **552** *Wilks* and *Moxon*, Lectures of pathological Anatomy, London 1889. — *Heyde*, l. c. p. 531. — *Malvoz*, A. d. Méd. III, 1891. — *Ghon* u. *Mucha* u. *Ghon* u. *Sachs*, Ätiologie der Peritonitis, C. f. Bakt. 1905 u. 1906. — *Runeberg*, l. c. p. 531. — *Jensen*, A. Chir. 70, 1903. — *v. Brunn*, B. z. kl. Chir. 39, 1903. — *Ghon*, W. klin. W. 1904. — *Friedrich*, A. Chir. 68, 1902. **553** *Grawitz*, Charité-Annalen Nr. 11, 1886.

Lit. über peritoneale Resorption: *Lennander*, D. Z. Chir. 63, 1902; *Freitag*, A. f. e. P. 55, 1906; *Buxton* and *Torrey*, Journ. of med. Research XV, 1906 und Public. of Cornell University Vol. VI, 1906, New York; *Peiser*, A. f. e. P. 55, 1906; *Danielsen*, Über die Schutzvorrichtungen in der Bauchhöhle u. Resorption, B. z. kl. Ch. 54, Heft 2, 1907; *Suzuki*, Üb. d. Resorption im Omentum majus des Menschen, V. A. 202, 1910, die verschiedenartigen korpuskulären Elemente werden in die Lymphgefäße des O. m. resorbiert.

Clairmont u. *Haberer*, Exp. Unt. zur Phys. u. Path. d. Peritoneums, A. Chir. 76, 1904. — *Grawitz*, l. c. — *Lennander*, D. Z. Chir. 74. — *Runeberg*, l. c. p. 531. — *Babes*, La rétropéritonite, Compt. rend. de la Soc. de Biologie, Bukarest t. 66, 3. Juni 1909, p. 1103. **554** *Küttner*, l. c. p. 550. — *Ernst Burckhardt*, B. z. kl. Ch. 30, 1901. — *Lennander*, D. Z. Chir. 63, 1902. **555** *de la Chapelle*, Zur Kenntnis der sog. prim. Streptokokkenperitonitis mit bes. Berücks. ihrer Beziehung zu Ang. tons., A. a. d. Path. Inst. Helsingfors Bd. II, Heft 2—4, 1908, Berlin, Karger. — *Nicholls*, Stud. from the Royal Victoria Hosp. Montreal Vol. I, Nr. 3, 1902. — *Huguenin*, Etude anat. des inflammations chron. des séreuses et de leur effet sur les organes qu'elles recouvrent, Hab.-Schr., Genf 1903. — *Gofferjé*, Einige Fälle von Polyserositis fibrosa, I.-D München 1905 (ausp. *Fr. Müller*). **556** *Curtis*, l. c. p. 430. — *Neusser*, Zur Klinik der chron. Polyserositis, Wien 1908. — *Wiczkowski*, W. kl. W. Nr. 16, 1909. — *v. Marenholtz*, B. 32, 1909. — *Virchow*, Onkol. — *Borst*, Phys.-med. Ges., Würzburg 1901. — *v. Hansemann*, B. Nr. 8, 1903. — *Klopstock*, B. Nr. 34, 1910. — *Helbing*, B. 1899, S. 714 u. D. 1900, Nr. 5. — *Miura*, V. A.

116, 1889. — *Goebel*, l. c. p. 547. — *Sehrt*, B. z. kl. Ch. 51, 1906. — *Chiari*, P. 1902. — *Schneider*, C. f. Bakt. 36, 1904. — *Strada*, A. p. sc. m. XXXI, Nr. 21, 1907, Abbildung. — *de Quervain*, C. f. Ch. Nr. 1, 1897. — *Riemann*, B. z. kl. Chir. 24, 1899. — *Dévé*, A. de Méd. XIX, 1907, auch Experimente, genaue Histologie u. Lit. — *Posselt*, Z. f. H. XXI, 1900. — *C. Meyer*, Z. B. 13. — *Walker*, V. A. 107, 1887. — *Stravoskiades*, W. klin. W. Nr. 34, 1901. — *Schmorl*, M. f. G. 1896 u. C. f. G. 1902. — *Penkert*, Z. f. G. 54, 1905. — *Hirschberg*, A. f. G. 74, 1905. **558** *Gatti*, A. Chir. 53, 1896. — *v. Winckel*, Über die chir. Beh. der Peritonitis, Int. Kongr. Moskau. — *Saltykow*, A. d. Méd. 1903. — *Ipsen*, V. A. 177, 1904. — *Heinricius*, D. Z. Chir. 56, 1900 u. A. Chir. 72, 1904. — *Voeckler*, D. Z. Chir. 98, 1909. — *Oelsner*, M. 48, 1908. — *Martin*, Diagnostik der Bauchgeschwülste, Deutsche Chir. Bd. 45, 1903. **559** *E. Fraenkel* u. *E. Kaufmann*, A. f. G. 36, 1889. — *Neupert*, A. Chir. 82, 1907. — *Walters* u. *Hull*, Br. m. J., May 1907. — *E. Kaufmann*, C. f. G. Nr. 8, 1898. — *Verocay*, Z. f. H. 27, 1906. — *Niosi*, V. A. 190, 1907. — *Koblenz*, V. A. 84, 1881. — *Pullmann*, zit. bei *Heyrowsky*, W. kl. W. 6, 1908. — *Penkert*, D. Z. Chir. 64. — *Klemm*, V. A. 181, 1905, Ein Beitrag zur Genese der mesenterialen Chylangiome. — *Tugendreich*, A. f. K. 44, 1906, mesent. Chylangiom bei 4wöchentl. Kind. — *Kostlivý*, D. Z. Chir. 91, 1907, erwähnt auch ein cystisch umgewandeltes Angiosarkom. — *Hübner*, V. A. 200, 1910. — *Hinz*, A. Chir. 91, 1910. — *Henke*, Path. Ges. 1900. — *Ernst*, Path. Ges. VII, 1904. — *Nager*, Beitrag z. Kenntnis seltener Abdominaltumoren, I.-D. Zürich u. Z. B. 36, 1904. — *Himmelheber*, A. f. G. 86, 1909. — *Roegner*, V. A. 181, 1905. — *Borst*, Phys.-med. Ges. Würzb. 1901. — *Smoler*, B. z. kl. Chir. 32. — *Elter*, ibid. 30, 1901. — *Conforti*, Sarcom- u. Mischgeschwülste (Rhabdomyosarcom) des oment. maj., C. Nr. 20, 1906. — *Ruge*, Retroperitoneale Dermoidcyste, Z. B. 34, 1903. — *Lexer*, A. Chir. 61, 1900.

560 Lit. über entzündliche Mesenterialtumoren: *Proust*, *Lejars*, *Potherat*, ref. in R. d. Chir. 1, 1908, Tumeurs para-intestinales u. ibidem *Ambiel* et *Regnault*, Tumeurs épiploiques intrasacculaires; *H. Braun*, Chir. Kongr. 1908, Berlin.

Braun, A. Chir. 63. — *Zesas*, D. Z. Ch. 98, 1909. — *Miller* and *Wynn*, J. P. B. XII, 1908, **561** *Birch-Hirschfeld*, Lehrb. — *O. Rosenbach*, Ärztl. Ver. Hamburg, 15. April 1909 u. Z. f. K. 10, Heft 2, 1911. — *Waldeyer*, V. A. 55, 1872. — *Tarozzi*, Sperimentale 63, 1909. — *Tilp*, B. 25, 1908. — *Misumi*, V. A. 196, 1909. — *Kraus*, M. f. G. 14, 1901. **562** *Borst*, Lehre von den Geschwülsten, 1902. — *Pfannenstiel*, Verh. d. Deutsch. Gesellsch. f. Gyn. 1891. — *Werth*, A. f. G. 24, 1884. — *Olshausen*, Krankh. d. Eierstöcke. — *Santlus*, Über Pseudom. peritonaei. I.-D. Berlin 1902. — *Sitzenfrey*, Gyn. Rundschau, II. Jahrg. Nr. 9, 1908. — *Schumann*, ref. Z. f. K. 8, 1909, S. 62. — *Marchand*, M. 34, 1907. — *Eug. Fraenkel*, M. Nr. 24, 1901. — *Hueter*, Zur Frage des Pseudomyxoma peritonei beim Mann, Z. B. 41, 1907. — *Goldschwend*, W. k. W. 49, 1909. — *Tarozzi*, A. p. sc. m. 33, Nr. 4, 1909 u. ref. Pathologica 22, 1909. — *Honecker*, F. Z. IV, 2, 1910. — *Merkel*, Path. G. 14, 1910, s. auch Discussion dazu. **563** *Milner*, A. Chir. 74, 1904. — *Polano*, Z. f. G. 56, 1905, Zur Entstehung maligner Bauchdeckentumoren nach Entfernung gutartiger Eierstockgeschwülste. — *Raabe*, B. z. G. 15, 1910. — *Amos*, ref. Z. f. G. 54, 1905. — *R. Meyer*, E. IX, 1905. — *Hoche*, Des corps libres des séreuses viscérales A. de Méd. XXII, 1910, Ausführliche Darstellung. — *Hanau*, zit. bei *Meyer*, Z. B. Bd. XIII. — *Brandes*, M. G. 19, H. 4, 1909. — *v. Gyergyai*, Z. B. 42, 1907. — *Poduyssozki*, Z. B. 47, 1910. — *Dubler*, V. A. 111, 1888; s. auch *v. Genersich*, V. A. 126, 1891. — *Askanazy*, V. A. 146, 1896. — *Madelung*, M. G. 13, 1903.

Leber.

564 *Hertwig*, Lehrb. d. Entw.gesch., 2. Aufl. S. 264. — *Kretz*, Path. Ges. VIII, 1904 u. C. f. Physiol. 1905. — *Gilbert* u. *Villaret*, Recherches sur la circulat. du lobule hépatique, A. de Méd. Nr. 4, 1909 u. ibid. XXII Nr. 5, 1910. — *Bauer*, Sur la circulation veineuse intrahépatique, A. de Méd. XXII, Nr. 1, 1910. — *Rathery*, La cellule hépat. normale, A. de Méd. 21, 1909. — *Géraudel*, La structure du foie chez l'homme, Journ. de l'Anat. et de Physiol. 61, 1905 u. Parenchyme hépat. et bourgeon biliaire. Étude sur le foie normal et path., Paris (Masson et Cie.) 1909. — *Otto Heß*, Über die angebliche Selbständigkeit der Leberlappen, S. kl. V. Nr. 576, 1910. **565** *Noël Fiessinger*, A. de Méd. 22, Nr. 1, 1910. — *v. Kupffer*, A. f. m. A. 12, 1876, u. 54, 1899, Gitterfasern, Sternzellen. — *Oppel*, Anat. Anz. Bd. 6, 1891, der die „umspinnenden" Fasern von den stärkeren Radiärfasern unterscheidet. — *Maresch*, Üb. Gitterfasern d. Leber usw. C. XVI, 1905. — *Kon*, D. Gitterfasergerüst d. Leber unt. normal, u. pathol. Verhältn., A. f. E. 25, 1908. — *Disse*, A. f. m. A. 36, 1890. — *Browicz*, Bull. de l'Académ. des Scienc. de Cracovie, Juillet 1899, Zusammenfassung von eigenen Arbeiten seit 1897; ibid. Janvier 1900 u. Mai 1900. — *Hering* u. *Simpson*, On the rel. of liver cells to the bloodv. a. lymphat., Ref. C. f. Phys. 21, 2, 1909. — *Reinke*, Verh. d. anat. Gesellsch., 12. Verh., Kiel 1898. — *Eppinger, jun.*, Ergebn. d. inn. Med. u. Kdhlk. I, 1908, Kapitel: Ikterus. — *Teichmann*, nach dem Tode gedruckte Arbeit; s. Abh. der Akad. d. Wiss. Krakau, 34, 1899. — *Bouchard* u. *Wurtz*, zit. bei *Chvostek* u. *Egger*, W. klin. W. X, 1897. — *Beco*, Ann. Pasteur 9. **566** *Achard* u. *Phulpin*, A. de Méd. VII, 1895. — *Simmonds*, C. 14, 1903 u. V. A. 175, 1904. — *Canon*,

Die Bakteriol. d. Blutes bei Infektionskrankh., Berlin 1905. — *Dibbelt*, A. p. I. *von Baumgarten*, VI, Heft 1, 1907. — *Neumann*, V. A. 111, 1888. — *Ernst*, V. A. 133, 1893. — *W. H. Schultze*, V. A. 193, 1907. — *Ghon, Anton* u. *Sachs, Milan*, Zur Ätiol. d. Sch., C. f. Bakt. Abt. 1, Bd. 48, 1908. — *Helly*, Path. G. 13, 1909. — *Tarozzi*, Arch. di Anat., Firenze 1904. — *Kantor*, V. A. 174, 1903. **567** *Virchow*, V. A. 1. 1847 u. 31, 1864. — *Orth*, Lehrb. — *Zahn*, Rev. méd. de la Suisse rom. 1882, Nr. 1. — *Liebermeister*, Beitr. z. pathol. Anat. u. Klinik der Leberkrankheiten, Tübingen 1864. — *Moody*, J. H. H. B. 16, 1905. — *Chiari*, Path. G., München 1899. — *Walz*, M. Nr. 30, 1900 u. Nr. 19, 1902. **568** *Schilling*, Die Morphol. Biol. u. Path. des K. Sternzellen, bes. der menschl. Leber, V. A. 196, 1909. **569** *Orth*, Lehrb. I. S. 917. — *Schantz*, V. A. 188, 1907. — *Saltykow*, Path. G. 5, 1903. — *Adler*, Z. B. 35, 1904. — *Barbacci*, Pathologica, Nr. 29, 1910 u. Sperimentale, Anno LXIV, Fasc. 1, 1910. — *Eisenmenger*, Z. f. H. 23, 1902. — *Herxheimer*, Path. G. XI, 1908 u. Z. B. 43, 1908. — *aus dem Bruch, Emil*, Üb. die Stauungscirrhose der Leber (Cirrhose cardiaque), I.-D. Halle 1910. — *Cornil* u. *Ranvier*, Manuel d'histologie pathologique, Paris 1901. — *Géraudel*, A. d. méd. exp. Vol. 18, 1906, Zones sushépatiques dans les foies cardiaques. — *Bauer*, Recherches sur le foie cardiaque, L. P. m. no. 59, 24 juillet 1907. — *Piéry*, Lyon méd. Nr. 50, 1909, Die neueren Ergebnisse hinsichtlich der Ätiologie u. path. An. der Lebercirrhose. **570** *Chiari*, Z. f. H. XIX, 1898. — *Penkert*, V. A. 169, 1902. — *Kretz*, Pathologie der Leber, E. VIII, 2, 1904. — *Umbreit*, V. A. 183, 1906. — *Issel*, Centralbl. f. d. ges. Phys. u. Path. d. Stoffwechsels, Nr. 9, 1907. — *Sternberg*, Path. G. X, 1906. — *Meystre*, Un cas de thrombose des veines hépatiques, Trav. de l'inst. path. de Lausanne (*H. Stilling*) 1904. — *Hess*, American Journ. of the med. sciences Dec. 1905. — *Vanzetti*, Lav. Ist. Foà 1905. — *L. Pick*, l. c. — *Borrmann*, D. A. 59, 1897. — *Buday*, C. Nr. 5, 1903. — *Askanazy*, R. méd. Nr. 6, 1908. — *Sorrana*, VI italien.. Pathologen-Congr. 1909. **571** *Saxer*, C. 13, 1902, S. 577. — *Heller*, Path. G. VII, 1904. — *Schmorl*, Path. G. V, 1902. — *Ponfick*, Path. G. V, 1902. — *Hecht*, W. kl. W. Nr. 26, 1908. — *Schulz* u. *Müller*, D. A. 76, 1903. — *Thorel*, F. IX, 1, erschienen 1904. — *Lissauer*, V. A. 192, 1908. — *Risel*, D. Nr. 39, 1909. — *Versé*, Path. G. 13, 1909. — *L. Pick*, Über totale hämangiomatöse Obliteration des Pfortaderstammes u. über hepatopetale Kollateralbahnen, V. A. 197, 1909. — *Risel*, l. c. — *L. Pick*, l. c. — *Schmid*, Der Blutstrom in der Pfortader unt. norm. Verh. u. bei exper. Beeinflussung, Hab.-Schr. Breslau 1907. — *Zahn*, Naturfvers., Braunschweig 1897. — *Chiari*, Z. B. 26 u. Ver. deutscher Ärzte, Prag, 10. Nov. 1899. — *Schmorl*, Path.-anat. Unters. über Puerperaleklampsie, Leipzig 1893, u. Gynäk. Kongr. Gießen 1901 u. A. f. G. 65. — *Konstantinowitsch*, Z. B. 40, 1907, Leberveränd. bei Ekl. — *Ceelen*, V. A. 201, 1910, sah auch ausgedehnte Verkalkung in Leberzellen. — *Wegelin*, B. Nr. 47, 1909. — *Jürgens*, B. 1886. **572** *Schickele*, A. f. G. 92, 1910.

572 Lit. über die Theorien der Eklampsie, besonders über neuere Theorien: *Weichardt*, D. 1902; *Liepmann*, D. 51, 1902 u. 5 u. 22, 1903; *Dürck*, Festschr. f. *Bollinger*, 1903; *Wormser*, M. 1, 1904, u. *Wormser-Labhardt*, M. Nr. 51, 1904; *Labhardt*, Z. f. G. 54; *Lichtenstein*, A. f. G. 86, 1908, ausführl. Lit.; *Dienst*, ibid..; Gynäk. Rundschau, H. 10, 1908, Referat *Samuel*; *Ahlbeck* u. *Lohse*, Ekl.gift, Z. f. G. 62, 1908; *Hofbauer*, V. d. Deutsch. G. f. Gyn. Bd. 12, 1908 u. Z. f. G. 61; *Ahlfeld*, Z. f. G. 63, 1908; *Schenk*, Der gegenw. Stand der Lehre von der plazentaren Ätiologie der Ekl. Z. f. G. 66, 1910, Lit.; *Dienst*, Die ätiol. Bed. d. weißen Blutkörperchen für die Schwangerschaftsniere u. die Eklampsie; *Seitz*, Ekl. u. Parathyreoidea, l. c. p. 348; *Sellheim*, C. f. G. 50, 1910, Mammäre Theorie über Entstehung des Eklampsiegiftes.

v. Haberer, A. Chir. 78, 1905; s. auch *Budde*, D. Z. Chir. 86, 1906, Topographie der normalen A. hep. u. Varietäten, sowie der Blutversorgung der Leber. — *Narath*, Üb. d. Unterbindung der A. hepatica, B. z. kl. Ch. 65, 1909. **573** *Mester*, Z. f. kl. M. 28. — *Waetzold*, M. 1906. — *Reichmann*, V. A. 194, 1908.

Lit. über Aneurysma der Art. hepatica: *Mester*, l. c.; *Sommer*, P. Nr. 38, 1902; *Kehr*, M. 1903; *Grunert*, D. Z. Chir. 71; *de Vecchi*, Bull. d. Sc. Med. Bologna 1905; *Liverato*, Gazz. d. osp. 57, 1906; *Schupfer*, Infekt. An., Gazz. degli osped. 20. Aug. 1906 (Lit.); *Bickhardt* u. *Schümann*, D. A. 90, 1907, 2 Fälle, bakterielle Genese; *Villandre*, Ch. Les anévr. de l'art. hép. Thèse de Paris 1911.

Chiari, B. Nr. 36, 1908. — *Orth*, Path. G. 3, 1901. — *E. Kaufmann*, C. f. Schw. 10, 1906. — *Wakasugi*, B. Nr. 17, 1910. — *Boljarski*, A. Chir. 93, 1910. — *Walz* u. *Holle*, V. 3. Folge, XL., 2, 1910. — *Devic* u. *Bériel*, Ann. de Dermat. et d. Syph., Juillet 1906. — *Meyer*, V. A. 194, 1907. — *Birch-Hirschfeld*, Lehrb. u. V. A. 87, 1882. — *Birch-Hirschfeld*, l. c. **576** *Fibiger*, N. M. A. 1901. **577** *Herxheimer*, l. c. p. 34. — *Lebedeff*, A. f. Phys. 31. — *Rosenfeld*, Z. f. kl. M. 28 u. 36 u. Path. G. 6, 1903. — *Schwalbe*, Über Fettwanderung bei Phosphorleber, Path. G. 6, 1903 ersch. 1904. — *Wuttig*, Fettaufnahme u. -ablagerung, Z. B. 37, 1905. **578** *v. Platen*, V. A. 74, 1874. — *Asch*, Üb. d. Ablag. v. Fett u. Pigment in den Sternzellen, der Leber, I.-D. Bonn 1884. — *G. Koch*, F. Z. Heft 1, 1908. — *Schilling*, l. c. p. 568. — *Rössle*, Path. G. XI, 1907, Über die Lokal. des Fettes in der Leber. — *Bock, Franz*, Exper. Unters. üb. d. Folgen der langandauernden Chloroformnarkosen, ausp. *Herxheimer*, I.-D. Bern, 1910.

— **579** *Waldeyer*, V. A. 43, 1868. **581** *Zenker*, D. A. 10, 1872. — *Meder*, Üb. akute Leberatrophie, Z. B. 17, 1895. — *Marchand*, Z. B. 17, 1895. — *Schöppler*, V. A. 185, 1906, Über Leberregeneration u. Adenombildung bei akuter Atrophie. — *Jores*, Path. G. XI, 1908. sah zugleich eine eigentümliche Veränderung der Niere. — *Klopstock*, V. A. 192, 1908. — *Meyer*, V. A. 194, 1908, S. 238. — *Klopstock*, l. c.

Lit. über Leberregeneration nach akuter Atrophie: *Marchand*, Z. B. 17, 1895, Breslauer ärztl. Zeitung 1881 u. Naturfvers. Karlsbad 1902; *Kretz*, W. klin. W. 1894; *Stroebe*, Z. B. 21, 1897; *Barbacci*, Z. B. 30, 1901; *Ibrahim*, M. 1901; *Mac Callum*, J. H. H. R. X, 1902; *Steinhaus*, P. 28, 1903; *Perzina*, Über einen Fall von knotiger Leberhyperplasie, I.-D. Leipzig 1903; *Yamasaki*, Z. f. H. 24, 1903.

Meder, l. c. — *Babes*, V. A. 136, 1894. — *Harbitz*, N. M. 1, 1906. — *Amberger*, Ac. g. Leberatr. als Folge eitriger Erkr. der Bauchhöhle, B. z. kl. Ch. 64, 1909. — *Engel-Reimers*, Jahrb. d. Hamb. Staatskr., I. Jahrg. 1889, Leipzig 1890. — *Veszprémi* u. *Kanitz*, A. f. D. 88, 1907. — *W. Fischer*, B. 19, 1908. — *Graef*, D. Nr. 44, 1909. — *Guleke*, A. Chir. 83, 1907. — *Quincke* u. *Hoppe-Seyler*, Die Krankheiten der Leber, Spez. Path. u. Ther. v. *Nothnagel* XVIII, I. Teil, Wien 1899. — *Reichmann*, M. Nr. 18, 1908. — *Oppel*, Mediz.-naturwiss. Archiv, Bd. II, Heft 1, 1908, Über totale Regeneration des Leberzellnetzes nach P.-Vergiftung usw. durch Neubildung von Leberzellen aus u. 2. Mitteil. A. f. E. 30, 1910 u. 3. Mitteil. Z. B. 49, 1910 (hier auch Verteidigung gegen *Manwaring*'s Einwürfe). — *Harnack*, Zelldegen., Entzünd. u. Neubild. bei P.-Vergiftung, M. Nr. 9, 1909. — *Manwaring*, Üb. chem. u. mech. Anpassung von Leberzellen bei Phosphorvergiftung, Z. B. 47, 1909. **582** *Dinkler*, I.-D. Halle 1887. — *Paltauf*, Path. G. V, 1902. — *Wegner*, V. A. 55, 1872. **583** *Davidsohn*, V. A. 171, 1903. **584** *Kartulis*, l. c. p. 496. — *Goebel*, M. G. 15, 1906. — *Perutz*, C. Grenz. 6. — *Goebel*, l. c. — *Marchoux*, La Presse méd. Nr. 4, 1909; infizierte 82 Katzen mit Dysenteriestühlen, 52 starben an Leberabsceß, stets fanden sich außer Amöben auch Bakterien, denen *M.* die Abscesse zuschreibt. **585** *Durante* u. *Burnier*, Communicat. faites à la Soc. d'obstétrique de Paris 19 déc. 1907. — *Durante*, l. c. 2. Mitteil. — *Runge*, *M.*, Krankh. der ersten Lebenstage, 1893. — *M. Wassermann*, V. A. 165. **586** *Durante*, l. c. S. 585, 2. Mitteil. — *Stuckey*, Petersburg. med. W. Nr. 11, 1910. — *Risel*, V. A. 182, 1905. **587** *Venema*, B. 12, 1907. — *Davaine*, Traité des entozoaires 1877. — *Scheuthauer*, J. f. K. 1878. — *Leick*, D. 1898. — *Saltykow*, Z. f. H. XXI, 1900. — *v. Saar*, Path. G. VII, 1904. — *Legrand*, Arch. de méd. des enfants IX, 1906; Lit. über 112 Fälle von Leberabszeß bei Kindern. — *Cheadle*, Lancet 1900. **588** *Flexner*, Univ. med. Magazine, Nov. 1900. — *Herxheimer*, l. c. p. 569. **589** *Kretz*, W. klin. W. 2, 1900, Über Lebercirrhose. — *Adler*, l. c. p. 569. **590** *Kretz*, l. c. p. 589. — *Ackermann*, V. A. 80, 1880 u. 115, 1889. — *Hayami*, Über Aleuronathepatitis, Ein Beitr. z. Regenerationsfrage des Lebergewebes u. zur Erklärung der sog. „Übergangsbilder", Z. B. 39, 1906. — *Kretz*, Hämosiderin-Pigmentierung der Leber- und Lebercirrhose; Beitr. z. kl. Med. u. Ther. Nr. 15, Wien 1896. — *Bleichröder*, l. c. p. 591. **591** *Hanot* u. *Chauffard*, Rev. de Méd. 1882. — *Anschütz*, D. A. 62, 1899. — *A. Preiswerk*, Über allgem. Hämochromatose, I.-D. Basel 1905. — *v. Recklinghausen*, Naturfv. Heidelberg 1889. — *Simmonds*, B. Nr. 12, 1909. — *Letulle*, Bull. de la soc. méd., Paris, 11. février 1897 u. s. *Caramanos*, Des cachexies pigmentaires, Thèse de Paris, 1897. — *Kretz*, l. c. p. 589. — *Anschütz*, l. c. — *Murri*, Über Bronzediabetes, Wien. kl. Rundschau 1901. — *Hess* u. *Zurhelle*, Z. f. kl. M. 57, 1905. — *Piéry*, l. c. p. 569. — *Quincke*, Festschr. z. Andenk. an *A. v. Haller*, Bern 1877 u. D. A. 25 u. 27, 1880. — *G. Wateau*, Du foie des diabétiques, Paris 1899. — *Rössle*, Die Veränd. d. Blutkapillaren der Leber usw., V. A. 188, 1907. — *Sabourin*, Progrès méd. 1883 — *L. Pick*, l. c. p. 571. — *Thomas*, l. c. p. 104. — *L. Pick*, l. c. p. 571. — *Talma*, B. Nr. 34 1904. — *Eppinger*, *jun.*, Z. B. 33, 1903. — *Naunyn*, Die klin. Bedeut. der Cholangitis als Komplikat. der Lebercirrhose, Festschr. f. *v. Leyden*, Berlin, Hirschwald, 1901. — *Bleichroeder*, V. A. 177, 1904. **592** *Hanot*, Sur une forme de cirrhose hyp. du foie. Thèse de Paris 1876 und Arch. gén. de méd. 1877, tome II u. 1879, tome I. — *Ackermann*, l. c. p. 590. — *Prus*, zit. bei *Quincke* u. *Hoppe-Seyler*, l. c. p. 581, S. 399. — *Charcot*, Leçons sur les Maladies du foie etc., Paris 1882. — *H. Heineke*, Z. B. XXII, 1897. — *Eberth*, V. A. 158, 1899. — *Kretz*, Über die Abgrenzung der Hanotschen Krankheit gegen die Lebercirrhose mit Ikterus, Path. G. 1905. **593** *v. Baumgarten*, Path. G. XI, 1907. — *Klopstock* (*v. Hansemann*), Alkohol u. Lebercirrhose, V. A. 184, 1906. — *Poggenpohl*, V. A. 196, 1909. — *d'Amato*, V. A. 187, 1907. — *Mugler*, Über Lebercirrhose der Pferde, Arch. f. wissensch. u. prakt. Tierheilkunde, Bd. 35, 1909. — *Siegenbeek van Heukelom*, Z. B. 20, 1896 (Lit.). — *Kretz*, l. c. p. 589. — *Mac Callum*, Regenerative Changes in Cirrhosis of the Liver, Journ. of the Americ. Med. Assoc. Sept. 3, 1904. — *v. Gourévitsch*. Über herdweise Läsionen des Leberparenchyms bei der Alkoholcirrhose, Z. f. H. 1906 (Lit.). *Oertel*, Arch. of internat. Medicine, May 1908. — *Géraudel*, l. c. II. l. p. 564. — *Piéry*, l. c. p. 569. — *Fischler*, Die Entstehung der Lebercirrhose nach exper. u. klin. Gesichtspunkten, Ergebn. d. inn. Med. u. Kinderheilk. III, 1909. — *Klopstock*, Zur Lehre von der Lebercirrhose, B. Nr. 33 u. 34, 1910. — *Lewerenz*, Lebercirrhose im Kindesalter, I.-D. Freiburg 1895. — *Bingel*, J. f. K. 65, 1907. — *Piéry*, l. c. p. 569. — *Kretz*, l. c. p. 589. — *Kelsch* u. *Kiener*, Maladies des pays

chauds, Paris, Baillière et fils, 1889. — *Ughetti*, XII. intern. med. Kongr. Moskau, 3. Bd. S. 162, in völlig von Alkoholismus freien Malariagegenden soll Cirrhose nicht selten durch Malaria zustandekommen. — *Tucker*, The Lancet May 23, 1908. — *Osler*, Lehrb. d. int. Medizin, übers. v. *Hoke*, Urban u. Schwarzenberg, Wien 1909 u. ders., *Clifford Albutt*'s Systeme of medicine Vol. II, London 1897. — *Marchiafava* u. *Bignami*, l. c. p. 130. — *Rocco*, l. c. p. 526. **594** *Janowski*, Z. B. XI, 1892. — *Hanot*, l. c. p. 592. — *Curschmann*, D. 1884. — *Pick*, Z. f. kl. M. 29, 1896. — *Siegert*, V. A. 153, 1898. — *Nicholls*, l. c. p. 555. — *Huguenin*, l. c. p. 555. — *Rose, U.*, Die Zuckergußleber u. fibröse Polyserositis, Würzb. Abh. a. d. Ges. geb. d. prakt. Med. IV. Bd., 5. H., 1904. — *Heß, Otto*, Üb. d. Verhalten der Leber bei chron. Perikarditis, M. Nr. 2, 1910. — *Reimer, K.*, Über Zuckergußleber u. fibr. Polys., I.-D. Kiel 1906. — *Arnold*, V. A. 80, 1880. **595** *Oppenheimer*, V. A. 154, 1908 Suppl., Exp. Beitr. z. Histogenese des mil. Lebertuberkels. — *Miller*, Z. B. 31, 1902, Histog. d. Lebertub. bei Kaninchen; nimmt Entsteh. v. Riesenzellen aus Endothelien an. — *Wallgren*, C. Nr. 12, 1908. — *Schilling*, l. c. p. 568. — *Simmonds*, D. A. 27, 1880 u. C. IX. — *Kotlar*, Z. f. H. XV, 1894. — *Orth*, V. A. 66 u. 188, 1907. — *Simmonds*, l. c. — *Sigg*, Über Konglomerattuberkulose der Leber, I.-D. Zürich 1901. — *W. Fischer*, V. A. 188, 1907 u. A. p. I. *von Baumgarten* VI, Heft 3, 1908, Zur Differentialdiagnose. — *Pertik*, Tuberkulose-Referat, E. 8, 1904, S. 279 ff. — *Stoerk*, Üb. exp. Lebercirrhose auf tuberk. Basis, W. kl. W. Nr. 28 u. 34, 35, 1907. — *Wallgren*, l. c. — *Klopstock*, l. c. p. 593. **596** *Isaac*, F. Z. II Heft 1, 1908 (Lit.). s. auch *Sotti*, Della tuberculosi primitiva della milza, A. p. sc. m. XXXII, 1908. — *Rössle*, Path. G. XI, 1907. — *Erdmann*, D. A. 74, 1903. **597** *M. B. Schmidt*, Z. B. 11, 1892. — *Saxer*, Anat. Hefte 1896. — *Askanazy*, Path. Ges. 7, 1904, Über extrauterine Bildung von Blutzellen in der Leber. — *Hecker*, A. f. kl. M. 61, 1898 u. J. 51, 1900. — *Hutinel* u. *Hudélo*, Étude sur les lésions syph. du foie chez les foetus et les nouveaunés, A. d. Méd. II, 1890. — *Wain* (*Naegeli*), Über d. Bildung der r. u. w. Blutzelle in der embryonalen menschl. Leber, I.-D. Zürich 1906. — *Lobenhoffer* (*Schridde*), Z. B. 43, 1908. — *Binder*, V. A. 177, 1904. — *Oppenheimer*, V. A. 182, 1905. — *Ménétrier* u. *Rubens-Duval*, A. d. Méd. XIX, 1907. — *Lonicer*, Z. B. 39, 1906. **598** *Hochsinger*, W. 1896. — *Lubarsch*, Path. G., 3. Tag, 1900. — *Marchand*, zit. bei *Erdmann*, l. c. p. 596. — *Melchior*, M. 43, 1907. **600** *König*, B. 6, 1905. — *Cumston*, A. Chir. 70, 1903. — *Auvray*, R. d. Chir., Juli 1903. — *Diehl*, Über Akt. d. Leber, M. G. 22, 1910. **602** *Gaffky*, M. K. G. II, ferner *Fraenkel* u. *Simmonds*, Die ätiolog. Bedeutung d. Typhusbacillus, 1886. — *M. B. Schmidt*, C. 18, 1907. — *Mc Crae* u. *Klotz*, Necroses of the liver, J. P. B. Vol. 12, 1908. — *Flexner*, J. H. H. R. 1897. — *Mallory*, Journ. of med. Research, Boston VI, 1901. **604** *Ehrlich*, Z. f. kl. M. 6, 1883. — *Meixner*, Biol. Abt. d. ärztl. Ver. Hamburg, 19. Juni 1906, ref. M. 1906. — *Askanazy* s. *Huebschmann*, Path. G. XI, 1907. ders. F. Z. 3, 1909. — *Karamitsas*, V. A. 194, 1908. — *Klestadt*, F. Z. IV, 1910, experim. Erzeugung v. Kernglykogen. — *Schertlin*, A. p. I. *von Baumgarten* VII, 1910. — *Huebschmann*, F. Z. 3, 1909. — *Arnold*, V. A. 193, 1908. — *Rössle*, Path. G. XI, 1907. — *E. Pflüger*, A. f. Phys. 96, 1903. — *Wegelin*, C. XXII, Nr. 1, 1911. **605** *Ehrlich*, Z. f. kl. M. VI, 1883. — *Barfurth*, A. f. m. A. 25, 1885. — *Langhans*, V. A. 120, 1890. — *Gierke*, Das Glykogen in der Morphologie des Zellstoffwechsels, Hab.-Schr., Z. B. 37, 1905. — *Arnold*, l. c. — *Best*, Path. G. IV u. Z. B. 33, 1903 u. neuere Mitt., Über Karminfärbung d. Glyk. u. d. Kerne, Z. f. wiss. Mikroskopie, Bd. 23, 1906, s. auch *Eug. Fraenkel* Über Färb. mit Bestschem Karmin, speziell zum Nachweis von Fibrin, V. A. 204, 1911. — *Neukirch*, V. A. 200, 1910, Methode zur Fixation des Leberglykogens. — *Rosenberg*, Z. B. 49, 1910, gute Abbildungen. — *Quincke*, D. A. 25, 1880 u. ibid. 33, 1883. — *v. Kupffer*, l. c. p. 565. — *Reinke*, l. c. p. 565. — *Schilling*, l. c. p. 568. — *Nathan*, La cellule de Kupffer, Felix Alcan, Paris 1908. — *Gilbert* u. *Jomier*, La cellule ét. du foie à l'état phys. et à l'état pathol., A. de méd. Nr. 2, 1908. — *Marchiafava* u. *Bignami*, l. c. p. 130. — *Jansco*, Blut- u. hist. Unters. eines Falles von Malaria perniciosa, D. A. 60, 1898. — *Reinke*, l. c. p. 565. **606** *Gambaroff*, V. A. 188, 1907. — *Rössle*, Z. B. 41, 1907 u. Path. G. 1906. — *Babes*, V. A. 105, 1886. — *Liebscher*, P. Nr. 16/17, 1902. — *Hedinger*, C. f. Schw. Nr. 24, 1909. — *Michailow*, A. f. K. 1901. **607** *Merkel*, Z. B. 36, 1904. — *Kasai*, Leberangiome mit Ausgang in Fibrombildung, M. Nr. 40, 1907. — *Virchow*, Onkol. — *Roggenbau*, Z. B. 49, 1910. — *Ribbert*, V. A. 151, 1898 — *Brüchanow*, Z. f. H. 1899. — *Pilliet*, Le progr. méd. Nr. 29, 1891. — *Schmieden*, V. A. 161, 1900. — *Borst*, l. c. p. 562, s. auch *Hedrén*, Teleangiectasia hepatis disseminata etc., Z. B. 45, 1909 (Lit.). — *Hedrén*, Z. B. 45, 1909 u. Die Ätiologie der Angiomatosis der Rindsleber, Arch. f. wiss. u. prakt. Tierheilkunde 37, 1911, wird verursacht durch zur Gattung Monilia gehörende Hyphomyceten. **607** *Kretz*, W. kl. W. 1900. — *Yamagiwa*, Mitt. aus d. med. Fakult. d. Kais. jap. Univ. zu Tokio, Bd. V, 1901. — *Yamasaki*, Z. f. H. 24, 1903. **608** *W. Dibbelt*, Über Hyperplasie, Adenom u. Primärkrebs der Leber, I.-D. Greifswald 1903. — *Bartel*, W. klin. W. 22, 1904.

Lit. über Knotige Hyperplasie u. Adenom: *Rokitansky*, Wien. allgem. med. Z. 1859; *Griesinger*, A. d. Heilk. 1864; *L. E. Hofmann*, V. A. 39; *Rindfleisch*, A. d. Heilk. 1864; *Eberth*, Adenom, V. A. 43, 1868; *Kelsch* u. *Kiener*, Hist. de l'adénome du foie, A. de Phys. 1876; *Simmonds*, Knotige Hyperplasie und Adenom der Leber, D. A. 34, 1884; *Beneke*, Leberadenom, Z. B. 11, 1891; *v. Hippel*, Cystadenom der Gallengänge, V. A. 123, 1891; *Siegenbeek van Heu-*

kelom, Z. B. 16, 1894; *Brissaud*, Adénome et cancer hép., Arch. gén. de méd. 1895; *Markwald*, Das multiple Adenom d. Leber, V. A. 144, 1896; *Fraser*, Lebercirrhose mit Adenombildung, V. A. 165, 1901; *Schmieden*, Lebercirrhose und multiple Adenombildung, V. A. 159, 1900; *Pepere* in I Tumori maligni primarii del fegato, Napoli 1902 (Casa editr. Cav. dott. *V. Paskuale*); *Perzina*, Über einen Fall von knotiger Leberhyperplasie, I.-D. Leipzig 1903; *Hopeler*, Über einen Fall von Adenoma hepatis, I.-D. Zürich 1903; *Nazari*, Contrib. allo stud. delle neoformazioni epitheliali assoc. a cirrosi del fegato, Policlinico Vol. XII, M., 1905; *Wätzold*, Beitrag zur Frage der Leberadenome, Z. B. 39, 1906; *Hommerich*, F. Z. 1907.

609 *Witzel*, C. f. G. 1880. — *Plenk*, Z. Kenntnis der solit. Leberzysten. V. A. 201, 1910. — *v. Haberer*, W. kl. W. 51, 1909. — *C. Hofmann*, G. 1902. — *Weishaupt*, Beitr. zu den großen multilokulären Cystadenomen der Leber, Z. f. G. 65, 1909. — *Sabourin*, A. de phys. 1882, II. S. 64 u. 213. — *Müller*, V. A. 164, 1901. — *Dmochowski* u. *Janowski*, Z. B. 16, 1894. — *Bruck*, J. 62, 1905. — *Arnold*, Z. B. 8, 1890, sammelte 23 Fälle. — S. auch *Pepere*, Lit., l. c. p. 608. — *Crispell*, J. P. B. Vol. XI, 1906. — *Marx*, C. XV, 1904 u. Üb. e. eigenart. prim. Tum. d. Leber, Z. B. 36, 1904. — *Nazari*, Policlinico XII, 1905. — *Ravenna*, A. p. sc. m. 29, 1905. — *B. Fischer*, Tagebl. d. Naturfv. Cöln, Sept. 1908. — *Löhlein*, Üb. eine eigentüml. Lebererkrankung, Path. G. XIII, 1909. — *Nazari*, l. c. — *Dominici* u. *Merle*, A. de méd. XXI, 1909, 56j. M. mit sec. Sarcomknoten in Pankreas u. Nebennieren, sec. Carcinomknoten in der Lunge. — *v. Kahlden*, Z. B. 21, 1897. — *Cesaris-Demel*, A. p. sc. m. 24, 1900. — *Dionisi*, Policl. VII, 1900. — *Pepere*, l. c. 608 bei Lit. — *Borsowski*, ref. in C. XIV, 1903. — *Holm*, A. p. I. *von Baumgarten* 1904. — *Carmichael* u. *Wade*, bei 4monat. Kind, Lancet Nr. XVIII, 1907. — *Theodorow*, C. Nr. 12, 1908. — *Berielli*, Sarc. prim. del fegato il Policlinico, Nr. 6—7, 1908, 2 Fälle vom interst. Gewebe aus. — *de Vecchi*. Sar. prim. sviluppato ad una antica cista da echinococco, Soc. Med. Chir. di Bologna, 6. Giugno 1908. — *Wilke*, Kongen. Rundzellensarkom, primär in Leber u. Nebennieren entstanden, J. f. K. 70. **611** *Hanot* u. *Gilbert*, Etudes sur les maladies du foie. Paris 1888. **612** *Hanot*, l. c. p. 611. — *Wegelin*, V. A. 179, 1905. — *Schüppel*, Ziemssen's Handb. Bd. VIII. — *Siegenbeek van Heukelom*, Das Adenocarcinom der Leber mit Cirrhose, Z. B. 16, 1894 (Lit.). — *Pollak-Daniels*, Z. f. K. Bd. 3 Heft 4. — *Ribbert*, Geschwulstlehre, Bonn 1904. — *Wegelin*, l. c. — *Goldzieher*, Die Histogenese des prim. Leberkrebses, Path. G. XIV, 1910. — *Herxheimer*, C. 1902. — *B. Fischer*, V. A. 174, 1903. — *Wegelin*, l. c. — *Schmieden*, V. A. 159, 1900. — *Frohmann*, Über das Leberadenom, I.-D. Königsberg, Juli 1894. — *Ribbert*, l. c. — *Siegenbeek van Heukelom*, l. c. — *Wegelin*, l. c. **613** *Muir*, J. P. B. Vol. 12, 1908. — *Goldzieher*, l. c. p. 612. — *Perls*, Lehrb. der allgem. Pathologie. — *Bock*, V. A. 91, 1883. — *Heller*, Naturfvers. Lübeck 1895. — *Schmorl*, C. 6. — *Cloin*, P. 26, 1901. — *M. B. Schmidt*, V. A. 148, 1897. — *Necker*, Z. f. H. 26, 1905. — *Wegelin*, l. c. p. 612. — *Sokoloff*, V. A. 162, 1900. — *Goldzieher*, l. c. p. 612. — *Eggel*, zit. bei Lit. über Lebercarcinom. — *Wegelin*, l. c.

Lit. über Lebercarcinom: *Eggel*, Z. B. 30, 1901, Statistik von 113 histol. untersuchten Fällen von prim. Leberc., 98 Leberzellc., 13 Gallengangsc.; *Travis*, Mult. prim. Adenocarc. of the liver with cirrhosis, J. H. H. B. 13, 1902; *Pepere*, ausführl. Lit. bis 1902, l. c. p. 608; *Fischer*, Gallengangs- und Leberkrebs, V. A. 174, 1903; *Wegelin*, V. A. 179, 1905, Adenom und Adenocarc. d. L., 5½jähr. Knabe; *Oertel*, V. A. 180, 1905; ferner bis 1904 bei *Kretz*, E. VIII, 2, erschienen 1904; *Nazari*, l. c. p. 609; *Löhlein*, Z. B. 42, 1907; *Ribbert*, Das maligne Adenom der Leber, D. Nr. 37, 1909; *Weill*, Über Carcinombildung in der cirrhot. Leber, Straßburg 1909; *Bascho*, Ein Fall v. stark zystisch. Papillenbild. prim. Adenocarcinom mit wässriger Sekretion seitens der Krebszellen, F. Z. Bd. 3, 1909; *Fulci*, Il Policlinico Nr. 9, 1909, 2 Fälle Leberkrebs mit Cirrhose; *Conti*, ibid. Cancro-cirrosi, selbständige Geschwulst, Cirrhose Folge der Carcinomtoxine; *Pfannenstill* u. *Sjövall*, Ein Fall von Morbus Banti, begleitet von prim. Leberkrebs, nebst Diskuss. über Genese des Leberkrebses u. Anschluß zweier weiterer Fälle von prim. Leberkrebs, N. M. A. 1909, Abt. II Heft 1 Nr. 10; *Lissauer*, Das prim. Carc. der Leber, V. A. 202, 1910, nichts Neues, Lit. nur einseitig benutzt; *Renon*, *Géraudel*, *Monier-Vinaud*, L'hépatome, tumeur primitive du foie, Eigenartiges prim. Carc. in cirrhot. Leber, A. de Méd. XXII, Nr. 2, 1910, Lit.; s. auch Referat über diese Arbeit in C. Nr. 5, 1911; *Goldzieher* u. *von Bókay*, Der primäre Leberkrebs, V. A. 203, 1911, Lit. nicht vollständig; *Huguenin*, Über multiple prim. Carc. der adenomatösen Leber C. XXII Nr. 6, 1911; *Amlinger*, ein prim. Leberkrebs mit Metast. in d. Lunge I.-D. Bonn 1911.

614 *Beer*, Z. f. H. 25, 1904. — *Schmorl*, Z. B. 9, 1891. — *E. Kaufmann*, Schles. Ges. f. vaterl. Kultur, 15. I. 1897 u. Allgem. Med. Central-Zeitung 1897, Nr. 19. — *Oberndorfer*, C. 11, 1900. — *Bindo de Vecchi*, Hypernephrom der Leber, V. A. 177, 1904. — *Pepere*, A. de Méd. Nr. 6, 1902. — *Donati*, A. p. sc. m. 29, 1905. — *White* and *Mair*, A case of prim. adrenal carc. of the Liver, J. P. B. XII, Nr. 1, Octob. 1907. — *Jasnogrodsky*, Das Verhalten der Leber bei der Metastasierung des Carc., I.-D. Basel 1907. — *Christian*, American Medic. Vol. V. Januar 1903. **616** *Vogel*, V. A. 125, 1891. — *Jacob*, Carcinommetastase in die Lymphbahnen der Leber nach Magenkrebs, I.-D. Tübingen 1904. — *Géraudel*, A. de méd. 22, Nr. 3, 1910. — *Rössle*, Path. G. XII, 1908. — *Beneke*, zit. bei *Senator*, Die Rachitis in *Ziemssen*'s Handb. — *Hollefeld*,

I.-D. Göttingen 1896. — *Ponfick*, Festschr. f. *Virchow*, 1891. — *Schorr*, Z. B. 42, 1907, Seltene mächtige reg. Hyperplasie des l. Lappens bei syph. Verschrumpfung des r. — *Plenk*, l. c. p. 608. — *Ribbert*, Zur Regeneration der Leber u. Niere, A. f. E. 18, 1904, s. auch *Carraro*, V. A. 195, 1909. — *Meder*, l. c. p. 581. — *Hayami*, l. c. p. 590. — *Huebschmann*, Z. B. 48, 1910, sah Mitosen. — *Marchiafava* u. *Bignami*, l. c. p. 130. — *Oppel*, Med.-naturw. Archiv Bd. II Heft 1, 1908, Ausgiebige rasche Regeneration in der Phosphorleber bei Kaninchen von den Parenchymzellen aus. — *Manwaring*, Z. B. 47, 1909. **617** *v. Podwyssozki*, Z. B. 1, 1886. — *Carraro*, V. A. 195, 1909. — *Ponfick*, V. A. 118, 1889, 119, 1890 u. 138, 1895, Festschr. f. *Virchow*, Berlin 1891, — *v. Meister*, Z. B. 15, 1894. — *Flöck*, D. A. 55. — *Edler*, A. Chir. 34, 1887. — *Hess*, V. A. 121, 1890. — *Muir*, l. c. p. 613. **619** *Virchow*, V. A. 6, 1854, Würzburger Verh. VI, 1855. — *Friedreich*, V. A. 33, 1865. **620** *Guillebeau*, V. A. 119, 1890. — *Caesar*, Über Riesenzellenbildung bei Ech. m. und über Kombination von Tuberkulose mit demselben. I.-D. Tübingen 1901. — *Mangold*, I.-D. Tübingen 1892. — *Posselt*, D. A. 59, 1897, Z. f. H. 1900 (Lit.) u. D. geogr. Verbr. des Blasenwurmleidens, Stuttgart 1900 (Lit.). — *Elenevsky*, A. Chir. 82, 1907. — *Vogler*, C. f. Schw. 1885. — *Posselt*, l. c. u. Naturfv. Meran 1905 u. M. 1906. — *Mangold*, l. c. — *Zschentzsch, Anna*, 5 Fälle von E. m. der Leber, I.-D. Zürich 1910. — *Melnikow-Raswedenkow*, C. 1899, S. 671 u. Z. B. IV. Supplh. 1901 (Lit.), s. auch *Elenevsky*, l. c. (Lit.). — *Virchow*, l. c. p. 619. — *Hauser*, Festschr. Erlangen. Deichert, 1901. — *Jenckel*, Festschr. für *Orth*, 1903, u. D. Z. Chir. 87, 1907 u. 96, 1908. — *Posselt*, l. c. — *Zschentzsch*, l. c. — *Elenevsky*, l. s. c. — *Hauser*, l. c. — *Chiari*, Zur Frage der Entwicklung des Leberechinokokkus innerhalb der Gallenwege, Path. G. XIII, 1909. — *Mehlhose*, C. f. Bakt. 52, 1909. **621** *Quénu*, L'ictère dans les kystes hydatiques du foie, R. de Chir. 30. Jahrg. Nr. 8, 10 Août 1910. — *J. Koch*, Z. f. Hyg. 60, 1908, S. 358. — *Mehlhose*, l. c. p. 620. — *Troisier*, Soc. de Biologie, Paris, 23. Okt. 1909. — *Barling* u. *Welsh*, Scottish med. and Surg. Journ 1907 u. Lancet 1. Okt. 1910, S. 1001. — *Oehlecker*, C. f. Ch. Nr. 36, 1910. — *F. Weber*, D. Z. Chir. 104, 1910. — *Posselt*, l. c. p. 620. — *Kablukoff*, A. Chir. 78, 1905. — *Carle*, Des Kystes hydat. du foie ouverts dans les voies biliaires, Thèse d. Bordeaux 1908. — *Quénu*, l. s. c. — *Dévé*, Bull. de la Soc. Anat., Mars 1903. — *Frangenheim*, S. kl. V Nr. 419 u. 420, 1906. — *A. Becker*, B. z. kl. Ch. 56, 1908; stellt 327 Fälle aus Mecklenburg zusammen, darunter nur 1 E. Alveolaris. — *Parlavecchio*, D. Z. Chir. 101, 1909, Beitr. z. Kenntnis u. Kasuistik der selt. abdominalen u. thorakoabdominalen Ech.krankheit. **622** *Laengner*, C. f. Bakt. 40, 1906. — *Laudon*, B. 1878.

Gallengänge und Gallenblase.

622 *Aschoff*, Bemerkungen zur pathol. Anatomie der Cholelithiasis u. Cholecystitis, Path. G. 9, 1905. — *Sudler*, The architecture of the gall-bladder, J. H. H. B. 12, 1901. — *Luschka*, s. bei *Aschoff*. — *Testut*, Anatomie humaine, Paris 1905. — *Shikinami*, Anat. Hefte von *Merkel-Bonnet* 36, 1908. — *Bubenhofer*, Anat. Hefte, Abt. I, B. 27, H. 2, 1905. — *Meckel*, Pathol. Anatomie, Bd. II, — *Harbitz*, J. 55, 1902. — *Feer*, Naturf.versammlung, Kassel 1903. — *Cesaris-Demel*, A. p. sc. m. 28, 1904. — *Beneke*, Die Entstehung der kong. Atresie der großen Gallengänge, nebst Bemerk. üb. d. Begriff der Abschnürung, Universitätsprogramm, Marburg 1907. — *Thomson*, zit. bei *Beneke*, l. c. — *Flebbe*, Üb. angebor. Obliteration der großen Gallenwege, I.-D. München 1907 (Druck Wiesbaden, Carl Ritter). — *Mathieu*, R. de Chir. I, 1908, Verengerung der großen Gallenwege. **623** *Dreesmann*, D. Z. Chir. 92. — *Wettwer*, Ein Fall von kong. Choledochuscyste, I.-D. Göttingen 1907. — *Weiß*, Cyst. Erw. d. D. chol., B. Nr. 41, 1909. — *Ebner*, Idiopath. Choledochuscyste u. Purpura haemorrh. fulminans, B. z. kl. Ch. 64, 1909. — *Heiliger*, Üb. d. cong. cystenartige Erweit. d. Duct. chol., I.-D. Gießen 1910; s. auch *Schloeßmann*, Beitr. z. Kenntnis der Choledochuscysten D. Z. Chir. 109, 1911. — *Chiari*, l. c. p. 511. — *Eug. Fraenkel*, B. 1899. — *Laubenheimer*, l. c. p. 502. — **624** *Ullmann*, W. 25, 1899. **625** *Vachell* u. *Stevens*, Br. m. J. 1905. **626** *Naunyn*, Klinik der Cholelithiasis, Leipzig 1892. **627** *H. Meckel v. Hemsbach*, Mikrogeologie, Berlin, Reimer 1856. — *Naunyn*, l. c. p. 626. — *Tudichum*, Üb. d. chem. Proceß der Gallensteinkr. etc., V. A. 156, 1899, ganz ablehnende Kritik von *Naunyn*'s Gallensteinchemie. — *Gérard*, Compt. rend. de la Soc. d. Biol. 58, 1, 1905. — *S. P. Kramer*, The Pathogenesis of Gall stones, I. exp. M. Vol. IX, Nr. 3, May 1907. — *Boysen*, Über die Struktur u. Pathogenese der Gallensteine. Übersetzung des vor 9 Jahren dänisch erschienenen Werkes, Berlin, Karger, 1909. — *Aschoff*, Path. G. 1906. — *Hirsch*, Ref. Naturfvers. Dresden 1907. — *Bacmeister*, M., Nr. 5, 6, 7, 1908 u. M., Nr. 17, 1908, u. Über Aufbau u. Entstehung der Gallensteine, Z. B. 44, 1908. — *Lichtwitz*, D. A. 92 u. M. Nr. 12, 1908. — *Kretz*, Bau der Gallensteine, Naturfv. Salzburg 1909, S. 29, gegen *Bacmeister*. — *Schade*, Zur Genese der Gallensteine, Z. f. exp. Path. u. Ther. Bd. 8, 1910, S. 92—124. — *Bacmeister*, M. Nr. 5, 6, 7, 1908. — *Gérard*, l. c. — *S. P. Kramer*, l. c. — *Aschoff* u. *Bacmeister*, Die Cholelithiasis, Jena, Fischer 1909. — *J. Koch*, Z. f. Hyg. 60, 1908, Über Bezieh. d. Staphyl.-Streptokokken zu den Gallenwegen. — *Eug. Fraenkel*, B. 1899. — *Fütterer*, B. Nr. 19, 1888 u. Nr. 3, 1899. — *Vetrano*, C. f. Bakt. 1. Abt. 1909, S. 275. — **628** *Biedl* u. *Kraus*, A. f. e. P. XXXVII, C. f. i. M. 1896. — *Chiari*, Path. G. 1907. — *Forster*, M. Nr. 1, 1908. —

Canon, D. Z. Chir. 95, 1908. — *J. Koch*, l. c. p. 511. — *Quénu*, l. c. p. 511. — *Hirsch*, l. c. — *v. Mieczkowski*, M. G. 1900. — *Hartmann*, D. Z. Chir. 68, 1903. — *Gilbert*, Arch. gén. d. méd. Sept. 1898. — *Bacmeister*, M. 38, 1907, Bakterienuntersuch. bei Cholelithiasis. — *Miyake*, M. E. VII, 1900. — *Mignot*, Arch. gén. d. méd. 1892 u. 1898. — *Quénu*, R. d. Chir. Nr. 6, 1906, spricht von rôle lithogénique prédominant de la fièvre typhoïde. — *Bader*, Mediz. Klin. Nr. 47, 1907, Üb. die Rolle des Typhus in der Ätiologie der Gallensteine u. M. K. Nr. 44, 1909. — *Eug. Fraenkel*, M. G. 20, 1909. — *Exner* u. *Heyrowsky*, W. kl. W. Nr. 7, 1908. — *Meckel*, l. c. p. 627. — *Aschoff*, l. c. p. 622. **629** *Boix*, Arch. gén. d. Méd. 1901. — *Riedel*, Erfahrungen über Gallensteinkrankheit, Berlin 1892. **630** *Aschoff*, l. c. p. 622. — *Otten*, B. z. kl. Ch. 48, 1906. — *Toernquist*, Beitr. z. Path. u. Ther. der Gallensteinkrankheit, Stockholm 1903. — *Ehrhardt*, Echte u. falsche Divertikel der Gallenblase, 36. Chir.-Kongr. Berlin 1907. — *Lestchinski, A.*, Du role des conduits de Luschka dans la pathol. de la cholélithiase, Thèse de Genève 1910. — *Chiari*, P. Nr. 4, 1883. — *M. B. Schmidt*, D. A. 1894. **631** *Terrier*, zit. bei *Körte*, Beitr. z. Chir. d. Gallenwege u. d. Leber, 1905. — *Courvoisier*, C. f. Schw. 26, 1896. — *Moynihan*, The Lancet, Jan. 20, 1906. — *Karrillon, Hans*, Zur Statistik u. Kasuistik der Gallensteinkrankheit, auspice *Nauwerck*, I.-D. Leipzig 1909. — *Tsunoda*, V. A. 193, 1908. — *D. Nasse*, Chir. Kongr., Berlin 1894. **632** *Mayer*, B. 35, 1908. — *Kisch*, P. 1902. — *Beitzke*, C. 1905. — *Deyche*, Ärztl. Ver. Hamb. 21. Juni 1910, ref. B. Nr. 33, 1910. — *Simmonds*, C. XIX, Nr. 6, 1908. — *Chiari*, P. 1893 u. Z. f. H. XV, 1894. — *Eug. Fraenkel*, M. G. Nr. 20, 1909. **633** *Grimme*, Über Typhusbazillenträger in den Irrenanstalten, M. 1908, S. 16. — *Fromme, A.*, Zur Frage der chir. Behandl. von Typhusbazillenträgern, D. Z. Chir. 107, 1910. — *Mayo-Robson*, The Lancet, S. 4259, 1905. — *Landsteiner*, W. klin. W. 1904. — *Parlavecchio*, A. Chir. 87, 1908. — *Bayer*, Z. B. 46, 1909. — *Hotes, P.*, Ein Fall von prim. Sark. der Gallenblase, Leipzig 1910. — *Landsteiner*, Z. f. kl. M. 62, 1907. — *Shepherd*, Amerik. Chir. Kongreß, Richmond 4.—6. Mai 1908. **635** *Deetz*, V. A. 164, 1901. — *Firket*, Bull. de l'Acad. royale de méd. de Belgique, 26 mars 1904. — *Nicholson*, 3 Fälle J. P. B. July 1908. — *Deetz*, l. c. — *Mönckeberg*, V. A. 169, 1902, s. auch *Buchmann, E.*, Zur Lehre der Doppelkarzinome der Gallenblase, Basel 1910. u. A. f. V. XVI, 1910. — *Michaux*, ref. Rev. de Chir. Nr. 1, 1908, 47j. Frau, Cylinderzellkrebs. — *Wieting* u. *Hamdi*, Z. B. 42, 1907. — *Feldner*, Krebsstatistik, I.-D. Göttingen 1908. **636** *Miodowski*, V. A. 169, 1902. — *Morian*, Üb. das Choledochuscarcinom an der Pap. Vateri, D. Z. Chir. 98, 1909. — *Rocco*, Über das primäre u. metast. Carcinom im Duct. hepaticus u. an d. Vereinigungsstelle der drei großen Gallengänge, I.-D. Basel 1905. — *Lapointe* u. *Raymond*, Arch. gén. d. Chir., 2 année Nr. 3, 1908. — *Borelius*, B. z. kl. Ch. 61, 1908, 14 schwedische Fälle. — *Devic* et *Gallavardin*, Rév. de Méd. 21, 1901. — *Miodowski*, l. c. p. 636. — *Siegert*, V. A. 132, 1893. — *Huber* u. *Zenker*, D. A. 48, 1891. **637** *Chiari*, l. c. p. 620. — *Fleischl*, Leipziger Gesellsch. der Wissenschaften 26, 1874. — *Kufferath*, Du Bois's Arch. 1880. — *v. Frey*, Kongr. f. inn. Med. 1892. — *D. Gerhardt*, Kongr. f. inn. Med. 1897. — *H. Eppinger*, jun., Über Icterus bei Cholecystitis, D. Nr. 16, 1907. — *Schmorl*, Naturfv. Kassel 1903. — *Beneke*, M. Nr. 41, 1907. **638** *Weintraud*, Krankh. d. Leber, im Handb. d. Pathol. d. Stoffwechsels von *v. Noorden*. — *Naunyn*, A. f. Phys. 1868 u. 1869 u. *Minkowski*, A. f. e. P. 21, 1886. — *Kunkel*, V. A. 79, 1880. — *Minkowski* (u. *Naunyn*), A. f. e. P. 21, 1886 u. Kongr. f. inn. Med. 1894 u. E. 1897 II; s. auch die Arbeit von dessen Schüler *Sterling*, Exp. Beitr. z. Pathogenese des Icterus mit bes. Berücks. der Gallenkapillaren I.-D. Breslau 1911 und D. A. (gegen Eppinger). — *Stadelmann*, die verschiedenen Arb. zit. in: Der Icterus, Stuttgart 1891. — *Quincke*, l. c. p. 581. *Pick*, W. klin. W. 1894. — *Liebermeister*, D. 1893. — *v. Kupffer*, A. f. m. A. 54, 1899. — *Browicz*, Pathogenese des Icterus, W. klin. W. 1900 Nr. 35 (Zusammenfassung) u. l. c. p. 565. *Nauwerck*, M. 1897. — *Fraser* s. bei *Nauwerck*. **640** *Browicz*, l. c. u. Bull. de l'Acad. des Scienc. d. Cracovie 3 Févr. 1902 u. Üb. die sekret. Funkt. d. Leberzellkernes, ibid. Mars 1905. — *Browicz*, l. c. II. l. p. 638. — *Arnold*, V. A. 166, 1901. u. V. A. 193, 1908. — *Schäffer*, The Lancet Nr. VI, 1902, S. 408. — *Holmgren*, Über Trophospongien der Leberzellen, Anat. Anz. 1902, S. 22. — *Jagič*, Z. B. 33, 1903. — *H. Eppinger* jun., Z. B. 31, 1902, 33, 1903 u. Referat „Icterus" in Ergebn. d. inn. Med. u. Kinderhlkde. I, 1908.— *Ciechanowski*, *Weigert*'s Markscheidenmethode als Gallenkapillarenfärbung, Anatom. Anzeiger 1902. — *Kretz*, Pathol. der Leber, E. VIII 1904, S. 503. — *Browicz*, Topographie der intraacinösen Gallengänge in d. menschl. Leber, Bull. de l'Acad. des Sciences de Cracovie, Avril 1906. — *Eppinger*, l. c. — *Noël Fiessinger*, A. de Méd. 22, 1910. — *Birch-Hirschfeld*, V. A. 87, 1882. — *Halberstam*, I.-D. Dorpat 1885. — *Hofmeier*, Z. f. G. 8, 1882. — *Quincke*, l. c. p. 581 u. V. A. 95, 1884 u. A. f. e. P. 29, 1885. — *Elsässer*, *Henkes* Z. f. Staatsarzneikunde, Jahrg. 41 u. 52. Vgl. auch *Schreiber*, B. 1895, S. 543. — *Knöpfelmacher*, Ges. f. inn. Mediz. u. Kinderhlkde., Wien, 31. Jan. 1907, u. Handb. d. Kinderhlkde. von *Pfaundler-Schlossmann* I, 2. 1906 u. J. f. K. 67, 1908.

Pankreas.

641 *v. Büngner*, Zur Anat. u. Path. d. Pankreas, Naturfvers. 1902. — *E. Ruge*, A. Chir. 87, 1908, Beitr, z. chir. Anat. der großen Gallenwege u. Pancreaticus. — *Rozanek*, P. 38, 1901.

— *E. Ruge*, l. c. — *Schirmer*, Beitr. z. Gesch. u. Anat. d. Pankreas. I.-D. Basel 1893. — *Thelemann*, D. Z. Chir. 85, 1906. — *Zenker*, V. A. 21, 1861. — *Wright*, The Boston Soc. of Med. Scienc. V, 1901. — *Gliński*, V. A. 164, 1901. — *Thorel*, V. A. 173, 1903. — *Reitmann*, Pathol. d. Bauchspeicheldrüse, Z. f. H. 26, 1905, Heft 1 u. 27, 1906, Heft 4. — *Neumann*, A. d. H. 11, 1870. — *Gliński*, l. c. — *H. Albrecht* u. *Arzt*, l. c. p. 465. **642** *Blume-Beneke*, Festschr., Braunschweig 1897. — *Chiari*, P. XXV, 1900. — *Seitz*, Z. f. klin. Med. XX, 1891. — *Zenker*, Naturfvers. Breslau 1874, S. 211. — *Seitz*, l. c. — *Kratter*, V. 3 F. XXIII, 1902. **643** *Körte*, l. c. p. 652. — *Doberauer*, Über die Todesursache bei akuter Pankreatitis, A. Chir. 79, 1906. — *Guleke*, Üb. exp. Pankreasnekrose u. die Todesursache bei akut. Pankreaserkrankungen, II. Teil, A. Chir. 85, 1908. — *v. Bergmann*, Z. e. P. 3. Bd. Heft 2; s. auch *Guleke* u. *v. Bergmann*, Arb. a. d. Chir. Klin. Berlin 1906. — *Rosenbach*, C. f. Ch. Nr. 12, 1895. — *O. Hildebrand*, Chir.-Kongr. 1894, Berlin u. A. Chir. 57, 1898. — *Dettmer*, I.-D. Göttingen 1895. — *Guleke*, l. c. — *Hlava*, int. Kongr. Moskau 1897 u. W. klin. W. Nr. 35, 1897. — *Hildebrand*, l. c. — *Chiari*, W. 1880 Nr. 6. — *Opie*, Journ. of exp. Med. 5, 1900, Journ. of Boston Soc. of med. sc. 5, 1900, J. H. H. B. 1900. — *Fuchs*, D. 1902. — *Opie*, J. H. H. B. XII, 1901. — *Simmonds*, ref. in M. 21, 1902. **644** *v. Mosetig*, W. m. P. 1902. — *Fuchs*, l. c. p. 643. — *Opie*, The causes and varieties of chron. intest. pancreatitis A. J. 1902. — *Steinhaus*, D. A. 74. A. 74. — *D'Amato*, Rif. med. Nr. 36, 37 1903. — *Lando*, Z. f. H. 27, 1906. — *Poggenpohl*, V. A. 196, 1909. — *Friedreich*, Handb. v. *Ziemssen* VIII. 2, S. 259. — *Symmers*, The Archives of Intern. Med. May, 1909, Chicago. — *Kimla*, Kongenitale latente Hypoplasien der drüsigen Organe bei der kong. Syphilis, W. Nr. 31 u. ff. 1905. — *R. Mills Pearce*, Entwickl. d. Inseln, The Americ. j. of anat. II. 1903. — *Marchand*, bei *Karakascheff*, D. A. 87, 1906. — *Schlagenhaufer*, A. f. D. 31, 1895 u. 59, 1902. — *Vierordt*, Tabellen.— *Halácz*, Orvosi Hetilap Nr. 19—22, 1908. — *Weichselbaum*, Üb. d. Veränd. d. P. bei Diab. mel., Sitzber. d. Kais. Akad. der Wissensch. Wien, Math.-naturw. Klasse. Bd. CXIX, Abt. III, März 1910, Wien, Hölder. — *v. Mering* u. *Minkowski*, A. f. e. P. 26 u. 31. — *E. Pflüger*, l. c. p. 604. — *Blumenthal*, Zusammenfassung, D. 43, 1908. **645** *Hansemann*, Z. f. kl. M. 26, 1894 u. B. 1899. — *Opie*, l. c. p. 643. — *Reitmann*, l. c. p. 641. — *Herxheimer*, V. A. 183, 1906, Über Pankreascirrhose (bei Diabetes). — *Kretz*, l. c. p. 589. — *v. Halácz*, W. kl. W. Nr. 43, 1909.

Lit. über Anatomie d. Pankreas bes. d. Inseln und üb. Pankreasdiabetes: *Fichera*, Z. B. 34, 1903, Strukturveränd. d. Pankr., ausf. Lit.; *M. B. Schmidt*, Inseln u. Diab. M. Nr. 2, 1902; *Stangl*, Zur Histol. d. P., W. kl. W., Nr. 41, 1901; *Laguesse*, Endocrine Inselchen u. Diabetes, C. 15, 1904; *Halácz*, Orvosi Hetilap 1905, faßt Gefäßalterationen als primäre, Untergang der Inseln als sek. Veränd. auf; *Gellé*, Lésions du p. dans le diabète, Lille 1905; *Hoppe-Seyler*, D. A. 81, 1904, u. *Robson*, Lancet 1904, sind für Inseltheorie; *Gutmann*, V. A. 172, 1904, gegen Inseltheorie; *Thoinot* et *Delamare*, A. d. Méd. 1907, neigen zur Inseltheorie; *Visentini*, Il Morgagni Nr. 3, 1908, Inseltheorie wohl ernstlich diskutabel. *Manfred Fränkel*, Würzb. Abh. VIII, Heft 1, 1908. — *Opie*, l. c. p. 643. — *v. Hansemann*, Path. G. 1901. — *K. A. Heiberg*, Anat. Anz. 29. Bd., Nr. 1 u. 2, 1906, Beitr. z. Kenntn. d. L. Ins. nebst Darstellung einer neuen mikrosk. Messungsmethode. — *Marshall Flint*, A. f. A. 2.—4. Heft, 1903. — *Weichselbaum*, Path. G. XIII, 1909, Disk. zu *Herxheimer*, der eingekapselte Inseln für die Minorität hält. — *Herxheimer*, Path. G. XIII, 1909. — *W. Schulze*, A. f. m. A. 56, 1900. — *Karakascheff*, Üb. d. Verh. d. Pankr. bei Diabetes, D. A. 82, 1904 u. Path. G. 8, 1904, u. Neue Beitr. z. Verh. d. L. Ins. b. Diab. u. zu ihrer Entwicklung, D. A. 87, 1906. — *Herxheimer*, Festschr. f. *Orth* 1903, u. Path. G. 7, 1904 u. 13, 1909. — *Marchand*, Nachwort zu *Karakascheff*, D. A. 87, 1906. — *Mac Callum*, A. J. 1907. — *Helly*, A. f. m. A. 67. — *K. A. Heiberg*, Centralbl. f. d. ges. Physiol. u. Path. d. Stoffwechsels, Nr. 8, 1907. — *Weichselbaum*, Üb. d. Regen. der Langerh. I. im menschl. Pankreas, Sitzber. d. K. Akad. d. Wiss. Wien, Math.-naturw. Kl., Bd. 117, Abt. III, Mai 1908, Wien, Hölder. — *Gontier de la Roche*, Bibliogr. anat. 30 janv. 1903 u. s. auch *Schwalbe*'s Jahresb. d. Physiol. u. Anat. VIII. 3. 1902. — *Kyrle*, Ref. in Centralbl. f. Physiol. XXI, Nr. 17 u. A. f. m. A. Bd. 72, 1908. — *Weichselbaum* u. *Kyrle*, A. f. m. A. 74, 1909. — *Ssobolew*, Z. B. 47, 1910. — *Dieckhoff*, Beitr. z. Anat. d. Pankreas, I.-D. Leipzig 1894. — *Ssobolew*, V. A. 168, 1902 u. 177, 1904. — *Opie*, l. c. p. 643. — *Weichselbaum* u. *Stangl*, W. klin. W. 1901, S. 969 u. 1902 Nr. 38. — *Sauerbeck*, Path. G. VII, 1904, V. A. 177, Supplb. 1904, E. VIII, 2, 1904. — *v. Hansemann*, Path. G., Struktur u. Wesen d. Gefäßinseln d. P., Path. G. 4, 1901. — *Karakascheff*, l. c. — *Reitmann*, l. s. c. — *Herxheimer*, l. c. **646** *K. A. Heiberg*, Mikroskopiske Undersögelser over Bugspytkirtelens etc. Kopenhagen, Höst u. Sohn 1910, 200 S.; s. auch derselbe V. A. 204, Heft 2, 1911. — *Weichselbaum* l. c. p. 645. — *Weichselbaum*, l. c. p. 645. — *G. Hoppe-Seyler*, D. A. 52, 1893 u. 81, 1904. — *Butterfield*, The Pancreas in amyloid disease, The Physician and Surgeon, 1905. — *v. Hansemann*, l. c. p. 645. — *Karakascheff*, l. c. p. 645. — *Weichselbaum*, l. c. p. 645. — *Balser*, V. A. 90, 1882 u. Med. Kongr. Leipzig 1892. **647** *Thorel*, M. Nr. 38, 1905. — *Benda*, V. A. 161, 1900. — *R. Langerhans*, Beiträge zur mikroskopischen Anatomie der Bauchspeicheldrüse, 1869. — *Chiari*, W. 1876 u. P. Nr. 30 u. 31, 1883 u. Path. G. V. 1902. — *Pförringer*, V. A. 158, 1899. — *Reitmann*,

l. c. p. 641. — *Balser*, l. c. p. 646. — *Reitmann*, l. c. **648** *Ascarelli*, V. 32, 1906. — *Mita*, D. Nr. 8, 1909, Vereinsber. S. 376. — *Bürger*, V. 39, Suppl.-Heft 1910. — *Flexner*, Journ. of exper. Med. 1897, Vol. II. — *Langerhans*, V. A. 122, 1890. — *O. Hildebrand*, l. c. p. 643. — *Körte*, B. 1896. — *Oser*, Die Erkrankungen des Pankreas, *Nothnagel*'s Spez. P. u. Th. XVIII, 1898. — *Opie*, A. J. Jan. 1901. — *Flexner*, J. H. H. R. IX, 1900. — *Truhart*, Pankreaspathologie u. multiple abdom. Fettgewebsnekrose, Wiesbaden 1901.

Lit. über Fettgewebsnekrose: *Böhm*, B. z. kl. Chir. 43; *H. Köster*, I.-D. Greifswald 1901, Zusammenhang zwischen Cholelithiasis u. Fettn.; *Simmonds*, Dissem. Fettn. bei Cholelith., M. Nr. 21, 1902; *Noll*, I.-D. Marburg 1903; *Rudolph*, D. A. 87; *Wiesel*, M. Grenz. 14; *Hess*, Exper. M. Nr. 52, 1905, vermutet, daß beim Menschen Darmfett in den Ductus P. gelange; *Beitzke*, Über einen Fall usw., W. klin. W. Nr. 45, 1905, hält auch Eintritt von Fett in den Ductus für wichtig; *Hart*, M. Nr. 2, 1904; *Busse*, A. Chir. 72, 1904; *Guleke*, Über die exp. Pankreasnekrose, A. Chir. 78, 1906; *Chiari*, Üb. die Bezieh. zwischen dem Pankreas u. der Fettnekrose, XV. intern. med. Kongr. 1906, s. a. Path. G. 13, 1909; *Eppinger*, Zur Pathog. d. F., Z. f. exp. Path. u. Ther., 2. Bd. 1905/1906; *Lewit*, Über Pankreasnekrose durch experimentelle Ischämie, I.-D. Königsberg 1906; *Bornhaupt*, A. Chir. 82, 1907; *Pólya*, Budapesti Orvosi Ujság Nr. 29, 1906, gut referiert in C. 1907, S. 840; *Wolpiansky*, *Marie*, Beitr. z. Kenntnis der abd. Fettgewebsnekrose, I.-D. Zürich 1906; *Berner*, Histol. Unters. der Organe bei F., V. A. 187, 1907; *Hess*, *Otto*, Pankreasnekrose u. chron. Pankreatitis, M. G. 19, 1909; *Opie* u. *Meakins*, Stud. fr. R. Inst. f. med. R. Vol. X, 1910, gute, knappe Übersicht; *Fr. Rosenbach*, Akute Pankreaserkrankungen, Charité-Ann. XXIV. Jahrg. 1910, u. Trypsinwirkung auf die Gefäße, A. Chir. 93; *Frugoni* u. *Stradiotti*, B. Nr. 9, 1910, Experim. Erzeug. v. Fettgewebsnekrose; *v. Bergmann* u. *Guleke*, Zur Theorie der akuten Pankreasvergiftung, M. Nr. 33, 1910. Experimente. — *Payr* u. *Martina*, D. Z. Chir. 83, 1906. — *Brenner*, V. A. 187, 1907. — *Oestreich*, C. Nr. 4, 1908. — *Eppinger*, *jun.*, s. oben bei Lit. — *Pawlow*, s. bei *Krehl*, Pathol. Physiologie. — *Polya*, Pankreasfettnekrose, Chir. Congr. Berlin 1910. — *Fr. Rosenbach*, Chir. Congr. Berlin 1910 u. A. Chir. 94, 1911. **649** *Frugoni* u. *Stradiotti*, l. c. — *Fr. Rosenbach*, Exper. Studien über tryptische Digestion, A. Chir. 94, 1911. — *Chiari*, Z. f. H. 17, 1896. — *Opie*, Experimental disseminated fat-necrosis, J. H. H. R. Vol. IX. — *Fitz*, Boston med. Journ. 1892. — *Simmonds*, M. 1898, Nr. 6. — *M. B. Schmidt*, M. 1900. — *Hahn*, D. Z. Chir. 58, 1901. — *Selberg*, B. 1901. — *Roosen-Runge*, Z. f. klin. Med. 45. — *Gobiet*, Schußverletzungen des Pankreas, W. kl. W. 4, 1907 (Lit.). — *Opie*, l. c. bei *Japha*, Fettgewebsnekrose u. Cholelithiasis, I.-D. *Königsberg* 1. Aug. 1901. — *Wolpiansky*, *Marie*, Beitr. z. Kenntnis der abdom. Fettgewebsnekrose, I.-D. Zürich 1906. **650** *Opie* u. *Meakins* l. c. p. 648. — *Hlava*, Bull. d. l'acad. de Bohême, 1897. — *Borchardt*, Schußverletz. u. akute häm. Pankr., B. Nr. 3, 1904. — *Hess*, M. G. XIX, 1909. — *v. Bergmann* u. *Guleke*, l. c. p. 627. **651** *Balser*, Verh. d. XI. Kongr. f. inn. Med., Leipzig 1890. — *Ponfick*, B. Nr. 17, 1896. — *Eug. Fraenkel*, M. 1896. — *Marx*, V. A. 165, 1901. — *Katz* und *Winkler*, A. f. Verdauungskrankheiten, 4, 1899 u. Die multiple Fettgewebsnekrose, Berlin, Karger, 1899 (Lit.). — *Dieckhoff*, l. c. p. 645. — *Welch*, zit. bei *Opie*, l. c. p. 649. — *Fuchs*, l. c. p. 643. — *Körte*, D. 49, 1909. — *Cesaris-Demel*, A. p. sc. m. Vol. XIX, 1895. — *Wyss*, Beitr. z. Kenntnis der cystischen Pankreastumoren, I.-D. Basel 1904. — *Lazarus*, Z. f. kl. M. 51, 1, 1903. — *Edling*, V. A. 182, 1905, Lit. ungenügend bekannt. **652** *Edling*, V. A. 182, 1905. — *Sotti*, A. p. sc. m. 1906, Adeno-cist. pap., auch ref. in C. 1907, S. 844. — *Körte*, Erkr. d. Pankr., Deutsche Chir. Lief. 45, erwähnt Spindelzellen-, Rundzellen- und Angiosarcome. — *Ehrlich*, M. Nr. 9, 1903, Spindelzellsarcome u. Endotheliom. — *L'Huillier*, V. A. 178, 1904, kongenit. Lymphosarcom. — *Weil*, P. Nr. 41, 1905, Riesenzellensarcom. — *Schirokogoroff*, V. A. 193, 1908, Lymphosarkom, Diabetes fehlt, Inseln erhalten; s. ferner *v. Halácz*, Prim. Sarcom der Bauchspeicheldrüse, W. kl. W. Nr. 52, 1908, Lit. — *Fuchs*, Über carc. Erkr. der Bauchspeicheldrüse, I.-D. Breslau 1904. — *Hulst*, V. A. 180, 1905. — *Fabozzi*, Z. B. 34, 1903. — *Grimani*, A. p. sc. m. Nr. 6, 1905. — *Ravenna*, Riv. veneta di Sc. mediche 15. Jan. 1908, Ausgang meist vom Epithel der Gänge. — *Herxheimer*, Path. G. 7, 1904. — *Ssobolew*, l. c. p. 645. — *Leriche*, Klin. Stud. üb. d. Carc. d. Corpus pancreatis, A. Chir. 92, 1910, s. auch *Heiberg*, Beitr. z. K. d. Pankreascarc., ref. in C. Nr. 5, 1911 **653** *Heidenhain*, in *Hermann*'s Handb. d. Physiologie. — *Kühne*, Verh. d. Naturh. Vereins Heidelberg II. — *W. Schulze*, l. c. p. 645. — *Gontier de la Roche*, l. c. p. 645. — *Herxheimer*, Path. G. XIII, 1909, Inseln regenerieren sich aus Acinusgewebe u. restierende Inseln vergrößern sich. — *Moldenhauer*, Üb. das Verhalten des Pancreas, insbes. d. Lang. Zellinseln nach Gangunterbindungen, J.-D. Bern, 1909, Versuche beim Huhn. — *van Loghem*, Z. f. H. 26, 1905. — *Friedreich*, l. c. p. 644. — *Lazarus*, l. c. p. 651. — *Honigmann*, D. Z. Chir. 80, 1905. — *Tilger*, V. A. 137, 1894. — *Rokitansky*, Lehrb. — *Lazarus*, Z. f. H. 22, 1901.

Knochen.

655 *v. Ebner*, Wien. Sitz.-Ber. 72, 1876. — *Pommer*, Unters. über Osteomalacie u. Rachitis, Leipzig 1885. — *Kölliker*, Die normale Resorption d. Knochengewebes, Leipzig 1872. — *Pommer* V. A. 92, 1883 u. l. c. — *v. Recklinghausen*, Untersuchungen über Rachitis und Osteomalacie,

mit 127 Abb. auf 41 Tafeln, Jena, Fischer 1910. **656** *Busch*, A. Chir. 21. — *v. Muralt* (*Ernst*), Über versch. Formen d. Knochenresorption durch Tumoren, I.-D. Zürich 1901. **657** *v. Volkmann*, in *Pitha-Billroth*'s Handb. d. Chir. II, 2. Aufl. 1872. — *Pommer*, l. c. II. l. p. 655. — *Axhausen*, A. Chir. 94, H. 2, 1911. **658** *v. Recklinghausen*, Die fibröse oder deformierende Ostitis, die Osteomalacie u. die osteoplastische Carcinose in ihren gegenseitigen Beziehungen, Festschrift f. *Virchow*, Berlin 1891. — *Apolant*, V. A. 131, 1893. — *Hanau* (*Bertschinger*), V. A. 147, 1897. — *Pommer*, l. c. p. 655. — *M. B. Schmidt*, Referat über allgem. Pathol. u. pathol. Anatomie der Knochen in Ergebn. d. Pathol. IV, 1899 u. V., 1900 u. VII, 1902 (Lit.) u. Ref. Path. 6, XIII, 1909. — *Schmorl*, D. A. 85, 1905, S. 174. — *Looser*, Über Spätrachitis u. die Bezieh. zwischen Rach. u. Osteom., M. G. XVIII, 1908, S. 678 u. Discuss. zu Ref. *Schmidt*'s Path. G. XIII, 1909. — *Axhausen*, C. XIX, 1908 u. V. A. 194, Heft 3, 1908. — *Axhausen*, A. Chir. 94, H. 2, 1911. — *v. Recklinghausen*, l. c. p. 655. — *v. Ebner*, A. f. m. A. 29. — *v. Kölliker*, l. c. p. 655. **659** *Schmorl*, Path. G. München 1899. — *Schaffer*, Enzyklop. d. mikrosk. Technik von *Ehrlich-Krause* usw. 1903. — *Fasoli*, Über die feinere Struktur des Knochengewebes, A. f. m. A. 66, 1905. — *Morpurgo*, Path. G. XII, 1908, S. 171. **661** *Gierke*, Eisengehalt verkalkter Gewebe, V. A. 167, 1902. — *Schmorl*, Über feinere Knochenstruktur u. über den Eisengehalt des Knochengewebes unter pathol. Verhältnissen, Path. G. VIII, 1904. — *Ehrlich*, C. Bd. 17, 1906. — *Orth*, Ein Beitr. z. Kenntnis des Knochencallus, *v. Leuthold*-Gedenkschrift, II. Bd. 1906. — *Hueck*, A. p. J. *v. Baumgarten* VI, Heft 2, 1908, p. 398. — *Sumita*, Zur Frage der Eisenreaktion kalkhaltiger Gewebe, insbes. des Knochens, V. A. 200, 1910. — *Gegenbaur*, Jenaische Zeitschr. 3. **662** *Schaffer*, Knorpelkapseln u. Chondrinballen, Anat. Anz. XXIII, 1903. — *Manasse*, Z. f. Ohrenhlkde. 1897. — *Shin-izi Ziba*, Z. f. Morphol. u. Anthrop. XIII, Heft 2, 1910. **663** *Pommer*, l. c. p. 655. — *v. Volkmann*, l. c. p. 657. — *Looser*, Path. G. XI, 1907. — *Seidel*, Chir. Kongr. Berlin 1910. — *Lobstein*, Lehrb. d. path. Anat. Bd. II, 1834. — *Maier*, B. Nr. 10, 1910. — *A. Broca* u. *Herbinet*, R. de Chir., Dec. 1906. — *Looser*, Zur Kenntnis der Osteogenesis imperfecta cong. u. tarda, M. G. XV, 1905. — *Sumita*, Beitr. z. Lehre von der Chondrodystrophia foetalis (*Kaufmann*) u. Osteogenesis imperfecta (*Vrolik*) etc., D. Z. Chir. 107, 1910. — *Pommer*, l. c. p. 655. — *v. Recklinghausen*, l. c. p. 658. — *Axhausen*, D. Z. Chir. 92, 1908, Osteog. imperf. od. frühe Osteomalacie als Grundlage der idiop. Ost.? — *M. B. Schmidt*, Rach. u. Osteomalacie, Path. G. XIII, 1909. — *Hagenbach*, Osteogenesis imperfecta tarda, Chir. Hab.-Schrift. Basel 1911. — **664** *Virchow*, Würzb. Verh. IV, 1854. **665** *Roux*, Z. f. orthop. Chir. IV, 1896. **666** *Baum*, D. Z. Chir. 89, 1907. — *Grunert*, D. Z. Chir. 76, 1905. — *Virchow*, B. 1880. — *Mendel*, Neurol. C. VII, 1888. — *Seligmüller*, D. A. 20, 1877. — *Moebius*, Der umschriebene Gesichtsschwund, *Nothnagel*'s spez. Path. u. Ther. Bd. XI, 1895. — *Sudeck*, D. 19, 1902. — *Cohnheim*, *Kroner*, zit. bei *v. Winkel*, Lehrb. S. 476. — *Kehrer*, Lehrb. — *W. Busch*, zit. bei *Binz*, Vorl. über Pharmakologie. — *Oppel*, l. c. p. 581, zeigt, daß in *Wegner*'s ursprünglicher Formel ein böser Schreibfehler ist. — *v. Winckel*, Lehrbuch der Geburtshilfe, Leipzig 1889. **667** *C. O. Weber*, V. A. 38, 1867. — *Ribbert*, Anatom. Unters. über die Osteomalacie, Bibl. med. C. H. 2, 1893, — *v. Recklinghausen*, Naturfvers. Braunschweig 1897. — *Rehn*, J. f. K. XII u. *Gehrhardt*'s Handb. d. Kinderkr. — *Siegert*, Naturfvers. Düsseldorf 1898. — *Anschütz*, M. G. 9. — *Sauper*, F. R. Bd. V. — *Axhausen*, Zur Frage der Osteomalacie im Kindesalter, Ges. Schr. *Leuthold*. **668** *Kilian*, Beiträge zu einer genauern Kenntnis der allgemeinen Knochenerweichung bei Frauen, Bonn 1829. — *v. Recklinghausen*, l. c. p. 658. **669** *v. Recklinghausen*, l. c. p. 658. — *Cohnheim*, Vorl. über allgem. Path. I, 1882. — *Pommer*, l. c. p. 655. — *Kassowitz*, J. f. K. 19, 1882. — *Schmorl*, l. c. p. 658. — *Looser*, Über Spätrachitis, Path. G. IX, 1905, hält Spätrachitis u. Osteomalacie d. Adolescentenalters nur für graduell unterschieden. — *Axhausen*, V. A. 194, 1908. **671** *Ribbert*, V. A. 80, 1880. — *v. Recklinghausen*, l. c. p. 658. *Pommer*, l. c. p. 655. — *v. Hößlin*, M. 1905, Nr. 14. **672** *Hoppe-Seyler*, Physiol. Chem., Berlin 1886. — *v. Volkmann*, l. c. p. 657. — *Basset*, Path. Anat. der spont. u. exper. Osteomalacie, A. de Méd. Bd. XVIII, H. 6 u. Bull. de l'Acad. d. méd. 25, 1907. — *v. Recklinghausen*, l. c. p. 658 u. 655 u. Vereinsbericht der unterelsäss. Ärzte, D. Nr. 4, 1893. — *Fehling*, A. f. G. 39, 1890. — *Bossi*, C. f. G. Nr. 3, 6 u. 50, 1907 u. A. f. G. 83, Heft 3. — *Bulius*, B. z. G. u. G. I, 1898. — *Sonntag*, im Handb. von *v. Winckel*, Bd. II, 3, Wiesbaden 1905. — *Goth*, M. f. G. 24, 1906. — *Wallart*, Z. f. G. 61, 1908. — *Kaji*, Üb. d. pathol. Befund der Ovarien bei Osteom. in Japan, Gyn. Rundschau 8, 1910. — *Falk*, C. f. G. Nr. 11, 1910, Ost. u. inn. Sekr. der Ovarien. — *Hanau*, F. 1892 u. Intern. Kongr. Rom 1894. — *Wild*, Das puerperale Osteophyt., I.-D. Lausanne 1901. — *v. Recklinghausen*, l. c. p. 655. **673** *Birch-Hirschfeld*, Lehrb.; s. auch *Hanau*, Über Osteomalacie, C. f. Schw. 1892. — *H. Stilling* u. *v. Mering*, C. M. 1889. — *Morpurgo*, Path. G. 3. Tag. 1900, u. Infektiöse Osteomal. bei weißen Ratten, Z. B. 27, 1900, u. Sull' osteomalacia et sulla rachitide dei topi albini e sui rapporti fra le due mallatie, Comm. delle Academia di Med. di Torino 2 febbraio 1906 u. A. d. méd. exp. XIX, 1907 u. Path. G. XI, 1907. — *Moussu* u. *Charrin*, Ostéomalacie experimentale, Compt. rendu de la Soc. d. Biol. 1904. — *Löhlein*, C. f. G. 1, 1894. — *Morpurgo*, R. Accad. di Medic. di Torino 17. gennaio 1908, Sulla trasmissione della osteomal. umana ai topi bianchi; auch ref. in C. f. Ch. S. 639, 1908. — *Hoennicke*, Über

das Wesen der Osteomalacie, Halle 1905. — *Erdheim*, Sitzber. d. K. Acad. d. Wiss. Wien, Math.-naturw. Klasse, Bd. 116, Abt. III, Juni 1907. — *Strada*, Pathologica, Vol. I Nr. 17, 1909. — *Ollier*, cit. bei *Kausch*. — *Barth*, Z. B. XVII, u. A. Chir. 54, 1897. — *Marchand*, Path. G. 1899. — *Askanazy*, Festschr. f. *Jaffé*, Braunschweig 1901. — *Barth*, l. c. p. 673. — *Marchand*, Der Prozeß der Wundheilung, Stuttgart 1901. — *Enderlen*, Ein Beitrag zur Knochenplastik am Schädel, C. f. Schw. Nr. 10, 1906. — *Wolff* u. *David*, A. Chir. 53, 1896, 54, 1897, 57, 1898. — *Axhausen*, D. Z. Chir. 91, 1907 u. Mediz. Klin. IV. Jahrg., Beiheft 2, 1908. Die pathol.-anat. Grundlagen der Lehre von der freien Knochentransplantation u. A. Chir. 88, 1908 u. A. Chir. 94, H. 2 1911. — **674** *Barth*, A. Chir. 86, 1908. — *Löwen*, Histologie des frei transplant. periostgedeckten Knochens beim Menschen. A. Chir. 90, H. 2, 1909. — *Saltykow*, Path. G. XIII, 1909. — *Kausch*, Freie Transplantation toten Knochens 38. Chir. Kongr. 1909 u. Über Knochenersatz, B. z. kl. Ch. 68, 1910; s. auch *Streissler*, Transpl. lebend. menschl. Knochens, B. z. kl. Ch. 71, H. 1, 1911, ausf. Lit. Guter Überblick über die Streitfragen. — *Helferich*, A. Chir. 36, 1887. — *Nicoladoni*, *v. Dumreicher*, W. 1875. — *Bum*, A. Chir. 67, 1902. **676** *F. Busch*, A. Chir. 24, 1879. — *P. Bruns*, Die Lehre von den Knochenbrüchen, Stuttgart 1886. — *Krafft*, Z. B. I, 1886. — *Kapsammer*, V. A. 152, 1898. — *Giani*, A. p. sc. m. 28, 1904. — *Ulmann*, Tr. Inst. Stilling 1907. — *Kassowitz*, Die normale Ossifikation usw., Wien 1882—1885. — *Gümbel*, Beitr. z. Histol. des Callus, V. A. 183, 1906. — *Virchow*, Onkol. Bd. II. — *Hanau* u. *Koller*, A. f. Entw.-Mechan. III, 1896. **677** *Orth*, l. c. p. 661. — *Takata*, V. A. 192, 1908. — *Tsunoda*, V. A. 200, 1910. — *Pochhammer*, ref. B. Nr. 37, 1910, S. 1727, Experimente.

Lit. zu Callus: *Fujinami*, Gewebsveränderung bei Heilung von Knochenfrakturen, Z. B. 29, 1901; *Cornil* u. *Coudray*, Fracture du cartilage de conjugaison, fractures juxtaépiphysaires usw., A. d. Méd. t. XVI, 1904, Du cal, Journ. d'anat. 1904, Fractures mobilisées, R. de Chir. 1904; *Grohe*, Die elast. Fasern bei d. Knochenregeneration, A. Chir. 72, 1904; *Caubet*, R. de Chir. Nr. 3, 1907, Sur l'architecture du cal; *Bergel*, Callusbildung durch Fibrin, A. Chir. 93, 1910. **678** *Walkoff*, Bibl. med. Abt. c, Heft 16, 1902. — *Zondek*, Zur Transformation des Knochencallus, Exp. Unters. u. ihre klin. Bedeutung, Berlin, Hirschwald, 1910. — *Eug. Bircher*, A. Chir. 91, 1910, l. c. p. 341. — *Lange*, Festschr. f. *B. Schmidt*, Leipzig 1896. **679** *Frangenheim*, D. Z. Chir. 90, 1907. — *Gurlt*, zit. in *König*'s Lehrbuch. — *Cornil* u. *Coudray*, Evolution anatomique des fractures mobilisées dans le but de provoquer des pseudarthroses, R. d. Chir. t. 30, 1904. **681** *v. Volkmann*, l. c. p. 657. **682** *Feodor Beck*, Ätiol. u. Ther. d. Kephalh. neon. Samml. zwangl. Abh. a. d. Geb. d. Frauenkr. u. Geburtsh., VI. 3. 1904, Halle. — *Ehrendorfer*, A. f. G. 80, 1906. **683** *Hanau*, *F.*, 1892 u. l. c. p. 676. **684** *Lexer*, S. kl. V. N. F. Nr. 163, 1897. Die Ätiologie u. die Mikroorganismen der akuten Osteomyelitis. — *Trendel*, B. z. kl. Ch. 41, große Statistik über 1100 Fälle. — *Garrè*, F. III. 6. — *Lexer*, l. c. — *K. Müller*, M. Nr. 47, 48, 1893. — *Klemm*, A. Chir. 46, 1893, u. Über Streptomykose der Knochen, S. kl. V. N. F. Nr. 234, 1899. **685** *Lexer*, l. c. p. 684 u. Die Entsteh. entzündl. Knochenherde u. ihre Bezieh. zu den Arterienverzweigungen, A. Chir. 71, 1903. — *Quincke* u. *Stühlen*, B. 1894. — *Eug. Fraenkel*, l. c. p. 181. — *Quincke*, Mitt. aus d. Grenzgeb. IV, 1898. — *Buschke*, F. 1894. — *Fogh*, D. Nr. 30, 1908, posttyphöse Osteomyelitis von 23j. Dauer, Typhusbacillen in Reinkultur. — *Becker*, D. 1883, Nr. 46. — *Krause*, F. II, 7 u. 8. — *Rosenbach*, Die Mikroorganismen bei d. Wundinfektionskrankheiten d. Menschen, Wiesbaden 1884. — *Ullmann*, Beitr. z. Lehre von d. Osteom. acuta, Wien 1891. *Rodet*, Compt. rend. de l'Acad. des sciences, 1884. — *Lexer*, A. Chir. 48, 1894 u. ibidem 53, 1896 u. l. c. p. 684. **687** *Jordan*, B. z. kl. Chir. X, 1893. — *K. Müller*, l. c. p. 684. — *Lexer*, l. c. p. 685. — *Kocher*, l. c. p. 689. — *Lexer*, l. c. — *Langer*, Über das Gefäßsystem der Röhrenknochen, Wien 1875. — *Lexer*, l. c. — *Bolognesi*, Ric. sper. sulle produzione dell' osteomielite col dipl. di *Fraenkel* etc. Clinica chirurg. A. 1907. — *Trendel*, l. c. p. 684. — *Donati*, A. Chir. 79, 1906; s. auch *Gundermann*, Über akute Wirbelsäulen osteomyel. D. Z. Chir. 109, 1911. **689** *Poncet*, Gaz. hebd. d. méd. et d. Chir., 1874. *Ollier*, zit. bei *Garrè*, Festschr. f. *Kocher*, Wiesbaden 1891. — *Schlange*, Ein Fall v. Knochencyste der Tibia, A. Chir. 36, 1887 u. Zur Diagn. d. solit. Cysten in den langen Röhrenknochen. Verh. d. deutsch. G. f. Chir. 1893 u. Festschr. f. *Esmarch*, Kiel, Leipzig 1893 u. Diskuss. Verh. d. deutsch. G. f. Chir. 1897. — *Vollert*, Üb. d. sog. Periost. albuminosa, S. kl. V. Nr. 351, 1890. — *Sleeswijk*, Über die sog. Periostitis albuminosa, I.-D. Jena 1894. — *v. Volkmann*, l. c. p. 657. — *Kocher* u. *Tavel*, Vorlesungen über chir. Infektionskrankheiten, I. Teil, 1895. — *Schlange*, l. c. — *Garrè*, B. z. kl. Chir. 10, 1893. — *Kocher* u. *Tavel*, l. c. — *Jordan*, B. z. kl. Chir. 15, 1896. **690** *Ehrich*, M. 1896. — *Fogh*, l. c. p. 685. — *Kraske*, A. Chir. 34. — *Billroth*, Allgem. Chir. **691** *Billroth*, l. c. p. 690. — *v. Volkmann*, A. Chir. 4 u. B. z. k. Ch., Leipzig 1875. — *v. Volkmann*, l. c. p. 657. — *Billroth*, l. c. p. 690. **692** *v. Troeltsch*, A. f. Ohrenheilk. IV. — *Habermann*, A. f. Ohrenheilk. XXVII u. Z. f. H. XI. — *Bezold*, Z. f. Ohrenheilk. XX u. XXI. — *Erdheim*, Über Schädelcholesteatome, Z. f. Ohrenheilk. 49. Bd. — *Borchardt*, A. Chir. 77, 1905. — *v. Volkmann*, l. c. p. 657. **693** *v. Baumgarten*, Myelogene Pseudoleukämie mit Ausgang in allg. Osteosklerose, Arb. a. d. Path. Inst. Tübingen, II. 1899 (Lit.). — *Schwarz*, Z. f. H. Bd. 22. — *Paget*, Med. chir. Transact. Vol. 60, 1877, u. Vol. 65, 1882. — *v. Recklinghausen*,

l. c. p. 658. — *Küster*, A. Chir. 55, 1897. — *Kockel*, Ber. d. med. Ges. Leipzig, 1897. — *Wrede*, Ostitis fibrosa circumscripta, Naturfv. Köln 1908, zwei Fälle, der eine seit 22 J. bestehend, der andere, traumatisch entstanden, war in 11 Monat. apfelgroß. Facialislähmung. — *Stilling*, V. A. 119, 1890. — *v. Recklinghausen*, ll. c. p. 658 u. 655. — *v. Recklinghausen*, l. c. p. 655, S. 157. **694** *v. Recklinghausen*, l. c. p. 658. — *Glaessner*, W. kl. W. 38, 1908. — *v. Recklinghausen*, l. c. — *Schlange* s. bei *Axhausen*, A. Chir. 94, H. 2, 1911, S. 2 u. ff. — *Schlange*, A. Chir. 46. — *v. Haberer*, A. Chir. 82, 1907, Zur Frage der Knochencysten u. d. Ostitis fibrosa. — *Schönenberger*, V. A. 165, 1901. — *v. Recklinghausen*, l. c. p. 655. — *Arcangeli*, A. gén. de Méd. Juin 1910; *Bignami* s. dort. — *Morpurgo*, l. c. p. 673. — *Lannelongue*, Bullet. de l'Acad. de Méd. 16 II u. 3. III 1903.

Lit. über Ostitis deformans: *Richard*, Contrib. à l'étud. de la maladie de Paget, Paris 1887. — *Waston*, O. def., J. H. H. B. IX, 1898; *Goldmann*, Über O. def., M. 1902; *Prince*, Ost. def. and hyperostosis cranii, Am. J. of Med. Sc. 34, 1902; *Lannelongue*, Le Bull. Méd. 1903, Nr. 15, hält Paget's Kr. f. „Syphilis osseuse héréditaire tardive" type des adultes et des vieillards; *Jean Frechon*, Des rapports de l'hérédosyph. oss. tard. avec l'ostéite déf. progr., Paris 1903; *Askanazy*, O. def., Arb. a. d. Path. Inst. Tübingen IV, 1904; *Vincent*, Maladie osseuse de Paget, Paris 1904 (Lit.); *Spieler*, Üb. eine eigenartige Osteopathie im Kindesalter. Z. f. H. 26, 1905, viel französ. Literatur; *Gangele*, Üb. O. fibr. s. def. F. G. R. Bd. 9, 1906 (Lit.); *Katholicky*, Pagetsche Knochenkrankheit., Naturfvers. Stuttgart 1906, ein Fall, s. auch *Pfeiffer*, Üb. d. Ostitis fibrosa u. die Genese u. Ther. d. Knochencysten, B. z. kl. Ch. 53, 1907 (Lit.); *Waterhouse*, Lancet May 4, 1907: *Glässner*, W. kl. W. Nr. 38, 1908; *Milner*, D. Z. Chir. 93, 1908, gute Lit.; *Schirmer*, C. Grenz. XI, 1908, Sammelreferat; *Matsuoka*, Beitr. z. L. v. d. Pagetschen Knochenkr., D. Z. Chir. 102, 4—6, 1909; *Higbee* and *Ellis*, A case of osteitis deformans, J. M. R. XXIV, Nr. 1 (New Series, Vol. XIX Nr. 1) Jan. 1911, *Lit.*

Virchow, Onkol. **695** *Virchow*, Onkol. — *M. B. Schmidt*, E. V., erschienen 1900. — *Bockenheimer*, A. Chir. 85, 1908 u. Diskuss. zu Vortrag *Koch*, ref. B. Nr. 43, 1910. — *Koch*. Path. G. XIII, 1909. — *Paget*, l. c. p. 693. — *v. Recklinghausen*, l. c. p. 655. — *Nauwerck*, Festschrift für *Unna*. Dermat. Studien Bd. 20, 1910, Leopold Voß, Hamburg. — *Marie*, Rev. d. méd. VI, 1886 u. *M.* et *Marinesko*, A. de méd. III, 1891. — *v. Recklinghausen*, l. c. p. 658. — *Arnold*, Z. B. 10, 1891. — *Dietrich*, Knochen- u. Gelenkveränd. bei Akr., Path. G. XIII. 1909. — *Beneke*, Diskuss. zu Vorstehendem. **696** *Strümpell*, Z. N. XI, 1897. — *Arnold*, l. c. p. 695. — *Uhthoff*, B. 1897. — *Greeff*, B. 1899. — *Sternberg*, Maximilian, Die Akromegalie, Spez. Path. u. Ther. *Nothnagel*, VII, 1897. — *Langer*, Denkschr. d. k. Akad. d. Wiss., Wien 1872. — *Marie*, Rev. d. méd. X, 1890. — *E. Bamberger*, Z. f. kl. M. 18, 1890. — *Teleky*, W. kl. W. Nr. 10, 1897. — *Thompson*, Hypertrophie pulmonary osteoarthropathy, Med. chir. Transact. of London 87, 1904. — *Alamartine*, R. de Chir. Nr. 6, 1907, Ostéoarthrop. hypertr. d'origine tuberculeuse. — *Maresch*, Ein Fall von hyperplast. Periostitis, Path. G. XII, 1908. — *P. Ebstein*, D. A. 89, 1906. — *E. Bamberger*, l. c. — *Krüger*, V. A. 185, 1906. — *Obermayer*, Wien. kl. Rundschau 1897. — *Beuttenmüller*, B. 21, 1908, Toxigene Osteoperiostitis bei chron. Ict. **697** *Spieler*, Über eine eigenartige Osteopathie im Kindesalter, Z. f. H. 26, 1905. — *Schlagenhaufer*, Üb. diff. ossif. Periostitis, Z. f. H. Heft 25, 1904. — *Gies*, A. f. e. P. VIII 1878, Einfluß des Arsens auf den Organismus. — *Kleinschmidt*, V. A. 197, 1909. — *Axhausen*, A. Chir. 94, H. 2, 1911. — *Trendel*, l. c. p. 684. — *v. Volkmann*, l. c. p. 657. **698** *v. Volkmann*, l. c. p. 657. **699** *v. Volkmann*, l. c. p. 657. **700** *Kocher*, Z. Kenntnis d. Phosphornekrose, Biel 1893. — *Riedel*, A. Chir. 53, 1896. — *Wegner*, V. A. 55, 1872. — *Kissel*, V. A. 144, 1896. — *Miwa* u. *Stoeltzner*, J. f. K. 47, 1898. — *v. Stubenrauch*, A. Chir. 61, 1900. — *Lehnert*, Phosphorsklerose u. Strontiumsklerose, J. f. K. 72, 1910. — *Volkmann*, l. c. p. 657. — *Haeckel*, A. Chir. 39, 1890. **701** *Thiersch*, A. d. H. 9, 1868. — *Volkmann*, l. c. p. 657. — *Küttner*, l. c. p. 368, S. 278 u. ff. — *Haeckel*, l. c. p. 700. — *Kocher*, l. c. p. 700. — *Küttner*, l. c. — *v. Stubenrauch*, l. c. im Text. — *Perthes*, l. c. p. 376. — *Teleky*, A. Chir. 86, 1908, Zur Therapie der P.-Nekrose **702** *Volkmann*, A. Chir. 33, 1886. — *Wiener*, G. Beitr. z. Statist. tuberk. Knochen- und Gelenkleiden n. Trauma. I.-D. Breslau 1897. — *Schüller*, Exp. u. histol. Unters. üb. d. Entsteh. u. Ursachen d. skrofulösen u. tuberkulösen Gelenkleiden, Stuttgart 1880. — *F. Krause*, Die Tuberkulose der Knochen und Gelenke, Leipzig 1891. — *Friedrich*, D. Z. Chir. 56, 1899. — *Lannelongue* u. *Achard*, Gaz. d. hôp., 1899. — *Honsell*, B. z. kl. Ch. 28, 1901. — *Pietrzikowski*, Z. f. H. 24, 1903. — *Cheyne*, Brit. med. Journ. 1891. **703** *König*, D. Z. Chir. 11, 1879 u. Die Tuberkulose der Knochen u. Gelenke, Berlin 1884, u. Lehrbuch III. — *Heile*, Über die tuberkulösen Knocheninfarkte. Festschr. f. *Orth* 1903. — *Krause*, Die Tuberkulose der Knochen und Gelenke, Leipzig 1891. — *König*, l. c. — *W. Müller*, D. Z. Chir. 25, 1886. — *Cheyne*, l. c. p. 702. — *Friedländer*, A. Chir. 68. — *Lexer*, A. Chir. 71, 1903. **705** *Krause*, l. c. p. 703. — *Pieniazek*, W. Nr. 27, 1906. **706** *Müller*, Naturfvers. Aachen 1900. — *Silbermark*, D. Z. Chir. 75, 1904. **708** *Volkmann*, C. f. Ch. I, 1880. **709** *Wegner*, V. A. 50, 1870. — *Orth*, Festschrift für *Unna* 1910. **710** *Tschistowitsch*, V. A. 148, 1897. **711** *M. B. Schmidt*, Path. G. 1906. — *v. Langer*, zit. bei *M. B. Schmidt*. **712** *Ranvier*, Gaz. des hôp. 1864. — *Parrot*, A. de phys. 1872 u. 1876 u. La syphilis héréd. et le rachitis,

publ. par *Troisier*, Paris 1886. — *Hochsinger*, Stud. üb. d. hered. Syph. 1904, II. Teil, S. 416. — *Kaumheimer*, M. G. 21, 1910. — *Taylor*, Syphil. lesions of the osseous syst. in infants etc., New York 1875. — *v. Recklinghausen*, W. klin. W., 1896. — *Parrot*, l. c. — *v. Recklinghausen*, l. c. — *Virchow*, V. A. 15, 1858. — *Pommer*, Zur Kenntnis der hereditären Schädelsyphilis, Path. G. IX, 1905. **715** *Frangenheim*, D. Z. Chir. 88, 1907. — *Spieler*, l. c. p. 697. — *Hochsinger*, Zur Kenntnis der hered. syph. Phalangitis der Säuglinge, Festschr. f. *Kaposi*, Wien, Leipzig 1900 u. Stud. üb. d. hered. Syph., Wien 1904, II. Teil, Knochenerkrankungen. — *Chiari*, Vierteljahrsschr. f. Derm. u. Syph. IX, 1882.. **717** *Ziesché*, M. G. 22, 1910. **718** *Tusini*, A. Chir. 62, 1900. — *Wrede*, Chir. Kongr. Berlin 1906, II, S. 419. — *Gougerot* u. *Caravin*, Hémisporose humaine (nouvelle mykose), R. d. Chir. XL, Nr. 12, 1909. — *Gougerot* u. *Caravin*, l. c. — *Sawtschenko*, Z. B. 9. 1891. — *Sudakewitsch*, Z. B. II, 1887. — *Hirschberg* u. *Biehler*, Lepra der Knochen, Derm. Zeitschr. Juli-Aug. 1909. — *Harbitz*, Über trophoneurotische Veränderungen in Knochen u. Gelenken bei der Lepra. Lepra-Bibl. internat. Bd. XI, 1910, Leipzig, I. A. Barth. — *Hj. Heiberg*, zit. bei *Harbitz*. — *Hirschberg* u. *Biehler*, l. c. **719** *Pommer*, l. c. p. 655. — *Wieland*, J. f. K. 70, 1909 u. D. Nr. 35, 1909. — *Bidder*, Alfred, Osteobiologie, A. f. m. A. 68, 1906. **720** *Hartmann-Luschka*, Beitr. z. Osteol. d. Neugeborenen, Tübingen 1869. — *Nobiling*, Deutsche Praxis Nr. 19, 1899. — *Glissonius*, Tractatus de rachitide, London 1650. — *W. Ebstein*, Üb. d. Vorkommen rachit. Skelettveränderungen im Altertum u. im Mittelalter, V. A. 193, 1908. — *Escher*, J. 56, 1902. — *Wieland*, D. Nr. 36, 1908. u. Die Frage der angeb. u. d. hereditären R., Ergebn. d. i. Med. u. Kinderhlkde., 6, 1910 u. Klin. u. anat. Unters. üb. sog. angeb. u. frühzeitig erworb. R., J. f. K. 70, 1909. — *Schmorl*, Path. G. XIII, 1909. — *Pommer*, l. c. p. 655. — *Schmorl*, C. 1899, Z. B. 30, 1901. — *Schmorl*, A. f. K. N. Folge 65, Heft 1, 1906 p. 55 u. Path. G. 9, 1905. **721** *v. Recklinghausen*, l. c. p. 636. — *Schmorl*, l. c. — *Oehme*, Z. B. 44, 1908. **722** *Pommer*, l. c. p. 655. — *Stoeltzner*, J. 47,, u. *Stoeltzner* u. *Salge*, Beitr. z. Pathol. d. Knochenwachstums, 1901. — *Schmorl*, C. 1899 u. Z. B. 30, 1901. — *v. Recklinghausen*, Path. G. IV 1901 u. W. kl. W. Nr. 48, 1902. — *v. Recklinghausen*, Über Knochenstrukturen, bes. die Erweichungsvorgänge in der Rachitis, W. kl. W. Nr. 29, 1898 u. l. c. p. 370. **723** *M. B. Schmidt*, Referat über Rach. u. Osteom. ,Path. G. XIII, 1909. — *v. Recklinghausen*, l. c. p. 722. — *Dyrenfurth*, Über feinere Knochenstrukturen mit bes. Berücksichtigung der Rachitis, V. A. 186, 1906. — *Goetsch*, Z. B. 39, 1906. — *Looser*, Üb. Spätrachitis u. die Beziehungen zw. Rach. u. Osteomalacie, M. G. XVIII, Heft 4, 1908. — *Pommer*, l. c. p. 655. — *Schmorl*, l. c. p. 720. — *Stoeltzner*, l. c. p. 722. — *M. B. Schmidt*, Path. G. XIII, 1909. — *Schmorl*, Path. G. XIII, 1909. **725** *Pommer*, l. c. p. 655 u. Path. G. XIII, 1909. — *Schmorl*, Path. G. XIII, 1909. **726** *Virchow*, Deutsche Klin. 1864, u. Onkologie. — *Pommer*, l. c. p. 655. — *Schmorl*, Üb. die Knorpelverkalkung bei beginnender u. bei heilender Rachitis, Path. Ges. IX, 1905. — *Schmorl*, Path. G. XIII, 1909. — *Virchow*, Das normale Knochenwachstum u. die rachit. Störung derselben, V. A. 5, 1853. — *Beneke*, l. c. p. 616. — *Zweifel*, Ätiol., Prophyl. u. Ther. d. Rach., Leipzig 1900. — *Rüdel*, Resorpt. u. Kalkaussch. b. rach. Kindern, A. f. e. P. 33, 1893. — *Vierordt*, Rachitis u. Osteomalacie i. d. spez. Path. u. Ther. v. *Nothnagel*, Wien 1896 (Lit.). — *Pfaundler*, Über d. Elemente der Gewebsverkalkung u. ihre Beziehung zur Rachitisfrage, J. f. K. 3. F., X. Erg.-H., 1904. — *Nathan*, Etiology of Rachitis, The Medical News, Feb. 27, 1904. — *Dibbelt*, Die Pathogenese der Rachitis, A. p. J. von *Baumgarten* VI, Heft 3, 1908 u. VII, Heft 1, 1909 u. II. Abschnitt, Der Kalkstoffwechsel ibid. VII. Heft 1, 1909 u. Path. G. XIII, 1909. — **727** *Götting*, V. A. 197, 1909. — *Oehme*, Einfluß von Strontiumphosphat auf das Knochenwachstum etc. Z. B. 49, 1910. — *Oehme*, l. c. — *Lehnert*, J. f. K. 72, 1910. — *Kassowitz*, l. c. p. 676. — *Hagenbach*, B. Nr. 21, 1905. — *Morpurgo*, l. c. p. 673. — *Stoeltzner*, u. *Salge*, Beitr. z. Pathol. des Knochenwachstums, 1901, u. *Stoeltzner*, Pathol. u. Ther. d. Rach., Berlin 1904, u. Nebennieren u. Rach., Med. Klin. 1908, u. Referat Path. G. 13, 1909. — *Schmorl*, Path. G. XIII, 1909. — *Bossi*, C. f. G. Nr. 50, 1907. — *Looser*, Path. G. XIII, 1909. — *v. Hansemann*, Über Rachitis als Volkskrankheit, B. Nr. 9, 1906. — *Virchow*, V. A. 5, 1853. **728** *v. Recklinghausen*, l. c. p. 370. **729** *E. Ebstein*, S. kl. V. N. F. 541/42, 1909, Über die angeb. u. erworbene Trichterbrust. — *Versé*, Z. B. 48, 1910. Über die kongenitale Trichterbrust. — *Breus* u. *Kolisko*, Die pathologischen Beckenformen, III. Wien u. Leipzig 1900. **730** *v. Hansemann*, Über die rachit. Veränderung des Schädels, Z. f. Ethnologie 1904. — *Wieland*, V. A. 197, 1909. — *Mikulicz*, A. Chir. 23, 1879. — *Schmorl*, Z. B. 30, 1901. — *v. Brunn*, Coxa vara nach Ostitis fibrosa, B. z. kl. Chir. 45, 1905. — *Möller*, Königsb. med. Jahrb. 1863 III. — *Barlow*, Med. Chir. Transact. Vol. 66, London 1883 u. C. f. i. M. 1891. **731** *Eugen Fraenkel*, Unters. üb. d. Möller-Barlowsche Kr., F. G. R. VII 1904 u. X 1906. — *Heubner*, B. 13, 1903. — *Weiss*, A. f. K. 41, 1905. — *Nauwerck*, Path. G. 1899. — *Schmorl*, Festschr. z. 50j. Best. des Stadtkrankenhauses, Dresden 1899, u. l. c. — *Naegeli*, C. 1897. — *Schödel* u. *Nauwerck*, Unt. üb. die M. B.-Krankheit, Jena 1900. — *Schmorl*, l. c. p. 730. — *Orth*, Diskuss. zum Vortrag *Heubner*'s, B. 13, 1903. — *Eug. Fraenkel*, F. G. R. VII 1904. — *Bartenstein*, Beitr. zur Frage des künstl. Morbus Barlow bei Tieren, J. f. K. 61, 1905. — *W. Heubner(-Schmorl)*, Versuche üb. d. Phosphorumsatz des wachsenden Organismus, Naturfvers. Salzburg 1909. — *Ziegler*, C. 1901 u. Lehrb.

1902. — *Schödel-Nauwerck*, l. c. — *Schmorl*, l. c. p. 730 u. Path. G. 1900 u. Z. B. 30, 1901, u. Rachitis tarda, D. A. 85, 1905. — *Nauwerck*, C. 1899, Path. G. 1899. — *Eug. Fraenkel*, Die Möller-Barlowsche Krankheit, F. G. R. Ergzh. 18, 1908, mit 6 Taf. — *Hoffmann*, Festschr. f. Arnold, VII. Suppl. zu Z. B. 1905. — *Schmorl*, l. c. — *Eug. Fraenkel*, l. c. — *v. Recklinghausen*, l. c. p. 655. **732** *Looser*, Über die Knochenveränderungen beim Skorbut u. bei der Barlowschen Kr. (Säuglingsskorbut), J. f. K. 62, 1905. — *Neumann*, Säuglingsskorbut, Deutsche Klinik, 7. Bd. 1905. — *Eug. Fraenkel*, l. c. p. 731, l. l. — *Holst* u. *Fröhlich* cit. bei *Lipschütz*, A. f. e. P. 62, 1910. — *O. Heubner*, V. d. Ges. f. Kdhlkde., Salzburg, Naturfv. 1909. — *Looser*, l. c. — *Eug. Fraenkel*, l. c. II. l. — *Schmorl*, Üb. d. Pathogenese der beim M. Barlow auftretenden Knochenveränd., J. f. K. 65, 1907. — *J. G. Saint-Hilaire*, Histoire gén. et particulière des Anomalies de l'organisation chez l'homme et les animaux, Paris 1836. **733** *Beneke*, Sitzber. d. Ges. z. Beförd. d. ges. Naturwissensch. Marburg Nr. 2, 12. Febr. 1908. — *Wiesermann*, A. f. E. 26, Heft 1 u. I.-D. Marburg 1908. — *Sumita*, l. c. p. 663. — *E. Kaufmann*, l. c. p. 663. u. Die Chondrodystrophia hyperplastica, Z. B. 13, 1893. — *Porak-Durante*, Nouv. Icon. de la Salpetrière, Vol. XVIII, 1906. — *Schirmer*, C. Grenz, 1907. — *Wieland*, Ergebn. d. inn. Med. u. Kinderhlkde. 6, 1910. — *Parrot*, 1878. — *Kundrat*, bei *Paltauf*, Der Zwergwuchs, Wien 1891. — *Sumita*, l. c. — *M. B. Schmidt*, Die Bedeutung der Knorpelmarkkanäle für die Systemerkrankungen des wachsenden Skeletts, C. f. Schw. Nr. 30, 1910. — *v. Recklinghausen*, l. c. p. 370. **734** *Moro*, Fötale Chondrodystrophie u. Thyreodysplasie, J. f. K. 66, 1907. — *Hofmeister*, l. c. p. 342. **735** *Schwendener*, Unters. üb. d. Chondrodystrophia foetalis, I.-D. Basel 1899. — *Sumita*, Über die angebliche Bedeutung von Schilddrüsenveränderungen bei Chondr. foet. u. Osteogenesis imperfecta, J. f. K. Bd. 72, 1910. — *Dieterle*, Die Athyreosis, unter bes. Berücksichtigung der dabei auftret. Skelettveränd., sowie der differential-diagnostisch vornehmlich in Betracht kommenden Stör. d. Knochenwachstums. Unters. üb. Thyreoaplasie, Chondrodystr. foet. u. Osteogen. imperf. Gekr. Preisschrift Basel, V. A. 184, 1906. — *Breus* u. *Kolisko*, Die pathologischen Beckenformen, I. Bd., 1. Teil, Leipzig u. Wien 1900. — *P. Marie*, l. c. p. 695, Anmerk. S. 709. — *Weygandt*, Der heutige Stand der Lehre vom Kretinismus. Samml. zwangl. Abh. a. d. Gebiet der Nerven- und Geisteskrankheiten, Halle 1904. — *Breus* u. *Kolisko*, l. c. — *Falk*, Naturfv. Dresden 1907, Abt. f. Geb. u. Gyn., Über pathol. Beckenformen. — *Engelmann*, A. f. G. 86, 1908. **736** *Schwendener*, l. c. p. 735. — *Vrolik*, *Stilling*, *Buday* u. a., zit. bei *Harbitz*, Z. B. 30, 1901. — *Harbitz*, *Buday* ll. c. — *Looser*, l. c. p. 663. — *Dieterle*, l. c. p. 734. — *Sumita*, l. c. p. 663. — **737** *Hochsinger*, Naturfv. Köln Sept. 1908, Über Ost. foetalis. — *Klebs*, Allgem. Path. II, 1889. — *Kundrat*, l. c. p. 733. — *von Recklinghausen*, l. c. p. 655. **738** *Harbitz*, l. c. p. 736. — *M. B. Schmidt*, Ergebn. d. allg. Pathol. IV 1897. — *Looser*, l. c. p. 663. — *Dieterle*, V. A. 184, 1906. — *Sumita*, l. c. p. 663; s. auch *E. Hagenbach*, Osteog. imperf. tarda (u. Hypophysentumor am gleichen Individuum), F. Z. 6, 1911. — *Michel*, V. A. 173, 1903. — *Hohlfeld*, M. Nr. 7, 1905. — *v. Hansemann*, B. Nr. 52, 1902. — *Hutchinson* cit. bei *Benda*, B. Nr. 52, 1900. — *Hueter*, Hypophysentuberkulose bei Zwergin, V. A. 182, 1905. — *Paltauf, A.*, Über den Zwergwuchs usw., Wien 1891. — *Joachimsthal*, D. 1899. — *Bourneville*, Fin de l'histoire d'un idiot myxoedémateux, Arch. de neurol. 1903. **739** *Wagner von Jauregg*, Über den Kretinismus., Mitt. des Vereins der Ärzte in Steiermark 1893, vergl. auch dessen Kritik des Buches von *Scholz* (zit. primo loco unten) u. W. kl. W. Nr. 51, 1906. — *Dieterle*, Üb. endem. Kretinismus u. dessen Zusammenhang mit anderen Formen von Entwicklungsstörung, I.-D. Basel u. J. f. K. 64, 1906. — *Kocher*, Zur Verhütung d. Kretinismus u. kretinoider Zustände, D. Z. Chir. 34, 1892, p. 587. — *Ewald*, Die Erkrankungen der Schilddrüse, Myxödem u. Kretinismus, Nothnagel Spez. Path. u. Ther., 1896 u. 1909. — *Dieterle*, l. c. p. 739. — *Scholz*, *Wilhelm*, Klin. u. anat. Unters. über d. Kretinismus, Berlin 1906, Hirschwald. — *Scholz*, Erg. d. i. M. u. K. III Bd. 1910. **740** *E. Bircher*, Zur Implantation von Schilddrüsengewebe bei Kretinen, D. Z. Chir. 98, 1909. — *Dieterle*, l. c. p. 739. — *Virchow*, Unters. über die Entwicklung des Schädelgrundes, Berlin 1857, u. V. A. 1858. — *Ewald*, l. c. p. 739. — *Langhans*, V. A. 149, 1897. — *Rob. v. Wyss*, F. G. R. III u. I.-D. Bern 1899. — *Scholz*, l. c. p. 739. — *Langhans*, l. c. p. 739. — *Hofmeister*, F. G. R. I, 1897—98. — *v. Wyss*, l. c. — *Scholz*, l. c. p. 739. — *Eug. Bircher*, Die Entw. u. d. Bau des Kretinenskeletts etc., F. R. Ergzsbd. 21, 1909, mit 121 Röntgenogr., 21 Abb., 4 Schriftproben im Text. — *Zieleniewska-Stéfanoff*, l. c. p. 343. — *Langhans*, l. c. p. 739. — *Scholz*, l. c.— *de Quervain*, Kapitel Hals im Handb. v. *Wilms-Wullstein* S. 403—405. — *His*, V. A. 22, 1861. — *Weygandt*, l. c. p. 735. — *Eug. Bircher*, l. c. — *Läwen*, Wachstumsstör. am Kretinenskelett, D. Z. Chir. 101, 1909, beschreibt abnorme Form der Verknöcherung, nicht Verzögerung der Ossifikation. — *Tandler*, W. kl. W. Nr. 13, 1910. — *Sellheim*, Kastration u. Knochenwachstum, B. z. G. u. G. II, 1899. — *Redlich*, W. klin. W. Nr. 14, 1906. **741** *Langer*, l. c. p. 696. — *Buhl*, Ein Riese mit Hyperostose der Gesichts- u. Schädelknochen. Mitt. a. d. Path. Inst. z. München, Stuttgart 1878. — *Wittelshöfer*, Riesenwuchs der Finger, A. Chir. 24, 1879. — *M. B. Schmidt*, Riesenwuchs, E. 5, 1900. — *M. Hofmann*, Zur Path. d. angebor. partiellen Riesenwuchses, B. z. kl. Chir. 48, 1906. — *Wieland*, Zur Pathol. d. dystroph. Form d. angeb. partiell. Riesenwuchses, J. f. K. 65, 1907. —

Sternberg, Z. f. kl. M. 27, 1895. — *Langer*, l. c. p. 696. — *Exner*, Naturfv. Salzburg, 1909. — *Küstner*, in *Müller*'s Handb. der Geburtshilfe, S. 680 u. ff. — *v. Winckel*, zit. bei *Fuchs*, M. 1903. — *Ciulla*, Klin. u. forens. Studie über verlängerte Schwangerschaft, Z. f. G. 67, 1910. — *Milner*, D. Nr. 24, 1906. — *Perthes*, D. Z. Chir. 63. — *Wartmann*, D. Z. Chir. 84, 1906. — *M. B. Schmidt*, E. 5, 1900.

742 *Naegele*, Das schräg verengte Becken etc., Mainz 1839. — *Breus* u. *Kolisko*, l. c. p. 735, — *Bayer*, Vorl. üb. allg. Geburtsh., I. Bd., Heft 2, 1903, Das Becken u. s. Anomalien. — *Virchow*, Ges. Abhandl., Frankfurt 1856. **743** *Oberwarth*, Über Turmschädel, A. f. K. 42, 1905. — *Bullinger*, Über Sehnervenatrophie bei Turmschädel, J. D. München 1907; s. ferner *Behr*, Die Entst. der Sehnervenver. bei Turmsch., Neurol. Ctlbl. Jahrg. 30, 1911. — *Dorfmann*, Arch. f. Ophthalm. 68, 1908. — *Meltzer*, Neurol. Centralbl. Nr. 12, 1908. — *Goldstein*, D. A. 98, 1909. — *P. Marie* u. *Sainton*, Rev. neurolog. 1898, p. 835. — *Hultkrantz*, Z. f. Morphol. u. Anthropol. Bd. XI, Heft 3, 1908. — *Fitzwilliams*, Cranio-cleido-dysostosis hereditaria, Lancet 19. Nov. 1910. Als Grund für das Ausbleiben der Verknöcherung sieht *F.* das Fehlen oder Vorhandensein chemischer Stoffe an. — *Cooper* and *Travers*, Surgical Essays, London 1818. **747** *Virchow*, Onkologie II. — *v. Recklinghausen*, V. A. 25, 1886. — *Virchow*, Onkologie II. — *C. O. Weber*, l. c. p. 106. — *Flinker*, W. kl. W. Nr. 39, 1909. **748** *Prince*, Lancet 1863. — *Drescher*, Zur Kasuistik der hereditären multiplen Exostosen, I.-D. Gießen 1889. — *Jungmann*, B. 1902. — *Pels-Leusden*, D. Z. Chir. 86, 1907. — *Breus* u. *Kolisko*, Die path. Beckenformen II. Bd. 2. Teil, Wien 1910. — *Hartmann*, A. Chir. 45, 1893. — *v. Haberer*, A. Chir. 89, H. 3, auch gute Abbildungen, — *Chiari*, P. 1892. — *Läwen*, D. Z. Chir. 75, 1904. — *Arnold*, V. A. 57, 1873. **749** *Tillmanns*, A. Chir. 32. — *Lücke*, Die Lehre von den Geschwülsten, Pitha-Billroth's Handb. Bd. II, 1869. — *Ziegler*, V. A. 73, 1878. — *Tédénant*, Montpellier méd., II. sér., t. III, 1884. — *Virchow*, l. c. p. 747. — *Schwarz* u. *Chevrier*, Lipomes ostéoperiostiques, R. d. Chir. Nr. 1, 1906. — *Wehrsig*, Lipom des Knochenmarks, C. Nr. 6, 1910. — *Gerhardt*, Charité-Annalen 20. — *Muthmann*, V. A. 172, 1903. — *Schoene*, Suppl. VII zu Z. B. 1905, Myel. Hämangiom des Os occip. — *Saltykow*, Path. G. 13, 1909. — *Wrede*, Naturfv. Königsberg, Sept. 1910 u. A. Chir. **750** *Putelli*, Med. Jahrb., Wien 1889. — *Seiffer*, Neurol. Ctbl. Nr. 10, 1905. — *Virchow*, Onkol. II. — *H. Müller*, Z. f. ration. Med. 3. Reihe 2, 1858. — *Klebs*, V. A. 31, 1864. — *Ribbert* u. *Steiner*, C. 5, 1894. — *Grahl*, Eine Ecchondrosis physalifera spheno-occipitalis etc., I.-D. Göttingen, 1903. — *Fischer*, Z. B. 40, 1906. — *Linck*, Z. B. 46, 1909. — *Frenkel-Bassal*, A. de méd. XXII Nr. 5, 1910. — *Virchow*, l. c. p. 726. — *Zeroni*, A. a. d. Path. Inst. Göttingen, Festschr. f. *Virchow*, 1893, p. 177. — *O. Müller*, A. f. E. 6, 1898. — *Kast*, *v. Recklinghausen*, V. A. 118, 1889. — *Steudel*, B. z. kl. Chir. 8, 1892. — *v. Kryger*, A. Chir. 57, 1898. — *Nasse*, S. kl. V. 124, 1895. — *Schoppig*, Das Beckenenchondrom, bes. als Geburtshindernis, I.-D. Basel 1907, u. M. f. G. u. G. 25, 1907. — *Deganello*, V. A. 168, 1902. — *Masquelin*, Bull. d. l'Acad. roy., Belgique 1878. — *Hanau-Koller*, A. f. E. 3, 1896. — *Boyer*, Traité des malad. chirurg., t. III, 1814. — *Steudel*, l. c. **751** *Merkel*, Z. B. 43, 1908. — *K. Mayer*, M. Nr. 53, 1906, sah Knochenmarkbildung nach Art wie bei der normal. endochondralen Ossifikation. — *Cornil* et *Coudray*, R. d. Chir. Nr. 8, 1908. — *Virchow*, Onkologie **752** *v. Volkmann*, l. c. p. 657. — *Dietrich*, A. a. d. Pathol. Inst. Tübingen VI, 1907. — *Buerger*, Bone sarcoma, Surgery, Gynec. and obstetrics, October 1909, S. 431—461 u. Further Studies of sarcoma of bone, A. J. Sept. 1910. — *Ribbert*, Geschwulstlehre, 1904 u. Beiträge zur Entst. der Geschwülste, 1906. — *Rumpel*, Üb. Geschwülste u. entzündl. Erkrank. d. Knochen im Röntgenbild, Hamburg 1908. —**754** *Marullaz*, Z. B. 40, 1906. — *Ribbert*, Beitr. z. Entst. d. Geschwülste, Bonn 1906. **755** *Bevacqua*, l. c. p. 113. — *Cottis*, ref. Z. f. K. 9, 1910. — *Martens*, Ges. f. inn. Med. Berlin 12. Feb. 1908. — *Schlagenhaufer*, Path. G. XIII, 1909 S. 222 u. Z. f. K. 9, 1910. — *Zetkin (Oberndorfer)*, Über das Hämangioendotheliom des Knochenmarks. Ann. d. städt. allg. Krankenh. München, Bd. XIV. 1906—1908, Lehmann 1910. — *Herxheimer*, Path. G. XIII, S. 223, 1909. — *v. Hansemann*, Z. f. K. 8, 1910. — *Lubarsch*, Arb. a. d. path. anat. Abt. Posen, 1901, Bergmann, Wiesbaden. — *Buerger*, l. c. p. 752. **756** *Nakayama*, B. z. kl. Ch. 64, 1909. — *Madelung*, Festschr. f. *Rindfleisch* 1907. *Schümann*, Med. Ges. Leipzig, 8. XII. 08, ref. M. Nr. 9, 1909. **757** *Konjetzny*, M. Nr. 20, 1908, Multiples Osteochond. des Skeletts. — *Pfeiffer*, Üb. d. Bedeutung des Traumas für die Entsteh. von Gewächsen im Knochensystem, I.-D. Breslau 1909. — *Goebel*, A. Chir. 87, 1908.

757 Lit. über Myelome (Sammelname): *Hoffmann*, Z. B. 35, 1904 (Lit.); *Scheele* u. *Herxheimer*, Z. f. kl. M. 54, 1904 (Lit.); *Sternberg*, E. IX, 1905; *Abrikosoff*, Über einen Fall von multip. Myelom mit diffuser Verbreitung im Knochenmark, V. A. 173, 1903; *Lubarsch*, Zur Myelomfrage, V. A. 184, 1906; *Jellinek*, V. A. 177, 1905, Zur klin. Diagnose u. path. Anat. des mult. Myel. (Lit.); *Devic* u. *Bériel*, R. de Chir. 10, 1906 plädieren dafür, Myelom als Sammelname anzuwenden; *Pappenheim*, Stellung d. Chlorome und Myelome etc. Fol. haemat. VII 1909; *Tschistouritsch-Kolesznikoff*, Multiples, diffuses M. (Myelomatosis ossium) etc. V. A. 197, 1909; *Eug. Fraenkel*, Über Wirbelgeschwülste im Röntgenbilde, F. R. XVI, 1911; *Hirschfeld*, Hans, Krit. Sammelref. Folia haematol. Bd. 9. 1910. H. 1.

v. Rustitzky, D. Z. Chir. 3, 1873. — *Pappenheim*, Folia haem. 1907, Suppl. Heft 2. — *Scheel* u.

Herxheimer, Z. f. kl. M. 54, 1904. — *Menne*, V. A. 183, 1906. — *Permin*, V. A. 189, 1907. — *Hart*, Üb. das sog. multiple M., F. Z. 3, 1909. — *Dialti*, A. p. sc. m., 34, Nr. 3, 1910. — *Berblinger*, Multiple Myelome mit verschied. Ausbreitung, F. Z. 6, 1910. — *Saltykow*, V. A. 173, 1903. — *Harbitz*, N. M. 1903. — *Bender*, D. Z. Chir. 63. — *Ribbert*, C. XV, 1904. — *Schridde*, Lehrb. Aschoff. — **758** *Mac Callum*, J. of exp. med. VI, 1901. — *Hoffmann*, Z. B. 35, 1904. — *Aschoff*, M. Nr. 7, 1906. — *Christian*, J. exp. M. Vol. IX, Juli 1907. — *Berblinger*, l. c. p. 757. — *Sternberg*, l. c. 757. — *Menne*, l. c. p. 757. — *Hoffmann*, l. c. p. 758. — *Wieland*, V. A. 166, 1901. — *Hammer*, *Markwald*, *v. Rustitzky* s. b. *Wieland*. — *Berblinger*, l. c. — *Bence-Jones*, Philos. Transact. of the Royal Soc. of London, 1848. — *Kahler*, W. m. P. 1889. — *S. Askanazy*, Ver. f. wiss. Heilk., Königsberg Jan. 1899. — *v. Domarus*, Folia haem. VI, Heft 4, 1908. — *Magnus-Lewy*, Kongr. f. inn. Med., Wiesbaden 1900. — *Marckwald*, V. A. 141, 1895. — *Bignami* s. bei *Bevacqua*, l. c. p. 113. — *Marchand*, B. 1886. — *Hedrén*, Z. f. kl. M. 63, 1907. **759** *Nunokawa*, B. Nr. 20, 1908, periost. Fibrosarkom des Hüftbeins mit fast ausschließlich. Metast. im Knochensystem. — *v. Recklinghausen*, l. c. p. 658. **761** *v. Recklinghausen*, l. c. p. 658. — *Assmann*, V. A. 188, 1907.

Lit. über osteoplastische Carcinose bei *Axhausen*, V. A. 195, 1909. — *v. Recklinghausen*, l. c. — *v. Recklinghausen*, l. c. p. 658. — *Erbslöh*, V. A. 163, 1900. — *E. Kaufmann*, Die malignen Tumoren der Prostata in *Socin-Burckhardt*, Deutsche Chirurgie Lief. 53, 1902. **762** *Albrecht*, A. Chir. 77, 1905. — *Grosheintz*, Paul, Über das Hypernephrom der Niere, I.-D. Basel u. Z. f. Urologie, 1907. — *Nisnjewitsch*, l. c. p. 347. — *Grunert*, D. Z. Chir. 76, 1905, Über pathol. Frakt., allgemeiner Überblick üb. d. versch. Arten. — *Schlange*, Festschr. f. *Esmarch* 1893 u. A. Chir. 56, 1898 u. ibidem 36, 1887. — *Frangenheim*, Üb. Calluscysten, D. Z. Chir. 90, 1907. — *Tscherniakowsky*, Üb. e. ungewöhnliche Form multipler Knochencysten I.-D. Basel 1906. — *M. B. Schmidt*, Ref. über Pathologie des Knochensystems in Ergebnisse von *Lubarsch-Ostertag* VII. Jahrg., Wiesbaden 1902; s. auch *Pfeiffer*, l. c. p. 694.

762 Lit. über Knochencysten: *Glimm*, Zur Ätiologie tumorverdächtiger Cysten der l. Röhrenknochen, D. Z. Chir. 80, 1905; *Bockenheimer*, A. Chir. 81, 1906, Cyst. d. l. Röhrenknochen u. d. Ostitis fibrosa; *Gaugele*, F. G. R. IX, 1906, Ostitis fibrosa; *Lexer*, A. Chir. 81, 1906; *Braun*, B. z. kl. Ch. 52, 1906; *Kummer*, R. de Chir. 1906; *Tietze*, Ostitis fibrosa in forens. Bedeutung, V. 1907; *Mönckeberg*, gr. Cyste der Tibia; Ostitis fibrosa, ref. D. Nr. 31, 1907; *Wilken, G.*, Zur Frage der Knochencysten, I.-D. Freiburg 1907; *Gangele*, A. Chir. 83, 1907, Knochencysten u. Ostitis def.; *v. Haberer*, A. Chir. 82, 1907; *Pfeiffer*, B. z. kl. Ch. 53, 1907, Lit.; *R. Milner*, Knochencysten, Chondrome, fibröse Ostitis u. ähnl. Leiden, D. Z. Chir. 93, 1908, Lit.; *Zondek*, gr. cyst. deg. Chondrom d. Tibia, Berl. med. Ges. 29. April 1908; S. auch bei Lit. über Ostitis deformans; *Mauclaire*, Maladies des Os, Monographie, Paris 1908, Baillière; *Röpke*, Die sol. Cysten der langen Röhrenknochen, A. Chir. 92, 1910; *Studeny*, Zur Kasuistik d. Knochencysten, A. Chir. 92, 1910; *Decken*, Zur Kasuistik der Knochencysten bei Ostitis fibrosa, I.-D. Giessen 1909; *Lett* u. *Tarnbell*, Ein Fall von gutartiger Humeruscyste, Lancet, 22. Okt., Nr. 4547, 1910; *Buddenberg*, Zur Kasuistik der Ostitis fibrosa localisata (Osteodystrophia cystica), I.-D. Kiel 1910. *Gehring*, Alfred, Die Cysten d. lang. Röhrenkn. I.-D. Jena 1910; *Fudjii*, Zur Kenntnis der Pathogenese der solitären Knochencysten (Arbeit a. d. Path. Inst. Göttingen) D. Z. Chir. 1911.

Froriep, Chir. Kupfertafeln 1842. — *Bostroem*, Festschr. der Naturfvers., Freiburg 1883. — *v. Bergmann*, B. 1887. — *E. Müller*, B. z. kl. Chir. 2, 1886. — *Frangenheim*, S. kl. V. Chir. 116/117, Neue Folge 419/420, Mai 1906. — *Reich*, Ech. d. langen Röhrenkn., B. z. kl. Ch. 59, 1908, bisher 113 Fälle von Knochenech. in der Lit. — *Titow*, Über Knochenechinokokken, A. Chir. 94, 1910. — *Virchow*, V. A. 79, 1880. — *Abée*, V. A. 157, 1899. — *Elenevsky*, l. c. p. 620. — *Reich*, l. c. — *v. Bergmann*, l. c. — *Ritter*, D. Z. Chir. 93, 1908.

Gelenke.

763 *Braun*, D. Z. Chir. 39, 1894. **764** *Braun*, l. c. p. 763. — *Virchow*, V. A. 37, 1866. — *Albrecht*, Z. f. H. 1902. — *Pick*, Über die Ochronose, B. Nr. 16—19, 1906 u. D. Nr. 33, 1907. — *Allard* u. *Groß*, Z. f. kl. M. 64, 1907, M. G. 19, 1909, D. Nr. 27, 1908. — *Kolaczek*, Über Ochronose, B. z. kl. Ch. 71, 1910. — *Heile*, V. A. 160, 1900. — *Wagner*, Z. f. kl. M. 65, 1908. — *Landois*, V. A. 193, 1908; s. auch *Groß* u. *Allard*, Exp. Beitr., A. f. e. P. 59, 1908 u. M. G. 19, 1908. — *Poulsen*, Über Ochronose bei Menschen u. Tieren, Z. B. 48, 1910. — *Kolaczek*, l. c.

766 *König*, Die Gelenkkrankheiten bei Blutern, S. kl. V., N. F. 36, Nr. 11, 1892. — *Matsuoka*, Üb. Haemophilia spontanea, D. Z. Chir. 102, 1. Nov. 1909. — *Sahli*, Weit. Beitr. z. Lehre von d. Haemophilie, D. A. 99, 1910. — *König*, l. c. — *Lossen*, Bluterkrankheit, D. Z. Chir. 76, 1905. **767** *Riedel*, Jahresber. d. chir. Klinik, Göttingen 1875—1879. — *v. Volkmann*, zit. bei *Braun*, l. c. p. 763. **768** *v. Volkmann*, l. c. p. 657. **769** *Tashiro*, Hist. Veränd. bei der eitrig. Gelenkentz., Z. B. 34, 1903. — *Pickenbach*, M. Nr. 14, 1910; s. auch *Nenninger*, Gelenkrheum. u. Herzerkrank. Unter 605 Fällen in 61 % Herzkomplikationen; in über 50 % Mandelentzündungen. — *Suchannek*, Die Beziehungen zwischen Angina und akutem Gelenkrheumatismus, Samml. zwangl. Abh. von Bresgen, Halle 1895. — *P. Meyer*, Z. f. kl. M. 46,

1902. — *Garrè*, B. z. kl. Chir. 1894. **770** *Ellis*, An exp. study of joint affections induced by the typhoid bacillus, The Journ. of Infect. Diseases, Vol. 6 Nr. 2, April 1., 1909. — *Zesas*, Z. f. orthop. Chir., Bd. 24, 1909. — *Kaumheimer*, Paraartikuläre Pn.eiterungen im frühen Kindesalter, M. G. 21, 1910, Bursitis u. Tendovaginitis, Gelenk selbst unbeteiligt. — *König*, B. 2, 1901. — *D. Nasse*, Die gonorrhoischen Entzündungen der Gelenke, Sehnenscheiden und Schleimbeutel, S. kl. V. N. F. Nr. 186. — *Emmet*, J. f. K. 64, 1907, Hausepidemie ergriff 172 Kinder, bei 24 Gonarthritis. — *Bauer*, ref. in B. 1, 1901. — *Jordan*, Petersb. med. W. Nr. 5, 1909, 820 Fälle männl. Tripper 18× = 2,1% Gelenkaff., meist erst nach Monaten, zuweilen direkt nach lokalem Eingriff in die Urethra. **771** *M. B. Schmidt*, im Lehrb. v. *Aschoff* II. Teil S. 202 u. ff.

771 Lit. über Arthritis chronica: *Hoffa*, Zur Lehre von d. chron. Gelenkrheumatismus u. der Arthritis def., D. Nr. 14, 1904; *Preiser*, Die Arthr. def. coxae u. d. Variationen der Hüftpfannenstellung usw., Leipzig 1907; *Hoffa* u. *Wollenberg*, Arthritis def. u. sog. chron. Gelenkrheumatismus, Stuttgart 1908; *His*, Gicht u. Rheumatismus, D. Nr. 15, 1909; *Pribram*, Chron. Gelenkrheumat. u. Osteoarthritis def., *Nothnagel*'s Handb. d. spez. Path. u. Ther. VII. 2, 1902; *R. L. Jones*, Arthritis def. comprising Rheumatoid Arthritis, Osteo-arthritis and Spondylitis def., London, Simpkin, Marshall Hamilton, Kent and Co., 1909, p. p. 368; *Jacobsohn*, Die chron. Gelenkerkrankungen im Röntgenbilde, M. G. 20, 1909, Lit.; *Walkoff*, *Ewald* u. *Preiser*, Die vaskuläre Theorie der Arthritis deformans, Exp. Unters. Zeitsch. f. orthopäd. Chir. 28. Bd.

Ziegler, V. A. 70, 1877. — *Walkhoff*, Über Arthritis deformans, Path. G. IX, 1905. — **772** *v. Volkmann*, l. c. p. 657. — *Walkhoff*, l. c. p. 771. — *Kimura*, Unters. über Knochenatrophie und deren Folgen, Z. B. 27, 1900. — *Steuernthal* zit. bei *Walkhoff*, l. c. **773** *Axhausen*, Klin. u. histol. Beitr. zur juvenilen Arthr. def. coxae, Charité-Annal. Nr. 33, 1909. u. Kritik u. Exp. zur Genese der Arth. def. gegen die Theorie *Wollenberg*'s, Freie Verein. d. Chir. Berlins. — *Wollenberg*, Arthr. def. n. chron. Gelenkrheumatismus, Stuttgart, Enke 1908 u. Ätiol. d. Arthr. def., ibid. 1910. — *Perthes*, Üb. Arthritis deformans juvenilis, D. Z. Chir. 107, 1910. — *H. Stieda*, B. z. kl. Chir. 16, 1896. — *Schüller*, B. 1900. — *Reichel*, Chondromatose der Kniegelenkskapsel, A. Chir. 61, 1900. **775** *Simmonds*, F. G. R., Bd. VII, 1904. — *Rokitansky* s. bei *Beneke*, Festschr. zur 69. Naturf.-Vers., Braunschweig 1897. — *Eug. Fraenkel*, F. G. R. VII, 1904. — *Simmonds*, l. c. p. 775. — *Bechterew*, ref. Neurol. C. 1893 u. Z. f. N. 15, 1899. — *Marie*, Rev. d. Méd. 1898, La sem. méd. Nr. 9, 1899. — *Strümpell*, Lehrb. 1884 u. Z. f. N. XI, 1897. — *Marie* et *Léri*, La spond. rhiz. anat.-pathologique et pathogénie, Nouv. Icon. de la Salpêtrière Nr. 1, 1906. — *Schlayer*, F. G. R. 10, 1906. — *Sivén*, s. bei *Eug. Fraenkel*, l. c. p. 775. — *Rumpel*, Freie Verein. der Chirurgen, 13. März 1905, Berlin, ref. D. Nr. 28, 1906. — *Ehrhardt*, M. G. XIV, 1905. — *Eug. Fraenkel*, F. G. R. XI, 1907. — *Wehrsig*, V. A. 202, 1910, bestätigt Ansicht *Fraenkels*. — *Marie* u. *Léri*, l. c. **776** *Wollenberg*, Z. f. orthop. Chir. Bd. 24, 3.—4. H. 1909. — *Preiser* s. bei *Wollenberg*. — *Axhausen*, Genese der Arthr. def., A. Chir. 94 Heft 2, 1911. — *Perthes*, l. c. p. 773. **777** *Ziegler*, Lehrb. **778** *Curschmann*, B. Nr. 33, 1906, Polyarthr. chron. def. — *Gowers*, Br. m. J. 2, 1906. — *Jensen*, Das Problem der „trophischen Nerven", Mediz. naturwiss. Archiv Bd. II, Heft 3, 1910. — *Büdinger*, Tabische Gelenkerkrankungen, Wien 1896. — *Barth*, A. Chir. 69, 1903. — *Senator*, zit. bei *Barth*. — *Zesas*, Üb. syring. Schultergelenkerkr., D. Z. Chir. 80, 1905. — *Schlesinger*, Die Syringomyelie, 2. Aufl. 1901. — *Charcot*, A. de Phys. I, 1868 u. Œuvres compl. I—III u. IX, 1886—1890. — *Oppenheim*, Lehrb. d. Nervenkrankheiten. — *Büdinger*, l. c. p. 778. **779** *Frank*, W. kl. W. 34, 1904. — *Levy* u. *Ludloff*, B. z. kl. Ch. 63, 1909. — *Oehlecker*, B. z. kl. Ch. 65, 1909, Zur Kasuistik u. Behandl. neuropathischer Gelenkerkr. — *Matsuoka*, D. Z. Chir. 106, 1910. — *Waelsch*, A. f. D. 104, 1910. — *Minkowski*, Die Gicht, Wien 1903 in *Nothnagel*'s spez. Path. u. Ther. — *Brugsch* u. *Schittenhelm*, Therapie d. Gegenwart 8, 1907 (Störung des fermentativen Abbaus der Nukleinstoffe). — *Ebstein*, Beitr. z. Lehre von der harnsauren Diathese, Wiesbaden 1891, Die Natur und Behandlung der Gicht, Wiesbaden 1882 und 2. Aufl. 1906. — *Garrod*, Natur und Behandlung der Gicht, Übersetzung, 1861. — *Riehl*, W. kl. W. 1897. — *Aschoff*, Path. G. I, 1899, II, 1900. — *Freudweiler*, D. A. 63 und Experim. Unters. über die Entstehung der Gichtknoten, Habilit.-Schrift, Zürich 1900. — *His*, Naturfvers. Frankfurt 1896 u. D. A. 65 u. 67, 1900. — *F. Rosenbach*, V. A. 179, 1905. — *Krause*, Z. f. kl. M. 50, 1903. — *Bennecke*, A. Chir. 66, 1902. — *Freudweiler*, *His*, l. c. **780** *Riehl*, l. c. p. 779. — *v. Rindfleisch*, V. A. 171, 1903. — *Aschoff*, l. c. p. 779 **781** *Wick*, W. Nr. 26—32, 1908. — *Heckmann*, M. Nr. 31, 1909. — *Jacobsohn*, l. c. p. 771. — *Pineles*, XXV. Kongr. f. inn. Med. Wien 1908. — *His*, Gicht u. Rheumatismus, D. Nr. 33, 1909 u. Der chron. Gelenkrheumatismus, Dtsch. Klinik Bd. 11, 1907. — *Tower*, Journ. of Cut. a. genito-ur. Diseases, Dec. 1894. — *König*, l. c. p. 703 u. XXI. Kongr. d. deutschen Ges. f. Chir. 1892 u. Die Tuberkulose der menschl. Gelenke sowie der Brustwand u. des Schädels, Berlin, Hirschwald, 1906. — *Riedel*, XXIII. Kongr. d. deutschen Ges. f. Chir. 1894. **782** *Koester*, V. A. 48, 1869. **783** *Schuchardt*, V. A. 114, 1888. — *Goldmann*, Z. B. 1890 und B. z. kl. Chir. 15, 1896. — *Goldmann*, l. c. — *Garrè*, B. z. kl. Chir. VII, 1891. — *König*, C. f. Chir. 1886 u. ibid. 1894. — *Riese*, D. Z. Chir. XVII, 1895. — *Orth*, Path. G. III, 1900. — *Heile*, V. A. 163, 1901.

784 *Seggel*, Ver. d. Knorpels bei Gelenktub., D. Z. Chir. 76, 1905. **785** *v. Volkmann*, l. c. p. 657. **786** *Pietrzikowski*, Z. f. H. 24, 1903. — *F. Krause*, l. c. p. 702, u. *Schuchardt* u. *Krause*, F. 1883. — *Friedrich*, D. Z. Chir. 53. — *Pietrzikowski*, l. c. — *v. Volkmann*, B. 1875 u. D. 1885. **787** *v. Hippel*, M. 1903, Gelenkerkr. bei heredit. Syphil. — *Jordan*, M. 1903, Hereditäre Spätsyphilis. — *Bosse*, Histol. u. Radiol. zur tardiven Form der hereditären Gelenklues, B. z. kl. Ch. 51, 1906. — *Harttung*, Luetische Gelenkerkrankungen, Med. Klinik Nr. 27, 1909. — *Bergrath*, A. f. D. 104, 1910. — *Borchardt*, Über luet. Gelenkentzündungen, D. Z. Chir. 61, 1901. — *Jastrebow*, Chir. Westn. 1894, ref. in C. f. Chir. 1895. — *Gangolphe*, Ann. d. Derm. et de syphil. 1885 u. Kongr. franç. de Chir. I, 1885. — *Fouquet*, De la syphilis articulaire, Thèse de Paris, 1905. — *Zesas*, Über luetische Arthropathien, F. Nr. 26, 1905. — *Bergrath*, l. c. — *E. Kaufmann*, Sitzb. d. schles. Ges., Breslau 12, II. 1897. — *Hj. Heiberg*, l. c. p. 718. — *Harbitz*, l. c. p. 718. — *v. Ruediger*, D. Z. Chir. 82, Zusammenstellung von 10 Fällen von Sark. der Kniegelenkskapsel. *H. Burckhardt*, Z. D. Chir. 101, 1909, Fibrosarcom d. l. Kniegelenks. — *Hannemüller*, B. z. kl. Ch. 63, 1909, Über prim. Sark. d. Gelenkkapsel. — *Lejars* u. *Rubens-Duval*, R. de Chir. Nr. 5, 1910, Les sarcomes primitifs des synoviales articulaires. — *Reichel*, l. c. p. 773 (30j. M.). — *Riedel*, Chir.-Kongr. 1903 (22j. Frau), s. auch *Rehn*, Naturfv. Königsberg 1910 u. B. z. kl. Chir. — *Lexer*, D. Z. Chir. 86, 1907 (27j. M., spontan entstanden). **789** *Roux*, Ges. Abhandl. Bd. II, 1895. — *Wolff*, Das Gesetz der Transformation der Knochen, Berlin 1892. — *Roux*, A. f. A. 1885 u. B. 1893. — *v. Hacker*, W. Nr. 46, 1887. — *Jawin*, Die Lage der Speiseröhre bei versch. Verkrümmung der Wirbelsäule, A. Chir. 72, 1904. **790** *Bertsch*, Über Lungenveränderungen bei hochgrad. Kyphoskoliose, A. p. I. *von Baumgarten*, Bd. VIII Heft 2, 1910. — *May*, D. A. 50, 1892. — *Ponfick*, Topograph. Chirurg. Atlas. — *Schulthess*, im Handb. d. orthop. Chir. von *Joachimsthal* 1907. — *Sellheim*, A. Chir. 91, 1909. — *Kümmell*, Naturfvers. Halle 1891 u. D. 1895, Nr. 11. — *Henle*, M. G. I, 1896. — *Eug. Fraenkel*, l. c. p. 775.

791 Lit. über Spondylolisthesis: Ält. Lit. bei *Neugebauer*, Spond., A. f. G. 19, 20, 22, 25 und 35, 1889; *Chiari*, Z. f. H. 13, 1892 u. P. 30, 1905.

Eppinger, B. z. Geburtsk., Festschrift für *Chrobak* 1903. **792** *Kuliga*, Über *Chrobak*sches Becken, Z. B. Suppl. VII, 1905. — *Schlagenhaufer*, V. A. 194, 1908. — *Henschen*, B. z. kl. Ch. 65, 1910, vgl. auch *Schertin*, B. z. kl. Ch. 71 H. 2, 1911. — *Joachimsthal*, Angeb. Hüftverrenkung, Enzyklop. Jahrb. v. *Eulenburg* II, 1904. — *v. Volkmann*, S. kl. V., Nr. 1 u. l. c. p. 657. — *v. Volkmann*, l. c. — *C. Hueter*, Klinik der Gelenkkrankheiten, 1877. — *H. Virchow*, Z. f. Ethnol., Jahrg. 37, 1905. — *Henke*, Handb. d. Anat. u. Mechanik der Gelenke, Leipzig 1863, u. Topogr. Anat., Berlin 1884. **793** *v. Volkmann* (Sohlenabdrücke), l. c. p. 657. — *v. Frisch*, A. Chir. 87, 1908. — *J. Wolff*, l. c. p. 789. — *Heubach*, D. Z. Chir. 46, 1897. — *v. Volkmann*, l. c. — *Zesas*, Z. f. orthop. Chir. XV, 1905. **794** *Mikulicz*, A. f. A. 1878 u. A. Chir. 1879. — *Wolff*, l. c. p. 789. — *Volkmann*, V. A. 24, 1862. — *Hueter*, V. A. 25, 1862 u. 26, 1863. — *Mikulicz*, l. c. — *Hubscher*, Üb. d. Cubitus valgus femininus, Hab.-Schr. Basel, u. D. Z. Chir. 1899. — *E. Bircher*. Üb eine der Coxa vara entsprech. Difformität der Schulter (Humerus varus) bei Kretinen, D. Z. Chir. 96, 1908 und Ein Beitr. z. Humerus varus cretinosus F. R. XVI. 1911. — *E. Müller*, B. z. kl. Chir. 4, 1888. — *Hofmeister*, B. z. kl. Chir. 12, 1894. — *Kocher*, D. Z. Chir. 38, 1894. — *Lauenstein*, s. bei *Härting*, Über Coxa vara, M. 1904. — *Müller*, l. c. — *Sudeck*, Chir.-Kongr. 1899 und D. 1899 und C. 1899. — *Sprengel*, Chir.-Kongr. 1899. — *Sudeck*, l. c. — *Manz*, B. z. kl. Chir. 28, 1901. — *Hofmeister*, l. c. — *Langhans*, bei *Kocher*, l. c. — *Hofmeister*, l. c. — *Küster*, Chir.-Kongr. 1897. — *v. Volkmann*, S. kl. V. 51. — *Sprengel*, l. c. — *Hofmeister*, l. c. — *Bosse*, A. Chir. 81, 1906, I. Teil. — *v. Frisch*, W. kl. W. Nr. 39, 1908. — *Kocher*, l. c. — *Sudeck*, l. c. **795** *Lauenstein*, A. Chir. 40, 1890 u. M. Nr. 51, 1897. — *Tubby*, London med. soc. chir. sect. 11. II. 1908. — *Hofmeister*, Handb. d. orthopäd. Chir. Bd. 2, 1906. — *Th. Kölliker*, M. 36, 1905. — *Stieda*, A. Chir. 87, 1908. — *Kumaris*, A. Chir. 86, 1908, bes. üb. d. C. v. luxans. — *Madelung* s. bei *Sauer*, B. z. kl. Chir. 48, 1906. — *Putti*, Arch. int. de Chir. III, 1, 1906. — *Siegrist*, D. Z. Chir. 91, 1908. — *P. Ewald*, A. Chir. 84, 1908. — *Poncet* u. *Leriche*, G. d. H. 16, 1909. — *König*, Chir. Kongr. 1899. — *Lindenstein*, Osteochondritis dissecans u. Gelenkmäuse, B. z. kl. Ch. 51, 1906. — *Loison*, Internation. Kongr. 1900, Sekt. allg. Chirurgie. — *Machol*, B. z. kl. Ch. Febr. 1908. — *Barth*, A. Chir. 56, 1898. — *Rimann*, V. A. 180, 1905. — *Kirschner*, Entst. d. Gelenkmäuse im Kniegelenk, B. z. kl. Ch. 64, 1909.

Nebennieren.

796 *Beitzke*, B. Nr. 4, 1910. — *Biedl*, l. c. p. 329. — *Kohn*, l. c. p. 210. — *Stilling*, V. A. 109, 1887. — *Poll*, Die Biologie der Nebennierensysteme, 4. Histol. u. Cytologie, B. Nr. 42, 1909. — *Colin*, zit. bei *Poll* (die Reaktion wird auch *Vulpian*sche genannt). — *Scheel*, V. A. 192, 1908; s. auch *Stoerk* u. *von Haberer*, Beitrag zur Morphologie des Nebennierenmarkes, A. f. m. A. 72, 1908. — *Kohn*, l. c. — *Zuckerkandl*, Über Nebenorgane des Sympathicus im Retroperitonealraum des Menschen, Verh. d. anat. Ges. 1901. **797** *Wiesel*, Z. f. H. 24, 1903 u. V. A. 176, 1904. — *Kollmann*, l. c. p. 54. — *Minot*, Lehrb. d. Entwicklungsgeschichte, 1894. — *Wiesel*, l. c. — *v. Mihálkowicz*, Int. Monatsschr. f. Anat. u. Hist. 2, 1885. — *Rabl*, A. f. m. A. 38,

1891. — *Graupner*, Z. B. 24, 1898. — *Aichel*, A. f. m. A. 56, 1900. — *Swale Vincent*, Anat. Anzeiger 1900. — *Wiesel*, l. c. — *Kohn*, l. c. p. 210. — *Biedl*, l. c. p. 329. — *Gottschau*, Biol. Ctrbl. III, 1885, u. *Marchand*, Festschr. f. *Virchow*, Internat. Beitr. 1, 1891. — *Neußer*, in *Nothnagel*, spec. Path. u. Ther., XVIII. Bd. — *Biedl*, l. c. — *Falta*, *Eppinger* u. *Rudinger*, Z. f. kl. M. 66, 1908. — *Poll-Beitzke-Ehrmann*, Die Biologie der Nebennierensysteme, Sonderabdruck B. 1909. **798** *Biedl*, l. c. p. 329. — *Marchand*, l. c. p. 797. — *Aschoff*, Path. G. 1908. — *Stoerk*, *Wiesel*, s. bei *Bittorf*, D. A. 100, 1910. — *Zander*, Z. B. VII, 1890. — *Wiesel*, Path. d. chromaffin. Systems, V. A. 176, 1904. — *Schur* u. *Wiesel*, Path. G. XI, 1907. — *Schur* u. *Wiesel*, W. kl. W. Nr. 8, 1908. — *Hornowski*, A. de méd. 21, 1909. — *Schwarzwald*, Path. G. XIII, 1909. — *Stilling*, V. A. 118, 1889. — *Simmonds*, Kompensat. Hypertr., V. A. 153, 1898, C. XIII, 1902. — *Hanau*, V. A. 108, 1887. — *Simmonds*, l. c. — *Carraro* u. *Kuznitzky*, B. Nr. 42, 1909. —, *Roth*, C. f. Schw. 1889. — *Pilliet*, Progr. méd. 1891. — *Stilling*, l. c. — *Hanau*, l. c. — *Wiesel*, l. c. p. 797. — *Rössle*, M. 1907. — *Aichel*, l. c. p. 797. — *Grawitz*, V. A. 93, 1883 u. A. Chir. 30 1883. — *Schmorl*, Z. B. IX, 1891. — *Eggeling*, Anat. Anz. 21, 1902. — *Ribbert* bei *Krönlein*, D. Z. Chir. 1895. — *Aichel*, l. c. p. 797. — *Marchand*, V. A. 92, 1882. — *Dagonet*, Z. f. H. VI, 1885. — *Chiari*, Z. f. H. 5, 1884. — *Roth*, l. c. — *Wiesel*, Akad. d. Wiss., Wien, Math.-naturw. Klasse, Bd. CVIII, Abt. III. — *Michael*, D. A. 58, 1888. — *Aichel*, l. c. p. 797. — *Pick*, Die *Marchand*schen Nebennieren und ihre Neoplasmen usw., A. f. G. 64, 1901 und Sep. — *Biedl*, l. c. p. 329. — *Stilling*, Transplantation der Nebenniere, Z. B. 37, 1905. — *Schmieden*, D. Z. Chir. 70, 1903. — *v. Haberer* u. *Stoerk*, A. Chir. 87, 1908, u. *v. Haberer*, A. Chir. 86 u. Chir.-Kongr. Berlin 1908. — *Moussu* u. *Le Play*, zit. bei *Biedl*, l. c. p. 329. **799** *Simmonds*, Nebennierenblutungen, V. A. 170, 1902. — *Doerner*, V. 26, 1903. — *B. Schultze*, Die angebl. Gefahren d. *Schultze*schen Schwingungen, M. 1905 (gegen *Hengge*, M. 1904). — *Lissauer*, V. A. 193, 1908. — *Goldschmidt*, D. A. 98, 1909. — *Scheel*, l. c. p. 796. — *Babes*, Compt. rendus des séances de la Soc. d. Biol. 23 Janv. 1908, p. 194. — *Virchow*, Onkologie. **800** *Hanau*, V. A. 108, 1887. — *Simmonds*, Nebennierenschrumpfung bei M. Addis., V. A. 172, 1903. — *De Vecchi*, Rif. med. Nr. 284, 1900. — *Alexander*, Z. B. IX. — *Leichtenstern*, D. Nr. 52, 1892. — *Leube*, Spezielle Diagnose der inneren Krankheiten, Leipzig, Vogel. — *Lewin*, Charité-Annal. 1885 u. 1892. — *Pospelow* u. *Gautier*, A. f. D. 66, 1903. — *F. Schultze*, D. Nr. 46, 1898. — *Simmonds*, l. c. p. 800. — *Bittorf*, D. A. 100, 1910, S. 127. — *Straub*, D. A. 97, 1909, Akut. M. Add. bei Thrombose beider Nebennierenvenen. — *Bittorf*, l. s. c. S. 121. — *Bittorf*, l. s. c. S. 116. — *Herz*, V. A. 49, 1870. — *Marchand*, V. A. 81, 1880. **801** *Pilliet*, l. c. p. 798. — *Lewin*, l. c. p. 800. — *v. Kahlden*, V. A. 114, 1888. — *Bittorf*, Die Pathologie der Nebennieren u. des M. Addisonii, Jena, Fischer, 1908 u. D. A. 100, 1910. — *Neusser* u. *Wiesel*, Die Addinsonsche Krankheit in Erkr. der Nebennieren, 2. Aufl. *Nothnagels* Handb., Wien 1910. — *Simmonds*, V. A. 172, 1903, Über Nebennierenschrumpfung bei Morbus Addisonii. — *Virchow*, Onkologie II. — *Guleke*, Nebennieren bei kong. Syphilis, V. A. 173, 1903. — *Kokubo*, Kong. Syph. d. Nebenniere, C. 1903; s. ferner *Ribadeau-Dumas* et *Pater*, Kongenitale Syph. d. Nebennieren, A. de Méd. XXI, 1909. — *Scheel*, V. A. 192, 1908. — *Virchow*, l. c. p. 801. — *Birch-Hirschfeld*, Grundriß der allgemeinen Pathologie, Leipzig 1892, S. 392, Lehrb. d. spez. pathol. Anat. II, 1894 u. Lehrb. d. allgem. Pathol., I. Bd. 1896. **802** *Oberndorfer*, Z. B. 29, 1901. — *de Vecchi*, V. A. 200, 1910. — *Sick*, V. A. 172, 1903. — *Brüchanow*, Z. f. H. XX. Bd., 1899. — *Marchetti*, Beitr. z. Kenntnis der pathol. Anat. d. Nebennieren, V. A. 177, 1904. — *Küster*, V. A. 180, 1905. — *Lapointe* u. *Lecène*, A. d. Méd. XIX, 1907; vgl. auch *I. H. Wright*, Neurocytoma or neuroblastoma, a Kind of tumor not generaly recognized. I. exp. M. Vol. XII. Nr. 4, 1910; rechnet den Tumor von Lapointe u. Lecène zu diesen Tumoren (Lit.). — *Wiesel*, V. A. 180, 1905. — *Marchand*, l. c. p. 797. — *Schilder*, Üb. das maligne Gliom des sympathischen Nervensystems, F. Z. 3, 1909, Lit. u. s. *Schilder*, l. c.; nimmt versprengte Keime mit gliabildenden Fähigkeiten als Quelle an. — *Weichselbaum*, V. A. 85, 1881. — *de Ruyter*, A. Chir. 40, 1889. — *Davidsohn*, Melanom, Path. G. XIII, 1909. — *Beneke*, in *Zuelzer*'s klin. Handbuch u. Z. B. IX, 1891. — *Marchand*, l. c. — *Beitzke*, l. c. p. 797. — *Ciaccio*, Chem., histochem. u. zytolog. Beitr. zu den Tumoren vom Typus der Nebennierenrinde, D. Z. Chir. 104, 1910. — *Susuki*, B. Nr. 36, 1909; s. auch *Hedinger*, F. Z. 7, 1911. — *Alezais* et *Peyron*, Sur les tumeurs dites gliomateuses des caps. surrénales, Compt. rend. de la soc. de biol. 1907 u. Paraganglion ibid. 1908. — *Ciaccio*, l. c. — *Birch-Hirschfeld*, Lehrb. 1896. — *E. Kaufmann*, Schles. Gesellsch. f. vaterl. Kultur, Sitz. 15. Jan. 1897. — *Loening*, Z. B. 44, 1908. — *Neuhäuser*, A. Chir. 79, 1906, nimmt sarkomatöse Umwandlung des Stromas an. **803** *Askanazy*, B. Nr. 35, 1908. — *Zehbe*, V. A. 201, 1910. — *Sabolotnow*, Z. B. 41, 1907. — *Beneke*, l. c. — *Stoerk*, Path. G. 12, 1908. — *Pick*, l. c. p. 798. — *v. Rosthorn*, Deutsche Ges. f. Gyn., Straßburg 1909, ref. C. 15/16 1909, S. 734, Doppelseit. Ovarialtumor ausgegangen von accessor. Nebenniere. — *Adrian*, Z. f. Urologie Bd. 4, Heft 2, 1910.

Harnapparat.

804 *Toldt* u. *Nagel* s. bei *O. Schultze*, l. c. p. 54. — *Jägeroos*, A. a. d. Path. Inst. Helsingfors. Bd. II, Heft 1, 1908. — *Felix*, Entwicklung der Harnorgane, *O. Hertwig*'s Handb. d. Ent-

wicklungsgeschichte III, 1. Jena 1906. — *Bonnet*, Lehrb. d. Entwicklungsgeschichte, Berlin, P. Parey, 1907. — *Hauch*, Soc. d'Obstetr. Paris, 19. XI. 1908. — *Ballowitz*, V. A. 141, 1895, 238 Fälle von Aplasie aus d. Lit. — *Winter*, A. Chir. 69, 1903. — *Scheuer*, Z. f. H. 28, 1907, Heft 4. — *Sternberg*, W. kl. W. Nr. 45, 1907. — *Holzbach*, Zur Genese kombinierter Nieren-Uterus-Mißbildungen, M. f. G. 32. Bd. Oktober 1910. — *Eckardt*, V. A. 114, 1888. — *Klebs*, Ärztl. Korrespbl. f. Böhmen, 1874. — *Coen*, Ann. univers. di Medic. e. Chirurg., Vol. 267, Milano 1884, 33 Fälle aus Lit. von tot. Defekt beider Nieren. **805** *Pohlman*, J. H. H. B. 1905, Abnormities in the form of the kidney and ureter dependent on the developement of the renale bud. — *Verocay*, P. Nr. 43, 1907, Ren impar sin. kombiniert mit Anomal. d. Genitalorgane, der Baucharterien u. des Skelettes. — *O. Meyer*, Z. B. 44, 1908. — *Seldowitsch*, A. Chir. 89, 1909, fand unter 150 Leichen in 30% vergrößerte Anzahl (Verdoppelung, Vervierfachung). — *Sträter*, D. Z. Chir. 83, 1906. — *Engstroem*, Z. f. kl. M. 49, 1903. — *Pepere*, Arch. di Obstetr. e Ginec. Nr. 6, 1908, mit zwei guten Abbildungen. — *Weibel*, Zur Ätiol. d. gleichz. Mißbild. des weibl. Harn- u. Geschlechtsapparates, M. f. G. Febr. 1910. **806** *R. Meyer*, Zur Anat. u. Entw. der Ureterverdoppelung, V. A. 187, 1907. — *Wimmer*, V. A. 200, 1910. — *Handl*, F. Z. 5. 1910. — *Cohn*, B. z. kl. Chir. 41. — *König*, M. Nr. 50, 1904. — *Kapsammer*, Über cyst. Erw. d. unteren Ureterenendes, 1. Kongr. d. deutsch. Ges. f. Urologie, Wien 1907. — *Regner*, Üb. d. bläschenförm. Vorwölb. d. angeb. verschlossenen vesikal. Harnleiterendes, I.-D. Gießen 1910. — *Geipel* u. *Wollenberg*, A. f. K. 40, 1904. — *v. Hibler*, W. klin. W. Nr. 17, 1903. — *Bazy*, Contrib. à la pathogénie de l'hydronephrose intermittente. Bassins et urétères des nouveaunés, Rev. d. Chir. 1903. — *Handl*, l. c. — *Pepere*, Folia urologica Bd. III, 1908. — *Seitz*, B. z. G. u. G. 13, 1908. **807** *Disse*, Harnorgane, *v. Bardeleben*, Handb. VII, 1. — *Peter*, Unters. über Bau u. Entwickl. der Niere, I. Heft, Jena 1909. — *Metzner*, *Nagel*'s Handb. d. Physiol. d. Mensch. 2, 1. 1906. — *Tuffier*, Ann. des mal. d'org. gén.-urin., 1894. — *Hildebrand* u. *Haga*, D. Z. Chir. 49, 1898. — *Schlagenhaufer*, Pathol. der Niere, E. VIII, 1904. **808** *Buchwald* u. *Litten*, V. A. 66, 1876. — *Beckmann*, Verh. d. phys.-med. Ges. zu Würzburg, IX, 1859. **809** *Eichhorst*, Lehrb. — *Senator*, Die Erkrankungen der Nieren in Spez. Path. u. Ther. *Nothnagel*, Wien 1895, XIV u. 2. Aufl. Bd. 19, 1902. — *Puricelli*, I.-D. München 1886. — *Schmaus* u. *Horn*, Über den Ausgang der cyanot. Induration der Niere in Granularatrophie, Wiesbaden 1893. **810** *Cohnheim*, Allg. Path. — *Griesinger*, Infektionskrankheiten, 1864. — *Leyden*, D. Nr. 50, 1892 u. Z. f. kl. M. 22. — *Eug. Fraenkel* u. *Simmonds*, V. A. 127, 1893. — *Fürbringer*, D. 1894. — *Mircoli*, A. p. sc. m. XIV, 1890. — *Beneke*, l. c. p. 802. — *Fränkel*, V. A. 129, 1892, u. *Rumpf* u. *Eug. Fraenkel*, D. A. 52, 1893. — *Schmorl*, C. II, 1891. — *Beneke*, l. c. — *Jardine* and *Teacher*, J. P. B. Vol. 15, Nr. 2, 1910. — *v. Winckel*, l. c. p. 666. — *Pollak*, Sammelreferat, C. Grenz. XI. Bd., 1908. **811** *Litten*. Z. f. kl. M. I, 1880 u. V. A. 83, 1881 u. *Zülzer*'s Handb. 1894, S. 284. — *Cohnheim*, Embol. Prozesse. — *Weigert*, V. A. 72, 1878 u. 79, 1880 u. D. 1885; F. 5, 1887; C. 2. 1891. — *C. Hirsch*, Exper. anat. Unters. an der Nierenzelle, Anat. Hefte von *Merkel* u. *Bonnet*, H. 123/124 (41. Bd.), 1910. **812** *Litten*, l. c. p. 811. **814** *Thorel*, V. A. 146, 1896. — *Rössle*, V. A. 170, 1902. — *Langemak*, zit. bei *Lange*. — *Lange*, Üb. d. Bildung von Infarktnarben, F. Z. 6, 1911. — *Leube*, l. c. p. 800. **816** *Prym*, V. A. 196, 1909. — *Furno*, Il rene senile, Atti della R. Acc. med. fis., Fiorentina 1909. — *Beneke*, l. c. p. 802. — *Thoma*, V. A. 71, 1877.

819 Lit. über Morbus Brightii u. Nephritis: *Weigert*, S. kl. V. 162—163, 1879; *Bamberger*, Über M. B., S. kl. V. 173, 1879; *Brault*, Classific. clinique des Néphrites, Paris 1897; *Müller*, Morb. B., Path. G. 9, 1905; *Ponfick*, Morb. B., Path. G. 9, 1905; *Offergeld*, Exp. tox. Nephritis, A. Chir. 75, 1905, Kombination von Bakterientoxin u. Chloroformwirkung; *Levi*, Niere bei exper. Hgburie, D. A. 81, 1904; *Schlager* u. *Hedinger*, Exp. Stud. über tox. Nephritis, D. A. 90, 1907; *Takayasu*, Exp. Nephr. D. A. 92, 1907; *Klotz*, On the large white or soapy Kidney, J. M. R. XX, Nr. 1, 1909; *Löhlein*, Über Nephritis nach dem heutigen Stand der pathol.-anat. Forschung, Ergeb. d. inn. Med. u. Kinderheilk. V. 1910; *Ribbert*, Über Nephritis u. über Entzündung parenchymatöser Organe, D. Nr. 46, 1909; *Löhlein*, Pathol. Anat. d. hämatogenen Nephritis, E. XIV, 1911.

Landsteiner, Über trübe Schwellung, Z. B. 33, 1903. **820** *Orgler*, Chem. Nierenuntersuchungen. V. A. 176, 1904. — *Albrecht*, Path. G. VI, 1904, über trübe Schwellung. — *Löhlein*, l. c. p. 819. — *Ribbert*, C. III, 9. 1892. — *Prym*, F. Z. 5. 1910. **821** *Kaiserling* u. *Orgler*, Über d. Auftret. von Myelin in Zellen u. s. Bez. z. Fettmetamorphose, V. A. 167, 1902. — *Löhlein*, Über Fettinfiltration u. fettige Degen. d. Niere, V. A. 180, 1905. — *Stoerk*, Über „Protagon" u. über die große weiße Niere, Sitzbr. d. Kaiserl. Akad. d. Wiss. in Wien, Math.-nat. Klasse, Bd. 115, 1906. — *Panzer*, zit. b. *Stoerk*, l. c. — *Orgler* s. bei *Löhlein*, l. c. p. 821. — *Stoerk*, l. c. — *W. H. Schultze*, Über das Vorkommen von Myelin im normalen u. kranken Organismus, E. XIII, 1909. — *Aschoff*, Zur Morphologie der lipoiden Substanzen, Z. B. 47, 1909. — *Löhlein*, l. c. — *Stoerk*, l. c. — *v. Hansemann*, V. A. 148, 1897. — *Prym*, F. Z. V. 1910. — *W. Fischer*, Z. B. 49, 1910. — *Arnold*, Fettumsatz, Fettwanderung usw., V. A. 171, 1903. — *Fischler*, V. A. 170, 1902 u. 174, 1903. — *Babes*, C. 1908, Nr. 7. — *Prym*, Fett im Markinterstitium der Niere, V. A. 196, 1909. — *Landsteiner*, Z. B. 33, 1903. — *Stoerk*, l. c. p. 821.

823 *E. Kaufmann*, l. c. p. 495; s. auch *Heineke*, Die Veränd. d. Niere nach Subl.-Vergift. mit besond. Berücksichtigung d. Regener. d. Epithels, Z. B. 45, 1909. — *R. Stern*, D. 1894. — *M. B. Schmidt*, C. XVIII, 1907. **824** *Loeschke*, C. XXI. Bd. Nr. 21, 1910. — *Huebschmann*, F. Z. 3, 1909. — *Süssengluth*, C. 20, 1909. — *Armanni*, in *Catani*, Der Diabetes mell., Übers. v. *Hahn*, Berlin 1880. — *Ebstein*, D. A. 28 u. 30, 1881. — *Ehrlich*, Z. f. kl. M. 6, 1883. — *Arnold*, Nierenstruktur u. Nierenglykogen, Sitzungsber. d. Heidelberger Akad. d. Wissensch., Math.-naturwiss. Klasse, Jahrgang 1910, 10. Abt., Heidelberg 1910. — *Stoerk*, l. c. p. 821. — *Klemperer*, B. Nr. 45, 1908, S. 2042. — *Leube*, l. c. p. 800. — *Caranfilian*, W. klin. R. 1—6, 1909. — *Frerichs*, Die *Bright*sche Nierenkrankh., Braunschweig 1851. **825** *W. Ebstein*, B. 41, 1909. — *Landsteiner*, l. c. p. 821. **826** *Thomas*, zit. bei *Senator*, l. c. p. 809. — *Thorel*, D. A. 77, 1903 u. 84, 1905. — *Heineke*, Z. B. 45, 1909. — *Oertel*, On epithelial proliferation and the formation of epithelial giant cells in Nephritis, Publ. of the Russel sage Instit. of Pathol. New York City Hospital Nr. 1, 1909. — *Löhlein*, l. c. p. 819. — *Ponfick*, l. c. p. 819. — *Jores*, Inaktivitätsatrophien in der Niere u. die Frage der Wasserausscheidung, F. Z. III, 1909. — *Löhlein*, l. c. p. 819. — *Enderlen*, D. Z. Chir. 41, 1898. — *C. Hirsch*, l. c. p. 811. — *Cesa-Bianchi*, F. Z. 3, Exp. Unters. üb. d. Nierenzelle. **827** *Ribbert*, Nephritis u. Albuminurie, Bonn 1881. — *Langhans*, Veränd. d. Glomeruli b. akuter Nephr., V. A. 99, 1884 u. 112, 1888. — *Löhlein*, Üb. d. entzündl. Ver. d. Glomeruli der menschl. Nieren u. ihre Bed. f. die Nephritis; A. a. d. Path. Inst. Leipzig, Heft 4, 1907. — *Böhm*, V. A. 150, 1897. **828** *Baum*, V. A. 162, 1900. — *Herxheimer*, F. Z. 2, Heft 1, 1908, u. s. derselbe, Über sog. hyal. Deg. d. Glomeruli, Z. B. 45, 1909. **829** *Weigert*, Die *Bright*sche Nierenerkrankung, S. kl. V. 162—163, 1879. **830** *Langhans*, V. A. 76, 1879, 99, 1885 u. 112, 1888. — *Löhlein*, l. c. p. 819. — *Ribbert*, l. c. p. 827; siehe auch: Die normale u. pathol. Physiol. u. Anat. d. Niere, Kassel 1896, u. Lehrb. d. path. Histol. **831** *Councilman*, Acute interstitial Nephritis, I. exp. M. III, Nos 4 and 5, 1898. **832** *Löhlein*, l. c. p. 819. — *Councilman*, l. c. — *Reichel*, Über Nephritis bei Scharlach, Z. f. H. 26, 1905. — *Sörensen*, s. bei *Reichel*. — *Goemans*, La caps. d. *Bowman* dans les inflamm. chron. des reins, Trav. d. labor. Boerhave, Leyde 1899. — *v. Engel*, Glomerulitis adhaesiva, V. A. 163, 1901. — *Soerensen*, Z. f. kl. M. 18, 1891. — *Jochmann*, Niere bei Scharlach, Z. f. kl. M. 56. — *Baginsky*, Naturfv., Hamburg 1901. — *Reichel*, l. c. p. 831. — *Löhlein*, l. c. p. 827. — *Graupner*, M. Nr. 32, 1910. **833** *Schlayer* u. *Takayasu*, D. A. 98, 1909. **834** *Thorel*, D. A. 77, 1903. — *Reichel*, l. c. p. 832. — *Löhlein*, l. c. p. 819. **835** *Stoerk*, l. c. p. 821. **836** *Löhlein*, l. c. p. 819. — *Langhans*, ll. c. p. 830. **839** *Bartels*, Ziemssens Handb. d. spez. Path. IX., 1875. — *Weigert*, l. c. p. 829. — *Aschoff*, Lehrb. — *Löhlein*, l. c. p. 819. **842** *Thorel*, Über Mitosen u. atypische Regenerationen bei Nephritis, D. A. 84, 1905 u. C. XVIII, 1907, S. 112. — *Sacerdote*, Giorn. della real. Accad. di med. di Torino, Vol. XI, 1905. — *Prym*, V. A. 177, 1904, Ver. d. arter. Gefäße bei interst. Nephr. — *Jores*, Arteriosklerose d. kl. Organarterien u. ihre Beziehung zu Nephritis, V. A. 178, 1904 u. Wesen u. Entw. d. Arteriosklerose, Wiesbaden 1903. **843** *Ewald*, Über die Veränd. kl. Gefäße bei Morbus Brightii usw. V. A. 71. — *Friedemann*, Über d. Ver. d. kl. Arterien bei Nierenerkrankungen, V. A. 159, 1900. — *Gull* u. *Sutton*, Medico-Chir. Transactions 55, 1872. — *Jores*, l. c. — *Löhlein*, l. c. p. 819. — *Päßler*, Über Ursache u. Bedeutung der Herzaffektion Nierenkranker, S. kl. V. Nr. 408, 1906. — *Päßler* u. *Heineke*, Path. G. IX, 1905. — *Katzenstein*, V. A. 182, 1905. — *Jores*, D. A. 94, 1908. — *Wiesel*, Ges. f. inn. Med., Wien, 7. März 1907. — *Schur* u. *Wiesel*, Ges. d. Ärzte, Wien, 31. Mai 1907, Reaktion des Blutserums von Nephritikern, W. kl. W. Nr. 23, 1907 und W. kl. W. Nr. 27, Nachweis von Brenzkatechin im Serum, und Path. G. XI, 1907. — *Bittorf*, Die Pathol. d. Nebennieren u. des M. *Addisonii*, Jena 1908 u. C. f. inn. Med. Nr. 2, 1909 u. M. 35, 1909 u. D. A. 100, 1910. — *Oberndorfer*, C. f. Path. S. 504, 1909. — *Goldschmidt*, l. c. p. 799. — *Nowicki*, V. A. 202, 1910. **844** *Aubertin* u. *Clunet*, Compt. rend. d. l. soc. d. Biol. Paris, 63, 1907, Hypertrophie des l. Ventr. kommt oft bei Nebennierenmarkhyperplasie ohne Nierenschrumpfung vor. — *Thoma*, l. c. p. 816. — *Edelbohls* s. bei *Herxheimer* u. *Hall*, Über die Entkapselung der Niere, V. A. 179, 1905. — *Gatti*, A. Chir. 86, 1908. — *Wildbolz*, Üb. d. Folgen der Nierenspaltung, D. Z. Chir. 81, 1906. — *Hueter*, C. Bd. 19, Nr. 23, 1908. **845** *Rosenstein*, Pathologie u. Therapie d. Nierenkrankheiten, Berlin 1894. **846** *Raubitschek*, Nierenamyloidose, V. A. 182, 1905. — *Litten*, Amyloide Deg. bes. der Nieren, B. 1900. — *Leo*, Diagnostik. **847** *Orth*, Diagnostik u. Lehrb. u. in Nachrichten der k. Gesellsch. d. Wissensch., Göttingen 1895, Heft 1; vgl. auch B. Nr. 1, 1906. **848** *J. Koch*, Z. f. Hyg. 61, 1908. — *Orth*, l. c. p. 847. — *Rolly*, M. Nr. 37, 1909. — *Opitz*, Z. f. G. 55, 1905. — *Ruppanner*, Über Pyelonephritis in d. Schwangerschaft, M. Nr. 6, 1906. — *Hicks*, Br. m. J. Nr. 2508, 1908. **850** *v. Wunschheim*, Z. f. H. XV, 1894. — *Orth*, Int. Kongr. Rom 1894. **851** *W. Fischer*, Über Nierenveränderungen bei Tuberkulösen, Z. B. 47, 1910. — *Orth*, Lehrb.; vgl. auch B. Nr. 1, 1906. — *D. Nasse*, V. A. 105, 1886. — *Borrel*, Ann. Pasteur VIII, 1894. — *Friedrich* u. *Noesske*, Z. B. 26, 1899. — *Asch*, C. f. d. Kr. d. Harn- u. Sexualorg., XIV, 1903. — *Buday*, V. A. 186, 1906. — *Meinertz*, V. A. 192, 1908, Exp. Nierentuberkulose unter geänd. Zirkulationsverhältnissen (venöser Hyperämie der einen Niere durch Unterbindung des Ure-

ters.) — *Orth*, Lehrb. 1893 II.; vgl. auch B. Nr. 1, 1906. **854** *I. Israel*, D. 1898. — *Salus*, B. Nr. 50, 1903.

855 Lit. über Nierentuberkulose: *Wagner*, Ref. in Schmidt's Jahrb. 1904; *Rosenstein*, B. Nr. 1, 1906, dazu Disk. Bem. von *Orth*; *Krönlein*, A. Chir. 73, 1904; *Jousset*, A. de Méd. 16, 1904; *Curtis* et *Carlier*, Rein polycystique tuberculeux, A. de Méd. 17, 1905. **855** *Rössle*, Vollkommener Schwund durch gummöse Prozesse, M. Nr. 6, 1910. — *Stroebe*, C. 2, 1891. — *Ruckert*, Festschr. f. *Orth*, Berlin, Hirschwald, 1903. — *Stroebe*, l. c. — *Hochsinger*, Stud. üb. d. hered. Syphilis. — *Stoerk*, W. klin. W. 41, 1901. — *Hamburger*, zit. bei *Hecker*, J. f. K. 51, 1900 u. D. 45, 46, 1902. — *Ruckert*, l. c. — *Baum*, l. c. p. 828. — *Kimla*, l. c. p. 307. — *Hecker*, l. c. p. 855. **856** *Kunith*, Freie Ver. d. Chir. Berlin 11. Nov. 1907, ref. D. Nr. 2, 1908. — *Brugnatelli*, Arch. italiennes de Biologie t. XLVIII, fasc. III, 1907. — *Ebstein*, l. c. p. 779. — *Aschoff*, Path. G. München 1899. **857** *Orth*, Lehrb. — *Ebstein*, l. c. — *Paszkiewicz*, V. A. 192, 1908. **858** *E. Neumann*, frühere Arbeiten u. V. 114, 1888, s. auch *Klebs* (Handb. d. path. Anat. II. p. 626), der den Namen ‚Bilirubininfarkt' einführte. — *Orth*, Lehrb. — *Afanasjew*, Ver. d. Niere bei einigen Vergift., V. A. 98, 1884. — *Neuberger*, Über Kalkablager. in den Nieren, A. f. e. P. 27, 1890. — *v. Kossa*, Im Organismus künstl. erzeugte Verkalkung, Z. B. 29, 1901. — *Putti*, Clinica med. 1904. **859** *Leutert*, F. XIII, 1895. — *Heineke*, Z. B. 45, 1909. — *Gierke*, V. A. 167, 1902. — *Stoerk*, l. c. p. 821. — *Costantini*, L'azione della sublamina sul rene, Pathologica I, Nr 14, 1909. — *Herzog*, Veränderung der Kaninchenniere bei Phosphorvergiftung, I.-D. Leipzig 1909. — *Löhlein*, l. c. p. 819. — *Dohi*, V. A. 193, 1908. — *Ruckert*, l. c. p. 855. — *Braunwarth*, Über Nierencysten, V. A. 186, 1906. — *Coenen*, B. Nr. 4, 1911. **860** *Sieber*, Über Cystennieren bei Erwachsenen, D. Z. Chir. 79, 1905, bei 200 Fällen in 10% Infektion. — *Bull*, A. Chir. 91, 1910; in einer Familie 5—6 Mitglieder mit Cystennieren. — *Kümmell*, Ärztl. V. Hamburg 21. XII. 09, ref. D. 10, 1910. — *Ruckert*, l. c. p. 855. — *Dunger*, Z. B. 35, 1904. — *Bull*, l. c. **861** *Hennig*, A., Ein Fall von Geburtshindernis infolge beiders. kong. Cystenniere, I.-D. Halle 1908. — *Virchow*, Ges. Abh. 1856. — *Thorn*, Beitr. zur Genese der Cystenniere, I.-D. Bonn 1882. — *Petterson*, Veränd. d. Niere bei Läsion der Papille, Z. B. 33, 1903. — *Durlach*, Über Entstehung der Cystenniere, I.-D. Bonn 1885. — *Leichtenstern*, D. Nr. 51, 1884. — *Arnold*, Z. B. VIII, 1890. — *E. Kaufmann*, in der Monographie über sog. fötale Rachitis, Berlin 1892, S. 13 u. 14. — *Ribbert*, Path. G. München 1899. — *O. Hildebrand*, A. Chir. 48, 1884. — *Ruckert*, l. c. p. 855. **862** *E. Meyer*, M. Nr. 18, 1903 u. V. A. 173, 1903. — *Ribbert*, l. c. — *Ruckert*, l. c. — *Borst*, Festschr. d. Phys.-med. Ges. Würzburg 1899 u. Lehrb. von *Aschoff* I, S. 579. — *Dunger*, l. c. p. 860. — *Busse*, V. A. 175, 1904, Über Cystennieren u. andere Entwicklungsstörungen der Niere. — *Nauwerck-Hufschmid*, Z. B. XII, 1892. — *v. Kahlden*, Z. B. XIII, 1893 u. XV, 1894. — *Busse*, l. c. — *Birch-Hirschfeld*, C. f. Erkrankung der Harn- und Sexualorgane, 1894 u. Z. B. 24, 1898.

Lit. über Cystenniere: *v. Mutach*, Beitr. z. Genese der kong. Cystennieren, V. A. 142, 1895. — *Albarran* et *Imbert*, Tumeurs du rein, Paris 1903; *Jaeggy*, Kystombildung im Bereich eines Renculus, V. A. 185, 1906; *Dorfmann*, Kongenitale Cystenniere im Zusammenhang mit sonst. Mißbildungen, I.-D. Zürich 1906; *Herxheimer*, Cystenbild d.. Niere u. abführ. Harnwege, V. A. 185, 1906, Cystennieren beruhen stets auf kongenitalen Störungen, nicht auf Entzündung; *Beitzke*, Über Cysten im Nierenmark, Charité-Ann. XXXII. 1908 (für Entwicklungsstörung); *Coenen*, Üb. d. Cystenbildungen der Niere, Leber, Milz u. ihre Entstehung, B. Nr. 4, 1911. **863** *Waldeyer*, V. A. 51, 1870 u. 54, 1872. — *v. Recklinghausen*, V. A. Bd. 100. — *Vogel*, Die Bedeutung der retrograd. Metastase innerhalb d. Lymphbahn u. s. w., V. A. 125, 1901, primäre Carc. d. Pankreas. **864** *Geneweín*, Z. f. H. 26, 1905. — *E. Albrecht* s. bei *Geneweín*. — *Busse*, l. c. p. 862. — *Hess*, Z. B. Suppl. Bd. 7. — *Bork*, A. Chir. 63, 1901. — *H. Müller*, V. A. 145, 1896. — *Nürnberg*, Beitr. z. Hist. der Nierengeschwülste F. Z. I 1907. — *W. Fischer*, Nierengeschwülste bei tuberöser Hirnsklerose Z. B. 50. 1911. — *Merkel*, Z. B. 24. — *Hedrén* Zur Kenntnis der Pathol. d. Mischgeschwülste der Niere, Z. B. 40, 1906. — *Birch-Hirschfeld*, l. c. p. 862. **865** *Birch-Hirschfeld*, l. c. p. 862. — *Muus*, V. A. 155, 1899, u. Über die sog. embryon. Mischgeschwülste der Niere, Stuttgart 1901. — *Wilms*, Die Mischgeschwülste der Niere, Leipzig 1899. — *Ribbert*, l. c. p. 861. — *Busse*, l. c. p. 862 u. Path. G. 7, 1904. — *Trappe*, F. Z. I. 1, 1907. — *Aschoff*, Disk. z. Vortr. *Busse*, Path. G. 7, 1904. — *Hedrén*, l. c. p. 864. **866** *Wilms*, l. c. — *Birch-Hirschfeld*, l. c. p. 862. — *K. Schneider*, J. f. K. 66, 1907. — *v. Recklinghausen*, V. A. 100, 1885. — *P. Grawitz*, l. c. p. 798. **867** *Askanazy*, B. Nr. 35, 1908. — *Stoerk*, Z. B. 43, 1908 u. Path. G. XII, 1908 u. I. Kongr. d. deutsch. Ges. f. Urologie, Wien, Oktober 1907. — *Sabolotnow* (Inst. *Marchand*), Z. B. 41, 1907. — *Clairmont*, A. Chir. 79, 1906. — *Neuhäuser*, A. Chir. 79, 1906 u. D. Nr. 8, 1909, Implantationsversuche. — *Schmieden*, D. Z. Chir. 70, 1903. — *Stoerk* u. *v. Haberer*, A. Chir. 87, 1908 u. *v. Haberer*, A. Chir. 94, Heft 3, 1911, Die gestielte Nebennierentransplantation u. ihre Endresultate. — *Zehbe*, V. A. 201, 1910. — *Steinke*, F. Z. 5, 1910. — *Sisson*, Z. B. 49, 1910. — *Stoerk*, l. c. — *Oberndorfer*, Path. G. XI. 1907. — *Küster*, Intern. Kongr. Moskau 1897. — *Albarran* u. *Imbert*, Les tumeurs du rein, Paris 1903. — *Albrecht*

l. c. p. 762. **868** *Beilby*, A clinical study of hypernephroma with pathological reports. Albany med. annals Jan. 1909. — *Franck*, Die maligne Hypernephrome im Kindesalter, B. z. kl. Ch. 66, 1910. — *Kümmell*, ref. D. Nr. 10, 1910. — *Geill*, V., Januar 1900. — *Thorel*, C. XVIII, 1907, S. 113 ff. **870** *Morgenstern*, F. Z. 4, 1910. — *v. Saar*, B. z. kl. Ch. 64, 1909. — *Minkowski*, M. G. XVI, 1906. — *Ponfick*, cit. bei Coenen. — *Coenen*, Das perirenale Hämatom u. s. Beziehung z. d. sog. perirenalen Hydronephrose u. zur sog. subkapsulären Hämatonephrose B. z. kl. Ch. 70, 1910. — *Hagemann*, Über Sackniere, perinephritische und intranephritische, subkapsuläre Zysten bei den Haustieren V. A. 202, 1910. — *Chiari* (*Stoudensky*), Z. f. H. XX, 1900, Ver. deutsch. Ärzte in Prag, ref. W. kl. 1900, S. 121. — *Orth*, V. A. 202, 1910. — *Ponfick*, Über Hydronephrose, Z. B. 49, 1910; u. Über Hydronephrose des Menschen auch im Kindes- u. Säuglingsalter, Z. B. 50, 1911. **871** *Bazy*, R. de Chir. 1903. — *E. Kaufmann*, C. f. Schw. Nr. 17 1906. — *Ekehorn*, A. Chir. 82, 1907. — *Merkel*, V. A. 191, 1908. — *Ponfick*, Z. B. 49, 1910. — *Orth*, Lehrb. — *Ruckert*, l. c. p. 855. — *Michalski*, B. z. kl. Chir. 35, 1902. — *Bazy*, l. c. **872** *Dietrich*, Ver. f. inn. Med. u. Kinderhlkde. 18 Oct. 09 Berlin, ref. D. 47, 1909; in der Diskussion erwähnt *Fürbringer* einen Stein von *Bradley* von 1580 g! — *Ebstein*, l. c. p. 779 u. *E. u. Nicolaier*, V. A. 123, 1891 u. Exp. Erzeug. v. Harnsteinen, Wiesbaden 1891. — *Posner*, Z. f. kl. M. IX u. XVI. **873** *Steinmann*, Über Schalen- u. Kalksteinbildung, Naturforschende Ges., Freiburg IV 1889. — *Schmorl*, Path. G., IV, 1901. — *Jores*, E. XI, II. Abt. 1907, S. 182. — *Mousseaux*, Rev. mens. des malad. de l'enfance, 1904. — *Orth*, Path. G., IV, 1901. — *Ebstein u. Nicolaier*, l. c. p. 872; s. auch *Rosenbach*, Krit. u. exp. Beitr. z. Frage der Entstehung der Nierensteine M. G. 22, 1911. — *Baumann u. v. Udransky*, Ber. d. deutsch. chem. Ges. XXI u. Z. f. physiol. Chem. 1889. — *Brieger*, B. 1889. **874** *Abderhalden*, Z. f. physiol. Chem. 38, 1903. — *Morawitz u. Adrian*, M. G. XVII, 5. Heft 1907. — *Ultzmann*, Über Harnsteinbildung. Wien 1876. — *Kleinschmidt*, Naturf. Ges. Freiburg 8. Juli 1910, ref. D. 30, 1910. **875** *Kumita* M. G. 20, 1909. — *Saathoff*, M. Nr. 44, 1909. — *Meyer u. Ahreiner*, M. G. 19, Heft 3, 1908. **876** *Göppert*, Die Pyelocystitis des Kindesalters, B. Nr. 14, 1909 u. Die eitrigen Erkr. der Harnwege im Kindesalter, Ergebn. d. inn. Med. u. Kinderhlkde. II. — *Senator*, l. c. p. — *Mannnaberg*, in *v. Frisch u. Zuckerkandl*, Handb. d. Urologie, Bd. 2, 1905. — *Imbert*, La fibrinurie, Ann. des mal. d. org. génito-urin. T. 23, 1905 II. — *Pisenti*, Lav. dell' instit. anat. path. di Perugia 1891; C. V. 1894. — *v Kahlden*, Z. B. 16. — *Aschoff*, V. A. 138, 1894. — *v. Brunn*, zit. bei *Rawitz*, Grundriß der Histologie, S. 177, Berlin 1894. — *Beneke*, l. c. p. 802. — *Lubarsch*, A. f. m. A. 41, 1893. — *Aschoff*, V. A. 138, 1894. — *Stoerk*, Z. B. 26, 1899 u. Cystitis (Pyelitis, Ureteritis u. Urethritis) cystica, Z. B. 50, 1911. — *Herxheimer*, V. A. 185, 1906. — *Saltykow*, Z. B. 44, 1908. — *Aschoff*, l. c. — *Róna*, Monatsber. f. Urologie, 1901, Bd. VI. — *Ribbert*, D. 1896.

877 Lit. über Geschwülste des Nierenbeckens und der Ureteren: *Albarran*, Ann. d. mal. d. org. gén. urin. 18, 1900 u. 21, 1903; *Kischensky*, Plattenepithelkrebs der N.-Kelche, Z. B. 30, 1901, Zusammenfassung; *Josselin de Jong*, Carc. papill. d. N.-Beckens, Z. B. 32, 1904; *Matsuoka*, Mult. Papillome der harnf. Wege, D. Z. Chir. 68, 1903; *Zona*, Prim. Tumoren des Ureters, C. 5, 1894; *Paschkis*, Cylinderzellcarcinom, teils solid, teils mit Lumenbildung, Z. f. Urologie, Bd. 3, 1909; *Zironi*, Prim. Carc. d. r. Ureters bei 36j. Frau, Ann. d. mal. d. orig. gén. urin. 1909, 27. Jahrg.

Busse, V. A. 164, 1901. — *Savory u. Nash*, Lancet 17. Dez. 1904, p. 1699. **878** *E. Kaufmann*, Med. Ges. Göttingen, 6. II. 1908, ref. D. Nr. 18, 1908, der Fall wird von *W. Fischer u. Murakami* genauer publiziert werden. — *Albarran u. Imbert*, l. c. p. 867. — *Henle*, Handb. d. Anatomie. — *Giani*, Contributo sperimentale alla genesi della cistite cistica, A. p. Sc. M. 30, 1906. **879** *Enderlen*, Zur Ätiologie der Blasenektopie, A. Chir. 71, 1903 u. Über Blasenektopie, Wiesbaden, Bergmann, 1904. — *Enderlen*, Path. G. 7, 1905. — *Reichel*, Z. f. G. 14, B. z. kl. Chir. 14, 1895. — *Keibel*, Anat. Anzeiger, 1891. — *Vialleton*, Arch. prov. de chirurg. 1892. — *Enderlen*, l. c. I et II l. — *Kermauner*, Über Mißbildungen mit Störungen des Körperverschlusses, A. f. G. 78, 1906. — *Küster*, B. 1876, Nr. 46. — *Enderlen*, Über Blasenektopie, S. kl. V. Nr. 471/473, 1908. — *Enderlen*, l. c. IV. l. S. 182/183. — *Bergenhem*, zit. bei *Ehrich*. — *Ehrich*, B. z. kl. Ch. 30, 1901, Gallertkrebs. **880** *Enderlen*, l. c. p. 879. I. l. — *Enderlen*, l. c. IV. l. — *Englisch*, W. 1894, Heft 4. — *Pommer*, W. kl. W. 16, 1904. — *Vogel*, B. 17, 1910. — *Stoerk*, Z. B. 26. — *Hadda*, B. Nr. 34, 1910, dabei spielen infektiöse Thrombosen im Bereich der Blasenvenen mit. **881** *Lustgarten u. Mannaberg*, zit. bei *Klemperer u. Lewy*, Grundriß der klin. Bakteriol., Berlin 1896. — *Box*, Lancet 1908. Jan. 11. Vorl. üb. bakt. Inf. d. Harnwege bei Kindern. — *Rovsing*, Kopenhagen 1889, ref. in Baumgarten's Jahresber. 1889. V. — *Hauser*, Üb. Fäulnisbakt. u. d. Beziehung z. Septikämie, Leipzig 1885. — *Leube u. Graser*, V. A. 100, 1885. — *Rovsing*, l. c. p. 881. **882** *Fütterer*, Ref. über Epithelmetaplasie, E. 9, 1905. — *Lichtenstern*, W. kl. W. Nr. 13, 1904. — *Pommer*, *Path.* G. 9, 1905, Ein Struvitstein in einem Falle von Epidermisierung der Harnblase. — *v. Hansemann*, V. A. 173, 1903. — *Guttmann u. Michaelis*, Z. f. kl. M. 47, 1902. — *Gierke*, M. 29, 1905. — *Landsteiner u. Stoerk*, Z. B. 36, 1904. — *Pappenheimer*, P. New York VI, Nos 3 and 4, 1906. — *Hart*, Z. f. K. 4, 1906. **883** *H. Schmid*, Contrib. à l'étude de la Mal. de la vessie, thèse de

Genève u. R. méd. Nr. 11, 1909, 3 Fälle. — *Minelli*, V. A. 184, 1906. — *Kimla*, V. A. 184, 1906. — *Zangemeister*, Z. f. Urologie 1. 1907, neigt dazu, bes. Form des Tuberk. anzunehmen. — *v. Ellenrieder*, Über Malakoplakie der Harnblase, I.-D. Freiburg i. Br. 1906. — *Schmid*, l. c. — *Loele*, Z. B. 48, 1910. — *Ultzmann*, Krankh. der Harnblase (herausgeg. von Dr. *Schustler*), Deutsche Chir., 52. Lief., Stuttgart 1890. — *Weigert*, Bresl. Ärzte-Zeitschr. — *Kossel*, D. 1891. **884** *Ruppanner*, F. Z. II. 1908. — *Nowicki*, l. c. p., 492. — *Mangold*, Über total. Defekt. der Harnblase und Prostata durch Tuberkulose, I.-D. Königsberg 1906. **885** *Rovsing*, A. Chir. 82, 1907 u. Die Urogenitaltuberkulose, Z. f. Urologie, Heft 4, 1909. — *Wildbolz*, Exp. Stud. üb. aszendierende Nierentuberkulose, Z. f. Urologie II, 1908 u. Folia urolog. III, Nr. 6, 1909. — *Sawamura*, Exp. u. lit. Studien über die Verbreitungsweise u. Wege der Urogenitaltuberkulose, D. Z. Chir. 103, 1910. — *Bauereisen*, Beitrag zur Frage der aszendierenden Nierentuberkulose, Z. f. Urologie II, Nr. 3, Leipzig 1910. — *Cuturi*, Ann. de mal. d. org. gén.-urin Jahrg. 28, 17. Heft, 1910. **888** *Rauenbusch*, V. A. 182, 1905. — *Krompecher*, Z. B. 44, 1908, S. 119. — *Venulet*, V. A. 196, 1909. — *Birch-Hirschfeld*, Lehrbuch, 4. Aufl., 1894. — *Rauenbusch*, l. c. p. 888. — *Bayer*, V. A. 196, 1909. — *Schatz*, A. f. G. 1876. — *Albarran*, Les tumeurs de la vessie, Paris 1892. — *Hüsler*, Beitr. z. Lehre von den Harnblasengeschwülsten im Kindesalter, J. f. K. 62, 1905 u. I.-D. Basel 1905. — *Mönckeberg*, V. A. 187, Heft 3, 1907. — *Langhans*, V. A. 75, 1879. — *Terrier* u. *Hartmann*, R. d. Chir. 1895. — *Hüsler*, l. c. — *Wilms*, l. c. p. 923. — *R. F. Müller*, Die Mischgeschwülste der Blase im Kindesalter, I.-D., Leipzig 1904. — *Rehn*, A. Chir. 50 u. Chir.-Kongr. 1904. — *Wendel*, M. Grenz. 6, 1900. — *Leichtenstern*, D. 1898. — *Rehn*, 34. Chir.-Kongr. Berlin 1905. — *Seyberth*, M. Nr. 32, 1907. **889** *Hüsler*, l. c. p. 888. — *Beneke*, V. A. 161, 1900. — *W. Fischer*, A. p. J. von *Baumgarten* VI, Heft 3, 1908. — *Wilms*, l. c. p. 923. — *Saxer*, Z. B. 31, 1902.

889 Lit. über Blasengeschwülste: *Schaldemose*, Studien üb. d. Blasenpapillome, Hab.-Schr., Kopenhagen 1904 (dänisch); die Papillome gehen nicht vom Oberflächenepithel sondern von Blasendrüsen — *Lendorf* — aus, desgl. tubulöse Adenome.; *Posner*, Deutsche Klin., Bd. X. I. 1905; *Kroph*, Prim. Sarkome u. Carc. der Harnbl., Z. f. H. 25, 1904; *Hüsler*, l. c. p. 888; *v. Frisch*, W. kl. W. 40, 1907, Bericht über 300 operierte Blasentumoren; *Hadda*, Blasencarc. im jugendl. Alter, A. Chir. 88, 1909; *Venulet*, Chorionepitheliomähnl. Harnblasenkrebs, V. A. 196, 1909; *Stumpf*, Üb. Bau u. Wachstum eines Rhabdomyoms der Harnblase, Z. B. 50, 1911.

Klebs, Handb. I, 1876. — *Montfort*, Contrib. à l'étude du role de la Prostate etc. Thèse de Paris 1903. — *Suzuki*, B. Nr. 7, 1909. — *Winter*, Z. f. G. 36. — *Kolischer*, C. f. G. 1895. — *Zangemeister*, A. f. G. 63, 1901. — *Solomin*, P. 1897. — *Lucksch*, Path. G. VII, 1904. — *Goebel*, Über Blasensteine, nach in Ägypten gemachten Erfahrungen, D. Z. Chir. 81, 1906. **890** *Finsterer*, D. Z. Chir. 80, 1905. — *Pommer*, l. c. p. 882. — *Littlewood*, Lancet Mai 11, 1907. — *Englisch*, Zentralbl. f. die ges. Therapie 1904. **891** *Kapsammer*, W. klin. W. 18, 1903. — *Civiale*, zit.. bei *Kapsammer*. — *Englisch*, A. Chir. 76, 1905. **892** *Englisch*, l. c. p. 880. — *Pagenstecher*, Angeb. Blasendivertikel u, Doppelblase, A. Chir. 74, 1904. — *Handl*, l. c. p. 806. — *F. Meyer*, Fall von angeb. gr. Blasendivertikel, C. f. d. Harnkrankh. 16, 1905, 50 Fälle aus Lit. über Divert. u. Doppelblase. — *Wagner*, A. Chir. 76, 1905. — *Brunner*, D. Z. Chir. 47, 1898. — *Eggenberger*, D. Z. Chir. 94, 1908. — *Felten*, A. Chir. 94, 1910. — *Bartels*, Die Traumen der Harnblase, A. Chir. 22. 1878. — *Geill*, Traumen der Harnblase, V. 1900. — *Nordmann*, D. Nr. 4, 1908. **893** *Frieberg*, Ein Fall von Blasenruptur mit Veränd. d. elast. Substanz im Rupturrande des Peritoneums, V. A. 202, 1910. — *Löhlein*, Arb. a. d. path. Inst. Leipzig, Heft 4, 1907. — *Oehlecker*, D. Nr. 24, 1910. — *Bilharz*, W. 1865. — *Goebel*, l. c. p. 889. — *Griesinger*, A. f. phys. Heilk. 13, 1854. — *Goebel*, l. c. — *Marchand*, C. f. Bakt. 15, 1894. — *Miura*, C. f. Bakt. 16, 1894.

Harnröhre. *v. Ebner*, Männl. Geschlechtsorgane in *Kölliker*, Handb. d. Gewebelehre d. Menschen, III. Bd., Leipzig 1902. — *Eberth*, Die männlichen Geschlechtsorgane in *v. Bardeleben*: Handb. d. Anatomie des Menschen, Jena 1904. 894 *Nagel*, C. f. G. 1895. — *Waldeyer*, in *Waldeyer-Joessel* Topogr. chir. Anat. II, 1899. — *Skene*, Amer. Journ. of obst. etc. 1880. — *Kocks*, A. f. G. 20, 1882. — *Dohrn*, A. f. G. 21. — *Testut*, Traité d'anatomie, III. Aufl., S. 634. — *Bergh*, Monatsschr. f. prakt. Dermat. Nr. 6, 1897. — *Posner*, B. 13, 1907. — *Hock*, B. 50, 1908. — *Róna*, D. Nr. 21, 1905. — *v. Bókay*, J. f. K. 1900. — *F. Suter*, A. Chir. 87, 1908. — *Timofeew*, A. Chir. 92, 1910.

Lit. über Mißbildungen der Harnröhre: *C. Kaufmann*, Verletz. u. Krankheiten der männl. Harnröhre u. d. Penis, Deutsche Chir., Lief. 50a, 1886; *Englisch*, Über angeb. Verschließ., Verengerungen u. Erweiterungen d. männlichen Harnröhre, A. f. K. 2, Stuttgart 1881; idem, Über doppelte Harnröhre, C. f. Kr. d. Harn- u. Sex.-Org., 3, 1892 u. 6, 1895; *Enderlen*, Über Blasenektopie, Wiesbaden 1904; *E. Burckhardt*, Die Verletzung. und chir. Erkrank. d. Harnröhre, Handb. d. Urologie von *v. Frisch*, III. Bd. 1905, Ausführl. Lit.

Neißer, C. 1879 u. D. 1882 u. Bresl. ärztl. Z. 1886. — *Bumm*, Der Mikroorganismus der gonorrhoischen Schleimhauterkrankungen, Wiesbaden 1886. — *Wertheim*, A. f. G. 42, 1892. — *Lang*, E. Vorles. über Path. u. Ther. d. Syphilis, Wiesbaden 1895. — *Blair* M. *Martin*, J. P. B.

July 1910. — *Pfeiffer*, Über die Bakterienflora d. norm. männl. Harnröhre, A. f. D. 69, 1904. **895** *Roux*, Acad. des scienc. 1886. —*Touton*, A. f. D. 1889. — *Wertheim*, C. f. G. Nr. 48, 1896. — *Finger*, *Ghon* u. *Schlagenhaufer*, A. f. D. 1894, s. auch *Lanz*, A. f. D. 52, 1900. — *Neelsen*, A. f. D. 1887. — *Finger*, A. f. D. 1887 u. Die Blennorrhoe der Sexualorgane, Leipzig 1896. — *Rost*, Z. f. Urologie Bd. 4, H. 5, 1910. **896** *Cedercreutz*, A. f. D. 79, 1906. — *Zilliacus*, zit. bei *Cedercreutz*. — *Hübner*, F. Z. 2, 1909, s. auch *Strauss*, Verh. d. Naturfvers. Königsberg 1910, erschienen 1911, II. Teil, 2. Hälfte, S. 485. — *Rost*, l. c. p. 895. — *Dittel*, Die Strikturen der Harnröhre, 2. Aufl., Stuttgart 1886. — *E. Burckhardt*, Die Verletzungen u. chir. Erkrankungen der Harnröhre. Handb. d. Urologie von *v. Frisch*, III. Bd. 1905. — *Czaplewski*, Zur Diagnose der Gonokokken, A. a. d. Path. Inst. Tübingen VI, Heft 2, 1908, Festschr. für *v. Baumgarten*. — *Matzenauer*, W. klin. R., 5. Heft. 1907. — *Leven*, A. f. D. 75, 1905. — *Fehling*, M. Nr. 49, 1895. — *Neisser* u. *Putzler*, IV. Kongr. d. Deutsch. Dermat. Gesellsch. zu Breslau 1894. — *Knorr*, Verh. d. Ges. f. G. u. G., Berlin, ref. Z. f. G. 58, 1906. — *Külbs*, Endoc. gonorrh. Lit., W. kl. W. Nr. 1, 1907. — *Schäffer*, Pathol. d. Gonorrhoe, Ref. E., VII. Jahrg., über 1900. — *Greeff*, Über Metastasen im Auge bei Gonorrhoe, Med. Klin. Nr. 38, 1905. **897** *Jadassohn*, Verhandl. d. Deutsch. Dermat. Gesellsch., IV. Kongr., Breslau 1894. — *Groß*, A. f. D. 75, 1905 u. Vortr. in Wien, Dermat. Ges., ref. A. f. D. 78, 1906. — *Finger*, *Nobl*, Diskuss. dazu. — *Oberländer*, Vierteljahrsschr. f. Derm. u. Syph., 1887. — *Berg*, Naturfv. Frankfurt 1896. — *Hübner*, l. c. p. 896. — *Paul Cohn*, D. 29, 1905. — *Lange*, Z. f. G. 48, 1902. — *Adrian*, Über syph. Harnr.-Strikt., Monatsschr. f. Harnkr. u. sexuelle Hyg., Malende, Leipzig. — *Fluss*, W. kl. W. 40, 1907, gute Abb. — *Puppel*, M. f. G. 27, 1908. **898** *C. Kaufmann*, l. c. p. 894. — *P. Preiswerck*, Üb. prim. Urethralcarc. b. Manne, Z. f. Urologie u. I.-D. Basel 1907. — *Wichmann*, B. z. kl. Ch. 31, 1901. — *E. Burckhardt*, Erkr. d. Harnröhre, im Handb. d. Urologie von *v. Frisch* u. *Zuckerkandl*, 1904. — *Karaki*, Z. f. G. 61, 1907, 28 Fälle aus Lit. u. 1 neuer. — *Puppel*, l. c. — *Tanton*, L'épithéliome prim. de l'ur. chez. l'homme et chez la femme, G. d. H. Nr. 89, 1910. 65 Fälle m. prim. Urethralcarc. beim Manne, 75 beim Weib. — *Kapsammer*, W. kl. W. 1903 s. auch *Nebesky*, Sarkome d. weibl. Ur. A. f. G. 93, 1911. — *Tilp*, C. 20, 1909. — *E. Burckhardt*, l. c. p. 896. — *Dittel*, l. c. p. 896. — **899** *C. Kaufmann*, l. c. p. 894. — *Finsterer*, D. Z. Chir. 81, 1906.

Geschlechtsorgane.

Entwicklung, Mißbildungen.

900 *Schickele*, Mesonephrische Geschwülste, C. XV, 1904. **901** *Bluhm*, A. f. G. 55, 1898. — *Pick*, A. f. G. 57, 1898. — *Ad. Czerny*, A. f. m. A. 32, 1889. — *Switalski*, Üb. d. Verhalten d. Urnierenreste bei weibl. Embryonen u. Kindern, Anz. d. Ak. d. Wissensch. in Krakau Nr. 5, 1898. — *Aschoff*, Üb. d. Lage des Paroophoron, Path. G., München 1899. **902** *H. Peters*, Die Urniere in ihrer Beziehung zur Gynäkologie, S. kl. V., N. F. 195, 1897 u. Z. f. H. 28, 1907 (Lit.). — *Schickele*, V. A. 169, 1902. — *J. Becker*, Nebeneierstock u. Gartnerscher Gang, I.-D Göttingen 1909. — *R. Meyer*, Z. f. G. 38, 1898. — *Rieder*, V. A. 96, 1884. — *v. Maudach*, V. A 156, 1899. — *R. Meyer*, Z. f. G. 52, 1900. — *R. Meyer*, Beitr. z. Kenntn. d. Gartnerschen Ganges beim Menschen, Z. f. G. 59, 1907. u. Zur Kenntnis des Gartnerschen Ganges bes. in der Vagina u. dem Hymen des Menschen, A. f. m. A. 73, 1909. — *Schottländer*, Uterus bicornis (subseptus) unicollis cum vag. subsepta etc., A. f. G. 81, Heft 1. **903** *Schäffer*, A. f. G. 37, 1890; vgl. dagegen *G. Klein* in der Festschrift zur Feier des 50jähr. Jub. d. Ges. f. G. u. Gyn. in Berlin, Wien, Hölder, 1894. — *Taussig*, Die Entwicklung des Hymen, M. f. G. Dez. 1909. — *Klebs*, Handb. d. path. Anat., 3. Lief., 1870, Berlin, Hirschwald. **904** *O. Schultze*, l. c. p. 54. — *Nagel*, A. f. G. 58, 1899 (vgl. auch *Siegenbeek van Heukelom*, Z. B. 23, 1898). — *Kermauner*, Die Morphol. d. Mißbildungen von *Schwalbe*, III. Teil, II. Lief. 1909. — *Salén*, Path. G. II, 1900. — *Garrè*, D. 1903. — *Simon*, V. A. 172, 1903. — *Pick*, B. 17, 1905. — *Kermauner*, l. c. — *Sauerbeck*, Üb. d. Herm. verus u. den H. im allgemeinen, F. Z. III, 1909, 2—4. — *Simon* l. c. — *Salén*, l. c. — *Marchand*, Mißbildungen in *Eulenburg's* Realencykl. 4. Aufl., 1910. **905** *Bayer*, Wahres u. falsches Zwittertum, B. z. G. u. G. 13, 1908. — *R. Meyer*, Disk. zu *Strassmann*, Ges. f. G. u. G., Berlin, 22. Okt. 1909. — *Meixner*, Ein Fall von Pseudohermaphroditismus femininus externus, D. Z. Chir. 102, 1909; s. auch *Uffreduzzi*, O. Ermafroditismo vero nell' uomo A. p. sc. m. Nr. 3, 1910 Individuum mit *Ovotestis*; bei diesen ist der Hodenanteil meist nicht funktionsfähig, während die äuß. Genitalien vorwiegend von männl. Typus sind. Folge ist sexuelle Impotenz, sodaß diese Individuen als *neutri* zu betrachten sind. Es gibt Neutri ohne sexuelle Differenzierung (*Virchow*) also asexuelle Neutri u. bisexuelle Neutri. — *Klebs*, l. c. p. 903. — *Neugebauer* zit. bei *Fibiger*, V. A. 181, 1905. — *Benda*, Ref. E. 1895, erschienen 1897, Hermaphroditismus und Mißb. mit Verwisch. d. Geschlechtscharakters. **906** *Ziegler*, Lehrb. 1901. — *Orth*, Lehrb. II, S. 262, 1893. — *Fibiger*, Beiträge zur Kenntnis d. weibl. Scheinzwittertums, V. A. 181, 1905. — *L. Pick*, A. f. G. 76, 1905. — *Chevassu*, Tumeurs du testicule, Paris, Steinheil, 1906. — *E. Kaufmann*, Über Zwischenzellengeschwülste des Hodens u. reine tubuläre Adenome, D. Nr. 18, 1908; s. auch *Loges*, Üb. d. Kombination des Herm.

mit Geschwulstb., I.-D. Würzburg 1907. — *Zacharias*, A. f. G. 88, 1909. — *v. Neugebauer*, Hermaphroditismus beim Menschen, Leipzig, Klinckhardt. 1908. — *Kermauner*, l. c. p. 904. — *Sauerbeck*, F. Z. Bd. 3, 1909.

906 Lit. über Mißbildungen des weiblichen Genitalapparates: *Kussmaul*, Von dem Mangel, der Verkümmerung u. Verdoppelung der Gebärmutter, 1859; *Ahlfeld*, Die Mißb. d. Menschen, 1882; *Nagel*, Entwickl. u. Entwicklungsfehler der weibl. Genitalien, *Veit's* Handb. 1, 1897; *Orth*, Lehrb. d. path. Anat. II.; *v. Rosthorn*, Die Mißb. d. weibl. Gen., *Nothnagel's* Spez. Path. u. Ther. XX; *Chrobak* u. *Rosthorn*, Die Erkr. d. weibl. Geschlechtsorgane, II. Teil, Wien 1908; *Menge*, Bildungsfehler der weibl. Genitalien, *Veit's* Handb. IV, 2. Hälfte, Wiesbaden 1910.

Schottländer, l. c. p. 902. **908** *v. Klein*, Z. f. G. 63, 1908, S. 181. **909** *Langhans*, V. A. 149, 1897. — *Lossen*, Überzählige Hoden, Festschr. z. 50jähr. Feier des Krankenh., Dresden 1899. — *Merkel*, Z. B. 32, 1902. — *Finotti*, A. Chir. 55, 1897. — *Wolf*, Richard, Leistenhoden u. ihre Schicksale, I.-D. Leipzig 1907. — *Blank*, Zur Kenntnis der Geschwülste des Bauchhodens, I.-D. Rostock 1906. — *Fischer, W.*, Teratom eines Bauchhodens etc., A. a. d. Path. Inst. Tübingen VI, 1908. — *E. Kaufmann*, Über Geschwulstbildung im Bauchhoden, Schles. Ges. f. vaterl. Kultur, 25. Juni 1897, u. Allg. Med. Central-Zeitung Nr. 5, 1898. — *Büdinger*, D. Z. Chir. 90, 1907, Die Ätiol. der Hodenretention. **910** *Weinberger*, C. f. Kr. d. Harn- und Geschlechtsorgane, 1899. — *Law*, Br. m. J. Mai 26, 1906. — *Righby* u. *Howard*, Lancet, Mai 25, 1907. — *Lang*, Jahrb. d. Hamburger Staatskrh. XI, 2, 1907. — *Maschke*, Z. B. 47, 1909. — *Roth*, C. f. Schw. 1884. — *C. Kaufmann*, l. c. p. 894. — *Stieda*, Die accessorischen Gänge am Penis, A. Chir. 77, 1905. — *Fischer*, W. kl. W. 1898, Penis fehlt. Scrotum und Testes normal. *Steckmetz*, Zur Kasuist. selt. Mißb. u. Erkr. d. Penis, I.-D. Tübingen 1896, Penis stark hypoplastisch. — *Küttner*, B. z. kl. Chir. 15, 1896. — *Lange*, Z. B. 24, 1898. — *Heller*, Z. f. Urologie II, 1908. — *R. Meyer*, Path. G. XIII, 1909. — *H. Albrecht*, Zur Formbildung des Geschlechtsgliedes (auf Grund einer Beob. m. Penisverdoppelung), F. Z. 4, 1910.

Erkrankungen der männlichen Sexualorgane.

911 *Joessel-Waldeyer*, l. c. p. 894. — *Leydig*, A. f. wiss. Zool. 1850. — *Hansemann*, V. A. 142, 1895. — *Herxheimer*, Festschr. f. *Orth*, 1903. **912** *Kasai*, V. A. 194, 1908. — *Plato* s. bei *Kyrle*, C. XXI, Nr. 2, 1910. Sichtbare Knötchen im Hoden eines 4j., an Lungentuberkulose verstorbenen Kindes. — *Simmonds*, Über die Einwirkung von Röntgenstrahlen auf den Hoden (Meerschweinchen), F. R. XIV u. M. 1909, Nr. 51. — *K. Koch*, V. A. 202, 1910 nimmt primäre Atrophie u. sek. Zwischenzellvermehrung u. auch Hodenatrophie durch Zwischenzellenhyperplasie (*Dürck*) an. — *Reinke*, A. f. m. A. 43, 1896. — *Lubarsch*, V. A. 145 u. 146, 1896 u. D. 22, 1896. — *Cohn*, Die kristallin. Bild. des männl. Genitaltractus, C. 10, 1899, Lit. — *Spangaro*, Üb. d. Veränd. d. Hodens, Nebenhodens u. Samenleiter von Geburt an bis zum Greisenalter, Anat. Hefte v. *Merkel-Bonnet*, Heft 60, 1901, Bd. XVIII. — *Bertholet*, Üb. A. d. H. b. chron. Alkoholismus, C. XX, Nr. 23, 1909. — *Thaler*, Fett u. Kristalle im menschl. Testikel, Z. B. 36, 1904. — *Cohn*, Theodor, Zeitschr. f. Urologie II, 1908. — *Langhans* bei *Kocher*, Deutsch. Chir. 1887. — *Hansemann*, V. A. 142, 1895. — *Lubarsch*, V. A. 145, 1896. — *Dürck*, M. Nr. 23, 1907 u. Path. G. XI, 1907. — *K. Koch*, l. c. — *Herxheimer* u. *Hoffmann*, Üb. d. anat. Wirk. d. Röntgenstrahlen auf den Hoden, D. Nr. 36, 1908. — *Simmonds*, l. c. — *Kyrle*, Über exp. Hodenatrophie, Path. G. XIV, 1910. s. auch *Tandler* u. *Groß*, W. kl. W. 1907 u. andere Lit. bei *Biedl*, l. c. p. 798, Röntgenbestrahlung der Hoden bei Rehböcken zerstört die Epithelien, nicht aber die Zwischenzellen; die Geweihe dieser Böcke blieben erhalten, im Gegensatz zu den Geweihen der kastrierten Tiere. — *Finotti*, A. Chir. 55, 1897. — *Félizet* u. *Branca*, Journ. d'anat. et de phys., 1902. — *Pick*, A. f. G. 76, 1905. — *Chevassu*, l. c. p. 906. — *E. Kaufmann*, Über Zwischenzellengeschwülste des Hodens, Path. G. XI, 1907, u. ein dritter Fall, D. Nr. 18, 1908, s. auch 3 Fälle bei *Stoppato*, Z. B. 50, H. 1, 1911. — *Stroebe*, Z. B. 22, 1897. — *E. Kaufmann*, l. c. — *Hansemann*, l. c. l. c. II. l. — *Dürck*, l. c. II. l. — *Kyrle*, Ges. f. inn. Med. und Kinderhlkde., Wien 27. Okt. 1910 und W. kl. W. Nr. 45, 1910. *Simmonds*, Ärztl. Verein Hamburg, 19. April 1910. — **913** *Mallory*, J. exp. M. 1898. — *Fox*, Bull. of the ayer Clinic. lab. Pennsylvania, Nr. 4, Dec. 1907. — *Chiari*, Z. f. H. VII u. X, 1899. — *Simmonds*, V. A. 201, 1910. — *Baermann*, A. f. D. 77, 1905. — *Nobl*, A. f. D. 67, 1903. — *Simmonds*, D. A. 51. **914** *Simmonds*, V. A. 201, 1910. — *Federmann*, V. A. 165, 1901. — *Eug. Fraenkel*, Orchitis fibrosa, Mitt. a. d. Hamb. Staatskrankenanst., 1905. **915** *Eug. Fraenkel* u. *Much*, M. Nr. 48, 1908. — *Löhlein* u. *Schlimpert*, Path. G. XIII, 1909. — *Simmonds*, l. c. p. 914. — *Cholmeley*, Lancet, 4495, 1909. — *Broca*, Gaz. d. hôp. 32, 1902. **917** *v. Brunn*, D. Z. Chir. 77, 1905. — *Federmann*, l. c. p. 914. — *Eug. Fraenkel*, l. c. p. 914. — *Simmonds*, l. c. p. 914. **918** *Jani*, V. A. 103, 1886. — *Spano*, Rev. de la Tuberculose, 1893, 4. — *Jäckh*, V. A. 142, 1895. — *Nakarai*, Z. B. 24, 1898. — *Simmonds*, l. c. — *Asch*, Z. Urologie, I. Beiheft 1909. — *Krämer* (*v. Baumgarten*), W. Nr. 45, 1900, u. *Krämer*, D. Z. Chir. 69, 1903, u. *v. Baumgarten*, Path. G. IX, 1906. **919** *Orth*, Path. G. III, 1900. — *Federmann*, l. c. p. 914. **920** *v. Baum-*

garten, Path. G. III, 1900. — *Babes*, *Nothnagel*'s Handb. Bd. 24, II u. Lepra, im Handb. v. *Kolle-Wassermann*, 1. Ergänzungsb. 1906. — *Doutrelepont* u. *Wolters*, A. f. D. 34, 1906. — *Babes*, l. c. — *Simmonds*, V. A. 201, 1910. **921** *Virchow*, Onkologie I, S. 283. — *Roth*, V. A. 68, 1876. — *Neumann*, V. A. 103, 1886. — *Arnold*, Z. B. 8, 1890. **922** *Mackenzie Wallis*, *Steen* u. *Schollberg*, Lancet 1910, S. 874. — *Virchow*, Onkologie I u. V. A. 8, 1855. — *Billroth*, Zur Entstehung d. Hodencystoids, V. A. 8, 1885. — *Paget*, Medico-chirurg. Transactions, t. 38, 1855. — *Wartmann*, Rech. sur l'enchondrome, Paris 1880. — *Wilms*, l. c. p. 923. **923** *Langhans*, V. A. 120, 1890. — *Pick*, A. f. G. 76, 1905 u. B. Nr. 17, 1905. — *E. Kaufmann*, D. Nr. 18, 1908, Über Zwischenzellgeschwülste u. reine tubuläre Adenome. — *Lecène* u. *Chevassu*, R. de Chir. Nr. 2, 1907. — *Langhans-Kocher*, Krankheiten des Hodens in *Pitha-Billroth*'s Handb. d. Chir. III, 1887. — *v. Recklinghausen*, Die Adenomyome u. die Cystadenome des Uterus u. d. Tubenwandung, Berlin 1896. — *Langhans* zit. bei *Huguenin*, V. A. 167, 1902. — *R. Meyer*, E. IX, II. Abt. 1903. — *Huguenin*, l. c. — *Debernardi*, Üb. eine teratoide Geschwulst des Hodens, Z. B. 43, 1908, S. 100. — *Wilms*, D. A. 55, 1895, Z. B. 19, 1896, D. Z. Chir. 49, 1898. **925** *Langhans*, l. c. p. 923. — *Chevassu*, l. c. p. 923. — *Debernardi*, Z. B. 40, 1907. — *H. Albrecht*, Path. G. XII, 1908. **926** *Rowlands* u. *Nicholson*, Lancet, Nr. 4457, 1909. — *Wilms*, l. c. p. 923. — *Albrecht, H.*, l. c. — *Klebs*, Handb. — *Wilms*, l. c. p. 923. **927** *Ribbert*, Geschwulstlehre, 1904. — *Risel*, E. XI. II, 1907, S. 1053. — *Marchand*, *Bonnet*, l. c. p. 974. — *Schlagenhaufer*, W. klin. W., Nr. 22 u. 23, 1902. — *Carey*, J. H. H. B. 13, 1902. — *Risel*, Üb. d. malignen Chorionepitheliome u. d. anal. Wucherungen in Hodenteratomen, A. a. d. Path. Inst. Leipzig 1903 u. ausführl. Ref. in E. XII, 2. Abt. Nr. 3, 1907. — *Chevassu*, Chorio-épithéliome intra-testiculaire Soc. anat. Paris, 14. oct. 1904, p. 652—655. — *Orton*, A case of Chor. ep. of the testicle, J. M. R. XVII Nr. 2, 1907. — *Chuvin*, Zur Kasuistik der Ch.-ep. bei Männern, Med. Kl. Jg. 4, 1908, Nr. 31. — *Schlagenhaufer*, l. c. — *Emanuel*, M. f. G. 21, 1905, Z. f. G. 51, 1904. — *W. Fischer*, A. p. J. von *Baumgarten* VI, Heft 2, 1908. — *Glaserfeld*, Z. f. K. IX, 1910. — *Fink*, A. p. I. v. *Baumgarten* VII, 1909. — *Scott* u. *Longcope*, B. P. H. Ph. Jan. 1905, Nr. 2. — *Frank*, The journ. of. Amer. med. assoc., Jan. 27 u. Febr. 3, 1906. — *Oberndorfer-Seckel*, M. Nr. 26, 1907. — *Sigl*, Über Chorionepitheliom des Hodens ohne Teratombildung, Annal. d. städt. Allgem. Krankenhäuser zu München, Bd. XIV, 1906—1908, München 1910. **928** *Malassez* u. *Monod*, A. de Phys. V, 1878. — *Sternberg*, Z. f. H. 26, 1905, Ein peritheliales Sarkom (Haemangioendotheliom) des Hodens mit chorionepitheliomartigen Bildungen. — *Mönckeberg*, V. A. 190, 1907. — *H. Albrecht*, Üb. Chorionepithel. u. verwandte Geschwülste, Path. G. 12, 1908, s. darüber *Risel*, Path. G. 13, 1909, S. 390. **929** *Staffeld*, Zur Diagnostik der Hodenkrebse, I.-D. Greifswald 1908. — *Chevassu*, R. d. Chir. 30. Jahrg. Nr. 4 u. 5, 1910.

929 Lit. über maligne Hodentumoren: *Rimann*, B. z. kl. Ch. 53, 1907. Ein Beitrag zur Kasuistik der Mischgeschwülste des Hodens; *Chevassu*, Tumeurs du testicule, Paris, Steinheil 1906, Lit.; *Krompecher*, Geschwülste (Endotheliome) des Hodens, V. A. 151, Suppl. 1898; *Cavazzani*, Üb. d. Entst. d. Teratoide des Hodens, Z. B. 41, 1907; *Djanélidzé*, Sur les tumeurs mal. et spéc. s. l. tératomes du testicule, J. D. Genève, 1909; s. auch *Mori* (Malignes Teratom mit Metastasen).

Spangaro, l. c. p. 912. — *Eug. Fraenkel*, l. c. p. 914. — *Cordes*, V. A. 151, 1898. — *Simmonds*, D. A. 51. — *Bertholet*, l. c. p. 912. **930** *Stilling*, Z. B. XV, 1894 u. Trav. de l'Inst. path. de Lausanne, I, 1895. — *Ribbert*, V. A. 120, 1890. **931** *Sellheim*, B. z. G. 4. — *Sultan*, V. A. 140, 1895 (Lit.). **932** König, Spez. Chir. II; s. auch *Istomin*, D. Z. Chir. 1909. — *Patel* et *Chalier*, R. de Chir. 29, 1909. — *Gabryszewski*, D. Z. Chir. 47, 1898. — *Sitzenfrey*, B. z. kl. Ch. 22. — *Wrede*, B. z. kl. Chir. 48, 1906. — *H. Grote*, Über Geschwülste der Tunica vaginalis propr., I.-D. Göttingen 1908. — *Kocher*, Pitha-Billroth's Handb. d. Chir. III, 1887. — *Most*, V. A. 154, 1898. — *Lewin* u. *Bohm*, Z. f. Urologie, Bd. 3, H. 1, 1908. — *Pick*, B. Nr. 30 u. 31, 1907. — *Teutschländer*, Die Samenblasentub. u. ihre Bezieh. z. Tub. d. übrig. Urogenitalorgane, B. z. Klin. d. Tub., Bd. 3. **933** *Davids*, *Carl* Beiträge zur Urogenitaltuberkulose, I.-D. Göttingen 1908. — *Simmonds*, V. A. 193, 1906. — *Emmerich*, C. XXI, 1910. — *Chiari*, Z. f. H. 24, 1903. — *Eug. Fraenkel*, M. 30, 1906 u. F. R. XIV, 1909. — *E. Kaufmann* in A. Socin u. E. Burchkardt, Die Verletzungen und Krankheiten der Prostata, Deutsche Chirurgie, Lief. 53, 1902. — *Stoerk*, Z. f. H. 22, 1901. — *Mönckeberg*, V. A. 187, 1907. — *Oberndorfer*, Z. B. 31, 1902 u. Ref. Pathol. d. männl. Geschlechtsorg., E. IX, 1, erschienen 1904. — *Walcker*, A. f. A. u. Entw. 1899, idem J. H. H. R. XI, 1900. — *de Bonis*, Üb. Sekretionserscheinungen in den Drüsenzellen der Prostata, A. f. A. Anat. Abt. 1 u. 2, 1907. — *Björling*, A. f. D. 103, 1910, Woraus bestehen die Prostatakörner? — *Schlachta*, Beitr. zur mikr. Anatomie d. Prostata u. Mamma des Neugeborenen, A. f. A. 64, 1904. — *Waldeyer-Jössel*, l. c. p. 894. **934** *Englisch*, W. m. Jahrb. 1873—1874. — *Springer*, Z. f. H. 18, 1898. — *Bruhns*, A. f. A., med. Abt. 4—6, 1904. — *Moro*, B. z. kl. Ch. 71, 1911, selbst nach 9—44 Jahren waren in 7 % der Fälle noch Gonokokken nachzuweisen. — *Florencesche* Reaktion s. bei *Gumprecht*, C. 1898. — *Cevidalli*, V. 3. Folge XXX, 1, 1908. — *Lipowski*, A. Chir. 52, 1896. **935** *Koch*, Über isolierte Prostatatuberkul., F. Z. I, 1907. — *Rautberd*, Urogenitaltuberkul. u. Meningitis tub., auf Grund der Untersuchung v. 100 Fäll. von Urogenitaltuberkul., I.-D. Basel 1908. — *v. Baumgarten*

A. Chir. 63. — *Sangiorgi*, Exp. Unt. über die Ausbreitung der Tub. im männl. Genital s. Pathologica Nr. 20, 21 u. 27, 1909 u. C. Nr. 20, 1909. — *Cholzoff*, Zur path. Anat. u. Pathogenese der Tub. d. männl. Geschlechtsorgane, Folia Urologica Bd. III, Nr. 7, 1909, ausführl. Studie, auch Experimente. — *Socin-Burckhardt*, Deutsche Chir. Lief. 53, 1902. — *Ravasini*, Fol. Urologica Nr. 1, Juni 1909, 320g schwerer, durch Sectio alta, combiniert mit perinealer Inzision entfernter angeblicher Prostatastein. **936** *Stilling*, V. A. 98, 1884. — *Weski*, Beitr. z. Kenntnis d. mikroskop. Baues der menschl. Prostata, I.-D. Greifswald, Wiesb. Bergmann, 1902; vgl. auch *Kudo*, Beitr. z. Pathol. d. Prostata (Konkremente, Pigment, Riesenzellen) Annal. d. städt. allg. Krankenh. München, Bd. XIII, 1903—1905, erschien 1908, München, Lehmann. — *Stilling*, l. c. — *Lachowsky*, Über Veränd. d. Prostata bei Kindern, I.-D. Petersburg 1903, ref. W. m. P. 21, 1904. — *Bering*, A. f. D. 75, 1905. — *Griffith*, s. bei *Goldschmidt*, B. 1896. — *v. Frisch*, W. Nr. 21, 1906. **937** *Paul*, The Pathology of prostatic enlargement, Lancet, Juli 30, 1910, Nr. 4535. — *v. Dittel*, Med. Jahrbücher, Z. d. k. k. Gesellschaft der Ärzte in Wien, 1867 XIV. — *Thompson*, cit. bei *Socin-Burckhardt*, Deutsche Chir., Lief. 53, 1902. — *Ciechanowski*, M. G. VII, 1900.

Lit. über Prostatahypertrophie. Entzündl. Ursprung nehmen an: *Greene* u. *Brooks*, The Journ. of the Amer. Med. Assoc. 1902; *Crandon*, Annales of Surgery, Dez. 1902; *Rothschild*, V. A. 173, 1903 u. B. 27, 1909, Ansicht *Ciechanowski*'s u. dazu Annahme einer muskulären funktionellen Hypertrophie; *Herring*, Br. m. J., Okt. 29, 1904; *Ráskai*, W. klin. R. Nr. 8, 1908, nur für einen Teil der Fälle. Entzündl. Ursprung lehnen ab *Lissauer*, Naturfv. Königsberg 1910 u. andere Diskussionsredner u. ders. V. A. 204, 1911 nimmt prim. Tumorbildung an. *Keyes*, Journ. Amer. Med. Assoc. 43, 1904. **938** *Ráskai*, Unters. üb. d. Ätiol. d. Prostatahypertrophie, I. Kongr. d. deutsch. Ges. f. Urologie, Wien 1907 u. Z. f. Urologie, Bd. 2, 1908, H. 11. — *Lanz*, T. G. Nr. 24, 1908; Ätiol. eine funktionelle, in Beziehung zur senilen Involution u. in engstem Zusammenhang mit dem Hoden. — *Fürbringer* im Lehrb. d. Greisenkrankheiten v. *Schwalbe*, Stuttgart 1909. — *Jores*, V. A. 135, 1894. **939** *Ciechanowski*, l. c. p. 937. — *Greene* u. *Brooks*, *Rothschild*, l. c. p. 937. — *Finger*, Die chron. Urethritis post. u. die chron. Prostatitis, A. f. D. Ergänzungsheft I. — *Wichmann*, V. A. 178, 1905. — *Albarran* u. *Hallé*, Ann. d. org. gén. ur. 1898. — *Consentino*, Arch. d. anat. patol. 1905, Fasc. III, auch ref. in C., 1907, S. 907. — *Young* u. *Gerachty*, J. H. H. R. XIV, 1906, s. auch Ref. in C. 1908, Nr. 13. — *Veszprémi*, Zur Histologie der Prostatahypertrophie, Orvosi Hetilap No. 45, ref. D. N-. 48, 1910. — *Tsunoda*, Z. f. K. 9, 1910. — *Paul*, l. c. p. 937. — *Ciechanowski*, l. c. p. 937. **940** *Socin-E. Burckhardt*, l. c. p. 935. — *Mercier*, Rech. s. l. mal. des org. genit. urin. chez les hommes agés, 1847. — *Eigenbrodt*, *Trendelenburg*, Chir. Kongr. 1895. — *E. Burckhardt*, l. c. p. 896. — *Lindemann*, Casuist. Beitr. zur Frage der angeb. klappenförm. Verengerung der pars prostatica urethrae, J. D. Jena, 1903. — *Lederer*, V. A. 203, 1911. — *Tandler* u. *Zuckerkandl*, B. Nr. 47, 1908.

940 Lit. über maligne Geschwülste der Prostata, seit 1902; Carcinome: *Bérard*, *A.*, Contrib. à l'étude des rapports du cancer et de l'hypertrophie de la prost. Montpellier, Nr. 56, 1904; *Petrén*, Beitr. zur Symptomatologie der Carcinose des Rumpfskelettes, M. G. XIV, 1905; *Young*, J. H. H. B. 16, 1905; *Ehrhardt*, Chir.-Kongr. Berlin 1908. Sarcome: *Stern*, ref. D. Nr. 41, 1902, kleinzelliges Rundzellensarkom 4j. Knabe; *Levy*, M. Nr. 10, 1903, Myxosarcom 4j. Knabe; *Riedl*, Über bösartige Neubildungen der Vorsteherdrüse, 2 Sarcome und 7. Karzinome, I.-D. München 1903, ohne genügende Literaturkenntnis; *Bach*, *Hugo*, Ein rasch wachsendes Rundzellensarkom der Prostata, I.-D. München 1905; *Fränkel*, *P.*, Zur Kasuistik der Prostatasarcome im kindl. Alter, I.-D. Leipzig 1906; *Lefmann*, Naturh. med. Verein Heidelberg, 8. Jan. 07, Lymphosarcom: *Veil*, B. 1908, 2 Spindelzellsarcome; *Loree*, The J. of Amer. Med. ass. July 24, 1909, 5 Carcinome unter 20 Fällen von Prostavergrößerung; *Steinberg*, W. ein Beitr. z. Statistik der Prostatasarkome München 1908. *Blumer*, I. H. H. B. 1909, Vol. XX. Nr. 220, 2 Fälle von osteoplast. Carc. mit Lit.-Übersicht. *Schlagenhauter*, Path. G. XIII, 1909. — *Bruhns*, l. c. p. 934. **942** *Guyon*, Klinik d. Krankh. d. Harnblase u. Prostata, bearb. von *Mendelsohn*, Berlin 1893. — *v. Baumgarten*, A. a. d. Path. Inst. Tübingen, VI. Bd. Heft 1, 1907. — *v. Recklinghausen*, l. c. p. 658. —*W. Courvoisier*, I.-D. Basel 1901. — *E. Kaufmann*, l. c. p. 933. — *Buchal*, I.-D. Greifswald 1889. — *Aschoff*, V. A. 138, 1894. — *Schlachta*, Prostata u. Mamma des Neugeborenen, A. f. m. A. 64, 1904. — *Schmidt*, Über Epidermisbildung in der Prostata, Z. B. 40, 1906. — *Lubarsch*, Path. G., 10. Tag, Stuttgart 1906. **943** *Birch-Hirschfeld*, Lehrb. spez. path. Anat. — *Kapsammer*, W. kl. W. Nr. 5, 1903. — *Henke*, Geschwulstdiagnostik, 1906, S. 280. — *Saalfeld*, A. f. m. A. 53, 1898. — *Eberth*, Anatomisches und Ethnologisches üb. d. männl. Geschlechtsapparat, Sitzber. M. 1901, Nr. 8. — *Boyd*, Üb. Clitoris- u. Präputialdrüsen, bes. beim Menschen u. bei einigen Tieren, A. f. G. 89. Heft 3, 1909. — *Matterstock*, Sitzber. d. Phys. m. G. z. Würzburg 1885 u. Mitt. aus d. med. Klinik, Würzburg II, Wiesbaden 1886. — *Alvarez* u. *Tavel*, A. de Phys. 1885. — *Lustgarten*, W. 1884, u. Die Syphilisbacillen. Wien 1885. — *A. Weber*, A. a. d. kais. Gesundheitsamt, Bd. 19, Heft 2, Berlin 1902. — *Salus*, B. 1903. — *Schuster*, D. Nr. 39, 1910. **944** *Kauders*, W. med. Jahrb. 1882. — *Kast*, Z. f. kl. M. 1895; s. auch *Neumann*, W. m. Jahrb.

1882. — *Stanjek*, F. über Priapismus bei Leukämie, Leipzig 1909. — *Goebel*, M. G. 13, 1904. — *Blum*, W. kl. W. Nr. 38, 1906. — *Terrier* et *Dujarier*, R. de Chir. Nr. 5, 1907. — *F. Rosenthal*, Üb. postappendicitischen Priapismus, B. Nr. 4, 1910. — *Rille*, Über Phimosis acquisita. D. Nr. 48, 1904. — *Ducrey*, Monatsschr. f. pr. Derm. X, 1889. **945** *Wallart*, A. f. D. 66, 1903. — *Lindmann* u. *Lehmann* s. bei *Kossel-Weber-Heuß* Tuberk. Arb. a. d. kais. Ges. Anst. 1904, H. 1 u. 1905 H. 3. — *Unna*, Hautkrankheiten in *Orth*'s Lehrbuch. **946** *Unna* l. c. p. 945. — *Gründahl*, Ein Fall von Keratosis der Glans penis I.-D. Greifswald 1894. — *Englisch*, W. kl. W. 1902. — *Bohač*, A. f. D. 105, 1911. — *Klebs*, Handbuch. — *Waldeyer*, l. c. p. 863. — *Küttner*, B. z. kl. Chir. 26, 1900. — *C. Kaufmann*, l. c. p. 894. — *Küttner*, A. Chir. 58 u. Chir.-Kongr. 1899. **947** *Barney*, Public. of the Massachusetts Gen. Hosp. Boston, Vol. II, Oct. 1908, Nr. 1. — *Creite*, D. Z. Chir. 79, 1905. — *v. Volkmann*, S. kl. V. Nr. 334/335, 1889; s. auch *Schuchardt*, Hab.-Schr., Halle 1885, u. S. kl. V. Nr. 257. — *Maurer*, eigentüml. Fall von Angiosarcom, I.-D. Halle 1883. — *Hildebrand*, D. Z. Chir. 48, 1898. — *Colmers*, Z. B. 34, 1903. — *Borrmann*, E. VII über 1900. — *Payr*, D. Z. Chir. 53, 1899. — *Rosenberger*, D. Z. Chir. 87. — *Majocchi*, A. f. D. 59, 1902. — *Zahn*, V. A. 62, 1875.

Weibliche Sexualorgane.

Ovarium. — **948** *Hörmann*, Die Bindegewebsfasern im Ovarium, A. f. G. 82, 1907. — *Schnell*, Z. f. G. 40, 1899. — *Hörmann*, A. f. G. 80, 1907, sah auch syncytiale Formen. — *Risel*, E. XI, II. Abt. 1907, S. 1012. — *Nagel*, A. f. G. 31, 1887. — *Walthard*, Z. f. G. 49, 1903. *Villemin*, Le Corps jaune considéré comme Glaude a Sécrétion interne de l'Ovaire, Paris. Doin, 1908. — *Clark*, A. f. A. Anat. Abt. 1898. — *Jankowski*, A. f. m. A. 64, 1904. — *Sobotta*, Entst. d. Corp. lut. der Säugetiere, *Merkel-Bonnet*, Ergebn. d. Anat. u. Entw., 1898, Bd. 8, u. 1901, Bd. 11. — *Pfannenstiel*, in Veit's Handb. II. Aufl., Bd. IV., 1. Hälfte 1908. — *F. Cohn*, A. f. G. 87, 1909, Üb. d. Corpus lut. u. den atret. Follikel des Menschen u. deren cystische Derivate. Hab. Schr. s. auch *R. Meyer*, Über Corpus luteum-Bild. beim Menschen, A. f. G. 93, H. 2, 1911. **949** *Wallart*, Unt. üb. das Corp. lut. u. die interst. Eierstocksdrüse während der Schwangerschaft, Z. f. G. 63, 1908. — *Böshagen*, Rückbildungsprodukte der Eierstocksfollikel, Z. f. G. 53, 1904. — *K. Hegar*, Histogenese des Corp. lut. u. seiner Rückbildungsprodukte. A. f. G. 91, 1910. — *Miller*, A. f. G. 91, 1910, die Rückbildung des C. l. — *Born*, zit. bei *L. Fränkel*, Schles. Ges. f. vaterl. Kultur, Breslau 21. Nov. 1910. — *L. Fraenkel*, Anat. Anz. 20, 1901, u. A. f. G. 68, 1903. u. Die physiol. u. path. Beziehungen zwischen Ovarien u. Uterus. Z. f. ärztl. Fortbildung, 6. Jahrg. Nr. 3, 1909. — *Villemin*, l. c. p. 948. — *Mandl*, Festschr. f. *Chrobak* 1903, p. 327. — *Leopold* u. *Ravano*, A. f. G. 83, 1907. — *Birnbaum*, Z. f. allgem. Physiol. VIII, 3. u. 4. Heft 1908. — *Münzer*, Üb. d. innere Sekretion der Keimdrüsen, B. Nr. 45 u. ff. 1910. — *L. Fraenkel*, Neue Exper. zur Funktion des Corpus luteum, A. f. G. 91, 1910. — *Benthin*, Follikelatresie im kindl. Organismus. A. f. G. 91, 1910. — *Bouin*, Rev. méd. de l'Est 1902. — *Limon*, Arch. d'anat. microscop. T. V, 1902/1903. — *L. Fraenkel*, Üb. inn. Sekretion der Ovarien, Z. f. G. 44. u. ders. Die interstitielle Eierstocksdrüse, B. Nr. 2, 1911. — *Wallart*, A. f. G. 81, 1907 und l. c. p. 949. — *Seitz*, Die Luteinzellenwucherung in atret. Follikeln, C. f. G. Nr. 9, 1905. — *Ganfini*, Arch. di Anat. ed Embryol. 1909, Sulla struttura e sviluppo delle cellule interstit. dell'ovaio, sind Drüsenelemente, stamm. nicht von atret. Foll. ab. **950** *Kroemer*, A. f. G. 73, 1904. — *Bruhns*, A. f. A. 1898. — *Polano*, Beitr. z. Anat. d. Lymphbahnen im menschl. Eierstock, M. f. G. u. G. 17, 1903. — *Bucura*, W. kl. W. 23, 1907 u. Z. f. H. 28, 1907. — *Sohma*, A. f. G. 84, 1908. — *Chiari*, Path. G. VII, 1904 (Lit.). — *Stolz*, B. z. G. u. G. 3, 1900. — *Winternitz* u. *Henke*, B. z. G. u. G. IV, 1901. — *Savage*, Brit. gynaecol. Journ. 84, 1906. — *Lunzer*, Z. f. H. 28, 1907, Vorgetäuschte Extrauteringravidität, gleichzeitig ein Beitrag zu Corpus luteum- und Cystenblutung. **951** *Olshausen*, Die Krankheiten der Ovarien, 1886. — *Slavjansky*, A. f. G. III, und Bulletin de la soc. anat., Paris 1886. — *Langer*, A. f. G. 49. — *Orthmann*, Verh. d. deutsch. Gyn.-Congr. Leipzig, 1897. Unter 30 Ovarialabscessen gingen 21 vom Corp. luteum aus. — *Kehrer*, A. f. G. 90, 1910. — *Wertheim*, IV. deutsch. Derm. Congr. — *Wätjen*, Histologie des Pyovarium, B. z. G. 16, H. 2, 1911. **952** *Miller*, A. f. G. 88, 1909. **953** *Hegar*, zit. bei *Bulius*, *Hegar*'s Festschr. 1889. — *Stratz*, Gynäkologische Anatomie, 1892. — *Nagel*, Die weibl. Geschlechtsorgane, Handb. der Anatomie *v. Bardeleben*, Jena 1896. — *Schultz*, A. f. G. 64, 1901. — *Pfannenstiel*, in Handb. d. Gyn. Bd. III/1. — *Bartel* u. *Herrmann*, Üb. d. weibl. Keimdrüse bei Anomalie der Konstitution, M. f. G. XXXIII, Heft 2, 1911. — *v. Kahlden*, Z. B. 30, 1901 u. 31, 1902. — *Walthard*, l. c. p. 948. — *v. Babo*, V. A. 161, 1900. — *Geyl*, C. f. G. Nr. 37, 1895. — *v. Franqué*, Z. f. G. 37, 1897. — *Bostroem*, l. c. p. 309. — *Rosenstein*, Über die Aktinomykose der weibl. Adnexe. Arb. a. d. Path. Inst. Tübingen, 4. Bd., 1904. — *Schlagenhaufer*, V. A. 184, 1906. — *Rokitansky*, Allg. Wien. m. Ztg. Nr. 34, 1859. — *Nagel*, l. c. p. 953. — *Eug. Fraenkel*, Über Corpus luteum-Cysten, A. f. G. 48, Heft 1. — *Orthmann* u. *Martin* in *Martin*, Die Krankh. d. Eierstöcke, Leipzig 1899. **954** *Grouzdew*, A. f. G. 70, 1903. — *Lunzer*, l. c. p. 950. — *Garkisch*, Z. f. G. 63, 1908. — *Stoeckel*, Festschr. f. *H. Fritsch* 1901. — *Runge*, A. f. G. 69, 1903. — *Pick*,

C. f. G. Nr. 34, 1903. — *Krebs*, C. f. G. Nr. 44, 1903. — *Stoeckel*, l. c. — *Jaffé*, Blasenmole u. Eierstock, ein Beitr. z. Path. d. Corp. luteum, I.-D. Leipzig 1903. — *Wallart*, Über die Ovarialveränderungen bei Blasenmole u. bei norm. Schwangerschaft, Z. f. G. 53, 1904, u. Beitr. z. Frage d. Ovarialver. bei Blasenmole u. mal. Chorionep., Z. f. G. 56, 1905. — *Seitz*, Die Luteinzellwuch. in atret. Follikeln — eine physiol. Ersch. in d. Schwangerschaft, C. f. G. Nr. 9, 1905. — *Risel*, C. f. G. Nr. 43, 1905, u. Z. f. G. 56, 1906, S. 23 u. E. XI, II. Abt. 1907, S. 1009 u. ff. — *Wallart*, A. f. G. 81, 1907, H. 2, S. 323. — *L. Fraenkel*, M. f. G., August 1910. — *Olshausen*, l. c. p. 951. — *Pfannenstiel*, Die Krankheiten des Eierstocks, Handb. d. Gynäk. v. *Veit*, III. Wiesbaden 1898 (Lit.). — *v. Kahlden*, Path. G., München 1899, u. Z. B. 27, 1900. **955** *v. Franqué*, Z. f. G. 39, u. Verh. d. Deutsch. G. f. Gyn. 9, 1901. — *Neumann*, V. A. 104, 1886. — *Walthard*, l. c. p. 948. — *Pick*, B. 1900. — *Fabricius*, A. f. G. 50. — *Schickele*, V. A. 169, 1902. — *Fittig*, Die Cysten des Hodens usw., I.-D. Straßburg 1897. — *v. Franqué*, Z. f. G. 43, 1900. — *R. Meyer*, V. A. 171, 1903. — *Walthard*, l. c. p. 948. — *Rossa*, A. f. G. 56, 1898. — *Pick*, A. f. G. 56 u. 64, 1901. — *Schickele*, l. c. — *R. Meyer*, l. c. — *Idaszewski*, Über einen Fall v. koloss. cyst. Tumor des Ovariums, I.-D. Leipzig 1903. — *Pfähler*, C. f. Schw. Nr. 7, 1904. — *Zacharias*, D. Nr. 31, 1904. — *Howard Kelly* im V. Bd. von *Keating*'s Cyclopaedia of the dis. of chidren, being a supplem. 1901, unter 126 Ovarialtumoren bei Kindern 55 cystisch, 47 dermoide, 24 solide. — *Wiel*, J. H. H. R. 16, 1905. — *Mac Gillivray*, Lancet 1907 S. 1487. — *Glockner*, Beitr. z. Kenntn. d. soliden Ovarialtum., A. f. G. 75, 1905. — *Pick*, Über Neubildungen am Genitale bei Zwittern, nebst Beitr. zur Lehre von d. Adenomen des Hodens u. d. Eierstockes, A. f. G. 76, 1905. **958** *Waldeyer*, A. f. G. I, 1870. — *Saxer*, Über d. papill. Kyst. u. s. Bezieh. zu d. Ovarialgeschw., I.-D. Marburg 1891. — *Glockner*, Verh. d. Deutsch. Ges. f. Gyn., 1903. — *Olshausen*, l. c. p. 951. **959** *v. Velits*, Z. f. G. 17, 1889. — *Pfannenstiel*, A. f. G. 48, 1895. — *Olshausen*, l. c. p. 951. — *Olshausen*, l. c. **961** *Frommel*, Z. f. G. 19. **962** *Martin*, Handb. d. Krankh. d. weibl. Adnexorgane. — *O. Schäffer*, A. f. G. 75, 1905. — *Mangold*, Über die Infektion von Ovarialcystomen, I.-D. Basel 1895. — *H. Martin*, Über, ein. Fall von Cystoma ovarii usw. mit breiter Perfor. in Blase u. Rectum u. fistulösem Durchbr. in Ileum u. Flex. sigm., I.-D. Basel 1905, u. M. f. G. u. G. 22, 1905. — *Schottländer*, M. f. G. u. G., V. Bd. — *Wechsberg*, M. f. G. u. G. 18, 1903. — *Prüsmann*, A. f. G. 68, 1903. — *Tusini*, Estr. dalla Ginecologia, Ann. I, Fasc. 22, Firenze 1904. — *Garkisch*, Z. f. G. 63, 1908. **963** *Küstner*, C. f. G. 1891, S. 209. — *Goldberg*, M. f. G. u. G. 14, 1901. — *Bröse*, Verh. d. Ges. f. G. u. G., Berlin, s. Z. f. G. 54, 1905. — *Klebs*, V. A. 41, 1867. — *Waldeyer*, A. f. G. I, 1870. **964** *Waldeyer*, l. c. — *Nagel*, A. f. G. 33. — *Flaischlen*, Z. f. G. VI, VII, VIII 1881 u. 82. — *de Sinéty* et *Mallassez*, A. de Phys., Tome V, 1878 u. VI, 1879. — *Coblenz*, V. A. 82, 1880. — *Pfannenstiel*, A. f. G. 40, 1891. — *Marchand*, Beitr. z. Kenntn. d. Ovarialtumoren, Hab.-Schr., Halle 1879. — *v. Velits*, l. c. p. 959. — *v. Velits*, l. c. — *Steffeck*, Z. f. G. 19. — *Wendeler*, zit. bei *Bandler*. — *Bandler*, A. f. G. 60 u. 61, 1900. — *Pfannenstiel*, l. c. p. 954. — *Nagel*, *Veit*'s Handb. Bd. I. — *v. Recklinghausen* s. bei *Nagel*. — *Bandler*, l. c. — *v. Franqué*, Z. f. G. 39, 1898. — *Waldeyer*, Eierstock u Ei, Leipzig 1870. — *Burckhardt*, V. A. 144, 1896. — *Walthard*, l. c. p. 948. **965** *Frommel*, l. c. p. 961. — *Coblenz*, l. c. p. 964. — *Williams*, Papillomatous Tumors of the Ovary, J.H. H. R. Vol. III, Nr. 1—2—3, 1892. — *R. Meyer*, Ges. f. Geb. u. Gyn., Berlin, 9. Juli 1909 u. Ref. Z. f. G. 63. — *Waldeyer*, l. c. p. 964. — *Bühler*, Z. f. wiss. Zool. 58, 1894. — *v. Franqué*, Z. f. G. 39, 1898. — *Rieländer*, Das Paroophoron (vgl. anat. u. pathol.-anat. Studie), Hab.-Schr., Marburg 1904. — *Switalski*, l. c. p. 901. — *Aschoff*, l. c. p. 901. — *R. Meyer*, Über epitheliale Gebilde im Myometrium des fötalen und kindlichen Uterus einschließlich des *Gartner*schen Ganges, Berlin 1899. — *Waldeyer*, l. c. p. 894. S. 528. — *Rieländer*, l. c. **966** *Pick*, V. A. 156, 1899. — *Rieländer*, l. c. p. 965. — *Olshausen*, l. c. p. 951. — *Schickele*, l. c. p. 955. — *Ameschott*, Ein seltener Fall v. Parovarialcyste, I.-D. Freiburg 1892. — *Schickele*, l. c. — *Lion*, V. A. 144, 1896. — *Schickele*, l. c.

Lit. Ovarialgeschwülste bei Kindern: *Winternitz* u. *v. Finaly*, J. f. K. 62, 1905 (Lit.); *Wiel*, J. H. H. R. 16, 1905; *Hubert*, I.-D. Gießen 1901; *Kelly*, l. c. p. 955. **967** *Heinrich* in *Martin*'s Handb. d. Krankh. d. w. Adnexorgane. — *Glockner*, A. f. G. 75. **968** *Liepmann*, Z. f. G. 52, 1904. — *Tusini*, Sul papilloma infettante dell' ovaio. Pisa, F. Mariotti, 1905. — *Schminke*, ref. in B. Nr. 33, 1906, hält sie für Produkt eines Sekretionsvorgangs. — *Blau*, A. f. G. 81, 1907. — *Blau*, l. c. — *Ingier*, A. f. G. 83, 1907. — *Pfannenstiel*, Die Erkr. des Eierstocks. Handb. d. Gyn. von *Veit*, III, 1898. — *Peham*, Aus akzessor. Nebennierenanlagen hervorgegangene Eierstockstumoren, Handb. von *Veit* IV, 1. p. 406 ff., 1908. — *Vonwiller*, Grawitzsche Nebennierengeschwulst des Ovariums, Z. B. 50, 1911. — *Schlagenhaufer*, Üb. d. met. Ovarialcarc. nach Krebs des Magens, Darms und anderer Organe, M. f. G. u. G. 15, 1902. — *Glockner*, Über sec. Ovarialcarcinom, A. f. G. 72, 1904. — *Offergeld*, Würzburger Abh. a. d. Gesamtgebiet der prakt. Med. VIII, 12. Heft, 1908. — *Omori*, Klin. u. anat. Beitr. z. Lehre vom metast. Eierstockskrebs, I.-D. Würzburg 1904. — *Gouilloud*, s. Rev. d. Chir. 10, II. 1907. — *Bland-Sutton*, Br. m. J. 2453, 1907 u. Canc. of the ovary, a Clin. Lecture Br. m. J. Jan. 4, 1908. — *Brunner*, Z. f. G. 61, 1907. — *Schenk* u. *Sitzenfrey*, Z. f. G. 60, 1907. — *Roemer*, A. f. G.

66, 1902, Üb. scheinb. prim., in Wirklichkeit metast. Krebserkrankung der inn. Geschlechtsorg. bei Tumorbildung in Abdominalorganen. — *Glockner*, l. c. — *Wolfheim*, M. f. G. u. G. 24, 1906, kam zu ganz entgegengesetzten Resultaten wie *Kraus*. **969** *Hallauer*, Z. f. G. 63, 1908, kennt nur 1 Fall der Art von *Sturzenegger*, kennt aber die Lit. nicht. — *Chiari*, W. kl. W. 9, 1905. — *Bland Sutton*, Sec. Ovarialcarcinome, Br. m. J. 1906, p. 2369. — *Kraus*, M. f. G. u. G. 14, 1901. — *Schlagenhaufer*, l. c. p. 968. — *Polano*. 12. Kongr. d. Deutsch. Ges. f. Gyn. Dresden 1907. — *Wolfheim*, l. c. p. 968. — *Sitzenfrey*, M. G. XIX, 2. Heft, 1908, Üb. lediglich mikrosk. nachweisbare metast. Carcinomerkrankung der Ovarien bei Magencarcinom; s. auch *Rosenstirn*, A. Chir. 92. **970** *Rubëska*, Sur la complicat. des tum. malign. des ovaires etc. Sborn. lékarsk. Prag 1891. — *Pfannenstiel*, in *Veit*'s Handb. III, 1898. — *Engelhorn*, B. z. G. u. G. XI, 1906. — *Schlagenhaufer*, l. c. p. 968. — *Roemer*, A. f. G. 56. — *Glockner*, M. 1903 u. A. f. G. 72, 1904. — *Wagner*, W. klin. W. Nr. 20, 1902. — *Krukenberg*, A. f. G. 50, 1896. — *Glockner*, A. f. G. 72, 1904. — *Schenk*, Z. f. G. 51, 1904, faßt seinen Fall als sicheren *Krukenberg*schen Tumor auf. — *Schenk*, Z. f. G. 51, 1904. — *Krukenberg*, l. c. — *Stickel*, A. f. G. 79, 1906. — *Sandrock*, I.-D. Göttingen 1906. — *Cohn*, Üb. metast. Ovarialcarcinome, M. f. G., März 1910. — *Ulesko-Stroganoff*, C. f. G. Nr. 31, 1910. — *Polano*, Über Pseudoendotheliome d. Eierstocks, Z. f. G. 51, 1904. — *Papaioannou*, M. f. G. u. G. 20, Ergänzungsh. — *Kroemer* im Handb. d. Gynäkologie von *Veit*, IV. Bd. 1. Hälfte 1908. **971** *Wolff*, A. f. G. 92, 1910. — *Bab*, A. f. G. 79, 1906. — *Kroemer*, l. c. p. 970. — *Winternitz*, J. H. H. B. 1909. 26j. Frau. Melan. S. d. r. Ovars, Metastasen im Gehirn, vord. Mediastinaldrüsen u. l. Ovarium. — *Markus*, Melanosarcoma ovarii u. Carcinome hepatis, A. f. G. 92, 1910. **972** *Zangemeister*, B. z. kl. Ch. 16. — *Krukenberg*, A. f. G. 50, 1896. — *Apelt*, B. z. G. u. G. 5, 1901. — *Graefe*, A. f. G. 72, 1904. — *Barrett*, Endoth. of the Ovary, Surgery, Gynecol. and Obstetr. Vol. IV Nr. 5 p. 549—573, May 1907. — *Góth*, Z. f. G. 62, 1908. — *Ribbert*, Lehrb. d. pathol. Anat., ferner Geschwulstlehre. — *Eckardt*, Z. f. G. 16, 1889.

Lit. über Endotheliome des Ovariums: *Heinricius*, A. f. G. 73, 1904; *Espelet*, De l'Endothéliome de l'Ovaire, Thèse de Bordeaux 1907; *Kworostansky*, A. f. G. 85, 1908, Endotheliom des Ovar. u. d. Tube; *Kubo*, A. f. G. 87, Heft 3, 1909, Lymphangioendothelioma ovarii; *Kroemer*, l. c. p. 970; *Eymer*, A. f. G. 88, 1909, Lymphangioendotheliom, Lit.; *Carl*, A. f. G. 89, 1909, Endotheliale Ovarialtumoren; *Schottländer*, M. f. G. 30, 1909, Ref. über *Kroemer* plädiert gegen *R. Meyer* für Existenz von Endotheliom; *Ligabue*, A. f. G. 91, 1910, Eierstocksendotheliome.

R. Meyer, Z. f. G. 63, S. 403 u. ff. — *Burckhard, Georg*, Z. f. G. 40, 1899. — *Schürmann*, Z. f. G. 50, 1903. — *Glockner*, A. f. G. 75. — *Kroemer*, l. c. — *Bandler*, l. c. p. 964. — **973** *Neuhäuser*, A. f. G. 79. — *R. Meyer*, Zur Frage der Genese der im Urogenitalgebiet vorkommend. Mischgeschwülste etc., Charité-Annalen 34. Jahrg. 1910 — *Askanazy*, Bibl. med. Stuttgart 1905, Die Dermoidcysten des Eierstocks. — *Kroemer*, Handb. der Gynäk. von *Veit* IV, 1. Hälfte, 1908. — *Wilms*, D. A. 55, 1895 u. Z. B. XIX, 1896. — *Lexer*, A. Chir. 61 u. 62, 1900. — *Saxer*, Z. B. 31, 1902. — *Klaussner*, D. Z. Chir. 30, 1889. — *Pfannenstiel-Kroemer*, s. Lit. in *Veit*'s Handb. I. Aufl. u. II. Aufl. IV. Bd. 1908. — *Schottländer*, A. f. G. 78, 1906. — *Maresch*, Festschr. f. *H. Chiari*, Wien u. Leipzig, W. Braumüller, 1908. — *H. Ludwig*, W. kl. W. Nr. 27, 1905. — *Kroemer*, l. c. p. 970. — *Novak*, Z. B. 45, 1909. — *Kroemer*, l. c. — *Sjövall*, Zur Kenntnis der sog. soliden Ovarialteratome, Hygiea's Festband Nr. 7, 1908 u. Üb. d. Entwickl. der solid. Ovarialteratome im Lichte ihres Baues. F. Z. VII, 1. Heft, 1911 (Lit.). **974** *Kroemer*, l. c. —

Lit. über Struma ovarica: *Pick*, Verh. d. Berl. med. Ges. 1902; *Glockner*, C. f. G. 1903; *Kretschmar*, Verh. d. d. Ges. f. Gyn. IX u. M. f. G. u. G. 19, 1904; *Walthard*, Z. f. G. 50, 1903 (Lit.); *R. Meyer*, V. A. 173, 1903; *Eversmann*, A. f. G. 76, 1905; *Proescher* u. *Roddy*, Teratoma strumosum etc., The Amer. J. of Obst. April 1910.

Baumgarten, V. A. 107 u. 108, 1887. — *Emanuel*, Z. f. G. 25, 1893. — *Baumgarten*, l. c. — *Neumann*, V. A. 104, 1886. — *Saxer*, Z. B. 31, 1902. — *Neumann*, l. c. — *Marchand*, Bresl. ärztl. Zeitschr., 1881, Nr. 21. — *Lazarus*, I.-D. Gießen 1888, Über ein großes Terat. d. Ovars mit peritonealer Dissemination. — *Wolff*, Feinere Struktur der Ganglienzelle mit *Nissl*-Methode. B. z. G. u. G. 16, 1911. — *Wilms*, l. c. p. 973. — *Pfannenstiel*, l. c. p. 954. — *Kroemer*, A. f. G. 57, 1898. — *Arnsperger*, V. A. 156, 1899. — *Wilms*, l. c. — *Bonnet*, M. f. G. 13, 1901, u. Ergebn. d. Anat. u. Entw. 9, 1899. — *Neck* u. *Nauwerck*, M. f. G. 15, 1902. — *Saxer*, l. c. — *Nauwerck*, Sitzber. d. med. Ges. Chemnitz, 7. Mai 1902. — *Wilms*, l. c. p. 923. — *Marchand*, Über die Beziehungen der path. Anatomie zur Entwicklungsgeschichte, bes. der Keimblattlehre. Path. G. München 1899. — *Bonnet*, l. c. — *R. Meyer*, E. IX, II. Abt. 1903. — *Saxer*, l. c. p. 973. *Wilms*, l. c. p. 923. — *Jung*, Z. f. G. 56, 1904. — *Piltz*, Z. f. G. 67, 1910. — *Askanazy*, l. c. p. 973. — *Nauwerck*, l. c. p. 974. — *Pick*, B. Nr. 7 u. 8, 1904. **975** *Arnsperger*, l. c. p. 974. — *Katsurada*, Z. B. 30, 1901. — *Ingier*, Beitr. z. Kasuist. u. Genese der Ovarialdermoide, Z. B. 43, 1908. — *Bandler*, l. c. p. 964. — *Bonnet*, l. c. p. 974. — *Redlich*, M. f. G. u. G. 27, 1908. — *R. Meyer*, l. c. p. 973. — *Novak*, Z. B. 45, 1909. — *Ingier*, l. c. — *Fischel*, Üb. d. gegenwärt. Stand der exper. Teratologie, Path. G. 5, 1902. — *Pick*, B. 1902. — *Schlagenhaufer*,

W. klin. W. 1902. — *Risel*, l. c. p. 927. — *Schmeel*, F. Z. II, 2/3, 1908. **976** *Bandler*, l. c. — *Bukojemsky*, A. f. G. 85, 1908. — *Benda*, s. bei *Daels*, A. f. G. 86, 1908. p. 976. — *Kroemer*, l. c. p. 970. — *Daels*, l. c. — *Boxer*, A. f. G. 92, 1910. — *Freund*, A. f. G. XV. — *Schatz*, Beitr. z. Lehre v. d. Echinokokkenkr., herausg. v. *Madelung*, Stuttgart 1885, stellt 7 Fälle zusammen. — *B. S. Schultze*, Festschr., Wien, Hölder, 1894. — *Tittel*, A. f. G. 82, 1907.

Tuben. *Hofmeier*, Handb. d. Frauenkr. 14. Aufl. 1908. — *v. Franqué*, Z. f. G. 39 u. Sitzber. phys.-med. Ges. Würzburg, 1898, u. Deutsch. Ges. f. Gyn., 1901, u. Die kgl. Univ.-Frauenklinik Würzburg 1889—1903. Sonderabdruck. — *Hörmann*, A. f. G. 84, 1907. **977** *Kossmann*, Z. f. G. 29 u. bei *Martin*, l. c. p. 978. — *Schickele*, l. c. p. 955. — *Bab*, A. f. G. 78, 1906. — *Kroemer* Unters. üb. d. Bau der menschl. Tube, Leipzig 1906. — *Freund*, S. kl. V. Nr. 313. — *Kobelt*, Der Nebeneierstock des Weibes, Heidelberg 1847. — *Waldeyer*, l. c. p. 963. — *Nagel*, l. c. p. 948. *Kölliker*, Entwicklungsgeschichte. — *Peters*, Z. f. H. 28, 1907, Üb. Cölomepithel-Einstülpung u. Absprengung an der Urnierenleiste menschl. Embryonen. — *Kossmann*, l. c. p. 977. — *Roth*, Basler Festschr., der Univ. Würzb. gewidmet, 1882. — *Schickele*, l. c. p. 955. — *Kermauner*, M. f. G. 24. **978** *Klebs*, Lehrb. — *Fritsch*, Die Krankheiten der Frauen. — *R. Meyer*, E. IX, 1905 u. Ges. f. G. u. G. Berlin, 3. April 1908. — *Neu*, Z. f. G. 62, 1908. — *Höhne*, Intramusculäre Abzweigungen des Tubenlumens, A. f. G. 74, 1904. — *Kroemer*, l. c. p. 976. — *Maresch*, Über Salpingitis nodosa, Berlin, Karger, 1908. — *A. Martin*, Z. f. G. XIII, 1886, u. s. Handb. der Krankh. der weibl. Adnexorgane, Bd. I, Krankheiten d. Eileiter, Leipzig 1895. — *Schridde*, Naturf. Ges. Freiburg, 16. Mai 1908. u. Fol. haemat., IV. Jahrg., Suppl. 3. Dez. 1907, u. Die hist. Diagn. d. S. g. D. Nr. 28, 1908, u. Naturfvers. Cöln 1908, u. Chr. S. g. u. ihre Ausheilungszustände ref. D. Nr. 29, 1909. — *Amersbach*, Hist. d. Salp. g., Z. B. 45, 1909. — *Miller*, A. f. G. 88, 1909. — *Pick*, B. Nr. 37, 1908. — *Chiari*, Z. f. H. VIII, 1887, u. *Chiari* u. *Schauta*, A. f. G. 33, 1888. — *Kehrer*, B. z. G. u. G. 5, 1902. — *Orth*, Lehrb. — *Maresch*, l. c. **979** *Chiari*, l. c. — *v. Recklinghausen*, Die Adenomyome und Cystadenome der Uterus- und Tubenwandung. Berlin 1896. — *v. Franqué*, Z. f. G. 42, 1900. — *Maresch*, l. c. — *Bulius*, ref. D. Nr. 29, 1909. — *Wallart*, Beitr. zur sog. Salp. isthm. nod., Z. f. G. 66. — *R. Meyer*, V. A. 172, 1903. — *Noeggerath*, Die latente Gonorrhoe, 1872, u. Amer. Journ. Obst. Oktober 1885. **980** *A. Martin*, l. c. p. 978. — *Martin*, l. c. p. 978. — *J. Veit*, Verh. d. Ges. f. Gyn. IV, 1892. **981** *Kisskalt*, C. f. Bakt. 41, 1906. — *Wertheim*, A. f. G. 42. — *Richard*, Bull. gén. de Ther. méd. et Chir. 1857. — *Veit*, Krankh. d. weibl. Geschlechtsorgane, Erlangen 1867. — *Orthmann*, V. A. 155, 1899. — *Preiser*, A. f. G. 54, 1901. — *Burnier*, Z. f. G., 1880, Bd. 5, u. 1881, Bd. 6. — *Pfannenstiel*, A. f. G. 1901. — *Zahn*, V. A. 151, 1898. — *Orthmann*, Z. f. G. 58, 1906. **982** *Simmonds*, Über Tub. d. weibl. Genitalapparates, A. f. G. 88, 1909. — *Voigt*, B. z. K. d. T. 1909. — *Hegar*, Entsteh. d. Genitaltuberkulose des Weibes. Stuttgart 1886 u. D. 1897. — *Hegar*, l. c. p. 982. — *Albert Blau*, Üb. d. Entst. u. Verbreit. d. Tuberkulose im weibl. Genitaltrakt. Berlin, Karger, 1909, Tierversuche u. Klinisches. — *Simmonds*, l. c. p. 982. — *Jung* u. *Bennecke*, A. f. G. 80, 1906. — *v. Baumgarten*, B. 1907, S. 65. — *Albert Blau*, l. c. — *Jung*, Naturfvers. Königsberg, Sept. 1910 u. A. f. G. 92, 1910. — *Engelhorn*, A. f. G. 92, 1910. **983** *Kleinhans*, in *Veit*'s Handb. III. — *Amann*, M. f. G. u. G. 16, 1903. — *Weinbrenner*, M. 1903, S. 842. — *Cohnheim*, Vorl. I, S. 711. — *E. Kraus*, Die Tuberkulose d. graviden u. puerperalen Uterus, Z. f. G. 52, 1904. — *Michaud*, B. z. G. u. G. XII, 1907. — *Zemann*, Wiener medizinisches Jahrbuch 1883. — *Goldner*, M. f. G. 18. — *Schlagenhaufer*, V. A. 184, 1906. — *Muskat*, A. f. G. 61. — *Peham*, Z. f. H. 24, 1903. — *Benthin*, A. f. G. 87, 1909. — *Boxer*, M. f. G. 30, 1909, 3 Fälle, die wie Tuboovarialcyste aussahen. — *Kehrer*, M. f. G. 27, Heft 3, 1908, 79 Fälle aus Lit. Hämorrhagisches Exudat ist dafür charakteristisch. — *v. Franqué* Z. f. G. 47. — *Kermauner*, A. f. G. 83, 1907. — *Marchand-Ahlfeld*, M. f. G. 1, 1895. — *Risel*, C. f. G. 43, 1905 u. Z. f. G. 56, 1906 u. E. XI, II. Abt. 1907. — *v. Franqué*, Verh. d. Deutsch. Ges. f. Gyn. Bd. IX, 1901. — *Orthmann*, Embryoma tubae, Z. f. G. 53, 1904. **984** *Sitzenfrey*, Gyn. Rundschau, II. Jahrg. Nr. 11, 1908. — *Peham*, Das prim. Tubencarcinom, Z. f. H. 24, 1903. — *Doran*, Primary cancer, The Journ. of Obstet. and Gyn. VI, 1904. — *Orthmann*, Zur Kenntnis der malignen Tubenneubildungen, Z. f. G. 58, 1906. — *Kundrat*, Zwei Fälle v. prim. Tubencarcinom; Unters. über Metastasen in den Tuben bei Carc. des Collum u. des Corpus uteri, A. f. G. 80, 1906. — *Doléris*, La Gynécologie Nr. 2, 1896. — *Waldeyer-Jössel*, Topogr. Anat. der weibl. Genitalien. — *Freund*, l. c. p. 976. — *Höhne*, Z. f. G. 63, 1908. — *Burkhard*, Z. f. G. 52, 1904. — *E. Opitz*, Z. f. G. 48, 1902. — *Höhne*, A. f. G. 74, 1904. — *Micholitsch*, Z. f. G. 49, 1903. — *Höhne*, l. c. **985** *Kermauner*, Beitr. z. Anat. d. Tubarschwangerschaft, Berlin 1904, u. M. f. G. 20, 1904. — *Micholitsch*, l. c. — *Fellner*, M. 1903, p. 1893. *v. Franqué*, u. *Garkisch* Beitr. zur ektop. Schwangerschaft, Z. f. H. XXVI, 1905. — *Werth*, *v. Winckels* Handb. d. Geburtsh., Bd. II, T. 2, hat 31 operierte Fälle zusammengestellt. — *Raschkes*, M. f. G. u. G. 17, 1903. — *Weinbrenner*, Z. f. G. 51, 1904. — *Wagner*, A. f. G. 78, 1906. — *Runge*, A. f. G. 71, 1904. — *Schuchardt*, V. A. 89, 1882. — *Freund* u. *Thomé*, V. A. 183, 1906. — *Busalla*, A. f. G. 83, 1907. — *Mitchell*, Surg. Gyn. and Obst., Mai 1908. — *Bondi*, W. kl. W. 21, 1910. — *Franz*, C. f. G. 1902. — *Leopold*, A. f. G. 58 u. 59, 1899. — *Füth*, B. z.

G. u. G. VI, 1902. — *Werth*, in *Winckel*'s Handb. 1904. — *Jarzeff*, M. f. G. 28, 1908. — *Crotti*, Tr. Inst. Stilling, 1907. — *Hammacher*, A. f. G. 92, 1910. — *Veit*, Verh. d. Deutsch. Ges. f. Gyn., X. Verh. Würzburg, Leipzig 1904. — *Harris*, M. f. G. 6, 1897. — *M. B. Schmidt*, M. f. G. 7, 1898. — *W. H. Schultze*, A. f. G. 81, 1907. — *Buché*, C. f. G. Nr. 13, 1909. **986** *Kühne*, Beitr. z. Anat. d. Tubenschwangerschaft. Marburg 1899, Hab.-Schr. — *Griffiths*, The Journ. of Path. u. Bact. V, 1898. — *Aschoff*, A. f. G. 60, 1900 u. Z. B. 25, 1899. — *Heinsius*. M. f. G. 15 u. Z. f. G., 46. Bd. — *Füth*, A. f. G. 63, 1901. — *Lange*, M. f. G. XV, 1902. — *Aschoff*, Neue Arb. üb. Anat. u. Ätiol. der Tubenschwangerschaft, Referat in C. 1901. — *Füth*, M. f. G. 8, 1898. — *Werth*, Extrauterinschwangerschaft in *v. Winckel*'s Handb. II, 2, Wiesbaden 1904. — *v. Franqué* u. *Garkisch*, l. c. p. 985. — *Siegenbeek van Heukelom*, A. f. A., 1898. — *Aschoff*, l. c. — *Zedel*, Z. f. G. 26, 1893. — *Werth*, Beitr, z. Anatomie u. z. operat. Behandl. der Extrauteringravidität, Stuttgart 1887. — *Voigt*, A. f. G. 68, 1903. — *Fehling*, Z. f. G. 38, 1898. **987** *Orthmann*, Z. f. G. XX. — *Martin*, l. c. p. 978. — *Aschoff*, l. c. p. 986. — *Heinsius*, Üb. d. Bezieh. zw. kindl. u. mütterl. Elementen bei ektop. Gravid. u. ihr Verhalten nach dem Fruchttod, Verh. d. G. f. Geb. u. Gyn., Berlin, Dez. 1904, u. Z. f. G. 54, 1905. — *Aschoff*, l. c. p. 986. **988** *Lindenthal*, M. f. G. u. G. 11, 1900. — *Heinsius*, l. c. — *Busse*, Hämatocele, bei *Martin*, Krankh. d. Beckenbindegewebes, Berlin, Karger, 1906, III. Bd. der Krankheit d. weibl. Adnexorgane. — *Maennel*, Z. f. G. 60, 1907, Anat. Unters. über Bau u. Ätiol. der Hämatocelenmembran. — *Sänger*, Verh. d. V. Kongr. f. Gyn., Leipzig 1893. — *Küstner*, Extrauterinschwangerschaft, S. kl. V., N. F. Nr. 244—245, 1899. — *Kroemer*, M. 1900, Nr. 42 u. 43. — *Küchenmeister*, A. f. G. 18, 1891. **989** *Weibel*, A. f. G. 86, 1908; ausgetragene Ovarialschwangerschaft mit Lithokelyphopädionbildung. — *Strauß*, A. f. G., 68. Bd. 1903. — *Wallart*, Z. f. G., 59, 1907 (Lit.). — *Emanuel*, Verh. d. Gesellsch. f. G. u. G. Berlin, Nov. 1894.

Uterus. *Küstner*, in *Veit*'s Handb. der Gyn. Bd. I, 1907. — *Glinski*, Üb. A. d. schwang. Uterus, M. f. G. 31, 1910. **990** *Küstner*, Grundzüge der Gynäkologie, Jena 1893. — *Kermauner*, M. f. G. 27, 1908. — *J. Veit*, Z. f. G. 2. **992** *Küstner*, l. c. p. 990. — *Halban* u. *Tandler*, Anatomie u. Ätiologie der Genitalprolapse, Wien 1907, Braumüller. — *E. Martin*, Der Haftapparat der weibl. Genitalien, eine anatom. Studie, I. Teil Beckenbindegewebe, Faszien- und Muskelapparat. Mit 16 Tafeln. Berlin 1911, Verlag S. Karger. — *Schroeder*, Handb. d. Krankh. d. weibl. Geschlechtsorgane, Leipzig 1881. **993** *Füth*, C. f. G. Nr. 9, 1903. **994** *v. Winckel*, l. c. p. 666. — *Schickele*, B. z. G. u. G. VIII, 1904. — *Hellendall*, A. f. G. 75, 1905. — *Mandl*, C. f. G. Nr. 13, 1908, Das Epithel im geschlechtsreifen Uterus. — *Hofmeier*, C. f. G. IV, 1893. — *Hörmann*, A. f. G. 86, 1908, Anwendung der *Bielschowsky*-Methode. — *Kroemer*, Die Lymphorgane der weibl. Genitalien u. ihre Veränd. bei malign. Erkr. d. Uterus, Hab.-Schrift, Gießen 1904. — *v. Franqué*, XI. deutsch. Gyn.-Kongreß. — *Wegelin*, Der Glykogengehalt der menschl. Uterusschleimhaut, C. 22, Nr. 1, 1911. — *Czyzewicz*, A. f. G. 85, 1908. — *Leopold*, A. f. G. XI, 1887. **995** *Hoppe-Seyler*, Z. f. phys. Chem. 42, 1904. — *Osten*, Unt. üb. d. Gerinnung des Blutes während der Menstruation, I.-D. Göttingen 1907. — *Joessel-Waldeyer*, l. c. p. 894. *Hitschmann* u. *Adler*, Der Bau der Uterusschleimhaut des geschlechtsreifen Weibes, Berlin, Karger, 1908. — *Leopold*, l. c. — *Hitschmann-Adler*, l. c. — *v. Kahlden*, Festschr. f. *Hegar*, 1889. — *Hitschmann* u. *Adler*, l. c. — *Hartje*, Üb. d. Bezieh. der sog. papillären Uterindrüsen zu den einzelnen Menstruationsphasen, M. f. G. 26, 1907. — *Iwase*, Üb. die cyklische Umwandlung der Uterusschleimhaut, Z. f. G. 43. — *Schröder*, *Rob.*, Die Drüsenveränderungen der Uterusschleimhaut im Intervall u. Prämenstruum, A. f. G. 88, 1909. — *Gebhard*, Handb. v. *Veit*, 1898 (Lit.). — *Zappert*, W. Nr. 31, 1903. **996** *Hitschmann* u. *Adler*, Die Dysmenorrhoea membranacea, M. f. G. 27, Heft 2. — *Meyer*, A. f. m. A. XXXI, 1887. — *Löhlein*, Z. f. G. XII, 1886, Naturfv. Heidelberg 1890, Gynäk. Tagesfragen II, 1891. — *Wallart*, Z. f. G. 53, 1904. — *Hitschmann*, s. *H.* u. *Adler*, M. f. G. 27, Heft 2, S. 203. **997** *v. Kahlden*, Z. B. XXIII, 1898. — *Simmonds*, M. Nr. 2, 1900. — *Kon* u. *Karaki*, Üb. d. Verhalten der Blutgefäße in der Uteruswand, V. A. 191, 1908. — *Küstner*, D. 1890. — *Theilhaber*, A. f. G. 62, 70, ferner Blut u. Ausfluß a. d. Uterus etc. 1909, Monogr. Reinhard München, ferner M. f. G. 31, 1910, Insufficientia uteri, Hyperplasia ut. und Uterusblutungen. — *E. Kaufmann*, Z. f. G. 37, 1897. **998** *Wertheim*, D. Ges. f. Gyn., Juni 1895. — *Hitschmann* u. *Adler*, l. c. p. 995. — *C. Ruge*, Z. f. G. 5. **999** *Zeller*, Z. f. G. 4, 1893. — *Hitschmann*, A. f. G., 1903, Ein Beitr. z. Kenntnis d. Corpuscarcinoms. — *Veit*, Z. f. G. 13. — *E. Kaufmann*, C. f. Schw. Nr. 7, 1906, Über metaplast. Vorgänge am Epithel des Uterus, bes. an Polypen; s. auch *Herxheimer*, Z. B. 41, 1907. — *C. Friedländer*, Phys.-anat. Unters. üb. d. Uterus, Leipzig 1870. — *R. Meyer*, E. IX, 1905. — *Hengge*, M. f. G. XV, 1902. — *Schauenstein*, A. f. G. 85, 1908. — *Olshausen*, A. f. G., VIII. Bd. **1000** *Gebhard*, Z. f. G. 1894. — *C. Ruge*, l. c. p. 998. **1001** *Hitschmann* u. Adler, Die Lehre von der Endometritis, Z. f. G. 60, 1907 u. l. c. p. 995, hier Antikritik. — *Hartje*, l. c. p. 995. — *Theilhaber* u. *Meier*, Zur anat. Pathol. u. Ther. d. chron. Endometritis, A. f. G. 86, 1908 u. ersterer M. Nr. 23, 1907. — *Hitschmann* u. *Adler*, l. c. — *Weishaupt*, Z. f. G. 62, 1908. — *Theilhaber* u. *Meier*, l. c. — *Keller*, Z. f. G. 65, 1909, Die Lehre von der Endometritis. — *Albrecht*, Zur Lehre von der chron. Endometritis, Münch. gyn. Ges., 12. Mai

1910. — *Schickele*, B. z. G. u. G. 13, Heft 3, **1002** *Albrecht*, F. Z. 2, 1908; s. auch *ders.* u. *Logothetopolus*, F. Z. 6, 1911. — *Albrecht*, l. c. p. — *Wegelin*, l. c. p. 994. — *Schickele*, l. c. p. 1001. — *Pankow*, Die Metropathia haemorrhagica, Z. f. G. 65, 1909. — *Büttner*, Unt. üb. die Endometritis, A. f. G. 92, 1910. — *Wertheim*, l. c. p. 998. **1003** *Doederlein*, in *Veit*'s Handbuch II, 1897, S. 264. — *Winter*, Zur Behandlung des Aborts, X. int. Kongr., Berlin 1890. — *Puppe*, Unters. üb. die Folgezustände nach Abort, I.-D. Berlin 1890. — *Opitz*, Z. f. G. 40, 42, 48 u. 50, 1903. — *Breus*, Das tuberöse subchoriale Hämatom, Leipzig u. Wien 1892. **1004** *Billroth*, s. bei *Küstner*, l. c. p. 997. **1005** *R. Oeri*, Über Epithelmetaplasie am Uterus, bes. an Polypen, Z. f. G. 57, 1906, u. I.-D. Basel 1906. — *Hengge*, l. c. p. 999. — *Schauenstein*, l. c. p. 999. — *Oeri*, l. c. — *Gusserow*, A. f. G. I. — *Wilms*, Die Mischgeschwülste, Heft 2 (Mischgeschw. d. Vagina u. d. Cervix uteri). — *R. Meyer*, E. IX, 1905. — *Fischel*, A. f. G. XV, XVI, 1879, 1880 u. C. f. G. 1880, Z. f. H. II, 1881. — **1006** *Ruge* u. *J. Veit*, C. f. G. 1878 u. Z. f. G. II, 1878, u. ibid. V u. VIII. — *Schroeder*, l. c. p. 992. **1007** *Peters*, M. f. G. 32, 1910. — *Ruge* u. *Veit*, l. c. p. 1006. — *Ruge* u. *Veit*, l. c. p. 1006. — *Schottländer*, Zur Histogenese der Portio-Erosionen, M. f. G. 26, Heft 1, 1907. — *R. Meyer*, Diskuss. zu Vortrag *Gottschalk*, Z. f. G. 65, 1909, s. auch B. 39, 1909. — *R. Meyer*, E. IX, 2, 1905 u. Path. G. X, 1906. — *Fischel*, l. c. p. 1005. — *Orth*, Lehrb. — *Friedländer*, A. f. G. IX. — *Schottländer*, M. f. G. 30, Heft 2, 1909. — *Gottschalk*, Zur Entstehung der Erosion, 8. Jan. 1909, ref. Z. f. G. 64, 1909 u. M. f. G. 30, Heft 3, 1909. — *R. Meyer*, Die Epithelentwicklung der Cervix u. Portio u. die Pseudoerosio congenita (cong. histol. Ektropium) A. f. G. 91, 1910 u. Die Erosion u. Pseudoerosion der Erwachsenen ibid. u. Über Er. p. uteri, Path. G. XIV, 1910. — *Küstner*, Beitr. z. L. v. d. Endometritis, Jena 1883. — *Hofmeier*, Z. f. G. IV, 1879. — *R. Meyer*, l. c. **1008** *Kermauner*, l. c. p. 990. — *Küstner*, in Handb. von *Veit*, S. 225. — *E. Kraus*, l. c. p. 983. — *v. Franqué*, Sitzber. d. phys. med. Ges., Würzburg 1894. — *Alterthum*, B. z. G. u. G. 1898. — *Schottländer*, M. f. G. 21, 1905. — *Jung*, l. c. p. 982. — *Engelhorn*, l. c. p. 982. — *Weil*, M. im Anschluß an Abort, M. Nr. 7, 1910. **1009** *Williams*, J. H. H. R., Vol. III, 1892. — *E. Kaufmann*, l. c. p. 997. — *Amann*, Ref. auf IV. int. Gynäk.-Kongr., Rom 1902. — *Eug. Fraenkel*, Jahrb. d. Hamb. Staatskrank. 4, 1893/1894. — *Glockner*, B. z. G. u. G. 5, 1902. — *Maly*, M. f. G. 26, 1907. — *Chaton*, Tub. du col de l'uterus, Thèse de Paris 1908. — *Everling*, B. 31, 1909. — *Cova*, Tub. papillare del collo dell' utero, Pathologica Nr. 10, 1909. — *Emanuel*, Z. f. G. 29. — *v. Krzywicki*, Z. B. III, 1888. — *v. Franqué*, l. c. p. 1008. — *Wallart*, Z. f. G. 50, 1903. — *Schütze*, Z. f. G. 60, 1907. — *Zahn*, V. A. 115, 1889. — *Michaelis*, B. z. G. u. G. III, 1900. — *Grünbaum*, A. f. G. 81, 1907. — *Neumann*, W. kl. W. 1898, Nr. 14. — *Neisser*, B. 33, 1909. — *Oppenheim, Moritz*, Atlas der vener. Affekt. d. Portio u. Vagina, Wien 1908, F. Deuticke. **1010** *Veracay*, Path. G. IX, 1906. — *Hofmeier*, Handb. d. Frauenkr., 14. Aufl. 1908. — *Theilhaber*, A. f. G. 70, 1903 u. l. c. p. 997. — *Shaw*, Obstetr. Transact., London, Vol. 49, 1907, S. 19—44, 6 Tafeln. — *Ahreiner*, A. f. G. 85, 1908, Über die Blutungen bei der sog. chron. M. — *Hueter*, A. f. G. 87, 1909. — *Hirsch*, Die sog. chron. Metritis, V. A. 196, 1909. — *Pankow*, l. c. p. 1002. — *Unterberger*, Üb. d. Auftreten von Fettröpfchen in den Muskelzellen des Myometriums bei der sog. Metritis chron., A. f. G. 90, 1910. **1111** *Bertelsmann*, A. f. G. 50, 1895. — *Schröder*, l. c. p. 992. — *K. Hegar*, Anat. Unt. an nulliparen Uteris mit bes. Berücks. d. Entw. des Isthmus, B. z. G. u. G. 13, 1908. — *K. Hegar*, B. z. G. u. G. 12, 1908. **1013** *Busse*, M. f. G. 1903. — *Merkel*, Z. B. 29, 1901. — *Seydel*, Z. f. G. 50, 1903. — *R. Meyer*, E. IX, 1905. — *Kauffmann*, Ges. f. Geb. u. Gyn., Berlin, 8. März 1907. — *Walkoff*, Festschr. f. *Rindfleisch*, 1907. — *Cullen*, Adenomyoma of the Uterus, J. Amer. Med. Assoc. Vol. 50 Nr. 2, 1908. — *Polano*, Z. f. G. 54, 1905. — *Sitzenfrey*, Das Übergreifen der Adenomyome des Uterus auf den Mastdarm, Z. f. G. 64, 1909. — *R. Meyer*, Wachstum u. Histogenese der Myome, Z. f. G. 60, 1907. **1014** *Roesger*, Z. f. G. 18, 1890. — *Gottschalk*, A. f. G. 43, 1883. — *Cordes*, I.-D. Berlin 1880. — *R. Meyer*, l. c. p. 1013. — *Cohnheim*, Allg. Path. — *Ribbert*, Geschwulstlehre. — *Sakurai*, s. Ref. von *Aschoff*, D. Nr. 22, 1909. — *Scalone*, Ann. di Ost. e Gin. Juglio 1910, ref. Patologica Nr. 57, 1911. — *Faber*, N. M. A. 1908, Afd. 1, H. 2. **1015** *Gebhard*, Handb. v. *Veit*, II, 1897. — **1016** *Troell, Abraham*, Stud. üb. das Uterusmyom in seinen Beziehungen zu Konzeption, Schwangerschaft, Geburt u. Wochenbett, Stockholm 1910, ausführl. Literatur. — *Benda*, Üb. d. feineren Bau der glatten Muskelfasern des Menschen, Verh. d. anat. Ges., XVI. Vers., Halle 1902. — *Mallory*, J. M. R. Vol. 13, Nr. 2, 1905. — *R. Meyer*, Myome des Uterus im Handb. v. *Veit*. — *Ogata*, B. z. G. XIII, 1909. — *Kolb*, Die Leiomyome der Muttermundslippe, Z. f. G. 67, 1901. — *O. Burkard*, W. kl. W. Nr. 17, 1905. — *Mond*, Vereinsbeil. D. Nr. 10, 1906. — *B. S. Schultze*, Die Achsendrehung (Cervixtorsion) des myomatösen Uterus, S. kl. V. 410, 1906. — *Olow*-Lund, Zwei Fälle von Achsendrehung des Uterus, M. f. G. Juli 1910, im 1. Fall gravider Uterus ohne Tumor, im 2. myomat. Uterus. — *Hedrén*, A. f. G. 83, 1907. — *Thorel*, F. Z. II, 1908. **1017** *v. Franqué*, Z. f. G. 60, 1907. — *Martin*, Z. f. G. 26. — *Payr*, D. Z. Chir. 81, 1906. — *v. Franqué*, P. Nr. 50, 1903 u. Gyn.-Kongr. 1907. — *Grünbaum*, A. f. G. 80, 1906. — *Freund*, Beitr. z. Gyn., Bd. III. — *Piquand*, Les tumeurs fibrocystiques de l'utérus, R. d. Chir. 1906. — *Schlagenhaufer*, W. klin. W. 1902. **1018** *L. Pick*,

V. A. 156, 1899 u. A. f. G. 60. — *v. Recklinghausen*, D. Nr. 34, 1893 u. l. c. p. 979 (Lit.) u. W. klin. W. 1899. — *Schickele*, l. c. p. 900. — *O. Ernst*, A. f. G. 85, 1908. — *Ad. Czerny*, l. c. p. 901. — *v. Recklinghausen*, l. c. p. 979. — *L. Pick*, Gebärmutterverdoppelung u. Geschwulstbildung usw., A. f. G. 52, 1897, Ein neuer Typus des voluminösen paroophoralen Adenomyoms usw., Bd. 54, 1897, Die Adenomyome d. Leistengegend u. d. hint. Scheidengewölbes usw. 57, 1898, Über Adenomyome des Epooph. u. Parooph., V. A. 156, 1899, u. A. f. G. 60, 1900, u. C. f. G. 15, 1900. — *R. Meyer*, Zur Genese d. Adenomyome u. Cystad. des Uterus, Ges. f. Gynäk., Berlin Mai 1897 u. Z. f. G. 37, 1897, u. Üb. einig. Beobacht. an d. fötal. Uterusschleimhaut, Z. f. G. 38, 1898, u. Über epithel. Gebilde im Myometr. des fötal. u. kindl. Uterus, Berlin 1899, u. Z. f. G. 49, 1903. — *Kossmann*, A. f. G. 54, 1897. — *Ricker*, V. A. 142, 1895. — *v. Franqué*, Z. f. G. 47, u. P. 28, 1903. — *Schickele*, l. c. p. 900. — *v. Recklinghausen*, l. c. — *Schickele*, V. A. 169, Heft 2, 1902 (Cysto-Adenomyome d. Tuben). — *O. Ernst*, l. c. — *Cullen*, Adenomyom of the Uterus, London u. Philadelphia 1908. — *Kelly* and *Cullen*, Myomata of the Uterus 1909, W. B. Saunders Comp. Philad., Lond. — *v. Recklinghausen*, l. c. — *Emanuel*, Z. f. G. 48, 1903. — *Chevassu*, Les tumeurs Wolffiennes du ligament rond. Rev. de Gynéc. et de Chir. abdom. Nr. 6, Juin 1910; s. dagegen *R. Meyer*, Urnieren- oder Urnierenblastemversprengung? C. f. G. 2, 1911 u. V. A. 204, 1911. — *Sitzenfrey*, Adenom des r. Lig. o. propr., Z. f. G. 67, 1910; s. auch *Frankl*, A. f. G. 93, 1911. — *Schickele*, B. z. G. u. G. 6. — *Breus*, Üb. wahre epithelführende Cystenbild. in Uterusmyomen, Wien u. Leipzig 1894. **1019** *O. Burckhardt*, M. f. G. 5. — *G. Klein*, Z. f. G. 18, 1890 u. V. A. 154, 1898. — *v. Herff*, Dtsch. gyn. Ges., 1897, Leipzig, u. I.-D. *Ito*, Halle 1897. — *Pfannenstiel*, Dtsch. gyn. Ges., 1897. Leipzig. — *Pick*, l. c. p. 1018. — *Waldeyer*, l. c. p. 964. — *Aschoff*, Cyst. Adenofibrom der Leistengegend, M. f. G. u. G. 9, 1899. — *Pick*, l. c. p. 1018. — *v. Babo*, l. c. p. 953. — *v. Recklinghausen*, l. c. p. 1018. — *Ricker*, V. A. 142, 1895. — *R. Meyer*, l. c. p. 1018. — *Pick*, A. f. G. 60, 1900. — *Babes*, Wien. allg. med. Z. 1882. — *Diesterweg*, Z. f. G. 1883. — *Hauser*, M. Nr. 10, 1893. — *Schroeder*, l. c. p. 992. — *C. Ruge*, Z. f. G. 17, 1889. — *R. Meyer*, l. c. — *Cullen*, Adenomyome des Uterus, Nachtr. Beitrag zur Festschrift für *Orth*, Berlin 1903. — *Tusini*, Contrib. clin. ecc. tumori solidi aberranti nel legamento largo, Istit. di clin. chir., Pisa 1903. — *v. Franqué*, l. c. p. 979 u. Z. f. G. 42. — *L. Landau*, Anat. u. kl. Beitr. zur Lehre von den Myomen am weibl. Sexualapparat, Urban u. Schwarzenberg 1899. — *Amos*, Verh. d. Ges. f. G. u. G., Berlin, ref. Z. f. G. 54, 1905. — *R. Meyer*, Z. f. G. 42, 43, 44, 1900 u. 1901, u. V. A. 172, 1903. — *Pick*, A. f. G. 46, 48, 49. — *Stein*, M. f. G. u. G. 17, 1903. — *Pforte*, Über entzündl. Schleimhauteinsenkungen in die Gebärmutterwand, I.-D. Berlin 1903. — *Opitz*, Diskuss. z. Vortrag von *Mainzer*, Z. f. G. 49, 1903. **1020** *Cullen*, l. c. p. 1019 u. Monogr. London u. Philadelphia 1908. — *Schütze*, Diffuse Ad. des Myometriums, Z. f. G. 59, 1907 u. Z. f. G. 60, 1907. — *Cullen*, l. c. — *R. Meyer*, Ges. f. G. u. G., Berlin, 3. April 1908. — *Sitzenfrey*, Med. Ges. Gießen, 15. Juni 1909 u. Gynäk. Rundschau III. Jahrg. Nr. 13. — *R. Meyer*, E. IX, 1905 u. Z. f. G. 54, 1905. — *v. Kahlden*, Z. B. 14, 1893 (Lit.). — *Williams*, Z. f. H. 15, 1894. — *Morpurgo*, Z. f. H. 16, 1895. — *Pick*, A. f. G. 60, 1900. — *Mastny*, Z. f. H. 22. — *v. Franqué*, Festschr. f. *v. Rindfleisch* 1907. — *R. Meyer*, Z. f. G. 60, 1907, u. *Veits*, Handb. d. Gynäk., 2. Aufl. 1907, S. 443—570. — *R. Meyer*, l. c. — *Ricker*, l. c. p. 1019. — *v. Franqué*, Z. f. G. 40. — *Hansen*, N. M. A. 1903. — *Winter*, Z. f. G. 57, 1906. — *R. Meyer*, Vereinsber., Z. f. G. 60, 1907. **1021** *Schaper*, V. A. 129, 1891. — *Schmorl*, Path. G. VII, 1904. — *v. Recklinghausen*, l. c. p. 979. — *Rolly*, V. A. 150, 1897. — *Dillmann*, Adenomyome und Krebs, Z. f. K. II, 1904. — *Schwab*, B. z. G. u. G. 12, 1907. — *Cullen*, l. c. p. 1019, unter 73 Adenomyomen 2 Adenocarcinome. — *Polano*, Z. f. G. 67, 1910. — *Sitzenfrey*, l. c. p. 1111. — *Iwanoff*, M. f. G. u. G. 7, 1898. — *Bauereisen*, B. z. G. u. G. 1904. — *Gessner*, *Veit*'s Handb., Bd. 3, II, 2, 1899. — *R. Meyer*, Uterussarkom in *Veit*'s Handb., 2. Aufl. 1907. **1022** *Gessner* l. c. p. 1021. — *Keitler*, M. f. G. 18, 1903. — *Borrmann*, Z. f. G. 43. — *Peham*, Traub. Sarc., d. Cerv. uteri, M. f. G. 18, 1903. — *Bäcker* u. *Minich*, B. z. G. 14, H. 3, 1909. — *Kehrer*, M., f. G. 23, 1906. — *Berka*, V. A. 185, 1906. — *Amann*, Üb. Neubild. d. Cervicalportion 1897. — *Pepere*, Arch. ital. di Ginecologia 1903. — *Kirchgessner*, Z. f. G. 49, 1903. **1023** *Sperber*, Zur Kasuist. der sog. Uterusendotheliome usw., I.-D. Leipzig 1904; zweifelt diese Endotheliome mit Recht an. — *R. Meyer*, Ges. f. G. u. G. Berlin, 26. IV. 1907, u. in *Veit*'s Handb., 1907 s. auch *Stolz*, Z. Lehre vom Endotheliom des Uterus, Gynäk. Rundschau 1910, H. 22.

Lit. über gleichzeitiges Vorkommen von Carcinom und Sarcom am Uterus u. über Carcinosarcom: *Niebergall*, A. f. G. 50, 1896; *Ritter*, I.-D. Zürich 1902, Über das gleichz. Vork. v. Carc. u. Sarc. im Uterus; *Opitz*, Z. f. G. 49, 1903; *Nebetzky*, A. f. G. 73, 1904 (Lit.); *Sehrt*, B. z. G. u. G. 73, 1904; *Schaller*, D. Nr. 24, 1906; *R. Meyer*, *Veit*'s Handb., II. Aufl. 1907, Frage der Carcinosarcome; *Herxheimer*, Sarcocarcinome im allgem., l. c. p. 410; *Forssner*, Das Carcinosarcom des Uterus, A. f. G. 87, 2. Heft, 1909; *H. Albrecht* F. Z. 2, H. 1, 1908.

E. Kaufmann, V. A. 154, 1898. — *Sitzenfrey*, Z. f. G. 67, 1910. — *Felländer*, A. f. G. 83, 1907. — *Löwen*, Z. B. 38, 1905. — *Hunziker*, Die Rhabd. des Corpus uteri, B. z. G. XII, 1907.

— *Gottschalk*, Z. f. G. 49, 1903. — *Hansen*, V. A. 171, 1903. — *Beckhaus*, Ein Blutgefäßendotheliom mit Ausbreitung in den erweiterten Gefäßen eines diffus myomatösen Uterus, V. A. 190, 1907. — *R. Meyer*, Ges. f. G. u. G. Berlin, 26. IV. 1907. — *Polano*, Z. f. G. 67, 1910. — *Seydel*, Ein Enchondrom des Uterus, Z. f. G. 45, 1901. — *R. Meyer*, Zur Histog. der mesodermalen, teratomatösen Mischgeschwülste d. Urogenitaltraktus, Ges. f. Geb. u. Gyn., Berlin, 24. März 1905, ref. B. Nr. 27, 1905. — *Gebhard*, Z. f. G. 48, 1902. — *Duchinoff*, Zinobie, Riesenzellensarcome des Uterus mit Knorpelinseln, I.-D. Zürich 1902. — *Puech* u. *Massabuan*, Ges. f. Geb. u. Gyn., Paris, 6. April 1908, Adenofibroma chondrosarcomatosum colli uteri. — *Gaebelin*, Eine heterologe Mischgeschw. d. Uterus, Myosarcoma myx. et enchondromatodes polyposum uteri, I.-D. Halle 1909. — *Peukert*, B. z. G. u. G. 9, 1905. **1024** *Schroeder*, l. c. p. 992. — *v. Winckel*, Lehrb. I. — *Hartmann* u. *Lecène*, Adenom diffus du col utérin simulant le cancer, Ann. d. gyn. et d'obst., Année 35, 1908, Ser. 2, T. 5, S. 297—305. — *Labhardt*, Z. f. G. 66, 1910. **1025** *Ruge* u. *Veit*, Z. f. G. 7 u. Der Gebärmutterkrebs, Stuttgart 1881. — *Engelhorn*, B. z. G. 13, 1908. — *Glöckner*, Z. f. G. 63, 1908, S. 182. 7jähr. Mädchen; s. auch Diskuss. dazu. — *Bumm-Aschheim*, Ges. f. G. u. G. Berlin, ref. Z. f. G. 65, 1909. **1026** *Miller*, A. f. G. 89, 1909. **1029** *E. Kaufmann*, V. A. 154, 1898. — *Winter*, Z. f. G. 62, 1906. — *Burckhardt* Georg, M. f. G. 25, 1907. — *Uhl*, Georg, Stumpfcarcinome, I.-D. Straßburg 1908. — *Seelig*, Die Ausbreitungswege des Gebärmutterkrebses, Preisschrift, Straßburg 1894, u. V. A. 140, 1895. — *Kraus*, Über Wucherungen im Corpusepithel bei Cervixcarcinom, Z. f. G. 54, 1905. — *Koblank*, *Veit*'s Handb., 2. Aufl. 1908, 3. Bd., 2. Hälfte. — *Kundrat*, A. f. G. 64, 1903. — *Bruhns*, A. f. A. 1898. — *Kroemer*, M. f. G. 18, 1903. — *Wertheim*, Z. f. G. 48, 1903. — *Peiser*, Anat. u. klin. Unt. über den Lymphapparat des Uterus usw., I.-D. Breslau u. Z. f. G. 1898. **1030** *Wertheim*, l. c. p. 1029. — *Riess*, zit. bei *Kroemer*, A. f. G. 65. — *Borst*, Lehre v. d. Geschwülsten, 1902. — *Riess*, l. c. — *Wülffing*, Z. f. G. 44. — *Borst*, l. c. — *R. Meyer*, Z. f. G. 49, 1903. — *Falkner*, C. f. G. 50, 1903. — *Brunet*, Z. f. G. 56 u. 54, 1906. — *Sitzenfrey*, Z. f. G. 57, 1906. — *H. Albrecht* u. *Arzt*, l. c. p. 178. — *Sitzenfrey*, l. c. — *Brunet*, l. c. — *Sick*, Flimmerepithelcysten in der Nebennierenkapsel u. in einer Beckenlymphdrüse, V. A. 172, 1903. — *R. Meyer*, Epitheliale Hohlräume in Lymphdrüsen, Z. f. G. 49, 1903. — *Fromme*, Stud. z. klin. u. path.-anat. Verhalten der Lymphdrüsen bei malign. Erkrankungen hauptsächl. d. Carc. colli uteri, Hab.-Schrift, Halle 1906, u. A. f. G. 79, 1906. — *Fritsch*, Lehrb. — *Schiller*, Gyn. Ges. Breslau, ref. in M. f. G., Juni 1907. — *Offergeld*, A. f. G. 87, 1909, Das Uteruscarcinom u. s. Metastasierung in Organe mit „innerer Sekretion". — *Winter*, Verh. d. Deutsch. Ges. f. Gyn., 1893, u. Z. f. G. 24. — *Sänger*, Naturfv. Braunschweig 1897. — *Veit*, Handb. d. Gynäk. u. Naturfv. Braunschweig 1897. — *v. Herff*, Naturfv. Braunschweig 1897. — *E. Kaufmann*, V. A. 154, 1898. — idem Schles. Ges., Breslau 1894. **1031** *Hofmeier*. M. 1890, Nr. 42, 43. — *Pfannenstiel*, C. f. G. Nr. 18, 1893. — *Ruge*, Z. f. G. 31, 1895. — *Gebhard*, Z. f. G. 33 u. Pathol. Anat. d. weibl. Sexualorgane. **1032** *Mirabeau*, M. f. G. u. G. 15, 1902. — *Klinger*, Z. f. G. 63, 1908, Aden. mal. portionis. — *Winter*, Handb. von *Veit*, III.

Lit. über sog. Adenoma malignum: *E. Kaufmann*, sog. Adenoma malign. cervicis, V. A. 154, 1898; *Limnell*, A. f. G. 77, 1905; *Herrmann*, Endometritis glandularis od. Adenoma mal.? I.-D. Heidelberg 1905; *Schildkowski*, Ad. m. cervicis, M. f. G. 23, 1906; *Offergeld*, Üb. d. Histol. des Adenocarc. des Uterusfundus, A. f. G. 78, 1906; *Mansfeld*, Z. f. G. 60, 1907; *Klinger*, Z. f. G. 63, 1908, erkennt nach Sichtung der Lit. nur noch 4 Fälle als Ad. m. an, *Thoma*, V. A. 65, 1875, S. 45/46. — *Amann*, Kurzgef. Lehrb. d. mikr. gynäk. Diagnostik. Wiesbaden 1897. **1034** *Pees*, Path. G. 14, 1910. — *Schridde* s. bei *R. Meyer*, Path. G. XIV, 1910. — *Fränkel* u. *Wiener*, B. z. G. u. G., Leipzig 1899. — *Hitschmann*, A. f. G. 69, 1903. —, *Duse*, Lav. Ist. Foà 1906—1908 u. Ann. di Ostetr. e Ginec. 1908. — *Orvós*, Path. G. XIV, 1910. — *Emanuel*, Z. f. G. 46. — *C. Ruge*, l. c. p. 1031. — *Benckiser*, Z. f. G. 22. — *Hitschmann*, l. c. p. 1034. — *Schauenstein*, Gynäkol. Rundschau 1907. — *Pronai*, Zur Lehre von der Histogenese u. dem Wachstum des Uteruscarcinoms. A. f. G. 89, 1910. **1035** *Kraus*, l. c. p. 1029. — *v. Rosthorn*, Festschr., Wien 1894. — *C. Ruge*, l. c. p. 1031. — *E. Kaufmann*, Verh. d. Schles. Gesellsch. 1894. — *Hitschmann*, l. c. p. 1034. **1036** *E. Kaufmann*, l. c. p. 1035. — *Hofmeier*, Z. f. G. 32. — *Eckardt*, A. f. G. 55. — *Emanuel*, Z. f. G. 46, 1902. — *Schmit*, M. f. G. XI, 1900, Festschr. f. *Schauta*. — *Hitschmann*, l. c. p. 1034. — *Kroemer*, A. f. G. 65. — *Schütze*, D. Nr. 24, 1905. — *Henkel*, D. Nr. 30, 1910. — *Wallart*, l. c. p. 1009. — *Chiari*, Zur Kenntnis der hämat. Geschwulstmetastasen im weibl. Genitalapparat, P. 1905. — *v. Franqué*, Zur Kenntnis der Lymphgefäße der Uterusschleimhaut u. des Tubencarcinoms, V. d. XI. deutsch. Gyn.-Kongr. — *Römer*, A. f. G. 66, 1901. — *Glockner*. A. f. G. 72, 1904. — *Offergeld*, Üb. das sek. Uteruscarc., Z. f. G. 64, 1909. — *Arzt*, Z. f. G. 65, 1909. Adeno-Carc. papillare ovarii mit einer polypösen Schleimhautmetastase im Cavum uteri. **1037** *Henke* u. *Zeller*, C. Nr. 1, 1905.

Vagina, Vulva.

Veith, V. A. 117, 1889. — *R. Meyer*, Z. f. G. 46, u. E. IX, 1905. — *Höhne*, Üb. d. prim. Adenocarc. d. Vagina, Z. f. G. 67, 1910. — *v. Preuschen*, V. A. 70, 1877. — *v. Herff* siehe *Wid-*

mer, Über Scheidendrüsen u. Scheidencysten, I.-D. Basel 1903. — *Doederlein*, A. f. G. 31. — *Bergholm*, A. f. G. 66, 1902. — *Doederlein*, l. c. p. 1037. — *Menge* u. *Krönig*, Bakteriologie des weiblichen Genitalkanals, Leipzig 1897. **1038** *J. Veit*, im Handb. d. Gynäk. Erkrankungen der Vagina, Wiesbaden 1897. — *Haberda*, W. klin. W. Nr. 9, 1897. — *Haller*, Elem. phys. Corp. hum., t. VII, lib. XXVIII, Sekt. II, 1757—1760. **1039** *Sticker*, Tripperseuchen unter Kindern in Krankenhäusern und Bädern, V., Jahrg. 1902. — *Flügel*, B. Nr. 12, 1905. — *Fritsch*, l. c. p. 978. — *Freimuth* u. *Petruschky*, D. 1898, 15 u. 38. — *Cones*, Bost. Med. and Surg. Journ. 137, 1897. — *v. Marschalkó*, A. f. D. 94, 1909. — *Eppinger*, Z. f. H. I u. III. — *v. Herff*, Über Scheidenmykosen, S. kl. V. NF. Nr. 137. — *van de Velde*, Blast. u. Entz. der weibl. Genitalien, C. f. G. Nr. 38, 1907. **1040** *Busse*, ref. D. 31, 1908. — *Kretschmar*, B. Nr. 40, 1910, Ver. d. Ärzte Wiesbadens, 7. Sept. 1910. — *Zahn*, V. A. 95, 1884 u. 115, 1889. — *Beuttner*, M. f. G. III. — *Veit*, l. c. p. 1038. — *Springer*, Z. f. H. 1902. — *v. Winckel*, Lehrb. d. Frauenkr. 1886, S. 195. — *Rille*, D. Nr. 17, 1904. — *Birch-Hirschfeld*, Lehrb. — *Freund*, Naturfv. Kassel, 1878; s. auch *Frankl*, Uteruscyste, A. f. G. 93, 1911, Lit. — *G. Veit*, Z. f. G. 8. — *G. Klein*, Z. f. G. 18, 1890. — *Dohrn*, A. f. G. 21. — *Rieder*, V. A. 96, 1884. **1041** *v. Winckel*, A. f. G. 2, 1871. — *Schröder*, D. A. 13, 1874. — *Zweifel*, A. f. G. 31, 1887. — *v. Winckel*, l. c. — *Chiari*, Z. f. H. 6, 1885. — *Eisenlohr*, Z. B. 3, 1888. — *G. Klein*, Z. f. G., 1891. — *Lindenthal*, W. kl. W. X, 1897. — *Eug. Fraenkel*, E., 1904. — *Nowicki*, Pneumatosis cystoides, V. A. 198, 1909, 7 Fälle v. Vag. emphys. Bakt.-Genese zweifelhaft. — *Aichel*, Colpitis emphysematosa, Münch. Gynäk. Ges. 27. Okt. 1910, weist auf interessantes Verhalten des Epithels zu den Gascysten hin (atypische Epithelwucherungen) usw. — *Kehrer*, M. f. G. 30, 1909. — *Schmauch*, Z. f. G. 42. 1900.

Lit. über Rhabdomyome und -myosarcome der Vagina: *Kascheewarowa*, V. A. 54, 1872; *Hauser*, V. A. 88, 1882; *Kolisko*, W. kl. W. 1889; *Marullaz* (Lit.), Tr. Inst. *Stilling*, Fasc. 3, 1904; *Mönckeberg* (Sweet), V. A. 187, 1907, Rhabdomyom. — Andere Tumoren der Vagina: *Veit*, Handb. d. Gyn. v. *Veit* 1, 1897; *Raschkes*, C. XIV, 1903, Tumor, der zu den ‚Endotheliomen' gehört (Lit.); *Berka*, V. A. 185, 1906; *Amann*, A. f. G. 82, 1907, Zur Kenntnis der sog. Sarkome im Kindesalter; *Klien*, Sammelbericht, M. f. G. 7, 1898.

Soltmann, J. f. K. NF., 17. Bd. — *Wilms*, Die Mischgeschwülste, II. Mischgeschw. der Vagina und Cervix. — *R. Meyer*, E. IX, 1905. — *Fischer*, Z. f. G. 21, 1891. — *E. Kaufmann*, V. A. 154, 1898. — *Milner*, A. Chir. 74, 1904. **1042** *Höhne*, l. c. p. 1037. — *Williams*, New York med. Rec. 60, 1901. — *Krönig*, A. f. G. 63, 1901. — *v. Franqué*, Z. f. G. 60, 1907. — *Reclus*, Gaz. des hôp. 1888. — *Vassmer*, Chorionep.-Metastase in d. Vag. nach Tubargravidität, Festschrift f. *Orth* 1903. — *Pick*, P. Nr. 49, 1897. — *Brenner*, M. f. G. 27, 1908. — *Pick*, l. c. — *Neumann*, M. f. G. u. G. 6. — *Poten-Vassmer*, A. f. G. 61. — *Schickele*, Die Malignität der Blasenmole, A. f. G. 78, 1906. — *Schmorl*, Naturfv. Braunschweig 1897. — *Hübl*, Über das Chorionepitheliom in der Vagina bei sonst gesundem Genitale, Wien, Safár, 1903. — *Schmauch*, Z. f. G. 49, 1903. — *Marullaz*, l. c. p. 1041. — *Risel*, Sog. prim. Chorionep. der Scheide, Leber und Lungen nach Blasenmole ohne Geschwulstbildung im Uterus u. den Tuben, C. f. G. 23, 1907. — *Hicks*, Journ. of Obst. and Gyn. of the Brit. Emp., August 1907, stellt 14 Fälle zusammen, dazu ein neuer. — *Walthard*, Z. f. G. 59, 1907. **1043** *Kaltenbach*, Lehrbuch der Geburtsh., Stuttgart 1894. — *Reich*, Haematoma vulvo-vaginale, W. kl. W. Nr. 29, 1910. — *Wimpfheimer*, A. f. G. 92, 1910. — *J. Veit*, Handb. d. Gyn. 3, 2. Aufl. 1908. — *Hofmeier*, Handb. der Frauenkrankheiten 1908. — *Boyd*, Über Clitoris- und Präputialdrüsen, A. f. G. 89, H. 3. **1044** *Flügel*, B. 12, 1905. — *Bonney*, Lancet, May 23, 1908, kann in Carcinom übergehen. **1045** *Fromme*, B. z. G. 9, 1905. — *Breisky*, Z. f. H. VI, 1885. — *Heller*, Z. f. G. 43, 1900. — *Darger*, A. f. G. 66, 1902. — *Berkeley* u. *Bonney*, Roy. Soc. of Med. London, 11. Nov. 1909. — *Jayle*, V. Internat. Congr. f. Geb. u. Gynäk. 22.—28. Sept. 1910. — *A. Martin*, Über Craurosis vulvae, S. kl. V., Nr. 102, 1894. — *Berkeley* u. *Bonney*, l. c. — *Jung*, Z. f. G. 52, 1904. — *v. Linck*, Üb. Kraurosis vulvae, I.-D. Leipzig 1906. — *Jayle*, l. c. — *Fromme*, B. z. G. u. G. 9, 1905. — *Lartigau*, Bost. med. Journ. 1899. — *Bender*, Le Journal méd. français, Nr. 3, 1907. — *Jesionek*, B. z. Klin. der Tuberkulose, VI, Heft 1. — *Kroemer*, M. f. G. 26, 1907, und dazu Diskuss. — *von Rosthorn*, l. c. p. 533. — *Bongartz*, M. f. G. 3, 1896. **1046** Lit. über Elephantiasis vulvae. *Hellendall*, B. z. G. 8; *Farner*, C. f. G. 1895, Nr. 17, *J. Veit*, Handb. d. Gyn. Bd. IV, 2. Aufl. 1910. — *Bamberg*, A. f. G. 67, 1903. — *Matzenauer*, W. kl. W. Nr. 4, 1904. — *Forgue* et *Massabuau*, R. de Chir. Nr. 6, 1909. — *F. Koch*, A. f. D. 34. — *Pick*, V. A. 175, 1904. — *Groß*, Mult. Aden. hidradenoides vulvae, Z. f. G. 60, 1907.

1047 Lit. über bösartige Geschwülste der Vulva bei: *Schmidlechner*, A. f. G. 74, 1904, Perithelioma labii maj.; *Syili*, Fibrosarkom, B. z. kl. Chir. 31, 1905; *Maly*, A. f. G. 76, 1905, versucht einen Teil auf das Lig. rot. zurückzuführen; *Alfieri*, Folia Gynaecol. Vol. I, Fasc. II, 1908, Malignes Myom, vom Lig. rot. abgeleitet, Lit.; *H. Ruge*, Schweißdrüsencarcinome, Z. f. G. 56, 1905; *Veit*, Die Erkr. d. Vulva, Handb. v. *Veit* III, Wiesbaden 1898; *Wiener*, A. f. G. 82, 1907, Melanosarkom; *Hinselmann*, Bösart. pigmentierte Geschw., Z. f. G.

62, 1908, meist Sarcome, zum Teil Carcinome, stellt 46 Fälle zusammen, 75 % Mortalität bei radikaler Entfernung mit Drüsen; *P. Meyer*, Über Melanome d. äuß. Genit., A. f. G. 85, 1908 (Lit.).

Küstner, Z. f. G., 1881, u. C. f. G., 1886. — *Teller*, Z. f. G. 61, 1907, hält das Vulvacarcinom nicht für bes. malign. Erst relativ spät Lymphdrüsenmetastasen. — *Gräfenberg*, V. A. 194, 1908, Eine Nebennierengeschwulst der Vulva als einzige Metast. eines malignen linkss. Nebennierentumors. — *Föderl*, Z. f. H. 31, 1900. — *Pick*, A. a. d. Path. Inst. Tübingen IV, 1903. — *Colombini*, A. f. D. 48, 1899. **1048** *Küstner*, l. c. p. 1047. — *Mackenroth*, Z. f. G. 23. — *Chaboux*, Les tum. malignes primit. de la glande de Bartholin, Lyon 1906. — *Graham*, The Edinburgh Med. Journ. Febr. 1908, auch ref. Z. f. K. 8, 1. Heft, 1909. — *Pape*, D., 1908, S. 1620. — *Sitzenfrey*, Z. f. G. 58, 1906.

Gravidität, Puerperium. — *Hohmeyer*, M. f. G. 22. — *Aschoff*, M. f. G. 22 u. B. Nr. 31, 1907, Die Dreiteilung des Uterus, das unt. Uterinsegment (Isthmussegment) u. d. Plac. praevia. — *Blumberg*, A. f. G. 75. — *Aschoff*, B. 31, 1907 u. Path. G. XII, 1908. — *Skutsch, Zweifel*, Ges. f. G. u. Gyn. Leipzig, 20. 1. 1908. — *Barbour*, Z. f. G. 62, 1908, Das untere Uterinsegment. — *Marchand*, Beitr. zur Kenntnis der normal. u. path. Histol. der Decidua, A. f. G. 72, 1904. — *Wegelin*, l. c. p. 994. — *Ulesko-Stroganoff*, A. f. G. 86, 1908. — *Langhans*, A. f. G. IX. **1049** *Bielschowsky*, s. bei *v. Kahlden-Gierke*, Technik der histol. Unters., 8. Aufl. 1909. — *Hörmann*, A. f. G. 86, 1908. — *G. Klein*, Z. f. G. 18. — *Baisch*, Zur path. Anat. d. Placenta accreta, A. a. d. Path. Inst. Tübingen VI, 1908. — *Hofbauer*, M. f. G. u. G. 28, 1908, Vagina u. Blase; ibidem Heft 1, Larynx. — *Leo Loeb*, C. XVIII Nr. 14, 1907, C. f. Physiol. XXII Nr. 16, 1908 u. XXIII Nr. 3, 1909 u. A. f. E. 27, 1909 u. J. Amer. Med. Assoc. 1908 Vol. L, p. 1897 u. 1909 Vol. LIII p. 471 u. C. f. Physiol. XXIV, Nr. 6 u. Medical Record Juni 25, 1910. — *Otto Grosser*, Vgl. Anatomie u. Entwicklungsgesch. der Eihäute u. Placenta, mit bes. Berücksicht. des Menschen, Wien, Braumüller, 1909 u. ders. im Handb. d. Entw.-Gesch. von *Keibel-Mall*, I. Bd. 1910. — *Mandl*, Z. f. G. 54, 1905. — Graf *Spee*, Verh. d. Anat. Gesellsch. Kiel 1898. — *H. Peters*, Über die Einbettung des menschl. Eies usw., Leipzig u. Wien 1899. **1050** *Jung*, Beitr. z. frühesten Eieinbettung beim menschl. Weibe, Berlin, Karger, 1908. — *Bryce* u. *Teacher*, Contrib. to the study of the early development and impedding of the human Ovum, Glasgow, Maclehose and Sons, 1908; Embryo von 13—14 Tagen. — *Strahl* u. *Beneke*, Ein junger menschlicher Embryo Wiesbaden, Bergmann, 1910. — *Peters*, l. c. — *O. Grosser*, l. c. p. 1049. — *Langhans* in Festschr. f. *Henle*, 1882, u. zit. bei *Kollmann*, l. c. — *Strahl*, A. f. A. 1889, 1890, Ergebnisse *v. Merkel-Bonnet*, 1892, 1 u. 2. — *Bonnet*, Über Synzytien, Plasmodien u. Symplasma in der Plac. d. Säugetiere u. des Menschen, M. f. G. XVIII, H. 1. — *Kossmann*, zit. bei *Merttens*, Z. f. G. 30, 1894 u. 31. — *Kölliker*, Entwicklungsgesch., 2. Aufl., 1879. — *Leopold*, Uterus und Kind, Geburtsh.-anat. Atlas, 1897. — *Ruge*, Z. f. G. 39, 1898. — *Minot*, Lehrb. d. Entwicklungsgesch., 1894. — *His*, A. f. A. 1897. — *Peters*, l. c. — *Kollmann*, Anat. Anzeiger XVII, 1900. — *Maximow*, A. f. m. A. 56, 1900. — Graf *Spee*, Verh. d. d. Ges. f. Gyn. XI, 1905. — *Leopold*, ibidem und Über ein sehr junges menschl. Ei, Leipzig 1906; wird von *Frassi*, A. f. m. A. 70, 1907 aber für pathologisch gehalten. — *Jung*, l. c. — *Strahl* u. *Beneke*, l. c. — *Peters*, l. c. — *Siegenbeek van Heukelom*, A. f. A. 1898, dasselbe in Recueil de travaux du labor. Boerhave, tome II, Leide 1899. — *Hitschmann* u. *Lindenthal*, C. f. G. 1902. — *Franz*, C. f. G. 1902. — *Kollmann*, l. c. — *Maximow*, l. c. — *Merttens*, l. c. — *Hofbauer*, W. kl. W. 35, 1904. Der Stoffaustausch in der Placenta ist nicht nur Osmose, sondern die Chorionzotten zerlegen selbsttätig das Eiweißmolekül, das sie aus dem mütterl. Blut aufnimmt. **1051** *Kollmann*, l. c. p. 1050. — *Peters*, l. c. p 1049. — *Siegenbeek van Heukelom*, l. c. p. 1050. — *Jung*, l. c. p. 1050. — *Peters*, l. c. — *Duval*, zit. bei *Pfannenstiel*, Schles. Ges., 29. Nov. 1897 u. in *v. Winckel's* Handbuch d. Geburtsh., 1903. — *Merttens*, l. c. p. 1050. — *Keibel*, Anat. Anz. 4, 1889. — *Langhans*, l. c. p. 1050. — *Paladino*, zit. bei *Kollmann*, l. c. p. 1050. — *Maximow*, l. c. p. 1050. — *Jung*, l. c. — *Winkler*, A. f. G. I, IV, VII. — *Waldeyer*, Sitzber. d. Akad. d. Wissensch. z. Berlin III, 2, 1887. — *Bumm*, Verh. d. D. Gesellsch. f. G., Bd. III. — *Leopold*, A. f. G. XI u. XII, 1878. — *Baisch*, l. c. p. 1049. — *Wegelin*, Path. G. 13, 1909. — *Aschoff*, B. 31, 1907. — *Zweifel*, l. c. p. 1048. — *Bayer*, Weitere Bemerk. zur Frage des Isthmus uteri u. der Plac. praevia, B. z. G. 16, Heft 2, 1911. — *Jolly*, Die Entw. d. Placenta praevia, A. f. G. 93, 1911. **1052** *Marchand*, l. c. p. 1066. — *Pinto*, B. z. G., Bd. 9, 1905. — *Fellner*, A. f. G. 74 u. C. f. G. Nr. 2 u. 10, 1905. — *R. Meyer*, Zur Kenntnis d. benignen chorionepithelialen Zellinvasion in die Wand des Uterus u. d. Tuben, Z. f. G. 58, 1906. — *Pels Leusden*, V. A. 142, 1895. — *Schmorl*, l. c. p. 571 u. mündl. Mitteilung an *Pick*, B. Nr. 49, 1897. — *Poten*, A. f. G. 66, 1902. — *Veit*, Z. f. G. 44. — *Hitschmann*, Die Deportation der Zotten u. ihre Bedeutung, Z. f. G. 53, 1904. — *Ehrlich, Veit*, s. bei *Schmauch*, Z. f. G. 49, 1903. — *Wormser*, A. f. G. 69, 1903 u. M. Nr. 1, 1904. — *Pels Leusden*, Z. f. G. 36, 1897. — *Aschoff*, Z. B. 25, 1899. — *Schmorl*, l. c. p. 571. — *Lubarsch*, F. 1893. — *Pels Leusden*, V. A. 142, 1895. — *W. H. Schultze*, A. f. G. 81, 1907. — *Oberndorfer*, V. A. 190, 1907. **1053** *Wormser*, A. f. G. 69, 1903. — *Frankl*, Naturfvers. Salzburg 1909 u. *Fr. u. Stolper*, A. f. G. 90, 1910. — *Labhardt*, Z. f. G. 66, 1910. — *Sänger*, Festschr. f. *E. Wagner*, Leipzig 1887. — *Broers*, Puerperale Involution des Uterus,

V. A. 141, 1895. — *Gierke*, Z. B. 37, 1905. — *Girode*, La sem. méd. 1892, p. 48. — *Nehrkorn*, V. A. 151, 1898. — *Hofbauer*, M. f. G. 28, 1908. — *Virchow*, Onkol. **1054** *Straßmann*, in *v. Winckel's* Handb. d. Geburtsh. I, 1903. — *Schneider*, zit. bei *Bumm*, Grundriß d. Geburtsh. I. Aufl. S. 379. — *Schridde*, M. Nr. 8, 1910. — *Sitzenfrey*, C. f. G. Nr. 43, 1910. — *Küstner*, A. f. G. X, XX, XXI, 1876, 1882, 1886. — *Küstner*, Z. f. G. 20. — *Kaltenbach*, Lehrb. d. Geburtshilfe, Stuttgart, Enke, 1893. — *Seitz*, Handb. d. Geburtsh. von *v. Winckel*, Bd. 2, 1904. — *Simonart*, Arch. Med. Belg. 1846. **1055** *Küstner*, l. c. p. 1054. — *W. Kümmel*, Die Mißbild. der Extremitäten durch Defekt, Verwachsung und Überzahl, Kassel 1895. — *Klaußner*, Über Mißbildungen der menschlichen Gliedmaßen usw., 1900. — *Haymann*, l. c. p. 351. — *Theodorow*, Z. f. H. 28, 1907, Zur Frage der amniogenen Entstehung der Mißbildungen; gute Übersicht. — Graf *Spee*, A. f. A., Anat. Abt. 1896, S. 15. — *Minot*, Lehrb. d. Entwicklungsgesch., Leipzig 1894. — *Bardeleben*, Über Komplikation des Geburtsverlaufes, Z. f. G. 54, 1905. — *Straßmann*, l. c. p. 1054. — *Simonart*, l. c. p. 1054. — *Marchand*, Path. G. XIV, 1910 u. Mißbild. in *Eulenburg's* Realencykl. 4. Aufl. 1910. — *Küstner*, l. c. p. 1054. — *Goenner*, Fruchtmesser im Handb. d. Geburtsh. von *v. Winckel* I, 1903. — *Risel*, Z. f. G. 56, 1906. — *Stoffel*, M. f. G. 21, 1905. — *Seitz*, Die Erkr. d. Eihäute. Die Blasenmole, *v. Winckel's* Handb. d. Geburtsh. II, T. 2. Wiesbaden 1904; s. auch *Durante* u. *Paquy*, Du pronostic de la mole d'après l'examen histologique de la caduque. La Gynécologie, Extrait, Paris 1910, Die starke kleinzellige Infiltration der Decidua ist keine Entzündung, sondern eine Reaktion, die zur Verdichtung u. zum Schutz der Mutter bei exzessiv wuchernder Mole dient. Je stärker diese Reaktion, um so günstiger ist die Prognose der Mole. — *Risel*, E. XI, 1907 S. 954. — *Durante*, La Gynècologie, Janvier 1909, Lésions des vaisseaux fœtaux dans la môle hydatiforme (Nature et pathogénie de la môle), Extrait. **1056** *Kroemer*, D. 31, 1907. — *Virchow*, Onkologie I, S. 409. — *Langhans*, A. f. A., 1877, u. B. z. G. u. G. 5, 1901. — *Orth*, Diagnostik. — *v. Franqué*, Z. f. G. 34.— *Marchand*. Z. f. G. 32, 1895; s. auch 39, 1898. — *L. Fränkel*, A. f. G. 48, 1894, 49, 1895; M. 1897. **1057** *Langhans*, l. c. II. l. p. 1056. **1058** *Durante*, Soc. d'Obstétr. de Paris, 21. XI. 1907 u. l. c. p. 1055. — *Chaletzky*, Hydatidenmole, I.-D. Bern 1889. — *Neumann*, M. f. G. u. G. VI, 1897. — *Langhans*, l. c. p. 1056. — *Marchand*, l. c. p. 1056. — *Langhans-Chaletzky*, l. c. — *v. Volkmann*, V. A. 41, 1867. — *Kauffmann*, Beitr. z. destr. Blasenmole, Z. f. G. 60, 1907. — *Dunger*, Z. B. 37, 1905. — *Marchand*, l. c. — *Dunger*, l. c. — *L. Pick*, B. 1897, Nr. 49. — *Marchand*, l. c. p. 1066. — *Risel*, E. XI, 1907, II. Abt. — *Daels*, zur Histologie der Blasenmole, A. f. G. 86, 1908. **1059** *Liepmann*, A. f. G. 80, 1906. — *Sfameni*, Die Pl. marg. u. ihre Entstehung, Suppl. zu M. f. G. u. G. 28, 1908. — *R. Meyer*, Zur Anatomie der Placenta marginata s. partim extrachorialis, A. f. G. 89, 1909. — *Merttens*, l. c. p. 1050. — *Sitzenfrey*, Oedem des Plac. u. kong. akute Nephritis mit hochgradigem univers. Ödem bei Zwillingen, die von einer an akuter Nephritis leidenden Mutter stammen. C. f. G. 34, Nr. 43, 1910. **1060** *Langhans*, l. c. p. 1050. — *Fehling*, A. f. G. 27, 1886 u. 39, 1891. — *Seitz*, l. c. p. 1055. — *Kworostansky*, A. f. G. 70. — *Langhans*, l. c. — *Eberhardt*, Über Gerinnungen in der menschlichen Placenta, I.-D. Bern 1891. — *Merttens*, l. c. p. 1050. — *Steffeck*, bei *Hofmeier*, Die menschliche Placenta, Wiesbaden 1891. — *Ackermann*, V. A. 96, 1884. — *Favre*, .V A. 120, 1890 u. ibid. 127, 1892. — *Ackermann*, Zur normalen und path. Anat. der menschl. Placenta, Festschr. f. *Virchow*, 1891. — *Merttens*, l. c. p. 1050. **1061** *Prinzing*, Beitr. zur pathol. Anatomie der Placenta, I.-D., Pathol. Inst. München, Jena 1889. — *Merttens*, l. c. p. 1050. — *Eberhardt*, l. c. p. 1060. — *Hitschmann* u. *Lindenthal*, A. f. G. 69, 1903. — *Schickele*, C. f. G. 1903. — *Rosinski*, Die Syphilis in der Schwangerschaft, Stuttgart, Enke, 1903. — *Mracēk*, W. kl. W., 1903. — *E. Fraenkel*, Über Placentarsyphilis, Breslau 1873. — *Thomsen*, Path.-anat. Ver. in der Nachgeburt bei Syphilis, Z. B. 38, 1905. — *Rosinski*, l. c. — *Thomsen*, l. c. — *Mracēk*, l. c. — *Schwab*, La syphilis, revue mensuelle de méd. spec., Syph. d. Plac., *T. Barthélemy*, Heft 7, 1905. — *Franceschini*, Gazz. d. ospedali 25, 1904, entzündl. Prozesse der Gefäßintima! — *Virchow*, Onkol. II. — *E. Fraenkel*, l. c. p. 1061. — *Hitschmann* u. *Volk*, W. kl. W. 1903. **1062** *Paaschen*, M. Nr. 49, 1905. — *Wallich* et *Levaditi*, Annales de Gyn. et d'Obstétr., Février 1906. — *Mohn*, Spir.-Bef. in d. Placenta, Med. Ges. Leipzig, ref. M. Nr. 47, 1906 u. Z. f. G. 59, 1907. — *Bab*, Über kongen. Syphilis u. d. Spiroch. pallida, Ges. f. G. u. G., Berlin, 22. II. 1907.

Lit. über Tuberkulose der Placenta: *Birch-Hirschfeld* u. *Schmorl*, Z. B. IX 1891; *Lehmann*, D. 19, 1893 u. 20, 1894; *Schmorl* u. *Kockel*, Z. B. XVI, 1894; *E. Runge*, A. f. G. 68, 1903; *Schmorl*, Path. G. VII, 1904: *Schmorl* u. *Geipel*, M. Nr. 38, 1904; *Jung*, M. f. G. 23, 1906; *Warthin*, The Journ. of infect. Diseases, Vol. 4, Nr. 3, June 1907, Chicago; *Carl*, Z. B. 41, 1907; *Beneke* u. *Kürbitz*, Beitr. z. Klin. d. Tuberk. 1908; *Sitzenfrey*, Die Lehre von der kongen. Tub. mit bes. Berücks. der Placentartuberkulose, Berlin, Karger, 1908, Lit.; *Schlimpert*, A. f. G. 90, 1910, Placenta tuberkulöser Mütter in 85,7 % tuberkulös.

Schmorl u. *Geipel*, l. c. — *Sitzenfrey*, l. c. — *Leuenberger*, B. z. G. Bd. XV. — *Novak* u. *Kanzel*, W. kl. W. S. 657, 1910 nach *Uhlenhut's* Antiforminmethode fanden sie Tbb. in 4 Fällen in der Pl., in denen mikroskopische Anhaltspunkte für Tb. fehlten. — *Sitzenfrey*, l. c. — *Schrumpf*, Z. B. 42, 1907. — *Gärtner*, Z. f. Hyg. XIII. — *Malvoz*,

Ann. de l'Inst. Pasteur, II, 1888, III, 1889. — *Birch-Hirschfeld*, l. c. — *Storch*, V. A. 72, 1878. — *Niebergall*, M. f. G. u. G. Bd. VI. — *Bode* u. *Schmorl*, A. f. G. 56, 1898. — *Albert*, ibidem. — *Beneke*, Path. G. 1899, München. — *Dienst*, Z. f. G. 48, 1903. — *Schickele*, B. z. G. u. G. 9, 1905. — *Solowij*, M. f. G. u. G. 16, 1902. — *Emil Kraus*, Z. f. G. 50, 1903.— *Seitz*, Erkrank. d. Eihäute in *v. Winckel's* Handb. d. Geburtsh. II, 1904. — *Pitha*, Chorioangiom, Ann. de gynéc. et d'obst. 1906. — *Kermauner*, A. f. G. 81, 1907. — *Ravano*, A. f. G. 86, 1908, Entstehung von der 3. Woche an zu jeder Zeit möglich. — *Schindler*, A. f. G. 84, 1908. — *Gräfenberg*, Z. f. G. 63, 1908. — *Eicke*, M. f. G., März 1909. **1063** *Albeck*, Z. f. G. 51, 1904. — *E. Runge*, A. f. G. 76, 1905. — *Blau*, Z. f. G. 60, 1907. — *Brohm*, I.-D. Heidelberg 1906. — *Biland*, Z. B. 40, 1907. — *Walz*, Path. G. X, 1906. — *v. Franqué*, Z. f. G. 43, 1900, u. C. f. G. Nr. 21, 1901. — *Thoma*, A. f. G. 61, 1900. — *Piltz*, C. f. G. 1907, S. 38. — *Bondi*, A. f. G. 69, 1903. — *Thomsen*, l. c. p. 1061 u. Bibl. for Läger, 1906. — *Bondi*, l. c. p. 1063. — *Sitzenfrey*, l. c. p. 1062. **1064** *E. Kaufmann*, V. A. 121, 1890. — *Herweg*, Solide Nabelschnurtumoren, A. f. G. 89, Heft 2, 1909. — *Neumann*, M. f. G. u. G. 5, 1897. — *Breus*, l. c. p. 1003. — *Endelmann*, B. z. G. u. G. 6, 1902. **1065** *Aschoff-Gaylord*, Kursus der pathol. Histol. mit Atlas, Wiesbaden 1900. — *Opitz*, l. c. p. 1003 u. Z. f. G. 50, 1903. — *Küstner*, Kurzes Lehrb. d. Gynäk., 1901. — *Seitz*, Z. f. G. 43 u. 50, 1903. — *Hitschmann*, C. f. G. Nr. 32, 1904. — *Ruge*, Z. f. G. 55, 1905. **1066** *Schickele*, B. z. G. u. G. Bd. 13, 1908. — *Zahn*, V. A. 96, 1884. — *Sänger*, A. f. G. 44, 1893. — *Marchand*, Über die sog. „decidualen" Geschwülste, M. f. G. u. G. I, Heft 5 u. 6, 1895, u. Z. f. G. 39, 1898. **1067** *Risel*, E. XI. II. Abt. 1907. — *Hörmann*, Referat in M. f. G. 29, 1909. — *Sänger*, l. c. p. 1066. — *L. Fränkel*, A. f. G. 48, 1894. — *Marchand*, l. c. p. 1066. **1068** *Marchand*, l. c. — *Sänger*, l. c. p. 1066. — *Veit*, Handb. der Gynäk., I. Aufl., u. Das maligne Chorionepitheliom, in *Veit's* Handb. d. Gynäk., II. Aufl., 3. Bd. 2. Hälfte, 1908. — *Winkler*, Z. f. G. 46, 1902. — *Schmauch*, Z. f. G. 49, 1903. — *Borst*, Die Lehre v. d. Geschwülsten, 1902. **1069** *Aschoff* u. *Apfelstedt*, M. f. G. 3, 1896. — *Krösing*, A. f. G. 88, 1909. — *Schmorl*, Naturfv. Braunschweig 1897. — *L. Pick*, B. Nr. 49, 1897. — *Zagorjansky-Kissel*, A. f. G. 67, 1902. — *Hübl*, l. c. p. 1042. — *Risel*, E. XI. II. Abt., 1907. — *Schmorl*, Embolisch verschleppte Placentarzellen, Path. G. VIII, 1904. — *Dunger*, l. c. p. 1058. — *Walthard*, Z. f. G. 59, 1907. **1070** *Veit*, Chorionepitheliom in *Veit's* Handb., 2. Aufl., III. Bd. 2. Hälfte, 1908, S. 946. — *Busse*, V. A. 174, 1903. — *Langhans*, B. z. G. 5, 1901. — *Dunger*, l. c. — *Marchand* (*Everke*), M. f. G. 1, 1895. — *Risel*, Üb. d. m. Ch., A. a. d. Path. Inst. Leipzig 1903, Fall 1. — *Fleischmann*, M. f. G. 17, 1903 u. 21. — *Hörmann*, B. z. G. 8, 1904. — *Labhardt*, C. f. G. Nr. 23, 1909, Ch. mit Metastasen in der Vagina. Operativ durch Umstechung geheilt. — *Michel*, C. f. G. Nr. 30, 1909, Ch. nach Blasenmole mit gr. Metastase der Scheide u. Lungenmetastasen geheilt. — *v. Velits*, Üb. histol. Indizien des Chorioepith. ‚benignum', Z. f. G. 52, 1904 u. 56, 1905. — *Hörmann*, l. c. — *Krukenberg*, Üb. d. Diagn. d. mal. Chorionep. nach Blasenmole, Z. f. G. 53, 1904. — *Kworostansky*, A. f. G. 70, 1903. — *Jockers*, B. z. G. 10, 1906. — *Schickele*, A. f. G. 78, 1906. — *R. Meyer*, Z. f. G. 58, 1906. — *Aschoff*, C. 1902, S. 425. — *Polano*, S. kl. V. NF. Nr. 329, 1902. — *v. Franqué*, Z. f. G. 49. — *Hörmann*, l. c. p. 1070 u. Referat über Chorionepitheliom, M. f. G. u. G. 29, 1909. — *Risel*, E. XI. II. Abt., 1907. — *Veit*, Handb. 2. Aufl., III. Bd., 1908. — *Neumann*, M. f. G. u. G. VI, 1897. — *Marchand*, l. c. p. 1066. — *L. Pick*, l. c. p. 1069 dagegen wäre nach *Durante* u. *Paquy* (l. c. p. 1055) der Schwerpunkt auf das Verhalten der Decidua, starke Reaktion oder nicht — s. S. 1055 bei Lit. — zu legen. — *Schlagenhaufer*, l. c. p. 975. — *Wlassow*, Üb. d. Patho- und Histogenese des sog. ‚Sarcome angioplastique', V. A. 169, 1902. — *Steinhaus*, W. 17, 1903. — *Pick*, B. Nr. 51, 1902. **1071** *Schlagenhaufer*, l. c. — *Steinhaus*, l. c. — *Risel*, l. c. p. 975. — *Steinert*, V. A. 174, 1903. — *Emanuel*, Z. f. G. 51, 1904. — *v. Hansemann*, Z. f. G. 51, 1904. — *H. Askanazy* (*Pick*), Zur Kenntnis der chorionepithel. Wucherungen in den Teratomen der Keimdrüsen, I.-D. Leipzig 1904. — *Frank*, The Journ. of Amer. med. assoc. 1906, p. 248 u. 343. — *Bostroem*, Path. G. V, 1902, Diskussion zu *Schlagenhaufer*, S. 209 (Tumoren in Gehirn, Lymphdrüsen, Leber, Nieren, Lunge). — *Djewitzki*, V. A. 178, 1904; derselbe Fall, 75j. Virgo, anders gedeutet von *Pick*, V. A. 180, 1905. — *Askanazy*, Path. G. X, 1906. — *Pick*, B. 1904 Nr. 7 u. 8 u. C. f. G., Nr. 18, 1905 u. V. A. 180, 1905 u. B. Nr. 13, 1905 u. A. f. G. 76, Heft 2, 1905. — *v. Hansemann*, Disk. zu *Pick*, B. Nr. 7 u. 8, 1904. — *Michel*, C. f. G. Nr. 22, 1905. — *R. Meyer*, E. IX. Abt. II, 1906, S. 685. — *Risel*, E. XI, 1907. — *Chuvin*, Med. Klinik, Nr. 31, 1908. — *Sternberg*, Ein peritheliales Sarkom (Hämangioendotheliom) des Hodens mit ‚chorionepitheliomartigen Bildungen' Z. f. H. 26, 1905. — *Mönckeberg*, V. A. 190, 1907. — *Risel*, Z. B. 42, 1907. — *Venulet*, Chorionepitheliomähnl. Harnblasenkrebs mit eigenart. Metastasen bei einem Mann, V. A. 196, 1909. — *Krompecher*, Z. B. 44, 1908, S. 134. — *H. Albrecht*, Path. G. XII, 1908. **1072** *Lenhartz*, Die septischen Erkrank. in *Nothnagel's* spez. P. u. Ther., III. Teil, IV. Abt. 1, 1903. — *Schottmüller*, M. Nr. 20 u. 21, 1903. — *Bordet*, Ann. *Pasteur* 1904, T. 1. — *W. H. Schultze*, M. Nr. 24, 1907. — *Fromme*, A. f. G. 85, 1908. — *Henkel*, D. 43, 1908. — *Fromme*, l. c. — *E. Sachs*, Z. f. Hyg. 63, 1909, Über Streptok.-Hämolyse. — *Polano*, Sitz. d. phys.-med. Ges. Würzburg, 5. Nov. 1908, ref. B. Nr. 47, 1908 S. 2122. — *Zangemeister*, D. 1909, s. auch M. 1910, Nr. 24, Strepto-

kokken werden erst, ins Wundgebiet gelangt, hämolytisch; mit dem Verlust der Hämolysefähigkeit werden sie aber nicht zu Saprophyten; die hämolyt. Streptokokken sind stets infektiös. — *Bürgers*, Streptokokkenfrage, Chir. Kongr. Berlin 1910; macht Reagenzglasphagocytose, wobei die virulenten sehr lebhaft gefressen werden, avirulente nicht. — *Bumm*, Z. f. G. 33, 1895. — *Rubeska*, A. f. G. 54. — *Sänger, Leopold*, C. f. G. 1893. — *Fehling*, M. 1895. — *Fritsch*, Z. f. prakt. Ärzte, Nr. 1, 1897. — *Bumm, Veit*'s Handb. I, 1897. — *Bischoff*, Gonorrhoe im Wochenbett, I.-D. Basel 1901. — *Löwenheim*, A. f. D. 54, 1907, 6 Fälle dieser Art — *Zangemeister*, A. f. G. 92, 1910. — *Zweifel*, A. f. G. 86, 1908. — *Bengelsdorff*, Reaktion des Scheidensekrets, A. f. G. 78, 1906. **1073** *Bumm* u. *Siegwart*, B. z. G. u. G. VIII. — *Doederlein*, Über das Vorkommen von Spaltpilzen in den Lochien, Leipzig 1887, und das Scheidensekret in s. Bedeutung für das Puerperalfieber, Leipzig 1892. — *Doederlein* u. *Winternitz*, B. z. G. u. G. III. — *O. Burckhardt*, C. f. G. 1898 u. B. z. G. u. G. II. — *Wormser*, B. z. G. u. G. IV. — *Schenk* u. *Scheib*, Vorkomm., Art u. Herkunft der Keime im Lochialsekret, Z. f. H. 27, 1906. — *v. Herff, Walthard, Wildbolz*, Das Kindbettfieber, im Handb. d. Geburtsh. III, Bd. II. Teil, 1906. **1074** *Olshausen, Fehling*, D. Nr. 6, 1909, S. 276. — *Kroemer*, A. Chir. 92, 1910. — *v. Franqué*, Uterusabsceß u. Metritis dissecans, S. kl. V. 316, 1901. — *Sauvé*, Abscès puerpéraux de l'Utérus, Thèse de Bordeaux 1908. **1075** *Beckmann*, Z. f. G. 42, 1900. — *v. Franqué* l. c. — *Eug. Fraenkel*, C. f. Bakt. 13 u. l. c. p. 1041. — *Heyde*, B. z. kl. Ch. 61, 1908. — *W. H. Schultze*, V. A. 193, 1908. — *Ghon* u. *Sachs*, C. f. Bakt. 1908, Bd. 48, I. Abt. Heft 4, Zur Ätiologie der Schaumorgane. — *v. Hibler*, Unters. üb. die pathog. Anaëroben, Jena, Fischer, 1908. — *Welch-Nutall* s. bei *Goebel*, M. f. G. 1897. — *Doblin*, J. H. H. B. Nr. 71, 1897 (Lit.). — *Gebhard* Z. f. G. 37, 1897. — *Lanier*, zit. bei *Doblin*. **1076** *Doblin*, l. c.

Mamma. — **1076** *Raubitschek*, Z. f. H. 25, 1904. — *Kuru*, D. Z. Chir. 98, 1909, Beiträge zur Pathol. d. Mammageschwülste, mit bes. Berücksichtigung der carcinomat. Umwandlung des Fibroadenoms. **1077** *Arnold*, Z. B. 38, 1905. — *Virchow*, Zellularpathologie. — *de Lange*, T. G. 24, 1910, wies basophile Granula darin nach. — *A. Czerny*, P. u. A. f. m. A., 1890. — *Arnold*, l. c. p. 1077. — *Bab*, Die Colostrumbildung als physiol. Analogon zu Entzündungsvorgängen, I.-D. Berlin, Hirschwald. — *Waldeyer-Jössel*, Topogr. Anatomie. **1078** *Bürgi*, Beitr. z. Kenntnis der Gynäkomastie, I.-D. Zürich 1902. — *Kayser*, Achselhöhlenbrustdrüsen bei Wöchnerinnen, A. f. G. 85, 1908. — *Hug*, Sitz u. Vorkommen überzähl. Brustdrüsen und -warzen beim Weibe, I.-D. Straßburg 1908. — *Seitz*, A. f. G. 80, 1906 u. Über die sog. Achselhöhlenmilchdrüse u. deren Genese (Schwangerschaftsmetamorphose der Schweißdrüsen), A. f. G. 88, 1909. — *Leichtenstern*, V. A. 73, 1878. — *Bumm*, A. f. G. 27, 1886 u. S. kl. V. Nr. 282, 1886. **1079** *Hardouin* et *Marquis*, Abscès froids thoraciques rétro-mammaires, R. d. Chir. Nr. 6, 1908, gute Bilder. — *Honigmann*, Z. f. Hyg. XIV. — *Hirschberger*, D. A. 44. — *Füster*, W. kl. W. S. 588, 1906, untersuchte Wöchnerinnen mit negat. Resultat. — *Basch* u. *Welominsky*, J. 47, 1898. — *Römer*, im Handb. d. Milchkunde von *Sommerfeld*, Wiesbaden 1909. **1080** *Langhans*, V. A. 53, 1873. — *Samelson-Kliwansky*, V. A. 179, 1905. — *Ingier*, V. A. 198, 1909. — *Hörz*, B. z. kl. Ch. 70, 1910. **1081** *Reclus*, R. de Chir., 1865, u. G. des hôp., 1887. — *König*, C. f. Ch., 1893. — *Borst*, Lehre von den Geschwülsten. — *Lichtenhahn*, Über Mastitis chron. cystica, D. Z. Chir. 90, 1907. — *Thévenot* u. *Alamartine*, Mal. kyst. de Reclus. Nature inflammatoire de cette affection. Province méd. 1908, Nr. 25. — *v. Saar*, Über Cystad. d. M. u. Mastitis chron. cyst. A. Chir. 84, 1907. — *König*, l. c. p. 1081. — *Theile*, A. Chir. 88, 1908. — *Brissaud*, A. d. Phys. 1884. — *Sicre*, Thèse de Paris 1890. — *Schimmelbusch*, Arb. d. chir. Klin. Berlin, VI, 1892. — *Sasse*, A. Chir. 54, 1897. — *Reclus*, Journ. de Pract. Nr. 26, 1908. — *Tietze*, D. Z. Chir. 56. — *Reerink*, B. z. kl. Chir. 13. — *Ingier*, V. A. 202, 1910. — *Halstead* and *Le Count*, Annales of Surgery, Dec. 1898. — *de Vecchi*, Klin. Chir., Milano 1902. — *V. Cornil*, Les tumeurs du sein, Paris, Alcan, 1908. **1082** *Warthin*, Tuberkulose u. Carc. d. Mamma, A. J. 118, 1899, 25. — *Franco*, Üb. d. gemeinsame Vorkommen von Tub. u. Tumor an demselben Organ, V. A. 193, 1908. — *Fricke*, Ein Fall v. Carc. u. Tub. d. Mamma, B. z. K. d. T. VIII, H. 4. — *Kallenberger*, Tub. u. Carc., A. p. J. *von Baumgarten* IV, 1902. — *Klose*, Tub. u. Adenocarc., B. z. kl. Ch. 66, 1910. — *W. Fischer*, Tub. u. Krebs, A. p. J. *von Baumgarten* VII, 2. 1910. — *Deutsch*, W. kl. W. 4, 1909. — *Paterson*, Royal Soc. of Med. 10. XII. 1909, täuschte Sarcom vor. — *Sehrt*, B. z. kl. Ch. 55, 1907. — *Risel*, Path. G. XIII, 1909. — *Israel, Majochi*, zit. bei *Risel*, l. c. p. 326. — *Firket*, Bull. d. l'Acad. roy. d. Méd. de Belgique 1902. — *Foges*, W. kl. W. 1901. **1084** *Ribbert*, Lehrb. d. allg. Pathol., 1901, u. Geschwulstlehre, 1904. — *Wilms*, Die Mischgeschwülste, 1902, III. Heft. — *Beneke*, Festschr. f. *Orth*, 1903. — *Stoerk* u. *Erdheim*, W. kl. W. 13, 1904. **1086** *Ribbert*, Lehrb. d. allg. Path., 1901. — *Virchow*, Onkologie. **1087** *Grohé*, D. Z. Chir. 55. — *Stoerk* u. *Erdheim*, W. kl. W. 13, 1904. — *J. Müller*, Über den feineren Bau der krankh. Geschwülste, 1838. — *Sasse*, l. c. p. 1081. **1088** *Buday*, V. A. 156, 1899. — *Brandes*, Üb. einen Fall v. papill. Epith. d. Ausführungsgänge der Mamma, I.-D. Leipzig 1908. — *Cornil*, l. c. p. 1082. — *Frémicourt*, M. les kystes végétantes et l'épithéliome papillaire à cellules cylindriques de la mamelle, Lille, 1909. — *Cornil*, l. c p. 1082. — *Davidsohn*, Üb. ein Chondrom der Mamma, C. f. G. Nr. 39, 1909. — *Finsterer*, Üb. d. Sarcom der weibl.

Brustdrüse, D. Z. Chir. 86, 1907. **1089** *Arnold*, Chondrosarkom, V. A. 148, 1887. — *Stilling*, Osteoidsarkom, D. Z. Chir. 15, 1881. — *Hueter* u. *Karrenstein*, Osteoidsarkom, V. A. 183, 1906. — *Sehrt*, B. z. kl. Ch. 55, 1907. — *Schlagenhaufer*, C. Nr. 10. 1906. — *Dorsch*, I.-D. Würzburg 1896. — *Orth*, Bericht üb. das Leichenhaus des Charité-Krankenhauses pro 1909 (Sep.-Abdr. Charitè-Annalen. 34. Jahrg.) S. 21. — *Coenen*, Mutationsgeschwülste, Carcinoma sarcomatodes, Schles. G. f. Vaterl. Cultur 14. 1. 1910 ref. D. Nr. 28, 1910. — *Krompecher*, Z. B. 44, 1908, Epithel u. Bindegewebe bei Mischtumoren. — *Billroth*, Allg. Chir. — *Schuchardt*, A. Chir. 31, 33, 35 u. 41, 1884—1890. — *Schulthess*, B. z. kl. Chir., Bd. IV. **1090** *Montier* u. *Marre*, l. c. p. 437. — *Vignold-Lutati*, Monatsschr. f. prakt. Derm. 42. — *Ali Krogius*, D. Z. Chir. 73, 1904. — *Paget*, St. Barthol. Hosp. Rep., 1874. — *Darier*, Progr. méd. 1889. — *Wickham*, A. de méd. exp. II, 1890. — *Unna*, Histopathol. d. Haut. — *Jacobaeus*, V. A. 178, 1904. — *Ribbert*, D. Nr. 31, 1905, u. Beitr. z. Entsteh. d. Geschwülste, 1906, u. Niederrh. Ges. f. Natur- u. Heilk., Bonn, 22. Juni 1908. — *Hirschel*, Z. B., VII. Suppl. 1905. — *Karg*, D. Z. Chir. 34, 1892. — *Eschlenoff*, Dermat. Zeitschr., Februar-Mai 1905. — *Depage*, Ann. de la soc. belge de chir. 1894, Nr. 3. — *Schambacher*, D. Z. Chir. 80, 1905. — *Kyrle*, A. f. D. 83, 1907. — *Elbogen*, Festschrift f. *H. Chiari*, 1908, Wien, Braumüller. — *Hannemüller* u. *Landois*, B. z. kl. Ch. 60, H. 1 u. 2, 1908. — *Hartzell*, J. of cut. diseases 1910, Nr. 8, ref. A. f. D. 104, 2. Heft, S. 355, 1910. — *Langhans*, V. A. 58, 1873, u. A. f. G. VIII, 1875. **1091** *Troell*, N. M. A. 1909, Abt. 1, H. 2, Nr. 8. — *Calderara*, V. A. 200, 1910. **1092** *Ritter*, Z. B. 31, 1902. — *Goldmann*, B. z. kl. Chir. 18, 1897. — *Billroth*, V. A. 18, 1860, u. Geschwülste d. Brustdrüse im Handb. d. Frauenkr., 1886 (Lit.). **1094** *Neugebauer*, A. Chir. 48, 1899. — *F. J. Schmidt*, Carc. calcificans mammae, I.-D. München 1908. — *Lange*, B. z. kl. Chir. XVI, 1896. — *Gaabe*, B. z. kl. Ch. 60, H. 3, 1909. — *Waldeyer*, V. A. 41, 1867. **1095** *Verga*, Soc. med. chir. di Pavia 14. giugno 1907, s. auch Ref. C. 1908, S. 562. — *Kuru*. l. c. p. 1076. **1096** *Gerota*, A. Chir. 54, 1897. — *Eitner* u. *Reitmann*, Über Hautmetastasen bei Mammakarzinom, A. f. D. 99, 1909. — *König*, Lehrb. — *Billroth*, l. c. p. 1092. **1097** *Bruns*, zit. bei *v. Recklinghausen*, l. c. p. 658. — *Guleke*, A. Chir. 64. — *Gerota*, l. c. p. 1096. — *Ritter*, D. Z. Chir. 79, 1905. — *E. Kaufmann*, Med. Sekt. der Schles. Ges. 1894, krebsig entartete Dermoidcyste. **1098** *Borrel*, Ann. Pasteur 1910 u. Acariens et cancers R. de Méd. 10 avril 1909. — *Orth*, B. Nr. 10, 1910. — *Tsunoda*, Z. f. K. 1910. S. auch *Saul*, Bez. d. Acari zur Geschwulstätiologie, B. Nr. 8, 1911 u. *Reuter* C. f. Bakt. Bd. 56, Orig. 1910.

Nervensystem.

A. Gehirn.

1099 *Key* und *Retzius*, l. c. p. 183, u. *Schwalbe*, Lehrbuch der Neurologie, Erlangen 1881. **1101** *Leichtenstern*, M. Nr. 48, 1899. — *Therman*, Über die sog. prim. Sinusthr., A. a. d. Path Inst. Helsingfors, Bd. 1 Heft 4, Berlin, Karger. — *Bertier*, La thrombose médicale (im Gegensatz zu chirurgicale) des sinus etc., A. gén. de Méd. Nr. 4, 1907. — *Hawthorne*, The Lancet, Sept. 19, 1908; s. auch *Walko*, Z. f. H. 24, 1903, *Borelli*, Gaz. degli Osped. 24, 1903, ein Fall ohne Fieber. — *Halff*, *Joseph*, Die marantische Thrombose der Duralsinus (autochthone) Sinusthrombose), I.-D. Basel 1904. **1102** *Straßmann*, Verh. d. 15. Hauptversamml. d. preuß. Medizinalbeamtenvereins 1898, Berlin, Fischer. — *v. Horoszkiewicz* u. *Leers*, V. 32, 1906. **1103** *Ledderhose*, Chir.-Kongr. Berlin 1895. — *Enderlen*, Ein Beitrag zum traumat. extraduralen Hämatom, D. Z. Chir. 85, 1906. — *Virchow*, Würzb. Verh., 1856, u. Onkol. — *Melnikow-Raswedenkow*, C. X. 1899. — *Huguenin*, *v. Ziemssen's* Handb. XI, S. 375. **1104** *Rubesch*, Path. G. VII, 1904. **1105** *Ribbert*, Lehrb. d. spez. Path. 1902. — *Chiari*, Zur Kenntnis der Pachym. tub. int. bei Meningitis tub., A. f. e. P. Suppl. 1908, *Schmiedeberg*-Festschrift. — *Virchow*, Onkologie. **1106** *Lindner*, Z. f. H. 23, 1902. — *M. B. Schmidt*, V. A. 170, 1902. — *Ribbert*, V. A 200, 1910. — *Fick*, M. f prakt. Dermat. 48. **1107** *Ernst*, Z. B. XI, 1892. **1108** *Cornil* u. *Ranvier*, Manuel d'histol. pathol., II. Aufl. 1901. **1109** *Nunokawa*, V. A. 198, 1909. **1110** *Kundrat*, W. kl. W. 1890. — *E. Kaufmann*, Schles. Ges. f. vaterl. Kult., 27. Nov. 1896, u. Allgem. Med. Zentralzeitung, 1897, Nr. 12. — *Risel*, Z. f. Hyg. 42, 1903. **1111** *Quincke*, S. kl. V. Nr. 67, 1893. — *Bönninghaus*, Die Meningitis serosa acuta, Wiesbaden 1897. — *Wezel*, F. 1901. — *Beck*, J. f. K. 38, 1903. — *Eichhorst*, Handb. IV, 1897. — *Loeb*, D. A. 66, 1899. — *Muskens*, Z. f. N. 39, 1910. — *Hutinel*, Ann. de méd. et chir. infantiles, 1902. — *Muck*, Otogene M. serosa, Z. f. Ohrenhlkde 62, 1911. — *Krause-Placzek*, B. Nr. 29, 1907. — *Oppenheim* u. *Borchardt*, D. Nr. 2, 1910. **1112** *v. Bergmann*, Handb. d. prakt. Chir., 1899, S. 121. — *Speroni*, Über das Exsudat bei Meningitis, A. a. d. Pathol. Inst. zu Berlin, 1906. — *Busse*, Die übertragbare Genickstarre, Klin. Jahrb. 23. Bd. 1910, mit 7 Tafeln u. 10 Abb. im Text. — *Weichselbaum* in Handb. von *Kolle-Wassermann*, 3. Bd., 1903. — *Kutscher*, im Handb. von *Kolle-Wassermann* 1. Ergzsbd. 1907. — *Löwenstein*, Z. B. 47, S. 282. — *Pfuhl*, B. Nr. 39, 1892 usw. — *Jundell*, J. f. K. 59, 1904. **1113** *Ehrenroth*, Z. f. N. 20, 1901. — *Körner*, Die otit. Erkrank. d. Geh. u. d. Gehirnhäute, Frankf., II. Aufl. (Lit.). — *v. Bergmann*, XXIV. Chir.-Kongr. 1895. — *E. Rist*, s. bei *Ghon*, *Mucha*, *Müller*, Beiträge zur Kenntnis der anaëroben Bakt. IV, Zur

Ätiologie der akuten Meningitis, C. f. Bakt. 41, 1906. — *Sevestre*, s. b. *Heubner*, Meningitis b. Säuglingen, B. Nr. 27, 1895. — *Scherer*, J. K. 39, 1894, u. C. f. B., 1895. — *Netter*, Compt. rend. de l'Acad. d. scienc., 1890. **1114** *Foà* u. *Uffreduzzi*, Z. f. Hyg. 15, 1903. — *Busse*, l. c. p. 1112. — *Kiefer*, Ges. f. Geb. u. Gyn., Berlin, 26. Juni 1896. — *Ghon*, *Mucha*, *Wiesner*, Zur Biologie u. Differentialdiagnose des Gonokokkus u. seiner Verwandten, Verh. d. Deutsch. Dermat. Ges., X. Kongr. 1908. — *Speroni*, l. c. p. 1112. — *Weichselbaum*, F. 1887 u. W. 1888 u. C. f. Bakt. 33, 1903 u. in *Kolle-Wassermann*, Handb. d. path. Mikroorg., 1903 u. klin. W., 1905. — *Albrecht* u. *Ghon*, W. klin. W. 41, 1901. — *Weichselbaum*, Meningitis cerebrospinalis, W. Nr. 29, 1906.

Lit. über Meningokokken-Meningitis im Klin. Jahrb., Bd. 15, 1906; Bericht über die große Epidemie in Preußisch-Schlesien 1904/5, mit 3000 Erkrankungen u. 67 % Mortalität. Kultur des Meningokokkus s. bei *Weichselbaum* im Handb. von *Kolle-Wassermann* u. W. Nr. 29, 1906; s. auch Artikel im Klin. Jahrb. 1906 u. *K. H. Kutscher*, Epidem. Genickstarre in *Kolle-Wassermann*, II. Ergänzungsband, 1907; *Trautmann* u. *Fromme*, M. Nr. 15, 1908 untersuchten Rachenabstriche Gesunder in der Umgebung von Kranken, fanden bei 9,2 % Meningokokken; *Hasche-Klünder*, D. Z. Nr. 37, 1909, ausführl. bakteriol. Lit. u. histor. Entwickl.; *Elser* u. *Huntoon*, Studies on Meningitis C. U. IX, 1909 u. J. M. R. XX, 1909, Differentialdiagn. des Meningococcus, Kultur, Biologie desselben; *Schepelmann*, Genickstarre u. Heilserum, W. kl. W. Nr. 4, 1911, ausführl. Lit.

Kirchner, Die übertragbare G. in Preußen im Jahre 1905 usw., Klin. Jahrb. 15, 1906. — *Osler*, West. Lond. med. Journ. — *Councilman*, J. H. H. B. 1898 (Epidemie in Boston 1897 mit 111 Fällen, 68 % Sterblichkeit). — *Jäger*, Veröff. a. d. Ges. f. militärärztl. Sanitätswesen, Heft 31, 1905, Hirschwald, Berlin. — *O. Heubner*, Ver. f. inn. Med., Berlin, 4. Mai 1896, 3. Mai 1897. — *C. Fränkel*, Z. f. Hyg. 31, 1899. — *Bruns* u. *Hahn*, Klin. Jahrb. Bd. 18 u. *Bruns*, 14. int. Congr. f. Hyg. u. Demographie Bd. IV. — *C. Sternberg*, Meningococcus, E. XIV, 1910. — *Westenhoeffer*, Klin. Jahrb. 15, 1906. — *Göppert*, ibid. — *Busse*, l. c. p. 1112. **1115** *Ilzhöfer*, Üb. tub. Basilarmeningitis, I.-D. München 1906. — *Simmonds*, D. A. 38, 1886, u. M. Nr. 19, 1901. — *Rautberd*, Urogenitaltuberkulose u. Meningitis tuberc., I.-D. Basel 1908. **1116** *Schultze*, Die Krankh. d. Hirnhäute usw., *Nothnagel's* spez. P. u. Th. 9, 1901. — *Ophüls*, V. A. 150, 1897. — *Walbaum*, V. A. 160, 1900. **1117** *Biber*, Über Hämorrhagien u. Gefäßveränderungen bei tub. Meningitis, F. Z. 6, 1911. — *Askanazy*, Gefäßwände bei Meningitis, D. A. 99, 1910. **1118** *Biber*, l. c. p. 1117. — *Speroni*, l. c. p. 1112. — *Gehry*, A. f. Psych. 45, H. 1, 1909. — *Ranke*, Tuberkulöse Meningitis, I.-D. Heidelberg 1906 u. in Histol. u. histopath. Arb. üb. d. Großhirnrinde von Nissl II. Bd. 1908. — *Sawada*, V. A. 166, 1901. — *Wolff*, Über Plasmazellen bei der Men. tub. F. Z. 5, 1910. — *Birch-Hirschfeld*, Lehrb. — *Orth*, D. Nr. 3, 1906. — *Speroni*, l. c. p. 1112. — *Nonne*, Z. f. N. 18, 1900. — *Vanzetti*, Lav. Ist. Foà, 1904. — *Biber*, l. c. p. 1117. — *Busse*, V. A. 145, 1896. — *Weintraud*, Z. f. kl. M. 26. Bd. — *Biber*, l. c. p. 1117. **1119** *Nonne*, Z. f. N. 21. Bd. 1902. — *Albrecht*, Path. G. V, 1902. — *Rach*, Z. f. H., Suppl. 1907. — *Chiari*, P. 1883. **1120** *Bostroem*, Über die pialen Epidermoide, Dermoide und Lipome und die duralen Dermoide, C. 1897 (Lit.). — *Ziegler*, Lehrb. — *Bonorden*, Z. B. XI. Bd. — *Virchow*, Onkol. II. — *Borst*, Lehre von den Geschwülsten, 1902. — *Dürck*, Atlas der path. Histologie. — *Ziegler*, Lehrb. — *Bostroem*, l. c. p. 1120. — *Thomas*, Journ. of Medic. Research., Boston, Vol. VI, 1901. — *Erdheim*, l. c. p. 380. — *Scholz*, V. A. 184, 1906, untersuchte den Fall von *Gläser* nach; konstatierte epithel. Ursprung. — *Binder-Schwalbe*, Ein Cholesteatom des Gehirns, Path. G. XIII, 1909. — *Frick*, F. Z. 6. 1911, Ein Chol. des IV. Ventrikels. — *Kalischer*, A. f. Psych. 34. — *Ernst*, Festschr. f. *Arnold*, Z. B., Suppl., 7, 1905. — *v. Sury*, F. Z. I. 1907; s. ferner *Abrikosoff*, ref. C. Nr. 5, 1911. — *Bostroem*, l. c. — *Zuckermann*, Über ein knochenhaltiges Lipom am Tuber cinereum, V. A. 203, 1911. — *Hecht*, Ein Lipom der Pia mater cerebralis, V. A. 203, 1911. — *Bielschowsky*, Z. f. N. 22, 1902. — *Milian*, Le liquide céphalo-rachidien, Paris 1904 (Lit.). **1121** *Hirsch*, B. 1892. — *Watzold*, Z. B. 38, 1905, Ein Peritheliom des Plexus chorioideus des linken Seitenventrikels. — *Schmey*, A. f. wiss. u. prakt. Tierheilkde. Bd. 36, 1910. — *Henneberg*, Über das ependymäre Gliom, Ärztl. Ges. d. Charité, 20. Juli 1905.

Lit. über ependymäre Gliome: *Mallory*, Three gliomata of epend. origin, J. M. R. Vol. VIII, Nr. 1, 1902; *Stern*, Über Tumoren des IV. Ventrikels; *Martens* u. *Seiffer*, Zur Pathol. d. Kleinhirngeschwülste, B. Nr. 32, 1908; *Vonwiller*, l. c. p. 1122.

E. Kaufmann, Path. G. IV., Hamburg 1901. — *Muthmann* u. *Sauerbeck*, Z. B. 34, 1903. — *Link*, Z. B. 33, 1903. — *Hildebrandt*, V. A. 185, 1906. — *Hunziker*, Beitr. z. Lehre von den intraventrikulären Gehirntumoren, I.-D. Zürich 1906, u. dasselbe Z. f. N. 30, 1905. **1122** *v. Wunschheim*, P. 1881. — *Saxer*, Z. B. 32, 1902. — *Bondet* u. *Clunet*, A. de Méd. 32, 1910. — *Hart*, A. f. Psych. 47, H. 2, 1910, Carcinom des Ventrikelependyms. — *Ziegler*, Lehrb. — *Selke*, Ein epitheliales Papillom des Gehirns, I.-D. Königsberg 1891, s. auch *Vonwiller*, Üb. d. Epithel u. d. Geschwülste der Hirnkammern, V. A. 204, 1911, (Lit.). — *Saxer*, Teratom des 3. Ventrikels, Z. B. 20, 1896. — *Sjövall*, Über eine Ependymcyste embryonalen Charakters (Paraphyse?) im III. Ventr. mit tödl. Ausgang, Z. B. 47, 1909. — *Virchow*, Pigment und

diffuse Melanose der Arachnoidea, V. A. 16, 1859, Onkologie II. — *Stoerk*, Melano-Sarcomatosis piae matris, W. kl. W. Nr. 7, 1904. — *Pick*, B. Nr. 26, 1906. — *Esser*, D. Z. Chir. 32, 1907. — *Thorel*, M. Nr. 15, 1907. — *E. Kaufmann*, V. N. F., 48. Bd., 1888. — *Grund*, Über diffuse Ausbreitung v. malig. Tumoren bes. Gliosarcomen in den Leptomeningen, Z. f. N. 31, 1906. — *Krasting*, l. c. p. 444. — *Merzbacher*, Gibt es präformierte perizelluläre Lymphräume? Neurol. Centralbl. Nr. 18, 1909, fand bei diffuser Carcinose des Gehirns Tumorzellen auch um Ganglienzellen. — *Westenhoeffer*, V. A. 175, 1904. — *Scholz*, Meningitis carcinomatosa, W. klin. W. 47, 1905. — *Hoffmann*, Z. f. K. 7, 1909. — *Knierim*, Z. B. 44, 1908. — *Stadelmann*, Br. Nr. 51, 1908. — *Saxer*, Path. G. V, 1902. — *Askanazy*, D. 1902.

Lit. über Cysticerken: *Sato*, Z. f. N. 27, 1905; *Henneberg*, Charité-Ann., 30. Jahrg. 1906, hebt Mangel der Stabilität der Erscheinungen bei basaler Cysticerkenmeningitis hervor (wie bei Hirnlues); *Jacobsohn*, Monatsschr. f. Psych. u. Nervenkr. XXI, 1907, Fall von mehreren 1000, bes. in der Rinde, ohne Symptome; *Pfeiffer*, Z. f. N. 34, 1908, Cyst. cerebri mit klin. Bild eines Hirntumors, durch Hirnpunktion diagnostiziert; *Versé*, M. Nr. 11, 1907, C. im IV. Ventr.; *Hans Friedrich*, Ein Fall von freiem Cyst. im IV. Ventr., I.-D. Leipzig 1910, Lit.

1123 *Zenker*, Über den Cysticercus racemosus des Gehirns, Erlangen 1882 (Lit.). — *Stern, A.*, gute Lit. u. Abbild. von racemosus, Z. f. kl. M. 61, 1907. — *Marchand*, Über Hirncysticerken, S. klin. V., Nr. 371, 1904. — *Askanazy*, Z. B. 7, 1889, u. *A. u. Szczybalski*, Ein Fall v. Cyst. rac. d. Gehirns usw., I.-D. Königsberg 1900. — *J. P. Groß*, Über Cysticercus racemosus, I.-D. Leipzig 1903. — *Jacoby*, 2 Fälle von Cyst. cer. mit Stauungspapille, Klin. Monatsbl. f. Augenheilkunde 41. Jahrg. Bd. II, 1903. — *Rosenblath*, Z. f. N. 22, 1902. — *Wollenberg*, Über die Cysticerken, bes. d. Cyst. racemosus des Gehirns, A. f. Psych. 40, 1905; s. auch *A. Stern*, Cyst. im IV. Ventr., Z. f. kl. M. 61, 1907 (Lit.). — *Hengler*, Fall von Cyst. rac. d. weich. Hirn- u. Rückenmarkshäute, A. p. J. *v. Baumgarten* VII, 1909; s. auch *Kocher*, Die path.-anat. Veränd. des Gehirns bei Cyst. racemosus, Z. B. 50, 1911. — *Benda*, Ver. f. i. Med. Berlin, 6. Mai 1907, Histol. Details: Makrophagen, die mit Hefezellen beladen. — *Busse*, s. bei *v. Hansemann*, Path. G. IX, 1906. — *Türk*, D. A. 90, 1907. — *Raubitschek*, Zur Histol. der Plex. chor. bei den akuten Meningitiden, Z. f. H. 26, 1905. **1124** *Yoshimura*, Das histochem. Verhalten des menschl. Plexus chor., zugleich ein Beitrag zur Frage der Plexussekretion, Arb. Institut *Obersteiner*, Wien 1910, wahrscheinlich sezernierende Drüse. **1125** *Anton*, Wien Jahrb. IV. — *Chiari*, Vers. D. Naturf. u. Ärzte. Halle 1891. — *Quincke*, Verh. d. Kongr. f. inn. Med. X, 1891. — *Nölke*, D. 1897. — *Schwalbe*, Anat. Anzeiger Bd. 21, 1902. — *Heubner*, Hydrocephalus, *Eulenburg's* Realencykl. XI, 1896. — *Eichmeyer*, Pathogenese u. Anatomie des Hydrocephalus cong. 1902. — *Kausch*, Die Behandl. des Hydroc. d. kl. Kinder, A. Chir. 86, 1908. — *Quincke*, S. kl. V. Nr. 67. — *Schmorl*, Cerebrospinalflüssigkeit u. Ventrikelflüssigkeit, Path. G. XIV, 1910. **1126** *Anton* u. *v. Bramann*, Balkenstich bei Hydrocephalien, Tumoren u. bei Epilepsie, M. Nr. 32, 1908, u. *v. Bramann*, D. 38, 1909; u. *Anton*, 4. Jahresv. d. Ges. deutscher Nervenärzte Berlin 1910, ref. D. Nr. 42, 1910. — *Propping*, M. G. 19, Heft 3, 1908. — *Weber*, Über erworb. Hydroc. int., A. f. Psych. 41, 1906. — *Jeremias*, Arb. aus d. Path. Inst. Posen, 1901. — *Saltykow*, Path. G. X, 1906 u. Z. B. 42, 1907. — *Delamare* u. *Merle*, A. d. Méd. XXI, 1909. **1127** *Tillgren*, Z. f. kl. M., 63. Bd., 1907. — *Michael*, D. A. 44, 1889. — *Sato*, l. c. p. 1122. — *Marchand*, l. c. p. 1123. — *Pförringer*, F. 1898. — *Askanazy*, D. 1902. — *Petrén*, Karl und Gustav, V. A. 151, 1898. — *v. Monakow*, E. 6, 1901. — *Siegenbeek van Heukelom*, A. f. E. IV, 1896. — *Exner*, Über Hirnbrüche, D. Z. Chir. 102, 1909. **1128** *Muscatello*, A. Chir. 47, 1894. — *Zingerle*, Z. B. 44, 1908. **1129** *Salzer*, Zur Anatomie der Cephalocelen, A. Chir. 87, 1908. — *Ernst*, Z. B. 25. — *v. Monakow*, l. c. p. 1127. — *Chiari*, Denkschr. d. k. Akad. d. Wiss. Wien, 63, 1896. — *Virchow*, Verh. d. phys. med. Ges. Würzburg Bd. II, 1857 u. Ges. Abhandl. 1855 u. V. A. 38, 1867 u. B. Nr. 49, 1877. — *Aeby*, Arch. f. Anthropologie VI, 1873, VII, 1874, u. Mikrocephalie u. Atavismus, Naturfvers. Cassel 1878. — *Pfleger* u. *Pilcz*, Arb. aus d. Inst. f. An. u. Phys. d. Centr.-Nervensystems, Obersteiner, V. Heft, 1897, Wien u. Jahrb. f. Psych. u. Neurol. 1897 u. 1899, Lit. — *C. Vogt*, s. Lit. bei *Ernst*, l. c. p. 1127. — *H. Vogt*, *Üb. d. Anatomie*, das Wesen u. die Entsteh. mikroceph. Mißbildungen usw., Arb. a. d. Inst. v. *Monakow* in Zürich, Bd. I, 1905. **1130** *Rohon*, Arb. zool. Inst. Wien II, 1879. — *Weigner*, Anat. Hefte 23, Heft 71 u. 73 u. A. f. A., 1906. — *Handmann*, 1414 Hirngewichtsbestimmungen, A. f. A. 1906. — *Marchand*, zit. nach *Ernst*, Mißbildungen des Nervensystems, in Morphologie der Mißbild. v. *Schwalbe*, 1909. — *v. Bischoff*, Mikrocephalie, Abhd. K. Ak. d. Wiss. München XI, 1872. — *Marchand*, Artikel Mikrocephalie in *Eulenburg's* Realenzykl. 4. Aufl. 1910. — *Giacomini*, I cervelli dei microcefali, Torino 1890. — *Marchand*, Mikrocephalie, *Eulenburg's* Realenzykl. XV, 1897 u. Beschreibung dreier Mikrocephalengehirne, Acta der Leop. Carol. Akad. Halle, 1889 u. 1890, Lit. u. Artikel Mikrocephalie und Mikrencephalie *Eulenburg's* Realenzyklopädie, 3. Aufl. (Lit.) u. 4. Aufl. 1910. — *v. Monakow*, l. c. p. 1127. — *Anton*, im Handb. d. path. Anat. des Nervensystems, herausgegeben v. Flatau, Berlin 1903. — *Probst*, Mikrocephalie u. Makrogyrie, A. f. Psych. 38, 1904. — *Hilty*, Arb. a. d. Inst. v. *Monakow*, Heft II, 1906. — *H. Vogt*, Fälle von familiärer Mikrocephalie, Allgem. Zeitschrift für Psychiatrie 63,

1906. — *Marburg*, Hypertrophie, Hyperplasie u. Pseudohyp. d. Gehirns, Arb. a. d. neurol. Inst. Wien, XIII, 1907. — *v. Hansemann*, B. Nr. 1, 1908. — *v. Walsem*, Neurol. Zentralbl. 1899. — *Anton*, W. kl. W. Nr. 50, 1902. — *Marchand*, Über das Hirngewicht des Menschen, Biol. Zentralbl. 22, 1902. — *Handmann*, l. c. — *Mittenzweig*, Hirngewicht und Geisteskrankheit, Allg. Z. f. Psych. 62. — *Arndt* u. *Sklarek*, A. f. Psych. 36, 1903. — *Groz*, A. f. Psych. 45, Heft 2. — *Marchand*, Üb. d. norm. Entwickl. u. d. Mangel des Balkens im menschl. Gehirn Kgl. sächs. Ges. d. Wiss. Bd. 31, Nr. VIII, Leipzig 1909. **1131** *Cruveilhier*, Traité de l'anat. path. gén., t. IV. — *Kluge*, zit. bei *Kundrat*, l. p. c. — *Heschl*, Prag. Vierteljahrsschr. 1859 u. 1868, J. f. K. XV u. A. d. k. k. Ges. für Ärzte, Wien 1878. — *Kundrat*, Die Porencephalie, Graz 1882. — *Schattenberg*, Z. B. 5, 1889. — *v. Kahlden*, Z. B. XVIII, 1895. — *Freud*, Die infantile Cerebrallähmung, *Nothnagel's* spez. Path. u. Ther. 9, 1897. — *Obersteiner*, Arb. aus d. Neurol. Inst. d. Univ. Wien, 8. Heft, 1902. — *Kundrat*, l. c. — *Dahlmann*, Beitr. zur Kenntnis der symmetr. Höhlen im Großhirnmark des Säuglings usw., Z. f. d. ges. Neurol. u. Psych. Bd. III, Heft 3, 1910. — *Heschl*, l. c. — *Beyer*, Neurol. Centralbl. Nr. 18, 1896. **1132** *Schütte*, Path. Anat. der Porencephalie, C. 13, 1902. — *Shirres*, Cong. Porencephalus im Gebiet d. l. A. cerebri med., Stud. from the Royal Victoria Hosp. Montreal, vol. 1 Nr. 2, 1902. — *Anton*, l. c. p. 1130. — *Zingerle*, Porencephalia cong., Z. f. H. 1904 u. 1905. — *Meine*, A. f. Psych. 30. — *Kotschetkowa*, A. f. Psych. 34, 1901. — *v. Monakow*, l. c. p. 1127. — *Ernst*, Z. B. XVII, 1905. — *H. Vogt*, l. c. p. 1129. — *Ernst*, l. c. p. 1127. — *Miyake*, Arb. a. d. Neurol. Inst. Wien, XIII, 1907. — *Siemerling* im Lehrb. d. Greisenkrankheiten von *J. Schwalbe*, Stuttgart 1909. — *P. Marie*, zit. bei *Chiari* u. Rev. d. Méd. 1906. — *Chiari*, Z. f. H. 24, 1903. **1133** *Borst*, E. IX, 1904. — *Saltykow*, A. f. Psych. 41, 1906. — *Léri*, Rev. neurol. 1906, Le cerveau sénile. — *Calmettes*, Le cervelet sénile, Bordeaux 1907. — *Edinger*, Der Anteil der Funktion bei der Entstehung von Nervenkrankheiten, Wiesbaden 1908, Bergmann. — *Wassermann*, B. Nr. 50, 1907, M. 1907. — *Citron*, D. 1907. — *Nonne*, Ref. auf 2. Jahresv. d. Ges. deutsch. Nervenärzte, Z. f. N. 36, 1908. — *Hirschl*, Die Ätiol. d. progr. Paralyse, Wien 1896. — *Dreyfus*, Welche Rolle spielt die Endogenese in der Ätiol. usw., Allgem. Zeitschr. f. Psych. 63, 1906. — *Oppenheim*, Lehrb. 5. Aufl. 1908. — *Nonne*, D. Z. f. N. 36 u. Syphilis u. Nervensystem, II. Aufl. Berlin 1909. — *Naecke*, Allgem. Z. f. Psych. 65 u. Die Gehirnoberfläche von Paralytischen (mit Vorwort von *Flechsig*), Leipzig, Vogel, 1909. — *Ranke*, M. 1908, S. 2319. — *Plaut*, Die *Wassermann*sche Serodiagnostik der Syph. in ihrer Anwendung auf die Psychiatrie, Jena, Fischer, 1909. — *Oppenheim*, Disk. zu Vortrag *Toby Cohn*, Berl. Ges. f. Psych. u. Nervenkr. 13. Juni 1910; ref. B. Nr. 36, 1910; s. auch weitere Diskussion. — *Westphal*, V. A. 39, 1867 u. 40, 1867. **1134** *Wernicke*, Lehrb. d. Gehirnkrankheiten, Kassel 1881. — *Tuczek*, Beitr. z. path. An. d. Dem. paral., Hab.-Schr., 1884. — *Bielschowsky*, s. Färbetechnik von *Schmorl*. — *Moriyasu*, Fibrillen bei progressiver Paralyse, A. f. Psych. 43, H. 1. — *Nissl*, Histopathologie der paralytischen Rindenerkrankung, Hist. Arb. I. Jena 1904. — *Moriyasu*, l. c. — *Alzheimer*, l. c. p. 1135. — *Weiss*, A. f. Psych. 45, H. 1, 1909. **1135** *Weber, L. W.*, Die Pathogenese u. pathol. An. der Geistesstörungen, E. XIII, 1909, S. 654 ff. — *Oppenheim* (Freiburg), A. f. Psych. 44, H. 3, 1909. — *E. Meyer*, A. f. Psych. 43. Bd. H. 1. — *Weiss*, l. c. — *Wernicke*, l. c. — *Tuczek*, l. c. — *Strümpell*, Lehrb. — *Alzheimer*, Histol. Stud. zur Differ.-Diagn. d. progr. Paralyse, Arb. v. *Nissl* Bd. I, 1904. — *Mendel*, Die progr. Paral. d. Irren, Berlin 1880 u. B. 1883. — *Plaut*, l. c. p. 1133. — *Spielmeyer*, Die Trypanosomenkrankheiten u. ihre Beziehungen zu den syphilogenen Nervenkrankheiten, Jena 1907, Fischer. u. *Sp.* u. *Apelt*, Unters. am Liquor usw., Neurol. Centralbl. 1908, S. 1005. — *Strümpell*, J. f. K. XXII, 1885. **1136** *v. Gudden*, Ges. Werke. **1137** *Friedländer*, V. A. 88, 1882. — *Mühlmann*, Über Altersveränderungen der Ganglienzellen, V. A. 191, 1908 u. 202, 1910. — *Bielschowsky*, l. c. p. 1134. — *Bickel*, A. f. Psych. 47, H. 3, 1911. — *Nissl*, Allg. Z. f. Psych. 48, 50, 51; Vergiftungen F. 1896 u. a. s. Neurolog. Zentralblatt. — *A. Bethe*, Morph. Arb. v. *Schwalbe*, Bd. VIII, 1898, u. Allgem. Anat. u. Phys. d. Nervensystems, Leipzig 1903. — *v. Lenhossék*, Referat im Neurol. Zentralbl. Nr. 20, 1898. — *Schmaus*, Pathol. Anat. d. Rückenmarks, Wiesbaden 1901. — *Schmaus*, l. c. — *Brauer*, Der Einfluß des Quecksilbers auf das Nervensystem des Kaninchens, Hab.-Schr. Heidelberg 1897. — *van Gehuchten*, Handb. v. *Flatau*, 1903. — *Held*, *Hodge*, s. bei *Ewing*.

Erschöpfende Lit. über Ganglienzellveränderungen bei *Ewing* u. *Jelliffe* in Arch. of neurology and psychopathol., Vol. 1, Nr. 3, 1898 und bei *van Gehuchten*, l. c. p. 1137. — *Nissl*, ll. c.

1138 *Wossidlo*, A. Chir. 86, 1908. — *v. Monakow*, zit. bei *Oppenheim*, Lehrb., II. Aufl. — *Mourre*, Soc. de Biol. Nr. 20, 1904. — *Durante*, in Cornil-Ranvier, III. Aufl., 3 Bd. 1908. — *Gudden*, Ges. Werke. — *Lugaro*, im Handb. d. path. Anat. d. Nervensystems v. *Flatau*, *Jacobsohn*, *Minor*, Berlin 1903. **1139** *Stroebe*, Z. B. XV, 1894. — *Hoche*, Exp. Beitr. z. Pathol. d. Rückenmarks, A. f. Psych. 32. — *Marchand*, l. c. p. 7. — *Schmaus*, Die akute Myelitis, E. 9. 1904. — *Matuszewski* (*Schmaus*), V. A. 197, 1905. — *Fritz Marchand*, Z. B. 45, 1909; s. auch *Held*, Path. G., Tag., Leipzig 1907. — *Merzbacher*, Unt. üb. die Morphol. u. Biol. der Abräumzellen im Zentralnervensystem, Hab.-Schr. Tübingen 1909. — *Tanaka*, Exp. Unters. üb. die Herkunft der Körnchenzellen des Zentralnervensystems. Ein Beitr. zur Kenntnis der Regene-

ration des Hirngewebes, Z. B. 1911. — *Ciaccio*, Z. B. 50, 1911. **1140** *Golgi*, Über d. Gliome d. Gehirns, Jena 1884. — *v. Kölliker*, Handb. d. Gewebelehre, 1896. — *v. Lenhossék*, Der feinere Bau des Nervensystems, Berlin 1895. — *Held*, Üb. d. Bau der Neuroglia, Abh. d. Kgl. Sächs. Ges. f. Wiss. Bd. 3, 1904 u. Path. G. XIII, 1909 u. Festschrift für *Hertwig*, Ergänzbd. d. Monatsschr. f. Psych. u. Neurol. — *Weigert*, Beiträge z. Kenntnis d. normalen menschlichen Neuroglia, Frankfurt 1895, u. Zur path. Histol. d. Neurogliafasergerüstes, C. I u. Festschrift, Frankfurt 1895. — *E. Müller*, Z. f. N. 23, 1903. **1141** *Siegert*, V. A. 129, 1892. — *Stroebe*, Z. B. XV, 1894. — *Schmaus*, Ref. Jahresb. f. Neurol. u. Psych. IV. — *Catola* u. *Achúcarro*, V. A. 184, 1906. — *Siegert*, l. c. — *Redlich*, Jahrb. d. Psych. 1892. — *Nambu*, A. f. Psych. 44, 1907. — *Saltykow*, Hab.-Schr. Basel, A. f. Psych. 40, 1905. — *Borst*, Neue Exper. z. Frage nach der Regenerationsfähigk. des Gehirns, gekrönte Preisschrift, Z. B. 36, 1904, u. Festschrift für *Rindfleisch* 1907. — *Pfeifer*, D. 51, 1908, Regeneration an Hirnpunktionsöffnungen. — *Evensen*, Beitr. z. norm. Anat. d. Hirngefäße, bei *Nissl*, Hist. u. histopath. Arb. über die Großhirnrinde, II. Bd. 1908. — *Schwalbe*, s. bei *v. Bergmann*, Über den Hirndruck, A. Chir. 32. — *Golgi*, zit. bei *v. Bergmann*. **1142** *Lichtheim*, D. A. 86. — *Schmoll*, D. A. 87. — *Kraus*, D. 1905. **1143** *Alzheimer*, A. f. Psych. 30, 1898. — *Wegelin*, B. Nr. 47, 1909. **1144** *Weber*, Med. Ges. Göttingen, offiz. Bericht in D. Nr. 8, 1901. **1145** *Charcot* u. *Bouchard*, A. de phys. 1868, I. — *Pick*, l. c. p. 88. — *Charcot* u. *Bouchard*, l. c. — *Ellis*, l. c. p. 88. — *Pick*, l. c. p. 88 **1145** *Wilks* u. *Moxon*, l. c. p. 552. — *Gumprecht*, D. 1899. — *Neurath*, Arb. a. d. Inst. *Obersteiner*, Wien, XI. **1147** *Geigel*, V. A. 119, 1890. **1148** *Dürck*, V. A. 130, 1892. — *Ponfick*, l. c. p. 92. **1150** *Cohnheim*, Allgem. Pathologie, 1882. — *Savaliew*, Gehirnembolie, V. A. 135, 1894. — *Wegelin*, l. c. p 1143. **1151** *Charcot*, Lit in Œuvr compl. IX, 1890 **1152** *Borst*, Z B 21, 1897, u E. IX, 1904. — *Arndt*, V. A. 64, 1875. — *Alzheimer*, s. bei *Saltykow*, l. c. p. 1133. — *Ferrand*, s. bei *Schmaus*, Über sog. „Lichtungsbezirke" im Zentralnervensystem, M. Nr. 12, 1905. — *Marie*, l. c. p. 1132. **1153** *Oppenheim*, Lehrb., 5. Aufl. 1908. — *Finkelnburg*, Med. Kl. 1906. — *Chiari*, Straßb. med. Zeit. 7. Heft 1909. — *Hedrén*, Nervöse Nachkrankheiten bei Kohlenoxydvergiftung, N. M. A. 1902; Abt. II Heft 4, Nr. 20. — *Sibelius*, Z. f. kl. M. 49, 1903. **1154** *Eug. Fraenkel*, Über das Verhalten des Gehirns bei akuten Infektionskr., V. A. 194, 1908, Suppl. — *O. Meyer*, Über akute genuine Encephalitis, F. Z. 5. H. 3, 1910. — *O. Meyer*, l. c. — *M. B. Schmidt*, Über Gehirnpurpura u. hämorrhag. Encephalitis, Z. B. VII, Suppl. Festschrift für *Arnold* 1905. — *Nauwerck*, Influenza u. Encephalitis, D. 1895, S. 393. — *Friedmann*, A. f. Psych. 21, 1890; D. Z. f. N. 14, 1899. — *Strümpell*, D. A. 47, 1891. — *Oppenheim*, l. c. p. 1153. — *Leichtenstern*, D. 1890. — *Fürbringer*, D. 1892. — *Nauwerck*, l. c. — *Laignel-Lavastine* u. *Voisin*, A. d. Méd. XIX, 1907 u. *Laignel-Lavastine*, Encephalomyelite aigue hémorrh., A. d. Méd. 1908, Nr. 2. — *Wernicke*, zit. bei *M. B. Schmidt*, — *Oppenheim-Cassirer*, Die Encephalitis, II. Aufl., *Nothnagel's* Handb., Wien 1907. **1155** *A. W. Williams* u. *M. M. Louden*, The etiology and diagnosis of Hydrophobie, The Journ. of infect. Diseases, Vol. III, 1906, Chicago. — *Frosch*, Lyssa, in *Kolle-Wassermann's* Handb., Ergänzungsband, 2. Heft, 1907. — *Babes*, Z. f. Hyg. 56, 1907. — *Volpius*, Histol. Wutdiagnose, Z. f. Hyg. 65, 1910, Einfache Untersuchungsmethode. — *Lentz*, Z. f. Hyg. 62, 1908. — *Negri*, Üb. d. Morph. u. den Entwicklungszyklus des Parasiten der Tollwut (Neurocytes hydrophobiae), Z. f. Hyg. 63, 1909, *Golgi*, *Grassi*, Nachwort dazu. — *Koch* u. *Rissling*, Z. f. Hyg. 65, 1910. — *Babes*, l. c. — *Frosch*, l. c. — *Virchow*, V. A. 38, 1867 u. 54, 1872. — *Jastrowitz*, A. f. Psych. II. — *Birch-Hirschfeld*, Lehrb. — *Fischl*, J. XLIX, 1899. — *O. Körner*, Die otitischen Erkrank. des Hirns usw., III. Aufl. 1902 u. Nachträge zur III. Aufl., Wiesbaden 1908. **1156** *E. Rist*, *Ghon*, *Mucha*, *Müller*, l. c. p. 1114. — *Schorstein*, Lancet, 18. Sept. 09.

1157 Lit. über Histol. des Hirnabscesses: *Kölpin*, Z. f. N. 25, 1903; *Friedmann*, Handb. d. path. An. d. Nervensyst. v. *Flatau*, 1903; *Mirallié*, Arch. de Neurol. XXI, 1906. — Anderes über Hirnabsceß: *Oppenheim*, Die Encephalitis u. d. Hirnabsceß, 2. Aufl., Wien 1907.

1158 *Heubner*, s. Handb. v. *Flatau*. — *Haberfeld* u. *Spieler*, D. Z. N. 40, 1910. — *Zingerle*, Klin. u. path.-anat. Beitr. z. Kenntnis der lobären atroph. Hirnsklerose, D. Z. N. 36, 1909. — *Bourneville*, *Hartdegen*, s. bei *Vogt*, l. p. c. — *Neurath*, E. XII, 1908. — *Vogt*, Zur Pathol. u. path. An. d. versch. Idiotieformen II, Tuberöse Sklerose, Monatsschr. f. Psych. u. Neurol. Bd. 24, 1908, u. Z. f. d. Erforsch. u. Beh. des jugendl. Schwachsinns, 2. Bd. 1908 u. A. f. K. 48, Heft 5/6 u. M. Nr. 39, 1908 u. Die Epilepsie im Kindesalter, Berlin, Karger, 1910. **1159** *Hartdegen*, l. c. p. 1158. — *Ziegler*, Lehrb. XI. Aufl. 1906, S. 424, Abbildung. — *Schmincke*, Ganglioglioneurom des Gehirns, Z. B. 47, 1909. — *Lubarsch*, Jahreskurse f. ärztl. Fortbildung, 1. Heft, Jan. 1910, Lehmann, München. — *Nuernberg*, F. Z. 1. 1907. — *W. Fischer*, l. c. p. 864. — *De Montet*, Encéphale No. 2, Févr. 1908, auch referiert in Folia Neuro-Biologica (Leipzig, Klinkhardt), Bd. II, Nr 1, Okt. 1908. — *Neurath*, l. c. p. 1158. — *Vogt*, ll. c. p. 1158. — *Kirpicznik*, V. A. 202, 1910. — *Bartels*, Z. f. N. 24, 1903. **1160** *Bielschowsky*, Neurol. Zentralbl. 1903. — *Redlich*, Multiple Sklerose, Deutsche Klinik VI, 1903. — *Schultze*, C. M. 1878. — *Borst*, Sitz.-B. d. Phys.-med. Ges. Würzburg, 28. Okt. 1897, u. Z. B. XXI, 1897. — *Gold-*

scheider, im Handb. Spez. Path. v. *Nothnagel*, 1897. — *Bálient*, Z. f. N. 1900. — *Borst*, Die multiple Sklerose des Zentralnervensystems, E. 9, erschienen 1904. — *Marie*, Progr. méd. XII, 1884, u. Krankh. d. Rückenmarks, Übersetzung Wien 1894. — *H. Oppenheim*, B. 1896. — *Bálient*, l. c. — *Catola*, Nouv. Iconographie de la Salpêtrière, 1906. — *Perrin-Parisot*, Rev. de Méd., 1907. — *Strümpell*, s. bei *Ed. Müller*, Die multiple Sklerose des Gehirns u. Rückenmarks, Jena 1904. — *Ed. Müller*, l. c. — *Oppenheim*, Lehrb., 5. Aufl. 1908. — *Borst*, l. c. — *Charcot*, Leç. sur les malad. du syst. nerv., Paris 1873. — *Uhthoff*, Unt. üb. die bei der mult. Herdsklerose vorkommenden Augenstörungen, Berlin 1889, A. Hirschwald, u. *Graefe-Saemisch*, Handb., II. Aufl., Bd. XI, 1904. — *Redlich*, Jahrb. f. Psychiatrie 12, 1893. — *Oppenheim*, B. 1887 u. Lehrb., 5. Aufl. 1908. — *Marchiafava* u. *Bignami*, Rivista di Patol. nervosa e mentale, Firenze 1903 u. Atti della R. Accad. dei Lincei 1910 n. 3 p. 129, ref. Pathologica Nr. 49, 1910, S. 563; s. auch *Marchiafava*, *Bignami*, *Nazari*, Über Systemdegeneration der Kommissurbahnen des Gehirns bei chron. Alkoholismus, M. f. Psych. u. Neurol. XXIX, 1911. **1162** *Heubner*, Die luetische Erkrankung der Hirnarterien. 1874. — *Nonne* u. *Luce*. im Handb. von *Flatau* usw., 1903. — *Stursberg*, Z. f. N. 39, 1910. **1163** *Virchow*, Onkologie. — *Nonne*, Syphilis und Nervensystem, Berlin, Karger, 1901. — *Saathoff*, D. A. 84, 1905. — *Strasmann*, Z. B. 49, 1910. — *Naunyn*, s. bei *Oppenheim*, Lehrb. **1164** *Goldzieher*, A. f. D. 80, 1906. — *Stahlberg*, A. f. Psych. 41, 1906. — *Wintersteiner*, Das Neuroepithelioma retinae, Wien 1897 (Lit.). — *Greeff*, D. Nr. 21, 1896 u. Path. Anat. d. Auges in *Orth's* Lehrb. — *Axenfeld*, E. 1896. — *Bergmeister*, Z. f. Augenhlkde. 24, 1910. — *Steinhaus*, C. 1900. — *Greeff*, l. c. — *Wehrli*, Zur Gliom- u. Rosettenfrage, A. f. Ophthalm. 71, 1909. — *Askanazy*, A. p. J. *von Baumgarten* VI. 1908. — *Haberfeld*, Zur Histol. des Hinterlappens der Hyp., Anat. Anzeiger 35, 1909. — *Robertson*, zit. bei *Scaffidi*, V. A. 173, 1903. **1165** *C. Weigert*, l. c. p. 1140. — *v. Lenhossék*, l. c. p. 1140. — *Stroebe*, Z. B. 18, 1896. **1166** *Storch*, V. A. 157, 1899. — *Bonome*, Bau u. Histogenese des path. Neurogliagewebes, V. A. 163, 1901 u. Nuove osservaz. sulla struttura ed istogenesi dei gliomi, Atti del R. Istituto veneto di Scienze, Bd. 67, 1908. — *E. Kaufmann*, Patholog. Gesellsch., Hamburg 1901. — *Muthmann* u. *Sauerbeck*, l. c. p. 1121. — *Saxer*, Z. B. 32, 1902. — *Bittorf*, Z. B. 35, 1904. — *Borst*, Lehre von den Geschwülsten, 1902, S. 238. — *Hart*, A. f. Psych. 47, H. 2, 1910. — *Ribbert*, C. Bd. 21, 1910, Nr. 4. — *Landau*, Das diffuse Gliom des Gehirns, F. Z. 5, H. 3, 1910. **1167** *Borst*, l. c. p. 1166. — *Spiller*, Z. f. N. 32, 1907. — *Strauß*, Rep. of a Glioma of the Brain involving the Pia mater, New York M. J. 5. XII, 1908. — *Durante*, Trattato di patolog. spec. e terapia chir., Rom, Soc. Ed. Dante Alighieri, 1895. — *Scaffidi*, l. c. p. 1164. — *Stroebe*, l. c. p. 1165. —**1168** *Podmaniczky*, ‚Kongenitales Gliom', F. Z. 5, 1910. — *Landau*, l. c. — *Flesch*, W. Nr. 25, 1905, s. auch *Eppinger*, Gehirntumor n. Trauma, Ärztl. Sachverst.-Ztg. Nr. 6, 1909. — *Merzbacher*, M. 1909 p. 2051. — *Landau*, l. c. — *Bartel*, Üb. d. hypoplast. Konstitution u. ihre Bedeutung, W. kl. W. 1908, S. 783 ff. **1169** *Kling*, Z. f. kl. Med. 63, 1907. — *Marburg*, l. c. p. 1130. — *Minelli*, V. A. 183, 1906. — *Stroebe*, l. c. p. 1140. — *E. Kaufmann*, V. 48, 1887. — *Adler*, Arch. f. Unfallkunde Bd. 2. — *Blühdorn*, Die Bedeut. des Traumas für die Ätiol. von Hirntumoren, I.-D. Breslau, 1909. **1170** *Astwarzaturoff*, F. Z. 4, 1910. — *Simmonds*, V. A. 180, 1905. — *Sternberg*, Path. G. 9, 1905. — *Sterzing*, C. XIX Nr. 7, 1908. — *Abrikosoff*, Autoreferat in C. Nr. 5, 1911. — *Ranzel*, W. kl. W. Nr. 35, 1909. — *Krewer*, Z. f. G. 48, 1902. — *Busse*, D. 1902. — *Klippel* u. *Renaud*, Rev. de Méd. Nr. 1, 1907 (glauben, daß das Stroma durch Zellen aus dem Blut (!) aufgebaut würde). — *Krasting*, Beitr. z. Statist. u. Kasuistik metast. Tumoren, bes. der Carcinommetastasen im Zentralnervensystem (auf Grund von 12,730 Sektionen der Path.-Anat. Anst. Basel), Z. f. K. 4, 1906 u. I.-D. Basel. **1171** *Gallavardin* u. *Varay*, Rev. d. méd. XXIII, 1903. — *Offergeld*, Z. f. G. 63, 1908. — *Virchow* s. bei *Lichtheim*, D. 1905. — *Auerbach-Großmann*, M. G. XVIII. — *Henschen*, Z. f. kl. M. 63, 1907. — *Ziehen*, Neurol. C. 1906. — *Raymond*, Revue neurol. 1906. — *Scholz*, M. G. XVI, 1906. — *Bartel* u. *Landau*, F. Z. IV. Heft 3, 1910. — *Oppenheim*, B. 1890. — *Henneberg-Koch*, A. f. Psych. 36, 1903. — *Henschen*, Hygiea 1910, Februari; Zusammenstellung von 128 Acusticustumoren. — *Josefson*, Z. f. N. 39, 5. u. 6. Heft, 1910. — *Reichardt*, Entsteh. d. Hirndruckes bei Hirngeschwülsten usw., Z. f. N. 28, 1905. — *Beneke*, V. A. 119, 1890. — *Uhthoff*, Neurol. Centralbl. 1904, S. 930. — *Saenger*, Neurol. Centralbl. 1905, S. 98 u. 138. — *Reichardt*, Zur Entstehung des Hirndrucks bei Hirngeschwülsten, Z. f. N. 28, 1905. — *Greeff*, B. 1899, S. 333. **1172** *Reichardt*, l. c. — *Anton*, Über Selbstheilungsvorgänge bei Gehirngeschwülsten, M. Nr. 17, 1909. — *Allen Starr*, Hirnchirurgie, Leipzig 1894. — *v. Bergmann* im Handb. d. Chir. von *v. Bruns*, *v. Mikulicz* u. *v. Bergmann*. — *H. Duret*, Les tumeurs de l'encéphale (Manifestation et Chirurgie). Paris, F. Alcan, 1905. — *Bruns*, Die Geschwülste des Nervensystems, Berlin bei Karger, 1897, II. Aufl. 1908, u. Hirngeschwülste u. Hirnparasiten im Handb. von *Flatau* I, 1904. — *Ballance*, Some points in the Surgery of the Brain etc., London 2. Aufl. 1908. — *Biro*, Die Hirntumoren: Herddiagnostik etc., Z. f. N. 39, 1910 kurze, präzise Zusammenfassung u. chir. Behandlung der Hirntumoren, 4. Jahresvers. d. Ges. deutsch. Nervenärzte, Berlin, 6.—8. Okt. 1910. — *Nonne*, Z. f. N. 27, u. 32. — *Weber* u. *Scholz*, Monatssch. f. Psych. u. Neurol. Bd. XXIII, 1908. — *Nolen*, Ein Fall von zuerst in der Schwangerschaft aufge-

tretenem u. in 2 nachfolg. Schwangersch. jedesmal rezidivierendem „Pseudotumor cerebri", B. Nr. 49 u. 50, 1909. — *Nonne*, Z. f. N. 27, 1904. — *Jacobsohn*, M. f. Psych. u. Neurol. 21 u. B. Nr. 49, 1908. — *Bruns*, Hirngeschw. u. Parasiten, Handb. *v. Flatau*, I. 1904. — *Schlagintweit*, D. Z. Chir. 67, 1905. — *Gothard-Riche*, Nouv. Iconogr. de la Salpêtrière XIV. — *Oppenheim*, Die Geschw. d. Gehirns in *Nothnagel's* Spez. Path. u. Ther. IX, 1896 u. Beitr. z. Diagn. u. Ther. d. Geschwülste usw., Berlin 1907, u. Lehrb. V. Aufl. 1908. **1173** *Melnikow*, l. c. p. 620. — *Posselt*, l. c. p. 620. — *v. Hibler*, Primär mehrherdiger Ech. mult. d. Gehirns, W. kl. W. Nr. 8, 1910. — *Roth* u. *Bider*, V. A. 141, 1895. — *Kocher*, Hirnerschütterung u. Hirndruck, Wien 1901. — *Trendelenburg*, Über Hirnerschütterung, D. Nr. 1, 1910, S. 1. — *Windscheid*, ibid. S. 8. — *Koch* u. *Filehne*, zit. bei *v. Bergmann*, Die Lehre von den Kopfverletzungen. **1174** *Schmaus*, A. f. kl. Chir. 42, 1891, u. V. A. 122, 1890. — *Oppenheim*, Die traumatischen Neurosen. Berlin 1892. — *Sperling* u. *Kronthal*, Neurol. C. 14, 1889. — *Friedmann*, D. 1891. — *P. Schuster* Die traumatischen Neurosen, Die Deutsche Klinik am Eing. d. 20. Jahrh., VI. Bd., I. Abt., Lief. 151 u. 155—157, 1905. — *Yoshikawa*, Allg. Z. f. Psych. Bd. 65, H. 6, 1908. — *Bollinger*, s. bei *Langerhans*, Die traumatische Spätapoplexie. Berlin, Hirschwald, 1903. **1175** *Tilmann*, Chir. Kongr., Berlin 1898. — *Erdheim*, Norm. u. path. Anat. d. Gland. thyr., parathyr. u. Hypophysis, Z. B. 33, 1903, u. l. c. p. 380. — *Haberfeld*, l. c. p. 1164. **1176** *A. Kohn*, Über das Pigment der Neurohypophyse, A. f. m. A. 75, 1910 u. auch M. Nr. 28, 1910, Über die Hypophyse. — *Weichselbaum*, V. A. 75 ,1879. — *Erdheim* u. *Stumme*, Über die Schwangerschaftsveränderung der Hypophyse, Z. B. 46, 1909. — *Stieda*, Z. B. X. — *Rogowitsch*, Z. B. IV, 1888. — *Schönemann*, V. A. 129, 1892. — *Flesch*, zit. bei *Erdheim*. — *Benda*, B. 1900 u. Path. Anat. d. Hypophyse, Handbuch der path. Anat. d. Nervensystems v. *Flatau*, 1903. — *Morandi*, Histol. d. Hypophys., A. p. sc. m. 28, 1904. — *Erdheim*, Über das eosinophile u. basophile Hypophysenadenom, F. Z. IV, 1910. — *Erdheim*, l. c. — *Löwenstein*, Die Entwickl. der Hypophysisadenome, V. A. 188, 1907. — *Rogowitsch*, l. c. — *Stieda*, l. c. — *Hofmeister*, l. c. p. 342. — *Gley*, A. de Phys., Oct. 1892. — *Bourneville* u. *Bricon*, Arch. de neurol. 1886. — *Osler*, Trans. of the Amer. Assoc. of Phys. and Surg., 1897. — *Calderara*, Lav. Ist. Foà 1906—1908 (12. Juli 1907 Acc. d. Med. di Torino). — *de Coulon*, V. A. 147, 1897. — *Comte*, Z. B. 23, 1908. — *Fichera*, Arch. ital. d. Biolog. 43, 1905 u. Boll. acad. med. Roma a 31, fasc. 4, 1905 u. Sperimentale fasc. 6, 1905. — *Erdheim* u. *Stumme*, Kongr. d. Deutsch. Ges. f. Chir. 1908. — *Erdheim* u. *Stumme*, l. c. — *Fichera*, l. c. — *Tandler* u. *Groß*, W. klin. W. 1908, Unters. an Skopzen. **1177** *Exner*, D. Z. Chir. 107, 1910. — *Stumme*, A. Chir. 87, 1908. — *Löwenstein*, l. c. p. 1176. — *Zander*, D. 1897, Vereinsbeil. — *Erdheim*, l. c. p. 1175. — *Cagnetto*, V. A. 176, 1904 u. 187, 1907. — *Beck*, Z. f. H. 4, 1883. — *Petrén*, V. A. 190, 1907. — *Strümpell*, Z. f. N. 11. — *Fröhlich*, Ein Fall von Tumor der Hypophysis ohne Akromegalie, W. kl. R., 1901. — *Weiss*, Adipositas dolorosa, Sammelref. C. Grenz. 7, 1904. — *Marburg*, Z. f. N. 36, 1908, 1. u. 2. Heft, Adipositas cerebralis. — *Strada*, V. A. 203, 1911. — *Benda*, l. c. p. 1176. — *Erdheim*, F. Z. IV, 1910. — *Erdheim*, l. c. — *Jendrássik*, zit. bei *Kollarits*, Z. f. N. 1904. — *Mitchell* u. *Le Count*, New York Medic. Journ., 1899. — *Waldow*, Brit. med. Journ., 1890, I. **1178** *Arnold*, Z. B. 1891 u. V. A. 135, 1893. — *Fröhlich*, l. c. — *Carbone*, Gazz. Med. Ital., 1902. — *Cagnetto*, l. c. — *Kollarits*, l. c. — *Krumbhaar*, B. P. H. Ph. Nr. 5, 1908, vord. Lappen vergrößert, keine Vermehrung chromaffiner Zellen. — *Creutzfeld*, 3 Fälle v. Hypophysentumor ohne Akrom., Jahrb. d. Hamb. Staatskr.häuser XIII, 1909; Hypophysenver. nicht Ursache der Akromeg. — *Harbitz*, N. M. August 1908, 6 Fälle, Tumoren des vord. Teils, nur in 1 Fall Akromegalie. — *Cagnetto*, l. c. — *Harbitz*, l. c. — *Stumme*, l. c. p. 1176. — *Mayer*, A. f. G. 90, 1910. — *Exner*, l. c. p. 1177. — *Tamburini*, Rivista sperim. di frenatria Vol. 20, 1894. — *Caussade* u. *Laubry*, A. de Méd. Nr. 2, 1909. — *Hochenegg*, Verh. d. deutsch. Ges. f. Chir. 1898, W. kl. W. 1908 p. 408 u. 1909 p. 328 u. D. Z. Chir. 100. — *Löwenstein*, V. A. 188, 1907. — *Erdheim* u. *Stumme*, Z. B. 46. — *B. Fischer*, Hypophysis, Akromegalie und Fettsucht, Wiesbaden 1910, Bergmann, derselbe F. Z. 5. 1910. — *Strada*, l. c. — Erdheim, l. c. p. 1176. — *B. Fischer*, l. c. — *Biedl*, l. c. p. 329. — *Comte*, l. c. p. 1176. — *Ponfick*, Z. f kl. Med. 38. — *Petrén*, V. A. 190, 1907.

Lit. über Pathologie, besonders Geschwülste der Hypophysis u. Hypophysengegend u. über Akromegalie: *Sternberg, Maximilian*, Die Akromegalie, l. c. p. 696, Lit. bis 1897; *Bregman* u. *Steinhaus*, V. A. 188, 1907, auch gute Übersicht über sämtl. Beziehungen der Hypophysiserkrankungen zu anderen Organen; *Caussade* et *Laubry*, Sarcom ohne Akromegalie, A. de Méd. XXI, 1909, Lit.; *Bartels*, Z. f. Augenhlkde. 16, 1906, Über Plattenepithelgeschwülste der Hypophysengegend (des Infundibulum); *Marburg*, W. 1907; Operation von H.-Tumoren, s. u. a.: *Schlosser*, B. z. kl. Ch. 50 u. W. kl. R. 1907, *Hochenegg*, D. 1908; *Buschan*, Artikel Akromegalie in *Eulenburg's* Realenzyklopädie 4. Aufl. 1. Bd.; *Borchardt*, Funkt. u. funkt. Erkrank. d. Hyp. Erg. d. i. Med. u. Kinderhlkde. III 1909, gute Lit.; *Allers*, Zur Kenntnis der wirks. Substanz der Hypophysis, M. Nr. 29, 1909; *Babonneix* u. *Paisseau*, Infantile Fettsucht, Gaz. d. hôp. 104, 1910; *Wurmbrand*, Hist. Unt. an 3 operierten Fällen von Akr., Z. B. 47, 1909, typische Hyp.adenome; *v. Frankl-Hochwart*, Diagnostik der Hypophysistumoren ohne Akr., W. m. W. 37—39, 1909; *Alquier*, Verhalt.

d. Drüsen mit inn. Sekretion nach Entfernung der Ovarien, Gaz. d. hôp. Nr. 59, 1910; *Dialti*, Patologia e chirurgia della Ipofisi, Istituto Barbacci, Siena 1910 (Tipografia editrice S. Bernardino), 303 Seiten sehr gute Übersicht über Anatomie, Physiologie, Pathologie, Diagnose u. Chirurgie, mit sorgfältiger Lit.; *derselbe*: Correlation von Hypophysis u. Genitaldrüse, Estratto dal N. 1—2 (1910) degli atti della R. Accad. dei Fisiocritici, Siena.

Bartels, Zeitschr. f. Augenheilk. 16, 1906. — *Erdheim*, l. c. p. 380. **1179** *Steinhaus* u. *Bregman*, zit. p. 1178 bei Lit. — *Bartels*, Z. f. Augenheilk. 16, 1906. — *Formanek*, W. kl. W. S. 603, 1909. — *Masera*, Üb. e. inter. Geschwulst der Schädelbasis, V. A. 199, 1910. — *Ehlers*, Infundibulacysten, V. A. 199, 1910. — *Strada*, l. c. p. 1177. — *Haberfeld*, Die Rachendachhypophyse, andere Hypophysengangreste u. deren Bedeut. für die Pathol., Z. B. 46, 1909. — *Pende*, Rachendachhypophyse, Z. B. 49, 1910. — *Haberfeld*, Zur Pathol. des Canalis craniopharyngeus, F. Z. IV, 1910. — *Erdheim*, Üb. e. Hypophysentumor von ungewöhnl. Sitz, Z. B. 46, 1909. — *Stroebe*, Z. B. 37, 1905. — *M. B. Schmidt*, E. 5. Jahrg. über 1898, S. 918. — *Hueter*, V. A. 182, 1905, Hyp.-Tub. bei einer Zwergin. — *Askanazy*, Path. G. X. 1906; vgl. darüber *Risel*, l. c. p. 1070. — *Marburg*, Arb. a. d. neurol. Inst. zu Wien 1909, 9jähr. Mädchen, Adipositas. Lit. — *Hart*, Angiosarkom der Gl. pin. B. Nr. 51, 1909. — *Pappenheimer*, V. A. 200, 1910, „Neuroglioma" ependymale, 10j. Knabe, keine Vegetationsstörungen; mancherlei Einwände gegen P. s. bei *Askanazy*, l. i. c. — *Oestreich* u. *Slawyk*, V. A. 157, 1899. — *Marburg*, l. c. — *v. Frankl-Hochwart*, Zur Diagn. der Zirbeldrüsentumoren, D. Z. N. 37, 1909 u. Differentialdiagnose gegenüber Hypophysistumoren, W. Nr. 37 ff., 1909. — *Askanazy*, Über sexuelle Frühreife, Z. f. K. 9, 1910. — *Raymond* u. *Claude*, Über Tumoren der Zirbeldrüse im Kindesalter, Bull. de l'Acad. de Méd. Nr. 10, 1910. — *Exner* u. *Boese*, Üb. exper. Exst. d. Gland. pinealis, D. Z. Chir. 107, 1910. — *Exner* u. *Boese*, Neurol. C. Nr. 14, 1910.

B. Rückenmark.

1180 *O. Schaeffer*, A. f. G. LIII, 1897. — *G. Burckhard*, M. 6, 1905. **1181** *B. S. Schultze*, M. 6, 1905, Vorteile u. Gefahren der *Schultze*schen Schwingungen. — *Hengge*, M. 48, 1904. — *Charcot*, Œuvres compl. IX. — *Joffroy*, De la pachym. cerv. hypertr., Thèse de Paris 1873. A. gén. de Méd. 1876. — *v. Leyden* u. *Goldscheider*, Spec. Path. von *Nothnagel*, 1897. — *Wieting*, Z. B. 13, 1893 u. 19, 1896. — *Schultze*, M. G. XII. **1182** *Charcot*, l. c. p. 1180. — *Nonne*, Syphilis und Nervensystem, Berlin 1902. — *Troitzky*, P. 1893. — *Henschen*, Multiple Endotheliome der Dura spinalis, Z. B. 49, 1910, zugleich mit Tuberkulose, auf deren Reiz *H.* die Entstehung der End. zurückführt. — *Boit*, F. Z. I. 2. Heft 1907. — *Flatau* u. *Zylberlast*, Z. f. N. 35, 1908. — *Schlesinger*, *Nothnagel's* spec. Path. u. Ther. **1183** *Muthmann*, l. c. p. 749. — *Auerbach*, Neurol. Centralbl. Nr. 24, 1910. **1184** *Krause* in *Kuttner*, Entwickl. u. Fortschr. der Chir., Jena, Fischer, 1909. — *Böttiger*, A. f. Psych. 26, 1884. — *Meyer*, C. 1898. — *Scheiber*, Rückenmarkssyphilis, *Eulenburg's* Realencykl., 1898. — *Nonne*, l. c. p. 1182.

Lit. über Geschwülste der weichen Rückenmarkshäute: *Bruns*, l. c. p. 1172; *Schlesinger*, Beiträge zur Klinik der Rückenmarks- u. Wirbeltumoren, Jena, Fischer, 1898, u. die Syringomyelie, Wien 1895; *Borst*, Geschwülste des Rückenmarks in E. 9, 1904; *Pick*, B. 26, 1906, melanot. Sarcome.

Zanda, Z. B. 5, 1889. **1185** *Lissauer*, C. XXII, Nr. 2, 1911. — *Stursberg*, C. Grenz. 1908. — *Hertz*, Z. f. N. 37, 1909. — *Nonne*, l. c. p. 1117. — *Rindfleisch*, Z. f. N. 26, 1904. — *Strassner*, Z. f. N. 37, 1909, Über diffuse Geschwülste der weichen Rückenmarkshäute mit bes. Berücksicht. d. extramed. Gliomatose. **1186** *Dogiel*, Der Bau der Spinalganglien, G Fischer, Jena 1908, mit prächtigen Bildern. — *Flechsig*, Die Leitungsbahnen im Gehirn u. Rückenmark, 1876. **1187** *Zingerle*, A. f. E. 14. — *Westphal*, A. f. Psych. 41, 1906. **1188** *v. Monakow*, l. c. p. 1127, s. auch *Harriehausen*, D. A. 95, 1909. — *Ira van Gieson*, A study of the artefacts of the nervous system, New York Med. Journ. 1892. — *v. Recklinghausen*, Untersuchungen über Spina bifida, V. A. 105, 1886. **1189** *Muscatello*, A. Chir. 47, 1894 u. 68, 1902. — *Hildebrand*, D. Z. Chir. 36, 1893 (Lit.). — *v. Recklinghausen*, l. c. p. 1188. **1190** *v. Recklinghausen*, l. c. p. 1188. — *E. Neumann*, V. A. 176, 1904. — *v. Monakow*, l. c. p. 1127. — *Arnold-Chiari*, s. bei *Schwalbe* u. *Gredig*, Z. B. 40, 1907. — *Nieberding*, M. Nr. 31, 1904. — *Oehlecker*, Eine kongen. Verkrümmung der Wirbelsäule infolge Spaltung von Wirbelkörpern (Spina bifida ant.), B. z. kl. Ch. 61, 1909. **1191** *Kroner-Marchand*, A. f. G. 17, 1881. — *Whitney*, Annals of Surgery, June 1905; 19 Fälle, 14 bei Frauen. — *Küttner*, B. z. kl. Ch. Heft 1/2, 60, 1908. — *v. Recklinghausen*, l. c. p. 1188. — *Borst*, l. c. p. 1167. — *Borst*, l. c. p. 1184. — *Doerr*, Z. f. N. 32, 1906. — *Minor*, ref. in B. 3, 1903. — *Taniguchi*, Ein Fall von Hämatomyelie Im Anschluß an eine Carcinommetastase im Lendenmark, Z. f. N. 27, 1904. **1193** *Schlesinger*, i. c. p. 778. — *Leyden*, V. A. 68, 1876. — *Minor*, A. f. Psych. 24. — *Stadelmann*, D. A. 33. — *Kölpin*, Hämatomyelie u. Syringomyelie, A. f. Psych. 40, 1905. — *Bawli*, I.-D. Bern 1893. — *F. Schultze*, B. 1897. — *Westphal*, Trauma u. Blutungen in der Pathogen. der Syringomyelie, A. f. Psych. 36, 1903. — *Nonne*, Die Kasuistik der Tabes dors. u. der Syringomyelie traumat. Ursprungs, Ärztl. Sachverständ. Ztg. Nr. 21, 1909. — *Wieting*, Z. B. XIX. — *Saxer*,

Anat. Beitr. zur Kenntnis d. sog. Syringomyelie, Hab.-Schr., Marburg 1896. — *Lasarew*, Z. f. N. 35, 1908. — *Petrén*, V. A. 196, 1909. — *Petren*, l. c. — *J. Hoffmann*, D. Z. N. III, 1892. — *Schlesinger*, Die Syringomyelie, Leipzig u. Wien 1895. — *Stroebe*, Z. B. XV. — *Hoffmann*, l. c. **1194** *Borst*, l. c. p. 1184. — *Rosenthal*, Z. B. 33, 1898. — *Kling*, Z. f. kl. M. 63, 1907. — *Fränkel*, s. bei *Borst*, l. c. — *Thielen*, Neuroepith. gliom., Z. f. N. 35, 1908. — *Petren*, l. c. p. 1193. — *Zambaco*, La lèpre dans le Midi de France, Bull. de l'Acad. de Méd. Paris, 1893, Les lepreux ambulants de Constantinople. Paris 1897. — *Babes*, Die Lepra, Spez. Path. u. Ther. *Nothnagel* 1901. — *Lie*, N. M. 1904 u. X. Dermat.-Kongr. Berlin 1904. — *Nonne*, Lepra in Biblioth. internat. 1904. **1195** *Stroebe*, l. c. p. 1193.

Lit. über sekundäre Degeneration: *Wolffhügel*, E. 9, 1904, Sekundäre Degenerationen, und *Matuszewski*, ibidem, Absteigende Hinterstrangdegeneration.

1197 *Singer* u. *Münzer*, F. 1891, Denkschrift d. K. Akad., Wien 1890. — *Kahler* u. *Pick*, A. f. Psych. X, 1880. **1198** *F. Schultze* s. bei *Matuszewski*, Über absteig. Hinterstrangdegeneration, V. A. 179, 1905. — *Stroebe*, l. c. p. 1193. — *Harbitz-Scheel*, Path.-anat. Unt. üb. akute Myelitis u. verwandte Krankh., Christiania 1907. — *Strümpell*, Neurol. C. 1901. **1199** *Schmaus*, Akute Myelitis, E. 9, 1904, u. Vorlesungen über path. Anat. d. Rückenmarks, ferner: Die Anwendung des Entzündungsbegriffs auf die Myelitis, Z. f. N. 26, 1904, u. Myelitis in E. IX, 1904, u. Akute häm. Myelitis, Z. B. 37, 1905. — *Hinze*, B. Nr. 41, 1909. **1200** *Chiari* Z. f. H. XXI, 1900. — *Silvast*, Absceß des Rückenmarks, D. Z. N. 20, 1901. — *Wolff*, V. A. 198, 1909, Absceß von einer infizierten Myelomeningocele aus. — *Hoche*, A. f. Psych. 32, 1899. — *Marinesco*, Rev. neurol. 1900. — *Schmaus*, l. c. p. 1199. — *v. Hösslin*, Die Schwangerschaftslähmung der Mutter, Berlin, Hirschwald, 1905, u. A. f. Psych. 38, 1905. — *Rosenberger* u. *Schmincke*, V. A. 184, 1906. **1201** *Oppenheim*, Lehrb. — *Wickman*, Poliomyelitis ac., A. a. d. Path. Inst. Helsingfors von Prof. *Homén*, Bd. 1, Heft 1-2, 1905. Berlin, Karger 1905. — *Marburg*, W. klin. R. Nr. 47, 1909. — *Remlinger*, Syndrôme de Landry et rage paralytique. Compt. rend. de la Soc. de Biol. Bd. 60, 1906. — *Wickman*, l. c. **1202** *Oppenheim*, Lehrb. — *Schmaus*, E. IX, 1904. — *Apathy*, s. Lit. bei *O. Schultze*, A. f. m. A. 66, 1905. — *Bethe*, Allg. Anat. u. Phys. des Nervensystems, Leipzig 1903, u. Der heutige Stand der Neuronenlehre, D. 33, 1904. — *O. Schultze*, Die Kontinuität der Organisationseinheiten der peripheren Nervenfasern, A. f. Phys. 108, 1905, u. Beitr. z. Histogenese des Nervensystems, A. f. m. A. 66, 1905. — *Hoche*, l. c. — *Edinger*, Vorles. — *Ramon y Cajal*, Neue Darstell. v. Bau des Zentralnervensystems, A. f. A., 1893. **1203** *Heine-Medin* s. Nomenklatur bei *Wickman*, Beitr. z. Kenntnis der H.-M.-Krankh., Berlin 1907, S. Karger. — *Geirsvold*, N. M. 1905 u. Ref. in J. f. K. 64, 1906. — *Wickman*, l. c. p. 1201. — *Flexner* u. *Lewis*, The transmission of acute poliomyelitis to monkeys, J. A. M. A. Nov. 13, 1909, LIII, 1639. — *Landsteiner* u. *Levaditi*, Compt. rend. Soc. de Biol. 67, 1909, p. 592. — *Landsteiner* u. *Popper*, Z. f. Immunitätsforschung. Orig. 1909. — *Knöpfelmacher*, Med. Klinik Nr. 44, 1909. — *Leiner* u. *von Wiesner*, Exp. Unters. üb. Pol. ac. anterior. W. kl. W. Nr. 49, 1909 u. II. Mitt. ibid. Nr. 3, 1910 u. III. Mitt. ibid. Nr. 9, 1910 u. IV. Mitt. ibid. Nr. 22, 1910. — *Roemer*, M. 1909, S. 2505. — *Wickman*, l. c. p. 1201 u. l. c. p. 1203. — *Harbitz* u. *Scheel*, Path.-anat. Unters. üb. acute Poliomyelitis u. verwandte Krankh. (Videnskabs-Selskabets Skrifter, Christiania 1907) u. D. Nr. 48, 1907. — *Harbitz* u. *Scheel*, l. c. — *Wickman*, Z. f. N. 38, 1910. — *Flexner* u. *Lewis*, Exper. epidemic poliomyelitis in monkeys, J. exp. M. Vol. XII Nr. 2, 1910, Lit. u. Abbild. — *Landsteiner* u. *Levaditi*, Etude expér. de la Poliomyélite aiguë, Ann. Pasteur, Tome XXIV, Nov. 1910, Lit. u. Abbild. **1204** *Marburg*, l. c. p. 1201. — *Harbitz* u. *Scheel*, l. c. — *Wickman*, Weitere Studien über Poliomyelitis acuta. Ein Beitrag zur Kenntnis der Neuronophagen u. Körnchenzellen, Z. f. N. 38, 1910. — *Matthes*, Z. f. N. 16, 1898. — *Praetorius*, J. 58, 1903. — *Wickman*, l. c. p. 1203. — *Harbitz* u. *Scheel*, l. c. p. 1203. — *Wickman*, l. I. l. c. — *Schultze*, Festschrift f. *Arnold*, Z. B., VII. Suppl., 1905. — *Geirsvold*, l. c. p. 1203.

Lit. über Poliomyelitis acuta: *Goldscheider*, Z. f. kl. M. 23, 1894; *Bülow-Hansen* u. *Harbitz*, Z. B. 25, 1899; *Neurath*, Beitr. z. Anat. d. Poliomyelitis ant. ac., Arb. Inst. *Obersteiner* 12, 1905. *Koplik*, Arch. of Pediatr. May 1909, New Yorker Epidemie des Jahres 1907 mit 1200 Fällen; *Wollenweber*, D. Nr. 47, 1909; *Krause*, D. Nr. 42, 1909 u. *Krause* u. *Meinicke*, ibid. *v. Wiesner* u. *Leiner*, Path. G. XIV, 1910; *E. Müller*, Die spin. Kinderl., Berlin, Springer 1910; *Calmette* u. *Breton*, Rev. d'hyg. XXXII Nr. 1, 1910 betonen auch Analogie mit Straßenwutvirus; *Beneke*, M. Nr. 4, 1910, Anatomie über 3 Fälle; *Flexner* u. *Lewis* außer den im Text erwähnten Arbeiten: s. J. A. M. A. 53, 1909 p. 1913, ferner Epidemic Poliom. in monkeys, ibid. Vol. LIV, Jan. 1. 1910, u. Nr. 7, Feb. 12 u. April 2 u. J. exp. M. XII, 1910, u. J. A. M. A. LIV, 1910 Nr. 22, u. LV. Aug. 1910, u. LVI. Nr. 7, Febr. 18, 1911.

1205 *Charcot*, Œuvres c. II. — *Giese*, D. 1904. — *Strümpell*, Z. f. N. 5, 1894. — *Oppenheim*, Lehrb. d. Nervenkrankh. II. Aufl. 1898, S. 178. — *Haenel*, A. f. Psych. 87. — *Oppenheim* Die myasth. Paralyse, Berlin 1901. **1206** *Oppenheim*, Lehrb. V. Aufl. 1908. — *Chvostek*, W. kl. W. 1908. — *Erb*, V. A. 70 u. Z. f. N. 23, 1904. — *Charcot*, l. c. p. 1205. — *Strümpell*, A. f. Psych. XVI, 1886 u. Z. f. N. 4 u. 5, 1894 u. 27, 1904. — *Erb*, l. c. — *Redlich*,

Spastische Spinalparalyse, Deutsche Klinik VI, 1904. — *Strümpell*, l. c **1207** *Newmark*, Z. f. N. 27, 1904. — *Lissauer*, F. II, 1885 u. A. f. Psych. XVII, 1886. — *Leyden*, Die neuesten Untersuchungen über Tabes, Z. f. kl. M. 25, 1894 u. B. Nr. 20, 1903. — *Schaffer*, Über Tabes u. Paralyse, anat.-klin. Vorträge aus dem Gebiet der Nervenpathologie, Jena 1901. **1208** *Obersteiner* u. *Redlich*, Arbeiten aus dem *Obersteiner*schen Institut, Heft 2, u. *Obersteiner*, Referat auf dem Intern, Kongr. Moskau 1897. — *Schaffer*, l. c. — *Déjérine*, Diskuss. z. Vortrag *Brissauds* in Soc. d. neurol. de Paris, Nr. 19, 1903. — *P. Marie*, l. c. p. 1132. — *Oppenheim*, A. f. Psych. XX, 1889, B. 1894, u. *O.* u. *Siemerling*, A. f. Psych. XVIII, 1892. — *Wollenberg*, A. f. Psych. XXIV, 1892. — *Oppenheim*, l. c. p. 1205. — *Stroebe*, C. 5, 1894. — *Obersteiner*, l. c. p. 1208. — *v. Leyden*, l. c. p. 1207, u. Tabes, *Eulenburg's* Realenzykl., 1900. — *Fournier*, De l'ataxie locomotrice d'origine syphilitique, Paris 1882. — *Erb*, B. 1891 u. Nr. 4, 1904 u. Deutsche Klin. am Eing. d. 20. Jahrh., 23. Vorl. 1905. **1209** *Nonne* u. *Holzmann*, Z. f. N. 37, 1909.

Lit. über Wassermannsche Serum-Reaktion: *Wassermann* s. bei *Plaut*, M. 1907 u. Monatsh. f. Psych. XXII; *Citron*, D. 1907; *Lesser*, B. Nr. 39, 1908; *Detre* u. *v. Brezovsky*, W. kl. W. Nr. 49, 1908, gute kurze Orientierung; *Nonne*, Syphilis u. Nervensystem, 2. Aufl. 1909; *v. Baumgarten*, Lehrb. der pathog. Mikroorganismen, Leipzig, Hirzel, 1911.

Strümpell, Lehrb. u. M. 1890. — *Gowers*, A lecture on the nature of Tabes, Br. m. J., 8. Juli 1905. — *Gläser*, Ein Fall von Tabes mit ungewöhnl. Verlauf, Hamburg 1901. — *Hübner*, Neurol. C. 6, 1906, Tabes-Paralyse-Syphilisfrage. — *Nonne*, Syphilis u. Nervensystem, 17 Vorlesungen, Berlin 1902. — *v. Düring*, A. f. D. 61, 1902. — *Eichhorst*, Lehrb. — *Strümpell*, l. c. — *v. Leyden*, B. Nr. 20, 1903. — *Erb*, l. c. — *Edinger*, D. 1904 S. 1633, 1800 u. 1921, D. 1905, S. 4 u. 135. — *Tuczek*, A. f. Psych. XIII u. XVIII; Studien über Pellagra, Wien 1893. — *Tizzoni*, C. f. Bakt. 46, 1908, züchtete Keime aus Blut u. Organen usw. — *Nageotte* u. *Riche*, in *Cornil* u. *Ranvier's* Manuel, III. Aufl. 3. Bd. 1907. — *Camurri*, C. f. Bakt. 53, H. 4, 1910, Pathog. u. Bekämpf. d. Pellagra. — *Leyden* u. *Goldscheider*, Erkr. d. Rückenmarks u. d. Med. obl., *Nothnagel's* spez. Path., 1896. — *Babes* u. *Sion*, Die Pellagra, *Nothnagel's* spez. Path. Wien 1901. — *Tuczek*, l. c. **1210** *Strümpell*, l. c. p. 1209. — *Fieandt*, Z. f. N. 38, 1909. — *C. Westphal*, Ges. Abh., herausg. von *A. Westphal*, 1892. — *Oppenheim*, Lehrb. V. Aufl. 1908. — *Malaisé*, Die Prognose der Tabes, M. f. Psych. XVIII, Suppl. 1906, S. Karger.

Lit. über Tabes: *Homèn* im Handb. d. path. Anat. d. Nervensystems, herausg. von *Flatau*, *Jacobsohn*, *Minor*, Berlin bei Karger 1904; *Saki*, Ref. in E. 9, 1904; *Spielmeyer*, A. f. Psych. 40, 1905; ders., Die Trypanosomenkrankheiten u. ihre Bez. zu den syphilogenen Nervenkrankheiten, Jena, Fischer, 1908; *Edinger*, Abnutzungstheorie, D. 1904; *Bing*, Die Pathogense der Tabes, Mediz. Klinik Nr. 49 u. 50, 1905 u. Z. f. N. 26; *Nageotte* u. *Riche*, l. c. p. 1209.

Westphal, l. c. p. 1210. **1211** *Leube*, l. c. p. 800. — *Oppenheim*, l. c. p. 1210. — *Yamada* Exp. Beitr. z. d. Rückenmarksverletzungen, M. d. Kais. Jap. Univ. in Tokyo, Bd. VII, Heft 4, 1907, Lit. — *Kocher*, Die Verletzungen der Wirbelsäule usw., M. G. Bd. 1. **1212** *Goldscheider* u. *Flatau*, D. 1896. — *Luxenburger*, *August*, Exp. Stud. über Rückenmarksverletzungen, Wiesbaden, Bergmann, 1906. — *Arndt*, Traumat. Erkr. d. Rückenmarks (Commotio spinalis), E. IX, 1904. — *Oppenheim*, l. c. p. 1210. — *Winkler* u. *Jochmann*, Zur Kenntnis der traumat. Rückenmarksaffektionen, Z. f. N. 35, 1908. — *Deetz*, V. 27. — *de Quervain*, Les traumatismes du Rachis, II. Congr. de la Soc. intern. d. Chir., Sept. 1908, Bruxelles, Separat. **1213** *Kurt Müller*, A. Chir. 50. — *Seefisch*, D. Z. Chir. 94, 1908. **1214** *Schmaus*, Die Kompressionsmyelitis b. Caries d. Wirbelsäule. Wiesbaden 1889. — *Heller*, *Mager*, *v. Schroetter*, W. kl. W. 1895; A. f. Psych. 67, 1897; Luftdruckerkrankungen, Wien 1900, u. *v. Schroetter*, Zur Pathogenese der sog. Taucherlähmung, Path. G. VIII, Breslau 1904. — *Leyden*, A. f. Psych. IX, 1879. — *Zuntz*, F. XV. — *Hoche*, B. 1897, Nr. 22, Die Luftdruckerkrankungen des Zentralnervensystems. — *v. Leyden*, l. c. — *Nikiforoff*, Z. B. 12, 1892. **1215** *Obolinsky*, Z. f. H. 1888. — *Mohr*, Path. G. XIII, 1909. — *L. R. Müller*, Z. f. Nervenheilk., Bd. 10. — *Raymond*, Rev. d. méd. 1886. — *v. Rencz*, J. f. K. 62, 1905. — *Nageotte* u. *Riche* in *Cornil-Ranvier*, Manuel d'Histol. path., III. Ed. III. Bd. 1907. — *Tschirjew*, A. d. Phys. 1879. — *Chassiotis*, Monatsh. f. prakt. Derm. 6, 1887. — *Sudakewitsch*, Z. B. 2, 1888. — *Lie*, Lepra im Rückenmark u. d. peripheren Nerven, A. f. D. 73, 1905. — *Stahlberg*, A. f. Psych. 41, 1906. — *Bruns*, *Schlesinger*, *Borst*, II. c. p. 1184. — *Ira van Gieson*, l. c. p. 1188. — *Hanau*, V. A. 147, 1897. — *Schultze*, V. A. 158, 1899. — *Freudweiler*, V. A. 158, 1899. **1216** *Taniguchi*, l. c. p. 1191. — *Gallavardin* u. *Varay*, Étude sur le cancer secondaire du cerveau, du cervelet et de la moelle, Revue de Médecine 23, 1903. — *Borchardt* u. *Rothmann*, A. Chir. 88, 1909.

C. Periphere Nerven.

Sobotta, Atlas u. Lehrb. d. Histol. 2. Aufl. 1911. **1217** *Durante*, Histopathologie der Nerven, im Manuel von *Cornil-Ranvier*, III. Aufl., 3. Bd. 1907, S. 425—850. — *E. Neumann*,

V. A. 189, 1907; s. auch *O. Schultze*, Zur Histogenese des Nervensystems, Sitzber. d. Kgl. Preuß. Akad. d. Wissensch. VI, 1908, 6. Februar. — *Dürck*, Unters. üb. d. pathol. Anat. der Beri-Beri, Z. B. VIII. Suppl. 1908; s. auch *Tsunoda*, C. Nr. 8, 1909, Lit. — *Mönckeberg* u. *Bethe*, A. f. m. A. 54, 1899. **1218** *Bolten*, B. Nr. 39, 1908. **1219** *E. Lesser*, Verh. d. D. Dermat. Ges. 1899. — *Kast*, D. A. 1886. — *Kast*, A. f. Psych. XII. — *Dansauer*, Arch. f. Schiffs- u. Tropenhyg. Bd. 11, 1907. — *Baelz*, Z. f. kl. Med. VI, 1882. — *Scheube*, Die Beri-Berikrankheit. Jena 1894. — *Daniels*, Stud. from Inst. for med. research, Federates Malay States, Vol. 4, Part. 1, London, E. G. Berryman u. Sons, 1906. — *Miura*, V. A. 114, 1888. — *Grimm*, Klin. Beob. über Beri-Beri, Berlin, Karger, 1897. — *Yamagiwa*, V. A. 156, 1899. — *Dürck*, M. Nr. 40, 1905 u. l. c. p. 1217. — *Glogner*, V. A. 171, 1903. — *Nocht*, *Schaumann*, 1. Tagung der deutsch. Tropenmediz. Ges. Hamburg 1908, auch ref. D. Nr. 19, 1908. — *Teleky*, Z. f. N. 37, 1909. — *R. Maier*, V. A. 90, 1882. — *Oppenheim*, Z. f. kl. M. XI. — *Moebius*, M. 1887. — *v. Hösslin*, Die Schwangerschaftslähmungen der Mütter, A. f. Psych. 1905, auch separat erschienen. — *Eulenburg*, D. 1895. **1220** *Waller*, *Müller's* Arch. 1852. — *Vanlair*, La suture des nerfs, Bruxelles 1889, u. Bull. de l'Acad. roy. de Belgique, 1888, u. A. de phys. VI, 1894. — *Stroebe*, Z. B. XIII, 1893. — *Gessler*, D. A. 31, u. Die motorische Endplatte und ihre Bedeutung für die periphere Lähmung. Leipzig 1885. — *Vanlair*, Rev. de chir., 1886, u. l. c. — *Gluck*, *Wölfler*, zit. bei *Oppenheim*, Lehrb. — *Huber*, Journ. of Morphol. XI, 1895, zit. nach *Marchand*, Wundheilung, Deutsch. Chir. 1901. — *Perroncito* (Istituto *Golgi*), La rigenerazione delle fibre nervose, III, Nota preventiva, Bollet. della Soc. Med. Chir. di Pavia, 26. Gennaio 1906, u. Z. B. 44, 1909. — *Durante*, l. c. p. 1217. — *v. Büngner*, Hab.-Schr., Jena 1890. — *Neumann*, A. f. E VI, 1898. — *Wieting*, Z. B. 22. — *Stroebe*, Z. B. 13 u. C. 6, 1895. — *A. Kohn*, A. f. m. A. 70, 1907. — *O. Schultze*, l. c. p. 1217 u. Weiteres zur Entw. d. periph. Nerv. mit Berücksicht. der Regenerationsfrage nach Nervenverletzungen, V. d. phys. med. Ges. Würzburg, N. F. Bd. 37. — *Cajal* s. bei *Perroncito*, l. c. — *Bethe*, Nervenregeneration, Naturfvers. Dresden 1907. **1222** *Oppenheim*, Lehrbuch. — *Courvoisier*, Die Neurome, Klin. Monogr. Basel 1886. — *Schmidt* u. *Delblanco*, D. Z. Chir. 54. — *Durante*, Neurome adipeux diffus du médiane, Nouv. iconogr. de la Salpêtrière 1903. — *Orlandi*, A. p. sc. med. Vol. XIX, 1895. — *Byers*, The Primary Intradural Tumors of the Optic Nerve, Stud. from the Royal Victoria Hosp. Montreal 1, Nr. 1, 1901. — *Harbitz*, Multiple Neurofibromatose, N. M. 2/4, 1909 u. Multiple Neurofibromatosis (v. *Reckl.*'s Disease), The Archives of Internal Medicine Febr. 1909 Chicago. Separatabzug. — *Henneberg-Koch*, A. f. Psych. 36, 1903. — *Hartmann*, Z. f. H. Bd. 23. 1902 u. Neurol. Centralbl. 1907 p. 963. — *Henschen*, Hygiea 1910 Febr. Zusammenstellung von 128 Acusticustumoren. — *Oppenheim*, B. 1890. — *Sternberg*, Z. f. H. Nr. 21, 1900, p. 163. — *Josefson*, Z. f. N. 39, 5. u. 6. Heft 1910. — *Leischner*, Zur Chirurgie der Kleinhirnbrückenwinkeltumoren, M. G. 22, 1911. **1223** *Czerny*, A. Chir. 17, 1874 (Plexus lumbalis). — *Benda*, Path. G. 1904 (N. vagus). — *Verocay*, Festschr. f. *Chiari* 1908 (Lumbalnerv). — *Wegelin*, Üb. ein G. d. Sympathicus, Z. B. 46, 1909. — *L. R. Müller*, Stud. üb. Anat. u. Hist. des sympath. Grenzstranges usw., V. d. XXVI. Kongr. f. inn. Med. Wiesbaden 1909.

Lit. über Ganglioneurome der Nebenniere: *Brüchanow*, Z. f. H. 20, 1898; *Fabris*, A. p. sc. med. 27, 1903; *Oberndorfer*, Z. B. 41, 1907; s. auch *J. H. Wright*, l. c. p. 802 (Lit.).

Beneke, Z. B. 30, 1901. — *Beneke*, l. c. — *Knauss*, Zur Kenntnis der echten Neurome, V. A. 153, 1898. — *Kredel-Beneke*, Über Ganglioneurome u. andere Geschwülste des periph. Nervensystems, D. Z. Chir. 67, 1902. — *Hagenbach*, Üb. ein Ganglioneurom der Kniegelenksgegend, D. Z. Chir. 99, 1909. — *Beneke*, l. c. — *Miller*, V. A. 191, 1908. — *Jakobsthal*, Path. 6, XIII, 1909, Ausgang wahrscheinlich Gangl. coel., Metastasen in der Leber. — *Schilder*, F. Z. 3, 1909. — *Marchand*, Festschr. f. *Rindfleisch* 1907. — *Risel*, Path. G. XIII, 1909. — *Giani*, M. G. 19, 1908. — *v. Recklinghausen*, Die multiplen Fibrome der Haut, Berlin 1882. **1224** *Kaulbach*, Ein Fall von multipl. Neurofibromatose des periph. Nervensystems, kombiniert mit Fibromen der Nervenwurzeln, Gliomen des Rückenmarks u. Sarcomen der Dura mater, I.-D. Marburg 1906. — *Verocay*, Multiple Geschwülste als Systemerkrankung am nervösen Apparate. Festschr. f. *Hans Chiari*, 1908 u. zur Kenntnis der Neurofibrome, Z. B. 48, 1910. — *Harbitz*, l. c. p. 1222. — *Thomson*, On Neuroma and Neuro-Fibromatosis, Edinburgh 1900, with 20 plates. — *Soldau*, A. Chir. 59, 1899. — *v. Bruns*, V. A. 50. 1870. — *Thoma*, Lehrb. d. allg. Path., Stuttgart, Enke 1894. — *Strauß*, Das Rankenneurom, D. Z. Chir. 83, 1906. — *Verneuil* et *Depaul*, Bull. de la soc. anat. Paris 1857. **1225** *Wegelin*, Über Rankenneurome, F. Z. II, 1909; s. dagegen *Hoffmann*, Théories actuelles sur la Neurofibromatose etc. Thèse Genève. 1910. — *Verocay*, l. c. p. 1224. — *v. Recklinghausen*, *Harbitz*, *Thomson*, ll. c. p. 1224. — *Adrian*, B. z. kl. Chir. 31, 1901 (Lit.), ders. W. kl. W. 32, 1902 u. Die multiple Neurofibromatose, Jena, Fischer 1903. — *Harbitz*, l. c. — *Wegelin*, l. c. — *Albrecht*, l. c. p. 864. — *Adrian*, l. c. — *Harbitz*, l. c. — *v. Winiwarter*, A. Chir. 19, 1875. — *Westphalen*, V. A. 110, 1887 u. 114, 1888. — *v. Bruns*, zit. bei *Garrè*, B. z. kl. Chir. IX, 1892, X, 1893 u. Chir. Kongr. Berlin 1897. — *v. Bruns*, l. c. — *Thomson*,

l. c. — *Adrian*, l. c. — *Durante*, Les transformations morpholog. du tube nerveux (neuroblast segmentaire), Revue Neurologique nº 18, 30 sept. 1906, u. Essai sur la pathol. gén. des conducteurs nerveux (nerfs périphériques et faiseaux blancs), Rev. de Psychiatrie, Juillet 1907 Extrait u. l. c. p. 1222 u. Les fausses scléroses du tissu nerveux, pseudo-fibrosarcomes, fausses scléroses, L. P. m. Nr. 4, 13 Janv. 1909, Extrait. — *Francini* I. Nevromi, Estrato dal No. 8, 9, 10 (1908) degli Atti della R. Accad. dei Fisiocritici in Siena 1909. **1226** *Verocay*, l. c. p. 1224. — *Harbitz*, l. c. p. 1222. — *Verocay*, l. c. — *Herxheimer*, Ver. d. Ärzte Wiesbadens 7. Sept. 1910. — *Adami* u. *Nicholls*, The principles of pathology, Vol. II, 1911. — *Wegelin*, l. c. p. 1225. — *Verocay*, l. c. — *Schroeder van der Kolk*, s. *Virchow*'s Onkol. I S. 42. — *Colomiatti*, La fusione del cancro lungo i nervi, A. p. sc. med. Bd. I, 1876-77, Tav. VII. — *Stilling*, V. A. 83, 1881. — *Ernst*, Z. B. VII, 1905.

Muskeln.

1228 *Durante* im Manuel d'histologie pathologique von *Cornil-Ranvier*, III. édition, Tome II, 1902. — *Lorenz*, Die Muskelerkrankungen, *Nothnagel*'s spez. Path. u. Ther., Wien 1904. — *Finkelnburg*, Z. f. N. 35, 1908. — *Thoma*, V. A. 191, 1908. — *Schiefferdecker*, Muskel u. Muskelkerne, Leipzig, Barth 1909, s. auch D. Z. N. 25, 1904. — *Bing*, V. A. 170, 1902. — *Busse*, Pathol. d. willkürlichen Muskeln, E. IX, 1, herausg. 1904. — *Hofstätter*, B. z. G. u. G. 16, H. 2, 1911. **1229** *Oppenheim*, Lehrb. 2. Aufl. 1898, S. 195. — *Stöhr*, Lehrb. d. Histol. IX. Aufl. 1901, S. 80. **1230** *Pappenheimer*, Z. B. 44, 1908. — *Duchenne*, *Déjerine*, *Landouzy*, Rev. de méd. V, 1885 u. VI, 1886. — *Leyden*, Rückenmarkserkrankungen. — *Lorenz*, l. c. p. 1228. — *Pappenheimer*, Z. B. 44, 1908. **1231** *Zenker*, Über das Verhalten der willkürlichen Muskeln bei Typh. abd., Leipzig 1864. — *Thoma*, Unters. üb. d. wachsartige Umwandlung der Muskelfasern, Erste Mitt., V. A. 186, 1906, 2. Mitt. V. A. 195, 1909, 3. Mitt. V. A. 200, 1910. — *Beneke*, V. A. 99, 1885. — *Heydrich*, Beitr. z. Lehre der hyalinen Degeneration, I.-D., Straßburg 1887. **1232** *Ziegler*, V. A. 65, 1875. — *E. Kaufmann-Johanni*, A. f. L. 14, 1903. — *Hueter*, Amyloid quergestreifter Muskeln, Z. B. 49, 1910. — *Pielsticker*, Über traum. Nekrose u. Regeneration quergestr. Muskeln beim Menschen, V. A. 198, 1909. — *Lhermitte*, Sem. méd. Nr. 47, 1910. — *E. Wagner*, D. A. 40. — *Hepp*, B. 1887. — *Unverricht*, D. 1891. **1233** *Saltykow*, V. A. 171, 1902. — *Busse*, l. c. p. 1228. — *Krösing* (*Grawitz*), V. A. 128, 1892. — *Kader*, B. z. kl. Chir. 17/18, 1896. — *Hildebrand*, D. Z. Chir. 45, 1897. — *Heller*, D. Z. Chir. 49, 1898. — *Kempf*, D. Z. Chir. 73, 1904. — *Schloessmann*, B. z. kl. Ch. 71, H. 1, 1911. **1234** *Zeller*, B. z. kl. Chir. 39, 1903. — *Kaiser*, A. Chir. 77, 1905. — *Pilliet*, Congr. pour l'étude de la tuberculose, 1893. — *Saltykow*, C. 13, 1902. — *Krösing* (*Grawitz*), l. c. p. 1233 u. s. auch *Busse*, l. c. p. 1228. — *Hungerbühler*, Über Muskeltuberk. bei Mensch u. Haustieren, bes. d. sog. knotige Muskeltub. des Rindes, I.-D. Gießen 1910. — *Busse*, Über syphil. Entzündung der quergestreiften Muskeln, A. Chir. 69, 1903, u. *Busse* u. *Hochheim*, Arch. f. Ophthalm. 55, 1903. — *Landois*, B. z. kl. Ch. 63. — *v. Baumgarten*, Path. G. III, 1900. **1235** *Rieder*, A. Chir. 55, 1897. **1236** *Morpurgo*, V. A. 150, 1897. — *Schiefferdecker*, l. c. p. 1228. — *Erb*, Die *Thomsen*sche Krankheit, Leipzig 1886. — *Dejérine* u. *Sottas*, Maladie de *Thomsen*, Rev. de méd. 15. 1895. — *Fulda*, Wahre Muskelhypertrophie, D. A. 54, 1895. — *Erb*, l. c. — *Pielsticker*, l. c, p. 1232. — *Volkmann*, Z. B. XII, 1893. **1237** *Thoma*, V. A. 195, 1909. — *Neumann*, A. f. m A. 1868. — *Nauwerck*, Über Muskelregeneration nach Verletzungen, Jena 1890. — *Waldeyer*, V. A. 34, 1865. — *Nauwerck*, l. c. — *Kirby*, Z. B. XI, 1892. — *Pielsticker*, l. c. p. 1232. — *Lexer*, A. Chir. 50, 1895. — *Münchmeyer*, Z. f. rat. Med. 5 u. 24, 1869. **1238** *Mays*, V. A. 74, 1878. — *Cahen*, D. Z. Chir. 31, 1890. — *Küttner*, Die Myositis ossificans circumscripta, Ergebn. d. Chir. u. Orthopädie, I. Bd. 1910. s. auch *Kawashima*, Üb. d. intermuskuläre Ossifikation, V. A. 204, 1911. — *Machol*, l. c. p. 795. — *Busse* u. *Blecher*, Über Myositis ossificans, D. Z. Chir. 73, 1904. — *Knaak*, Die subkutanen Verletzungen der Muskeln, Berlin 1900. — *Busse*, l. s. c. u. l. c. p. 1228. — *Berndt*, A. Chir. 79, 1906. — *Röpke*, A. Chir. 82, 1907. — *Münchmeyer*, l. c. p. 1237. — *Lexer*, l. c. p. 1237. — *Cornil* u. *Coudray*, s. Rev. d. Chir. Nr. 6, 1907. — *v. Recklinghausen*, Prot. des Unterelsäss. Ärztevereins, Sitz. 25. Jan. 1894; der Fall ist auch von *Koths*, J. f. K. XXI, 1884 geschildert. **1239** *De Witt*, A. J. 1900, S. 295. — *Eichhorst*, V. A. 139, 1895. — *E. Lang*, Vorlesungen über Path. u. Therapie der Syphilis, Wiesbaden 1895. — *Koester*, zit. bei *v. Recklinghausen*, l. c. — *Mays*, l. c. p. 1238. — *Virchow*, B. 1898, S. 758. — *Honsell*, B. z. kl. Chir. 23, 1899. — *Kolaczek*, B. z. kl. Ch. 61, 1908. — *Muscatello*, V. A. 135, 1894. — *Pupovac*, A. Chir. 54, 1897. — *H. Sutter*, D. Z. Chir. 76, 1905. — *Kolaczek*, B. z. kl. Ch. 56, Heft 1, 5 neue Fälle. — *Putti*, A. Chir. 79, 1906. — *Reclus* et *Magitot*, R. d. Chir. 5, 1906. — *Ritschl*, B. z. kl. Chir. 15, 1896. — *Fujinami*, V. A. 160, 1900. — *Busse*, l. c p. 1228. **1240** *Fujinami*, l. c. p. 1239. — *Busse*, l. c. p. 1228. — *Paget* u. *Owen*, Transact. of zool. soc. London I, 1835. — *Zenker*, V. A. 18 u. D. A. VIII. — *Cerfontaine*, Arch. de biol. tom. XIII, 1893. — *Askanazy*, C. f. Bakt. XV, 1894 u. V. A. 141, 1895. — *Höyberg*, C. f. Bakt. 41, 1906 u. Z. f. Tiermed. XI, 1907. — *Stäubli*, Trichinose, Monographie, Wiesbaden 1909. — *Hertwig*, M. 1895, Nr. 21. **1241** *Ehrhardt*, Z. B. 20, 1896. **1242** *Langerhans*, V. A. 130,

1892. — *Ossipow*, Z. B. 34, 1903 u. I.-D. Basel 1903. — *Virchow*, V. A. 32, 1865, u. Die Lehre von den Trichinen, Berlin 1866. — *Fiedler*, A. d. H. 5. — *Heller*, Handb. v. *Ziemssen* III, 1876. — *Stäubli*, Vierteljahrsschr. d. Naturforsch. Gesellschaft Zürich, L. 1905; s. ders., XXII. Kongr. f. inn. Med., Wiesbaden 1905, Embryonen im Herzblut von Kaninchen. — *Eisenlohr*, B. 1887, Nr. 42. — *Zenker*, l. c. p. 1240. — *Stäubli*, Kl. u. exp. Unters. üb. Trichinosis u. über Eosinophilie im allgem., D. A. 85, 1905, u. Trichinosis, Wiesbaden 1909, Monogr. u. M. Nr. 7, 1909, Über die Verbreitungsweise der Trichinellen. — *Stäubli*, l. c. — *Miescher*, Verh. d. Naturf. Ges. Basel 1843. — *v. Heßling*, Z. f. Zool. 5, 1854. — *Braun*, l. c. p. 541. **1243** *Danielsen*, B. z. kl. Chir. 44, 1904. — *Thorel* in E. (6. Jahrg. 1899), 1901. — *Baradulin*, W. kl. W. Nr. 35, 1908.

Sehnenscheiden und Schleimbeutel.

1244 *Weiss*, B. z. kl. Chir. 54, Heft 2, 1907. — *Jacobi* u. *Goldmann*, B. z. kl. Chir., Heft 20, 1894. — *D. Nasse*, l. c. p. 770. **1245** *Ullmann*, E. III, 1897. — *Bellamy*, Journ. of Path. and Bact. VII, 1901, u. Trav. de l'inst. path. de Lausanne (H. Stilling), 1904. — *A. Rosenthal*, Beitr. zur Kenntnis der Sehnenscheidensarkome. I.-D. München, 1909. — *Heurtaux*, A. gén. de méd. 1891. — *K. Fritsch*, B. z. kl. Ch. 60, 1908. — *Bonjour*, Contribution à l'étude des tumeurs fibro-tendineuses et des tissus fibreux, Thèse, Paris 1897. — *Malherbe*, Myélome des gaines, Congr. franç. d. Chir., Rev. d. Chir, Nr. 11, 1896, **1246** *Arning*, Ärztl, Verein Hamburg, 26. April 1910. — *A. Rosenthal*, l. c. p. 1245. — *Disse*, A. f. A. 1889. — *Langemak*, l. c. p. 1246. — *Albert*, s. bei *D. Nasse*, l. c. p. 770. — *Nobl*, Z. f. H. 24, 1903. — *Jakoby*, Verh. d. Deutsch. dermat. Gesellsch. Breslau 1894. — *Kaumheimer*, M. G. 21, 1910. — *Codman*, Ma. G. H. Vol. II, Okt. 1909, Nr. 2. — *Virchow*, Onkol. I, 1863. — *Graser*, Naturfv. Karlsbad 1902. — *Langemak*, A. Chir. 70, 1903 u. D. Z. Chir. 73, 1904. — *Kreuter*, D. Z. Chir. 70, 1903 u. 73, 1904. **1247** *Ricker*, V. A. 163, 1900. — *Graser*, l. c. — *Reinhardt*, D. Z. Chir. 98, 1909. — *Ledderhose*, D. Z. Chir. 37, 1893. — *Ritschl*, B. z. kl. Chir., 1895. — *Thorn*, A. Chir. 52, 1896. — *Payr*, D. Z. Chir. 49, 1898. — *Franz*, A. Chir. 70, 1903. — *Fritsch*, l. c. p. 1245. — *Adrian*, B. z. kl. Chir. 38, 1903. — *Martina*, Myxofibrosarcom d. Bursa achillea post., D. Z. Chir. 83, 1906.

Haut.

Gute, kurze Histologie im Kompendium der spez. Histopathologie der Haut, von *Ehrmann* und *Fick*, Wien, Hölder, 1906.

1248 *Hoppe-Seyler*, V. A. 146, 1891. — *Harnack*, Z. f. phys. Chem. 26, 1898. **1249** *Rasch*, Dermat. Z. VIII, 1901. — *Schonnefeld*, A. f. D. 98, 1909. **1250** *Eug. Fraenkel*, Metastatische Hautaffektionen bei bakter. Allgemeinerkrankungen, *Unna*-Festschrift Bd. I, 1910. — *Lenhartz*, l. c. p. 1072. — *Leube*, l. c. p. 800. — *Petrone*, Riv. clin. di Bologna, 1883. — *Tizzoni* u. *Giovanni*, Z. B. VI, 1889. — *W. Koch*, Die Bluterkrankheit u. ihre Varianten, Deutsche Chirurgie, Stuttgart 1889. — *Binder*, D. Nr. 12, 1910, bei 20j. Soldaten. — *Immermann*, Morb. macul. *W. Ziemssen*'s Handb. Bd. XIII. — *Kaposi*, Pathologie und Therapie der Hautkrankheiten, Wien, Urban und Schwarzenberg, 1893. — *Leube*, l. c. **1251** *Hebra*, Die krankhaften Veränderungen der Haut, Braunschweig 1884. — *Ewing*, The epithelial cell changes in measles, Journ. of infect. diseas. Vol. VI, Nr. 1, 1909. **1252** *H. Risel*, Masernerkrankung nach Scharlach, J. f. K. 3. F. XII, 1905. — *Leube*, l. c. p. 800. — *Feer*, M. Nr. 40, 1904. — *Rach*, Z. B. 47, 1910. — *Heubner*, Lehrb. d. Kinderkrankheiten, Leipzig 1903, u. J. f. K. 21, 1890, u. S. kl. V. 322, 1888. — *A. Baginsky*, A. f. Kinderhlk. 33, 1902. — *Mallory*, The Journ. of Medic. Research X, Nr. 4, 1904. — *Gamaleia*, Über den Scharlacherreger. Monographie, Odessa 1908. Parasit, den *G.* Synanthozoon Scarlatinae nennt; die *Mallory*schen Körperchen sind Bruchstücke dieser Kolonien. Die Frage, ob es tierische Parasiten sind, läßt *G.* offen (ref. W. kl. W. Nr. 7, 1909). — *Field*, J. exp. M. 7, 1905. — *Hebra*, l. c. p. 1251. **1253** *v. Zumbusch* im Lehrb. der Haut- u. Geschlechtskrankheiten von *Riecke*, Jena, Fischer 1909. — *Vollmer*, Histol. d. Pellagrahaut, A. f. D. 57, 1901; s. auch *L. Merk* Die Hauterscheinungen der Pellagra, Innsbruck, Wagner 1909. — *v. Neusser*, Pellagraverhandl. Naturfvers. Meran 1905. — *Jadassohn*, B. 1904, Infektiöse u. tox. Dermatosen. — *Sachs* A. f. D. 98, 1909. — *Hoffmann*, D. 1904, Ätiol. des Eryth. nod. — *Bazin* zit. bei *Kraus*, Erythema induratum (*Bazin*), A. f. D. 76, 1905. **1254** *Gougerot* u. *Laroche*, A. d. Méd. XX, 1908. — *Kraus* l. c. — *Alexander* B. Nr. 42, 1904. — *Hirsch*, A. f. D. 75. — *Schidachi*, A. f. D. 90, 1908, s. auch *Kuznitzky*, A. f. D. 104, 1910. — *Raab*, Festschr. f. *Kaposi*, 1900. — *Baum*, B. Nr. 1, 1905. — *Kaposi*, l. c. p. 1250. — *Philippson*, A. f. D. 51, 1900 u. 65, 1903. — *Török* (u. *Vas*), Festschr. f. *Kaposi*, 1900, u. A. f. D. 53, 1900. — *Török* u. *Hari*, ibidem. **1255** *E. Hofmann*, Lehrb. d. ger. Med. — *Reuter*, W. kl. W. 23, 1905. — *Westenhöffer*, V. 3. Folge, 39. Bd. 2. Heft, 1910. — *v. Sury*, Postmortale Brandblasen. Ärztl. Sachverst. Ztg. Nr. 22, 1910. — *Weidenfeld*, A. f. D. 61, 1902. — *Wertheim*, Wochenschr. d. Ges. d. Ärzte, Wien 1868, Nr. 13. — *Ponfick*, B. 1876, 1877 u. 1883. — *Welti*, Z. B. IV, 1889. — *Silbermann*, V. A. 119, 1890. — *Markusfeld* u. *Steinhaus*, C. 6, 1895. — *Salvioli*, V. A. 125, 1891 u. A. ital. de Biol. XV, 1891. — *Foà*, I. ital. Kongr. f. ger. Med. in Turin, 1898. — *Carrara*, l. c. p. 248. — *Weidenfeld*, l. c. u. s. bei Lit. — *Wilms*, M. G. VIII,

1901. — *Scagliosi*, D. Nr. 31, 1903. — *Dohrn*, D. Z. Chir. 60, 1901. — *Wilms*, l. c. **1256** *Pfeiffer*, A. f. D. 78, 79, Vers. Deutsch. Naturf. u. Ärzte 1906. — *Helsted*, A. Chir. 79, 1906.

Lit. über Verbrennung: *Weidenfeld* u. *Zumbusch*, A. f. D. 76, 1905; *Pfeiffer*, V. A. 180, 1905, trennt die in den ersten 2—6 Stunden sterbenden Fälle als zum Nervenshock gehörend ab, alle anderen sind Intoxikationen; *Eijkman* u. *van Hoogenhuyze*, V. A. 183, 1906, Tod durch Verbrühung u. Verbrennung ist Gifttod, Verkohlung hebt den Saftstrom völlig auf u. ist daher, wenn nicht zu ausgedehnt, weniger gefährlich; *Stockis*, Des causes de la mort par brûlure, Ann. d. la soc. de méd. légale de Belgique 1903; *Burckhardt*, A. Chir. 75, 1905, Wärmehämolyse, nicht toxische, spielt eine Rolle; *Marchand*, im Handb. d. allg. Path. von *Marchand-Krehl* I. Bd. 1908; *Hedinger*, C. f. Schw. Nr. 20, 1907, Blutbefund in 3 Fällen; *Spietschka*, A. f. D. 103, 1910.

Birch-Hirschfeld, Lehrb. — *Parascandolo*, W. Nr. 14, 1904. — *Marchand*, l. c. — *Kienböck*, Zur Pathol. d. Hautveränd. durch Röntgenbestrahlung, W. med. Presse Nr. 18, 1901. — *Porter* u. *White*, Ma. G. H., Vol. II, Nr. 1, 1908. — *Porter*, The surgical treatmend of X-Ray Carc. etc. The fifth Report of The cancer commission of Harvard University, Boston 1909. — *Wolbach*, The Pathol. Histol. of chron. X-Ray Derm. and early X-Ray Carcinoma, ibid. — *Coenen*, B. Nr. 7, 1909. — *Doutrelepont*, D. Nr. 32, 1905. — *Jansen*, B. Nr. 43, 1906. — *Schlasberg*, A. f. D. 78. — *Goldberg* u. *London*, Dermat. Z. 10, 1903. — *Guyot*, C. Bd. XX, Nr. 6, 1909. — *Exner*, D. Z. Chir. 75, 1904. — *Kriege*, V. A. 116, 1889. — *Rischpler*, Z. B. 28, 1900. — *Uschinsky*, Z. B. 12, 1893. — *Marchand*, im Handbuch d. allg. Path. von *Marchand-Krehl* I, 1908. — *Hodara*, M. f. prakt. Dermat. 42. **1257** *Kaposi*, l. c. p. 1250. — *Hebra*, l. c. p. 1251. — *H. Immermann*, Der Schweißfriesel, Spez. Path. u. Ther. v. *Nothnagel*, Bd. V, 1900. — *Scholtz*, Über Miliaria epidemica, Z. f. kl. M. 59, 1906. — *Vignol*, Epidemie in der Charente, Sem. méd. 2, 1907. — *Weichselbaum*, Über Schweißfriesel vom anat., ätiol. u. epidemiol. Standpunkte, Z. f. kl. M. 62, 1907 (Lit.). — *Willan*, Description and treatm. of cutaneous diseases, 1789, übersetzt von *Blasius*, Leipzig 1841. — *v. Bärensprung*, Char.-Ann., 1863. — *Pfeiffer*, Verbreit. des Herp. Zost. längs des Hautgebietes der Arterien, Jena 1885. — *v. Wasielewski*, Herp. Zost. u. dessen Einreihung unter d. Infektionskrankheiten, Jena 1892. **1258** *Hedinger*, l. c. bei Lit. u. C. f. Schw. Nr. 6, 1908.

Lit. über Herpes: *Kopytowski*, Path. Anat. des H. Zoster, A. f. D. 54, 1900, H. progen., A. f. D. 68, 1904; *Blaschko* in *Mraček*'s Handb. d. Hautkr. Bd. I, 1902; *Hedinger*, H. Zoster, Z. f. N. 24, 1903.

1258 *Neumann*, Vierteljahrsschr. f. Derm. u. Syph. XIII. — *Demme*, Verh. d. Kongr. f. inn. Med., 1886. — Lit. s. S. 1259. — *Kaposi*, l. c. p. 1250. — *Richter*, Dermat. Z. Bd. 8, 1901. — *Labhardt* u. *Wallert*, Z. f. G. 61, 1907. **1259** *Rille*, Pemphigus, *Drasche*'s Bibl. d. ges. med. Wissensch. — *Wiegmann*, P. vegetans W. Nr. 38 u. ff. 1903. — *Schwimmer*, Die neuropathischen Dermatosen, Leipzig 1883. — *Schlesinger*, D. Nr. 27, 1907.

Llt. über Pemphigus: *Luithlen*, P. vulg. u. veget., A. f. D. 40, 1897 (Lit.); *Sack* Dermatitis bullosa maligna, V. A. 149, 1897; *Waelsch*, Bakt. bei P. veget.; *Jarisch*, Die Hautkrankheiten, Wien 1900; *Weidenfeld*, Histol. d. P. veget., A. f. D. 67, 1903 u. *Deuticke*, Wien 1904, für Infektionstheorie; *Fahrig*, P. fol., A. f. D. 70, 1904; *v. Zumbusch*, P. veget. m. Entw. von Tumoren, A. f. D. 73, 1905; *Bruck*, A. f. D. 93, 1908, Versuche zur bakteriellen Ätiologie; *Eitner* u. *Schramek*, W. kl. W. Nr. 6, 1909, Blaseninhalt gibt keine Stütze der bakter. Genese.

Luithlen, in *Mraček*'s Handb. d. Hautkr. 1902. — *Berger*, A. f. D. 80, 1906. — *Scholtz*, D. 1900. — *Jadassohn*, L'origine paras. des eczemas, XIII. Congr. internat. d. Méd., Paris 1901. — *Unna*, Pathol. u. Ther. des Eczems, Wien 1903. — *Veiel*, Die Staphylokokken des chron. Ekzems, M. 1904; s. auch *Bruck-Hidaka*, Biolog. Unt. üb. d. Rolle der Staph. bei Ekzemen, A. f. D. 100, 1910. — *Kaposi*, l. c. p. 1250. **1260** *Unna*, Monatsh. f. Derm. 28, 1899. — *Scholtz*, Z. f. prakt. Ärzte 11, 1900. — *Kaposi*, l. c. p. 1250. **1263** *Kaposi*, l. c. p. 1250. *v. Wasielewski*, Z. f. Hyg. 38, 1901. — *Guarnieri*, A. p. sc. m. XVI, 1892, u. Ulter. ric. sulla etiol. dell' infez. vaccinica, Pisa 1896. — *Councilman*, *Magrath* u. *Brinkerhoff*, The Journ. of Medic. Research. IX, May 1903, u. Studies on the Pathology and on the etiology of variola and of vaccinia, ibidem Vol. XI. 1, 1904, p. 1—361, mit vielen schönen Abbildungen. — *Alderhoff* u. *Broers*, Ann. Pasteur Nr. 2, 1907. — *Volpino*, l. c. bei Lit. über Vaccineerreger. — *Casagrandi*, Pathologica II, Nr. 30, 1910.

Lit. über Vaccineerreger: *Karl Süpfle*, Beitr. z. Kenntn. d. Vaccinekörperchen, Heidelberg 1905, hält sie für Degenerationsprodukte von Zellbestandteilen; *Pröscher*, Über die künstl. Zücht. eines ‚unsichtbaren' Mikroorganismus aus der Vaccine, C. f. Bakt. 40, 1905; *Schrumpf*, V. A. 179, 1905, erklärt die sog. Protozoen für degenerative Zelleinschlüsse; *Mühlens* u. *Hartmann*, Zur Kenntnis des Vaccineerregers, C. f. Bakt. 41, 1906, ausführl. Lit. auch Kritik der *Siegel*schen Protozoen; *Reischauer*, C. f. Bakt. 40, 1906, Parasiten der Vogelpocken; *Bosc*, La variole et son parasite (Plasmodium variolae), C. f. Bakt. 39; *v. Prowasek*, M. K. G. 24,

1906, ‚Initialkörper' vielleicht Erreger; *Volpino*, C. f. B. 46, 1908, Heft 4, Guarn. K. wahrscheinlich bes. Lebensformen, die ‚Initialkörper', andere Lebensformen des Kuhpockenparasiten.

Kaposi, l. c. p. 1250. **1264** *Piccardi*, Ps. vulg. der Handteller, A. f. D. 101, 1910. — *Burgener-Jadassohn*, Beitr. z. Kenntn. d. Psoriasis, I.-D. Bern 1903. — *J. Neumann*, W. med. Jahrb. 1879. — *Kaposi*, l. c. — *Lang*, Vierteljahrsschr. f. Derm. 1878. — *v. Hebra*, Akute Exantheme u. Hautkrankheiten 1860 (in *Virchow*'s Handb. d. spez. Path. u. Ther.), Psoriasis, S. 272. — *Riecke*, Lehrb. der Hautkr. 1909. — *Cazenave*, *Biett*, Lit. bei Notes et Additions zur „Traduction des Maladies de la peau par *Moriz Kaposi*" par *Besnier* et *Doyon*, Paris 1891. **1265** *Kaposi*, l. c. p. 1250. — *Barthélemy*, s. bei *Boeck*, A. f. D. 42, 1898. — *Kraus* u. *Bohac*, A. f. D. 93, 1908. — *Neumann*, l. c. p. 1264. — *Kaposi*, l. c. p. 1250. — *Besnier-Doyon*, Übersetz. von *Kaposi*'s Lehrb. der Hautkrankh. — *Boeck*, A. f. D. 42, 1898. — *Roth*, A. f. D. 51, 1900. — *Alexander*, A. f. D. 70, 1904. — *Juliusberg*, M. G. XIII, 1904. — *Gougerot* u. *Laroche*, l. c. p. 1254. — *Zieler*, Exp. u. klin. Unters. z. Frage der tox. Tuberkulosen der Haut, A. f. D. 102, 1910. — *Pick*, A. f. D. 58, 1901. — *Török* im Lehrb. von *Riecke* 1909. — *Hidaka*, Üb. d. Nachweis von Tbb. u. *Much*schen Granula bei Lupus vulgaris, L. erythematodes, Eryth. indur. Bazin, Lupus pernio- u. papulo-nekrot. Tuberkulid. A. f. D. 106, 1911. — *Hebra*, jun., Monatsschr. f. prakt. Derm. 10, 1890. — *Kaposi*, A. f. D. 21, 1889. **1266** *Juliusberg*, Festschr. f. *Kaposi*, 1900. — *Hallopeau*, Ann. de dermat., 1887. — *Darier*, ibid., 1892. — *Besnier*, Congr. intern. de derm. et de syph. Paris 1889. — *Zarubin*, A. f. D. 58, 1901. — *Riecke*, Lichen ruber in *Mraček*'s Handb. Bd. II, 1904. — *Bettmann*, A. f. D. 75, 1905. — *Neisser*, A. f. D. 28, 1894. — *Hallopeau*, Ann. de derm. et de syph. 1901. — *Boeck*, l. c. p. 1265. — *Sack* u. *Jacobi*, Verh. d. dermat. Ges. 1892. — *Wolff*, VI. Dermat.-Kongr. 1899. — *Klingmüller*, Beitr. z. Tuberkulose der Haut, A. f. D. 69, 1904. — *Fehleisen*, A. Chir. 36 u. Die Ätiologie des Erysipels, Berlin 1883. — *v. Recklinghausen* u. *Lukomsky*, V. A. 60, 1874. **1267** *v. Noorden*, M. 1887, 3. — *Busch*, *Volkmann*, *Janicke* u. *Neisser*, *Kolaczek*, zit. bei *Kaposi*, l. c. p. 1250. — *Strack*, s. bei *Lang*, l. c. p. 1239. — *Hitschmann* u. *Lindenthal*, Sitzber. d. k. k. Akad. d. Wissenschaft, Wien 1899. **1268** *Heyde*, B. z. kl. Ch. 61, 1908. — *Gaffky*, M. K. G. I, 1881. — *Koch*, ibidem. — *E. Fraenkel*, C. f. Bakt., 13. Bd., u. E. 1904. — *v. Dungern*, M. 1893. — *Albrecht*, A. Chir. 67, 1902. — *Uffenheimer*, Z. B. 31, 1902. — *Stolz*, B. z. kl. Chir. 33, 1902. — *E. Fraenkel*, l. c. — *Ghon* u. *Sachs*, C. f. Bakt. 36, 1904 u. l. c. p. 1075. — *Calmette*, Schlangengift. Handb. der Immunitätsforschung von *Kraus* u. *Levaditi* B. 1, 1907 S. 294 u. die tier. Gifte usw. im Handb. d. path. Mikroorg. von *Kolle-Wassermann*, Erg.-Bd. II, 1908. — *Reclus*, Clin. chir. de la Pitié, Paris 1894. — *Kutznetzoff*, A. Chir. 58, 1899. — *Ehrmann-Fick*, l. c. p. 1248. — *Schäffer*, Verh. d. d. Derm. Ges. Breslau 1901. — *Fischel* u. *Sobotka*, Über Jod. tub., nebst Bemerk. zu mehreren den Jodismus betreffenden Fragen, A. f. D. 102, 1910.

Lit. über Arzneiexantheme: *Giovanni*, Hist. d. Jodakne, A. f. D. 44, 1898; *Pini*, Bromiderma nod. fungoides, A. f. D. 52, 1900; *Rosenthal*, Jododerma tub., A. f. D. 57, 1901 (Lit.); *Bornemann*, Chlorakne, A. f. D. 62, 1902; *Schütze*, Jodod. tub. fung., A. f. D. 69, 1904. — *Schäffer*, Ausgedehntes vegetierendes Bromexanthem, Icon. dermat. v. *Neisser-Jacobi* 1910.

Chiari, P. 30, 1905. **1269** *v. Bruns*, B. z. kl. Chir. 39, 1903. — *Egger*, Zur Kasuistik des Rhinophyma, I.-D. Basel 1905, Würzburg, Stürtz. — *Kochmann*, A. f. D. 1878. **1270** *Otten*, Beitr. z. Kenntn. d. Staphylomykose, D. A. 90, 1907. — *J. Koch*, A. Chir. 87, 1908. — *Garrè*, F. 1885, Nr. 3. — *Lewandowsky*, A. f. D. 80, 1906. — *Unna*, Atlas zur Pathol. d. Haut, Heft III, 1899. — *Eug. Fraenkel*, l. c. p. 1250. — *Treutlein*, C. 14, 1903. **1271** *Bollinger*, Milzbrand, im Handb. d. spez. Path. v. *Ziemssen*, 3. Bd. — *Waldeyer* u. *Weigert*, V. A. 52, 1871. — *Sobernheim*, Milzbrand, in *Kolle-Wassermann*'s Handb. d. path. Mikr. Bd. 2, 1903, S. 1. — *Czerny*, M. 1897. — *Israel*, B. 1882. — *Heidenhain*, B. 1891. — *F. König*, B. 1896. — *Elsenberg*, A. f. D. 24, 1892. — *Haga*, V. A. 152, 1898. — *Matzenauer*, A. f. D. 55, 1901 u. 60, 1902. **1272** *Kobert*, Über die Bestandteile und Wirkungen des Mutterkorns, Leipzig 1884. — *Nélaton*, 1852. — *Lewai*, D. Z. Chir. 49, 1898 u. 81, 1906. — *Sternberg*, W. kl. W. 1898. — *Duplay* et *Morat*, A. gén. de méd. 1873. — *H. Fischer*, A. Chir. 18. — *Cassirer*, Die vasomotor. troph. Neurosen, Berlin 1901. — *Tomaszewski*, M. 1902. — *Adrian*, C. Grenz. 1904, S. 321. — *Levy*, Die Entstehung des M. p. du pied, M. G. 21, 1909. — *Zambaco*, l. c. p. 1194. — *Babes*, l. c. p. 1194. — *Potpeschnigg*, A. f. D. 96, 1909. — *Etienne*, Arch. gén. d. méd., Sept. 1904. — *Wormser*, Über puerperale Gangrän d. Extremitäten, W. kl. R. Nr. 5/6, 1904. — *Seidelmann*, Z. f. N. 27, 1904. — *Barraud*, D. Z. Chir. 74, 1904. — *Raynaud*, De l'asphyxie loc. et de la gangrène symmétrique des extrémités. Paris 1862. — *Oppenheim*, Lehrb. — *Calmann*, Jahrb. f. Psych. XV, 1896. — *Strauß*, A. f. Psych. 39 (Symmetr. Gangrän). **1273** *Oppenheim*, Lehrb., V. Aufl. 1908. — *Beck*, J. f. K. 72, 1910. — *Kolisch*, Zur Kenntnis der sog. R. Kr., F. Z. 5, H. 3, 1910. — *Cassirer*, zit. bei *Oppenheim*, l. c. — *Ehrmann*, Kapitel Gangrän im Lehrb. v. *Riecke*, 1909. — *Dinkler*, A. f. D. 71, 1904. — *Scheller*, Diphtherie, Handb. d. path. Mikr. v. *Kolle-Wassermann*, Erg.-Bd. 2, 1907. — *Clark*, Trans. Epidemiol. Soc. London 1860. — *da Silva Lima*, A. f. D. 6, 1888. — *Wucherer*, zit. bei *Babes*, l. c. — *Zambaco*, l. c. p. 1194.

Lit. zu Nekrose u. Gangrän: *Großmann*, Über Gangrän bei Diabetes, Berlin 1900, Hirschwald; *Hildebrandt*, Über diab. Extremitätengangrän, D. Z. Chir. 72, 1904; *Honsell*, Über Karbolgangrän, B. z. kl. Ch. 19, 1897; *Manatowitsch*, Zur Kasuistik der Spontangangrän, B. z. kl. Ch. 29, 1901 (Lit.); *F. Müller*, Über Gangrän von Extremität bei Neugebor., I.-D. Straßburg 1900; *F. Rosenberger*, Ursachen der Karbolgangrän, Würzburg, Stuber, 1901 (Lit.); *Wulff*, Über Spontangangrän judendl. Individuen, D. Z. Chir. 58; *Zoege v. Manteuffel*, Die Arteriosklerose der unt. Extremitäten, M. G. IX. 1902 (Lit.); *Cassirer*, zit. bei *Oppenheim* Lehrb.; *Sarvonat*, Gaz. des hôp. 1907; *Strauß*, A. f. Psych. 39 (Symmetrische G.); S. auch Lit. bei *Extremitätengangrän* bei Kap. Arterien, S. 75; *Wulff*, Über Spontangangrän jugendl. Individuen. D. Z. Chir. 58, 1901; *v. Wartburg*, Über Spontangangrän der Extremitäten, B. z. kl. Ch. 35, 1902, Lit.

Kaposi, l. c. p. 1250. — *Riehl* im Lehrb. von *Riecke* 1909. **1274** *Sigmund*, in *Pitha-Billroth*'s Handbuch Bd. II. **1275** *Kaposi*, l. c. p. 1250. — *Matzenauer*, l. c. p. 1271. — *Unna*, Monatsh. für prakt. Derm. XIV. Bd. — *Ducrey*, Congr. int. d. Derm. et Syph., Paris 1889; Comptes rendus 1890 u. Monatsschr. f. prakt. Derm. IX. — *Krefting*, A. f. D. 39, 1897 u. A. f. D. 1892. — *Pusey*, Bull. de la soc. d. Derm. et de Syph.; American pract. 1893. — *Kruse*, in *Flügge*'s Mikroorganismen 1896. — *Buschke*, Verh. d. Derm.-Kongr. 1898. — *Lenglet*, Ann. de dermat., 1900. — *Besançon*, *Griffon* et *Le Sourd*, ibid., 1901. — *Tomaszewski*, D. 1903. — *Rille*, A. f. D. 39, 1897, S. 410 u. s. M. Nr. 38, 1905, Med. G. Leipzig. — *Adrian*, A. f. D. 49, 1899. — *Tomaszewski*, A. f. D. 71, 1904. — *Thalmann*, A. f. D. 71, 1904, Das Ulcus gonorrhoic. serpiginosum. — *Salomon*, M., Nr. 9, 1903, Hautgeschwüre gon. Ursprungs. — *Scholtz*, A. f. D. 59, 1902. — *Gassmann*, F. G. R. II, 1899. — *Mühsam*, Über Dermatitis der Hand nach Röntgenbestrahlung, A. Chir. 74, 1904. — *Allen*, Traité de Radiotherapie, 1905. — *Wyss*, B. z. kl. Chir. 49, 1906. — *Porter* u. *White*, Multipl. Carc. nach chron. X-Strahlendermatitis, Ma. G. H. Vol. II Nr. 1, 1908, gute Bilder. — *Rowntree*, Lancet Nr. 4468, 1909 u. Br. m. J. Sept. 25, 1909 betont meist geringe Malignität. — *Coenen*, B. Nr. 7, 1909. — *F. Rosenbach*, A. Chir. 92, 1910. — *Pels Leusden*, Ges. der Charité-Ärzte, 14. Juli 1909. — *Küstner*, V. A. 69, 1877. **1276** *Mintz*, D. Z. Chir. 51. — *Herzenberg*, D. Nr. 20, 1909. — *W. v. Noorden*, D. Z. Chir. 1901. — *Delbet* u. *Chevassu*, im Nouveau traité de chir. Paris 1907 T. I, S. 485 ff. — *Lenormant*, Ann. de Derm. et de Syph. 1910, Heft 4. — *Letulle*, C. r. de la Soc. d. Biolog. 1908, Journ. d. phys. et de path. 1908, S. 256. — *Küttner*, Über teleangiektat. Granulome. Ein Beitrag zur Kenntnis der sog. Botryomykose, B. z. kl. Ch. 47, 1905. — *Bennecke*, Zur Frage d. teleangiekt. Granulome, München, Lehmann, 1906. — *Reitmann*, M. G. 20, H. 4, 1909, Lit. — *Kreibich*, Über Granulome, A. f. D. 94, 1909. — *Auspitz*, Vierteljahrsschr. f. D. u. Syph., 1885. — *Alibert*, Monograph. des dermatoses, Paris 1832. — **1277** *Unna*, Granuloma fungoides, V. A. 202, 1910. — *Paltauf*, in *Mraček*'s Handb. d. Hautkr., Hölder, Wien. — *Unna*, l. c. — *Spiethoff*, Dermat. Zeitschr. 9 u. 10, 1910. — *Wolters*, Mycosis fungoides, Bibl. méd. Abteil. D. II, Heft 7, Stuttgart 1899. — *v. Zumbusch*, Beitr. z. Path. u. Ther. der Myc. fung., A. f. D. 78, 1906. — *Herxheimer* u. *Hübner*, A. f. D. 84, 1907, 10 Fälle mit Bemerk. üb. Histol. u. Röntgentherapie. — *Paltauf*, Naturfvers. Königsberg Sept. 1910. — *Lassar* u. *Doenitz*, V. A. 116, 1889. — *Kaposi*, l. c. p. 1250. — *Brandweiner*, Monatsh. f. prakt. Derm. Bd. 41, 1905, Nr. 9 u. Dermat. Zeitschr. Bd. 13. — *Linser*, A. f. D. 80, 1906. **1278** *Lang*, Die Behandl. des Lupus vulgaris mit Rücks. auf die Pathogenese, D. Nr. 40, 1909. — *Forchhammer*, Über Lungentuberk. als Todesurs. bei Lup. vulg., A. f. D. 92, 1908. — *Boas* u. *Ditlevsen*, Über das Vorkommen des *Much*schen Tuberkulosevirus bei Lupus vulgaris, B. Nr. 46, 1910. — *Hidaka*, l. c. p. 1265. — *W. Busch*, I. Chir.-Kongr. 1872. — *Ashihara*, A. f. D. 57. — *Sequeira*, The Brit. Journ. of Derm., Febr. 1908, s. auch Ref. A. f. D. 92, 1908, Heft 1 u. 2. — *Zweig*, Üb. Lupus-Karzinome, A. f. D. 102, 1910. **1279** *Fox*, zit. bei *Kaposi*, l. c. p. 1250. — *Finger*, W. kl. W., 1897, Nr. 8. — *Heuck*, A. f. D. 82, 1906. — *Neisser-Jadassohn*, Lehrb. der Hautkrankheiten. — *Kreibich*, Über Lupus pernio., A. f. D. 71, 1904. — *Ehrmann*, l. c. p. 1248. — *Polland*, Dermat. Zeitschr., 2. Nov. 1906. — *Bloch*, Monatsh. f. prakt. Dermat. 45, 1907. — *Zieler*, A. f. D. 94, 1909. — *Grouven* im Lehrb. der Haut- u. Geschlechtskr. v. *Riecke*, 1909. **1280** *Güterbock*, V. A. 53, 1871. — *Küttner*, B. z. kl. Ch. 18, 1897. — *Audry*, Monatsschr. f. prakt. Derm. 24, Nr. 2. — *Unna*, Histopathol. d. Hautkr. im Lehrb. von *Orth*, 1894. — *Riehl*, W. 1894. — *Doutrelepont*, A. f. D. 29. — *Finsen*, Die Bekämpfung des Lupus vulgaris. Mit 24 Taf., Kopenhagen 1903. **1281** *Baumgarten*, V. A. 82, 1880. — *Heller*, Naturf.-Vers. Heidelberg 1889. — *Leichtenstern*, M. 1897. — *Hedinger*, F. Z. II, Heft 1, 1908. — *Jadassohn*, Tub. d. Haut im Handb. d. Hautkr. von *Mraçek*, Wien 1905. — *Löwenberg*, A. f. D. 104, 1910. — *Leiner* u. *Spieler*, Zur disseminierten Hauttuberkulose im Kindesalter, Naturfvers. Salzburg, Sept. 1909. — *Karg*, C. f. Ch. 1885. — *Riehl* u. *Paltauf*, Vierteljahrsschr. f. Derm. XIV, 1886. — *Neisser*, Verh. d. Breslauer Dermatol. Vereinigung, Sitzgsber. 1900. — *Jordan*, l. c. p. 110. — *Fabry*, A. f. D. 51, 1900 u. M. 35, 1909. **1282** *Bruns*, M. Nr. 37, 1904. — *Barthélemy*, Annal. de Derm. et Syph., janvier 1891. — *Alexander*, B. Nr. 42, 1904. — *Leiner* u. *Spieler*, A. f. D.

81, 1906 u. W. Nr. 19, 1910. — *Alexander*, B. Nr. 12, 1907. — *Zieler*, Neuere Anschauungen etc., Z. f. ärztl. Fortbild., 5. Jahrg. 1908. — *Leiner* u. *Spieler*, l. c. p. 1281. — *Sack*, B. 1897, Nr. 28. — *Lang*, l. c. p. 1239. **1283** *Rieder*, Sitz. der Niederrh. Gesellsch. 1897. — *Nobl*, l. c. p. 109. — *Schaudinn* u. *Hoffmann*, A. kais. Reichsgesundh.-Amt 22 u. D. Nr. 42, 1905. — *Saling*, Zur Kritik der Spir. pall. Schaud., C. f. Bakt. 42, 1906. — *W. Schulze*, Die Silberspirochäte B. Nr. 37, 1906. — *Siegel*, Gelungene Kultur des Cytorrhyetes luis, C. f. Bakt. I. Abt. Bd. 57, H. 1, 1910. — *Burri*, R., Das Tuschepunktverfahren, Jena (G. Fischer) 1909, S. 37—38. — *Schereschewsky*. B. Nr. 42, 1910. — *Mühlens*, Klin. Jahrb. Bd. 23, 1910. H. 2. **1284** *Kaposi*, l. c. p. 1250. **1285** *Kaposi*, l. c. p. 1250. **1286** *Lang*, l. c. p. 1239. **1287** *A. Fournier*, Sekundäre Spätsyphilis, Übers. von *Sklarek*, Berlin, Springer 1909. — *Buschke*, B. Nr. 1, 1911. — *Kaposi*, l. c. p. 1250. — *Castellani*, C. M. 1906, S. 544. — *Mayer*, D. Nr. 12, 1907. — *Schilling*, C. f. Bakt., Beil. zu Abt. I, Bd. 42, Referate 1908. — *Lang*, l. c. p. 1239. — *Boeck*, A. f. D., 1889. **1289** *v. Langenbeck*, A. f. kl. Chir., 26. — *Lang*, l. c. p. 1239. *Kaposi*, l. c. p. 1250. — *Unna*, l. c. p. 1280. — *Tommasoli*, Dermat. Stud. II, 1890. — *Kaposi*, l. c. — *de Beurmann* et *Ramond*, Ann. d. derm. 1903 S. 678 u. a. a. Stellen s. Zit. bei *Bloch*, Die Sporotrichose, Beihefte zur med. Kl. V. Jahrg. Heft 8/9, 1909. — *Gougerot* u. *Caravin*, l. c. p. 718. **1290** *Thiroux*, Bull. de la Soc. d. Pathol. exot. 1909, T. 2, Nr. 9, p. 532. — *Finger*, Blast. cutis chron. Iconogr. dermat. v. *Neisser-Jacobi*, Urban Schwarzenberg, Wien 1910. — *Lang*, l. c. p. 1239. — *Silex*, B. 1896, Nr. 7 u. 8. — *Poór*, Dermat. Zeitschr. 12, 1905. — *Lang*, l. c. — *Bogrow*, A. f. D. 104, 1910. **1291** *Armauer Hansen*, V. A. 79, 1880; 90, 1882 u. 114, 1888. — *Sugai*, Lepra, Bd. 8, fasc. 3, 1909, S. 157. — *Kaposi*, l. c. p. 1250. — *Hansen* u. *Looft*, l. c. p. 1293. — *Rille*, Lepra, Bibl. intern. II, 1901. — *de Beurmann*, *Vaucher et Guy Laroche*, Lepra, Bibl. intern. V. 9, 1909, 2 Fälle von lepr. Bacillämie u. allg. Lepra der Eingeweide. — *Hansen*, l. c. — *Glück* u. *Wodynski*, A. f. D. 67, 1903. **1292** *Thoma*, V. A. 57, 1873 u. D. A. 47, 1891. — *Virchow*, Onkol. II. — *Neisser*, V. A. 84, 1881 u. 103, 1886; Lepra in *Ziemssen*'s Handb. d. spez. Path. u. Ther., Bd. XIV, Verhandl. d. D. Derm. Gesellsch. 1889. *Schäffer*, Lepra, Bibl. intern., Vol. 2, Vasc. 2. 1901, Leipzig, A. Barth. — *Hansen*, l. c. p. 1291. — *Neisser*, l. c. — *Cornil*, s. bei *Wolters*, C. f. B. 13 (Lit.). — *Thoma*, l. c. — *Bergengrün* u. *Kanthak*, Path. Soc. of London, 3. Mai 1898. — *Arning* u. *Lewandowsky*, D. Nr. 28, 1909. — *Yamamoto*, C. f. Bakt. 47, H. 5, 1908. — *Kaposi*, l. c. p. 1250. **1293** *Hansen* u. *Looft*, Die Lepra vom klin. u. pathol. anat. Standpunkt aus, G. Fischer u. Co., Kassel 1894. — *Zambaco*, l. c. p. 1194. — *Babes*, l. c. p. 1194. — *A. v. Bergmann*, Die Lepra, Deutsch. Chir., Stuttgart, Enke 1897, Lit. — *Hansen*, Handb. d. path. Mikroorg. von *Kolle-Wassermann* II. 1903. — *Babes*, ibid., I. Ergänzungsband, 1906. — *Arzt*, Zur Diagnose des akuten Rotzes, W. kl. W. Nr. 5, 1909. — *Zieler*, Z. f. Hyg. 45, 1903 u. Mediz. Klinik 1900, Nr. 18, Über chron. R. u. s. spezif. Behandl. u. Heilung durch abgetötete Rotzbazillen. — *Marcus*, Beitr. z. Kasuistik u. Pathol. d. Aktinomykose d. Menschen, I.-D. München 1899. — *Lieblein*, Üb. d. Akt. der Haut, B. z. kl. Ch. 27, 1900. — *Ravaut* et *Pinoy*, Sur une nouvelle forme de Discomycose cutanée, Ann. de Derm. et de Syphil. X, Juillet 1909. — *Tusini*, A. Chir. 62, 1900. — *Kanthak*, The Journ. of pathol. and bacteriol., Oct. 1892. — *Caminiti*, C. f. Bakt. 44, 1907. — *Vincent* s. bei *Caminiti*. — *Reynier* et *Brumpt*, Observation parisienne de pied de Madura, Bull. de l'Académie de Médecine Nr. 25, 1906. Paris. — *Reynier*, La sem. méd. 25, 1906. — *Babes*, Der Madurafuß, in *Kolle-Wassermann*'s Handb. d. pathol. Mikroorganismen. Bd. III, 1903; ders. Variété noire du Pied de Madura, Compt. rend. des séances de la Soc. de Biol. (Réun. biol. de Bucarest, 15. XII. 1910, t. LXX, p. 73. — *Oppenheim*, Mycetoma pedis im Handb. von *Mraçek*, Bd. III. — *Dübenhofer*, A. f. D. 88, 1907. **1294** *Unna*, l. c. p. 1280. — *Unna*, l. c. p. 1280. — *Talat*, D. Nr. 30, 1908. — *Plaut*, in *Kolle-Wassermann*, Handb. d. path. Mikr. — *Quincke*, A. f. e. P. 22, 1886, Monatsh. f. prakt. Derm. 6, 1887 u. 8, 1889 u. A. f. D. 31, 1895. — *Unna*, l. c. p. 1280. — *Pick*, Z. f. H. XII, 1891; A. f. D. 1891, Ergänzungsheft. — *Waelsch*, A. f. D. 37 u. 38. — *Scholtz*, Festschr. f. *Kaposi*, 1900. — *Gruby*, Comptes rend. Paris 1892, Nr. 43, 44. — *Sabouraud*, Annal. d. dermat. 1892 u. 1907, März. — *Krösing*, A. f. D. 35, 1896. — *Halgand*, Arch. de Parasitol. VIII, 1904. **1295** *His*, Int.-Dermat.-Kongr. Bern 1906. — *Plaut*, M. f. prakt. Dermat. 1900. — *Glaser*, B. Nr. 23, 1908. — *Chajes*, Medic. Klinik Nr. 24, 1909 u. B. Nr. 32, 1908. — *Plaut*, Dermatomykosen (*Mraçek*'s Handb. d. Dermat. XX, 1907). — *Chajes*, l. c. — *Sabouraud*, Ann. de dermat. März 1907. — *Berger*, A. f. D. 88, 1907. — *Bloch*, A. f. D. 93, 1908 u. gute Übersicht in Med. Klinik Nr. 51, 1908. — *Stein*, W. kl. W. Nr. 9, 1911. — *Hebra*, l. c. p. 1251. — *Kaposi*, l. c. p. 1250. — *Nieuwenhuis*, A. f. D. 89, 1908. **1296** *Wehmer*, C. f. B. 35, 1904. — *R. Koch*, A. f. D. 59, 1902. — *Castellani*, A. f. D. 93, 1908. — *Kaposi*, l. c. p. 1250. — *v. Bärensprung*, Charité-Ann. 1862. — *de Beurmann* et *Gougerot*, Sporotrichose in Ikonographia derm. v. *Neisser-Jacobi*, I. Bd. 1910, Urban-Schwarzenberg. **1297** *Arndt*, B. 44, 1909 s. ausführl. Dermat. Zeitschr. Bd. 17, 1910. — *B. Bloch*, Die Sporotrichose, Beihefte z. Med. Klin. V. Jahrg. 1909, Heft 8/9. — *Arndt*, l. c. — *Kren* u. *Schramek*, W. kl. W. 44, 1909. — *de Beurmann* et *Gougerot*, l. c. — *Gougerot* u. *Caravin*, R. de Chir. Tome XL, Nr. 12, 1909. — *v. Petersen*, Die Hefepilzerkr. d.

Haut, Petersb. med. W. 34, 1909. — *Busse*, Die Hefen als Krankheitserreger, Berlin 1897, ferner E. 5. 1900 u. Die Sproßpilze, im Handb. v. *Kolle-Wassermann*, I. 1903. — *Buschke*, Die Hefemykosen, S. kl. V. Nr. 218, 1898, Blastomykose, Stuttgart 1902, A. f. D. 68, 69, 1902 u. Die Blastomykosen, Bibl. med. 1902, Lit. — *Ricketts*, Oidiomycosis (Blastomycosis) of the skin and its fungi, J. M. R. Vol. VI, Nr. 3. — *Finger*, Blastomycosis cutis chron., Ikonogr. derm. v. *Neisser-Jacobi* I, 1910; s. auch *Franchetti* u. *Cazzaniga*, Üb. Pathogenität der Blastomyceten, Sperimentale, H. 6, 1910, ref. C. 1911. S. 398 u. ff. — *Leopold*, Unt. zur Aetiol. d. Carc. u. die pathog. Blastomyceten, A. f. G. 61, 1900 u. A. f. G. 92, 1910. **1298** *Sangiorgi*, Pathologica II, Nr. 43, 1910. — *Török*, Monatsh. f. D. 8, 1889. — *Unna*, l. c. p. 1280. — *Schicha*, A. f. D. 1900. — *Volk*, A. f. D. 72, 1904. — *Bollinger*, Naturforscher-Vers. Kassel 1878. — *Neisser*, Vierteljahrsschr. f. Derm. XV; A. f. D. 24, 1892; IV. deutsch. Derm.-Kongreß, s. auch *Pick*, W. kl. W. 23, 1908. — **1299** *Juliusberg*, D. 40, 1905. — *O. Israel*, Virch. Festschr., 1891. — *Török* u. *Tommasoli*, C. f. Bakt. VIII, 1890. — *Unna*, l. c. p. 1280. — *Kromayer*, V. A. 132, 1893.— — *Sabella*, C. f. Bakt. 51. Bd. 6, 1909. — *Knowles*, New Jork Med. Journ. 1910, Mai 14. — *Darier*, Ann. de Derm. X, 1889. — *Buzzi* u. *Miethke*, Monatsh. W. pr. Derm. XII, 1891. — *Boeck*, A. f. D. 23, 1891. — *Unna*, l. c. p. 1280. — *Kroesing*, Monatsschr. f. prakt. Derm. 15, 1892. — *Petersen*, C. f. B. 14, 1893. — *Bukovsky*, zit. bei *O. Sachs*, W. 56, 1906. **1300** *Bizzozero*, A. f. D. 93, 1908. — *de Beurmann*, Leishmaniosis ulcerosa cutis, Iconogr. dermat. von *Neisser-Jacobi*, Urban Schwarzenberg 1910. — *Wright*, Protozoa in a case of tropical ulcer („Delhisore"). The Journal of med. Res. X, Nr. 3, 1903. — *Nattan Larier* u. *Nicolaïdes*, Bull. et mém. de la Soc. méd. des hôp. d. Paris Nr. 34, 1906. — *Marzinowsky*, Z. f. Hyg. 58, 1907. — *Reinhardt*, Z. f. Hyg., 62, 1908. — *de Beurmann*, l. c. — *Laveran*, Leishmaniosis, La Presse méd., 10 Avril 1909. — *Bettmann* u. *von Wasielewski*, Beiheft zu Bd. XIII Arch. f. Schiffs- u. Tropenhygiene 1909, Zur Kenntnis der Orientbeule u. ihres Erregers. — *Gery, Louis*, Les phénoménès cutanès au cours de la trypanosomiase humaine, Thèse de Paris 1910. — *Kanitz*, *Dohi*, l. c. p. 859. — *Kino*, Üb. Argyria univers., F. Z. 3, 1909. — *Riemer*, A. d. H. 16, 1875. **1301** *Balz* s. bei *Schramek*, A. f. D. 99, 1909. — *Arning*, l. c. p. 1246. — *Stoerk*, l. c. p. 821. — *Pinkus* u. *Pick*, D. Nr. 33, 1908. — *Pringsheim*, Darstellung u. chem. Beschaffenheit der Xanthomsubstanz, D. Nr. 49, 1908 u. Biochem. Zeitschr. 15, 1908. — *Kawamura*, Die Cholesterinesterverfettung (Cholesterinsteatose), Jena, Fischer 1911. — *Chvostek*, Xanth. u. Ict. W. kl. W. 46, 1910. **1302** *Kammer*, Ein Fall von Riesenzellenxanthosarkom etc., I.-D. Freiburg 1909. — *Low*, Br. m. J. of Derm. April 1910. — *Jadassohn*, A. f. D. 1892. — *Schonnefeld*, A. f. D. 104, 1910. — *Kaposi*, *Lukasiewics*, A. f. D. 33, 1895. — *Matzenauer*, Festschr. f. *Neumann*, 1900. — *Löwenbach*, in *Mraçek*'s Handb. d. Hautkrankheiten III, 1903. — *Adrian*, Über X. pigm. mit bes. Berücks. d. Blutveränderungen, Derm. Zentralbl., VII. Jahrg., Nr. 5 — *Rouvière*, G. Le Xéroderma pigmentosum, Thèse de Paris Baillière et fils 1910. Zusammenstellung über 192 Fälle. — *Forster*, D. 1904, p. 74—77. **1303** *Weselowski*, C. X. 1899. — *Kreibich*, A. f. D. 57, 1901. — *Councilman* and *Magrath*, The fifth rep. of the canc. commiss. of Harward Univ. Boston 1909. — *Bayard*, Adolf, Zur Kenntnis des X. pigm., I.-D., Zürich 1903. — *Lang*, l. c. p. 1239. — *Dalpé*, zit. bei *Rille*, M. Nr. 11, 1908; s. auch *Pearson*, *Nettleship* u. *Usher*, A monograph on Albinism in Man, London, Dulau u. C. 1911, ref. Lancet, April 8, 1911. **1304** *Kaposi*, l. c. p. 1250. — *Simon*, zit. bei *Neißer*, A. f. D. 1883. — *Lang*, l. c. p. 1239. — *Brandweiner*, Leucoderma syph. Leipzig u. Wien, Deuticke 1907. — *Riecke*, A. f. D. 99, 1909. — *Schütz*, A. f. D. 59, 1902. — *Dubreuilh*, Ann. de Derm. et de Syphiligr. 1910 H. 2. —

Lit. über Hauthörner: *Marcuse*, A. f. D. 70, 1904; *Mitwalsky*, Hauthörner der Augenadnexa, A. f. D. 27, 1894 (Lit.); *Natanson*, Struktur des H., A. f. D. 50, 1899; *Janovsky*, Hyperkeratosen in *Mraçek*'s Handb. der Hautkr., Bd. III; *v. Veress*, Über Histol. u. Pathogenese d. H., Monatsschr. f. prakt. Derm. 46, 1908; *H. Burckhardt*, Zur Kenntnis der gutartigen epithel. Geschwülste der Haut. B. z. kl. Ch. 69, H. 3, 1910.

1305 *Jadassohn*, Verh. d. V. Deutsch. Derm.-Kongr. — *Unna*, l. c. p. 1280. — *Auspitz* zit. bei *Unna*, l. c. p. 1280. **1306** *Unna*, Internat. Atlas, 1890, Heft 4. — *Darier*, Annales 1893, p. 1865. — *Spietschka*, Festschr. für *Pick* 1898. — *Burmeister*, A. f. D. 47, 1899. — *Bogrow*, A. f. D. 94, 1909. — *Pribram*, D. A. 95, 1909. — *Darier*, l. c. — *Couland*, Gaz. d. hôp. Nr. 42, 1897. — *Janovsky*, l. c. p. 1304. **1307** *Lewis*, l. c. p. 131.

Lit. über Elephantiasis: *Esmarch* u. *Kulenkampff*, Die elephantiastischen Formen, Hamburg 1885, viele Abbildungen aus der Lit.; *v. Winiwarter*, Die chir. Kr. d. Haut, Deutsche Chir., 1892, mit Lit.; *Luithlen*, Eleph. in *Mraçek*'s Handb. d. Hautkr., Bd. III, 1904.

Schwimmer, *v. Ziemssen*'s Handb. XIV, 2. Hälfte, Die neuropathischen Dermatosen, Wien 1883. — *Luithlen*, Sklerodermie in *Mraçek*'s Handb. B. III. — *Langer*, Wien. med. P. 1881. **1308** *Knöpfelmacher*, J. f. K. 45, 1897. — *Luithlen*, Die Zellgewebsverhärtungen der Neugeborenene. Wien, Hölder, 1902, u. l. c. p. 1307. **1309** *Hebra*, l. c. p. 1251. — *Riecke*, A. f. D. 54, u. Lehrb. 1909. — *Huebschmann*, A. p. J. v. *Baumgarten* VI, 2, 1908. — *Fulci*, A. de

méd. 22, Nr. I, 1910. — *Kaposi*, l. c. p. 1250. — *Stowers*, The Brit. Journ. of Derm. Jan. 1908. — *Unna*, l. c. p. 1280. —*Mibelli*, A. f. D. 47, 1899. — *Vörner*, A. f. D. 56, 1901. — *Gassmann*, Unters. über Ichthyosis, A. f. D., Erg.-Bd., 1904. **1310** *Th. Simon*, A. f. D. 1872. — *v. Bärensprung*, Charité-Annal. 1863. — *Unna*, l. c. p. 1280. — *Jadassohn* u. *Werner*, A. f. D. 33, 1895. — *L. Philippson*, Monatsschrift f. D. 11, 1890. — *Hallopeau*, Progr. méd. 1891. — *Blaschko*, Die Nervenverteilung in der Haut in ihrer Beziehung zu den Erkrankung. der Haut; Beilage zu d. Verh. d. Deutsch. dermat. Ges. Wien 1901. — *Polland*, Zur Lokal. u. Hist. d. system. Naevi, A. f. D. 102, 1910. — *Jadassohn-Werner*, A. f. D. 33, 1895. — *Unna*, l. c. p. 1280. — *Wilms*, B. z. kl. Ch. 23, 1899. — *Lexer*, Allg. Chir. IV. Aufl. 1910. **1311** *Schütz*, A. f. D. 29. — *Joseph*, A. f. D. 1899. — *Wilms*, l. c. — *Goldmann*, B. z. kl. Ch. 31. — *Tomaszewski*, in *Riecke*'s Lehrb. d. Hautkr. 1909, S. 348. — *Heidingsfeld*, Journ. of Amer. Assoc. 16. Okt. 1909. — *Schramek*, A. f. D. 99, 1909. — *Heß*, V. A. 120, 1890. — *Jadassohn*, V. A. 121, 1890. — *Fritz*, Zwei Fälle von multiplen Cutismyomen, A. f. D. 99, 1909. — *Nobl*, A. f. D. 79, 1906. — *Gutmann*, Derm. Zeitschr. XIII. — *Sobotka*, A. f. D. 89, 1908. — *Schmorl*, zit. bei *Birch-Hirschfeld*, Lehrb. S. 426. — *Zieler*, Path. G. XII, 1908. — *Hayn*, A. f. D. 105, 1911. — *Grosch*, Studien über d. Lipom., D. Z. Chir. 26, 1887. — *Stoll*, B. z. kl. Ch. 8, 1892. **1312** *Lenormant* u. *Verdun*, La lipomatose symétrique à prédominancee cervicale, R. de Chir. Nr. 11 u. 12, 1909. — *Madelung*, A. Chir. 37, 1888. — *Billroth*, Allgem. Chir. — *Türk*, Wien. med. G. ref. M. 1904, S. 235. — *Payr*, Beitr. z. Lehre von den multiplen u. symmetr. L., W. kl. W. Nr. 44, 1895. — *Meissner*, P. Symmetrie bei Geschwulstbildungen, I.-D. Würzburg 1902. — *Askanazy*, V. A. 158, 1899. — *Weiß*, W. kl. W. 17, 1903. — *Schwenkebecher*, D. A. 80, 1904. — *Strada*, l. c. p. 1177. — *Ribbert*, Üb. d. Myxom, F. Z. 4, 1910. **1313** *O.M. Chiari*, Z. f. H. 28, 1907, Suppl. — *J. Schaffer*, C. Bd. 18, 1907. — *Orth*, Über Metaplasie, XVI. Int. med. Congr. — *Sehrt*, Über Knochenbildung in der Haut, V. A. 200, 1910. — *Straßberg*, Über heterotope Knochenbildungen in der Haut, V. A. 203, 1911. — *Murakami*, Zur Kenntnis der verkalkten Epitheliome der Haut. A. f. D. 1911. — *Tilp*, Calcinosis universalis, Path. G. 14, 1910. — *Marchand*, ibid. u. M. Nr. 2, 1910. — *Thibierge* u. *Weissenbach*, Soc. méd. des Hôp. Paris 1. Juli 1910, ref. B. Nr. 48, 1910. — *Seifert*, A. f. D. 59, 1901. — *Riecke*, A. f. D. 63, 1902. **1314** *Jarisch*, A. f. D. 28, 1894. — *Elschnig*, A. f. D. 45, 1898. — *Guth*, Festschr. f. *Kaposi*, 1900. — *Jarisch*, l. c. — *Glaser*, C. 14, 1909. **1316** *v. Bärensprung*, *Simon*, l. c. p. 1310. — *Raff*, M. 1902. — *W. Pick*, A. f. D. 99, 1909. — *Leser*, M. Nr. 51, 1901. — *Reitzenstein*, M. Nr. 10, 1902. **1317** *Albrecht*, D. Z. Chir. 86, 1907. — *Paltauf*, Path. G. XI. 1908. — *v. Recklinghausen*, l. c. p. 1222. — *Demiéville*, V. A. 81, 1880. — *Löwenbach*, V. A. 157, 1899. — *Polland*, l. c. p. 1310. — *Unna*, l. c. p. 1280. — *Delblanco*, Monatsschr. f. prakt. Derm., 1896. — *Hodara*, ibid. 1897. — *Kromayer*, Dermat. Z. 3, 1896. — *Thailhelfer*, Journ. d. mal. cut. et syph. Nr. 3, 1897. — *Scheuber*, Festschr. f. *Pick*, A. f. D. 44, 1898. — *Waelsch*, A. f. D. 49, 1899. — *Marchand*, Path. G. München, 1898. — *Abesser*, V. A. 166, 1901 u. I.-D. Göttingeu 1901. — *Judalewitsch*, A. f. D. 58, 1901. — *Schütz*, A. f. D. 63, 1902. — *Johnston*, Melanoma, The journ. of cutan. diseases includ. syph. 1905. — *Riecke*, A. f. D. 65, 1903. — *Riehl*, zit. bei *Riecke*. — *Ribbert*, Z. B. 21, 1897 u. Geschwulstlehre, Bonn 1904. — *Fick*, A. f. D. 59. — *Frédéric*, A. f. D. 69, 1904. — *M. Joseph*, zit. bei *Ehrmann*, l. c. p. 1248. — *Herxheimer* u. *Bornemann*, E. X. 1907. — *Dalla Favera*, Z. B. 43, 1908. — *Ribbert*, V. A. 200, 1910, S. 143. — *Kerl*, A. f. D. 104, 1910. — *Fick, J.*, Über weiche Naevi, Mon. f. prakt. Dermat. 48. **1318** *Kyrle*, A. f. D. 90, 1908, Naevosarkom. — *Tièche*, V. A. 186, 1906. — *Touton*, Vierteljahrsschrift f. Derm. 1885. **1319** *Haslund*, A. f. D. 82, 1906. — *Kuru*, Path. G. Leipzig, 1909. **1320** *Kaposi*, l. c. p. 1250. — *de Amicis*, Monatsschr. f. prakt. Derm. 25, 1897. — *Selhorst* u. *Polano*, A. f. D. 82, 1906. — *Ehrmann*, l. c. p. 1248. — *Joseph*, A. f. D. 46, 1898. **1321** *Spiegler*, A. f. D. 27, 1894 u. Das idiopath. mult. Pigmentsarcom, *Mraçek*'s Handb. Bd. 4, 1907. — *Polland*, Üb. sarkomartige Hauttumoren, A. f. D. 104, 1910. — *Pini*, A. f. D. 61, 1902. — *Polland*, l. c. — *Krystalowicz*, M. f. prakt. Dermat. 38, 1904.

Lit. über Adenome: a) Adenoma sebaceum: *Caspary*, A. f. D. 23, 1891; *Curtis* et *Lambert*, R. de Chir. 1900; *Kothe*, A. f. D. 68, 1903 (Lit.); *Kreibich*, Ad. follic. papillif., A. f. D. 70, 1904; *Pezzoli*, A. f. D. 54, 1900. — b) Adenoma sudoriparum: *Brauns*, A. f. D. 64, 1903; *Knaus*, Zylinderzellenepitheliom, V. A. 120, 1890; *Gaßmann*, Naevi cystepitheliomatosi (Hydroadénomes Jaquét), A. f. D. 58, 1901; *Petersen*, A. f. D. 24, 1892; *Jadassohn* u. *Werner*, Systematisierte Naevi, A. f. D. 35, 1896; *Eitner*, Zur Kasuist. des Adenoma sebaceum, W. kl. W. Nr. 33, 1909; *L. Pick*, l. p. c.

Barlow, D. A. 55, 1895. — *Jadassohn*, A. f. D. 33, — *Beier*, *Petersen*, A. f. D. 31. — *Brooke*, Monatsh. f. prakt. Derm. XV. — *Wolters*, A. f. D. 56, 1901. — *W. Pick*, A. f. D. 58, 1901. — *Spiegler*, A. f. D. 50. Bd. — *E. Hoffmann*, D. Nr. 50, 1910. — *O. Israel*, l. c. p. 1299. — *Barlow*, l. c. — *Thorn*, Arb. a. d. chir. Klin., Berlin 1898. — *Walkoff*, Festschr. f. *v. Rindfleisch*, 1907. — *Murakami*, Zur Kenntnis der verkalkten Epitheliome der Haut, A. f. D. 1911. **1322** *L. Pick*, Über Hidradenoma u. Adenoma hidradenoides, V. A. 175, 1904. — *Neumann*, A. f. D. 54, 1900. — *Robinson*, zit. bei *L. Pick*. — *Joseph*, B. 51 u. 52, 1900. — *Stock-*

mann, A. f. D. 92, 1908. — *Klauber*, B. z. kl. Chir. 41, 1904. — *Wolfheim*, A. f. D. 85, 1.—3. Heft, 1907. — *Thiersch*, Der Epithelkrebs namentlich der Haut. Leipzig 1865. — *Krompecher*, Z. B. 28, 1900 u. Der Basalzellenkrebs, Monogr., Jena, Fischer, 1903 u. Z. f. K. III, 1905 u. B. 29, 1907. — *Braun*, A. Chir. 43, 1892. **1323** *Ribbert*, V. A. 135, 1894 u. 141, 1895 u. C. 1894 u. Das pathol. Wachstum, Bonn 1896 u. D. 1895 u. Lehrb. 1901 u. Geschwulstlehre usw. s. auch Das Karzinom des Menschen, sein Bau, sein Wachstum, seine Entstehung, Bonn 1911. **1324** *Krompecher*, l. c. p. 1322. — *Braun*, l. c. p. 1270. — *Borrmann*, l. c. p. 1325. — *Borst*, Lehre v. d. Geschwülsten, S. 664. — **1325** *Borrmann*, Die Entsteh. u. d. Wachst. d. Hautcarcinoms, Z. f. K. 2, 1904 u. Stat. u. Kasuist. über 290 histol. unters. Hautcarcinome, D. Z. Chir. 76, 1905. — *Krompecher*, l. c. p. 1322. — *Clairmont*, Diagnose u. Therapie des Basalzellenkrebses, A. Chir. 84, 1907. — *Zieler*, A. f. D. 62, 1902. **1326** *Neuber*, Das Verhalten der elast. Fasern der Haut, insbes. d. Hautkrebse, Orvosi Hetilap 1908, ref. Z. f. K. 9 1910, S. 69. — *Zieler*, l. c. p. 1325. **1327** *Becher*, V. A. 156, 1899. — *Petersen*, B. z. kl. Ch. 34, 1902. — *Schwarz*, Über ein Epithelioma papillare, ein Beitrag zur partiellen Spontanheilung epith. Geschwülste, V. A. 175, 1904. — *Borrmann*, D. Nr. 35, 1904. — *Delamare* u. *Lecène*, Sur la présence des cellules géantes dans les cancers epithéliaux, A. d. Méd. 1, 1906. — *Orth*, Über Heilungsvorgänge an Epitheliomen nebst allgem. Bemerk. über Epitheliome Z. f. K. I, 1904. — *Petersen* l. c. — *Trendelenburg* in *Billroth-Lücke*, Deutsch. Chir., Lief. 33. **1328** *Zahn*, V. A. 117, 1889. — *Rehn*, Bedeut. d. äuß. Reizes für die Entsteh. d. Karzinome, B. z. kl. Ch. 66, H. 1, 1910. — *C. Kaufmann*, V. A. 75, 1879. — *Thiersch*, l. c. p. 1322. **1329** *Krompecher*, l. c. p. 1322. — *Marassowich*, Stat. d. Karz. d. Gesichts- u. d. behaarten Kopfhaut, D. Z. Chir. 104, 1910, 182 Fälle. **1330** *H. Burckhardt*, Zur Kenntnis der gutart. epithel. Geschwülste der Haut u. verwandter Gebilde, B. z. kl. Ch. 69, H. 3, 1910. — *Offergeld*, Hautmetast. beim Uteruskarzinom, M. f. G. Bd. 29, 1909. — *Stropeni*, Z. f. K. 9, 1910. — *Daus*, V. A. 190, 1907. — *Montier* u. *Marre*, l. c. p. 454. — *Kreibich*, Üb. sek. Scirrhus der Haut, Mediz. Klinik Nr. 38, 1909. — *Quénu* u. *Longuet*, R. de Chir. 16, 1896. — *M. B. Schmidt*, V. A. 125, 1891. — *Vignolo-Lutati*, A. f. D. 74, 1905. — *Dohi*, A. f. D. 84, 1907. — *Rusch*, A. f. D. 81, 1906. **1331** *Heuss*, Beitr. z. Kenntnis der Atr. mac. c., Hab.-Schr. Zürich 1901, u. Monatsschr. f. prakt. Derm. — *Langer*, Schwangerschaftsnarben, Anz. d. k. k. Ges. d. Ärzte, Wien, Mai 1879, u. Sitzb. d. Akad. Wiss., Wien 1878, u. Med. Jahrb. von Stricker 1880. — *Schlee*, Z. f. G. 13. — *Troisier* u. *Ménétrier*, A. de Méd. I, 1889. — *Heuss*, l. c. — *Unna*, Histopath. d. Haut. — *Zieler*, Pathogenese der Dehnungsstreifen, M. 1905. — *Bleibtreu*, M. 1905, Nr. 37. — *Tauber*, W. m. P. Nr. 29, 1905. — *Bunch*, Brit. Journ. of Dermat., Jan. 1905. — *Kétly*, A. f. D. 56, 1901. — *Finger* u. *Oppenheim*, Die Hautatrophien, F. Deuticke, 1910. — *Schilder*, F. Z. 3, Heft 4, 1909. **1332** *Kaposi*, l. c. p. 1250. — *Czerny*, J. f. K. 70, 1910 p. 529. — *Du Bois*, Demodes foll. hom. in der gesunden Haut, Ann. de derm. et de Syphiligr. 1910, Heft 4. — *Raehlmann*, D. 1898, Nr. 50. — *Hunsche*, M. 1900. — *Gmeiner*, Dem follic. der Menschen u. Tiere, A. f. D. 92, 1908. — *Riehl*, Über Akne, Die Deutsche Klinik, 150. Lief., 1905. — *Kaposi*, l. c. p. 1250. **1333** *Chiari*, Z. f. H. XII, 1891. — *Chiari*, l. c. — *Zimmermann*, Seltene Atheromformen, A. Chir. 88, 1909. — *Reverdin*, zit. bei *Garrè*, Z. f. klin. Chir. u. Dermat., Bd. I. — *Sutton*, ibidem. **1334** *Schweninger*, C. M. 1881 u. Gesam. Arbeiten, 1885 u. Charité-Anal., 1886. — *E. Kaufmann*, Über Enkatarrhaphie von Epithel, V. A. 97, 1884. — *Ribbert*, D. Z. Chir. 47, 1898. — *Guszmann*, V. A. 181 u. Z. f. H. 26, 1905. — *Pels-Leusden*, D. 1905. — *v. Kügelgen*, *Leo*, Zur Genes. der traum. Epithelzysten (exper. Unters.), mit 6 Fig., I.-D. Göttingen 1908. — *Chiari*, l. c. — *Linser*, B. z. kl. Chir. 31, 1901. — *Krische*, B. z. kl. Chir. 31, Suppl. 1901. — *Mertens*, B. z. kl. Chir. 31, 1901. — *Linser*, l. c. — *E. Kaufmann*, Verh. d. Schles. Ges., Breslau 1894. — *Stieda*, Unt. üb. d. Haare des Menschen, I. Der Haarwechsel, II. Das Haarpigment u. das Ergrauen, Anat. Hefte I. Abt. 40, 2. p. 285—303, I. Tafel, 1910. **1335** *Behrend*, Haarkrankheiten, *Eulenburg's* Realenzykl. 1895. — *Dreuw*, M. f. pract. Derm., August 1910. — *Sabouraud*, Les Teignes (teigne = Grind), Paris, Masson 1910, 850 S., 433 Fig., 28 Tafeln. — *Bettmann*, A. f. D. 66, 1902. — *Hoffmann*, *Curt*, Ein Fall von totaler angeb. u. bleibender Atrichie, I.-D. Königsberg 1905. — *Waelsch*, A. f. D. 103, 1910. — *Kraus*, A. f. D. 66, 1903. — *Kaposi*, l. c. 1250. — — *Michelson*, *v. Ziemssen's* Handb. XIV. — *Bruhns*, A. f. D. 38, 1897. — *Sack*, Haarkrankheiten im Handb. v. *Mraçek*, Bd. 4, 1907. — *Waldeyer*, Festgabe für *Henle*, Bonn 1882. — *Török*, Hypertrichosis im Lehrb. v. *Riecke*, 1909. — *Friedenthal*, Die Behaarung des Menschen, Jena 1909, 30 Tfln. etc. — *Halban*, W. kl. W. 1907, p. 1389. — *Jellinghaus*, Vorübergehende Hypertrichosis durch Gravid. verursacht, C. f. G. 14, 1910. — *Schein*, A.f. D. 71. — *Matsuura*, A. f. D. 62, 1902. **1336** *Schütz*, A. f. D. 1892. — *Heller*, Die Krankheiten der Nägel, Berlin 9101. — *Jadassohn-Radt*, Beitr. zur Psoriasis ungium, I.-D. Leipzig 1895. — *Wurmbrand*, D. Z. Chir. 107, 1910.

Alphabetisches Sachregister.

Abdominalgravidität 985.
Abdominaltyphus 502.
Abort 1064 — *Abortivei* 1064 — unvollständiger Abort 1065.
Absceß, kalter 705 — retropharyngealer 394 — subphrenischer 144, 530.
Acardius 57 — acephalus 57 — amorphus 57 — acormus 57 — anceps 57.
Acarus folliculorum 1332 — scabiei 1298.
Achelie 350.
Achillodynie 1246.
Achondroplasie 733.
Achorion Schoenleinii 1294.
Achsendrehung, Darm 478 — Uterus 1016.
Acne 1268 — mentagra 1268 — necrotica 2187 — rosacea 1268 — syphilitica 1287.
Acranie 1227.
Acrocyanosis chron. anaesthetica 1273.
Acusticustumoren intracraniell 1171.
Adamantinom 376 ff.
Adamantom 376.
Adams-Stokesscher Symptomenkomplex 1141, 14.
Adenie, aleukämische 166.
Adenocarcinom 445, 1032.
Adenoide Vegetationen im Pharynx 395 — der Tonsilla pharyngea 396.
Adenomyoma uteri 1017 — Lig. rotundi 901, 1018.
Addisonsche Krankheit 800.
Adipocire 648.
Adiposis dolorosa 1312.
Adrenalin, Einfluß auf die Arterien 85 — Produkt der Nebennieren 797.
Agnathie 352.
Agonie, Invaginationen des Darms 477.
Ainhum 1273.
Akanthom 1306.
Akanthopelys 748.
Akanthosis nigricans 1306.
Akromegalie 695, 741, 1177.
Aktinomyces 308 u. ff.
Aktinomykose, Allgemeines 308 — der Mundhöhle 359 — Haut 1293 — des Darms 517, 538 — der Knochen 717 — der Lungen 308 — des Pericards 11 — der Tonsille 398 — der Pleura 308.
Albinismus 1303.
Albuminurie 824.
Alkoholneuritis 1219.
Allantois 878.
Aleppobeule 1300.
Aloinvergiftung 858.
Alopecia 1334.
Aluminosis 275.
Alveolärsarcom 1109, 1319.
Alveolen, Lunge 214.
Amelie 732.
Amnion 1049.
Amniotische Bänder 352, 1054.
Amoeba coli 548 — dysenteriae 496.
Amputationen, sek. Degenerationen danach 1138, 1194.
Amputationsneurom 1222.
Amygdalitis 386.
Amyloidleber 602 — -milz 150 — -niere 844 — -darm 518 — -gefäße 66 — Reaktion 603.
Amyloidtumoren 206, 364, 758.
Amyotrophia spinalis progressiva 1206.
Amyotrophische Lateralsklerose 1205.
Anämie, aplastische 121 — essentielle 120 — sekundäre 121 — bei Ankylostomum 545.
Analfisteln 538.
Anasarca 1249.
Anencephalie 1127.
Aneurysma der Arterien 83—93 — infectiosum 92 — miliare A. der Hirnarterien 88, 1145 — der A. der Hirnbasis 1149 — cordis 21, 22, 37, 42, 44, 45 — valvulare 22.
Angina 386—387 — Ludovici 381 — als Initialerscheinung bei Masern und Scharlach 387 — phlegmonosa 393 — syphilitica 397.
Angiom (Hämangiom) 1313.
Angiosarcom 755, 1185, 1303, 1319.
Anguillula intestinalis 546.
Anhydrämie 118.
Anilinvergiftung 134.
Ankylose 788.
Ankylostomiasis 545.
Ankylostomum duodenale 545.
Anorchie 909.
Anschoppung, blutige, der Lunge 251.
Anthracosis der Leber 606 — der Lunge 274 — der Lymphknoten 158 — der Milz 137.
Antrum Highmori 186.
Anurie 810, 833.
Anthrax s. *Milzbrand.*
Anus praeternaturalis 474.
Aorta, Aneurysma 86 — Klappenfehler 29 — Mißbildungen 58 — Stenose, angeborene 58 — Syphilis 76 u. ff.
Aortite aiguë 72.
Aphasie 1153.
Aphthen 353 — *Bednarsche* 353.
Aplastische Anämie 121, 180.

Apoplexie s. Gehirn 1144, 1153.
Aposceparnismus 678.
Appendicitis 532.
Aprosopie 352.
Area Celsi 1334.
Argyrie, Allgemeines 1300 — der Haut 1300 — der Leber 606 — der Niere 859 — Reaktion 606.
Arsenvergiftung 433 — Dermatose 1254, 1304 — Haut, Melanose 1032 — Herz 33 — Magen 433 — Darm 495 — Ähnlichkeit mit dem Choleradarm 501 — Neuritis 1219.
Arteria coron. cordis 35 — pulmonalis 215 — lienalis 135, 140, 441 — renalis, Verschluß 810 — mesenterica sup., Embolie 485 — fossae Sylvii 1150, 1151, 1153 — hepatica 572, Aneurysma derselben 573.
Arterien 60 — Amyloid 66 — Anatomie 60 — Aneurysma 83 — Atherom 66 — Endarteriitis def. 66 — Endarteriitis obliterans 73 — Hypertrophie 93 — Mesarteriitis 78, 79 — Neubildungen 93 — Sklerose 66 — Syphilis 76 — Tuberkulose 81 — Verfettung 63 — Verkalkung 64, 69 — Verknöcherung 65, 69 — Verwundungen 74.
Arteriitis gangraenosa 76 — gummosa 78, 80 — obliterans 75.
Arteriosklerose 66.
Arthritis adhaesiva 777 — chronische 770 — deformans 771 — fungosa 781 — gonorrhoische 770 — pauperum 777 — serofibrinosa 767 — ulcerosa sicca 770, 776 — uratica 779.
Arthrocace 784.
Arthropathie, neuropathische, tabidorum 778 — bei Syringomyelie 778 — Osteombildung dabei 778.
Arzneiexantheme 1254.
Asbestartige Degeneration des Knorpels 764.
Ascaris lumbricoides 544.
Ascites 549 — Ursachen 549.
Aspergillus in der Lunge 317, 266.
Asteatosis cutis 1232.
Asthenie 800.
Asthma bronchiale 219 — thymicum 330.
Asthmaspiralen 219 — Zustandekommen 219.
Astrocyten 1164.
Ataxie, hereditäre 1210 — bei Tabes 1210.
Atelektase der Lungen 229.
Atelektatische Bronchiektasie 227.
Atherom der Arterien 66 — des Endocards 15, 26 — der Haut 1333.
Athyreosis 341.
Atresia ani 461.
Ätzgifte 403, 409, 432 — Wirkung auf Mundhöhle 403 — Ösophagus 409 — Magen 432.
Auskratzungen, Uterus 1024, 1036, 1070.
Aussatz 1290.
Azoospermie 929.

Balanitis, einfache 943 — syphilitische 1286.
Bacterium coli 548 — bei Peritonitis 552 — Meningitis 1112 — Pyelonephritis 848 — Cholelithiasis 628.
Balantidium coli 548.
Balggeschwulst 1333.
Balkenblase 891.
Bandwürmer 541.
Bantische Krankheit 139.
Barlowsche Krankheit 730.
Bartfinne 1268.
Bartholinsche Drüsen 1047, 896 — Gang 370.
Basalzellenkrebs 1322, 1324 u. ff.
Basedowsche Krankheit 337.
Basilarmeningitis 1117.
Bauchblasenspalte 879.
Bauchempyem 554.
Bauchfell s. Peritoneum 548.
Bauchhöhle, freie Körper 563.
Bauch-Shock 642.
Bauchspeicheldrüse s. Pankreas 641.
Bauchwassersucht 549.
Becken bei Coxarthrolysthesis 791 — bei Rachitis 729 — bei Osteomalacie 671 — prämature Synostosen 742 — schiefes 742 — gespaltenes 879.
Becquerelstrahlen 1256.
Beingeschwür 104, 1273.
Bence-Jonesscher Körper 758.
Beri-Beri 1219.
Beschneidung, tub. Infekt. dabei 945, 1282.
Bezoarebildung 458.
Bilharzia haematobia 132.
Bilirubin 638.
Bilirubininfarkt bei ikterischen Neugeborenen 858.
Blandin-Nuhnsche Schleimdrüse 370.
Blasenektopie 879.
Blasenfistel 893.
Blasenhämorrhoiden 880.
Blasenkatarrh 881.
Blasenklappe 940.
Blasenmole 1055 — destruierende 1058.
Blasenpolyp der Nase 190.
Blasenscheidenfistel 1043.
Blasenspalte 879.
Blasensteine 889 — Folgen 891.
Blasentaschen 892.
Blasenzellen 892.
Blasenzerreißung 892.
Blastomyceten 718, 1297.
Blastomykose, Haut 1297 — Knochen 718.
Blattern 1260.
Bleilähmung 1219.
Bleiniere 839.
Bleivergiftung 1219 — Bleisaum 355.
Blennorrhoe 184.
Blinddarmentzündung 531 u. ff.
Blitzfiguren, Haut 1256.
Blitzschlag 1256.
Blut, bei Anämie 120 — Hämoglobingehalt 120 — Hydrämie 118 — Hypalbuminose 118 — Hyperinose, Hypinose 118 — bei Kohlenoxydvergiftung 133 — bei Leukämie 123 — Lipämie 129 — Parasiten 129 — bei perniziöser Anämie 120 — Quantität 118 — Spaltpilze darin 132 — bei Typhus recurrens 133 — bei Malaria

130 — bei Vergiftung mit Kali chloricum 134.
Blutergelenk 766.
Blutfleckenkrankheit s. Purpura 1250.
Blutgifte, Icterus dabei 639.
Blutkörperchen, rote 119 — weiße 122.
Blutmole 1064.
Blutplättchen 94 — Blutplättchenthromben 19, 94.
Blutprobe Teichmanns 455.
Blutsturz 242, 297.
Bochdaleksche Schläuche 333, 370.
Bothriocephalus 544.
Botryomykose 1276.
Botulismus 490.
Brachycephali 742.
Branchiogene Carcinome 210 — Fisteln 210.
Brand, feuchter 1271 — trockener 1271.
Brandblase 1255.
Braune Atrophie, Herz 31 — Leber 573 — Darm 518.
Brechdurchfall 501.
Brightsche Nierenkrankheit 824.
Bromoderm 1268.
Bronchialdrüsen, anthrakotische 158, 224, 274 — tuberkulöse 162, 228, 264.
Bronchialkatarrh 216.
Bronchialkrebs 311.
Bronchialasthma 219 — -croup 218 — -steine 229.
Bronchiektasie 224 — atelektatische 227 — fötale 227.
Bronchien, Anatomie 193, 214 — Carcinom 311 — Blennorrhoe 216 — Entzündung 216 — Fremdkörper 228 — Geschwülste 310 — Perforation 228 — Rotz 223 — Stenose 223 — Syphilis 223 — Tuberkulose 222 — Ulceration 226, 228.
Bronchiolitis, obliterans 217 — exsudativa 218.
Bronchitis chronica 217 — fibrinosa 218 — käsige 222 — catarrhalis 216 — putrida 220.
Bronchopneumonie 258 — Ätiologie 260 — Übergang in Tuberkulose 264.
Bronzed skin 800.
Bronzekrankheit 800.
Brucheinklemmung 473.
Brüche s. Hernien 465.
Brustdrüse s. Mamma 1076.
Brustfellentzündung s. Pleuritis 321.
Brustkasten, bei Emphysematikern 235 — bei senilem Emphysem 236 — bei Kyphoskoliose 789 — bei schrumpfender Pleuritis 324 — bei Rachitis 728 — bei Wirbeltuberkulose 706.
Bubo 157, 1275 — Bubonenpest 157.
Bukardie 50.
Buckel, Pottscher oder Gibbus 707.
Bulbärparalyse, akute (apoplektische) 1153 — progressive 1205.
Bulbourethraldrüsen 899.
Bulla 1251.
Bursitis, acuta 1246 — praepatellaris sog. B. proliferans 1246.
Cachexia strumipriva 342 — thyreopriva 342.
Caissonkrankheit 1214.
Calcinosis universalis 1313.
Calculi prostatici 936.
Callositas 1304.
Callus 676 — -Cysten 679 — *luxurians* 678.
Calvities 1335.
Cancer en cuirasse 1096 — vert 170.
Cancroid 1322.
Caput Medusae 104 — *obstipum* 1233.
Carcinom, Verhalten zu Lymphgefäßen 116, zu Venen 105.
Carcinom auf Boden von Syphilis 1289.
Caries, der Knochen 690 — der Zähne 371.
Carnifikation der Lunge 256.
Castration bei Osteomalacie 672.
Catarrhus aestivus 184.
Cephalhaematoma, internum 1103 — neonatorum 682.
Cephalocele 1127.
Ceratoma hereditarium 1309.
Cerebrale Kinderlähmung 1135.
Cercomonas intestinalis 548.
Cerebrospinalmeningitis 1114.
Cestoden 541.
Chalicosis pulmonum 275.
Chalodermie 1331.
Chamaeprosopie 185.
Charcotsche oder *Charcot-Neumannsche Kristalle* 147, 181, 220.
Cheilitis 352.
Cheiragra 780.
Chinesinnenfuß 792.
Chloasma 1302.
Chlorom 170.
Chlorose 120 — Herz dabei 47.
Cholangitis 623.
Cholämie 631.
Cholecystitis 623.
Cholelithiasis 625.
Cholestearinkristalle, Reaktionen 68 — *-steine* 625.
Cholera asiatica 498 — infantum 501 — nostras 501 — Niere 823 — Reaktion 499 — -rot 499 — -spirillen 498 — -vibrionen 498.
Cholesteatom, echtes 692 — des Ohres 692, 1113 — der Gehirnhaut 1119.
Cholesterinsteine 625.
Chondrodystrophia foetalis 733.
Chondrom, der Knochen 750 — Metastasen, 106 — der Weichteile 750.
Chordom 750.
Chorioidealtuberkel 282.
Chorionepitheliom, malignes 1042, 1067, 105.
Chorionzotten 1050.
Chromaffines System 796.
Chromatophoren 1303, 1318.
Chyloascites 112 — -thorax 112.
Chylurie 132, 547, 868.
Chyluscysten 559.
Cimex lectularius 1298.
Cirrhose der Leber 587—594.
Circumcision 945.
Clavus 1304.

Clitoris 1043.
Cnidosis, Nesselsucht 1254.
Coccidienknoten 622.
Colica mucosa 492.
Colitis cystica 492.
Collaps der Lungenalveolen 229.
Collum varum 794.
Colostrum 1077.
Colotyphus 503.
Colpitis 1038.
Colpohyperplasia cystica 1041.
Combustio 1254.
Comedo 1332.
Comminutivbruch 678.
Commotio cerebri 1173.
Concretio pericardii 8.
Condylom, spitzes 1304, 945 — breites 1286.
Congelatio 1256.
Congestionsabsceß 705.
Conjugata des Beckens 729.
Conjunctivitis blennorrhoica 896.
Contractur, paralytische 792.
*Contrecoup*wirkung am Schädel 1143, 1174.
Coprolithen 541.
Cor adiposum 12, 34 — biloculare 59 — triloculare 59 — bovinum 50 — villosum 5.
Cornu cutaneum 945, 1304.
Cornutin 1272.
Corona venerea 1286.
Coronararterien 35.
Corpora oryzoidea 783, 1245.
Corpora amylacea des Nervensystems 1141 — der Lunge 238, 257 — des Magens (hyaline Körper) 442 — der Prostata 936.
Corpora libera, Bauchhöhle 563 — Gelenke 795.
Corps ronds 1299.
Corpus liberum 563 — corpus luteum 948 — -cysten 953 — pineale 1179.
Cowpersche Drüsen 899.
Coxa valga 794.
Coxa vara 794.
Coxarthrolisthesis, Becken 791.
Coxitis tuberculosa 785.
Craniorachischisis 1127.
Craniosclerosis 694.
Craniotabes rachitica 730.
Cretinismus 340, 739.
Croup 196, 218.
Curschmannsche Spiralen 219.
Cyankalium, Vergiftung 435.
Cyanose 28, 30.
Cylinder im Harn 824.
Cylindrom 115.
Cystindiathese 874.
Cystinsteine 873.
Cynanche 381 — contagiosa 388.
Cystenhygrom 113.
Cystenniere 859.
Cysticercus 542, 1122, 1243 — racemosus 1123.
Cystitis 880 — cystica 878 — emphysematosa 884.
Cystocele vaginalis 892.
Cystoid, angeborenes 113 — des Bothriocephalus 544.

***D**actylitis* syphilitica 1336.
Dammrisse 1044.
Dariersche Krankheit 1299.
Darm 459 — Adenom 519 — Aktinomykose 517 — Amyloid 518 — Anatomie 459 — Arterien 485 — Atrophie 518 — Atresia ani, recti 461 — Achsendrehung 478 — Blutungen 487 — Brüche 465 — Carcinom 521 — Cholera 498 — Circulationsstörungen 484 — Cysten 492 — Degenerationen 518 — Diphtheria follicularis 494 — Diphtheria stercoralis 494, 482 — Divertikel 464, 480 — Duodenum 529 — Dysenterie 495 — Embolie 485, 536 — Ektopie 466 — Entzündung 487 — Erweiterungen 480 — Fisteln 474 — Follikularabsceß 491, -geschwür 491 — Fremdkörper 532 — Gangrän 474, 495 — Geschwüre 482, 486, 491, 507, 513, 537 — Geschwülste 519 — Hämorrhoiden 537 — Hernien 465 — Ileus 473 — Infarcierung hämorrh. 474, 476, 484 — Invagination 474 — Katarrh 487 — Katarrhalische Erosionen und Ulcera 491 — Knotenbildungen 479 — Kotstauung 494 — Leukämie 519 — Melanose 488 — Mißbildungen 460 — Milzbrand 518 — Nekrose 474, 486 — Obturation 479 — Ödem 485 — Parasiten 541 — Perforation 482, 486, 510, 516, 525, 535 — Periproctitis 537 — Perityphlitis 532 — Polypen 519 — Polyposis 521 — Potatorendarm 518 — Prolaps 477, 478 — Pseudohelminthen 492 — Pseudomembranöse Entzündung 493 — Ruhr 495 — Sarcom 527 — Steine 541 — Stenose 479, 460 — Syphilis 517 — Tuberkulose 412 — typhöse Veränderungen 502 — Varicen 484 — Vermiculitis 532 — Verschluß 473 — Volvulus 479 — Zottenmelanose 488.
Darmbakterien 548.
Darmkatarrh, Ursachen 489.
Darmsteine 541.
Darmtrichine 1240.
Darmverschluß (Ileus) 473.
Darmverschwärung bei Quecksilberintoxikation 495.
Darmwandbruch 466.
Decidua 1048 — graviditatis 996 — extrauterinae 1065 — menstrualis 996.
Deciduom 1003.
Decubitus der Haut 1271.
Decubitalnekrose des Pharynx 401.
Deferenitis 932.
Defloratio 1043.
Defluvium capillorum bei Roseola 1286. — bei Seborrhoe 1332.
Dehnungsatrophie, Haut 1331.
Dehnungsgeschwüre, Darm 482.
Dekapsulation der Niere 844.

Dekompressionserkrankungen 1214.
Dementia paralytica 1133.
Demodex folliculorum 1332.
Dendrit 1202.
Dentinoid 376.
Dermatozoonosen 1297.
Dermato-Myositis 1232.
Dermoide und Dermoid-Cysten, Allgemeines 1333, s. auch 972.
Descensus ovariorum 902 — testiculorum 467, 901.
Dextrocardie 60.
Diabète bronzé 591.
Diabetes, Pankreas dabei 644 — Leber 591 — Lunge 269 — Niere 823 — Stoffwechsel 823 — Furunkulose 1270 — Gangrän der Haut 1271 — Soor 361 — Hemiplegie 1153.
Diarrhoe 490.
Diarthrose 763.
Diastematomyelie 1187.
Diffusionsicterus 638.
Diplococcus intracellularis meningitidis 1114 — *pneumoniae, lanceolatus* 250.
Diphtherie, Herz dabei 41 — Larynx 196, 197 — Milz 143 — Rachen 388 — Allgemeines 389.
Diphtheriebacillus 388.
Distomum haematobium 132, 547, 868 — *hepaticum* 547 — *pulmonale* 318.
Distorsion 791.
Dittrichsche Brand-Pfröpfe 220.
Divertikel, Meckelsches 464 — der Blase 892 — des Ösophagus-Pharynx 419.
Dochmius duodenalis 545.
Dolichocephalus 742.
Doppelbrechende Substanz 310, 820, 1245, 1301.
Dottergang 464.
Drüsen-Kavernen 160.
Duboissche Abscesse der Thymus 331.
Ductus, Botalli 59 — choledochus, cysticus, hepaticus, Verschluß 631 — omphalomesentericus 464 — pancreaticus 641 — Santorini 641 — Rivini 370 — thyreolingualis 333 — venosus Arantii 585 — Whartonianus 370 — Wirsungianus 641.
Ductus thoracicus, Anatomie 108 — Ektasie 111 — bei Miliartuberkulose 280 — Tuberkulose 110 — bei Geschwülsten 117, 316.
Duodenum 529 — Duodenalgeschwür 530 — Geschwülste 530 — Krebs, Beziehung zu Icterus 631.
Dura mater 1100 — Blutungen 1102 — Entzündung, Pachymeningitis 1103 — Geschwülste 1105 — Hämatom 1103 — Syphilis 1105 — Thrombose der Sinus 1100 — Tuberkulose 1104.
Dura mater spinalis 1179.
Dysenterie 495.
Dysmenorrhoea membranacea 995.
Dysostosis cleidocranialis 743.
Dystrophia musculorum progressiva 1229.
Dysphagia spastica 416.
Echinococcus hydatidosus 617 — des Gehirns 1172 — des Herzens 54 — der Knochen 762 — der Leber 617 — der Lunge 318 — der Milz 153 — der Muskeln 1243 — multilocularis 619 — des Ovariums 976 — des Peritoneums 563 — des Spinalkanals 1216 — des Uterus 1037.
Eicheltripper, einfacher 943 — syphilitischer 1286.
Ei 948.
Eierstock s. Ovarium 947.
Eihüllen 1054.
Eileiter s. Tuben 976.
Eisenlunge 275.
Eisenreaktion 238.
Eiweißreaktion 32.
Ekchondrosis physalifera 750.
Ekchymose 1249.
Eklampsie 102, 571, 810, 1052, 1143.
Ekstrophia vesicae 879.
Ektopia cordis 60 — vesicae 880 — lienis 136.
Ektromyelie 732.
Ektropium am Uterus 1007.
Ekzema 1259 — marginatum 1295 — varicosum 104.
Elephantiasis, Arabum 1307 — der Nase 1313 — neuromatosa 1224 — erworbene 1306 — Ätiologie 1306 — haemangiomatosa 1313 — lymphangiectatica 112, 945, 1306 — phlebectatica 104 — vulvae 1046.
Elongation von Extremitätenknochen 741.
Emailloide 376.
Embolie und Thrombose 26, 94 — paradoxe E. 59.
Emphysem der Lunge 232 — bullöses 233 — cadaverosum des Magens 423 — intestini 492 — der Haut 236, 1248 — vaginae 1041.
Empyem der Pleura 322 — E. necessitatis 324 — des Antrum Highmori 186.
Encephalitis 1155.
Encephalocele 1129.
Encephalomalacie 1150.
Enchondrome, s. bei Knochen 750.
Endarteriitis chron. deformans 66 — productiva 73 — obliterans 75.
Endocard 13 — Atheromatose 15 — fettige Degeneration 14 — schleimige D. 15 — Sklerose 14 — Verkalkung 15.
Endocarditis 16 — Ätiologie 23 — E. atheromatosa 15, 16 — chordalis 16 — mycotica maligna 22 — pustulosa 24 — recurrens 25 — retrahens 24 — ulcerosa 20 — ventricularis 16 — verrucosa 18 — Folgen der E. 26—30.
Endometritis 998 — Ätiologie 1003 — atrophicans 998 — cervicalis 1002 — decidualis 1003, 1053 — diphtherica 1008 — exfoliativa 995 — gonorrhoica 998 — hyperplastica simpl. und glandularis 998 — fibrinosa 996 — fungosa 999 — interstitialis 998 — polyposa 1002, 1004 — puerperalis 1073 — tuberculosa 1008.
Endotheliom (lymphangiomatosum) 114 u. ff. — alveoläres der Lymphdrüsen 176 —

der Pleura 326 — des Gaumens 398 — der Dura 1106 — der Haut 1317.
Endothelkrebs sog. 114 — der Pleura 326 — des Bauchfells 561, 562.
Englische Krankheit = Rachitis 720.
Engouement = Anschoppung s. bei Lunge 251.
Enostose 674.
Enteritis 487 — chron. cystica 492 — chron. mucosa 492 — follicularis 490 — polyposa 488.
Enterokystom 465.
Enterolithen 541.
Enteroptose 453.
Eosinophile Zellen im Sputum 220.
Eosinophilie 124.
Ependymsklerose 1126.
Epheliden 1301.
Epidermolysis bullosa hereditaria 1259.
Epididymitis 912.
Epignathus parasiticus 399.
Epiphysenfuge 688, 719.
Epiphysengrenze bei Chondrodystrophia foetalis 734 — bei Möller-Barlowscher Krankheit 731 — normale 720 — bei Osteogenesis imperfecta 736 — bei Rachitis 723—725 — bei kongenitaler Syphilis 709, 710.
Epiphysenlösung 688 — bei kongenitaler Lues 711.
Epiphysis cerebri 1179.
Epispadie 879, 910.
Epistaxis 183.
Epithelcysten 1333.
Epitheliom, verkalktes der Haut 1321.
Epithelkörperchen 347.
Epithel-Metaplasie an Bronchien 217, 225 — am Endometrium 999, 1004 — Harnblase 882 — Harnröhre 895 — Kehlkopf 195 — Nasenschleimhaut 185 — Nierenbecken und Ureter 877.
Epithelioma contagiosum s. molluscum 1298.
Epityphlitis 532.
Epoophoron 965.
Epulis 369.
Erbgrind 1294.
Erfrierung 1256 — Tod 1256.
Ergotismus 1209, 1272.
Erhängungstod, Lunge dabei 237.
Erkältung 261.
Erosion der Portio 1005 — hämorrhagische des Magens 426.
Ertrinkungstod 233, 267.
Erysipelas 1266.
Erythema 1248 — exsudativum multiforme 1252 — induratum 1253 — Intertrigo 1260 — nodosum 100, 1253.
Erythrasma 1296.
Erythrodermia congenita 1249.
Etat criblé (Gehirn) 1132 — mamelonné (Magen) 428 — pointillé (Darm) 508.
Eunuchen 740.
Exantheme, syphilitische 1285 — bei Masern und Scharlach 1251.
Exerzierknochen 747, 1238.
Exfoliatio areata linguae 356.
Exostose 746.
Extrauteringravidität 984.
Extremitätengangrän 75.

Facies leontina 1291.
Faeces, Farbe 487, 490.
Favus 1294.
Färbung nach *Gram* 895.
Fäulnisemphysem, der Haut 1248 — der Leber 566 — der Lunge 232, 230.
Febris recurrens 502.
Feldflaschenmagen 451.
Felsenbein, Caries 692, 1102, 1113.
Fettembolie 248, 129 — bei Frakturen und Kontusionen der Knochen 674.
Fettgewebsnekrose, Pankreas 646.
Fettfärbung 32.
Fetthals 1312.
Fettherz 34.
Fettkörnchenzellen im Gehirn 1139.
Fettmark 180.
Fettsklerem 1307.
Fieberkuchen 145.
Fibroepitheliom, Blase 885 — Kehlkopf 204.
Fibroma molluscum 1224.
Fibromyom des Uterus 1013 — sarcomatöse Degeneration 1020.
Filaria Bankrofti sanguinis hominis 131, 868, 893, 1307.
Filariosis 131.
Finne 542.
Finsenbestrahlung 1256.
Fischgift 489.
Fischschuppenkrankheit 1308.
Fissura ani 537 — *vesicae* congenita 879.
Fistula bimucosa des Darms 516 — bronchialis 228 — colli congenita 209 — oesophagotrachealis 209, 212 — omphalo-enterica 464 — recto-vaginalis 1043.
Flechte, nässende 1259 — schuppende 1263.
Flecktyphus 502.
Fleischvergiftung 489.
Fleischmole 1064.
Flimmerepithelkystom 959.
Fluor albus 1038.
Foetus compressus 1064 — sanguinolentus 1064 — papyraceus 1064.
Folliclis 1265, 1282.
Folliculitis barbae 1268.
Foramen coecum 333 — *ovale*, *persistens* 59.
Formalin 1165.
Fraktur des Schenkelhalses 679.
Fragmentatio myocardii 45.
Framboesia, syphilitica 1287.
Friedländerscher Bacillus 250.
Friedreichsche Krankheit 1210.
Frieselausschlag (Miliaria) 1257.
Fröschleingeschwulst (Ranula) 370.
Frostbeulen (Perniones) 1256.
Frostbrand 1256.
Fruchtwasser 1054.

Fungus eines Gelenkes 782.
Furunkel 1269.
Furunkulose 1270.

Gärungsvorgänge bei Stagnation im Magen 458 — im Darm 481.
Galaktocele 1097.
Galaktophoritis 1079.
Gallenabsceß 624.
Gallenblase 622 — Carcinom 633 — Decubitalnekrose 630 — Empyem 624, 632 — Entzündung 623 — Erweiterung (Cholecystectasis) 631 — Fisteln 629 — Geschwülste 633 — Hydrops 631 — Ödem 632.
Gallenfarbstoff, Reaktion 638.
Gallengänge 622 — Carcinom 636 — Entzündung 623 — Erweiterung 631 — Verengerung 631 — Verschluß 631.
Gallensteine 625 — Entstehung 626 — Folgen 628 — primäres Gallenblasencarcinom 633.
Gallensteinkolik 628.
Gallensteinkrankheit 625.
Gallertkrebs, Magen 449 — Mamma 1094.
Gallertmark 180.
Ganglienzellen, Veränderungen 1136.
Ganglion (Überbein) 1247.
Ganglion Gasseri, Tumoren 1223.
Gangrän der Lunge 264 — der Haut 1271 — fulminante G. der Haut 1267 — decubitale 1271 — senile 65.
Garrulitas vulvae 1038.
Gartnersche Gänge 901, 902, 1019, 1040.
Gasgangrän 1075.
Gasphlegmone 1075.
Gastrectasie 457.
Gastritis 428 — cystica 429 — interstitialis 429 — parenchymatosa 428, 456 — polyposa 429.
Gastromalacie 423.
Gastroptose bei Pyloruskrebs 453.
Gaumen 385 — Endotheliome 398 — Entzündungen 386 — Geschwülste 398 — Katarrh chron. 395 — Syphilis 397 — Tuberkulose 396 — bei Typhus 398.
Gaumenspalte 351.
Gebärmutter s. Uterus 989.
Gehirn 1127 — Absceß 1155 — Agenesie 1130 — Aktinomykose 1164 — Anämie 1141 — Apoplexie 1144, 1153 — Arterien 1150, 1153, 1162, 1163 — Atrophie 1132 — Blutung 1143 — Cysten 1149, 1171; apoplektische C. 1149, 1143 — Druck 1173 — Embolie 1149 — Encephalitis 1153 — Erweichung 1149, gelbe 1151, rote 1151, weiße 1151 — Ependymsklerose 1126 — Fungus 1175 — Ganglienzellen-Veränderungen 1136 — Geschwülste 1164 — Gewicht 1130 — Gliom 1164 — Gumma 1163 — Hemiplegie 1148 — Herdsymptome 1148 — Hernie 1127 — Hydrops 1123 — Hyperämie 1141 — Hypoplasie 1130 — Ischämie 1151 — Meningoencephalitis, chron. 1135, tuberculosa 1115, gummosa 1163 — Mißbildungen 1127 — multiple Sklerose 1159 — Narbe 1140, 1149 — Nekrose, ischämische 1150 — Nervenfasern, Veränderungen 1138 — Neuroglia 1140 — Ödem 1141 — Parasiten 1172 — retrograde Degeneration 1138 — sekundäre Atrophie 1136 — Sklerose 1137, des Ependyms 1126, der Ganglienzellen 1136 — Syphilis 1162 — Ventrikel 1123 — Tuberkulose 1160 — Wunden 1175.
Gehirnanhänge 1175.
Gehirnbruch 1127.
Gehirnblutung 1143.
Gehirnerschütterung 1173.
Gehirngeschwülste, Folgen, Symptomatologie 1171.
Gehirngumma, Differentialdiagnose gegen Tuberkel 1163.
Gehirnhäute 1099 — Harte Hirnhaut 1100 — weiche Häute (Pia-Arachnoidea) 1099.
Gehirnventrikel 1123.
Gelatinöse Infiltration, Lunge 288.
Gelbsucht (Icterus) 637 — der Neugeboren. 640.
Gelenke 763 — Absceß 769 — Blutungen 766 — Empyem 768 — Entzündung 767 — Entzündung, chronische 770 — Harnsäureablagerung 779 — Hydrops 768 — Geschwülste 787 — Syphilis 787 — Tuberkulose 781 — Verrenkung 790.
Gelenkkörper, freie 795.
Gelenkmaus 795.
Gelenkrheumatismus, akuter 769.
Gelenktuberkulose 781.
Genickstarre 1114, 1183.
Genitaltuberkulose s. bei Urogenitaltuberkulose.
Genu valgum 793 — varum 793.
Geschlechtslosigkeit 904.
Geschlechtsorgane, Entwicklung 900—904 — Mißbildungen 906—910.
Geschwüre, varicöse 104, 1273.
Geschwulstembolie 105, 316, 317.
Geschwulstzellen, Verschleppung: durch das Blut 105, 316, auf dem Lymphweg 116, durch den Ductus thoracicus 316.
Gesichtsspalten 350—352.
Gibbus 707.
Gicht 779 — -anfall 780 — -paroxismus 780.
Gichtknoten 780.
Gichtniere 857.
Gieson, van, Färbung 1015.
Gifte, ätzende 433.
Gigantismus 740.
Gingivitis 352.
Gitterfasern der Leber 565, 569.
Gitterfiguren 658.
Glandula carotica 211 — pinealis 1179 — pituitaria 1175.
Glandulae parathyreoideae 347.
Glia 1140.
Gliom des Gehirns 1164 — der Retina 1164 — des Rückenmarks 1193, 1215.
Gliose, Gehirn 1169, Rückenmark 1193.
Glomerulonephritis 826, 830, 832.
Glossitis 352, 354, 356.

Glossocele 362.
Glottisödem 193.
Glykogen, Nachweis 604 — bei Leber, Niere 824, in Nierengeschwülsten 867, im Endometrium 995, bei Endometritis 1002, in der Decidua 1048, an anderen Stellen 604.
Gmelinsche Reaktion 638.
Gneis 1332.
Goldader 104.
Gomphosis 680.
Gonagra 780.
Gonococcus 894.
Gonorrhoe 894 — Augenkomplikationen 896 — der Gelenke 770 — Metastasen 896 — Schleimbeutel 1246 — Sehnenscheiden 1244.
Goutte militaire 895.
Graafscher Follikel 948 — Hydrops 954 — Bezieh. zu Eierstocks-Geschwülsten 964.
Gramsche Färbung 895.
Granulationsgewebe 6.
Granulom 1275.
Granuloma fungoides 1276.
Granulomatose, Lymphdrüsen 166.
Graue Hepatisation 253.
Graviditas extrauterina 984 — tubaria 984 — ovarialis 985 — abdominalis 985 — Verhalten des Uterus dabei 985.
Grawitzsche Nebennierentumoren 866.
Großzellige tuberkulöse Hyperplasie 159.
Gruber-Widalsche Typhusreaktion (Agglutinationsprobe) 504.
Grünspanvergiftung 435.
Grutum 1332.
Guajakreaktion 181.
Guarnierische Körperchen 1263.
Gürtelrose (Herpes Zoster) 1257.
Gumma, Histologie 1163 — Unterscheidung von Tuberkeln und Geschwülsten 1163.
Gynäkomastie 1077.
Gynatresien 909, 992.

***H**aarkrankheiten* 1334.
Haarmenschen 1335.
Haarzunge, schwarze 364.
Habitus phthisicus 302.
Hackenfuß 792.
Hadernkrankheit 261.
Hämangioendotheliom 113.
Hämangiom 1313.
Hämangiosarcom 113, 755, 1184, 1319.
Haemarthros 766.
Hämatidrosis 1249.
Hämatoblasten 120, 179.
Haematocele retro- oder periuterina 988 — funiculi spermatici 931.
Hämatoidin 275, 857.
Hämatokolpos 993.
Haematoma, durae 1103 — recti abdominis 1231 — scroti 931 — tunicae vaginalis 932 — vaginae 1043 — vulvae 1044.
Hämatometra 993.
Hämatomyelie 1191, 1193, 1212.
Hämatosalpinx 977, 980, 993.
Hämatothorax 319.
Hämaturie, tropische 547 — bei Blasenleiden 886, 891 — bei Infarkt der Niere 814.
Haemochromatosis, intestini 518 — allgemeine 591.
Hämoglobinämie 119, 137.
Hämoglobingehalt des Blutes 120.
Hämoglobininfarkt 857.
Hämoglobinurie 119.
Hämophilie 183 — Gelenke 766.
Hämoptoë 242.
Hämoptysis 242 — initiale 297 — bei Tumoren 314.
Hämorrhoiden 103, 537.
Hämosiderin 857 — Chem. Verhalten 275.
Hämothorax 319.
Halisteresis ossium 657.
Hallersche Flecken 1038.
Hallux valgus 793.
Halsfisteln, angeborene 209, 210.
Halskiemenfisteln 210.
Halslymphdrüsen, Tuberkulose 161.
Hanotsche Lebercirrhose 592.
Harnblase 878 — Anatomie 878 — Blutung 880 — Carcinom 885 — Divertikel 892 — Ektopie 880 — Entzündung 880 — Fisteln 879, 893 — Fremdkörper 889 — Geschwülste 885 — Inversion 879 — Kontinuitätstrennungen 892 — Lageveränderungen 892 — Mißbildung 878 — Hypertrophie 891 — Papillom 885 — Paracystitis 883, 893 — Pericystitis 883 — Sarcom 889 — Steine 889 — Taschen 892 — Tuberkulose 884 — Urachuscysten 879 — Zellen 892 — Zottengeschwulst 885.
Harnblasenbruch 892.
Harncylinder 824.
Harnfisteln 893.
Harngries 872.
Harninfiltration 893, 898.
Harnröhre 893 — Abscesse 897 — Anatomie 893 — falsche Wege 898 — Entzündung 894 — Geschwülste 897 — Kontinuitätstrennung 898 — Mißbildung 894 — Nachtripper 895 — Schanker 897 — Steine 899 — Striktur 895, 898 — Tripper 894 — Tuberkulose 897.
Harnröhrenkarunkel 897.
Harnröhrenschanker 897.
Harnröhrentripper 894.
Harnsäuregicht 779 u. ff.
Harnsäureinfarkt 856 — Neugeborener 856 — bei Leukämie 857.
Harnsäurekristalle 856.
Harnsäuresteine 873, 890.
Harnsteine, Entstehung 872.
Harnstoff, Retention 844.
Hasenscharte 350.
Haut, Absceß 1267 — Adenom 1321 — Aktinomykose 1293 — Anämie 1249 — Angiom 1313 — Atrophie 1330 — Blutung 1249 — Chondrom 1312 — Cysticercus 1243 — Dermoidcysten 1333 — Diffusionsflecken 1248 — Diphtherie 1273 — Ekzem

1259 — Endothelioma lymphangiomatosum 1317 — Entzündung 1250 — Epidermoidcysten 1333 — Erfrierung 1256 — Efflorescenzen 1251 — Exanthem 1251 — Fibrom 1309 — Gangrän 1271 — Geschwür 1273 — Granulom 1275 — Gumma 1288 — Hämangiom 1313 — Hämorrhagien 1249 — Herpes 1257 — Hyperämie 1248 — Hypertrophie, erworbene 1304, angeborene 1308 — Intertrigo 1260 — Knochenbildung 1313 — Krebs 1322 — Leichenveränderungen 1248 — Lepra 1290 — Leukämische Infiltrate 127 — Lipom 1311 — Lupus 1278 — Lymphangiom 1316 — Lymphosarcommetastasen 206 — Miliaria 1257 — Milzbrand 1270 — Myom 1311 — Myxödem 1249 — Myxom 1312 — Naevi 1317 — Nekrose 1271 — Neurofibrom 1310 — Ödem 1249 — Parasiten pflanzliche 1294, tierische 1297 — Pemphigus 1258 — Phlegmone 1267 — Pigmentierung 1300 — Pigmentmangel 1303 — Pigmentverschleppung 1303 — Pigmentsarcom 1320 — Pilze 1294 — Pocken 1260 — Protozoen 1299, 1300 — Purpura 1249 — Rhinosclerom 1293 — Rotz 1293 — Sarcom 1318 — Skorbut 1250 — Syphilis 1282 u. ff. — Tuberkulide 1282 — Tuberkulose 1277 — Verbrennung 1254.

Hautdrüsen, Erkrankungen 1331.

Hautemphysem 320, 236.

Hautentzündungen 1250 u. ff.

Hautgeschwür 1273.

Hauthorn 945, 1304.

Hautknochen 1313.

Hautkrebs 1322 — Ätiologie 1327 — Histologie 1325, 1326, 1327.

Hautsteine 1313.

Hautsyphilide 1284.

Hautverbrennungen 1254.

Heberdensche Knötchen 781.

Heine-Medinsche Krankheit 1203.

Hemiacardius 57.

Hemiatrophie des Gesichts 666.

Hemicephalie 1127.

Hemicranie 1127.

Hemimelie 732.

Hemiplegie 1148, 1153 — kollaterale 1103 — spastica infantilis 1135.

Hemisporose, Haut 1297, Knochen 718.

Hepar cysticum 609.

Hepatitis 582.

Hepatisation der Lunge 252 — hepatisatio alba 305.

Hereditäre resp. kongenitale Syphilis, Haut 1290 — Milz 148 — Lungen 304 — Knochen 709 — Leber 596 — Allgemeines 1290.

Herdsymptome bei Gehirnerkrankungen, direkte und indirekte 1148.

Hermaphroditismus 904.

Hernia 465 — abdominalis 471 — duodenojejunalis 472 — cerebri 1127 — cruralis 469 — diaphragmatica 472 — funiculi umbilicalis 471 — foraminis Winslowii 472 — inguinalis 467 — ischiadica 471 — labialis 469 — lineae albae 471 — *Littre*sche H. 466, 471 — obturatoria 471 — parainguinalis 469 — perinealis 471 — properitonealis 469 — sigmoidea 472 — scrotalis 469 — umbilicalis 471 — retroperitonealis 472.

Hernien, sekundäre Veränderungen 473.

Herpes 1257 — labialis s. facialis 1257 — circinnatus 1257 — tonsurans 1295 — Zoster 1257.

Herz, Aneurysmen 21, 22, 37, 42, 44, 45 — Atrophie 31 — Cysticercus 54 — Dilatation 47 — Echinococcus 54 — Entwickelung 54 — Geschwülste 53 — Geschwüre 21, 40, 42 — Gestaltsveränderungen 49 — Gummen 52 — Hypertrophie 47 — Hypoplasie 47 — Infarktbild. 37 — Klappenaneurysma 21, 22 — Klappenatherom 15, 26 — Klappenfehler 27 — Klappenhämatom 20 — Leichengerinnsel 52 — bei Leukämie 53 — Lipomatose 12, 34 — Maße 46 — Mißbildungen 54 u. ff. — Polypen 50 — Ruptur 3, 34, 37, 42, 44, 54 — Schwielen 42, 44 — Syphilis 43, 52 — Thromben 50 — Totenstarre 46 — Tuberkulose 52 — Vergrößerung 46 — Wunden 3.

Herzabsceß 40.

Herzaneurysma, akutes 22 — chronisches 42, 44.

Herzbeutel s. Pericardium 1.

Herzfehler, angeborene 57 — erworbene 27 — Folgen derselben 29.

Herzfehlerzellen 238.

Herzhypertrophie 47 — idiopathische 49 — bei Nierenleiden 843.

Herzinfarkt 37.

Herzklappen, Aneurysma 22 — Entzündung 17 — Insuffizienz 27, relative 27 — Stenose 27 — Sklerose 15.

Herzruptur 3, 34, 37, 42, 44, 54.

Heuschnupfen 184.

Hidrocystom 1322.

Highmorhöhlen 186.

Hinterstrangsklerose 1207.

Hirnabsceß 1155.

Hirnarterien, miliare Aneurysmen 1145.

Hirnerschütterung 1173.

Hirnhäute 1099 u. ff.

Hirnkontusionen 1161.

Hirndruck 1173.

Hirngefäße, Embolie 1150 — Thrombose 1150.

Hirnschlag (Apoplexie) 1144, 1153.

Hirntuberkel 1160.

Hirschsprungsche Krankheit 461.

Hochwuchs 740.

Hoden, Absceß 913 — Aktinomykose 920 — Anatomie 911 — Atrophie 929 — Cysten 921 — Dermoide 926 — Dystopie 910 — Ektopie 910 — Entzündung 912 — Fistel, tuberkulöse 918 — Fungus benignus 913, 915, sarcomatodes 922, syphiliticus 920, tuberculosus 918 — Geschwülste 921 — hämorrhag. Infarkt 910 — Lepra 920 — Luxation 910 — Mißbildung 909 — Parasiten 929 — Retentio 909 — Spermio-

cysten 921 — Syphilis 918, 914 — Torsion 910 — Tuberkulose 915 — Zwischenzellen 911.
Hodensack 943.
Hodgkinsche Krankheit 167.
Holoacardius 57.
Holzphlegmone 1268.
Hospitalbrand 1271.
Hühnerbrust 729.
Hühnerauge 1304.
Hufeisenniere 805.
Hundswut s. Lyssa 1154.
Hungertyphus 502.
Hunterscher Schanker 1284.
Hutchinsonsche Trias 1290.
Hydarthros 767.
Hydatide, Morgagnische 921, 977.
Hydrämie 118.
Hydramnion 1054.
Hydrencephalocele 1129.
Hydrobilirubin 638.
Hydrocele 930 — colli congenita 210 — funiculi spermatici 930 — herniosa 930 — muliebris 931 — spermatica 921.
Hydrocephalus acutus int. 1111, 1123 — congenitus 1124 — bei tuberkulöser Meningitis 1116 — bei Gehirngeschwülsten 1171 — Schädel dabei 1126.
Hydrocholecystitis 632.
Hydromeningocele 1189.
Hydrometra 993.
Hydromyelie 1187, 1191.
Hydromyelocele 1190.
Hydromyelus 1187, 1191.
Hydronephrose 868.
Hydropericard 1.
Hydrophobie 1154.
Hydrops articuli 767 — Ascites 549 — follicularis 954 — genu 768 — pericardii 1 — renum cysticus 859 — vesicae felleae 631 — Hydrops ex vacuo 1132.
Hydrorrhachis 1187.
Hydrorrhoea gravidarum 1053.
Hydrosalpinx 980.
Hydrothorax 318.
Hygrom der Sehnenscheiden 1244 — der Schleimbeutel 1246 — der Dura 1104.
Hygroma cysticum colli 113.
Hygroma praepatellare 1246.
Hymen 903, 1043.
Hypalbuminose des Blutes 118.
Hypercholie 638.
Hyperinose des Blutes 118.
Hypernephrom 801, 866, der Ovarien 968.
Hyperostose 693, 694.
Hyperostosis cranii (Craniosclerosis s. Leontiasis ossea) 694.
Hypertrichosis 1335 — bei Spina bifida occulta 1191.
Hyperthyreosis 337.
Hypinose des Blutes 118.
Hypophysenganggeschwülste 1178.
Hypophysis cerebri 1175 — Geschwulstbildung 1178.
Hypospadie 905, 910.
Hysterie, Artefacte der Haut dabei 1273.
Hystricismus 1309.

Ichthyosis 1308 — oris 356.
Icterus 637—641 — Diffusionsicterus 638 — hämotogener 639 — infektiöser 639 — catarrhalis 623 — mechanischer 637 — melas 637 — neonatorum 640 — Milz dabei 137 — Niere 858 — pleiochromicus 639 — Stauungsicterus 637 — toxischer Icterus 639.
Idiotie, Gehirngewicht 1130.
Ileotyphus 502.
Ileus 473.
Impetigo 1260.
Impfpocken 1263.
Incarceration 473, 480.
Indican im Urin 482.
Indolente Bubonen 163.
Infarkt, anämischer der Niere 810, Milz 140, hämorrhagischer der Lunge 243, Placenta 1059.
Infektion, Begriff 1072 — puerperale 1071.
Influenza der oberen Atemwege 217 — Bronchitis 217 — Lunge 250, 255, 258, 260, 270, — ferner 195, 1153, 1198, 1219.
Influenzabazillen 217 — -pneumonie 250, 260.
Initialpapel 1282.
Initialsklerose, syphilitische 1282.
Inokulationslupus 1281.
Insolation 1142.
Insuffizienz der Herzklappen 27 u. ff.
Intentionszittern 1160.
Intermittierendes Hinken 75.
Intertrigo 1260.
Intestinale Sepsis 489.
Intubation, Decubitus dabei 214.
Inversio, uteri 992 — vesicae 879, 892.
Intussusception des Darms 474.
Invagination des Darms 474 — agonale 477.
Ischuria paradoxa 899.

Jodacne 1268.
Jodödem des Larynx 194.
Jododerma tuberosum 1268.
Jodothyrin 337.

Käsevergiftung 489.
Käsige Pneumonie 286.
Kakerlaken 1303.
Kala-azar 146, 1300.
Kali chloricum, Vergiftung 134.
Kalkimprägnation der Lunge 247.
Kalkmetastase 858.
Kalkreaktionen 64.
Kakke (Beri-Beri) 1219.
Kallus s. Callus S. 676.
Kapillaren 106.
Karbolnekrose 1271.
Karbolvergiftung 434.
Karbunkel 1269.
Kartoffeldrüsen, sog. 160.
Karyorrhexis 812.

Kastraten 740, Hypophyse dabei 1176.
Kastration 672.
Katarrh 184.
Kaverne, Lunge 294.
K(C)avernitis 897, 944.
Kehlkopf 192 — Absceß 198 — Aktinomykose 203 — Amyloidtumoren 206 — Anatomie 192 — Blasenpolyp 203 — Blutungen 193 — Carcinom 207 — Croup 196 — Ecchondrose 206 — Entzündung, diphtherische 196, katarrhalische 194, phlegmonöse 198, pseudomembranöse 196 — Fibroepithelioma papillare 204 — Fibrom 206 — Fremdkörper 208 — Frakturen 208 — Geschwülste 203—208 — Laryngocele 193 — Lepra 203 — Lupus 200 — Mißbildungen 193 — Ödem 193 — Papillom 204 — Parasiten 208 — Perichondritis 198 — Pocken 203 — Polypen 203 — Rotz 203 — Sarcom 206 — Schilddrüsengewebe 206 — Sklerom 203 — Stenose 193, 196, 202, 207, 208 — Syphilis 201 — Traumen 208 — Tuberkulose 199 — Typhus 201 — ulcerative Prozesse 199 — Variola 203 — Verknöcherung 208.
Keilbeinhöhle, Empyem 186.
Keimepithel 901.
Keloid 1310.
Kephalhämatom 682 — internum 1103.
Kephalones 742.
Keratoma hered. 1309.
Kerion Celsi 1295.
Kernicterus 637.
Keuchhusten 195.
Kiefercysten 377 — -geschwülste 380 — -spalte 351.
Kiemengangscysten 210.
Kinderlähmung, cerebrale 1135 — spinale 1203.
Klappenaneurysma 22 — -fehler 27.
Kleesalzvergiftung 435, 859.
Klinocephali 742.
Kloake 461, membran 461, 879, 903.
Kloaken im Knochen 698.
Klumpfuß 792.
Knochen 655 — Absceß 688, 689, 704 — Aktinomykose 717 — Anatomie 658 — Anpassung, funktionelle 678 — Aplasie 662 — Angiom 749 — Atrophie 662—666 — Callus 676 — Carcinom 759 — Caries 690 — Caries tuberculosa 703 — Chondrom 750 — Chondrosarcom 751 — Cysten 762 — Elongation 741 — Eburneation 692, 727 — Ecchondrosis 750 — Enchondrom 750 — Enostose 668 — Entzündungen 681 — Exfoliation 688 — Exostose 668, 746 — Fibrom 749 — Fissuren 676 — Fungus 702 — Fisteln 698 — Frakturen (Heilung) 674 — Geschwülste 743 — Halisteresis 657 — Hypertrophie 673 — Hypoplasie des Skeletts 682 — Kanalikulation 690 — Kongestionsabsceß 705 — Lepra 718 — Lipom 749 — Lymphosarcom 758 — Marksequester 688 — Medullisation 682, 712 — Molekularnekrose 691 — Myelom 757 — Myxom 749 — Nekrose 697, 688, 691, 692 — Osteoblasten 179, 655 — Osteochondritis syphilitica 709 — osteoides Gewebe 661, 720 — Osteoklasten 179, 655 — Osteoidchondrom 751 — Osteom 746, 748 — Osteomalacie 666, krebsige 761 — Osteomyelitis 683 — Osteophyten 746 — Osteoporose 663, 690 — Osteopsathyrosis 663 — Osteosklerose 674, 692 — Ostitis 681, 683 — Ostitis, deformans 693, granulosa 691, ossificans 692 — Parasiten 762 — Periostitis 681, 687, 689, 696, 697 — Periostose 674 — Phosphor 700 — Pseudarthrose 679 — Rachitis 720 — Rarefizierende Ostitis 690 — Sarcome 752 — Sequester 688, 697 — Syphilis 709 — Totenlade 698 — Transplantation 673 — Tuberkulose 701 — Typhöse Veränderungen 685 — Usur 665 — Volkmannsche perforierende Kanäle 657.
Knochenaneurysma, falsches 756.
Knochenbrüchigkeit 663, vgl. Spontanfraktur.
Knochenfisteln 698 — Krebsentwicklung darin 759.
Knochenfraß 690.
Knochengewebe, normale Zusammensetzung 658.
Knochenkern der unteren Femurepiphyse 720.
Knochenmark 179 — bei Anaemia perniciosa 180 — gelbes 180 — Geschwülste 182 — Guajakreaktion 181 — bei Infektionskrankheiten 180, 181 — bei Leukämie 180 — Markzellen 179 — Riesenzellen 179 — rotes 179 — Pigment 182 — Fett- 180 — Gallert- 180 — Lymphoidmark 179 — Zellen 179.
Knochenneubildung im allgemeinen, Vorgänge dabei 659—662.
Knochenresorption im allgemeinen, Vorgänge dabei 655—659.
Knochenwachstum, normales, der häutig und der knorpelig präformierten Knochen 718 bis 720.
Knochensand 691, 703.
Körnchenzellen 1139.
Knorpel, Erkrankungen 764.
Kohlenoxydvergiftung, Blut dabei 118, 133 — Gehirn dabei 1153 — Nerven dabei 1219.
Kohlenpigmentlunge 274.
Kolloidkrebs 449.
Kommabacillen 498.
Komminutivfraktur 678.
Kompressionsmyelitis 1213.
Kongestionsabsceß 705.
Kontraktur, paralytische 792.
Kopfgeschwulst 682.
Kopfgrind 1294.
Koplik'sche Flecken 353.
Koprolithen 541.
Koprostase 482, 494.
Koryza 184.
Kot, -absceß 474, 483 — -brechen 473, 482 — -einklemmung 473 — -fistel 474, 557 — -stauung 494 — -stein 532, 541.
Krampfadern 102.

Kranzarterien, Herz 35, 36.
Krätze 1298 — Krätzmilbe 1298.
Kraurosis vulvae 1045.
Kretinismus 340, 739.
Kriebelkrankheit 1272.
Krompechercarcinom 1322 u. ff.
Kropf 334 — Kompressionserscheinungen bei Kropf 339.
Kropfherz 49, 339.
Kropftod 339.
Krup s. *Croup* 196.
Kryptorchismus 909.
Kuhpocken 1263.
Kugelthromben 51.
Kupfervergiftung 435.
Kupffersche Sternzellen 605.
Kurzatmigkeit bei Emphysem 235.
Kyphose 789 — durch Tuberkulose 707 — durch Rachitis 729, 789.
Kyphoskoliose 789.

Labium leporinum 350.
Lähmung, postdiphtherische 392.
Laënnecsche Cirrhose 587.
Lakunen Howship's 655 — lakunäre Resorption 655.
Landkartenzunge 356.
Landrysche Paralyse 1201.
Langerhanssche Inseln bei Diabetes 645.
Langhanssche Zellschicht 1050.
Laparotomie zur Heilung tuberkulöser Peritonitis 558.
Lappenelephantiasis 1224, 1307.
Laryngitis s. bei Kehlkopf 194.
Laryngocele 193.
Larynx s. Kehlkopf 192 u. ff.
Lateralsklerose, amyotrophische 1205.
Laverania malariae 131.
Lebensproben 230.
Leber 564 — Absceß 582 — Aktinomykose 600 — Akute Atrophie 578 — Adenom 607 — Anatomie 564 — Angiom 606 — Amyloid 602 — Argyrie 606 — Atrophie 568, 573, 578 — Blutung 573 — Braune Atrophie 573 — Carcinom 610 — Circulationsstörungen 568 — Cirrhose 587—594 — Cysten 608, 615 — Distomum 547 — Ecchinokokkus 617 — Eiterung 582 — bei Eklampsie 571 — Feuersteinleber 596 — Fettinfiltration 574 — Formanomalien 566 — gelappte 566, 598 — Gefäßverschluß 570 — Geschwülste 606 — Gewicht 603 — Glykogeninfiltration 604 — Gumma 596, 599 — Hypertrophie, kompensatorische 616 — Hypertrophische Cirrhose 592 — Hyperplasie 607 — Induration 569 — Infarkt, roter 571 — Interstitielle Entzündung 582 — bei Intoxikationen 578 — Leichenveränderungen 565 — Lepra 601 — Leukämie 602 — Lymphome 602 — Muskatnußleber 568, 569, 576 — Nekrose 572 — Ödem 573 — Phosphorvergiftung 581 — Pigmentcirrhose 591, -infiltration 604 — Regeneration 616 — Rote Atrophie 578 — Ruptur 575 — Safranleber 576 — Sarcom 609 — Schnürleber 567 — Schwellung, trübe 577 — Speckleber 602 — Stauungsleber 568 — Syphilis 596 — Tropischer Absceß 584 — Tuberkulose 594 — bei Typhus 602 — Zuckergußleber 594 — Zwerchfellfurchen 567.
Leberabsceß 582.
Leberarterie 572.
Leberatrophie, akute, gelbe und rote 578.
Lebercirrhose 587—594.
Leberegel 547.
Lebergumma 597, 599.
Leberruptur 573.
Lebersyphilis der Neugeborenen 596.
Leichdorn 1304.
Leichenemphysem 1248.
Leichengerinnsel im Blut 52.
Leichentuberkel 1281 — -wachs 648.
Leishman-Donovansche Körperchen 146.
Leishmaniosis ulcerosa cutis 1300.
Leistenbruch 467.

Lentikulärgeschwüre 199.
Lentigines 1301.
Leontiasis ossea 694 — leprosa 1291.
Lepra 1290 — maculo-anaesthetica 1292 — mutilans 1292 — der Knochen 718 — der Nase 188 — nervorum 1291 — tuberosa der Haut 1291.
Leprabacillen 1291.
Leprazellen 1292.
Leptocephali 742.
Leptomeningitis 1110 — chronica 1114 — spinalis 1184.
Leptus autumnalis 1297.
Leuchtgasvergiftung, Encephalitis dabei 1153.
Leukoderma, syphiliticum 1304, 1286 — einfaches 1303.
Leukämie 123 — Knochenmark 180 — Milz 146 — Mundhöhle 360 — Lymphdrüsen 165.
Leukanämie 122.
Leukocyten 122.
Leukocytose 123.
Leukomyelitis 1198.
Leukopathie 1303.
Leukopenie 123.
Leukoplakia oris 356 — oesophagi 407 — urethrae 895 — vaginae 1042, vesicae urinariae 882 — penis 946.
Leukotrichia 1303.
Leydensche Kristalle 220.
Lichen 1265 — haemorrhagicus 1249 — pilaris 1309 — ruber acuminatus 1265 — ruber planus 1265 — scrofulosorum 1266 — syphiliticus 1287.
Lien succenturiatus 136.
Lienterie 440.
Ligamentum latum; Hämatom 988 — intraligamentäre Myome 1016; Lig. rotundum 901, 1018.
Lingua geographica 356.
Linite plastique 430.

Linsenkern (Nucleus lentiform.), Blutversorgung desselb. 1150.
Lipämie 129.
Lipoma arborescens 773 — capsulatum 815, 840 — der Haut 1311 — herniosum 473.
Lipomatosis cordis 12 — musculorum 1230, 1235.
Lipurie 249.
Lippen, -bildung 349 — -krebs 365 — -spalte 350.
Lissauersche Randzone 1207.
Lithiasis 781.
Lithokelyphos 988.
Lithopädion 988.
Littlesche Krankheit 1206.
Littréscher Bruch 466.
Lobularpneumonie 258.
Lordose 789.
Livedo 1249.
Livores 1248.
Lues congenita 1290.
Luftembolie 129.
Luftröhre, Carcinom 213 — Decubitalgeschwüre 214 — Ecchondrosen 213 — Entzündung 211 — Erweiterung 212 — Fisteln 209, 212 — Geschwülste 213 — Granulationswucherung 214 — Mißbildung 209 — Perforationen 212 — Rotz 212 — Stenose 212 — Syphilis 212 — Tuberkulose 211 — Variola 212.
Luftröhrenschnitt und Folgen 213.
Luftschiffer, Lungen 237.
Lunge 229 — Absceß 247, 257, 264 ff. — Agenesie 228 — Aktinomykose 308 — Aluminosis 275 — Anatomie 214 — Anthrakosis 274 — Atelektase 229 — Blähung 232 — Blutung 242, 239, 297 — Brand 258, 264 — bronchogene Herdpneumonie 258 — Bronchopneumonie 258, 298 — Kadaveröse Veränderungen 229 — Calcification 247 — Carcinom 311 — Collaps 229 — Collapsinduration 231 — Corpora amylacea 238 — Cystenbildung 227 — Echinococcus 318 — Eisenlunge 275 — Eiterung 247, 257, 264 — Embolie 242, 246, 248; Fett- 248, Geschwulst- 249, Luft- 129, Pigment-Embolie 249 — Emphysem 232—237 — Entzündung 249 — Fremdkörper 267, 272 — Gangrän 264 bis 269, -herde 265, diffuse G. 265 — Geschwülste 310 — Hämorrhagischer Infarkt 243 — Hepatisation 252 — Hyperämie 237 — Induration, braune 239, nach Collaps 231, nach croupöser Pneumonie 256, schiefrige 271, 274, schwarze 299, der Spitzen 299 — Inveteriertes Ödem 242 — Karnifikation 256 — Käsige Pneumonie 286 — Kavernen 294 — Kompressionsatelektase 230 — kongestive Hyperämie 237 — Mißbildungen 229 — Nekrose, aputride 247, 258, 269 — Ödem 240 — Parasiten 317 — Peribronchiale Pneumonie 259 — Phthisis florida 288 — Rote Induration 238 — Rotz 307 — Saure Erweichung 229 — Splenisation 231, Staubinhalationskrankheiten 272 — Stauungslunge 239 — Steinlunge 275 — Syphilis 304 — Tuberkulose 275 — Verkalkung 247 — Volumen auctum 232 — Weiße Karnifikation 307 — Wunden 271; Heilung ders. 271.
Lungenarterien, Embolie 243 — Aneurysmen 296.
Lungenblähung 232.
Lungenbrand 259, 264 bis 269.
Lungencirrhose 257, 271 u. ff., 299.
Lungenfistel 297.
Lungengeschwülste 310—317.
Lungengeschwür 294.
Lungeninfarkt, hämorrhagischer 243 u. ff.
Lungenkavernen 294—298.
Lungenödem 240—243.
Lungenpest 262.
Lungenprobe 230.
Lungenschrumpfung 270, 257, 226.
Lungenseuche der Rinder 110, 269.
Lungentuberkulose 275 — Disposition 301 — der Kinder 300 — miliare 280 — Durchbruch in Blutgefäße 280, 281 — Heilung 300 — Historisches 303 — Mischinfektion 279, 295 — Prädisposition der Spitzen 284 — Sitz der initialen Herdchen 284 — verschiedene Formen 299.
Lungenvenen, Tuberkulose 279, 280.
Lupus der Haut 1277.
Lupus erythematosus 1264 — follicularis 1279 — mutilans 1280 — pernio 1279 — vorax 1279.
Lupuscarcinom 1278, 1328.
Luxation 790.
Lymphadenitis 156 — akute 156 — chron. 157 — hämorrhag. 157 — fibrinosa 157 — purulenta 156 — scrofulosa 162 — syphilitica 163 — tuberculosa 159.
Lymphadenocysten 111.
Lymphangiektasie 111.
Lymphangiom 112 — der Haut 1316.
Lymphangioendotheliom 114.
Lymphangitis 108.
Lymphdrüsen 153 — Adenie, aleukämische 166 — Bau 153 — Allgemeines über ihre Erkrankungen 155 — Amyloid 178 — Anthrakose 158 — Atrophie 178 — Carcinom 177 — Chlorom 170 — Degenerationen 178 — Endotheliom 177 — Entzündung 156 — Fremdkörpereinschleppung 155 — Hyperplastische Wucherungen und Geschwülste 164 — Großzellige Hyperplasie bei Tuberkulose 159 — Hodgkinsche Krankheit 167 — Lepra 164 — Leukämie 164 — Lymphome 157 — Lymphoma malignum 170 — Lymphosarcom 171 — Nekrose 157 — Pest 157 — Pigmentierung 158 — Sarcom 176 — Skrofulose 159, 162 — Syphilis 163 — Tuberkulose 159 — bei Typhus 157 — Vereiterung 156, 161 — Verjauchung 157 — Verkalkung 178.

Lymphe 134 — animale und humanisierte 1263.
Lymphgefäße 108 — Entzündung 108 — Erweiterung 111 — Geschwülste 112 — Geschwulstverbreitung auf dem Lymphweg 116 — Obliteration 110 — Thrombolymphangitis 109 — Tuberkulose 110.
Lymphoblasten 122.
Lymphocyten 122.
Lymphogranulomatose 166.
Lymphoidmark, sog. rotes Mark 179.
Lymphoidzelle 122.
Lymphom 157 — leukämisches 164 — aleukämisches 165.
Lymphoma malignum 170.
Lymphonoditis 156.
Lymphosarcom, allgemeines 171 ff.
Lymphosarcomatosis 174.
Lyssa 1154.

***M**acula* 1251 — atrophica 1289.
Madenwurm 546.
Madurafuß 1293.
Magen 422 — Amyloid 457 — Adenom 442 — Anämie 424 — Anatomie 422 — Angeborene Anomalien 424 — Atonie der Muskulatur 458 — Atrophie 429 — Bezoarebildung 458 — Blutungen 425—428, 440 — Carcinom 444 — Cirrhotische Atrophie 430 — Degenerationen 456 — Dilatation 457 — Emphysema cadaverosum 423 — Entzündungen 428 — Erosionen, hämorrhagische 426 — Fisteln 440 — Gestaltsveränderungen 441 — Geschwülste 442 — Geschwür 436 — Hyperämie 425 — Hypertrophie 458 — Hypostase 423 — Infektionen, spezifische 431 — Kadaveröse Veränderungen 423 — Katarrh 428 — Lageveränderungen 424 — Milzbrand 431 — Mißbildungen 424 — Peptisches Geschwür 436 — Phlegmone 430 — Pigmentierung 424 — Polypen 442 — Pseudomelanose 424 — Sarcom 443 — Saure Erweichung 423 — Scirrhus 448 — Schrumpfmagen 430 — Selbstverdauung 243 — Stenose 424, 457 — Syphilis 432 — Tuberkulose 431 — Typhus 432 — Verätzungen 432 — Verengerung 457 — Vergiftungen 432.
Magenblutung 425—428, 440, 452.
Magendarmprobe 230.
Magenerweichung 423.
Magenerweiterung 457.
Magengeschwür, rundes 436 — Ätiologie 436 — Narben desselben 441 — Entstehung von Krebs darin 441, 444, 453.
Mageninhalt bei Krebs des Magens 455.
Magenkrebs 444—451 — Entwicklung 444 — verschiedene Hauptformen 445—450 — makroskop. Verhalten und Verlauf 451 — Erbrochenes beim Krebs 455 — Fehlen der freien Salzsäure 455 — Klin. Diagnose 455.
Magenperforation durch Ulcus simplex 438 — nach Verätzung 434 — durch Krebs 452.
Maidismus 1209.
Makrocephalie 742, 1124.
Makrocheilie 112, 362.
Makrocyten 120.
Makroglossie 112, 362.
Makrosomie 740.
Makrostomie 352.
Malakoplakie, Harnblase 882.
Malaria, Blutveränderung 130 — Milz 145 — Plasmodien 131.
Maladie cystique de la mamelle 1081.
Malignes Ödem der Haut 1267.
Malleus 1293, 188.
Malum Pottii 707.
Malum senile articulorum 776 — perforans pedis 1272.
Mammilla 1077, 1078, 1090.
Mamma s. Brustdrüse 1076 — Absceß 1079 — Aktinomykose 1082 — Adenom 1082 — Anatomie 1076 — Carcinom 1089 — Cirrhosis 1080 — Cysten 1097 — Cystosarcom 1087 — Echinococcus 1098 — Entzündungen 1078 — Fibroadenom 1083 — Hypertrophie 1082 — Involutionscysten 1097 — Laktation 1076 — Lipomatose 1082 — Mischgeschwülste 1083 — Mißbildungen 1077 — Parasiten 1098 — Polykystom 1081 — Puerperale Entzündung 1078 — Sarcoma phyllodes 1087 — Sarcom 1088 — Syphilis 1082 — Tuberkulose 1081.
Mammacarcinom 1089—1097.
Mandeln s. Tonsillen 386.
Marchische Methode 1138.
Markzellen 122, 179.
Masern 1251 — Angina 387 — Pneumonie 260, 264.
Mastdarm, Entzündung 537 — Fisteln 538 — Geschwüre 537 — Syphilis 539.
Mastdarmgonorrhoe 538.
Mastitis 1078.
Mastzellen 123.
Maulseuche 353.
Meckelsches Divertikel 464.
Meconium 548.
Mediastinaltumoren 332 — Lymphosarcome 174, 331.
Mediastino-Pericarditis 8, 10.
Mediastinum 328.
Medullarkrebs 446.
Megaloblasten 120, 121, 122.
Melaena 487 — neonatorum 426.
Melanämie 128.
Melanin 1320, 424.
Melanoblasten 1318.
Melanogen 1320.
Melanosarcomatose 1320.
Melanose 1320.
Melanose der Darmzotten 488 — der Haut 1320.
Melanurie 131, 1320.
Meloschisis 351.
Membran, croupöse 196.
Meningitis (Leptomeningitis) 1110 — cerebrospinalis epidemica 1114 — serosa 1110 — eitrige 1111 — Ätiologie 1113, 1114 — spinale 1184 — syphilitische 1162 — tuberkulöse 1115.
Meningocele 1129, 1198.

Meningococcus 1114.
Meningotyphus 511.
Menorrhagie 995.
Menstruation 995, 948 — Menstruationsmetastase 243.
Mercurialismus 355.
Mesarteriitis 69, 75, 76, 78, 79, 85.
Mesenterialcysten 559.
Mesenterialer Duodenalverschluß 457.
Mesenterialdrüsen bei Tuberkulose 162 — Typhus 157.
Methämoglobin bei Kali chloricum- und anderen Vergiftungen 134 — Nieren 857.
Meteorismus 482.
Metritis 1073, 1074, 1075.
Metrolymphangitis 1076.
Metrophlebitis 1074.
Metrorrhagie 997.
Mieschersche Schläuche 1242.
Mikrencephalie 1129.
Mikrocephalie 742, 1129.
Mikrocyten 119.
Mikrognathie 352.
Mikrogyrie 1130.
Mikromastie 1077.
Mikromelie 733.
Mikromelia chondrodystrophica 733.
Mikrosporie 1295.
Mikrosporon furfur 1296.
Mikrostomie 352.
Mikuliczsche Zellen 189.
Milchfistel 1079.
Milchsäure im Mageninhalt 455, 458.
Miliaria 1257.
Miliartuberkulose, allgemeine 280.
Miliartuberkel, Histogenese 276.
Milch 1077 — Bakteriengehalt 1079.
Milium der Mundhöhle 354 — der Haut 1332.
Milz 134 — Absceß 141, 143 — Aktinomykose 150 — Alienie 136 — Amyloid 150 — Anämie 138 — Anatomie 134 — Angeborene Anomalien 136 — Anthrakose 137 — Berstung 143 — bei Morbus Bantii 139 — Cyanosis 138 — Echinococcus 153 — Eiterung 141, 143 — Embolie der Milzarterie 140 — Entzündung 142 — Erweichung der Follikel 144 — Funktion 136. — Geschwülste 152 — Gumma 148 — Hyperämie 138 — Hyperplasie 142, leukämische 146, syphilitische 148 — Induration 139 — Infarkt 140 — Lageanomalie 136 — bei Lebercirrhose 139 — Lepra 150 — Leukämie 146 — Malaria 145 — Narben 141 — Nekrose 140 — Parasiten 153 — Parasplenitis 144, 151 — Perisplenitis 151 — Pigmentierung 137 — Pseudoleukämie 148 — Rotz 150 — Ruptur 143 — Syphilis 148 — Tuberkulose 148 — bei Typhus (Febris) recurrens 143, 144 — bei Typhus abdominalis 143, 144.
Milzarterie, Aneurysma 141, cirsoides 82, 84 — Embolie 140 — Arrosion bei Magenulcus 440, 441.
Milzbrand 261, 431, 518 — Allgemeininfektion 1271 — Bacillen im Blut 132 — embolischer Hautmilzbrand 1271 — der Lunge 261 — der Lymphdrüsen 157 — des Magens 431 — Milz dabei 143 — des Darms 518.
Milzbrandkarbunkel der Haut 1270.
Milzhernien 143, 152.
Milzhyperplasie 142, 145.
Milztumor 138 — akuter 142 — chronischer 145 — bei Lebercirrhose 139 — leukämischer 146 — septischer 143 — spodogener 137.
Milzvene, Thrombose 141, 144 — Phlebolithen 141 — Varicen 141.
Mischinfektion bei Tuberkulose der Lunge 279, 289, 294.
Miserere 473.
Mitesser 1332.
Mitralfehler 28.
Möller-Barlowsche Krankheit 730.
Molenbildung 1055, 1064 — destruierende 1058.
Molluscum contagiosum 1298 — Molluscumkörperchen 1299.
Mongolengeburtsflecken 1301.
Monorchie 909.
Montgomerysche Drüsen 1077.
Morbilli 1251.
Morbus Addisonii 800 — Bantii 139 — Barlow 730 — Basedowii 337 — Brigthii 824 — maculosus Werlhofii 1250.
Morchelvergiftung (Helvella esculenta) 119, 639.
Morgagnische Hydatide 921, 977.
Morphaea alba u. nigra 1291.
Morvansche Krankheit 1194.
Motorische Leitungsbahn 1148, 1196, 1202.
Müllersche Gänge 901, 902, 906, 907, 934, 1018, 1040.
Multiple Sklerose, cerebrospinale 1159.
Mumifikation des Fötus 1064 — der Haut 1271.
Mumps 380.
Mundhöhle, Aktinomykose 359 — Cysten 370 — Entzündung 352 — Geschwülste 362 — Lepra 359 — Leukämie 360 — Lupus 357 — Mißbildungen 349 — Mikroorganismen 360 — Syphilis 358 — Tuberkulose 357 — bei Vergiftungen 403.
Mundseuche 353.
Mundschleimhaut, Tuberkulose 357 — Ichthyosis 356 — Leukoplakie 356 — Lichen 357 — Lupus 357 — Maculae lacteae 356 — Papeln 358 — Vergiftungen 403.
Muschelvergiftung 489.
Muskatnußleber 576, 568, 569.
Muskeln 1228 — Absceß 1232 — Aktinomykose 1235 — Amyotrophia 1229 — Anämie 1228 — Atrophie 1228 — Blutungen 1228 — Cysticercus 1243 — Degeneration 1230 — Echinococcus 1243 — Dystrophie, progressive 1229 — Entzündung 1232 — Geschwülste 1237 — Hämatom 1228 — Hypertrophie 1236 — Lipomatosis 1235

— Myopathie, primäre 1229 — Polymyositis 1232 — Pseudohypertrophie 1230 — Regeneration 1236 — Rotz 1235 — Sarcom 1239 — Syphilis 1234 — Trichinen 1240 — Tuberkulose 1233 — Verkalkung 1232 — wachsartige Degeneration 1231 — Zerklüftung 1231.
Muskelatrophie, einfache 1228 — neuropathische 1229 — pigmentöse 1229 — primäre, progressive 1229 — spinale, progressive 1206.
Muskelhämatom 1228 — bei Typhus 1231, 511.
Mutterkornvergiftung 1209, 1272.
Muttermäler 1317.
Muttermund, Ektropium 1007 — Erosion 1005.
Myasthenia gravis 331, 1205.
Mycosis fungoides 1276.
Myelintropfen 1138.
Myelitis 1198 — centralis 1200 — Kompressionsmyelitis 1213 — disseminierte 1200 — eitrige 1199 — hämorrhagische 1199 — bei Infektionskrankheiten 1198 — bei Intoxikationen 1199 — transversale 1200 — traumatische 1211.
Myeloblasten 122, 164, 179.
Myelocyste 1187.
Myelocystocele 1190.
Myelocystomeningocele 1190.
Myelocyten 126, 171, 179.
Myelogene Sarcome 754.
Myelomeningocele 1188.
Myelom 757.
Myeloplaxen 179.
Myiasis 192.
Myocardium, Atrophie 31 — Degeneration 32, 33 — Entzündung 38 — Ernährungsstörungen nach Kranzarterienveränderungen 35—38 — Fragmentatio 45 — Leukämie 53 — Syphilis 52 — Tuberkulose 52 — Verkalkung 35.
Myocarditis 38 — akute 40 — chron. fibrosa 42 — disseminata 38 — interstitialis 40 — parenchymatosa 38 — purulenta 40.
Myocardite segmentaire 46.
Myelämie 124.
Myoma uteri 1013—1021.
Myomalacia cordis 37.
Myositis 1132 — eitrige 1232 — fibröse 1233 — ossificans 1237 — akute multiple 1232 — syphilitische 1234 — tuberkulöse 1233.
Myotonia congenita = Thomsensche Krankheit 1236.
Mytilismus 489.
Myxochondrom s. Knochen 751.
Myxödem 341, 734, 1249.

Nabeladenom 464, 1276.
Nabelbruch 471.
Nabelgranulom 464, 1276.
Nabelinfektion 585.
Nabelschnur 1063 — bei Syphilis 1063.
Nabelschnurgefäße bei Syphilis 1063.
Nabelvene 585.
Nachtripper 895.
Nägel 1336.
Naevus 1317 — linearis 1310 — lipomatodes 1312 — pigmentosus 1318, 1319 — pilosus 1318 — systematisierte N. 1310 — unius lateris 1310 — vasculosus 1313 — zellreicher N. 1317.
Nannocephalus oder *Nanocephalus* 742.
Nannosomie oder *Nanosomie* 738.
Naphtholblaureaktion 123, 1139.
Narbenkeloid 1310.
Nase 183 — Anatomie 183 — Bakterien 184 — Blutung 183, 184 — Carcinom 192 — Entzündung 184 — Geschwülste 190 — Katarrh 184 — Lepra 188 — Mißbildungen 183 — Nebenhöhlen 183 — Parasiten 192 — Rhinosklerom 189 — Rotz 188 — Schleimpolypen 190 — Syphilis 187 — Tuberkulose 186 — Typhus 183 — Wucherungen, adenomatöse 190.
Nasenpolypen 190.
Nasenrachenpolypen 191, 399, 749.
Nasensteine 192.
Natronlauge, Vergiftung 432.
Nearthrose 680, 791.
Nebeneierstock (Epoophoron) 965.
Nebenhoden 911 — Cysten 921 — Entzündung 912 — Syphilis 918 — Tuberkulose 915.
Nebenhorn, rudimentäres 908 — Schwangerschaft desselben 908.
Nebenmilz 136.
Nebennieren 796 — accessorische 798 — Amyloid 801 — Anatomie 796 — bei Addisonscher Krankheit 800 — Blutung 799 — Entwicklung 797 — Entzündung 799 — Erweichung, postmortale 799 — Geschwülste 801 — Parasiten 803 — Syphilis 801 — Tuberkulose 799.
Nebenpankreas 641.
Nebenschilddrüsen 347.
Nebentuben 976, 977.
Negrische Körperchen bei Tollwut 1155.
Nekrose, der Knochen 688, 691, 692, 697 — der Haut 1271.
Nematoden 544.
Nephritis 818 — Allgemeines 826 — akute 830 — Ätiologie 832 — Symptome 833 — aszendierende 848 — chronische 834 — chronische hämorrhagische 834, 836 — chronische indurative 838 — chron. interstitialis bei Lues 855 — chron. parenchymatöse 834 — klin. Befund 834 — eitrige 846 — exsudative 832 — hämatogene 847 — hämorrhagische 836 — medullaris 848 — metastatische 847 — papillaris bacterica 848 — parenchymatosa 818, 830, 834 — scarlatinosa 832 — toxische 832.
Nephrolithiasis 872 — Entstehung von Harnsteinen 872 — Chemische Zusammensetzung der Harnsteine 873 — Folgen der Nierensteine 874.
Nephropexie 807.
Nephroptose 807.
Nerven, periphere 1216 — Atrophie 1216 — Degeneration 1216 — Durchschneidung

1217 — Entzündung 1218 — Geschwülste 1222 — Lepra 1220 — Regeneration 1220.
Nervenfieber, sog. 502.
Nesselsucht 1254.
Neugeborene, Lunge ders. 230.
Neurinoma 1227.
Neurit 1202.
Neuritis 1218 — bei Infektionskrankheiten 1219 — bei Intoxikationen 1219 — lokalisierte 1219 — multiple 1219 — puerperalis 1219 — traumatische 1220.
Neuroblasten 1164, 1221.
Neurocyten 1221.
Neurofibrillen 1137.
Neurofibrom 1222.
Neurofibromatose 1223.
Neuroganglion 1223.
Neuroglia 1139 — Färbung 1140.
Neurogliom 1164, 1223.
Neurom 1222 — Amputationsneurom 1222.
Neuron 1202.
Neuropathisches Papillom 1310.
Niere 807 — Ablagerungen 856 — Abscesse 847 — Aktinomykose 855 — Anämie 809 — Adenom 862 — Amyloid 844 — Anomalien, angeb. 804 — Aplasie 804 — Argyrie 859 — Arteriosklerose 816 — Atrophie, senile 815 — Beweglichkeit 807 — Bilirubininfarkt 858 — Blutcylinder 824 — Blutpigmentinfarkt 857 — Brightsche Krankheit 824 — bunte Niere 834, 836 — Cholera 810, 823 — Cholesteatom 877 — Circulationsstörungen 807 — Cirrhose 838 — cyanotische Induration 808 — Cylinder 824, 858 — Cysten 859 — Degenerationen: albuminöse 819, fettige 820, glykogene bei Diabetes 823, hämatogene 818, hydropische 823, parenchymatöse 819 — Dystopie 805 — Embolie 810 — Entwicklung 804 — Entzündungen, nicht eitrige 826 — Embryonale Drüsengeschwulst 864 — Entzündliche Fettniere 835 — Epithelnekrose 823 — Fettniere der Herzkranken 809 — Gallenpigmentinfarkt 858 — Geschwülste 862 — Gewicht 853 — Gicht 857 — Glomerulusveränderungen 826 — Gries 872 — Granularatrophie 838 — große rote 838, 837, große weiße 835 — Harnsäureinfarkt 856 — Herdnephritis, akute 828 — Hydronephrose 868 — Hyperämie 807 — Hypoplasie 804 — Icterus 858 — Infarkt 810 — Kalkinfarkt 858 — Koagulationsnekrose 811 — Konkremente 872 — Konkrementinfarkte 856 — Lageveränderungen 807 — Lappung, kongenitale 805 — bei Leukämie 856 — bei Malaria 857 — metastatische Abscesse 847 — Papillarkatarrh, desquamativer 831 — Parasiten 868 — Parenchymatöse Nephritis 818, 828, 830, 834 — Pigmentinfarkt 858 — Pyelitis 874, 875 — Pyelonephritis 848 — Stauung 808 — bei Sublimatvergiftung 858 — Syphilis 855 — Traumen 868 — Tuberkulose 850 — Verkalkung 858 — Verlagerung 805, 807 — Venöse Hyperämie 808 — Verwachsung 805 — Wanderniere 807.
Nierenarterien, Verschluß 810.
Nierenbecken, Entzündung 875 — Epithelmetaplasie 877 — Erweiterung 868 — Geschwülste 877 — Konkremente 872 — Mißbildungen 806 — Tuberkulose 851, 853.
Nierencirrhose 838.
Nierengeschwülste, allg. Verhalten 867.
Nierenfistel 878.
Niereninfarkt 810.
Nierenmangel, angeborener 804.
Nierensteine 872.
Nierensteinkolik 875.
Nierenvenen, Thrombose bei Kindern 808.
Nisslsche Färbung 1137.
Noduli Albini 20.
Nodulus caroticus 211.
Noma oris 355 — genitalium 1039.
Normoblasten 120.
Nosokomialgangrän 1271.
Notencephalie 1127.

Ochronose 764.
Odontoblasten 375.
Odontom 376.
Oedema malignum 1267.
Oesophagismus 416.
Oesophagitis dissecans 406 — exfoliativa 406 — phlegmonosa 407 — pseudomembranacea 407 — variolosa 407.
Oesophagus 403 — Aktinomykose 408 — Anatomie 403 — Blutungen 406 — Carcinom 410 — Dilatation 416 — Divertikel 418 — Entzündungen 406 — Fisteln 404 — Fremdkörper 421 — Geschwülste 409 — Hämorrhagische Erosion 405 — Mißbildungen 404 — Perforation 421 — Sarcom 409 — Soor 422 — Stenose 416 — Stenose, spastische 416, 407 — Striktur 409 — Syphilis 408 — Tuberkulose 408 — Ulcus ex digestione 405 — Varicen 405 — Verätzungen 409.
Oesophagomalacie 405.
Oesophagusengen 412.
Oesophaguskrebs 409—416.
Ohnmacht 1141.
Ohrmuscheln, Gichtablagerungen 781.
Oidium albicans s. Saccharomyces albicans 361.
Oligämie 118.
Oligochromämie 120.
Oligocythämie 118, 119.
Oligurie 833.
Omentopexie 591.
Onychia 1336.
Onychogryphosis 1336.
Onychomycosis favosa 1294, trichophytina 1295.
Oophoritis 951.
Opticus, Atrophie bei Tabes 1208 — bei basaler gummöser Meningitis 1162 — bei Turmschädel 743 — partielle Atrophie bei Sclérose en placques 1160 — Stauungspapille 1171.

Opticuscentrum 1136.
Optische Leitungsbahn 1136.
Orbitalphlegmone 1102, 186.
Orchitis 912.
Orientbeule 1300.
Ossifikation, endochondrale 718, 662.
Osteoarthropathie hypertrophiante pneumique 696.
Osteoblasten 179, 659, 662.
Osteochondritis syphilitica 709.
Osteoidchondrom 751 — -sarcom 752.
Osteoides Gewebe 661, 720, 723.
Osteogenesis imperfecta 736.
Osteoklasten 179, 655.
Osteome der Knochen 746 — heteroplastische 478 — der Muskeln 1237.
Osteomalacie 666—673 — krebsige 761.
Osteomyelitis 681 u. ff. — fungosa 691, 703 — variolosa 182.
Osteophyten 746.
Osteoplastik 673.
Osteoplastische Carcinome 761.
Osteophlebitis 689.
Osteoporose 663.
Osteopsathyrosis 663, 738.
Osteosarcom 752 u. ff.
Osteosklerose 692.
Ostitis 681, 690, 692, 693 — deformans 693 — fungosa 691 — granulosa 691 — ossificans 692 — rareficans 690.
Otitische Erkrankungen des Gehirns und s. Häute 1113, 1155.
Ovarialcysten 953 — Histogenese 963.
Ovarialschwangerschaft 984.
Ovarium 947 — Absceß 951 — Adenokystom 955 — Anatomie 947 — Aktinomykose 953 — Blutung 950 — Carcinom 966 — Circulationsstörungen 950 — Cystadenoma multiloculare 956, papilliferum 959, carcinomatosum 967 — Cysten 953 — Dermoidcysten 972 — Entzündung 951 — Follikel 948 — Geschwülste 955 — Graafscher Follikel 948 — Hyperämie 950 — Hypertrophie, follikuläre 953 — Oberflächenpapillom 963 — Sarcom 970 — senile Involution 950 — Teratome 972 — Tuberkulose 953 — Überzählige Ovarien 950 — Verlagerung in Hernien 950.
Ovula Nabothi 1002.
Oxalatsteine 873, 890.
Oxalsäure, Vergiftung 435, 859.
Oxalsaurer Kalk in den Nieren 859.
Oxycephali 742.
Oxydasereaktion 123.
Oxyuris vermicularis 546.
Ozaena 185, 187 — -bacillen 185.

Pacchionische Granulationen 1099.
Pachyakrie 695.
Pachycephali 742.
Pachydermatocele 1310.
Pachydermia laryngis 195.
Pachydermie, lymphangiektatische 112, 1307.
Pachymeningitis 1103 — cervicalis hypertrophica 1181.
Pädarthrocace 706.
Pagetsche Krankheit der Brustwarze 1090, 1329 — Ostitis def. 693.
Palatoschisis 351.
Panaritium 1267 — periostale 1267, 699.
Panarthritis 767.
Pankreas 641 — Pankreas accessorium 641 — Adenom, cystisches 651 — Amyloid 646 — Apoplexie 642 — Atrophie 644 — Autodigestion 642 — Blutungen 642 — Carcinom 652 — Cirrhose 644 — Cysten 653 — Degenerationen 644 — bei Diabetes 644 — Entzündung 642 — Fermente 654 — Fettgewebsnekrose 646 — Geschwülste 651 — Hämorrhagie 642 — Induration 644 — Lipomatose 646 — Mißbildungen 641 — Pigmentierung 646 — Steinbildung 651 — Syphilis 644 — Tuberkulose 644.
Pankreassteine 651.
Pankreatitis acuta haemorrhagica 643, 650.
Panophthalmie 1102.
Panzerkrebs 1096.
Papageienkrankheit 262.
Papula 1251, 1284.
Paracholie 639.
Paracystitis 883, 893.
Paraffinkrebs 947, 1327.
Paraganglien 796.
Paraganglion intercaroticum 211.
Paralyse, progressive 1133 — bulbäre akute 1153 — bulbäre progressive 1205.
Paralysis agitans 1160 — spinalis spastica 1206.
Paramastitis 1079.
Parametritis 1012 — puerperalis 1075.
Paranephritis 850, 877.
Parapedesis bilis 639.
Paraphimose 944.
Paraplegie 1201 — bei Syphilis 1215.
Pararenale Geschwülste 878.
Paratyphlitis 535.
Paratyphus B. 489.
Paraurethralgänge 894.
Parietalthromben, im Herzen 50 — der Gefäße 95.
Parkinsonsche Krankheit 1160, 348.
Paronychia syphilitica 1336.
Parotis 380 — Cylindrom 115, 384 — Endotheliom 115, 384 — Entzündung 380 — Geschwülste 382 — Carcinom 383 — Mischgeschwülste 383 — Sarcom 383.
Paroophoron 902, 965.
Parovarium 965 — Cysten 966.
Parulis 372.
Pectus carinatum 729.
Pediculi 1297.
Peliosis rheumatica 1250.
Pellagra 1209.
Pelveoperitonitis 1011.
Pemphigus 1258 — acutus 1258 — chronicus vulgaris 1258 — foliaceus 1259 — neonatorum syphiliticus 1290 — neuroticus

1259 — papillaris vegetans 1259 — syphiliticus 1285.
Penis 943 — Carcinom 946 — Cavernitis 944 — Condylom 945 — Elephantiasis 945 — Fraktur 944 — Geschwülste 945 — Initialsklerose, syphilitische 944 — Mißbildungen 910 — Schwellkörper 944 — Tuberkulose 945 — Ulcus molle 944, 1274.
Pentastomum denticulatum in der Milz 153, Lunge 318, Leber 621.
Perforationsperitonitis 554.
Perforierende Kanäle Volkmanns 657.
Periarteriitis nodosa 75.
Peribronchitis 221 — tuberculosa 222, 290.
Pericardiale Schwielen 9.
Pericarditis actinomycotica 11 — adhaesiva 7 — eitrige 9 — fibrinöse 4 — hämorrhagische 11 — syphilitische 11 — tuberkulöse 11.
Pericarditische Sehnenflecken 8.
Perichondritis laryngea 198.
Perihepatitis chron. fibrosa 594.
Perimetritis 1011.
Perinealriß 1044.
Perinephritis 850, 877.
Periodontitis 372.
Perioesophagitis 408.
Perioophoritis 952.
Periorchitis 930, 931, 932.
Periostitis 681 — albuminosa 689 — gummosa 712, 714 — ossificans 681 — purulenta dissecans 683, 687.
Peripankreatitis 643.
Periphlebitis 97.
Peripneumonie 269.
Periproctitis 537, 538.
Perisplenitis 151.
Perithel 113.
Peritheliom 113, 755, 1319.
Peritoneum 548 — Ascites 549 — Blutung 550 — Carcinom 561 — Circulationsstörungen 551 — Corpora libera 563 — Cysten 559 — Dermoidcysten 559 — Endotheliom 560 — Entzündung 551 — Gallertkrebs 561 — Geschwülste 558, primäre 558, sekundäre 561 — Hydrops 549 — Parasiten 563 — Tuberkulose 556.
Peritonitis adhaesiva 555 — acuta 551 — Bakterien dabei 552 — chronische 555 — deformans 555 — hämatogene 554 — idiopathische 555 — perforativa 554 — puerperale 552, 1076 — tuberkulöse 557 — ulceröse 555.
Perityphlitis 531.
Periurethrale Abscesse 898.
Perlgeschwulst 1119.
Perlsucht beim Rinde 324, 512.
Perniones 1256.
Perniciöse Anämie 120 — Herz dabei 33 — Mark 180.
Pes, calcaneus 792 — equinus 792 — varus 792 — valgus 792.
Pest, Allgemeines 157 — Bubonenpest 157 — Milz dabei 143 — Leber dabei 560 — -pneumonie 262 — -sepsis 133, 157.
Petechialtyphus 502.
Petechien 1249.
Peyersche Haufen 459.
Pfannenwanderung 773, 785.
Pfortader 570, 583, 584 — Distomum haemat. im Blut derselben 132 — Thrombose 570.
Pfundnase 1269.
Pharyngektasie 419.
Pharyngitis atrophicans 395 — granulosa 395 — hyperplastica 395.
Pharyngocele 419.
Pharynx 385 — Abseß 394 — aleukämische Adenie 400 — adenoide Vegetationen 396 — Carcinom 400 — Decubitalnekrose 401 — Diphtherie 388 — Divertikel 419 — Entzündung 386 — Geschwülste 398 — Sklerom 189 — Syphilis 397 — Tuberkulose 396 — bei Vergiftungen 403.
Pharynxtonsille 385, adenoide Vegetationen 396.
Phimose, angeb. 910, erworb. 943.
Phlebektasie 100 — des Uterus 997 — Verblutungstod dabei 101, 997.
Phlebitis 96.
Phlebogene Angiome 108.
Phlebolithen 96, 101.
Phlebosklerose 97, 101.
Phlegmasia alba dolens 99, 1074.
Phlegmone der Haut 1267 — emphysematosa 1268.
Phokomelie 732.
Phosphatsteine 873, 890.
Phosphornekrose 700.
Phosphorvergiftung, Herz 33 — Magen 433 — Leber 581 — Nieren 822, 858.
Phthisis, atra 273 — pulmonum 275 — florida 288 — renalis tuberculosa 853.
Physaliden 750.
Physometra 993.
Phytobezoare 458.
Pia-Arachnoidea cerebralis 1109 — Blutungen 1110 — Cholesteatom 1119 — Echinococcus 1123 — Entzündung 1110 — Geschwülste 1119 — Melanom 1122 — Ödem 1110 — Parasiten 1122 — Syphilis 1118 — Tuberkulose 1115 — Pigment 1122.
Pia-Arachnoidea spinalis 1183 — Blutungen 1183 — Entzündung 1183 — Geschwülste 1184 — Osteom 1184 — Syphilis 1184 — Tuberkulose 1184.
Pigmentembolie 249.
Pigmentflecken, angeborene 1300.
Pigmentsarcom, Haut 1320.
Pirquetsche Cutanreaktion 301.
Pityriasis simplex 1330 — tabescentium 1330 — versicolor 1296.
Placenta 1049 — accreta 1051 — Entwicklung 1050 — Fibrinkeile 1059 — Geschwülste 1062 — Infarkt 1059 — praevia 1051 — Syphilis 1061 — Thrombose 1059 — Tuberkulose 1062 — Übertritt von Bakterien 1062.
Placentarpolypen 1065.

Placentarriesenzellen 1052.
Placentarstelle 1053 — epitheliale Geschwulst derselben 1066 — puerperale Infektion 1074 — Luftembolie von der Pl. aus 129.
Plagiocephali 742.
Plaques, gutartige 356 — jaunes 1143, 1151 — des fumeurs 356 — muqueuses 1286 — opalines 356, 358.
Plasmazellen 7.
Plasmodium malariae 131.
Plattfuß 792.
Platycephali 742.
Plaut-Vincentsche Angina 392.
Plethora 49, 118.
Pleura 318 — Aktinomykose 308 — Anatomie 318 — Blutungen 318 — Carcinom 327 — Empyem 322, 324 — Endotheliom 326 — Entzündung 321 — Geschwülste 326 — Hydrothorax 318 — Lymphosarcom 327 — Parasiten 328 — Schwarten 322 — Synechie 322 — Tuberkulose 324 — Verwachsungen der Blätter 322.
Pleuraknochen 323, 748.
Pleuritis adhaesiva 322.
Pleuraknochen 323, 724.
Pleuritis adhaesiva 322 — Ätiologie 321 — chronische fibröse 323 — eitrige 322 — exsudative 322 — fibrinöse 321 — hämorrhagische 322 — incapsulata 322 — putride 322 — sicca 321 — tuberkulöse 326 — Folgen der Pl. 323.
Plexus chorioidei, Cysten 1121 — Geschwülste 1120.
Plica polonica 1260.
Pneumatosis cystoides intestini 492.
Pneumococcus 250.
Pneumomalacie, bei Diabetes 269 — acida 229 — cadaverica 229.
Pneumonie, Aspirations- 258, 267 — atypische Formen 255 — Bakterien 250 — centrale 255 — chronische 256 — croupöse 249 — dissezierende 270 — eitrige 257 — embolische 248 — bei Hernien 474 — erratische 255 — fibrinöse 249 — genuine 249 — glatte 288 — hämorrhagische 255 — hypostatische 240 — indurierende 256 — bei Influenza 255, 260, 270 — interstitielle 269, 274 — katarrhalische 259 — käsige 286 — lobäre 249 — lobuläre 258 — metastatische 248 — migrans 255 — peribronchiale 259 — bei Pest 262 — pleurogene 269 — schlaffe 255 — septische 268 — syphilitische 305 — tuberkulöse 286 — nach Vagusdurchschneidung 267 — weiße 307.
Pneumokokken 250 — -Endocarditis 23, 251.
Pneumobacillus 250.
Pneumonokoniosen 272.
Pneumopericardium 4.
Pneumothorax 319 — falsus 320 — bei Tuberkulose 298.
Pneumothoraxprobe in der Leiche 298.
Pneumotyphus 511.
Pocken, Haut 1260 — hämorrhagische 1263 — Veränderungen anderer Organe 1263.
Podagra 780.
Poikilocytose 120.
Poliomyelitis 1198 — anterior acuta 1203.
Poliosis 1303.
Polyarthritis rheumatica, akute 769 — chronische 771.
Polymastie 1078.
Polymyositis 1232.
Polyneuritis 1219.
Polyposis intestini 497, 521.
Polyserositis 556.
Polythelie 1078.
Ponsblutung 1146.
Porencephalie 1131.
Porenkanälchen der Alveolen 215.
Porokeratosis 1309.
Porrigo 1334.
Portio vaginalis 1011 — Erosion 1005 — Carcinom 1025.
Posthitis 943.
Pottscher Buckel 707.
Praeputium, Beschneidung 945 — Drüsen 943 — Elephantiasis 945 — Steine 947.
Priapismus 944 — bei Leukämie 944.
Primäraffekt, syphilitischer 1282.
Processus, pyramidalis 333 — vermiformis 531.
Proctitis 537.
Progressive Paralyse 1133.
Progressive perniciöse Anämie 120.
Prolapsus, ani 478 — uteri 990 — recti 478 — vaginae 1042.
Prostata 933 — aberrierte Drüsen 878, 894 — Absceß 934 — Anatomie 933 — Atrophie 936 — nach Kastration 936 — Carcinom 940 — Corpora amylacea 936 — Degeneration 936 — Entzündung 934 — Geschwülste 936 — Hypertrophie 936 — Konkremente 935 — Sarcom 942 — Tuberkulose 934.
Prostatacarcinom 940 — osteoplastische Carcinose dabei 759, 760.
Prostatalappen, Homescher 934, 938.
Prostatitis 934.
Prostatorrhoe 934.
Protagon 821, 1301.
Protozoën, angebl. bei Epithelioma molluscum 1299 — Übersicht über andere 548.
Prurigo 1264.
Pruritus senilis 1254.
Psammom der Dura 1107.
Psammomkörper, 1107, 960, 967.
Pseudarrhenie 905.
Pseudarthrose 679, 700.
Pseudoerysipelas 1267.
Pseudohermaphroditismus 905.
Pseudohypertrophia muscularis 1230, 1236.
Pseudoleukämie 166, 128 — Milz 148.
Pseudomelanin 566.
Pseudomelanose 424, 566.
Pseudomyxoma peritonei 562.
Pseudoosteomalacisches Becken 729.

Pseudothelie 905.
Pseudotrichinose 1232.
Pseudotumor cerebri 1172.
Psittacosis 262.
Psoasabscesse 705.
Psoriasis 1263 — buccalis 356 — linguae 356 — oris 356 — palmaris et plantaris syphilitica 1286.
Psorospermien 622.
Psorospermose folliculaire 1299.
Ptomaine 490.
Ptyalismus bei Quecksilbervergiftung 355.
Puerperale Wundkrankheiten 1071.
Puerperium 1052.
Puerperalgeschwüre 1044, 1073.
Puerperalfieber 1071.
Pulex 1297.
Pulmonalarterie, angeborene Stenose 58 — Embolie 245.
Pulpitis 372.
Pulsionsdivertikel des Pharynx 419 u. ff.
Pulsus paradoxus 8.
Purpura haemorrhagica 1250 — symptomatische 1250 — essentielle (idiopathische) 1250 — Hirnblutungen dabei 1144.
Pustula 1251.
Pustula maligna 1270.
Putride Intoxikation, Begriff 1072.
Pyämie 26, 96 — Begriff 1072.
Pyelitis 875.
Pyelonephritis 848, 876.
Pylephlebitis 585.
Pylorus, funktionelle Muskelhypertrophie 458.
Pylorusstenose, angeborene 424 — bei chron. Gastritis 429 — nach Verätzungen 434 — durch Ulcusnarben 441 — bei Carcinom 451.
Pyocholecystitis 624.
Pyocyaneus, Bacillus 1079.
Pyometra 993, 1008.
Pyomyelie 1191.
Pyonephrose 850.
Pyopneumothorax 319, 322.
Pyosalpinx 980.
Pyothorax 322.
Pyramidenbahn 1148, 1196, 1202.
Pyrosis 458.

Quaddeln 1251.
Quecksilbervergiftung, Magen 434 — Stomatitis 355 — Darm 495 — Nieren 823, 858 — von der Vagina aus 1038.

Rabies canina 1154.
Rachen 385, 400.
Rachendiphtherie 388.
Rachenpolypen 190, behaarte 399.
Rachentonsille 385, 396.
Rachischisis 1188.
Rachitis 720, 730, sog. R. foetalis 733.
Radiumstrahlen 1256.
Randgeschwüre, Kehlkopf 198.
Rankenangiom 94, des Gehirns 1170.
Rankenneurom 1224.
Ranula 370.
Raynaudsche Krankheit 1272.
Reaktionen auf Amyloid 603 — Blut im Erbrochenen 455 — Cholesterin 68 — Eisen 238 — Eiweiß 32 — Fett 32 — Gallenfarbstoff 638 — freie Salzsäure 455 — Kalk 64 — Glykogen 604 — Harnsäure 766 — Silber 606 — Sperma 934 — Melanin 1320.
v. Recklinghausensche Krankheit 1223.
Rectocele vaginalis 990.
Rectum 537 — Syphilis 539 — Gonorrhoe 540.
Recurrensspirillen im Blut 133.
Recurrentes, Nervi recurrentes vagi, — bei Aortenaneurysma 87 — bei Oesophaguscarcinom 415 — bei Strumen 339 — bei Asthma thymicum 330.
Regionäre Lymphdrüsen 155.
Reiskörper 783, 795, 1245, 1247.
Reitknochen 1238.
Rekanalisation des Thrombus 75.
Ren arcuatus 805.
Ren, cysticus 859 — concretus 805 — mobilis 807.
Resorptionslücken am Netz 472.
Retentio testis 909 — Geschwulstbildung des retinierten Hodens 909.
Retina, Gliom 1165.
Retinitis albuminurica bei Schrumpfniere 839.
Retrécissement thoracique 324.
Retroflexio uteri 990.
Retrograde Degeneration 1136.
Retrograder Transport 106 — Thrombose 106.
Retromaxillare Fibrome 191, 399.
Retronasalkatarrh 396.
Retropharyngealabsceß 394.
Rhagaden 1251.
Rheumatismus articulorum acutus 769.
Rhinitis 184 — atrophicans 185.
Rhinolithen 192.
Rhinophyma 1269.
Rhinosklerom 189 — -bazillen 189.
Riesenkinder, sog. 741.
Riesenwuchs 740.
Riesenzellen, Embolie 249, 1052 — -sarcom 369, 754.
Rippenfellentzündung 321.
Robertsonsches Zeichen 1210.
Roentgendermatitis 1256 — -geschwür 1275 — -krebs 1275.
Röteln 385.
Rombergsches Phänomen 1210.
Rose, Gesichtsrose 1267.
Rosenkranz, rachitischer 728.
Roseola syphilitica 1285 — typhosa 505.
Rotlauf 1266.
Rotz, allgemeines 188 — der Haut 1293 — der Nase 188 — -bacillen 188 — der Lunge 307.
Rückenmark 1179 — Absceß 1199 — Anatomie 1179, 1185 — Blutung 1191, 1212 — Atrophie 1194 — Caissonkrankheit 1214 — Degenerationen, absteigende 1196, aufsteigende 1196, sekundäre 1195 — Entzündung 1198 — Erschütterung 1212 —

Erweichung 1195, 1198, 1212 — Geschwülste 1215 — Gliastift 1193 — Gliom 1215 — Gliose 1193 — Histol. Veränderungen 1194 — Lepra 1215 — Mißbildungen 1187 — Myelitis 1198 — Parasiten 1216 — Poliomyelitis ant. acuta 1203, subacuta und chron. 1204, amyotrophische Lateralsklerose 1205 — progressive Bulbärparalyse 1205 — Querschnittserkrankung 1200 — Sek. Degeneration 1195 — Sklerose 1195, multiple 1202 — Strang- und Systemerkrankungen 1202 — sensible Leitungsbahnen 1207 — spinale, progressive Muskelatrophie 1206 — Systemerkrankungen kombinierte 1210 — Syphilis 1215 — Syringomyelie 1192 — Tabes 1207 — Traumatische Erkrankungen 1211 — Tuberkulose 1214 — Verdoppelung 1187.
Rückenmarkshäute, harte Haut 1180 u. ff. — zarte 1183 ff.
Rückläufige Metastase 106.
Ruhr 495.
Ruminatio 458.
Rupia syphilitica 1285.
Russelsche Körperchen 189.

***S**ackniere* 868.
Sactosalpinx 980.
Säbelbeine 728, 793.
Sängerknötchen 206.
Sagomilz 150.
Salzsäureverätzung, von Mund und Schlund 403 — Ösophagus 409 — Magen 434.
Salpingitis 978, isthmica nodosa 978.
Salpetersäureverätzung 403, 409, 434.
Samen 934.
Samenbläschen 932 — Tuberkulose 932.
Samenflecke, Untersuchung 934.
Samenleiter 932.
Samensteine 933.
Samenstrang, Geschwülste 932 — Hydrocele 930 — Torsion 910 — Varicocele 932.
Sanduhrmagen 424, 441, 451.
Sarcina ventriculi 458.
Sarcom, s. bei Dura 1107 — bei Knochen 752 — bei Lymphdrüsen s. Unterschied von Lymphosarcomen 175 — bei Haut 1318 — bei Lymphgefäßen (speziell Endotheliome) 113 — bei Venen, Metastasierung 105.
Sarcoptes hominis 1298.
Sattelnase 187.
Saturnismus 530, 1219.
Säuglingsskorbut 732.
Scabies 1298.
Scarlatina 1252.
Schädel, Altersatrophie 664 — Exostose 748 — Formen 742 — Fraktur der Basis 1134 — Gewicht 695 — Hyperostose 694 — Kephalhämatom 682 — Ostitis deformans 694 — bei Rachitis 729 — Sklerose 694 — Synostose, prämature 741 — Syphilis 713, 715 — Tuberkulose 707 — Usur bei Tumoren 757 — bei Tumor cerebri 1171.
Schalensarcome 745, 755.
Schankergeschwür, hartes 1284 — weiches 1274.
Scharlach 1252 — Exanthem 1252 — Diphtherie 392 — Niere 832, 833.
Schaumleber 566.
Scheide s. Vagina 1037.
Scheidensekret sog., normales 1037 — pathologisches 1037 — Bakterien desselben 1037, 1072.
Scheidenvorfall 1042.
Scheinzwitter 905.
Schenkelhalsfraktur 680.
Schenkelhernie 469.
Schiefhals, muskulärer 1233.
Schilddrüse 332 — accessorische 334 — Adenom 336 — Anatomie 332 — Cachexia thyreopriva 342 — Carcinom 344 — Cystadenom 338 — Echinococcus 347 — Entzündung 334 — Entwicklung 332 — Exstirpation 342 — Geschwülste, bösartige 343 — Gumma 343 — Hyperämie 334 — Hyperplasie 334 — bei Kretinismus 340 — Kropf 334 — Mißbildung 332 — Parasiten 347 — Physiologie 342 — Sarcom 345 — Struma 334 — Tuberkulose 343.
Schilddrüsengewebe, versprengt im Kehlkopf oder in der Trachea 206, 334.
Schinkenmilz 151.
Schistosoma haematobium 547.
Schizogonie 130.
Schlafkrankheit, Blut 132, Gehirn 1135, Haut 1300.
Schläfenbeincaries 692, 1102, 1113.
Schlangenbisse 1268.
Schleimbeutel 1246 — Entzündung 1246 — Hydrops 1246 — Tuberkulose 1247.
Schlottergelenk bei Tuberkulose 785.
Schluckpneumonie 262, 267.
Schlundring 400.
Schnürleber 567.
Schnupfen 184.
Schornsteinfegerkrebs 947, 1327.
Schrumpfmagen, einfacher 430 — krebsiger 451.
Schrumpfniere, arteriosklerotische 816 — amyloide 846 — embolische 813 — genuine 838 — indurative 838 — rote 838 — sekundäre 835 — infolge Stauung 809 — tuberkulöse 853.
Schuppenflechte = Psoriasis 1263.
Schußverletzungen des Gehirns 1175.
Schutzimpfung 1263.
Schwangerschaft s. Graviditas 1048.
Schwangerschaftsdauer 720.
Schwangerschaftsnarben 1331.
Schwangerschaftsniere 810.
Schwangerschaftsosteophyt 683.
Schwangerschaftspyelitis 848.
Schwarzer Tod 262.
Schwarzwasserfieber 119.
Schwefelsäurevergiftung 434.
Schweißdrüsenadenom 1322, 1318.

Schweißfriesel 1257.
Schwerhörigkeit, bei adenoiden Vegetationen 396 — bei Rhinolithen 192.
Schwiele der Haut 1304.
Schwindsucht, galoppierende 288.
Scirrhus, Faserkrebs 448.
Scutelatio 1309.
Scrofuloderma 1280.
Scrotum 943.
Scybala 541.
Seborrhoe 1331.
Sebum 1331.
Sedimentum lateritium 809.
Seelenblindheit 1136.
Sehcentrum 1136.
Sehnenflecken auf dem Herzen 8.
Sehnenscheiden 1244 — Entzündung 1244 — Geschwülste 1245 — Gicht 1245 — Gonorrhoe 1244 — Hydrops 1244 — Hygrom 1244 — Reiskörper 1245 — Syphilis 1245 — Tuberkulose 1245.
Sehnervenatrophie bei Turmschädel 743.
Senkungsabsceß 705, 1233.
Sepsis, puerperale 1071.
Septico-Pyämie, Begriff 1072.
Septikämie 1072.
Septumbildung im Herzen 55.
Septumdefekte, am Septum atriorum 59 — am Septum ventriculorum 57.
Sequester, Knochen 688, 697.
Serotinale Geschwulst s. Chorionepitheliom 1042.
Sharpeysche Fasern 658, 659, 661, 671, 694.
Shock, Tod durch Shock 642, 1147, 1173.
Sialocele 382.
Sialolithen 382.
Siderosis pulmonum 275 — hepatis 605.
Silberinfarkt 859.
Sigmoiditis 481.
Simonartsche Bänder 1054.
Sinus der harten Hirnhaut, Thrombose 1100 bis 1102.
Sinus piriformis, Krebs 401.
Situs inversus 60.
Skelett, Defektbildung 732 — Entwicklung 718 u. ff. — Hypoplasie 732.
Skenesche Drüsen 894.
Sklerema neonatorum 1307.
Sklerodermie 1307.
Skleroma respiratorium 189.
Sclérose en plaques 1159.
Sklerose, multiple, Gehirn 1159 u. Rückenmark 1159.
Skoliose 789.
Skorbut 1250 — Säuglingsskorbut 732.
Skrofulose 162.
Skrotum 943 — cavum scroti 911 — Elephantiasis 945 — Krebs 947.
Smegmabacillen 943.
Smegmolithen 947.
Solitärtuberkel = Konglomerattuberkel, des Gehirns 1160.
Sommersprossen = Epheliden 1301.
Sonnenstich 1142.
Soor 361, 422, 1039, 1042, 1098.
Spaltbecken 879.
Spanischer Kragen 944.
Spätapoplexie, traumatische 1174.
Spätrachitis 730.
Spasmus glottidis 87, 330.
Spastische Spinalparalyse 1206.
Speckmilz 151.
Spektroskopische Blutuntersuchung — bei Kohlenoxydvergiftung 134 — bei Vergiftung mit Kali chloricum 134.
Speicheldrüsen 380.
Speichelfistel 382.
Speichelgeschwulst 382.
Speichelsteine 382, 651.
Speiseröhre = Ösophagus 403.
Sperma 934.
Spermatocele 921.
Spermatorrhoe 934.
Spermin 934.
Sperminkristalle 220, 934.
Spermiocysten 921.
Sphacelinsäure 1272.
Sphenocephali 742.
Spina bifida 1188 — Genese 1188 — occulta 1191.
Spina ventosa 706.
Spinale Kinderlähmung 1203.
Spitzeninduration, Lunge 298.
Spinnenzellen 1164.
Spiralen im Sputum 219.
Spirillen im Blut 133.
Spirochaeta pallida 1283 — Abbildung 801 — Nachweis in Schnitten 1284.
Splenisation der Lunge 299, 231.
Splenitis 142.
Splenomegalie 139 — tropische 146.
Spodogene Milzschwellung 137.
Spondylitis deformans 774 — tuberculosa 705.
Spondylose rhizomélique 775.
Spondylolisthesis 791.
Spongioblasten 1164.
Spontanfraktur 663, 666, 714, 754, 762, 779, 1330.
Sporogonie 131.
Sporotrichose, Haut 1296, Knochen 718.
Spulwurm 544.
Sputum bei Lungenaktinomykose 310 — bei Asthma bronchiale 219 — bei Lungengangrän 265 — bei putrider Bronchitis 220 — Tuberkelbacillen 303.
Stachelbecken 748.
Stachelschweinmensch 1309.
Status lymphaticus 330.
Staubinhalationskrankheiten 272.
Staubzellen im Sputum 272.
Stauungspapille 1171.
Stauungscirrhose der Leber 569.
Steinbildung, Gallensteine 625 — Harnsteine 872.
Steinmolen 1064.
Steinstaublunge 275.
Stenose, Herzklappen 27.
Sternzellen, Kupffersche 605.

Stimmritzenkrampf 87, 330.
Stirnhöhle 185.
Stigmen der Lungenalveolen 215.
Stomakace 354.
Stomatitis 352 — aphthosa 353 — chronica 356 — catarrhalis 352 — leucaemica 360 — mercurialis 355 — phlegmonosa 354 — pseudomembranacea 353 — pustulosa 353 — skorbutische 354 — ulcerosa 354 — vesiculosa 353.
Strangdegenerationen, Rückenmark 1196.
Striae distensae cutis 1331 — gravidarum 1331 — patellares 1331.
Striktur der Urethra 895, 899.
Strongyloides 546.
Strongylus 545.
Struma = Kropf 334 — adenomatosa 336 — amyloides 339 — Ätiologie 340 — benigna 335 — Cachexia strumipriva 340 — circuläre 335 — colloides 336 — cystica 338 — diffusa 335 — fibrosa 338 — Folgen 339 — gelatinosa 336 — haemorrhagica 338 — hyperplastica 336 — inflammatoria 334 — maligna 343 — nodosa 335 — ossea 339 — parenchymatosa 335 — retroviscerali 335 — vasculosa 337 — substernalis 335 — tuberculosa 343.
Struma, lipomatodes aberrata renis 866 — suprarenalis 801 — pituitaria 1175 — der Zungenwurzel 365.
Subacidität des Magensaftes 458.
Sublimatvergiftung, Magen 434 — Darm 495 — Nieren 858.
Subluxation 790.
Subphrenischer Absceß 144, 439, 530.
Sudan III zur Fettfärbung 33.
Superacidität des Magensaftes 437, 458.
Surface réticulée 491.
Sycosis parasitaria 1295 — vulgaris barbae 1268.
Symmetrische Gangrän 1272.
Sympathicus bei Morb. Addisonii 796, 797, 801 — bei Pankreasapoplexie 642.
Synanche 381 — contagiosa 388.
Synarthrose 763.
Synchelie 352.
Synchondrose 763 — spheno-basilare 734, 738, 740.
Syncope 1141.
Syncytiolysine 1052.
Syncytium 1050, 1057.
Syndesmose 763.
Synostose, prämature 734, 741.
Synotie 352.
Synovitis 767, 773, 781.
Syphilid, gummöses 1288 — makulöses 1285 — papulöses 1286 — papulo-squamöses 1286 — pustulöses 1287.
Syphilide bei hereditärer Syphilis 1290.
Syphilis, Arterien 76 — congenita 1290 — Knochen 709 — maligna 1287 — Spirochäten 1284.
Syringomyelie 1192 — Arthropathie 778.
Systematisierte Naevi 1310.
Tabes dorsalis 1207 — Arthropathie 778.
Tabes mesaraica 162.
Tätowierung, Lymphdrüsen dabei 158.
Talgdrüsen 1331 — Adenom 1321 — Carcinom 1321.
Tänien = Bandwürmer 541.
Taucherlähmung 1214.
Teleangiektasie 1313, 94.
Teleangiektatische Granulome 1276.
Tendovaginitis 1244.
Tenesmus 498.
Tetania parathyreopriva 342.
Tetanie 342.
Tetanusbacillen 133 — -toxin 133.
Tête carrée 730.
Teratom des Hodens 926 — des Ovariums 972.
Thalamus opticus 1136 — bei Hirnblutung 1145.
Thelitis 1078.
Thomsensche Krankheit 1236.
Thorax paralyticus, phthisicus 302, 284.
Thromben, Allgemeines 50, 94.
Thrombenmole 1064.
Thrombose 94—96.
Thrombophlebitis 97 — uterina 1074.
Thrombus, Organisation 95 — Rekanalisation 96, 75 — vaginae et vulvae 1043, 1044.
Thymus 328 — accessorische 329 — Blutung 331 — Eiterung 331 — Entwicklung 328 —Geschwülste 331 — Hyperplasie 329 — persistens 329.
Thymustod 329.
Tigroid 1137.
Tinea, albigena 1295 — decalvans 1334 — favosa 1294 — imbricata 1296.
Todesfälle, plötzliche — durch Verschluß der A. coron. cordis 36 — nach Embolie der A. pulmonalis 246 — bei Hirnblutung 1147 — bei Larynxödem 193 — Thymustod 329 — bei Status lymphaticus 330 — nach Verbrennung der Haut 1255.
Tollwut 1154.
Toluylendiamin-Icterus 639.
Tonsilla pharyngea 385.
Tonsillarabsceß 394.
Tonsillarkrebs 401.
Tonsillarsteine 386.
Tonsillen 385 — Carcinom 400 — Gumma 398 — Hypertrophie 396 — Phlegmone 393 — Primäraffekt, syphil. 358, 397 — Tuberkulose 396.
Tophus, syphiliticus 716 — arthriticus 780.
Totenflecken 1248.
Totenlade 698.
Totenstarre des Herzens 46.
Torticollis 1233.
Torsion des Hodens, resp. Samenstrangs 910.
Trachea s. Luftröhre 209.
Trachealdivertikel, kongenital 209.
Traktionsdivertikel, Ösophagus 418.
Tracheocele 209.
Tracheotomie, Veränderungen danach 213.
Tränendrüsen, symmetr. Erkrankung 384.
Transplantation von Knochen 673.

Transposition der großen Gefäße 57.
Transfusion fremdartigen Blutes 119.
Traubenmole 1055.
Traubensarcom, der Blase 889 — der Cervix uteri 1022 — der Vagina 1041 — des Peritoneums 559.
Traumatische Neurosen 1174.
Trematoden 547.
Trichina spiralis 1240.
Trichinenschau 1241.
Trichinose 1240 — der Kehlkopfmuskeln 208.
Trichocephalus 547.
Trichomonas 548.
Trichophytie 1295.
Trichophyton tonsurans 1295.
Trichoptilosis 1335.
Trichorrhexis nodosa 1335.
Trichterbrust 729.
Tricuspidalis, relat. Insuffizienz 27, 29.
Trigonocephali 742.
Tripelphosphatsteine 890.
Tripper 894 — -fäden 896 — -kokken 894.
Trochocephali 742.
Tröpfcheninfektion 301, 389.
Trophoneurose 1272.
Tropischer Leberabsceß 584.
Trommelschlägelfinger 674, 696.
Trypanide 1300.
Trypanosomiasis 1300.
Tuben 976 — Abort 987 — Aktinomykose 983 — Blutungen 977 — Cysten 981 — Entzündung 978 — Funktion 976 — Geschwülste 983 — Hydrops 980 — Hyperämie 977 — Mißbildungen 976 — -säcke 980 — Tuberkulose 981.
Tubenruptur 986.
Tubenschwangerschaft 984 ff.
Tuberkel, Histogenese 276 — Umwandlungen 277.
Tuberkelbacillen 276, 277 — im Blut 133 — Färbung 276 — Sputum 303.
Tuberkelcarcinom 208.
Tuberkulide der Haut 1282, 1266, 1265.
Tuberkulose, Allgemeines 300 u. ff. — Historisches 303 — Sterblichkeit an T. 301.
Tuberöse Sclerose des Gehirns 1158.
Tuboovarialcysten 981.
Tumor, albus 784 — cerebri, Symptomatologie 1171.
Tunica vaginalis propria testis 930 — Entzündung 930 — Hämatom 931 — Hydrops 930 — Tumoren 932.
Turmschädel 743.
Tyloma 1304.
Tylosis 1304.
Tympania uteri 993, 1075.
Typhlitis 531 — stercoralis 531.
Typhus abdominalis, allgemeines 502 — entericus 502 — exanthematicus 502 — recurrens 502 — Veränderungen anderer Organe bei Abdominaltyphus 511.
Typhusbacillen 504.
Typhusgeschwür, Darmperforation 510 — Vernarbung 508.
Typhusrecidiv 509.
Tysonsche Drüsen 943, 896.
Überbein 1247.
Ulcus 1273 — corneae serpens 251 — cruris 104, 1273 — durum 1284 — elevatum 1284 — ex digestione, Magen 436, Ösophagus 405, Duodenum 530 — molle 944, 1274 — perforans pedis 1272 — perforans septi cartilaginei 187 — perforans ventriculi 436 — phagedänisches 1275 — rodens 1328 — rotundum 436 — serpiginosum 1275 — simplex 436 — vaginae 1040 — varicosum 104, 1273 — ventriculi 436.
Umbilicale Adenome 464, 1276 — Fistel 879 — Granulome 1276.
Umbilicalvene 99, 104, 585, 1063.
Unguis incarnatus 1336.
Unfallneurosen 1174.
Urachus 878 — Cysten 879 — Offenbleiben 879.
Urämie 844.
Uratsteine 873, 890.
Ureteren, Cysten 806 — Entzündung 875 — Klappenbildung 806 — Mißbildungen 806 — Tuberkulose 851, 853 — Verdoppelung 806.
Ureteritis cystica 876 — polyposa 877.
Urethra s. Harnröhre 893 u. ff.
Urethritis, gonorrhoische 894 — andere Formen 897.
Urin bei: akuter Nephritis 833 — Albuminurie 824 — Amyloidniere 846 — Blasengeschwülsten 886 — Blasensteinen 891 — Blasentuberkulose 885 — Chylurie 132, 547, 868 — chron. parenchym. Nephritis 834, 835 — -Cylinder 824 — bei Cystitis 881 — bei Darmstenose 482 — bei eitriger und jauchiger Cystitis 883 — bei genuiner Schrumpfniere 839 — bei Gefäßkrampf der Niere u. a. 810 — bei Icterus 637, 638 — bei Infarkt der Niere 814 — bei Melanurie, Reakt. 1320 — bei Nierentuberkulose 854 — bei perniciöser Malaria 131 — bei Stauungsniere 809 — bei Stagnation 881.
Urininfiltration 893, 899.
Urniere 900 — Urnierengang 901, 902 — Urnierenreste 964.
Urobilin 638, 640.
Urogenitaltuberkulose, Niere 854 — Blase 885 — Hoden 915 — Prostata 935 — Samenblasen 932 — Samenleiter 933 — Ovarien 953 — Tuben 981 — Uterus 1008 — Vagina 1040 — Urethra 897 — Penis 945.
Urticaria 1254.
Uterus 989 — Achsendrehung 989, 1016 — Adenocysten 1018 — Adenom 1024, 1025 — Adenomyom 1017 — Anteflexio 989 — Apoplexia uteri 997 — Atresie 992 — Auskratzungen 1024, 1036 — bicornis 908 — Blutungen 994 — Carcinom 1025 — Cervikalkatarrh 1002 — Cholesteatom sog. 999 — Chorionepitheliom 1067 — Cysten 1002 — Decidua 996 — Deciduom 1003 —

Descensus 989 — Dextroposition 989 — Ektropium 1007 — Elevation 989 — Endometrium 994 — Entzündung des Endometrium 998, des Myometrium 1010 — Erosion 1005 — Fibromyom 1013 — Gravidität 1048 — Hypertrophie 1010, der Cervix 1011 — infantilis 908 — Inversio 992 — Involution 1053 — Katarrh 998 — Lageveränderung 989 — Mangel 907 — Menstruation 995 — Metaplasie des Epithels 999, 1004 — Metritis 1010 — Mißbildungen 906 — Myom 1013 — Parasiten 1037 — Phlebectasie 997 — Polyp 1002, 1066 — Portio 1011 — Prolaps 990 — puerperalis 1052 — Puerperalinfektion 1071 — Pyometra 993, 1008 — Retroflexio 990 — Regeneration nach der Geburt 1052 — Ruptur 993 — Sarcom 1021 — septus 907 — Stenose 992 — Syphilis 1009 — Schleimpolyp 1003, 1004 — Torsion 989 — Tuberkulose 1008 — Verdoppelung 906 — Vorfall 990.
Uteruskrebs 1025—1037.
Uterusmyom, Diff.-Diag. 1013, 1020.
Uvulitis 386.

Vaccina 1263.
Vagina 1037 — Atresie, angeborene 909, erworbene 1039 — Carcinom 1041 — Colpohyperplasia cystica 1041 — Cysten 1040 — Entzündung 1038 — Fisteln 1042 — Gascysten 1041 — Geschwülste 1041 — Hämatom 1043 — Lageveränderungen 1042 — Parasiten 1042 — Perivaginitis 1039 — Prolaps 1042 — pseudomembranöse Entzündungen 1039 — Sekret, sog. 1037 — Selbstreinigung 1037 — Syphilis 1040 — Traumen 1042 — Tuberkulose 1040 — Ulcus rotundum 1040 — Verdoppelung 907 — Verwundungen 1042.
Vaginalitis 930.
Vaginitis emphysematosa 1041 — testis 930 — vetularum 1038.
Vaguspneumonie 267.
Valvularaneurysma 22.
Varicellen 1263 — syphil. 1287.
Varicen 100 — Ruptur 101, 406.
Varicocele 102, 932.
Variola 1260 — haemorrhagica 1263 — vera 1261 — vaccina 1263.
Variolois 1263.
Varix anastomoticus 101 — aneurysmaticus 93.
Vas deferens 932.
Venen 94 — Entzündung 96 — Erweiterung 100 — Steine 96 — Syphilis 100 — Thrombose 94 — Tuberkulose 99 — Verhalten zu Geschwülsten 105.
Venöse Stauung, künstliche, bei Frakturen 674.
Verbrennung der Haut 1254 — Blutveränderungen dabei 1255, 119 — Tod dabei 1255.
Verdauungsleukocytose 123.
Vergiftung mit: Ätzgiften 432 — Anilin, Brom, chlorsaurem Kali 134 — Jod 134 — Kohlenoxyd 133 — Schwermetallen 403 — Terpentin 134.
Verkalkung der Lunge 247.
Vermiculitis 532.
Vernix caseosa 1332.
Verruca, dura 1304 — carnea 1317.
Verstauchung 791.
Vesica bilocularis bipartita 880.
Vesicula, prostatica 933 — seminalis 932.
Vibices 1249.
Vincentsche Angina 392.
Virago 1335.
Vitiligo 1303.
Volkmannsche Kanäle 657.
Volvulus 479.
Vomica, Kaverne 294.
Vorsteherdrüse 933.
Vulva 1043 — Bartholinsche Drüsen 1047 — Blutung 1044 — Carcinom 1047 — Condyloma acuminatum 1046 — Cysten 1047 — Elephantiasis 1046 — Entzündung 1044 — Gangrän 1045 — Geschwülste 1046 — Geschwüre, puerperale 1044 — Hämatom 1044 — Kraurosis 1045 — Lupus 1045 — pseudomembranöse Entzündung 1045 — Syphilis 1045 — Ulcus vulvae 1046 — Verletzung 1044.
Vulvovaginitis gonorrhoica 1039, 1044 — kleiner Mädchen 1039, 1044.

Wachsartige Degeneration von Muskeln 1231.
Wachscylinder 825.
Wallersches Gesetz 1217.
Wanderleber 568 — -milz 137 — -niere 807.
Wangenbrand 355.
Wanze 1298.
Warze, harte (infektiöse) 1304 — weiche 1317.
Wasserbruch 930.
Wasserkopf 742, 1124 u. ff.
Wasserkrebs 355.
Wasserpocken 1263.
Wasserscheu 1154.
Wassersucht, Hydrops, bei Nierenleiden 833, 834, 846.
Weichselzopf 1260.
Weilsche Krankheit 501.
Weisheitszähne 375.
Werlhoffsche Krankheit 1250.
Westphalsches Zeichen 1210.
Widalsche Reaktion 504.
Wiederkäuer 458.
Winddorn 706.
Windpocken 1260.
Winkelsche Krankheit 33.
Wirbelsäule, Aktinomykose 717 — Angiom 749 — bei Arthritis (Spondylitis) deformans 774 — Carcinommetastasen 759, 1213 — Fraktur 1211 u. ff. — Kyphoskoliose 789 — Mißbildung 1187 — Osteomalacie 671 — Ostitis deformans 693 — Rachitis 729 — Spaltung 1188 — Traumen 1211 u. ff., 790 — Tuberkulose 706 — Tumoren, primäre

749, 757 — Verkrümmung 789 — Versteifung 775.
Wolffscher Gang 901, 902, 1040.
Wolffscher Körper 900.
Wolfsrachen 351.
Wurm 188.
Wurmfortsatz, Entzündung 532 — Krebs 523.
Wurstvergiftung 490.
Wurzelgranulom 376.
Wurzelhautentzündung 372.
Wutkrankheit 1154.

Xanthelasma 1301.
Xanthinsteine 874, 890.
Xanthom 1301.
Xeroderma pigmentosum 1302.
Xerodermie = Asteatosis cutis 1332.

Zähne 371 — Aktinomykose 373, 359, 308 — Caries 371 — Cysten 377 — Entzündung 372 — Entwicklung 373 — Fisteln 372 — Geschwülste 376 — Mißbildungen 375 — Periostitis alveolaris 372 — Pulpitis 372 — Pyorrhoea alveolaris 372 — bei kongenitaler Syphilis 1290.
Zahnbelag 373.
Zahnfistel 372.
Zahnfleisch, Bleisaum 355 — Entzündung 352 — Krebs 368 — Geschwulst 369 — bei Skorbut 354.
Zahnstein 373.
Zellembolie in die Lunge 249.
Zellgewebsemphysem 320.
Ziegelbrenneranämie 545.
Ziegelmehlsediment 809.
Ziegenpeter 380.
Zirbeldrüse 1179.
Zoster 1257.
Zottengeschwulst der Blase 885.
Zottenherz 5.
Zottenkrebs 885.
Zottenmelanose 488.
Zuckergußleber 594.
Zunge, Aktinomykose 359 — Carcinom 365 — Cysten 370 — Entwicklung 349 — Entzündung 352 — Geschwülste 362 u. ff. — Glossocele 362 — Haarzunge 364 — Hyperkeratose 364 — bei Leukämie 360 — Leukoplakie 356 — Makroglossie 362 — Prolaps 362 — Sarcom 368 — Soor 361 — Struma 365 — Syphilis 358 — Tuberkulose 357.
Zungenbälge 396.
Zungenbelag 352.
Zungenkrebs 366.
Zungentonsille 396.
Zwerchfellbruch 472.
Zwergköpfe 742.
Zwergwuchs 738.
Zwiewuchs 720.
Zwischenkiefer 349 — Prominenz desselben 351.
Zwischenzellen, Hoden 911, Geschwülste 912.
Zwitterbildung 904.

Druckfehler.

Seite	91	Zeile	8	von	unten	lies	183	statt	182
„	106	„	21	„	„	„	*Sick*	„	Sieck
„	123	„	5	„	„	„	*Naegeli*	„	Nägeli
„	123	„	11	„	oben	„	*Verratti*	„	Veratti.
„	128	„	17	„	unten	„	*einer*	„	der
„	147	„	19	„	„	„	*Neumann*	„	Naumann
„	179	„	17	„	oben	„	*Megakaryocyten*	„	Megakoryocyten
„	251	„	15	„	unten	„	*Klipstein*	„	Klippstein
„	340	„	18	„	„	„	*Munaron*	„	Manaron
„	340	„	12	„	„	„	*im*	„	in
„	345	„	9	„	oben	„	333)	„	000)
„	406	„	1	„	unten	„	*Oesophagusstenose*	„	. . . senose
„	426	„	19	„	„	„	*Kobayashi*	„	Kobayaski
„	435	„	24	„	„	„	*Kobert*	„	Kober
„	502	„	7	„	„	„	*von*	„	v.
„	524	„	24	„	„	„	*Pankreasversprengungen*	„	. . .nervsprengungen
„	536	„	11	„	„	„	*Fitz*	„	Fritz
„	593	„	10	„	oben	„	*Osler*	„	Oser
„	617	„	4	„	unten	„	*Stiel*	„	Stil
„	632	„	10	„	oben	„	*Deyche*	„	Deycke
„	739	„	6	„	„	„	*Wagner von Jauregg*	„	Wagner, von Jauregg
„	748	„	13	„	„	„	*Tibia*	„	Tilia
„	775	„	15u.28	„	unten	„	*Léri*	„	Lévi
„	787	„	5	„	„	„	*Gelenkchondrome*	„	. . . chonIchrome
„	802	„	21	„	„	„	*Alezais*	„	Alczeis
„	810	„	6	„	„	„	*Nephropathien*	„	Nekropathien
„	917	„	6	„	„	„	*Kindern*	„	Kindorn
„	1133	„	18	„	oben	„	*Hirschl*	„	Hirsch
„	1168	„	3	„	unten	„	*hypoplastischen*	„	hyperplastischen
„	1177	„	4	„	oben	„	*Fettansatz*	„	Fettumsatz
„	1226	„	11	„	„	„	*wären*	„	werden
„	1227	„	15	„	unten	„	*angesprochen*	„	ausgesprochen
„	1324	„	3	„	oben	„	*ausgestattete*	„	ausgestatteten
„	1351	„	24	„	unten	„	*R. de Chir. Juli u. Sept. 1909*	„	1910

Tafel I.

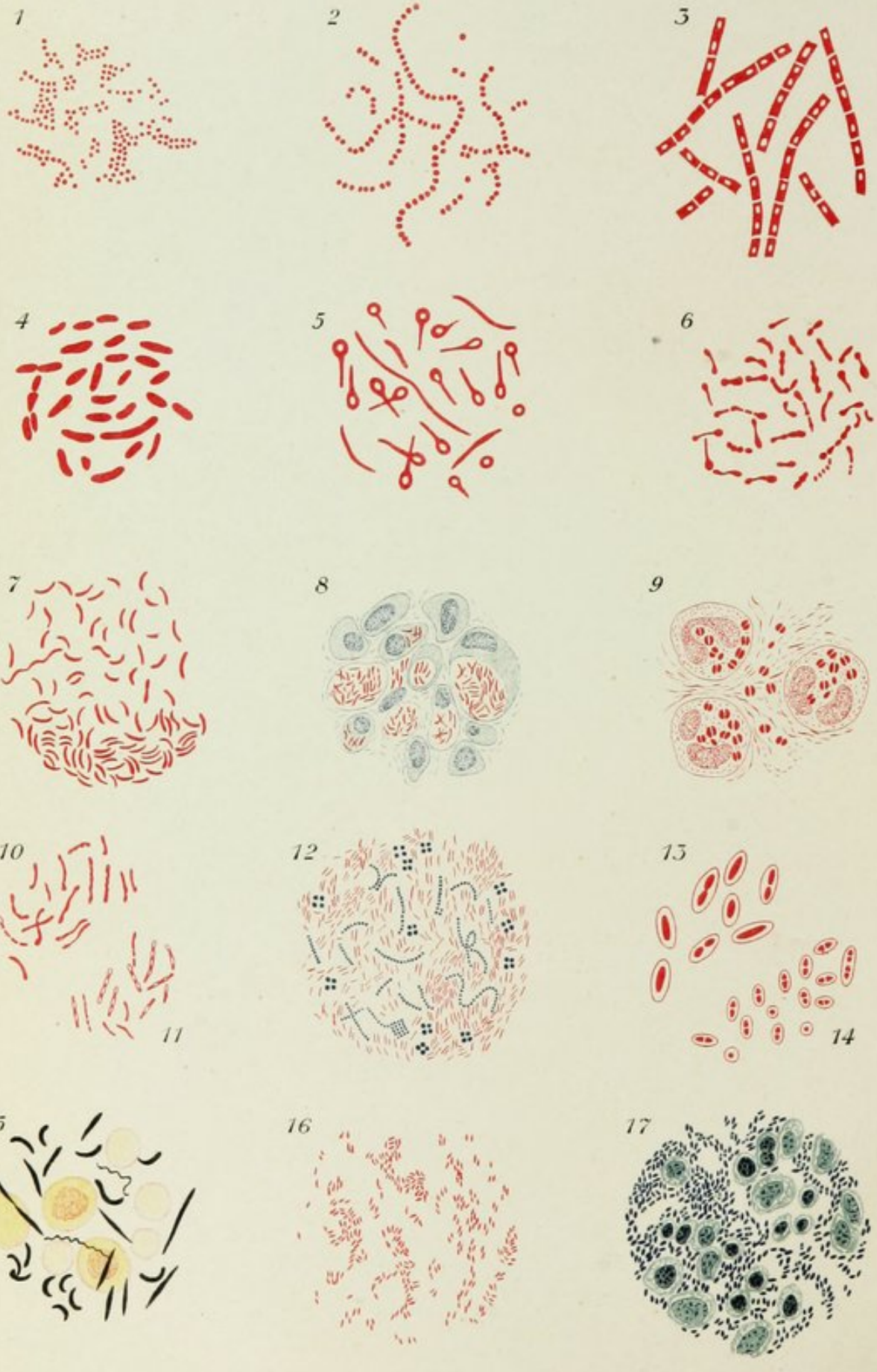

Erklärung zu Tafel I.

1 *Staphylokokken.*
2 *Streptokokken.*
3 *Milzbrandbacillen* (vgl. S. 132 u. 1270).
4 *Typhusbacillen* (vgl. S. 504).
5 *Tetanusbacillen* (vgl. S. 133).
6 *Diphtheriebacillen* (vgl. S. 388).
7 *Kommabacillen* (*Spirillen*) der *Cholera asiatica* (vgl. S. 498).
8 *Leprabacillen* in einem Leprom, teils frei, zum größten Teil in Zellen. Sog. Leprazellen mit Vakuolen oder ganz hyalin, dicht mit Bacillen gefüllt (vgl. S. 1244).
9 *Gonokokken*, teils in Leukocyten gelegen, teils frei zwischen Schleimfäden.
10 *Tuberkelbacillen* (vgl. S. 276).
11 *Rotzbacillen* (vgl. S. 188).
12 *Tuberkelbacillen* (rot gefärbt), *Streptokokken* und *Micrococcus tetragenus* (blau) aus Kavernen-inhalt (vgl. S. 294), ca. 300 fache Vergr.
13 *Friedländers* Bacillen mit Kapseln (vgl. S. 250).
14 Fränkel-Weichselbaumsche *Diplokokken der Pneumonie* (Diplococcus lanceolatus, Pneumococcus) (vgl. S. 250).
15 Zwei *Spirochaeten* der Mundhöhle (s. S. 354 u. 361), *Kommabacillen* (Spirillum sputigenum, s. S. 361) und *fusiforme Bacillen* (s. S. 361), dazwischen rote Blutkörperchen und Leukocyten; Färbung nach *Levaditi* (Versilberung), aus einem Lungengangränherd (s. S. 266).
16 *Influenzabacillen*, Reinkultur (s. S. 217).
17 *Pestbacillen*, in einem Milzfollikel. Nach *Dürck*, Z. B. 6. Suppl.-Heft (s. S. 262).

1, 2, 3, 4, 5, 6, 7, 8, 9, 10, 11, 13, 14, 15, 16, 17 ungefähr 1000 mal vergrößert. Rotfärbung mit Karbolfuchsin.

Rot- und Blaufärbung: Karbolfuchsinfärbung, Säurebehandlung und Nachfärbung mit wässeriger Methylenblaulösung (vgl. S. 276).

Erklärung zu Tafel II.

I *Cholesterintafeln.*

II a) *Phosphorsaure Ammoniak-Magnesia*, Sargdeckelkristalle.
b) *Oxalsaurer Kalk*, Briefcouvertform, Oktaeder.
c) *Cystin*, farbl. sechseckige Tafeln; aus dem Urin. Vgl. S. 873.

III *Gipskristalle* (Calciumsulfat), durch Zusatz von Schwefelsäure zu einem Kalkkrümelchen aus einem Psammocarcinom des Ovariums hergestellt.

IV *Fettkristalle* (sog. Margarinsäurenadeln). Starke Vergr.

V a) *Leucin-Kugeln* (Amidokapronsäure), rundliche Drusen.
b) *Tyrosin-Büschel* (Oxyphenylamidopropionsäure), Garben nadelförmiger Kristalle.

VI *Bilirubinkristalle* im Blut bei Gelbsucht der Neugeborenen. Die Kristalle gehen zum Teil von rhombischen Tafeln aus. Starke Vergr.

VII *Blutpigment*: rhombische Tafeln und Nadeln von Hämatoïdin und amorphes Blutpigment. Mittl. Vergr.

VIII a) *Kristalle von harnsaurem Ammoniak* aus den Markpapillen bei Harnsäureinfarkt der Neugeborenen.
b) *Harnsäurekristalle* von Wetzsteinform.
c) Anders geformte *Harnsäurekristalle*; b) und c) durch Eisessigsäurezusatz aus a) hergestellt.
d) *Harnsaures Ammoniak*, Stechapfelform.
e) Amorphes *harnsaures Natron* aus Ziegelmehlsediment (s. S. 809).

IX *Harnsaures Natron* in Nadelform im Gelenkknorpel abgelagert; bei Arthritis urica. Starke Vergr.

X Haufen von *Kristallen von harnsaurem Natron in einer Nierenpapille*, von einer nekrotischen Zone umgeben; außen von letzterer sieht man zellige Infiltration des Gewebes; bei *Nierengicht*. Mittl. Vergr.

XI *Harnsäureinfarkt des Neugeborenen.* Stück vom Querschnitt durch einen Markkegel; zwei dilatierte Sammelröhren, mit Konkrementen gefüllt. Starke Vergr.

XII Papillenquerschnitte von einem papillären Kystom des Ovariums mit *Kalkkonkrementen.* Mittl. Vergr.; cf. S. 960.

Tafel II.

I.

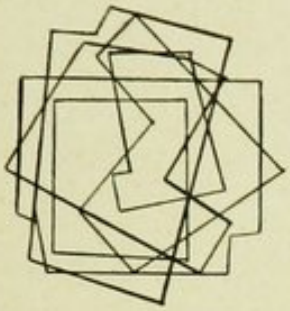

II.

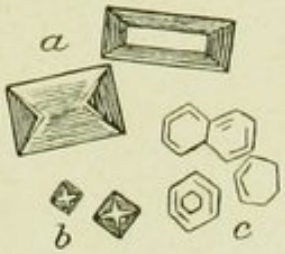

III.

IV.

V.

VI.

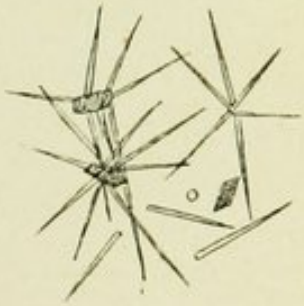

VII.

VIII.

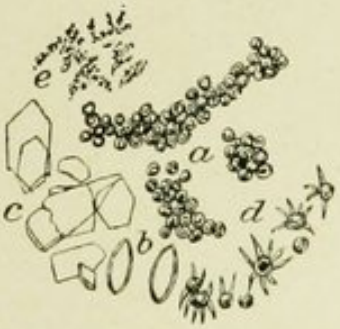

IX.

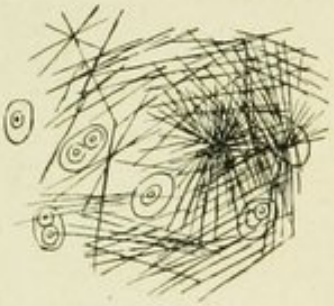

X.

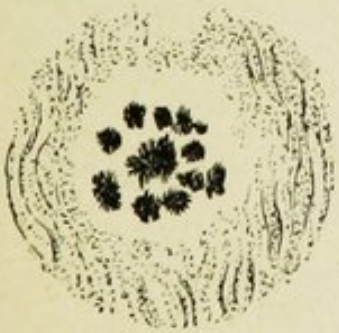

XI.

XII.

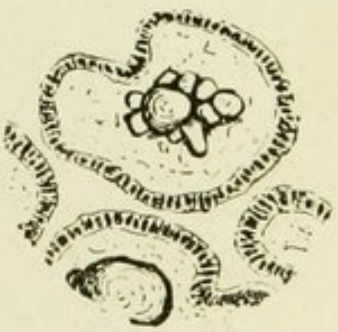

3 9002 07948 4235