

Précis d'anatomie à l'usage des artistes / par Mathias Duval.

Contributors

Duval, Mathias, 1844-1907.

Publication/Creation

Paris : A. Quantin, [1881]

Persistent URL

<https://wellcomecollection.org/works/a2ermxg6>

License and attribution

This work has been identified as being free of known restrictions under copyright law, including all related and neighbouring rights and is being made available under the Creative Commons, Public Domain Mark.

You can copy, modify, distribute and perform the work, even for commercial purposes, without asking permission.



Wellcome Collection
183 Euston Road
London NW1 2BE UK
T +44 (0)20 7611 8722
E library@wellcomecollection.org
<https://wellcomecollection.org>

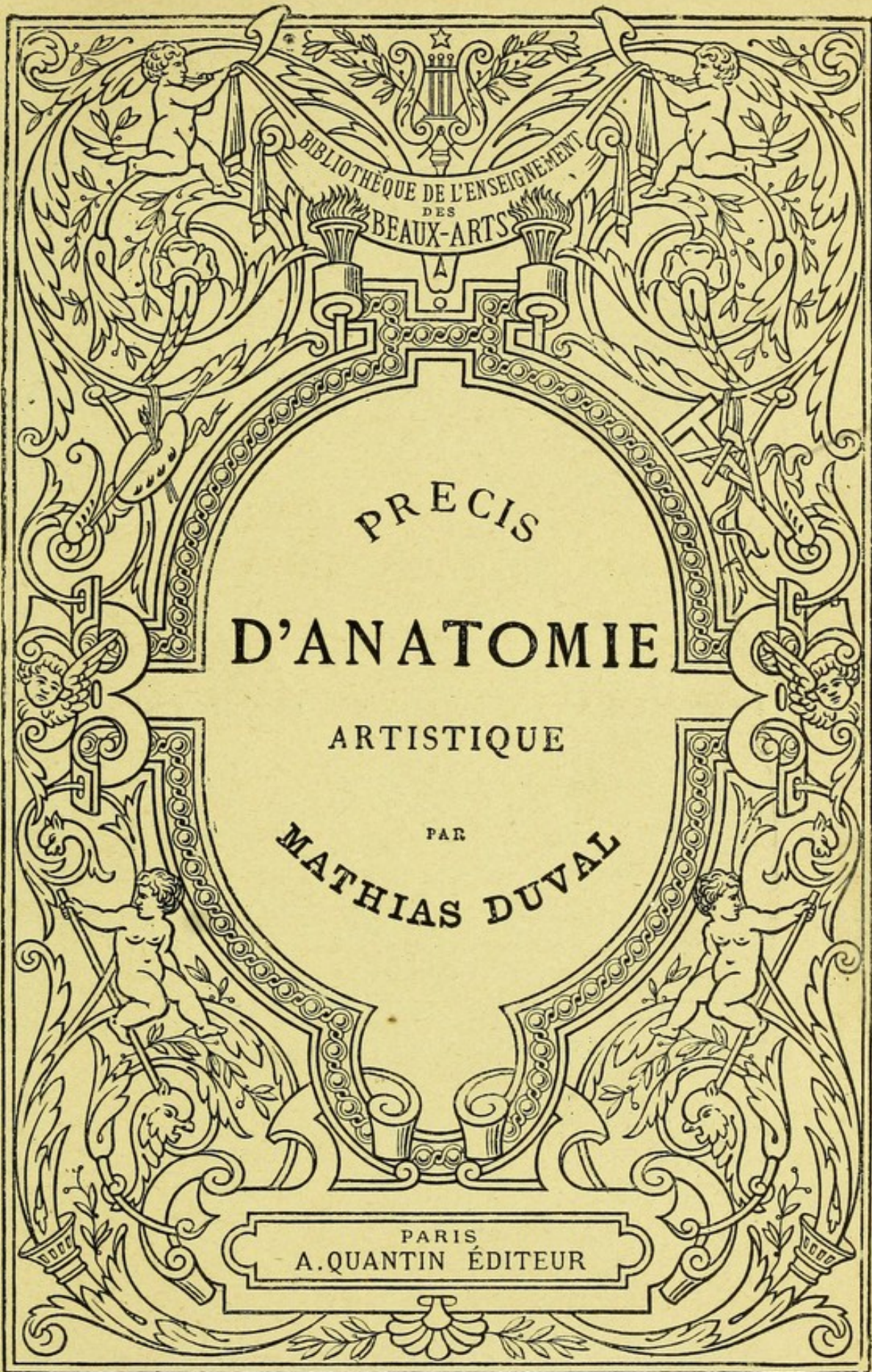




Digitized by the Internet Archive
in 2014



22101420360



BIBLIOTHÈQUE DE L'ENSEIGNEMENT
DES
BEAUX-ARTS

PRÉCIS
D'ANATOMIE

ARTISTIQUE

PAR
MATHIAS DUVAL

PARIS
A. QUANTIN ÉDITEUR

OUVRAGE PUBLIÉ SOUS LE PATRONAGE
DE
L'ADMINISTRATION DES BEAUX-ARTS

Tous droits réservés.

BIBLIOTHÈQUE DE L'ENSEIGNEMENT DES BEAUX-ARTS

PRÉCIS
D'ANATOMIE

A L'USAGE DES ARTISTES

PAR

MATHIAS DUVAL

PROFESSEUR D'ANATOMIE
A L'ÉCOLE DES BEAUX-ARTS, AGRÉGÉ DE LA FACULTÉ DE MÉDECINE,
DIRECTEUR DU LABORATOIRE D'ANTHROPOLOGIE
A L'ÉCOLE DES HAUTES ÉTUDES



PARIS

A. QUANTIN, IMPRIMEUR-ÉDITEUR

7, RUE SAINT-BENOIT

M944

23

M15164

WELLCOME INSTITUTE LIBRARY	
Coll.	weIMOmec
Call	
No.	Q54
	1881
	D98p

Ce petit volume est un résumé du cours que, depuis environ dix ans, j'ai l'honneur de professer à l'École des beaux-arts. Si, pendant ce temps, je suis arrivé à me faire une idée juste de ce que les artistes demandent à l'anatomie, je le dois aux rapports incessants avec mes auditeurs de tout âge, et mon premier devoir est de les remercier ici de la bienveillance avec laquelle ils sont entrés avec moi en échange d'idées, m'indiquant leurs besoins et me faisant comprendre la manière d'y répondre. Mais, si le mode d'exposition du cours se trouve ainsi expliqué vis-à-vis des auditeurs qui se succèdent avec une sorte de tradition, je dois, en publiant un résumé de ce cours, fournir tout d'abord au lecteur quelques indications sur les principes qui ont présidé à sa rédaction, et, pour ainsi dire, sur la manière de s'en servir.

Ce précis d'anatomie est destiné aux artistes qui, ayant commencé leurs études spéciales, reproduisent les formes soit d'après l'antique, soit d'après le modèle vivant, qui, en un mot, ont déjà ce qu'on pourrait appeler la *notion empirique* des formes, des attitudes, des mouvements. Il est destiné à leur fournir la *notion scientifique* de ces mouvements, de ces formes, de ces attitudes. Aussi c'est bien moins la description du modelé de telle ou telle région, que l'explication anatomique de ce modelé, de ses modifications à l'état de repos et de mouvement, que nous avons en vue. C'est pourquoi, au lieu de procéder des parties superficielles en pénétrant jusqu'aux organes profonds du squelette, nous

prenons tout d'abord celui-ci comme point de départ de nos études : à lui seul il nous permet de fixer les lois qui régissent les mouvements des segments de membre les uns vis-à-vis des autres, et des membres vis-à-vis du tronc, ainsi que la direction réciproque de ces segments les uns par rapport aux autres et par rapport à l'ensemble du corps. Qu'à ces notions fondamentales vienne se joindre celle des masses musculaires qui meuvent ces os, et l'artiste sera dès lors à même d'analyser à travers la peau, comme à travers un voile transparent, le jeu des parties qui produisent les formes avec leur infinie variété de caractère et de mouvements.

Ce mode d'enseignement, dont on pourrait dire qu'il procède par synthèse, diffère de celui suivi dans la plupart des ouvrages sur ce sujet, ouvrages qui procèdent par analyse. Nous faisons surtout allusion au traité de Gerdy, qui représente ce qui a été publié de plus consciencieux sur l'anatomie plastique¹, mais qui pêche en ce qu'il se complaît dans la description du modelé extérieur, tandis qu'il abrège l'explication des raisons anatomiques de ce modelé. D'autre part, les autres ouvrages d'anatomie qu'ont entre les mains les élèves de nos écoles d'arts se composent en général² d'un volume de texte et d'un atlas de planches. Dans ces conditions, qu'il me soit permis de le dire presque brutalement, nos jeunes artistes étudient l'atlas, en copient et en

1. P.-N. Gerdy. — Anatomie des formes du corps; humain appliquée à la peinture, à la sculpture et à la chirurgie. Paris, 1829.

2. Il n'en est pas toujours de même à l'étranger : ainsi en Allemagne l'ouvrage de E. Harless (*Lehrbuch der Plastischen Anatomie für Akademische Anstalten*. Stuttgart, 1876, 2^e édit.); en Angleterre celui de John Marshall (*Anatomy for Artists*. London, 1878).

recopient les figures, mais ils ne lisent jamais le texte. On comprendra donc pourquoi il a été ici procédé différemment, et sans doute le fait que les figures sont ici intercalées dans le texte, et de manière qu'elles ne soient bien compréhensibles qu'à l'aide des pages qu'elles accompagnent, sans doute ce fait amènera-t-il celui qui les étudie à faire une lecture réelle et attentive de ce texte.

Il faut bien le reconnaître (et nous passons ici à ce qu'on peut appeler la manière de se servir du présent livre), la lecture de ces détails anatomiques est au premier abord sèche et aride; elle le sera toujours, s'il n'y est procédé dans certaines conditions fort simples à préciser. Dans l'enseignement oral du cours, le professeur, maniant des pièces anatomiques, s'aidant du dessin improvisé au tableau, peut rendre attrayante la description des parties les plus complexes, et, par d'adroites reprises et des redites variées, fixer l'attention et forcer la compréhension. Mais il n'en est plus de même d'une description écrite. Ici c'est le lecteur qui devra lui-même animer pour ainsi dire le texte, en s'aidant de l'examen et du maniement de pièces propres à compléter les descriptions. A cet effet, un *squelette* et un bon *écorché* en plâtre seront suffisants. Sur l'écorché, avec l'aide des figures qui accompagnent le texte, il sera facile de suivre le trajet des muscles et alors seulement leur étude sera profitable en permettant de considérer leur modelé de différents côtés; en maniant les os, en mettant leurs surfaces articulaires en contact, les arides descriptions de mécanique articulaire prendront une réalité saisissante et resteront à jamais gravées dans la mémoire. Malgré les figures schématiques que nous donnons, par exemple pour les mouvements de pronation et de supination, celui qui en étudiera la des-

cription en maniant les os de l'avant-bras, celui-là seul arrivera à saisir le mécanisme merveilleux par lequel la rotation du radius autour du cubitus permet à la main de présenter en avant alternativement sa face palmaire et sa face dorsale; de même pour le squelette du pied et de la tête, de même pour les mouvements de la mâchoire, etc.

Si l'artiste trouve dans ce livre quelques pages consacrées à l'étude de l'*angle facial*, des formes de la tête (*brachycéphalie* et *dolichocéphalie*) et de quelques autres questions d'*anthropologie*, sans doute nous saura-t-il gré d'avoir résumé ici des notions, qui tendent à devenir aujourd'hui presque familières même aux gens du monde. Notre seul regret à l'égard de ces études anthropologiques est que les limites de ce volume ne nous aient pas permis de puiser plus largement dans l'enseignement du laboratoire d'anthropologie, dont la direction nous a été confiée après la perte de notre illustre maître Broca.

Qu'il me soit permis d'adresser ici un vif témoignage de reconnaissance à mon excellent maître, le professeur Sappey, qui nous a permis d'emprunter à son magnifique traité d'anatomie les figures d'ostéologie et de myologie qui feront le principal mérite de ce livre, et à mon ami et collaborateur E. Cuyer, dont l'habile crayon a reproduit les figures empruntées à l'atlas photographique de Duchenne, ainsi que les deux figures du gladiateur et les divers dessins schématiques destinés à compléter les explications théoriques du texte.

MATHIAS DUVAL.

Novembre 1881.

PRÉCIS
D'ANATOMIE

A L'USAGE DES ARTISTES

PREMIÈRE LEÇON

INTRODUCTION

SOMMAIRE. — De l'anatomie en général; anatomie des formes extérieures; rapports avec la physiologie. — Origines des connaissances des artistes grecs sur l'anatomie des formes extérieures; influence du gymnase sur l'art grec. — La Renaissance et les études anatomiques : Mundini de Luzi (1316). — Études anatomiques de Léonard de Vinci, de Michel-Ange, de Raphaël. — Le Titien et André Vésale. — Cours d'anatomie de l'Académie de peinture (1648). — Ce que l'artiste demande à l'étude de l'anatomie : *proportions, formes, attitudes, mouvements*. — Ordre de ces études : divisions du sujet.

L'*anatomie*, ainsi que l'indique l'étymologie du mot (de ἀνά, à travers, et τομή, section), est l'étude des parties constituantes du corps (muscles, os, tendons, ligaments, viscères divers, etc.), parties qu'on sépare les unes des autres (*dissection*) pour en examiner la forme, les rapports et les connexions. Cette étude peut être faite dans des buts très divers : à un point de vue philosophique et comparatif, en recherchant les analogies et les diffé-

rences que les organes présentent chez des animaux d'espèces différentes : telle est l'*anatomie comparée*; à un point de vue pratique, en recherchant les dispositions organiques dont la connaissance est indispensable au médecin et au chirurgien : telle est l'anatomie dite *chirurgicale* ou *topographique*; ou bien en examinant la nature et l'arrangement des organes qui déterminent les *formes extérieures* du corps : telle est l'*anatomie plastique*, dite aussi *anatomie des formes*, *anatomie des artistes*.

C'est l'*anatomie des formes* que nous devons ici étudier; mais comme l'artiste doit connaître non seulement les formes sur le corps au repos ou sur le cadavre, mais encore et surtout les modifications de ces formes dans le corps à l'état d'activité, de mouvement, de fonctionnement en un mot, et se rendre compte des causes qui déterminent ces modifications, l'anatomie plastique doit par conséquent être complétée par un certain nombre de notions relatives aux fonctions des organes (muscles, articulations), c'est-à-dire que, sous le titre d'*anatomie des formes*, nous étudierons à la fois l'*anatomie* et la *physiologie* des organes qui déterminent ces formes.

Ce serait plaider une cause dès longtemps gagnée que de s'appliquer à démontrer combien ces études anatomiques et physiologiques sont indispensables à l'artiste qui doit reproduire la forme humaine sous ses types les plus divers d'activité. Cependant il n'est pas inutile d'expliquer comment les chefs-d'œuvre de l'art antique ont pu être exécutés avec une admirable exactitude anatomique par des hommes qui n'avaient certainement pas fait d'études anatomiques, et de montrer quelles conditions spéciales avaient pu leur permettre

d'acquérir, par la pratique de tous les jours, des notions que nous sommes obligés de demander aujourd'hui à l'étude de l'anatomie.

Les sculpteurs grecs ont reproduit la forme humaine avec une merveilleuse exactitude anatomique; en effet, les œuvres de Phidias (le *Thésée* et l'*Ilissus*), celles de Myron (le *Discobole*), celles de Lysippe et de Praxitèle (le *Faune au repos*), celles d'Agassiaz (le *Gladiateur*), pour ne citer que les chefs-d'œuvre donnés comme modèles dans toutes les écoles de dessin, ces œuvres sont telles qu'il est impossible au critique le plus sévère d'y trouver la moindre inexactitude à relever, aussi bien au point de vue anatomique qu'au point de vue physiologique; en effet, non seulement les muscles, par exemple, se dessinent par des saillies qui sont toujours très exactement à leur place (anatomie), mais de plus ces saillies sont différemment accentuées pour un même muscle du côté droit et du côté gauche, selon que, d'après la nature du mouvement, tel côté présente des muscles en contraction, c'est-à-dire gonflés, ou des muscles au repos, c'est-à-dire relâchés et relativement effacés (physiologie). A l'époque où furent produits ces chefs-d'œuvre, aucune étude anatomique, aucune dissection du corps humain n'avait encore été tentée : le respect de l'homme pour le cadavre de son semblable était tel que les médecins eux-mêmes, qui auraient pu invoquer de si légitimes motifs pour les études de ce genre, n'avaient jamais disséqué de corps humain; pour suppléer à ce manque de notions directes, Hippocrate avait disséqué des animaux, et on avait conclu, par analogie, de la disposition des organes des quadrupèdes à la disposition de ceux de

l'homme. Galien lui-même n'avait disséqué que des singes, cherchant à porter son examen sur des animaux dont la composition anatomique pût être considérée comme très voisine de celle de l'homme; Galien n'avait pas même possédé tout d'abord un squelette humain, puisque dans un passage de ses œuvres anatomiques il se félicite d'avoir pu enfin étudier à loisir des os humains qu'une rivière débordée avait déposés dans un lieu marécageux.

Il semble donc y avoir une contradiction singulière entre ces deux faits, à savoir que, d'une part, les artistes grecs ont montré dans leurs œuvres la plus rigoureuse exactitude anatomique, alors que, d'autre part, ni eux ni leurs contemporains médecins ou chirurgiens n'avaient étudié l'anatomie de l'homme par la pratique des dissections. Mais cette contradiction disparaît aussitôt qu'on examine les conditions qui, en permettant aux artistes d'avoir sans cesse sous les yeux le corps humain nu, vivant, en mouvement, les ont mis à même d'analyser les formes et d'acquérir, sur le mécanisme de leurs changements actifs, des notions empiriques aussi précises que celles demandées aujourd'hui à l'étude raisonnée de l'anatomie et de la physiologie. Il suffit en effet de rappeler d'abord quels soins extrêmes les anciens donnaient au développement des forces et de la beauté physique par les exercices gymnastiques; déjà dans Homère nous voyons les héros s'exercer à la course, au disque, à la lutte; puis viennent les exercices des athlètes, qui se préparent à remporter la palme aux jeux olympiques, et il faut bien nous représenter, malgré les idées que nous inspirent nos modernes lutteurs et acrobates, que la pro-

fession d'athlète était considérée comme la plus glorieuse : une profession qu'on n'exerçait en effet qu'à la condition d'être beau et irréprochable constituait par cela même une véritable noblesse. Aussi la vie du gymnase dut-elle exercer une influence décisive sur l'art grec. La récompense du vainqueur aux jeux olympiques était une palme, une couronne de feuillage, un vase artistique ; mais de plus, et c'était là la grande gloire, la statue du vainqueur était sculptée par le plus célèbre artiste de l'époque ; Phidias reproduisit ainsi les formes du beau Pantarcès, et ce sont précisément ces statues athlétiques, formant presque les seules archives des Olympiades, qui ont permis à Émeric David de reconstituer la chronologie grecque. Pour ces œuvres, qui devenaient comme les modèles de la force et de la beauté, l'artiste avait pu longuement se pénétrer de l'étude de son modèle, observé nu tous les jours, et avant l'exercice, lorsqu'il se frottait d'huile, et pendant la course ou le saut qui dessine les muscles des membres inférieurs, et pendant l'exercice du disque, qui fait saillir les contractions des masses musculaires du bras et de l'épaule, et pendant la lutte qui, successivement, selon l'infinie variété des efforts, met toutes les puissances musculaires en jeu. Quoi d'étonnant alors qu'aux simulacres dépourvus de mouvement et de vie, qui avaient pu si longtemps suffire au sentiment religieux, aient succédé les reproductions réelles de l'homme en action, les statues telles que les devaient inspirer la vue de la force et de la beauté, l'étude de la plastique vivante des gymnases ?

Aussi voyons-nous la décadence de l'art marcher parallèlement avec l'abandon des exercices du gymnase ;

plus tard, au moyen âge, l'art revient à des simulacres sans force et sans vie, lesquels expriment sans doute d'une manière merveilleuse les aspirations mystiques de l'époque, mais n'ont rien de commun avec la représentation réelle de la forme humaine bien développée et agissante.

A l'époque de la Renaissance, outre les inspirations puisées dans la contemplation de l'antique, les artistes, n'ayant plus la source vivante des jeux athlétiques, reconnurent la nécessité d'aller puiser des notions plus précises dans l'étude anatomique du corps humain; et l'on voit en effet la renaissance des arts plastiques se produire en même temps que l'institution plus ou moins régulière des *dissections*. Cette institution ne se fit pas sans peine : en 1230, Frédéric II, empereur d'Allemagne et roi des Deux-Siciles, rendit une loi défendant d'exercer la médecine sans avoir étudié l'anatomie sur des corps humains; malgré les deux excommunications papales lancées contre l'auteur de cet édit, les dissections furent dès lors régulièrement poursuivies en Italie, et un siècle plus tard, en 1316, Mundini de Luzzi put rédiger le premier traité d'anatomie humaine contenant des descriptions faites sur le cadavre, traité qui fut imprimé en 1478. Les artistes rivalisèrent bientôt avec les médecins par l'ardeur qu'ils apportèrent aux études anatomiques, et on peut dire que tous les peintres et sculpteurs, dès le xv^e siècle, se livrèrent à des dissections attentives ou tout au moins suivirent des démonstrations faites sur le cadavre, car tous ont laissé parmi leurs dessins des études qui ne permettent aucun doute à cet égard.

Pour ne citer que les grands maîtres, rappelons que Léonard de Vinci (1452-1519) a laissé treize portefeuilles de dessins et études diverses, parmi lesquelles de nombreuses études anatomiques très remarquables, comme on peut s'en convaincre en examinant parmi ces portefeuilles, la plupart enlevés à Milan par les Français en 1796, puis restitués en partie à l'Italie, celui qui alla enrichir le musée de Londres et qui a été publié par Chamberlaine ¹. Dans la figure 1, nous avons reproduit un de ces dessins anatomiques; il montrera avec quel soin (peut-être trop scrupuleux) l'illustre maître s'était attaché à séparer, par la dissection, les divers faisceaux des muscles pectoraux, deltoïde et sterno-cléido-mastoïdien. Rappelons que dans son *Traité de la peinture* Léonard de Vinci consacre de nombreux chapitres à la description des muscles du corps, des *jointures* des membres, des « cordes et petits tendons qui se ramassent

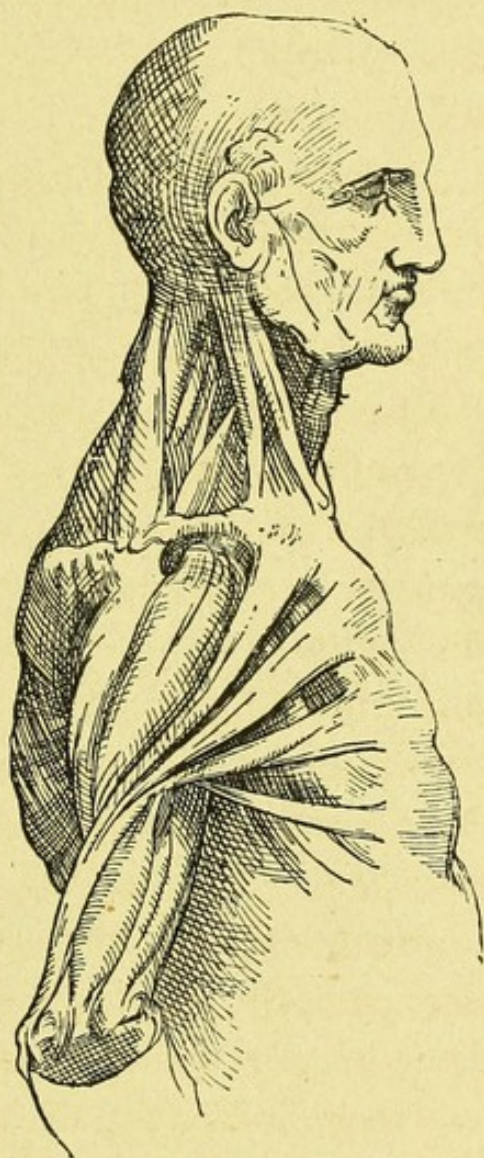

FIG. 1.

Reproduction d'une étude anatomique (dessin) de Léonard de Vinci. (Voy. Choulant, *op. cit.*, page 8.) Ce dessin représente la dissection minutieuse des muscles de la région latérale du cou et du tronc.

1. Voy. LUDWIG CHOULANT. *Gesichte und Bibliographie des anatomischen Abbildungen*. Leipzig, 1852. (Ouvrage très curieux

lorsque tel muscle vient à s'enfler pour produire telle action », etc. ; qu'enfin dans ce même *Traité de la peinture* il fait, à plusieurs reprises, allusion à un *Traité d'anatomie* dont il méditait la publication et pour lequel il avait réuni de nombreuses notes conservées aujourd'hui en Angleterre, à la bibliothèque de Windsor.

De même Michel-Ange (1475-1564) fit à Florence de longues études de dissection et a laissé parmi ses dessins de belles pages d'anatomie, dont quelques-unes ont été publiées par Choulant (*op. cit.*) et par Séroux d'Agincourt¹.

Enfin nous avons de Raphaël lui-même, comme preuves de ses recherches anatomiques, de nombreux dessins, parmi lesquels on peut citer comme particulièrement remarquable une étude de squelette destinée à lui donner l'indication exacte de la direction des membres et de la disposition des jointures pour une figure de la Vierge évanouie, dans son tableau de *la Mise au tombeau*. (Choulant, *op. cit.*, p. 15.)

Nous ne pouvons terminer cette courte énumération sans citer encore les noms du Titien et d'André Vésale, pour montrer dans quels rapports intimes d'études communes vivaient alors les artistes et les anatomistes. Titien en effet est considéré comme l'auteur des admirables figures qui illustrent l'ouvrage (*De humani corporis fabrica*) de l'immortel anatomiste André Vésale, appelé à juste titre le restaurateur de l'anatomie; il faut

où l'on trouve tous les renseignements sur les rapports de l'anatomie avec les arts plastiques.)

1. SÉROUX D'AGINCOURT. *Histoire de l'Art par les monuments*. Paris, 1811, t. VI, pl. 177.

cependant ajouter que, si quelques-uns de ces dessins sont dus au Titien, le plus grand nombre a été exécuté par son élève Jean Calcar, ainsi que l'indique la préface de l'édition publiée à Bâle en 1543.

La renaissance des arts plastiques et celle de l'anatomie furent donc simultanées et étroitement liées l'une à l'autre; depuis cette époque, on a universellement reconnu la nécessité de chercher dans la connaissance anatomique les notions que les Grecs trouvaient si largement dans le spectacle incessant de la plastique du gymnase. Aussi, dès la fondation à Paris, en 1648, par Louis XIV, d'une *Académie de peinture et de sculpture*, laquelle prit plus tard le titre d'*École des beaux-arts*, deux enseignements furent institués, à côté des ateliers proprement dits, pour fournir aux élèves les notions considérées comme fondamentales et indispensables à la pratique de leur art; ce furent l'enseignement de la *perspective* et celui de l'*anatomie*.

Il n'y a donc pas lieu de plaider, autrement que par les quelques considérations historiques qui précèdent, la cause de l'anatomie dans ses rapports avec la peinture et la sculpture; mais nous devons du moins examiner quelle méthode pourra présider le plus fructueusement à son étude: si chaque notion d'anatomie ne répond pas à un besoin de l'artiste, nous sommes exposés, en suivant les traités conçus dans un autre but, à nous égarer dans des énumérations superflues, dans des descriptions inutiles, en même temps que nous négligerions des détails qui sont ici de première nécessité, quoique réputés sans importance par les auteurs qui ont écrit surtout en vue des études médicales. Nous devons donc

nous demander d'abord quelles sont les notions que l'artiste peut chercher dans l'étude de l'anatomie. A cette question tout le monde répondra que les notions de *proportions*, de *formes*, d'*attitudes et mouvements* sont celles pour lesquelles l'anatomie est appelée à fournir des règles précises; et comme l'expression peinte ou modelée des mouvements passionnels ne saurait être reproduite que par des changements, tout particuliers, il est vrai, dans l'attitude générale du corps et dans le mécanisme spécial de la physionomie mue par des muscles, nous pouvons dire que notre but est l'étude non seulement des *proportions*, des *formes*, des *attitudes et mouvements*, mais encore de l'*expression des émotions et passions*.

Tel est le but à atteindre. Y parviendrons-nous, comme on serait tenté de le croire tout d'abord, en examinant dans une première série d'études tout ce qui a rapport aux *proportions*, puis dans une seconde série tout ce qui a rapport aux *formes*, dans une troisième les *attitudes*, etc.? Cette manière de procéder, logique en elle-même, aurait le désavantage d'amener de nombreuses répétitions et l'inconvénient plus grave de séparer artificiellement des choses qui, d'après l'architecture même du corps, sont intimement unies. Ainsi les *formes* sont déterminées les unes par des saillies osseuses, les autres par des parties molles, musculaires ou tendineuses; les attitudes sont déterminées par des muscles, mais elles sont soumises à des lois qui résultent de la disposition des parties articulaires des os; de même pour les mouvements, dans l'expression desquels il faut tenir compte à la fois et de ce que permet la conforma-

tion du levier osseux (direction de l'os, modes d'articulation) et de ce qu'accomplit le muscle (direction du muscle), et des contrastes de formes produits par le gonflement et la tension du muscle actif alors que ses antagonistes se relâchent. Les *proportions* elles-mêmes ne sauraient être précisées sans notions exactes sur le squelette, car ce sont les os seuls qui peuvent nous fournir les points de repère des mesures à prendre, et la connaissance des os dans leur mécanisme articulaire est la condition indispensable pour ne pas se laisser tromper sur certains changements apparents de longueur des membres lors de tel ou tel mouvement.

Nous voyons donc que toutes les notions énumérées précédemment sous les titres de proportions, formes, attitudes, mouvements, sont empruntées à l'étude du *squelette* (os et leurs articulations) et à l'étude des *muscles* (corps charnus et tendons).

Il sera donc plus simple et plus avantageux de procéder de la manière suivante : nous étudierons d'abord le *squelette*, avec lequel nous apprendrons à connaître la direction de l'axe de chaque segment de membres, les longueurs relatives de ces segments (proportions), les parties osseuses qui restent non recouvertes par les muscles et se révèlent à travers la peau, la configuration et le mécanisme des charnières articulaires (mouvements, attitudes), etc. ; nous étudierons ensuite les *muscles*, et apprendrons alors surtout à connaître les formes en même temps que nous compléterons les notions acquises sur les attitudes et les mouvements ; en troisième lieu, nous pourrions aborder l'analyse de l'expression des passions et des émotions, l'étude des muscles

de la face dont le mécanisme dans les mouvements de la physionomie est si spécial, qu'il n'y aurait qu'inconvénients à en rapprocher la description de celle des muscles du tronc et des membres.

PREMIÈRE PARTIE

SQUELETTE, ARTICULATIONS, PROPORTIONS

DEUXIÈME LEÇON

SOMMAIRE. — *Ostéologie et arthrologie*. — Méthodes de nomenclature anatomique : parties médianes, impaires et symétriques; parties latérales et en nombre pair; valeur des expressions *interne* et *externe*. — Des os en général : os longs (corps et extrémités); os larges (faces, bords); os courts. — Saillies des os (*apophyses*, épines), cavités et dépressions des os (fosses, gouttières). — Os et cartilages. — Axe du squelette : colonne vertébrale. — Vertèbres (corps, apophyses transverses, épineuses, etc.). — Région cervicale (7 vertèbres), dorsale (12 vertèbres), lombaire (5 vertèbres). — Articulations des vertèbres. — Mouvements de la tête (atlas et axis). — Courbures de la colonne vertébrale. — Formes de la face postérieure de la colonne. — Proportions.

D'après ce que nous avons dit précédemment, c'est en étudiant le squelette que nous analyserons un grand nombre de formes, et que nous nous rendrons compte du mécanisme des mouvements et des attitudes, en même temps que nous apprendrons à connaître les proportions du corps. Ces indications suffisent pour montrer l'importance de l'*ostéologie* ou étude des os (ὀστέον, os; λόγος,

discours), et de l'*arthrologie* ou étude des articulations (*ἄρθρον*, articulation); on peut dire, en employant une formule qui résume bien les rôles physiologiques de ces parties, que les os sont les *leviers* des mouvements, et que les articulations représentent les points fixes ou charnières de ces leviers; quant aux *puissances* qui les meuvent, elles sont représentées par les muscles.

Il est, avant d'aborder le détail des diverses parties du squelette, quelques considérations de méthode et de nomenclature indispensables à rappeler, afin de faciliter, par l'emploi des termes propres, les descriptions qui vont suivre.

Disons d'abord qu'en anatomie, pour décrire les os comme pour décrire du reste toute autre partie des organes, on considère la situation de cette partie par rapport à l'ensemble du corps; et sous ce rapport les os peuvent, comme tout organe ou partie d'organe, se trouver dans deux conditions différentes : ou bien un os appartient à la partie médiane du corps, c'est-à-dire que le plan vertical antéro-postérieur, passant par l'axe du corps, divise cet os en deux parties latérales semblables; ou bien il est situé en dehors de cette ligne, de ce plan médian; comme type du premier cas, nous prendrons le *sternum* (voy. fig. 7, p. 39); c'est un os *médian, impair*, c'est-à-dire unique et composé de deux moitiés *symétriques*, une moitié droite et une moitié gauche; comme type du second cas, nous prendrons l'*humérus* (fig. 12, p. 57), qui est un os latéral et pair, c'est-à-dire qu'il y en a deux, un à droite et l'autre à gauche du plan médian. D'après ces deux exemples, il est facile de comprendre que pour la description de tout

os impair et symétrique, il y aura à parler de parties ou faces antérieures (qui regardent la partie antérieure du corps), de parties postérieures (regardant en arrière), de parties latérales (droite et gauche), enfin de parties supérieures et de parties inférieures (pour le cas du sternum, une *extrémité supérieure* et une *extrémité inférieure*) ; au contraire, pour la description d'un *os pair et non symétrique*, il y aura bien à parler comme précédemment de parties supérieures et inférieures, antérieures et postérieures ; mais, au lieu de deux parties latérales semblables (symétriques), il y aura deux parties latérales différentes, dont l'une, regardant vers le plan médian, vers l'axe du corps, est dite partie *interne*, dont l'autre, regardant en dehors (à l'opposé de l'axe), est dite partie *externe*. Il est indispensable, pour la brièveté et la précision des termes, de bien se pénétrer de la valeur, en anatomie descriptive, de ces épithètes (antérieur et postérieur, interne et externe, supérieur et inférieur), qui servent à désigner les parties selon leur situation relativement à l'ensemble du corps.

Après cette première distinction des os en os impairs ou médians, et en os pairs ou latéraux, si l'on jette un coup d'œil sur le squelette (fig. 2), il semble tout d'abord que les divers os présentent des configurations variées à l'infini et échappant à toute classification et nomenclature ; on peut cependant avec attention reconnaître qu'ils peuvent tous rentrer dans l'une des catégories suivantes : les *os longs*, les *os plats* (ou os larges) et les *os courts*.

Les *os longs*, qui occupent en général l'axe des membres (exemples : l'*humérus*, le *fémur*, le *tibia*, etc.),

se composent d'une partie moyenne, cylindrique ou prismatique, dite *corps* ou *diaphyse* (de διαφύω, qui est entre), et de deux *extrémités* ou *épiphysses* (ἐπιφύω, qui est au bout), d'ordinaire renflées et pourvues de surfaces articulaires. — Les *os larges* (exemples : l'*omoplate*, l'*os iliaque*) affectent la forme de lames osseuses auxquelles on décrit des *faces*, des *bords* et des *angles*, désignations toutes faciles à comprendre sans explications spéciales. — Enfin les *os courts*, qu'on trouve à la fois dans la partie médiane et centrale du squelette (colonne vertébrale) et dans les extrémités des membres (main et pied), présentent une forme plus ou moins cuboïde, de sorte qu'on leur décrit des faces et des bords.

Que les os soient longs, larges ou courts, ils présentent certaines parties saillantes et certaines parties excavées. — Les saillies osseuses sont désignées sous des noms très divers : *tubérosités*, *protubérances*, *apophyses* (ἀπό, φύωμαι, qui naît en se détachant, en saillie), *crêtes*, *épines*; de plus, on ajoute à ces noms un adjectif qui peint plus ou moins exactement la forme de la saillie; c'est ainsi qu'on dit *apophyse épineuse*, *apophyse mastoïde* (μαστίς, mamelle; εἶδος, forme), *apophyse styloïde*, etc. — Les cavités sont désignées sous les noms de *fosse*, *fosslette*, *gouttière*, *trou*, *conduit*, *canal*, etc., et on ajoute à ces noms des épithètes qui peignent leurs formes, comme *cavité digitale* (c'est-à-dire analogue à l'empreinte du bout du doigt sur un corps malléable), *cavité glénoïde* (γλήνη, cavité), *cavité cotyloïde* (κοτύλη, cavité, cuvette); mais plus souvent encore l'adjectif ajouté fait allusion aux rapports de la cavité avec certains organes, comme *coulisse bicipitale* (c'est-à-dire contenant le ten-

don du biceps), *fosse canine* (répondant à la racine de la dent canine), etc.

Dans certaines parties, l'os proprement dit, caractérisé par sa dureté, sa résistance, sa couleur blanche, est continué par une substance qui contraste avec celle de l'os par son élasticité, son manque de dureté (elle se laisse couper par le scalpel) et par sa couleur jaunâtre avec un certain degré de transparence : cette substance est connue sous le nom de *cartilage* ; c'est ainsi que les arcs osseux nommés *côtes* sont continués à leur extrémité antérieure par une portion cartilagineuse (*cartilages costaux*), qui présente du reste la même forme que la côte proprement dite. Quand on examine comparative-ment le squelette de divers animaux (homme, chien, cheval, bélier, etc.), on est frappé par ce fait que telle pièce, l'omoplate par exemple, peut être chez l'un composée uniquement par de la substance osseuse (chez l'homme), tandis que chez l'autre une de ses parties sera formée de substance cartilagineuse (partie postérieure de l'omoplate du bélier). Ce fait s'explique facilement quand on sait que chez tous les animaux les os, au début de leur formation, sont constitués simplement par de la substance cartilagineuse, qui se transforme graduellement en os par le dépôt de sels calcaires dans son intimité avec les progrès de l'âge ; or cet envahissement du cartilage primitif par les sels de chaux peut s'étendre plus ou moins loin sur une pièce du squelette primitif et en laisser une partie à l'état cartilagineux, selon les espèces animales. Il ne faut donc pas attacher trop d'importance à ce fait que telle partie sera osseuse chez un animal et cartilagineuse chez un autre ; avec les progrès de l'âge

l'envahissement osseux tend à se généraliser; c'est ainsi que sur les squelettes de vieillards on trouve des carti-

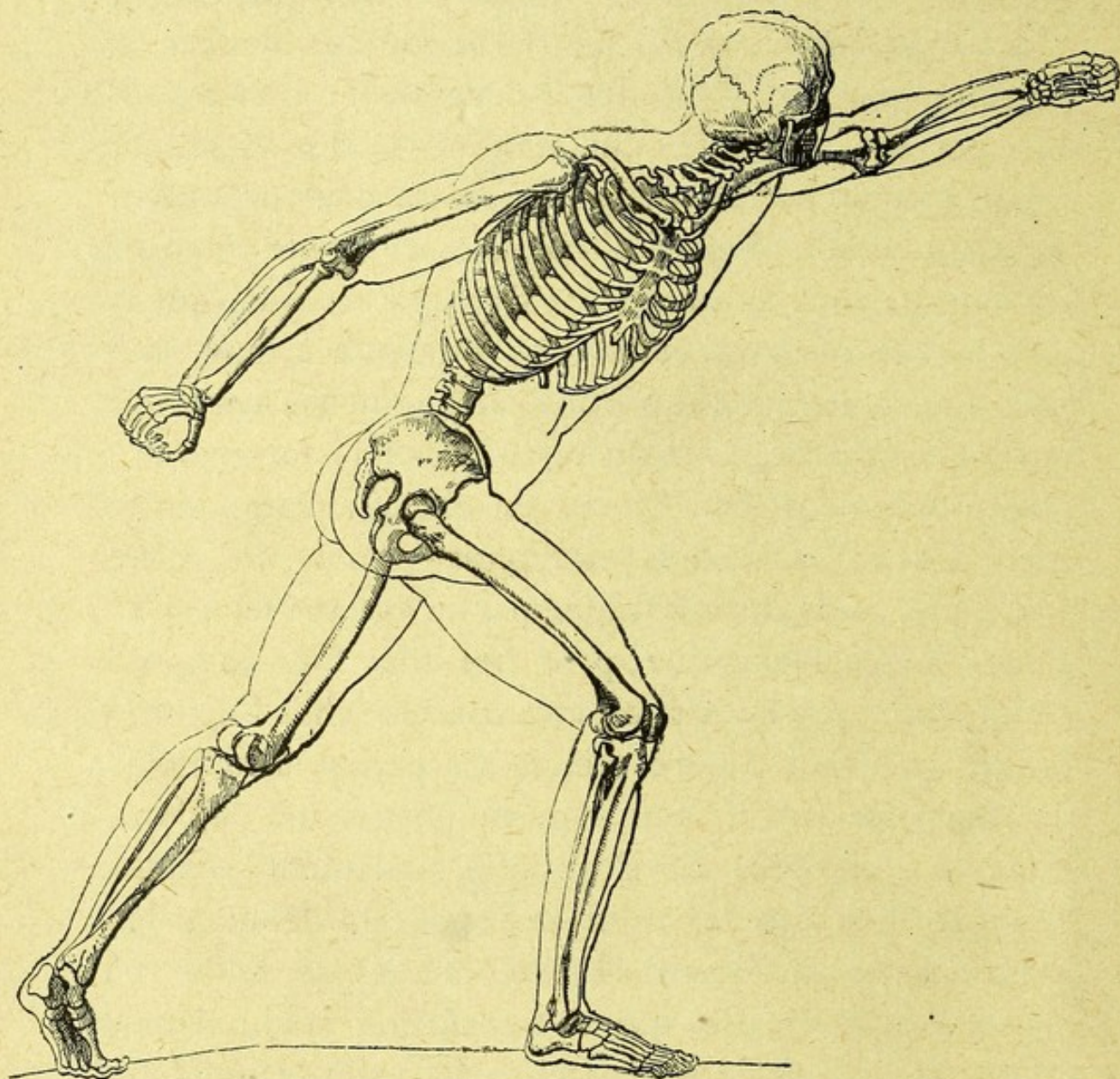


FIG. 2.

Ensemble du squelette (dans l'attitude du *Gladiateur* d'Agassiz).

lages costaux plus ou moins complètement incrustés de sels calcaires.

L'ensemble du squelette (fig. 2) a pour axe une colonne formée de pièces osseuses empilées comme des disques superposés, la *colonne vertébrale*, formée par les

vertèbres. En haut, cette colonne supporte la *tête* : sur les côtés se détachent d'elle des pièces osseuses qui circonscrivent les cavités du *tronc* (*thorax* en haut, *bassin* en bas) ; et du tronc se détache le squelette des membres, c'est-à-dire en haut des *membres supérieurs* ou *thoraciques*, en bas des *membres inférieurs* ou *abdominaux*. C'est donc par la *colonne vertébrale* qu'il faut commencer l'étude du squelette : ensuite viendra celle de la partie supérieure du tronc ou *thorax* et du membre qui lui appartient (*épaule, bras, avant-bras, main*) ; puis viendra l'étude de la partie inférieure du tronc ou *bassin*, avec le membre correspondant (*cuisse, jambe, pied*) ; nous terminerons par l'examen du squelette de la *tête*.

De la colonne vertébrale : vertèbres. — La colonne vertébrale est destinée non seulement à former à l'ensemble du squelette un axe médian auquel

articulaires occipitales) ; — 2, seconde vertèbre cervicale (ou axis ; 13, son corps) ; — 4, septième cervicale ; — 5, 5, apophyses transverses des dix premières vertèbres dorsales ; — 8, 8, apophyses transverses des vertèbres lombaires ; — 10, 11, 12, apophyses articulaires ; — 19, 19, corps des vertèbres lombaires ; — 20, le sacrum ; 21, le coccyx.

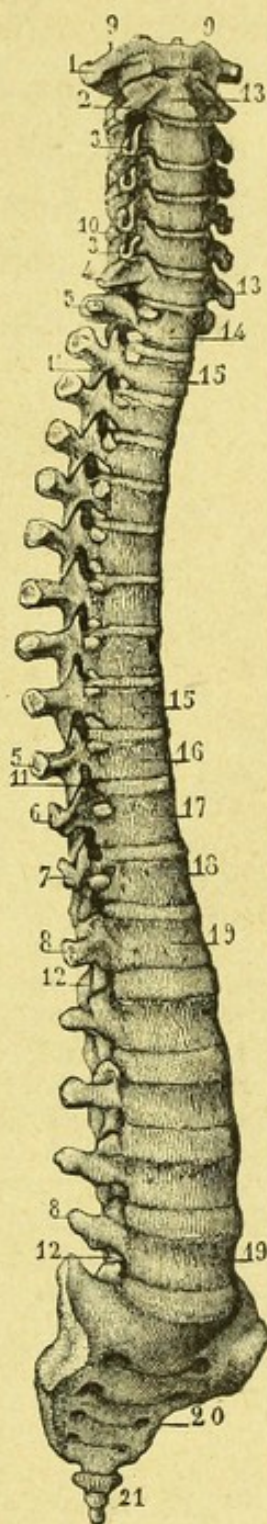


FIG. 3.

Colonne vertébrale (vue antéro-latérale). — 1, première vertèbre cervicale (atlas : 9, 9, ses surfaces

se rattachent directement ou indirectement toutes les autres pièces osseuses, mais elle a encore pour rôle celui de protéger le cordon nerveux central ou moelle épinière; elle forme à cet effet une sorte de tube osseux dont la cavité centrale contient la moelle épinière; c'est pourquoi chacune des pièces, dites *vertèbres*, qui la

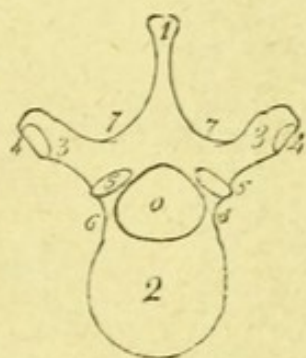


FIG. 4.

Schéma d'une vertèbre type vue par sa face supérieure. — 0, trou vertébral; — 1, apophyse épineuse; — 2, corps de la vertèbre; — 3, 3, apophyses transverses avec facette articulaire (4, 4) pour la tubérosité de la côte (voy. p. 45); — 5, 5, apophyses articulaires supérieures; — 6, 6, parties qui rejoignent le corps à la base des apophyses transverses et articulaires; — 7, 7, lames vertébrales.

composent, est comparable à un anneau osseux (fig. 4). La partie antérieure de cet anneau est très épaisse (*chaton* de l'anneau), représente un segment de cylindre et prend le nom de *corps* de la vertèbre (fig. 4, en 2) : c'est la superposition des corps vertébraux qui constitue essentiellement

la colonne vertébrale considérée comme tige médiane de support. —

La partie latérale de l'anneau est relativement mince, mais elle donne naissance à des saillies ou apophyses au nombre de trois de chaque côté, dont l'une, dirigée transversalement en dehors, est dite *apophyse transverse* (en 3, fig. 4), dont les deux autres, dirigées plus ou moins verticalement, l'une en haut, l'autre en

bas, sont dites *apophyses articulaires* (supérieure et inférieure), car elles servent à l'union des vertèbres superposées (5, 5, fig. 4). — Enfin la partie postérieure de l'anneau vertébral se prolonge en arrière en une saillie plus ou moins aiguë dite *apophyse épineuse* (1, fig. 4).

Telles sont les parties essentielles qu'on retrouve dans chaque vertèbre, mais qui présentent des caractères particuliers selon la région à laquelle appartient la vertèbre. On distingue en effet à la colonne vertébrale trois régions (fig. 5) : la *région du cou* ou *cervicale* (*cervix*, cou), la *région du dos* ou *thoracique*, et la *région lombaire*; il y a 7 vertèbres cervicales, 12 vertèbres dorsales et 5 vertèbres lombaires, ce qui porte à 24 le nombre total des vertèbres (nous laissons ici de côté le *sacrum* et le *coccyx*, qui sont formés de vertèbres soudées et faisant corps avec les os iliaques; la description en sera donnée avec celle du *bassin*).

Les caractères les plus importants des vertèbres dans chacune de ces régions sont les suivants, en nous arrêtant ici seulement sur ceux

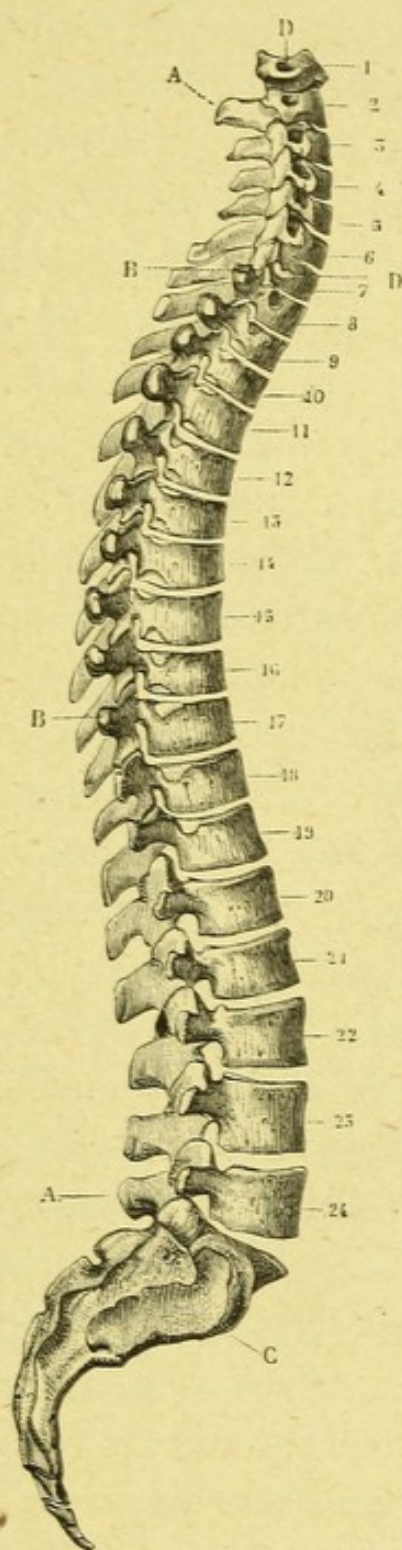


FIG. 5.

Colonne vertébrale (vue latérale). —
 1 à 7, corps des vertèbres cervicales; —
 8 à 19, corps des vertèbres dorsales; — 20 à 24, corps des vertèbres lombaires; —
 A, A, apophyses épineuses; — B, B, surfaces articulaires des apophyses transverses
 pour les tubérosités des côtes (voy. p. 45); — C, surface auriculaire du sacrum.

qui contribuent à donner à l'ensemble de la colonne vertébrale sa forme générale. — 1° Les *corps vertébraux* présentent leur volume maximum dans la région lombaire; cette partie forme en effet la base de la colonne; c'est elle qui doit présenter le plus de largeur et de solidité; à mesure qu'on monte vers les vertèbres dorsales supérieures, on voit les corps vertébraux diminuer de volume; à la région cervicale, ils s'élargissent un peu transversalement, mais leur dimension antéro-postérieure est peu considérable; c'est qu'en effet la partie supérieure de la colonne est caractérisée par sa mobilité (mouvements du cou) bien plus que par sa solidité. — 2° Les apophyses épineuses, dont l'extrémité libre se dessine plus ou moins sous la peau selon les régions, sont surtout remarquables dans la région dorsale par leur forme très nettement en *épine*, très obliquement dirigée de haut en bas et d'avant en arrière; au contraire, dans la région lombaire, ces apophyses ont la forme de lames quadrilatères horizontalement dirigées; et dans la région cervicale supérieure elles sont courtes et bifides à leur sommet (fig. 6).

Outre ces caractères généraux pour chaque région, il est des vertèbres qui méritent une mention spéciale, vu les particularités de leur configuration. Telles sont les deux premières cervicales et la dernière cervicale.

La *première cervicale*, dite *atlas*, parce que, supportant directement la tête, elle a été comparée au géant Atlas qui portait la sphère des cieux, est réduite à un simple anneau osseux sans corps ni apophyse épineuse; elle est remarquable par la présence, sur chacune de ses parties latérales, d'une surface articulaire oblongue qui

reçoit les *condyles* de l'occipital (base du crâne), et c'est dans cette articulation occipito-atloïdienne que se passent les mouvements de flexion (en avant) et d'extension (en arrière) de la tête. — La *seconde vertèbre cervicale* est dite *axis*, parce que son corps est surmonté d'une apophyse dirigée verticalement en haut, nommée apophyse *odontoïde* (ὀδὸς, dent; εἶδος, forme), sa forme rappelant en effet celle d'une dent, et qui, reçue dans une sorte d'anneau moitié fibreux, moitié osseux de la partie antérieure de l'atlas (voy. fig. 6, en 12), joue le rôle d'un véritable pivot ou axe, autour duquel s'accomplissent les mouvements de rotation latérale de la tête (action de tourner la face à droite ou à gauche). Ce n'est donc plus dans l'articulation occipito-atloïdienne, mais bien dans l'articulation atloïdo-axoïdienne que s'accomplissent les mouvements de la rotation de la tête, l'atlas faisant alors corps avec la tête, tandis que dans les mouvements de flexion et d'extension il fait corps avec l'axis. Ces faits, peu importants au point de vue des formes, car ces os sont profondément cachés à la base du crâne, sont cependant trop intéressants au point de vue des mécanismes articulaires pour ne pas trouver ici la rapide indication précédente. Quant à la particularité que présente la dernière vertèbre cervicale, elle est de la plus haute importance au point de vue des formes. — En effet, la *septième vertèbre cervicale* a reçu le nom de *proéminente* parce qu'elle possède une apophyse épineuse qui, présentant déjà les caractères des apophyses épineuses de la région dorsale, est longue, configurée en épine, se terminant par un tubercule qui fait toujours sous la peau une saillie bien visible; cette saillie est d'autant

plus nette qu'elle répond à une partie du dos où le muscle trapèze, représenté seulement par un plan fibreux (non charnu), dessine un méplat dans le centre duquel apparaît la saillie en question, placée au même niveau que la ligne transversale passant par le bord supérieur de l'épaule (voy. ci-après, fig. 52, page 205). Quand le sujet incline la tête en avant, l'apophyse épineuse de la septième cervicale devient encore plus saillante; c'est ainsi qu'on la voit très marquée sur le cadavre représenté la tête en bas au premier plan du tableau de Géricault (*le Radeau de la Méduse*, Louvre).

Pour nous rendre compte de la constitution de la colonne vertébrale, nous venons de la décomposer en vertèbres; il s'agit maintenant de voir comment ces diverses vertèbres se superposent, s'articulent, de manière à former une colonne non rigide, mais élastique et courbe.

Les vertèbres étant superposées de manière que les apophyses articulaires inférieures de l'une se juxtaposent exactement aux apophyses articulaires supérieures de l'autre, et ainsi de suite dans la série, on voit (fig. 5) que les corps vertébraux ne sont pas en contact les uns avec les autres; l'espace qui les sépare est comblé, sur le sujet complet, par des disques fibreux élastiques, que, sur les squelettes montés, on imite par l'interposition de lamelles de cuir ou de carton. Ces *disques intervertébraux* sont très épais dans la région lombaire et deviennent plus minces à mesure qu'on monte vers les régions dorsale supérieure et cervicale. Compressibles et élastiques, ces disques fibreux donnent à la colonne, formée par la superposition des corps vertébraux, un

certain degré de flexibilité, tandis qu'une colonne formée uniquement de disques osseux eût été complètement rigide. — Un autre appareil ligament, disposé à la partie postérieure des vertèbres, présente également un grand intérêt au point de vue des mouvements : ce sont les *ligaments jaunes* unissant les lames vertébrales. On nomme lames vertébrales (7, 7, fig. 4) la partie toute postérieure de l'anneau vertébral, partie qui, se continuant en arrière avec l'apophyse épineuse (1, fig. 4), peut être décrite comme résultant de la bifurcation de la racine de cette épine : les ligaments jaunes sont représentés par deux courtes bandes de tissu particulier, disposées une de chaque côté de la racine de chaque apophyse épineuse, et unissant les bords inférieurs des lames d'une vertèbre au bord supérieur des lames de la vertèbre située au-dessous. Le *tissu jaune* ou *élastique* qui les compose est, quant à ses propriétés, entièrement comparable à du caoutchouc ; il est élastique, c'est-à-dire qu'il se laisse distendre, puis revient par réaction propre à ses dimensions primitives dès que cesse d'agir la cause qui l'a distendu ; or tout mouvement de flexion de la colonne en avant a pour résultat d'écarter les lames vertébrales les unes des autres, par suite de distendre les ligaments jaunes. Lorsque les muscles antérieurs du tronc, qui accomplissent cette flexion, cessent de se contracter, il n'est pas besoin, pour redresser la colonne, que les muscles postérieurs (du dos) entrent à leur tour en action ; l'élasticité des ligaments jaunes suffit à cet effet, car alors ils reviennent à leurs dimensions primitives et rapprochent les lames vertébrales. On peut donc dire qu'il y a à la partie postérieure de la colonne, entre

chaque vertèbre, une paire de petits ressorts élastiques qui maintiennent la colonne redressée, de sorte que la rectitude du tronc se maintient à l'état de repos (quand l'homme ne supporte pas sur son dos un poids étranger, un fardeau), par le simple fait de la présence de ligaments élastiques.

Chez les grands carnassiers (lion) et chez la plupart des quadrupèdes, une longue bande élastique est surajoutée à la face postérieure de la colonne cervicale; ce *ligament cervical postérieur*, qui maintient la tête, part de l'occipital et s'attache aux apophyses épineuses de toute la région cervicale; il est représenté chez l'homme par une cloison fibreuse médiane placée entre les muscles du côté droit et ceux du côté gauche de la nuque.

La colonne vertébrale n'est pas rectiligne; les corps vertébraux et les disques intervertébraux sont en effet légèrement taillés en coin (plus épais en arrière qu'en avant ou inversement), et de la disposition de ces coins, disposition différente selon les régions, résultent, pour l'ensemble de la colonne, des courbures propres à chaque région. Ces courbures sont au nombre de trois (fig. 5) : en allant de haut en bas, la première, ou *courbure cervicale*, est à convexité antérieure, son point le plus saillant correspondant à la quatrième ou cinquième vertèbre cervicale; la seconde, ou *courbure dorsale*, est à concavité antérieure, son point le plus concave correspondant à la septième vertèbre dorsale; enfin la troisième, ou *courbure lombaire*, est, comme la première, à convexité antérieure, son point le plus saillant correspondant à la troisième vertèbre lombaire.

Chez les quadrupèdes, la colonne vertébrale n'a que

deux courbures : l'une, cervicale, à convexité inférieure ; l'autre, dorso-lombaire, à concavité inférieure.

Il nous reste à examiner la part que la colonne vertébrale prend au modelé des formes extérieures, et à voir si la longueur de la colonne peut servir pour un système de proportions.

Il est évident tout d'abord que les parties postérieures des vertèbres peuvent seules prendre part au modelé du corps, les parties antérieures ou corps vertébraux étant profondément cachées dans la cage thoracique. Or, sur le squelette, la face postérieure de la colonne vertébrale se présente sous l'aspect d'une crête médiane formée par la série des apophyses épineuses (*crête épineuse*), de chaque côté de laquelle est une gouttière limitée en dehors par la série des apophyses transverses (gouttières transverso-épineuses). Sur le sujet complet ces gouttières sont remplies par des muscles puissants et épais qui les débordent de telle sorte que la région du dos présente sur le vivant une gouttière médiane, limitée de chaque côté par les muscles en question, et au fond de laquelle l'ostéologie de la colonne vertébrale se révèle seulement par une série de saillies échelonnées les unes au-dessous des autres comme les grains d'un chapelet, et formées chacune par le sommet ou extrémité libre d'une apophyse épineuse. Ces saillies sont bien visibles à la région du dos, vu la courbure à convexité postérieure de cette partie de la colonne, et elles se dessinent encore plus nettement lorsque le sujet s'incline en avant et exagère ainsi cette courbure ; elles ne sont pas visibles dans la région cervicale, parce qu'ici une couche puissante de muscles les recouvre ; mais nous avons vu

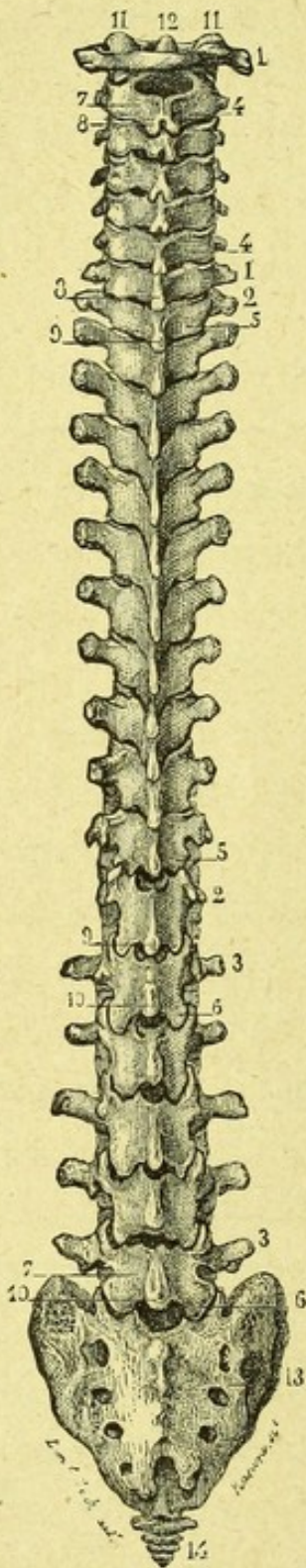


FIG. 6.

Colonne vertébrale (vue postérieure). — 1, 1, apophyses transverses cervicales; — 2, 2, apophyses transverses dorsales; — 3, 3, apophyses transverses lombaires; — 7, 8, 9, 10, apophyses épineuses; — 12, apophyse odontoïde de l'axis, — 13, 14, sacrum et coccyx.

que la septième cervicale ou vertèbre proéminente est remarquable par la saillie que dessine son apophyse épineuse. Enfin dans la région lombaire ces saillies sont peu visibles, les apophyses épineuses étant ici courtes et terminées non par un sommet, mais par un bord vertical.

Quant aux mensurations prises sur la colonne vertébrale, elles ont trait, d'une part, aux dimensions absolues (longueur, hauteur) de la colonne, et d'autre part, au rapport de sa longueur avec celle de la taille du sujet. — La hauteur de la colonne est en moyenne, chez l'homme adulte, de 61 à 62 centimètres, dont 13 pour la région cervicale, 30 pour la région dorsale et 18 pour la région lombaire. — La longueur de la colonne vertébrale ne saurait fournir une commune mesure pour la hauteur totale du corps ou pour ses diverses parties; elle

ne peut donc être la base d'un système de proportions. Un zoologiste allemand, Carus, avait avancé, il est vrai, que la longueur de la colonne forme le tiers de la taille; mais cette proposition est peu exacte; d'autre part, il n'est pas facile de mesurer la colonne depuis l'atlas jusqu'à la dernière lombaire, en ne tenant pas compte du sacrum et du coccyx. Nous verrons plus loin que la longueur du tronc (de la limite supérieure du thorax à la limite inférieure du bassin) donne une mesure plus facile à prendre et plus utile pour les proportions générales du corps. Nous nous contenterons donc de signaler ici ce fait, du même ordre que celui qui sera indiqué à propos du tronc, à savoir que la proportion de la colonne vertébrale à la taille varie selon les âges, les sexes et selon que la taille est très haute ou très petite : la colonne vertébrale est en effet, par rapport à la taille, plus longue chez l'enfant et chez la femme que chez l'homme adulte; elle est de même plus longue (toujours relativement à la taille) chez les sujets de petite taille. C'est qu'en effet les différences de stature entre la femme et l'homme, entre l'enfant et l'adulte, entre les sujets petits et les sujets grands, sont dues surtout à la plus grande longueur des membres inférieurs. C'est une question sur laquelle nous reviendrons à propos du tronc.

TROISIÈME LEÇON

SOMMAIRE. — Tronc et thorax. — Sternum; ses trois portions (poignée, lame, appendice xiphoïde); sa situation (direction; niveaux auxquels correspondent ses extrémités); ses dimensions (dimension absolue et relative). — Des côtes; vraies côtes; fausses côtes et côtes flottantes; obliquité, courbure et torsion des côtes; tête, col, tubérosité, angle et corps des côtes. — Du thorax en général: face postérieure; face antérieure (nodosités chondro-sternales et chondro-costales); base (creux épigastrique).

La portion de colonne vertébrale formée par les sept vertèbres cervicales est libre, c'est-à-dire qu'elle forme à elle seule le squelette du *cou*; il en est de même de la région lombaire, dont les cinq vertèbres forment seules le squelette de l'abdomen; mais les douze vertèbres dorsales, correspondant aux deux tiers supérieurs du tronc, sont en connexion avec des parties osseuses nombreuses (côtes), qui constituent avec elles le squelette du *thorax*.

A la partie antérieure du thorax est un os médian, impair et symétrique, le *sternum*; cet os est primitivement, chez l'embryon humain, formé de pièces superposées en série verticale, et comparable à une sorte de petite colonne vertébrale antérieure (ces pièces distinctes représentant seulement, dans cette comparaison,

des sortes de corps vertébraux); il se retrouve à cet état composé chez un certain nombre d'animaux. Chez l'adulte, ces pièces sont intimement soudées; il n'en reste plus que trois distinctes, une supérieure, une moyenne,

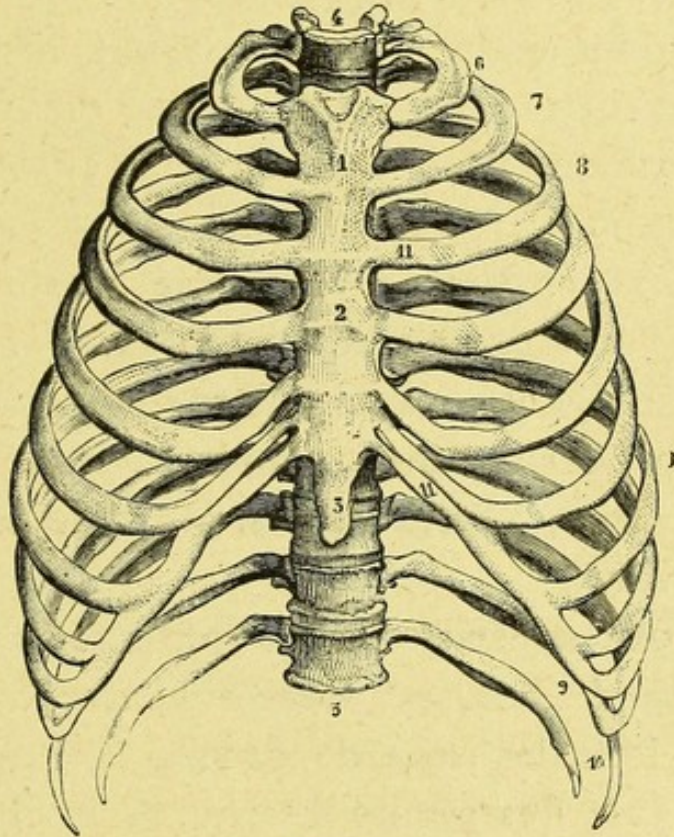


FIG. 7.

Thorax (vue antérieure). — 1, poignée du sternum; — 2, 2, son corps; — 3, son appendice xiphoïde; — 4, corps de la première vertèbre dorsale; — 5, douzième vertèbre dorsale; — 6 et 7, première et seconde côtes; — 8, 8, les autres côtes sternales; — 9, 10, les fausses côtes; — 11, cartilages costaux.

une inférieure; et comme on a pu comparer la forme de l'ensemble du sternum à un glaive, on a donné à la pièce supérieure le nom de *poignée* (1, fig. 7), à la moyenne celui de *corps* ou *lame* (2, fig. 7), et à l'inférieur (3, fig. 7) celui de *pointe* ou d'*appendice xiphoïde* (ξίφος, glaive). Ainsi constitué, le sternum présente à con-

sidérer une face antérieure, une face postérieure, des bords latéraux, une extrémité supérieure et une extrémité inférieure.

La face antérieure est plane; mais l'union de la poignée avec la lame y est marquée par une ligne transversale saillante, due à ce que ces deux parties se soudent en formant un angle saillant en avant et ne sont pas directement sur la continuité l'une de l'autre : en effet, la poignée est un peu infléchie en arrière; cet angle saillant est très marqué sur quelques sujets et donne une forme convexe nettement accentuée à la partie supérieure de la face antérieure du thorax. — La face postérieure, dont l'étude n'a pas à être faite au point de vue de l'anatomie des formes, est du reste plane et présente un angle rentrant correspondant à l'angle saillant de la face antérieure.

L'extrémité supérieure du sternum, formant la partie la plus large de l'os, est creusée de trois échancrures, dont deux latérales (une de chaque côté), destinées à s'articuler avec l'extrémité interne de la clavicule correspondante, et une médiane dite *fourchette du sternum*, laquelle, rendue plus profonde encore par la présence des têtes des clavicules, est très visible sur le sujet complet; elle forme alors le bord inférieur de la profonde fossette située à la base de la face antérieure du cou, et que limitent, d'autre part (de chaque côté), les muscles sterno-cléido-mastoïdiens.

L'extrémité inférieure du sternum est formée par la pièce dite *appendice xiphoïde*, laquelle reste le plus souvent à l'état cartilagineux, sous la forme d'une lame mince et effilée, dont la configuration et la direction

sont très variables; elle est en effet, selon les sujets, tantôt pointue, ou carrée, ou bifurquée, et elle peut être située sur un plan qui fait suite à celui du corps du sternum ou bien déjetée sur un côté, ou en avant ou en arrière; dans les cas où elle se projette en avant, elle peut déterminer un léger soulèvement de la peau de la région (creux de l'estomac ou creux épigastrique); c'est un détail de forme peu régulière et qu'il n'y a pas lieu de reproduire lorsqu'elle est présentée par un modèle.

Les bords latéraux du sternum ne sont pas verticaux, mais forment une ligne concave au niveau de la jonction du corps et de la poignée, la poignée s'élargissant à sa partie supérieure et la lame ou corps de l'os s'élargissant à sa partie inférieure. Chacun de ces bords est creusé de sept petites échancrures destinées à recevoir l'extrémité antérieure ou interne de chacun des cartilages des sept premières côtes : la première (en allant de haut en bas) de ces échancrures est creusée sur le bord de la poignée, au-dessous de la surface articulaire destinée à la clavicule; la seconde échancrure est creusée au niveau de la ligne de jonction de la poignée avec la lame; les suivantes sont creusées sur le bord de la lame, et l'espace qui sépare deux échancrures devient de plus en plus petit à mesure qu'on se rapproche de la partie inférieure de la lame, de sorte qu'en bas les échancrures destinées au sixième et au septième cartilage costal sont presque confondues en une seule.

Il ne suffit pas de connaître le sternum comme os isolé, il faut encore déterminer exactement sa direction, lorsqu'il est en rapport avec les autres parties de la cage thoracique, sur le sujet complet. Cette direction n'est

pas verticale, mais bien oblique, c'est-à-dire que la partie supérieure du sternum est moins éloignée de la colonne vertébrale que la partie inférieure : on peut

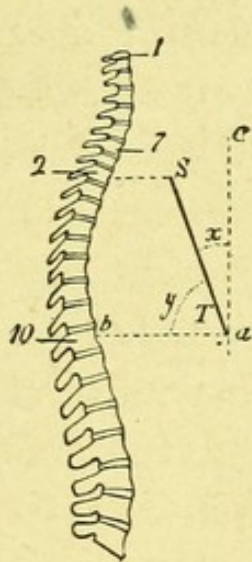


FIG. 8.

Schéma des rapports du sternum (ST) avec la colonne vertébrale : — 1, première vertèbre cervicale; — 7, septième vertèbre cervicale; — 2, seconde vertèbre dorsale, au niveau de laquelle est placée l'extrémité supérieure du sternum; — 10, dixième vertèbre dorsale (niveau de l'extrémité inférieure du sternum); — x et y , angles que fait le plan oblique du sternum (chez l'homme) avec les plans vertical et horizontal passant par l'extrémité inférieure (a) du sternum.

préciser cette direction en disant que le sternum fait un angle de 15 à 20 degrés avec la verticale passant par son extrémité inférieure (angle x , fig. 8), et par suite un angle de 70 à 75 degrés avec l'horizontale passant par cette même extrémité (angle y , fig. 8). Telle est la direction du sternum chez l'homme; chez la femme, il est moins oblique, se rapproche de la verticale, disposition que les artistes tendent souvent à exagérer pour donner une forme plus arrondie à la partie supérieure du thorax de la femme. — Pour bien saisir les rapports du sternum avec le reste du thorax, il faut encore déterminer les niveaux auxquels correspondent ses deux extrémités par rapport à la colonne vertébrale : l'extrémité supérieure du sternum ne correspond pas à la première vertèbre dorsale, mais bien à la seconde ou au disque qui sépare la seconde de la troisième, c'est-à-dire que le plan horizon-

tal passant par l'extrémité supérieure du sternum va couper la seconde vertèbre dorsale à sa partie moyenne ou inférieure (fig. 8); le plan horizontal passant par son extrémité inférieure va tomber sur la dixième

vertèbre dorsale; sur un thorax vu de profil, le sternum se projette donc entre la seconde et la onzième vertèbre dorsales.

La longueur du sternum est en moyenne, chez l'homme adulte, de 19 à 20 centimètres, dont 5 centimètres pour la poignée, 11 pour le corps et 3 pour l'appendice xiphoïde. — Mais ce qui est plus important à connaître, c'est que la longueur du sternum, moins l'appendice xiphoïde (lequel, du reste, est peu visible et se dérobe pour ainsi dire sur le sujet complet), se retrouve dans diverses parties du squelette, parties dont la plupart sont voisines du sternum, de sorte que celui-ci peut servir de commune mesure pour construire un thorax normalement proportionné. On constate, en effet, que cette longueur (poignée et corps du sternum) est égale à la longueur de la clavicule, à celle du bord spinal de l'omoplate, à la distance qui sépare les deux omoplates sur un sujet dont les bras sont pendants; enfin la longueur du sternum est encore égale à la longueur de la main, moins la troisième phalange du doigt médius.

La colonne dorsale et le sternum étant connus, il est facile de comprendre la disposition des parties qui complètent la cage thoracique : ces parties sont disposées comme des demi-cercles de tonneau, allant de la colonne vertébrale sur les côtés du sternum; leurs parties postérieure et moyenne sont osseuses et prennent le nom de *côtes*; leur partie tout antérieure, celle qui rejoint le sternum, est cartilagineuse et prend le nom de *cartilage costal*. Les côtes sont au nombre de douze de chaque côté : on les désigne sous les noms de première, deuxième,

troisième côte, etc., en les comptant de haut en bas, et on les classe en *vraies côtes* ou *côtes sternales* (les sept premières), dont les cartilages vont directement rejoindre le sternum, et en *fausses côtes* (les cinq dernières), dont les cartilages ne vont pas rejoindre le sternum : de ces cinq fausses côtes, les trois premières (les huitième, neuvième et dixième côtes) sont pourvues de cartilages qui vont obliquement rejoindre celui de la septième côte; les deux dernières (onzième et douzième), remarquables par leur brièveté, ne sont pourvues à leur extrémité que d'un rudiment de cartilage, lequel n'est rattaché à aucune autre partie du squelette, de sorte que ces deux dernières côtes sont dites *côtes flottantes*, leur extrémité étant libre dans l'épaisseur des parois de l'abdomen.

D'une manière générale, les côtes sont des os longs comparables à des cercles de tonneau, et présentant par suite une face externe, une face interne, un bord supérieur et un bord inférieur; ces cercles ne sont pas horizontaux, mais obliques de haut en bas et d'arrière en avant, c'est-à-dire que l'extrémité antérieure d'une côte est toujours placée à un niveau inférieur à celui de son extrémité postérieure. De plus, les côtes présentent une double courbure; en effet, elles sont enroulées comme des cercles de tonneau, de façon à circonscrire la cage thoracique, et présentent ainsi une *courbure* dite d'*enroulement*, dont la convexité est tournée en dehors et la concavité en dedans; mais de plus elles sont tordues sur elles-mêmes, comme si leur extrémité antérieure avait été fortement portée en dedans par un mouvement de rotation sur son axe; cette *courbure de torsion* fait que la face externe, qui est réellement externe à la partie moyenne

de la côte, devient supérieure à sa partie antérieure. Pour avoir une bonne idée de cette torsion des côtes, il faut prendre une côte isolée et la poser sur un plan horizontal, sur une table : on voit alors qu'au lieu d'être en contact par toute son étendue avec ce plan, elle ne le touche qu'en deux points, comme le ferait un demi-cercle de tonneau auquel on aurait imprimé une légère torsion spiroïde.

Les côtes sont de longueurs très différentes, ce qui correspond à la forme ovoïde et non cylindrique du thorax ; la longueur des côtes va en augmentant de la première à la huitième, qui est la plus longue, et correspond à la partie la plus large du thorax ; la longueur des côtes va ensuite en diminuant de la huitième à la douzième.

En examinant une côte à partir de son extrémité postérieure, on y trouve successivement les portions suivantes, dont l'indication n'est pas inutile pour l'étude des formes de l'ensemble du thorax : d'abord une extrémité légèrement renflée, dite *tête* de la côte, laquelle tête, taillée en coin, s'articule avec les corps des vertèbres, car elle est reçue, précisément vu sa forme en coin, dans l'espace qui sépare deux corps vertébraux, c'est-à-dire est en rapport, par le sommet du coin, avec le disque intervertébral et, par les faces du coin, avec la vertèbre qui est au-dessus et avec celle qui est au-dessous du disque. — En dehors de la tête, la côte présente une partie rétrécie et allongée dite *col* de la côte, lequel col est placé au-devant de l'apophyse transverse de la vertèbre correspondante et parallèlement à elle. A l'extrémité externe du col est un léger renflement dit *tubéro-*

sité, qui correspond au niveau de l'extrémité externe de l'apophyse transverse de la vertèbre correspondante et s'articule avec cette apophyse (voy. fig. 4) ; les côtes sont donc fixées en arrière aux corps vertébraux et aux apo-

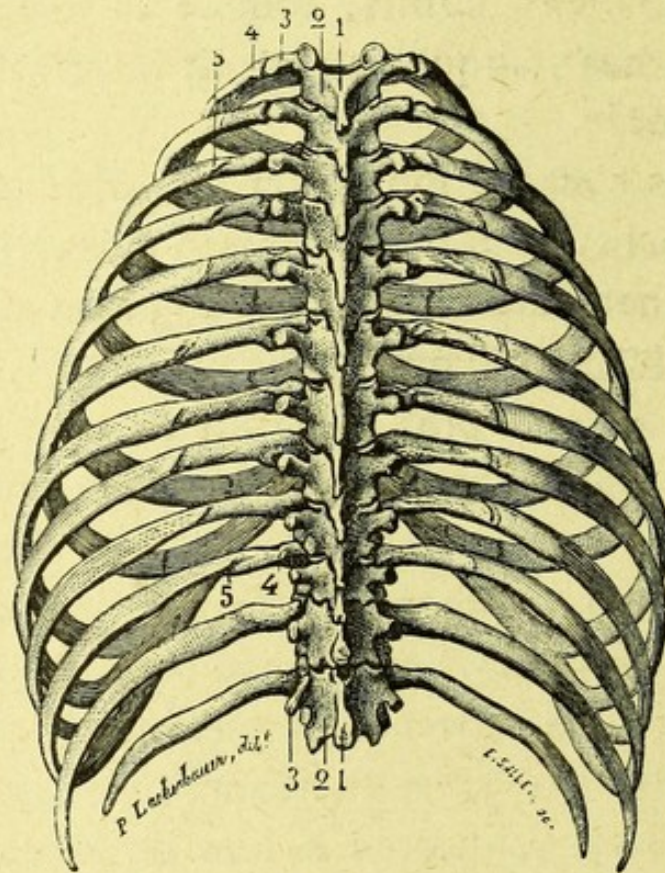


FIG. 9.

Thorax (vue postérieure). — 1, 1, apophyses épineuses des vertèbres dorsales; — 2, 2, lames vertébrales; — 3, 3, série des apophyses transverses; — 4, 4, parties des côtes comprises entre les tubérosités et les angles des côtes; — 5, 5, angles des côtes, d'autant plus éloignés de la colonne vertébrale que la côte est plus inférieure.

physes transverses (fig. 9), et ces articulations sont telles, que les côtes peuvent légèrement basculer, leur extrémité antérieure se portant en haut et leur convexité se projetant légèrement en dehors dans ce mouvement d'ascension, ce qui constitue essentiellement les mouvements respiratoires. — A partir de la tubérosité, le

corps de la côte est formé d'une lame osseuse qui se dirige d'abord directement en dehors (4, 4, fig. 9), puis, après un trajet peu considérable, se coude brusquement pour se diriger en avant, en décrivant la courbure caractéristique de la côte. On donne à ce coude le nom d'*angle* de la côte (5, fig. 9); la série des angles des côtes dessine, sur la face postérieure de la cage thoracique, une ligne bien visible, courbe, à convexité externe, le sommet de cette convexité correspondant à la huitième côte, qui est la plus longue et sur laquelle une distance relativement grande sépare l'angle d'avec la tubérosité (fig. 9).

Tels sont les caractères des côtes en général; pour les caractères particuliers de quelques côtes, il nous suffira, après ce que nous avons déjà dit des deux dernières côtes, de signaler la brièveté des côtes supérieures et surtout de la première, qui est aplatie de haut en bas, c'est-à-dire courbée selon ses bords et non selon ses faces, et ne présente pas de torsion.

Les côtes sont continuées en avant par les *cartilages costaux*; ces cartilages, pour aller rejoindre le sternum, suivent un trajet plus ou moins oblique, tel que le cartilage de la première côte est oblique de haut en bas et de dehors en dedans, celui de la seconde est horizontal, celui de la troisième est oblique de bas en haut et de dehors en dedans, et les suivants présentent cette même obliquité (fig. 7), mais d'autant plus accentuée qu'on examine un cartilage plus inférieur. Les espaces qui séparent ces cartilages sont larges en haut (entre les cartilages des trois premières côtes), puis deviennent de plus en plus étroits à la partie inférieure.

L'ensemble du thorax, tel que nous venons de l'étudier dans ses parties constituantes, forme une sorte de cône tronqué à base inférieure et à sommet supérieur; mais au point de vue des formes il n'y a pas à tenir compte ici de ce sommet du thorax dont la forme est complètement changée par l'adjonction de la ceinture osseuse que constituent la clavicule et l'omoplate. Nous nous bornerons donc à présenter ici quelques rapides considérations sur la face postérieure, la face antérieure et la base du thorax.

La face postérieure (fig. 9) présente, sur le squelette, sur la ligne médiane, la série des apophyses épineuses, et de chaque côté la double série d'abord des apophyses transverses, puis des angles des côtes. Comme nous l'avons déjà dit (p. 35), de ces divers détails, il n'y a plus guère que la série des sommets des apophyses épineuses qui demeure visible à travers la peau, surtout sur un sujet bien musclé.

A la face antérieure du thorax (fig. 7), sur un sujet très musclé, les détails osseux ne se révèlent pas sur le modelé extérieur, à part la *fourchette sternale* (ci-dessus, p. 40) et les têtes des clavicules, dont il sera question plus loin. Les muscles grands pectoraux forment de chaque côté un large plan charnu, et la ligne médiane de séparation de ces deux muscles se traduit par une gouttière étroite répondant à la partie médiane du sternum, seule région où cet os soit sous-cutané. Mais chez les sujets peu musclés, sur les vieillards et les enfants amaigris, tous les détails de la charpente thoracique se lisent pour ainsi dire à travers la peau, et se révèlent surtout par le dessin des cartilages costaux avec leurs

obliquités caractéristiques, leurs intervalles de séparation d'autant plus étroits qu'ils sont plus inférieurs. De plus, surtout chez les enfants, les articulations des cartilages avec le sternum, et les articulations des cartilages avec les extrémités antérieures des côtes, se révèlent par une double série de nodosités, ces points de jonction des parties osseuses et cartilagineuses étant légèrement renflées. On trouve ainsi une série de nodosités *chondro-sternales* (χόνδρος, cartilage) dessinant les bords du sternum, et, en dehors, une série de nodosités *chondro-costales*, dessinant l'ensemble de la ligne de jonction des côtes avec leurs cartilages : cette ligne chondro-costale est obliquement descendante de dedans en dehors, c'est-à-dire qu'en haut elle est très voisine du sternum, vu la brièveté du cartilage de la première côte, et qu'en bas elle s'éloigne du sternum, vu la longueur des cartilages des neuvième et dixième côtes.

La *base* ou *circonférence inférieure* du thorax se continue sans limite distincte, sur le sujet complet, avec la paroi abdominale en arrière et sur les côtés; mais en avant cette circonférence présente une échancrure en forme de V renversé, c'est-à-dire dont l'ouverture regarde en bas (fig. 7) : cette échancrure, limitée de chaque côté par les cartilages des fausses côtes et correspondant par son sommet à la jonction du corps du sternum avec son appendice xyphoïde, se traduit, chez le sujet complet, par une région déprimée de même forme, dite creux de l'estomac ou *creux épigastrique* (ἐπί, au-dessus; γαστήρ, estomac); sur le cadavre, ou sur le modèle à l'état de repos, les contours de ce creux peuvent être comparés à une ogive; mais lorsque le modèle accomplit un vio-

lent effort, qu'il fait une très large inspiration, l'élévation des côtes écarte de la ligne médiane les cartilages des fausses côtes, l'ogive en question se raccourcit et tend à prendre une forme en plein ceintre. D'autre part, il arrive souvent que chez les sujets très fortement musclés les muscles *grands droits antérieurs de l'abdomen* soient assez épais à leur partie supérieure, où ils recouvrent les cartilages des fausses côtes, pour substituer leur modelé à celui de ces cartilages et pour donner ainsi à la région épigastrique une configuration entièrement en plein ceintre. C'est cette forme en plein ceintre que les sculpteurs grecs avaient adoptée d'une manière presque exclusive, et ce choix se trouve justifié par ce fait qu'ils avaient pour modèles des lutteurs très musclés dont ils étudiaient les formes au milieu des luttes du gymnase, c'est-à-dire pendant les efforts qui dilatent si puissamment le thorax.

QUATRIÈME LEÇON

SOMMAIRE. — Squelette de l'épaule. — Clavicule : son corps à double courbure ; ses deux extrémités (sternale ou interne, acromiale ou externe) ; ses proportions. — Omoplate : sa situation et ses rapports. — Épine de l'omoplate ; acromion ; apophyse coracoïde ; cavité glénoïde. — Proportions de l'omoplate ; distance qui sépare celle de droite de celle de gauche. — Partie supérieure de l'*humérus* : col chirurgical, col anatomique ; tête articulaire ; tubérosités. — Articulation de l'épaule (scapulo-humérale) ; mouvements propres ; surcroît de mobilité emprunté aux articulations acromio-claviculaire et sterno-claviculaire ; bascule de l'omoplate ; importance de ces mécanismes au point de vue des formes.

L'ensemble de l'épaule est formé par deux os, dont l'un est situé en avant, la *clavicule*, et l'autre en arrière, l'*omoplate*.

La *clavicule* (*clavicula*, diminutif de *clavis*, clef) est un os long, placé transversalement à la partie supérieure du thorax, une de chaque côté de la poignée du sternum, et s'étendant du sternum à l'omoplate. Sa forme est celle d'un *S* italique peu accentué, c'est-à-dire qu'elle décrit, dans le plan horizontal, deux courbures, sa moitié interne étant convexe en avant et sa moitié externe convexe en arrière (fig. 10). On lui décrit un corps et deux extrémités : le *corps*, aplati de haut en bas,

présente une face supérieure lisse, dont le modelé se dessine très nettement à travers la peau; une face inférieure rugueuse en dedans où elle est en contact avec la première côte, et en dehors où elle est en contact avec l'apophyse coracoïde de l'omoplate (voy. ci-après); un bord postérieur et un bord antérieur, tous deux lisses,



FIG. 10.

Clavicule droite : face supérieure. — 1, corps de la clavicule; — 2, 3, extrémité interne ou sternale; — 4, 5, extrémité externe ou acromiale.

mais concaves et convexes en sens inverse; l'*extrémité interne* est épaissie en une sorte de tête qui s'articule avec la facette latérale correspondante de la poignée du sternum; l'*ex-*

trémité externe est aplatie de haut en bas et s'articule avec l'acromion (de l'omoplate). Ces articulations sont destinées à donner un surcroît de mobilité à l'articulation de l'épaule; nous n'en ferons donc l'étude qu'après avoir décrit cette dernière; nous verrons alors que la clavicule, à peu près horizontale quand les bras sont pendants, dans l'attitude du repos, le long du tronc, peut devenir oblique en se portant en haut et en avant, mais surtout en haut et en arrière, par son extrémité externe. — Quant à la longueur de la clavicule, nous avons déjà dit (p. 43) qu'elle était égale au sternum (poignée et corps, moins l'appendice xiphoïde).

L'*omoplate* ou *scapulum* est un os plat, c'est-à-dire formé d'une lame osseuse très mince en certains points, épaissie seulement sur les bords, de forme triangulaire; cet os est appliqué à la partie latérale et postérieure du thorax, et correspond en haut, par sa base, à la seconde

côte; en bas, par son sommet, à la huitième côte; il est relié par une petite articulation (voir ci-après : *articulation acromio-claviculaire*) à l'extrémité externe de la clavicule, et ne présente pas d'autres connexions ligamenteuses avec les os voisins; c'est pourquoi il jouit d'une grande mobilité.

On décrit à l'omoplate deux faces, trois bords et trois angles. La *face postérieure*, libre et visible dans toute son étendue sur le squelette monté, est divisée en deux parties inégales (une supérieure plus petite et une inférieure plus étendue) par une crête osseuse dite *épine* de l'omoplate (10, 11, fig. 11), laquelle parcourt l'os obliquement de dedans en dehors et

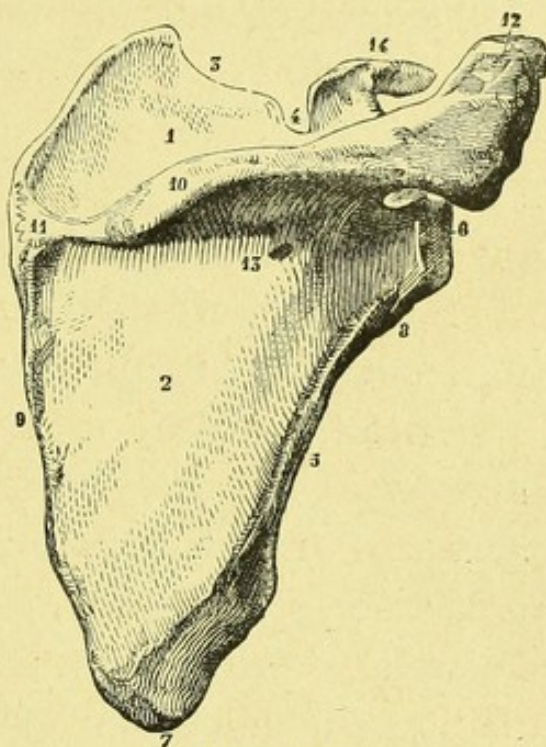


FIG. 11.

Omoplate : face postérieure. — 1, fosse sus-épineuse; — 2, fosse sous-épineuse; — 3, bord supérieur avec l'échancrure coracoïdienne (4); — 5, bord externe ou axillaire, avec l'empreinte d'attache (8) de la longue portion du triceps brachial; — 6, cavité glénoïde; — 7, angle inférieur; — 9, bord interne ou spinal; — 10 et 11, épine de l'omoplate se dilatant en acromion (12); — 14, apophyse coracoïde.

de bas en haut, devient de plus en plus saillante en se rapprochant du bord externe (c'est-à-dire de l'épaule proprement dite), et enfin se prolonge en une lame qui devient libre et forme la partie la plus élevée et la plus externe du squelette de l'épaule (12, fig. 11), d'où son nom d'*acromion* (*ἀκρος*, sommet; *ὤμος*, épaule). C'est sur le bord interne et antérieur de cet acromion que se

trouve la petite facette ovale par laquelle l'omoplate s'articule avec l'extrémité externe de la clavicule (articulation *acromio-claviculaire*) : au-dessus de l'épine de l'omoplate est la *fosse sus-épineuse* (1, fig. 11) ; au-dessous de l'épine est la partie beaucoup plus étendue dite fosse *sous-épineuse* (2, fig. 11). — La face antérieure de l'omoplate est appliquée contre les côtes correspondantes : elle est peu visible sur le squelette articulé ; la large surface qu'elle forme a reçu le nom de fosse *sous-scapulaire*.

Des trois bords de l'omoplate, l'un est *supérieur* et horizontal, c'est le plus court des trois ; l'autre postérieur et vertical, parallèle à la crête formée par la série des apophyses épineuses vertébrales, d'où son nom de *bord spinal* ; le troisième, ou externe, est oblique en bas et en arrière, et, correspondant à la région du creux de l'aisselle, a reçu le nom de *bord axillaire*. Rien de particulier à signaler pour le bord spinal qui est mince ; le bord axillaire est, au contraire, épais et présente vers sa limite supérieure une rugosité destinée à l'insertion de la longue portion du muscle triceps brachial (8, fig. 11) ; quant au bord supérieur, il est remarquable par la présence, à son extrémité externe, d'une apophyse qui s'en détache pour s'élever verticalement, puis se recourber en crochet, et qui, ayant été comparée à un bec de corbeau, a reçu le nom d'*apophyse coracoïde* (κόραξ, corbeau ; εἶδος, forme) : l'apophyse coracoïde (14, fig. 11) est placée en avant et en dedans de l'acromion, et leur ensemble forme dans l'épaule une sorte de voûte, dite *voûte acromio-coracoïdienne* dont la partie moyenne est constituée par une bande fibreuse allant de l'une de ces saillies osseuses à l'autre (*le ligament acromio-coracoïdien*).

Des trois angles de l'omoplate, un seul, l'angle supéro-externe, situé au-dessous de la voûte acromio-coracoïdienne, mérite une description particulière ; en effet, cet angle est très épais et se dilate en une surface articulaire (6, fig. 11) qui regarde à peu près directement en dehors et est destinée à s'articuler avec la tête de l'humérus. Cette surface est légèrement creuse et porte le nom de *cavité glénoïde* ; sur l'os frais, c'est-à-dire revêtu encore des parties fibreuses, un bourrelet fibreux (*bourrelet glénoïdien*) borde le pourtour de cette surface et en augmente ainsi la concavité.

Comme détail de proportion relatif à l'omoplate, nous signalerons ce fait que la longueur du bord spinal de l'omoplate est égale à la longueur de la clavicule, et égale aussi à la distance transversale qui sépare en arrière les deux omoplates lorsque les bords spinaux sont verticalement dirigés, c'est-à-dire lorsque les bras sont pendants le long du corps, à l'état de repos.

Quant aux mouvements qu'accomplit l'omoplate et quant aux formes qui en résultent, il ne pourra en être question que lorsque nous aurons étudié l'articulation de l'omoplate avec l'humérus (articulation *scapulo-humérale*) ; nous devons donc passer de suite à la description de la partie supérieure de l'os du bras.

L'os du bras, ou *humérus*, est un os long, c'est-à-dire composé d'un *corps* de forme prismatique (ou, pour mieux dire, presque cylindrique, tant les arêtes du prisme sont peu marquées), et de deux *extrémités* renflées, l'une inférieure, qui prend part à l'articulation du coude ; l'autre supérieure, qui prend part à l'articu-

lation de l'épaule. Nous ne nous occuperons pour le moment que de cette extrémité supérieure.

Volumineuse et arrondie en sphère irrégulière, l'extrémité supérieure de l'humérus se continue avec le corps de cet os par une partie conique, dite *col chirurgical*, de l'humérus. Cette extrémité est parcourue par une gouttière circulaire, oblique de haut en bas et de dehors en dedans, dite *col anatomique* (3. fig. 12); celui-ci est bien marqué et divise la sphère en deux parties : l'une, située en haut et en dedans du col anatomique, est très régulièrement arrondie, lisse, recouverte d'une couche de cartilage, porte le nom de tête de l'humérus (2, fig. 12), et se trouve normalement en contact avec la cavité glénoïde (de l'omoplate), dans laquelle elle glisse pendant les mouvements du bras; l'autre partie de la sphère, située au-dessous et en dehors du col anatomique, est rugueuse et divisée en deux tubérosités par une gouttière verticale qui se prolonge jusque sur la partie supérieure du corps de l'os et qui, logeant le tendon de la longue portion du muscle biceps, a reçu le nom de *coulisse bicipitale* (6, fig. 12). La tubérosité située en dehors de la coulisse bicipitale est volumineuse, porte le nom de *grosse tubérosité* (4, fig. 12) et présente trois petites surfaces destinées aux insertions des muscles profonds de l'épaule (muscles sus-épineux, sous-épineux et petit rond). La tubérosité située en dedans de la coulisse bicipitale est moins étendue; elle est dite *petite tubérosité* de l'humérus (5, fig. 12) et ne donne insertion qu'à un seul muscle (le sous-scapulaire).

L'articulation de l'épaule, ou articulation *scapulo-humérale*, peut nous servir de type pour l'étude des

articulations en général. Il faut, dans toute articulation, se rendre compte de la forme réciproque des surfaces osseuses en contact ; de cette forme, on peut déduire alors la nature des mouvements que permet l'articulation. Il faut ensuite se rendre compte de la disposition des ligaments, c'est-à-dire des liens fibreux qui vont d'un os à l'autre, et de cette disposition on peut alors déduire quelles seront les limites imposées aux mouvements dont on a précédemment constaté l'existence.

Dans l'articulation scapulo-humérale, les surfaces articulaires sont représentées d'un côté par une cavité très peu profonde, la cavité glénoïde de l'omoplate, et de l'autre côté par la tête de l'humérus, tête lisse et régulièrement arrondie. Une telle configuration des surfaces en contact permet à la tête de glisser dans tous les sens dans la cavité, et par suite au membre supérieur de se porter dans toutes les directions, en avant, en arrière, en dedans vers l'axe du corps (adduction), en dehors en s'éloignant de l'axe du corps (abduction ou élévation). L'appareil ligamenteux de l'articulation est formé par une capsule articulaire, c'est-à-dire par un manchon fibreux qui s'attache d'une part au pourtour de la cavité glénoïde et d'autre part aux

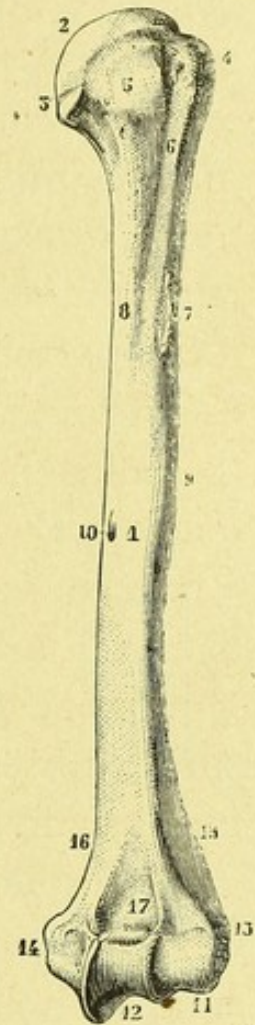


FIG. 12.

Humérus gauche : face antérieure. — 1, corps de l'os ; — 2, tête articulaire ; — 3, col anatomique ; — 4, grosse tubérosité ; — 5, petite tubérosité ; — 6, coulisse bicipitale ; — 7, empreinte deltoïdienne ; — 11, condyle ; — 12, trochlée ; — 13, épicondyle ; — 14, épitrochlée ; — 17, cavité coronoïdienne.

tubérosités de l'humérus, c'est-à-dire aux parties rugueuses qui entourent la tête proprement dite. Ce manchon est assez lâche pour que la tête humérale joue librement dans son intérieur, c'est-à-dire pour qu'elle puisse glisser en tous sens dans la cavité glénoïde sans que l'une des parties de la capsule vienne à être tendue et à arrêter ainsi le mouvement : aussi le mouvement du bras en avant est-il très étendu, de même que le mouvement en arrière et de même que le mouvement directement en dedans, ce dernier n'étant arrêté que par la rencontre du bras avec la face latérale du tronc. Mais le mouvement d'abduction ou d'élévation en dehors devient difficile lorsque le bras s'approche de l'horizontal : ici intervient une disposition qui est de la plus haute importance et dont l'étude va nous montrer que le membre supérieur, outre la mobilité qu'il doit à l'articulation de l'épaule proprement dite (art. scapulo-humérale), va encore chercher un surcroît de mobilité dans les articulations de l'omoplate avec la clavicule et de la clavicule avec le sternum.

Quand on manie un humérus et une omoplate en faisant glisser la tête du premier dans la cavité glénoïde de haut en bas, ce qui correspond au déplacement en sens inverse du membre, c'est-à-dire à l'élévation du bras en dehors, on constate qu'au moment où l'humérus atteint la position horizontale, ses tubérosités viennent toucher la *voûte acromio-coracoïdienne*, qui surmonte la cavité glénoïde, et qui est complétée par le ligament acromio-coracoïdien (v. p. 54) ; sur le sujet complet, sur l'homme vivant, qui élève le bras en le portant en dehors, le même effet de rencontre et pour ainsi dire de choc, entre les

tubérosités humérales et la voûte acromiale, se produit et il en résulte que le bras, une fois horizontal, n'est plus que difficilement porté plus haut par le simple jeu de l'articulation scapulo-humérale, c'est-à-dire par un glissement de la tête de l'humérus dans la cavité glénoïde. Mais alors une nouvelle source de mobilité est employée, une nouvelle articulation entre en jeu : c'est l'articulation scapulo-claviculaire, ou acromio-claviculaire, c'est-à-dire de l'acromion avec l'extrémité externe de la clavicule. L'omoplate tout entière bascule autour de l'extrémité de la clavicule ; son angle inférieur se porte en avant ; son angle externe, c'est-à-dire la cavité glénoïde avec la partie antérieure de la voûte acromio-coracoïdienne, se porte en haut, et le mouvement d'élévation du bras est alors continué par le jeu de l'omoplate, que meuvent les muscles de l'épaule.

Il en résulte dans l'épaule un changement de forme important, dont on se rend surtout bien compte en examinant l'épaule par la région du dos, sur un modèle qui élève le bras en dehors, au-dessus de l'horizontale. Le moignon de l'épaule s'élève, et comme cette élévation est accompagnée d'un mouvement de bascule de l'omoplate, le bord spinal de cet os ne reste plus parallèle à l'épine dorsale, mais il s'en rapproche par son extrémité supérieure, tandis qu'il s'en éloigne par l'inférieure, c'est-à-dire qu'il devient oblique de haut en bas et de dedans en dehors. Son angle inférieur vient faire saillie dans la partie inférieure du creux de l'aisselle, ce qui se voit bien sur un sujet qui a les bras en croix, et se montre d'une manière frappante sur un cadavre crucifié. Si l'élévation du bras se rapproche de la verticale, le bord

spinal de l'omoplate tend à devenir horizontal, et, dans le modelé que cet os détermine alors à la face postérieure de l'épaule et du dos, on a peine, au premier abord, à reconnaître la forme de l'omoplate telle qu'on l'étudie dans sa situation ordinaire sur le squelette.

Mais quand le bras s'élève jusqu'à la verticale, jusqu'à venir au contact des parties latérales de la tête, le mouvement se passe non seulement dans l'articulation scapulo-humérale, non seulement dans l'articulation acromio-claviculaire, mais encore dans l'articulation de l'extrémité interne de la clavicule avec le sternum. Alors, en effet, l'épaule est soulevée en masse (par les faisceaux supérieurs du muscle trapèze), et la clavicule représente le bras de levier au bout duquel s'accomplit ce mouvement, dont l'articulation sterno-claviculaire est la charnière. Aussi voit-on alors la clavicule changer de direction et, d'horizontale, devenir oblique en haut et en dehors, c'est-à-dire que son extrémité externe s'élève en se portant un peu en arrière. La clavicule prend donc une part très importante aux mouvements du membre supérieur; ce fait nous explique pourquoi cet os ne se trouve développé que chez les animaux dont le membre antérieur jouit d'une très grande mobilité, chez l'homme, chez les singes, chez les chauves-souris; chez le chat, le lion, qui se servent de ce membre non seulement pour la marche, mais encore pour saisir et déchirer leur proie, c'est-à-dire chez lesquels il y a des mouvements d'écartement (projection en dehors), de rapprochement et de projection en avant des membres antérieurs, la clavicule existe encore, mais à un état très rudimentaire; enfin chez les animaux qui, comme

le cheval, ne se servent de ces membres que pour la marche, c'est-à-dire n'accomplissent avec eux que de simples oscillations dans un plan parallèle à celui du corps, il n'y a plus trace de clavicule. La part que prend la clavicule aux mouvements du bras nous explique également pourquoi cet os présente un volume variable selon les sujets ; il est plus fort, surtout quant à son extrémité interne qui est le point de résistance dans l'élévation du bras ; il est plus fort chez l'homme que chez la femme, plus fort chez le manœuvrier que chez l'homme de cabinet, plus fort enfin du côté droit que du côté gauche, par l'habitude de se servir du bras droit pour la plupart des actes qui demandent de l'énergie et de l'adresse ; chez les gauchers, c'est la clavicule gauche qui l'emporte sur la droite ; en un mot, cet os est, comme toutes les parties du squelette, d'autant plus fort qu'il prend part à des mouvements plus violents et plus fréquemment répétés.

Aussi la *carrure des épaules*, selon l'expression vulgaire, est-elle l'une des formes caractéristiques des athlètes, et c'est essentiellement à la force du squelette formé par la clavicule et l'omoplate, soutenues par les premières côtes, que cette partie supérieure du thorax doit son aspect caractéristique. Grâce à la présence de cette ceinture scapulo-claviculaire, la cage thoracique, telle que nous l'avons précédemment étudiée (voy. p. 48), ne présente plus la forme d'un cône à sommet supérieur tronqué ; c'est la région de ce sommet qui devient sa partie la plus large, et d'autant plus large dans le sens transversal que la clavicule est plus développée. Il suffit en effet, pour se rendre compte de l'importance de la

clavicule, de comparer cette région du thorax chez l'homme et chez les animaux tels que le chien ou le cheval, ces derniers, vu l'absence de clavicule, ayant un thorax transversalement aplati dans la région des épaules et, par suite, des omoplates étroitement appliquées sur les parties latérales de la cage thoracique.

Nous devrions donc examiner ici les diverses questions qui se rattachent aux dimensions et proportions des épaules; mais comme cette étude consiste surtout en une comparaison, chez l'homme et chez la femme, des diamètres transverses allant d'une tête humérale à l'autre, ou d'un acromion à l'autre, avec les diamètres des anches, c'est-à-dire les diamètres transverses allant d'une crête iliaque à l'autre, et d'un fémur (trochanter) à l'autre, nous ne pourrions l'aborder qu'après avoir décrit le bassin et la partie correspondante du fémur.

CINQUIÈME LEÇON

SOMMAIRE. — Squelette du bras et du coude. — Corps de l'*humérus*. — Axe du bras et de l'avant-bras. — Gouttière de torsion de l'*humérus*. — Extrémité inférieure de l'*humérus* : trochlée et condyle; épitrochlée et épicondyle. — Extrémités supérieures des deux os de l'avant-bras : cubitus (grande cavité sigmoïde, apophyse olécrâne, apophyse coronoïde); radius (col, tête et cupule). — Articulation du coude : charnière transversale. — Mouvements de flexion et d'extension; impossibilité de mouvements de latéralité; limites de l'extension. — Formes extérieures du coude : angle ouvert en dehors; saillies de l'épitrochlée et de l'olécrâne.

Le *corps* de l'*humérus* est prismatique dans sa partie supérieure et moyenne, et aplati d'avant en arrière dans sa partie inférieure. Ce corps, recouvert de muscles épais, ne nous présente que peu de considérations intéressantes au point de vue des formes; il faut seulement noter sa direction, à savoir que quand le bras est pendant, à l'état de repos, l'*humérus* n'est pas tout à fait vertical, mais un peu oblique de haut en bas et de dehors en dedans; nous verrons que l'axe des os de l'avant-bras est légèrement oblique en sens inverse, de sorte que le bras et l'avant-bras forment, au niveau du coude, un angle très obtus dont l'ouverture regarde en dehors (voy. fig. 16, p. 79). Pour ce qui est enfin des détails ostéologiques qu'on remarque sur le corps de l'*humérus*, ils peuvent tous être indiqués en prenant

pour point de repère la *coulisse bicipitale* : cette coulisse verticale, qui sépare, sur l'extrémité supérieure de l'humérus, la grosse tubérosité d'avec la petite (voy. p. 56), se prolonge sur le corps de l'os, et présente une *lèvre interne* ou *postérieure* peu saillante, et une *lèvre externe* ou *antérieure* plus accusée, donnant insertion au tendon lamelliforme du grand pectoral. Au niveau de la jonction du tiers supérieur avec le tiers moyen du corps de l'os, cette lèvre antérieure s'étale brusquement en une surface rugueuse configurée en forme de V (7, fig. 12), dont l'ouverture regarde en haut, et qui, donnant insertion au muscle deltoïde, a reçu le nom de V deltoïdien ou *empreinte deltoïdienne*. Immédiatement en dehors de cette empreinte est une large gouttière peu profonde qui, venant en haut de la face postérieure de l'os, va se terminer en bas en s'effaçant sur sa face antérieure, c'est-à-dire qu'elle décrit une spirale autour du corps de l'os, et comme elle donne à celui-ci l'aspect d'un prisme tordu sur son axe, elle a reçu le nom de *gouttière de torsion* de l'humérus.

L'extrémité inférieure de l'humérus mérite d'être étudiée avec détail, car sa configuration nous donnera la clef des mouvements de la charnière du coude, en même temps qu'elle nous expliquera divers détails du modelé de cette région. Cette extrémité est aplatie d'avant en arrière et transversalement élargie en une sorte de palette, dont la limite inférieure présente trois saillies lisses et encroûtées de cartilage. De ces trois saillies, les deux externes forment par leur ensemble une véritable poulie (12, fig. 12), ayant une gorge et deux lèvres. On donne à cette partie articulaire le

nom de *trochlée* (*trochlea*, poulie); des deux lèvres de la poulie, l'interne est plus saillante, c'est-à-dire descend plus bas que l'externe. La troisième saillie (11, fig. 12), qui est en dehors de la trochlée, est courte, arrondie et a reçu le nom de *condyle* (*κόνδυλος*, saillie en forme de nœud ou de tête).

Les parties latérales de l'extrémité inférieure de l'humérus sont formées chacune par une saillie rugueuse (non articulaire) donnant insertion à des muscles et à des ligaments: la saillie externe, surmontant le condyle, prend le nom d'*épicondyle* (13, fig. 2); la saillie interne, surmontant la trochlée, prend le nom d'*épitrochlée* (14, fig. 12).

Cette partie inférieure de l'humérus s'articule avec les extrémités supérieures des deux os de l'avant-bras, extrémités dont nous allons étudier de suite la conformation, afin de nous rendre compte des mouvements de l'articulation du coude et des formes de la région.

L'avant-bras est formé de deux os (fig. 13), qui, lorsque le membre supérieur est pendant, à l'état de repos, le long du corps, la face palmaire de la main tournée en avant, sont placés parallèlement l'un à côté de l'autre, l'un en dedans, l'autre en dehors. L'os interne (1, fig. 13) est nommé *cubitus*, parce que c'est lui qui, par son extrémité supérieure (olécrâne), forme la saillie osseuse du coude (*cubitus*, coude); l'os externe (10, fig. 13) est nommé *radius* (du latin *radius*, rayon), parce que dans certains mouvements (voy. plus loin *pronation* et *supination*) il tourne en rayon de roue autour du cubitus. Pour le moment, nous ne nous occupe-

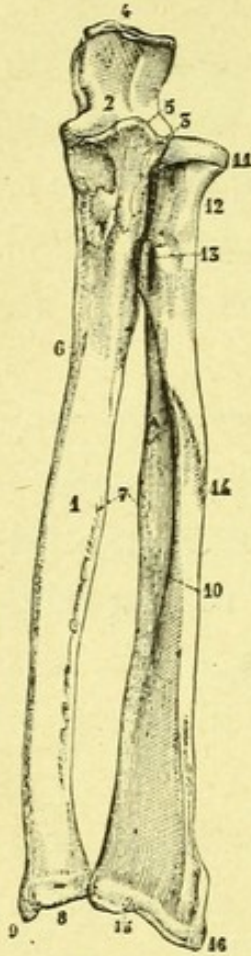


FIG. 13.

Os de l'avant-bras :
face antérieure ; —
1, corps du cubitus ;
— 2, grande cavité
sigmoïde ; — 3, petite
cavité sigmoïde en
rapport avec la tête
du radius ; — 4, olé-
crâne ; — 5, apophyse
coronoïde ; — 7, es-
pace interosseux ; —
8, extrémité infé-
rieure du cubitus
avec l'apophyse sty-
loïde (9) ; — 10, corps
du radius ; — 11, sa
tête ; 12, son col, et
13, sa tubérosité bi-
cipitale ; — 14, em-
preinte du muscle
rond pronateur ; —
15, extrémité infé-
rieure du radius, avec
l'apophyse styloïde
16.)

rons que des extrémités supérieures de ces deux os (fig. 13 et 14).

L'extrémité supérieure du cubitus reproduit assez exactement par sa forme ce qu'on obtiendrait en prenant avec de la cire le modelé de la moitié d'une poulie ; en effet, cet os s'articule avec la poulie ou trochlée humérale, et embrasse étroitement cette trochlée par une surface en forme de large échancrure dite *grande cavité sigmoïde* du cubitus. Cette cavité (2, fig. 13) présente dans sa partie moyenne une ligne saillante antéro-postérieure qui correspond à la gorge de la trochlée humérale. En avant, la grande cavité sigmoïde est formée (5, fig. 13) par une saillie osseuse dite *apophyse coronoïde* (comparée à un bec de corneille ; *κορώνη*, corneille ; *εἶδος*, forme), et comme, dans les mouvements de flexion de l'avant-bras sur le bras, cette apophyse vient se loger dans la cavité qui, sur la face antérieure de l'extrémité inférieure de l'humérus, surmonte la trochlée, cette cavité de l'humérus est elle-même dite *coronoïdienne* (17, fig. 12). En arrière, la grande cavité sigmoïde est formée par une apophyse relativement très volumineuse (4, fig. 13), qui constitue la partie la plus saillante du squelette du coude,

celle qui s'accroît si fortement en arrière lors de la flexion de l'avant-bras : aussi donne-t-on à cette apophyse le nom d'*olécrâne* (ὀλένη, coude ; κάρτιον, tête) ; pendant l'extension de l'avant-bras, l'olécrâne vient se loger en partie dans la cavité qui, sur la face postérieure de l'extrémité inférieure de l'humérus, surmonte la trochlée, et qui est dite, par suite, *cavité olécrânienne* (4, fig. 15).

L'extrémité supérieure du radius est formée par une petite *tête* (11, fig. 13) qu'une portion rétrécie (*col* du radius) (12, fig. 13) sépare du corps de l'os ; cette tête est en haut aplatie et creusée en une *cupule* dans laquelle est reçu le condyle de l'humérus (fig. 14).

Nous voyons donc que les surfaces articulaires du coude sont formées, du côté de l'humérus (6, 7, 8, fig. 14), par une série transversale de saillies (lèvres de la trochlée et condyle) et du côté de l'avant-bras par une série de cavités moulées sur ces saillies, de sorte que cet ensemble forme un *engrenage* (fig. 14), une sorte de *charnière transversale*. Aussi est-il facile de prévoir à priori qu'une telle disposition des parties ne pourra permettre aucun déplacement transversal des os, aucun mouvement de latéralité ; les mouvements en avant et en arrière sont seuls possibles en effet dans l'articulation du coude : le mouvement en avant, c'est-à-dire celui par lequel la

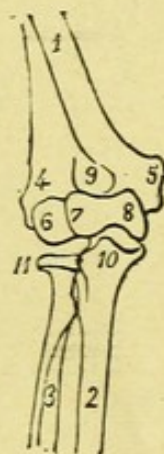


FIG. 14.

Schéma du squelette de l'articulation du coude (côté droit) vu par la face antérieure ; — 1, partie inférieure du corps de l'humérus ; — 2, cubitus ; — 3, radius ; — 4, épicondyle ; — 5, épitrochlée ; — 6, condyle ; — 7 et 8, trochlée ; — 9, cavité coronoïdienne ; — 10, apophyse coronoïde ; — 11, tête du radius.

face antérieure de l'avant-bras se rapproche de la face antérieure du bras, constitue la *flexion* de l'avant-bras; le mouvement opposé constitue l'*extension*.

La disposition des ligaments, c'est-à-dire du manchon fibreux ou capsule articulaire qui rattache les os

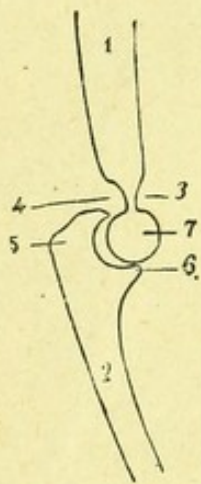


FIG. 15.

Schéma d'une coupe antéro-postérieure du squelette du coude (coupe passant par le cubitus); — 1, humérus; — 2, cubitus; — 3, cavité coronoïdienne; — 4, cavité oléocrânienne; — 5, oléocrâne; — 6, apophyse coronoïde; — 7, coupe de la trochlée humérale.

entre eux, ne modifie en rien le mécanisme articulaire tel que nous venons de le déduire de la configuration des surfaces articulaires; en effet, cette capsule est formée au côté externe et au côté interne par des faisceaux ligamenteux très serrés, très courts, dits *ligaments latéraux*, dont la présence s'oppose à toute espèce de mouvement de latéralité; au contraire, les parties antérieure et postérieure de cette capsule sont très lâches, de sorte qu'elles ne mettent aucune opposition, soit au mouvement de flexion, soit au mouvement d'extension. Ces deux mouvements n'ont d'autre limite que celle résultant

de l'arrivée au contact des parties osseuses du cubitus avec l'humérus. Ainsi la flexion peut se produire jusqu'au moment où l'apophyse coronoïde arrive dans la cavité coronoïdienne et touche le fond de cette cavité; à ce moment les masses charnues de l'avant-bras sont arrivées au contact de la face antérieure du bras, surtout si le sujet est bien musclé, c'est-à-dire que la flexion va aussi loin que possible. L'extension, au contraire, a une limite importante à préciser, et qui résulte du contact du bec

de l'apophyse olécrâne avec le fond de la cavité olécrânienne (fig. 15) ; ce contact se produit lorsque l'avant-bras a atteint, dans son mouvement d'extension, la situation qui met son axe sur la prolongation directe de celui du bras ; l'extension du coude ne peut donc pas dépasser le degré dans lequel l'humérus et l'avant-bras se trouvent ramenés sur un même plan, c'est-à-dire que jamais l'avant-bras ne peut aller faire avec le bras un angle ouvert en arrière.

En comparant ces particularités du mécanisme de l'articulation du coude avec ce que nous avons vu précédemment du mécanisme de l'articulation scapulo-humérale, il sera facile de comprendre comment on peut, de l'étude des surfaces articulaires et des ligaments, déduire rigoureusement les lois du mécanisme d'une articulation, et comment par exemple la tête de l'humérus reçue dans une cavité unique peut permettre au bras toutes les espèces de mouvements, tandis que la disposition en charnière, avec série de saillies et d'enfoncements réciproquement emboîtés en rangée transversale, ne rend plus possibles au coude que les mouvements de flexion et d'extension.

Au point de vue des formes extérieures, la connaissance des os qui forment l'articulation du coude nous rend compte : 1° de l'angle que fait l'avant-bras avec le bras ; si en effet on examine, soit sur un squelette, soit sur un sujet vivant, le membre supérieur pendant à l'état de repos le long du corps, la paume de la main étant tournée en avant, on constate que, tandis que l'humérus (voy. p. 63) est légèrement oblique de haut en bas et de dehors en dedans, l'ensemble des deux os de

l'avant-bras est obliquement dirigé en sens inverse, c'est-à-dire de haut en bas et de dedans en dehors ; ces deux parties forment donc à leur point de jonction, c'est-à-dire au niveau du coude, un *angle*, dont l'ouverture regarde en dehors et le sommet en dedans ; 2° des saillies qu'on distingue à travers la peau au niveau du coude.

D'après l'étude ostéologique qui précède, on pourrait s'attendre à retrouver sur le sujet complet des détails de modelé correspondant à quatre saillies osseuses, l'apophyse coronoïde en avant, l'olécrâne en arrière, l'épicondyle en dehors, l'épitrochlée en dedans ; mais l'apophyse coronoïde, recouverte par des muscles, est comme noyée au milieu des chairs et ne se révèle nullement à l'extérieur. Il en est de même de l'épicondyle, dont la saillie, déjà peu accusée sur le squelette, disparaît complètement chez le sujet complet, parce que cet épicondyle est placé dans la partie rentrante, dans le fond de l'angle à ouverture externe que forme l'avant-bras avec le bras, et que l'ouverture de cet angle est comblée par les muscles externes de l'avant-bras (surtout le long supinateur), qui remontent prendre leur insertion jusque sur le bord externe de l'humérus.

Au contraire, l'épitrochlée et l'olécrâne se dessinent toujours nettement sous la peau : l'olécrâne forme cette saillie, vulgairement dite *pointe du coude*, qui se dessine si vigoureusement en arrière pendant la flexion de l'avant-bras sur le bras, saillie qui suit les mouvements de l'avant-bras, c'est-à-dire qui semble remonter vers le bras lors de l'extension de l'avant-bras, et descendre lors de sa flexion. Quant à l'épitrochlée, elle est d'autant

plus saillante qu'elle correspond précisément au sommet de l'angle formé par la rencontre de l'axe de l'avant-bras avec celui du bras (voy. fig. 16, p. 79) ; cette saillie, placée un peu au-dessus de l'interligne du coude, est absolument fixe. C'est un détail à ne pas oublier toutes les fois qu'on prendra comparativement des mesures sur la longueur du bras et de l'avant-bras ; on serait alors tenté de prendre pour point de repère l'olécrâne, ce qui pourrait donner lieu à de graves erreurs, puisque le niveau de cette saillie change par rapport à l'humérus, selon que l'avant-bras est en flexion ou en extension ; au contraire, l'épitrôchlée, formant une saillie absolument fixe, doit être choisie comme point de repère.

SIXIÈME LEÇON

SOMMAIRE. — Squelette de l'avant-bras ; cubitus et radius ; leur contraste en longueur et en volume. — Extrémités inférieures de ces os ; leurs apophyses styloïdes (saillies du poignet) ; ligament triangulaire. — Positions de *supination* et de *pronation* de la main ; mouvements par lesquels on passe de la supination à la pronation. — Changements de forme de l'avant-bras dans la supination et la pronation ; changement de direction. — Saillies du poignet (apophyses styloïdes) ; leurs niveaux ; angle que fait l'axe de la main avec l'axe de l'avant-bras.

Après avoir examiné les deux os de l'avant-bras (cubitus et radius), seulement dans leurs extrémités supérieures, afin d'étudier l'articulation du coude, nous devons reprendre leur description, c'est-à-dire étudier leurs corps et leurs extrémités inférieures, afin de nous rendre compte des formes de l'avant-bras, des mouvements que ces deux os accomplissent l'un sur l'autre, et enfin de l'articulation de leurs extrémités inférieures avec la main.

Un coup d'œil, même superficiel, jeté sur le squelette de l'avant-bras (fig. 13, p. 66) suffit pour montrer que les deux os qui le composent offrent à tous égards un contraste frappant entre eux ; en effet, ces deux os n'arrivent pas au même niveau, ni en haut ni en bas : en haut, le *cubitus* (par l'olécrâne) dépasse le *radius* et monte plus haut que lui ; en bas, au contraire, c'est le

radius (15 et 16, fig. 13) qui dépasse le cubitus au-dessous duquel il descend; aussi devons-nous signaler tout de suite ce fait de la plus haute importance et sur lequel nous aurons à revenir à plusieurs reprises, à savoir que le radius, descendant plus bas que le cubitus, se trouve être le seul os de l'avant-bras qui s'articule avec la main (articulation dite *radio-carpienne*, et non *radio-cubito-carpienne*, voy. ci-après, p. 84). Sous le rapport du volume, ces deux os présentent un contraste semblable au précédent : le cubitus est épais et volumineux à sa partie supérieure, puis il va en s'amincissant en descendant, et son extrémité inférieure est relativement très réduite (voy. fig. 13); le radius, au contraire, petit et grêle à sa partie supérieure, va en augmentant de volume en descendant, et finalement son extrémité inférieure, destinée à recevoir l'articulation de la main, forme une portion osseuse relativement considérable.

Après cette indication sur l'aspect général des deux os, il n'y a pas lieu à entrer dans de grands détails sur la configuration du *corps* ou partie moyenne de chacun d'eux. Ces corps sont régulièrement prismatiques triangulaires. Pour le radius, on remarque à la partie supérieure du corps, immédiatement au-dessous du col, une tubérosité (13, fig. 13) qui regarde en avant et en dedans et qui donne insertion au tendon du biceps (*tubérosité bicipitale*); de cette tubérosité part une ligne oblique, qui descend en bas et en dehors, et se termine sur la partie moyenne de la face externe de l'os par une surface rugueuse (14, fig. 13) dite *empreinte du rond pronateur*, parce qu'elle donne insertion au muscle de ce nom. Pour le cubitus, nous ferons seulement remarquer que

sa face interne est sous-cutanée dans ses deux tiers inférieurs, c'est-à-dire que, comme le tibia à la jambe, elle forme directement le modelé du bord interne de l'avant-bras.

L'extrémité inférieure du radius (15, 16, fig. 13) est large, présente une facette inférieure qui reçoit les deux premiers os du poignet (scaphoïde et semi-lunaire voy. ci-après), et se prolonge à son côté externe par une courte apophyse pyramidale qui constitue la saillie externe du poignet et porte le nom d'*apophyse styloïde* du radius (16, fig. 13). L'extrémité inférieure du cubitus est petite, configurée en forme de tête arrondie (8, fig. 13), et se prolonge à sa partie interne en une *apophyse styloïde* qui forme la saillie interne du poignet. Nous avons déjà dit que cette extrémité inférieure du cubitus ne descend pas aussi bas que la partie correspondante du radius; aussi cette différence de niveau entre les deux os est-elle en partie effacée par une sorte de plaque fibro-cartilagineuse, dite *ligament triangulaire radio-cubital*, qui va du bord externe de l'extrémité inférieure du radius à la base de l'apophyse styloïde du cubitus, en passant au-dessous de la tête de ce dernier os (voy. en F, fig. 18; p. 83); les os de la main (carpe) s'articulent avec le radius et avec ce ligament triangulaire, de sorte que le cubitus ne prend pas directement part à l'articulation de l'avant-bras avec la main (fig. 18).

Jusqu'à présent nous avons considéré les deux os de l'avant-bras comme placés parallèlement l'un à côté de l'autre et séparés par un espace relativement large, dit *espace interosseux* (7, fig. 13). C'est, ainsi en effet, que ces os sont disposés, lorsque le bras est pendant le long du

corps, à l'état de repos, la paume de la main regardant en avant (fig. 16), ou bien placé sur un plan horizontal, la paume de la main regardant en haut ; la main est alors comme couchée sur son dos, et on dit alors qu'elle est en *supination* (*supinus*, couché sur le dos). Mais on sait que la main peut changer de position, se retourner, c'est-à-dire présenter en avant sa face dorsale (fig. 17), ou bien, si l'avant-bras repose sur un plan horizontal, tourner cette face dorsale en haut. Dans cette nouvelle position, la main étant comme couchée sur sa face palmaire, on dit qu'elle est en *pronation* (*pronus*, couché sur le ventre).

Ce passage de la position de supination à celle de pronation s'accomplit par un changement de situation réciproque des deux os de l'avant-bras, qui, pour mettre la main en pronation, cessent d'être parallèles et se croisent ; mais ces os ne jouent pas tous deux un rôle identique dans cette action : l'un d'eux, le cubitus, demeure fixe ; l'autre seul, le radius, se déplace autour de lui de façon à venir le croiser. En effet, si on examine les points de contact entre le radius et le cubitus, c'est-à-dire les articulations des extrémités supérieures et inférieures de ces deux os, on voit que l'*articulation radio-cubitale supérieure* est formée par le pourtour de la tête du radius reçue dans une cavité (*petite cavité sigmoïde*) de la face externe du cubitus (au-dessous du bord externe de la grande cavité sigmoïde, 3, fig. 13) ; quant à l'*articulation radio-cubitale inférieure*, elle est formée inversement par une petite cavité sigmoïde située sur la face interne de l'extrémité inférieure du radius, recevant le pourtour de la tête du cubitus. Il résulte de ces dispositions que, dans l'articulation radio-cubitale supé-

rière, la tête du radius tourne autour de son axe propre en glissant dans la cavité sigmoïde du cubitus; l'extrémité supérieure du radius ne se déplace donc pas par rapport au cubitus; au contraire, dans l'articulation radio-cubitale inférieure, le radius se déplace autour de l'axe de la tête du cubitus, il est vis-à-vis de cet os ce qu'est une portion de roue vis-à-vis de l'axe de cette roue; quant au rayon de la roue, il est représenté par le ligament triangulaire (voy. ci-dessus p. 74), dont le sommet, attaché à l'apophyse styloïde du cubitus, est le point fixe ou central du mouvement, tandis que sa base, attachée au radius, se déplace avec ces os.

Ces considérations de mécanique articulaire ne peuvent être bien comprises qu'en maniant une pièce ostéologique dans laquelle les os de l'avant-bras sont, selon la coutume des squelettes dits artificiellement articulés, rattachés par des liens métalliques qui permettent les mouvements normaux. On voit alors, en déplaçant le radius autour du cubitus, que, pour faire passer la main de la supination à la pronation, il faut amener le corps du radius à croiser celui du cubitus, de manière que, l'extrémité supérieure du premier os restant toujours en dehors, son extrémité inférieure, au contraire, change entièrement de place, c'est-à-dire quitte le côté externe pour se porter au côté interne (voy. fig. 16 et 17). En accomplissant cette manœuvre, on comprend également comment la main, ne s'articulant qu'avec le radius, doit suivre le mouvement de cet os, c'est-à-dire que le pouce, ou bord radial de la main, doit quitter le côté externe pour se porter du côté interne; la main, qui présentait sa face palmaire en avant, présente alors sa face dorsale, ce qui constitue le

passage de la supination (fig. 16) à la pronation (fig. 17).

La forme générale de l'avant-bras, en dehors des détails que nous expliquerons plus tard par la configuration des muscles, dépend directement de la disposition de son squelette et se modifie selon que les deux os sont parallèles ou croisés. Quand la main est en supination (fig. 16), le radius étant alors placé parallèlement au cubitus et séparé de lui par un large espace interosseux, la forme de l'avant-bras est telle que ce segment de membre présente deux bords, un externe ou radial et un interne ou cubital, et deux faces, l'une antérieure, l'autre postérieure; l'avant-bras, en un mot, est légèrement aplati d'avant en arrière en raison même de la forme de l'ensemble des deux os placés parallèlement. Mais quand de la position de supination, la main passe à celle de pronation, les deux os se croisent, ils se rapprochent, arrivent au contact, et l'espace interosseux disparaît (fig. 17); radius et cubitus, au point de vue de la forme de leur ensemble, ne forment plus qu'une seule masse, comparable à celle que prendraient deux baguettes d'abord placées parallèlement à une certaine distance l'un de l'autre, et que l'on viendrait à croiser en les mettant en contact direct. Aussi à ce moment (pronation) la forme de l'avant-bras tout entière est-elle complètement modifiée, surtout dans ses deux tiers inférieurs; au lieu d'un segment de membre aplati avec deux faces et deux bords, il représente un segment de membre à peu près régulièrement arrondi et tout à fait cylindrique dans sa partie moyenne; la partie inférieure (poignet) et la partie supérieure (pli du coude) ont seules conservé la forme aplatie d'avant en arrière.

Les artistes ne sauraient assez se pénétrer de ces faits importants ; ainsi on croirait volontiers que si une figure a été représentée avec la main en supination et que, pour une raison quelconque, il y ait lieu de changer cette attitude en celle de la pronation, il suffira simplement de modifier la main et le poignet sans rien changer au modelé de l'avant-bras. Les détails dans lesquels nous venons d'entrer montrent suffisamment que le modelé de l'avant-bras tout entier, et surtout dans sa partie moyenne, est à reprendre alors, et ce fait deviendra encore plus saisissable lorsque, étudiant ultérieurement les muscles de la région, nous verrons que leur direction change complètement et contribue encore à modifier la forme de l'avant-bras, lorsque la main passe de la supination dans la pronation et inversement.

En accomplissant les mouvements de pronation et de supination, l'avant-bras change non seulement de forme, mais encore de direction ; nous avons vu précédemment que lorsque le radius et le cubitus sont placés parallèlement l'un à l'autre (supination), l'axe de l'avant-bras fait avec celui du bras un angle ouvert en dehors. On peut encore exprimer ce fait en disant que si, dans ce cas, on prolonge en bas l'axe de l'humérus (voy. la ligne ponctuée de la fig. 16), cet axe prolongé tombe en dedans de la tête (extrémité inférieure) du cubitus et, par suite, laisse bien en dehors de lui le radius et l'espace interosseux. Mais dans la pronation, le radius croisant par sa partie moyenne le cubitus et se plaçant en dedans de lui par sa partie inférieure, il en résulte que l'ensemble des deux os croisés de l'avant-bras se trouve sur la prolongation de l'humérus ; l'angle du coude a dis-

paru, c'est-à-dire que l'axe du bras et celui de l'avant-bras

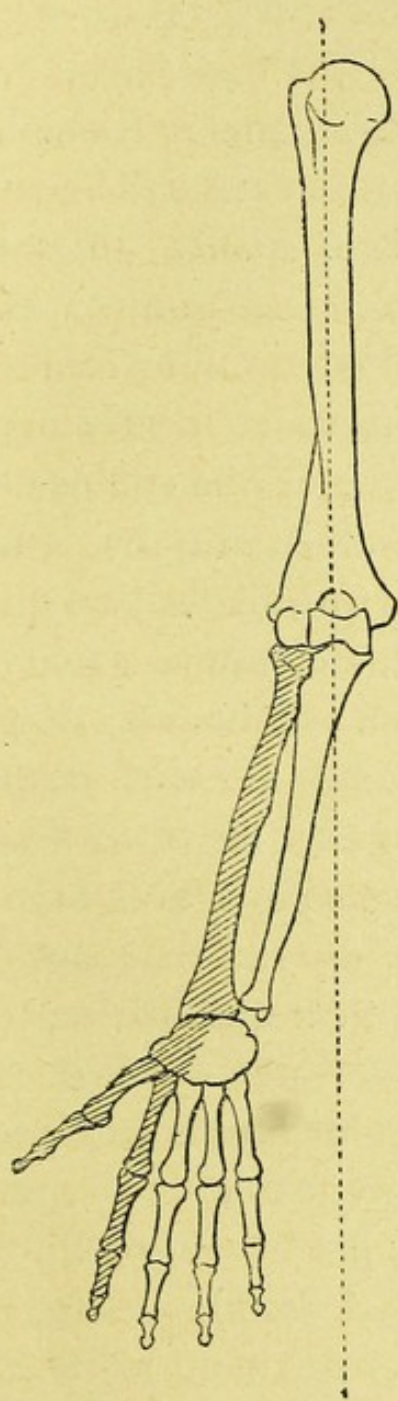


FIG. 16.

Avant-bras droit en supination (le radius et la moitié radiale de la main sont ombrés de traits obliques) : le radius est parallèle au cubitus.

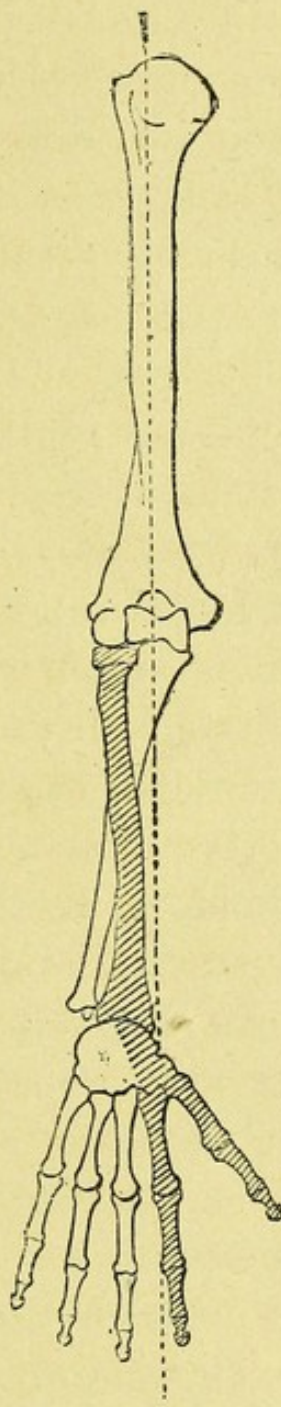


FIG. 17.

Avant-bras droit en pronation : le radius (ombré) croise le cubitus, et la moitié radiale (ombrée) de la main est venue se placer en dedans.

sont situés à peu près sur une même ligne droite (fig. 17).

Pour tirer, au point de vue des formes, tout le parti possible des divers détails ostéologiques dans lesquels nous sommes précédemment entrés, il nous faut encore, avant d'aborder l'étude de la main, signaler les saillies que font, au niveau du poignet, les extrémités inférieures du radius et du cubitus ; de ces deux saillies, qui sont à la main ce que les chevilles ou malléoles sont au pied, l'une est externe et formée par l'apophyse styloïde du radius (16, fig. 13) ; l'autre est interne et formée par la tête du cubitus et la base de son apophyse styloïde. La première (externe ou radiale) est située plus bas que la seconde (interne ou cubitale) ; c'est une disposition qu'on constate facilement sur soi-même, à défaut de squelette, en embrassant, du pouce et de l'index d'une main, le poignet de l'autre côté ; on sent alors que le radius descend beaucoup plus bas que le cubitus (fig. 13). Il en résulte que l'interligne articulaire de l'avant-bras avec la main est oblique de haut en bas, et de dedans en dehors (la main étant supposée en supination), et que, par suite, la main ne s'articule pas avec l'avant-bras de façon que l'axe de la première soit sur la prolongation de l'axe du second. Ces deux axes font ici un angle très obtus, comme celui déterminé par la rencontre du bras et de l'avant-bras au niveau du coude ; mais ici l'angle est en sens inverse, c'est-à-dire que son ouverture (fig. 16) regarde en dedans (vers l'axe du corps, le bras étant pendant à l'état de repos) et que son sommet est en dehors, correspondant à l'apophyse styloïde du radius.

Nous pouvons donc résumer ces brisures successives que présente le membre supérieur au niveau des points de jonction de ses trois segments principaux (bras,

avant-bras et main) en disant : l'humérus est obliquement dirigé de haut en bas et de dehors en-dedans ; l'ensemble des deux os de l'avant-bras (dans la supination) est obliquement dirigé en sens inverse, c'est-à-dire de haut en bas et de dedans en dehors ; enfin l'axe de la main est de nouveau oblique dans la même direction que l'humérus, c'est-à-dire de haut en bas et de dehors en dedans ; la jonction du bras et de l'avant-bras forme un angle ouvert en dehors ; la jonction de l'avant-bras et de la main forme un angle ouvert en dedans.

SEPTIÈME LEÇON

SOMMAIRE. — Squelette de la main : 1° poignet ou *carpe*; huit os en deux rangées, une supérieure (scaphoïde, semi-lunaire, etc.), l'autre inférieure (trapèze, trapézoïde, etc.). — Articulation *radio-carpienne*; ses mouvements. — Articulation *médio-carpienne*; ses mouvements. — Mouvements d'ensemble; formes du poignet pendant la flexion. — 2° Paume de la main ou *métacarpe*; métacarpiens; leurs longueurs relatives (forme du poing fermé). — Articulations *carpo-métacarpiennes*: particularités de l'articulation du pouce; ses mouvements d'opposition. — 3° Les doigts : phalanges, phalanges et phalangettes. — Articulations des phalanges; leurs mouvements. — Proportions du membre supérieur : envergure (carré des anciens); main comme commune mesure; médius et canon des Égyptiens d'après Ch. Blanc. — Indice brachial.

La main se compose de trois parties : le poignet, la paume et les doigts : le squelette du poignet prend le nom de *carpe* : celui de la paume le nom de *métacarpe* (*μῆτα*, au-dessous, *καρπός*, carpe); les doigts sont formés par les petits os dits phalanges.

Quoique le *carpe* soit à peu près complètement caché par les parties molles fibreuses et tendineuses qui le recouvrent, nous devons énumérer les os qui le forment, et indiquer leurs articulations, afin de comprendre le mécanisme de cette partie du squelette. Malgré ses dimensions exigües, le carpe ne compte pas moins de huit

petits os qui sont disposés en deux rangées transversales, l'une *supérieure* ou *antibrachiale* (en rapport avec l'avant-bras), l'autre *inférieure* ou *métacarpienne* (en rapport avec le métacarpe). On énumère ces os en partant du bord radial de la main (côté du pouce), et en allant vers le bord cubital (côté du petit doigt). Les quatre os de la première rangée sont : le *scaphoïde* (S, fig. 18), ainsi nommé parce que la concavité que présente sa face inférieure l'a fait comparer à une nacelle (*σκάφη*, nacelle ; *εἶδος*, forme) ; le *semi-lunaire* (L, fig. 18), le *pyramidal* (C, fig. 18), dont les noms indiquent assez la forme ; et enfin le *pisiforme* (P, fig. 18) qui, petit et arrondi comme un pois, est placé non sur la face interne, mais sur la face antérieure du pyramidal (fig. 19). Les quatre os de la seconde rangée sont, en les énumérant toujours de dehors en dedans (fig. 18) : le *trapèze*, le *trapézoïde*, le *grand os*, et l'*os crochu* ou *os unciforme* (*uncus*, crochet). En examinant sur le squelette l'ensemble du carpe, par sa face palmaire ou antérieure (fig. 19), on voit que cette face présente la forme d'une gouttière verticale limitée en dedans par la saillie que forment le pisiforme sur la première rangée, l'apophyse unciforme de l'os crochu sur la seconde

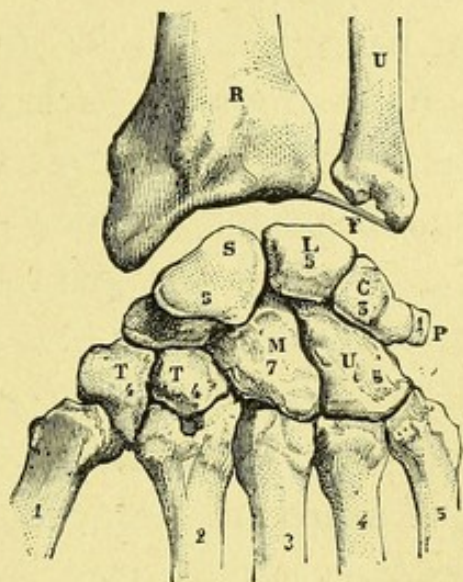


FIG. 18.

Squelette du poignet (face dorsale). — R, radius ; — U, cubitus ; — F, ligament triangulaire ; — S, scaphoïde ; — L, semilunaire ; — C, pyramidal ; — P, pisiforme ; — T, trapèze ; T, trapézoïde ; — M, grand os ; — U, os crochu. — Au-dessous du carpe : 1, 2, 3, 4, 5, les cinq métacarpiens comptés en partant du métacarpien du pouce (1).

rangée, et en dehors par une saillie appartenant au trapèze; mais cette gouttière est transformée en canal par la présence d'un large ligament fibreux (ligament annulaire antérieur du carpe) qui va, comme un pont, des saillies internes à la saillie externe. Sous ce pont, et, par suite, dans le canal ainsi formé, passent les tendons des muscles fléchisseurs des doigts, muscles dont les corps charnus sont situés à l'avant-bras, et dont les insertions tendineuses se font sur les phalanges. Ainsi s'explique ce fait que les tendons, visibles à la partie inférieure de l'avant-bras, ne se révèlent plus par aucun détail de modelé extérieur pendant leur passage dans la paume de la main.

La première rangée du carpe forme, par l'ensemble des faces supérieures de ses trois premiers os, une surface articulaire convexe qui s'articule avec l'avant-bras, le scaphoïde et le semi-lunaire étant en rapport avec la surface concave de l'extrémité inférieure du radius, le pyramidal étant en rapport avec la face inférieure du ligament triangulaire (fig. 18). Cette articulation, dite *radio-carpienne*, permet les mouvements en avant (flexion de la main), les mouvements en arrière (extension de la main) et les mouvements de latéralité (inclinaison de la main vers le bord radial ou vers le bord cubital de l'avant-bras).

D'autre part, la première rangée du carpe s'articule avec la seconde, et cette articulation, dite *médio-carpienne*, forme une sorte d'emboîtement réciproque, la saillie inférieure du scaphoïde pénétrant dans la seconde rangée au niveau du trapézoïde, et la tête du grand os pénétrant inversement dans la première rangée au ni-

veau du semi-lunaire (fig. 18). Des mouvements de flexion et d'extension peuvent donc se produire dans l'articulation médio-carpienne; mais les mouvements de latéralité y sont très bornés ou presque nuls.

Il résulte de ces dispositions : — 1° que la flexion et l'extension de la main, au niveau du poignet, sont assez étendues et vont jusqu'à la position à angle droit, soit en avant, soit en arrière, la mobilité de l'articulation radio-carpienne et celle de l'articulation médio-carpienne s'ajoutant l'une à l'autre pour chacun de ces mouvements; au contraire, le mouvement de latéralité du poignet est assez limité, car il ne se passe que dans l'articulation radio-carpienne, et cette articulation possède des ligaments latéraux assez forts et serrés pour restreindre considérablement l'étendue de ces mouvements. — 2° Que dans la flexion de la main, alors même que celle-ci se met à angle droit sur l'avant-bras, la face postérieure du poignet ne présente pas un coude brusque, mais bien une forme arrondie, l'angle droit que fait alors la main avec l'avant-bras se décomposant dans deux interlignes articulaires, c'est-à-dire moitié dans l'articulation radio-carpienne et moitié dans l'articulation médio-carpienne.

Le *métacarpe* (fig. 19), ou squelette de la paume de la main, est une sorte de gril osseux, composé de cinq os placés parallèlement les uns à côté des autres (métacarpiens) et séparés par des espaces dits interosseux (ou intermétacarpiens). Ces métacarpiens sont, malgré leurs petites dimensions, des os *longs*, c'est-à-dire composés d'un corps et de deux extrémités; leur corps est plus ou moins prismatique triangulaire; leur extrémité supé-

rière ou carpienne est cuboïde, leur extrémité inférieure ou digitale est arrondie et prend le nom de tête. On distingue les métacarpiens sous les noms de premier, second, troisième métacarpien, etc., en les comptant

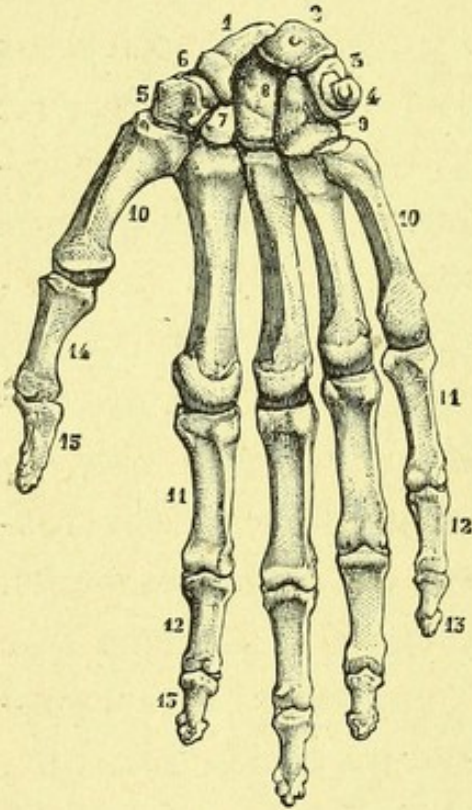


FIG. 19.

Squelette de la main (face antérieure ou palmaire). — 1, 2, 3 et 4, les quatre os de la rangée supérieure du carpe; — 5, 7, 8, 9, les quatre os de la rangée inférieure; — 10, 10, les cinq métacarpiens; — 11, les premières phalanges; — 12, 12, les secondes phalanges; — 13, 13, les troisièmes phalanges; — 14 et 15, les deux phalanges du pouce.

tant du pouce vers le petit doigt ou bien encore on les désigne par le nom du doigt auquel ils correspondent (métacarpien du pouce, de l'index, etc.). Le *premier métacarpien* ou *métacarpien du pouce* est très court, et remarquable par d'autres caractères qui seront indiqués ci-après à propos de ses mouvements propres; le *second* ou *métacarpien de l'index*, et le *troisième* ou *métacarpien du médius*, sont les plus longs. C'est, en général, le troisième qui l'emporte sur tous les autres par sa longueur, de sorte que la ligne passant par la tête de la série des métacarpiens dessine une courbe à convexité inférieure, dont la partie la plus saillante correspond à la tête du troisième métacarpien. Quand la main est fermée énergiquement, les doigts étant fléchis dans la paume, c'est cette tête du troisième qui forme la partie la plus saillante du poing.

Les métacarpiens s'articulent avec le carpe par leurs

extrémités supérieures ou bases. Pour ces *articulations carpo-métacarpiennes*, on trouve une disposition très différente pour le premier métacarpien (pouce) d'une part, et, d'autre part, pour les quatre derniers métacarpiens.

1^o L'articulation carpo-métacarpienne du pouce a lieu entre le trapèze qui présente une facette dite en selle, c'est-à-dire concave dans un sens (transversalement), et convexe dans l'autre (d'avant en arrière), et la base du premier métacarpien qui présente une facette alternativement concave et convexe en sens inverse de la facette du trapèze sur laquelle elle est moulée. Il en résulte que, comme le cavalier peut se mouvoir sur sa selle en avant, en arrière et sur les côtés, le métacarpien du pouce peut également se mouvoir dans tous les sens, et accomplir même un mouvement de circumduction par lequel l'extrémité du pouce décrit un cercle dans l'espace. C'est cette mobilité toute particulière qui permet au pouce de s'écarter de l'index, de venir se mettre en face des autres doigts et puis de se rapprocher d'eux. On donne à cette action le nom de *mouvement d'opposition* du pouce, et c'est grâce à la propriété qu'a le pouce de s'opposer aux autres doigts que la main constitue pour l'homme un si merveilleux organe pour la préhension et pour l'accomplissement de tous les travaux manuels. L'articulation trapézo-métacarpienne, qui est la source de ces mouvements, méritait donc une mention toute particulière, que nous compléterons en disant que les deux os sont rattachés l'un à l'autre par une capsule articulaire ou manchon fibreux assez lâche, laissant libres tous les mouvements dont doit jouir le premier métacarpien en vertu de la configuration des surfaces articulaires trapézo-métacarpiennes.

2° Au contraire, les articulations carpo-métacarpiennes des quatre autres doigts ne présentent presque pas de mobilité. C'est qu'en effet, tandis que la base du premier métacarpien est libre, sans connexion avec celle du second, les bases des autres métacarpiens sont en contact entre elles par leurs faces latérales et unies par des ligaments dorsaux, des ligaments palmaires et même des ligaments interosseux; de plus, la ligne transversale d'union entre la seconde rangée du carpe et la base de ces métacarpiens (ligne carpo-métacarpienne) est sinueuse, le carpe et le métacarpe se pénétrant réciproquement l'un l'autre, surtout au niveau du second et du troisième métacarpien, où cette ligne décrit une figure semblable à la lettre M par le fait de la présence d'une saillie appartenant au troisième métacarpien, et pénétrant dans le carpe, en même temps que le trapézoïde pénètre dans une échancrure médiane de la base du second métacarpien (fig. 19). Le carpe et les quatre derniers métacarpiens forment donc un tout dont les parties sont peu mobiles les unes sur les autres, et jouissent seulement de légers mouvements de glissement destinés à donner une certaine élasticité à l'ensemble. On comprend en effet que, si la paume de la main eût été formée d'une seule pièce osseuse continue, les pressions et les chocs trop brusques y auraient déterminé des fractures, et que ces accidents sont évités par le fait de la présence de pièces multiples unies de manière à pouvoir un peu glisser les unes sur les autres, sans toutefois présenter une mobilité réelle. C'est un raisonnement du même genre qu'on peut invoquer pour expliquer l'avantage qu'il y a à ce que la première, comme la seconde rangée du carpe, au lieu d'être con-

stituées chacune par une pièce osseuse unique et continue, soient formées d'une série de petits os juxtaposés et étroitement unis par des ligaments dorsaux, des ligaments palmaires et des ligaments interosseux.

Les doigts sont formés de petits os longs, placés bout à bout et nommés *phalanges* ; chaque doigt possède trois phalanges, excepté le pouce qui n'en a que deux. On distingue ces phalanges sous les noms de première, seconde et troisième phalange, en les comptant de la base vers l'extrémité libre des doigts ; ou bien encore on réserve le nom de *phalange* pour la première (11, fig. 19), employant le diminutif *phalangine* pour la seconde (12, fig. 19), et celui de *phalangelette* pour la troisième (13, fig. 19), laquelle est dite aussi *phalange unguéale*, puisqu'elle supporte l'ongle. Ces phalanges, comme tous les os longs, se composent d'un corps et de deux extrémités. Le corps est aplati d'avant en arrière et présente une face antérieure un peu creusée en gouttière pour loger les tendons fléchisseurs des doigts ; quant aux extrémités, elles présentent des caractères que nous allons préciser en étudiant les articulations des doigts.

Ces articulations sont pour chaque doigt : 1^o une articulation métacarpo-phalangiennne ; 2^o une articulation de la première phalange avec la seconde, et une articulation de la seconde avec la troisième, ces articulations phalangiennes étant constituées sur le même type.

1^o Les articulations *métacarpo-phalangiennes* sont formées par la tête du métacarpien reçue dans une cavité glénoïde que présente la base de la première phalange (fig. 19). Une telle configuration des surfaces articulaires doit permettre tous les mouvements, et en effet il

est facile de constater que chaque doigt peut se fléchir sur le métacarpe (sur la paume de la main), s'étendre, et de même s'incliner alternativement de chaque côté (action d'écarter fortement les doigts, puis de les ramener au contact direct); seulement la capsule articulaire ou manchon fibreux qui entoure chaque articulation métacarpo-phalangienne impose des limites précises à ces mouvements. Ainsi l'extension ne peut guère dépasser la position dans laquelle l'axe des doigts fait avec celui des métacarpiens un angle très obtus ouvert en arrière, car à ce moment la partie antérieure de la capsule articulaire est tendue, et comme cette partie est fibreuse, épaisse et résistante, elle s'oppose énergiquement à l'exagération de l'extension. D'autre part, cette capsule est renforcée de chaque côté par un ligament latéral qui, s'insérant vers la partie postérieure de la tête du métacarpien, se trouve tendu à mesure que se produit la flexion, et lorsque cette flexion arrive à l'angle droit, l'état de tension des ligaments latéraux s'oppose à ce qu'elle puisse être portée plus loin. Il est en effet facile de constater sur soi-même qu'on ne saurait fléchir au delà de ce point la première phalange sur le métacarpien, c'est-à-dire qu'on ne peut en aucun cas amener la face antérieure du premier segment d'un doigt en contact avec la paume de la main; ce sont seulement les autres segments des doigts qui peuvent arriver au contact de la paume de la main, comme nous allons le voir en étudiant les articulations des premières phalanges avec les secondes, ainsi que celles des secondes avec les troisièmes.

2° Les articulations phalangiennes, aussi bien celles

des premières avec les secondes (art. phalango-phalanginiennes) que celles des secondes avec les troisièmes (art. phalangino-phalangettiennes), sont constituées selon un type tout différent que les articulations métacarpo-phalangiennes. Au lieu d'une tête reçue dans une cavité glénoïde, nous trouvons ici, à l'extrémité inférieure de la phalange, une surface configurée en poulie ou trochlée, c'est-à-dire formée de deux saillies ou lèvres de poulie, séparées par une rainure ou gorge de la poulie (fig. 19); et, d'autre part, sur l'extrémité supérieure de la phalange suivante, nous trouvons deux cavités, correspondant à chacune des lèvres de la poulie et séparées par une saillie, correspondant à la gorge de la poulie. Il sera donc toujours facile, étant donnée une phalange isolée, de pouvoir dire si l'on est en présence d'une première, seconde ou troisième phalange, puisqu'une première phalange n'a à sa base qu'une seule cavité articulaire, tandis qu'une seconde ou troisième phalange a à sa base deux cavités articulaires juxtaposées, et que, du reste, la troisième, ou phalange unguéale, se distingue à première vue de la seconde par la conformation de son extrémité libre qui est élargie en demi-couronne ou fer à cheval, pour supporter l'ongle. Mais ce que nous devons tirer surtout de cette indication sur la forme des surfaces articulaires des phalanges, c'est que ces articulations, en poulie ou trochlée reproduisant en petit le type articulaire du coude, doivent présenter un mécanisme analogue, c'est-à-dire, comme toute charnière trochléenne, ne permettre que des mouvements de flexion et d'extension. Et en effet, comme chacun peut le constater sur sa main, tandis que les doigts peuvent

se fléchir, s'étendre, s'incliner latéralement dans leurs articulations métacarpo-phalangiennes, ils ne peuvent que s'étendre et se fléchir dans leurs articulations phalangiennes, c'est-à-dire que si le doigt jouit de mobilité dans tous les sens à sa base, il ne peut, il ne possède dans ses segments que le mouvement de flexion et le mouvement d'extension. Le mouvement d'extension des phalanges les unes sur les autres est limité, parce que la partie antérieure des capsules articulaires, tendue par ce mouvement, est assez courte et assez forte pour le limiter; du reste, on trouve sous ce rapport de grandes variétés selon les sujets, et parfois l'élasticité, la souplesse des doigts est telle que les dernières phalanges peuvent être fortement renversées en arrière. Quant au mouvement de flexion, il n'a pour ainsi dire pas de limite, car il va jusqu'à ce que les parties molles antérieures d'un segment phalangien arrivent au contact des parties correspondantes du segment sur lequel il est alors fléchi.

Après avoir examiné les diverses parties du squelette du membre supérieur au point de vue des mouvements et des formes, il nous faut en faire l'étude au point de vue des proportions, c'est-à-dire rechercher, d'une part, quels sont les rapports de longueur de ce membre avec la taille, et, d'autre part, quels sont les rapports de longueur de ses principaux segments entre eux.

Le rapport des membres supérieurs à la taille peut être exprimé de deux manières: 1° en examinant les deux membres supérieurs élevés transversalement dans la situation horizontale: la distance qui sépare alors l'extrémité d'une main de l'extrémité de l'autre prend le nom d'*enver-*

gure, et cette dimension transversale comprend non seulement la longueur des deux membres supérieurs, mais encore la largeur transversale des épaules ; 2° en examinant le membre supérieur verticalement pendant le long du corps, et recherchant à quel niveau, sur le membre inférieur, arrive l'extrémité de la main (ongle du doigt médus).

1° Les rapports de l'envergure à la taille ont été très anciennement déjà exprimés sous cette formule, dite *carré des anciens* (fig. 20), à savoir que si l'on fait passer deux lignes horizontales, l'une tangente à la plante des pieds (*c, d*), l'autre tangente au sommet de la tête (*a, b*), et deux lignes verticales (*a, c* et *b, d*) tangentes aux extrémités des deux bras étendus horizontalement, ces quatre lignes déterminent par leur rencontre un carré parfait ;

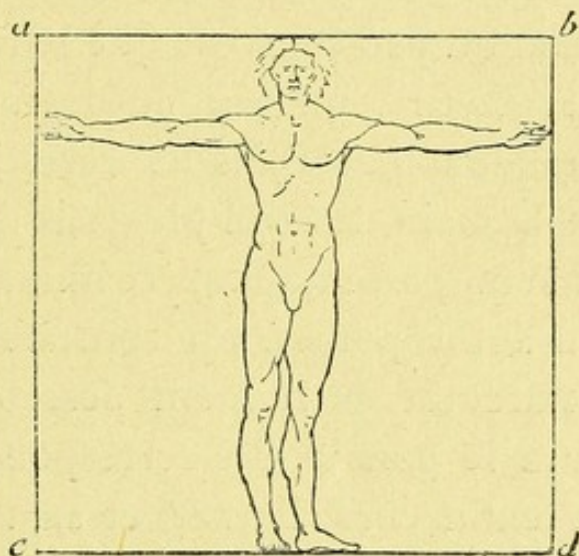


FIG. 20.

Figure dite carré des anciens.

en d'autres termes, l'homme ayant les bras horizontaux est inscriptible dans un carré ; cela revient à dire que l'envergure est égale à la taille. Cet énoncé est exact pour l'homme de race caucasique, de taille moyenne ; il n'est plus vrai pour les races jaune et noire, chez lesquelles l'envergure est d'une dimension supérieure à la taille. Si de l'homme on passe aux singes supérieurs, dits anthropoïdes (chimpanzé, gorille, etc.),

on trouve que chez ceux-ci l'envergure devient de plus en plus étendue par rapport à la taille, dont elle arrive presque à être le double. Ainsi chez le gorille, la taille étant de 1^m,70, l'envergure atteint 2^m,70; et chez le chimpanzé, à une taille de 1^m,40 correspond une envergure de deux mètres.

2° Quand on examine les membres supérieurs pendant librement le long du corps, on constate que chez l'Européen de taille moyenne l'extrémité du doigt médium correspond en général au milieu de la cuisse; chez les sujets de petite taille, cette extrémité de la main descend un peu plus bas que le milieu de la cuisse et reste, par contre, un peu au-dessus chez les sujets de très grande taille. Dans les races jaune et noire, l'extrémité de la main descend plus bas que le milieu de la cuisse, et si on passe de l'espèce humaine aux singes supérieurs ou anthropoïdes, on constate que chez le chimpanzé l'extrémité de la main descend au-dessous du genou; chez le gorille, elle correspond au milieu de la jambe; et enfin chez l'orang et surtout chez le gibbon, elle arrive jusqu'au niveau des chevilles.

Si nous cherchons dans les divers segments du membre supérieur une partie qui puisse servir de commune mesure entre ces segments, nous ne trouvons rien de bien satisfaisant à cet égard: la longueur de la main, qui semble indiquée comme une mesure toute naturelle, n'est pas contenue un nombre entier de fois dans les autres longueurs relatives soit aux os de l'épaule, soit au squelette du bras et de l'avant-bras. Si cependant on retranche de la main la longueur de la troisième phalange du doigt médium, on a une dimension

qui reproduit à peu près celle du bord spinal de l'omoplate et, par suite, celle de la clavicule. Dans ces conditions, on peut dire que la longueur de l'humérus est égale à deux longueurs de main; que l'avant-bras est égal à une main, plus une moitié de main; mais ce sont là des proportions trop variables pour que nous y insistions ici. On ne saurait accorder plus de valeur au canon qui prenait la main comme commune mesure du corps entier, c'est-à-dire de la taille, considérant la taille comme égale à dix mains : c'est une proportion qui se trouve souvent répondre à la réalité, mais qui présente trop d'exceptions pour qu'on puisse la poser comme règle.

C'est, du reste, un fait que nous pouvons énoncer ici une fois pour toutes, à savoir que pour l'anatomiste il n'y a pas de *canon absolu*, c'est-à-dire de système de proportion applicable à tous les sujets, aussi bien à ceux de petite qu'à ceux de grande taille. Si, par contre, on entend par canon une proportion idéale à laquelle une figure humaine doit être conforme pour répondre à telle conception du beau, nous dirons alors que cette question de proportions n'est plus du domaine de l'anatomie, c'est-à-dire de l'observation; et ici nous n'avons pas à nous attacher aux doctrines d'esthétique; c'est pourquoi nous nous bornerons, lorsque se présenteront diverses questions de proportions, à indiquer dans quelles limites plus ou moins larges l'observation directe nous permet de constater qu'un segment de membre puisse servir de commune mesure pour ce membre et pour la longueur totale du corps.

Aussi est-ce simplement, vu son importance histo-

rique, et sans nous faire illusion sur sa valeur anatomique, que nous rappellerons ici la théorie du *canon égyptien*, telle que l'a donnée Charles Blanc et d'après laquelle la *longueur du doigt médius*, prise comme commune mesure, serait contenue dix-neuf fois dans la longueur du corps. En effet, le *Choix de monuments funéraires* de Lepsius (Leipzig, 1852) renferme le dessin

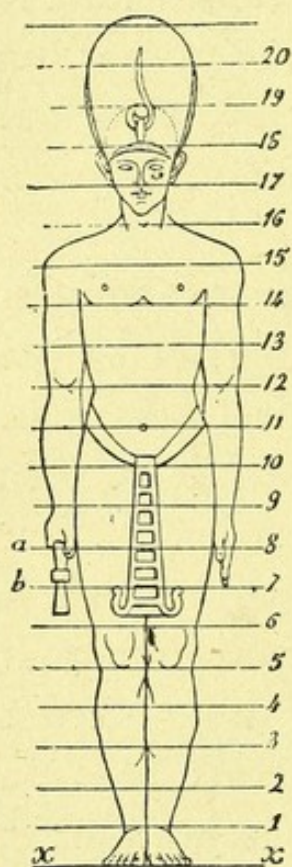


FIG. 21.

Le canon égyptien.

par des lignes transversales en dix-neuf parties (coiffure non comprise). Or, comme plusieurs passages de différents auteurs anciens semblaient indiquer que les sculpteurs égyptiens avaient pris le doigt comme base du canon, Charles Blanc a fait très ingénieusement remarquer que, sur la figure en question, une des lignes horizontales, la huitième à partir du sol, passe précisément à la base du médius (sur la main droite fermée tenant une clef), tandis que la septième touche l'extrémité du médius de la main gauche complètement étendue. Il lui paraît donc bien probable que la distribution de ces lignes horizontales indique une mensuration de la figure, et que l'écart

entre la septième et la huitième ligne mesure la longueur du médius, qui aurait été ainsi l'étalon de ce système de proportions. D'après le canon égyptien, la longueur du doigt médius se trouverait donc dix-neuf fois dans la hauteur de la taille (fig. 21); peut-être ce canon

a-t-il été celui adopté par les artistes grecs, et Charles Blanc n'hésite pas à penser que Polyclète, qui avait composé (au rapport de Pline et de Cicéron) un *Traité des proportions* avec un modèle de marbre connu sous le nom de *Doryphore*, n'aurait eu d'autre système que le canon égyptien; toujours est-il qu'on retrouve dans nombre de figures antiques cette proportion de dix-neuf fois le doigt médius dans la hauteur du corps, et que sur l'Achille, par exemple, la hauteur totale n'excède que de 2 millimètres celle de la longueur du médius multipliée par 19.

Une proportion intéressante à noter est celle du bras à l'avant-bras, surtout parce qu'elle a été, de la part des anthropologistes, l'objet de recherches importantes et qu'elle va nous fournir l'occasion de nous familiariser avec l'expression d'*indice*, dont nous aurons par la suite à faire souvent usage, notamment à propos des rapports des diamètres transverse et antéro-postérieur du crâne. On donne, en anthropologie, le nom d'*indice* au chiffre qui exprime le rapport d'une dimension à une autre dimension, cette dernière étant considérée comme égale à 100. Supposons en effet qu'on compare une longueur A, égale à 1 mètre, avec une autre longueur B, égale à 2 mètres; dans ce cas, la première longueur étant la moitié de la seconde, on dira que l'indice cherché est 50 (puisque 50 est la moitié de 100 et qu'on suppose la seconde longueur égale à 100). Or l'avant-bras est plus court que le bras : il en représente environ les $\frac{3}{4}$; si donc on prend le chiffre 100 pour représenter la longueur de l'humérus, c'est le chiffre 75 (qui est les $\frac{3}{4}$ de 100) qui représentera la longueur de l'avant-bras;

et alors, en désignant par *indice brachial* le rapport de la longueur (plus courte) de l'avant-bras à celle du bras (plus longue), on dira simplement que l'indice brachial est représenté par 75.

Ce mode de notation, qui se réduit, en somme, à ramener une proportion numérique quelconque à sa forme centésimale, est très précieux, car il permet de suivre facilement le sens dans lequel une proportion varie selon les races et les espèces.

Ainsi nous venons de dire que l'indice brachial (rapport de l'avant-bras au bras) est de 75. C'est le chiffre que nous avons choisi pour simplifier l'exemple : en réalité, chez les sujets européens adultes, cet indice est seulement de 74, c'est-à-dire que l'avant-bras est au bras comme 74 est à 100. Si l'on mesure ces mêmes parties chez un nègre adulte, et qu'on ramène à la proportion centésimale les chiffres obtenus, on trouve que l'indice brachial est ici de 79, c'est-à-dire que l'avant-bras est au bras comme 79 est à 100; chez le nègre, l'avant-bras augmente donc de longueur par rapport au bras, puisque 79 est plus près de 100 que ne l'est 74. Enfin, si l'on passe de l'espèce humaine aux singes anthropoïdes, on voit que l'indice brachial arrive à être de 80 et même de 100, c'est-à-dire que la longueur de l'avant-bras devient égale à celle du bras, et nous comprenons ainsi que la grande longueur des membres supérieurs chez les anthropoïdes (p. 94) est due surtout à une prédominance des dimensions de l'avant-bras. Mais le fait le plus intéressant, c'est que, dans une même race humaine, l'indice brachial n'est pas le même aux divers âges : ainsi, chez l'enfant européen à la nais-

sance, cet indice est de 80 ; avant la fin de la première année, il est seulement de 77, et c'est successivement pendant l'enfance qu'il descend à des chiffres un peu inférieurs pour devenir chez l'adulte égal à 74 ; ce qui signifie clairement que, pendant la croissance, l'humérus s'allonge proportionnellement davantage que les os de l'avant-bras, de sorte que ceux-ci, qui étaient d'abord à l'humérus comme 80 est à 100, lui sont successivement dans les rapports de 77 à 100 et finalement de 75 ou 74 à 100. Si nous pouvions ici jeter un coup d'œil sur l'anatomie comparée, sur le squelette du lion ou du cheval, nous verrions que chez ces animaux l'avant-bras s'allonge, proportionnellement à l'humérus, au point de devenir égal et même supérieur en longueur à cet os.

et alors, en désignant par *indice brachial* le rapport de la longueur (plus courte) de l'avant-bras à celle du bras (plus longue), on dira simplement que l'indice brachial est représenté par 7.

Ce mode de notation, qui se réduit, en somme, à ramener une proportion numérique quelconque à sa forme centésimale est très précieux, car il permet de suivre facilement le sens dans lequel une proportion varie selon les races et les espèces.

Ainsi nous venons de dire que l'indice brachial (rapport de l'avant-bras au bras) est de 75. C'est le chiffre que nous avons choisi pour simplifier l'exemple : en réalité, chez les sujets européens adultes, cet indice est seulement de 74, c'est-à-dire que l'avant-bras est au bras comme 74 est à 100. Si l'on mesure ces mêmes parties chez un nègre adulte, et qu'on ramène à la proportion centésimale les chiffres obtenus, on trouve que l'indice brachial est ici de 79, c'est-à-dire que l'avant-bras est au bras comme 79 est à 100 ; chez le nègre, l'avant-bras augmente donc de longueur par rapport au bras, puisque 79 est plus près de 100 que ne l'est 74. Enfin, si l'on passe de l'espèce humaine aux singes anthropoïdes, on voit que l'indice brachial arrive à être de 80 et même de 100, c'est-à-dire que la longueur de l'avant-bras devient égale à celle du bras, et nous prenons ainsi que la grande longueur des membres supérieurs chez les anthropoïdes est due tout à une prédominance des doigts sur le bras. Mais le fait le plus intéressant est que, dans la même race humaine, l'indice brachial varie beaucoup aux divers âges : ainsi, chez

sance, cet indice est de 80 ; avant la fin de la première année, il est seulement de 77, et c'est successivement pendant l'enfance qu'il descend à des chiffres un peu inférieurs pour devenir chez l'adulte égal à 74 ; ce qui signifie clairement que, pendant la croissance, l'humérus s'allonge proportionnellement davantage que les os de l'avant-bras, de sorte que ceux-ci, qui étaient d'abord à l'humérus comme 80 est à 100, lui sont successivement dans les rapports de 77 à 100 et finalement de 75 ou 74 à 100. Si nous pouvions ici jeter un coup d'œil sur l'anatomie comparée, sur le squelette du lion ou du cheval, nous verrions que chez ces animaux l'avant-bras s'allonge, proportionnellement à l'humérus, au point de devenir égal et même supérieur en longueur à cet os.

HUITIÈME LEÇON

SOMMAIRE. — Squelette des hanches. — Le bassin; *sacrum* (cinq vertèbres soudées); *coccyx* (appendice caudal de l'homme et des singes anthropoïdes); *os iliaques* (ilion, pubis, ischion); cavité cotyloïde et son échancrure dirigée en bas. — Articulations du bassin: *symphyses* (sacro-iliaques et pubienne); ligaments sacro-iliaques; ligament ilio-pubien, ou ligament de Fallope (pli de l'aine). — Ensemble du bassin: son échancrure médiane antérieure (forme de l'abdomen). — Comparaison du bassin de l'homme et de la femme.

Le *bassin*, ou ceinture osseuse de la région des *hanches*, est à la partie inférieure du tronc ce que la cage thoracique est à sa partie supérieure; il est de même aux membres inférieurs ce que la ceinture scapulo-claviculaire est aux membres supérieurs. Mais, tandis que la ceinture des épaules et le thorax sont formés de pièces osseuses isolées, mobiles et nombreuses (sternum, côtes, clavicule, omoplate), le bassin est constitué seulement par quatre pièces osseuses, volumineuses, à parois épaisses, et immobiles les unes sur les autres. De ces quatre pièces, deux sont postérieures, médianes, impaires et symétriques, ce sont le *sacrum* et le *coccyx*, qui continuent la colonne vertébrale; les deux autres sont paires et disposées une de chaque côté du bassin, ce sont les *os iliaques*, distingués en iliaque droit et iliaque gauche.

Le *sacrum* ou *os sacré* (voy. les fig. 3, 5, 6, et les fig. 24 et 27), ainsi nommé, dit-on, parce que c'est cette partie que les anciens offraient en sacrifice à leurs dieux, est constitué par cinq vertèbres (vertèbres sacrées) intimement soudées entre elles, mais dont on retrouve facilement toutes les parties par un examen attentif. Cet ensemble forme une pyramide dont la base (2, fig. 24), tournée en haut et en avant, correspond au corps très étroit de la cinquième vertèbre sacrée. Cette pyramide sacrée, étant dirigée obliquement de haut en bas et d'avant en arrière (fig. 5), présente une face dite antéro-inférieure et plutôt inférieure sur laquelle on reconnaît cinq corps vertébraux soudés (voy. fig. 3 ci-dessus, p. 27), une face postérieure, mieux dite supérieure, sur laquelle on reconnaît les apophyses épineuses rudimentaires (voy. fig. 6 ci-dessus, p. 36) et les lames de ces mêmes cinq vertèbres, ces parties étant toutes soudées entre elles, et enfin des bords latéraux qui s'élargissent en haut en une surface qui est destinée à s'articuler avec l'os iliaque correspondant, et qui, vu sa forme rappelant celle du pavillon de l'oreille, a reçu le nom de *surface auriculaire* du *sacrum* (voy. en C, fig. 5).

Le *coccyx* (21, fig. 3), qui fait suite au sacrum, représente un appendice caudal rudimentaire, qui, au lieu d'être, comme chez la plupart des mammifères, libre et mobile, se trouve chez l'homme recourbé vers l'intérieur du bassin, dont il contribue à fermer l'orifice inférieur; cette disposition, qui se retrouve chez les singes anthropoïdes, est en rapport avec la station verticale, dans laquelle le poids des viscères abdominaux porte sur le bassin et nécessite, par suite, des dispositions osseuses

propres à renforcer l'ouverture inférieure de la ceinture pelvienne. Le coccyx est formé d'une série de cinq vertèbres soudées les unes aux autres et tellement atrophiées que chacune d'elles est réduite à un petit noyau osseux, représentant un corps vertébral rudimentaire, de sorte que le coccyx forme un court chapelet de cinq petits tubercules osseux.

Les *os iliaques*, dits aussi *os coxaux*, *os de la hanche*, sont au nombre de deux, un de chaque côté, s'articulant en arrière avec le sacrum et s'unissant en avant l'un avec l'autre au niveau de la région dite pubis (fig. 24, 27). Pour comprendre la disposition et la nomenclature des parties que présente un os iliaque, il faut remarquer que cet os se compose primitivement, chez le jeune enfant, de trois pièces distinctes, qui se soudent ultérieurement avec les progrès de l'âge : de ces trois pièces l'une est supérieure et est dite *ilion*; les deux autres sont inférieures, l'une placée en avant et dite *pubis*, l'autre placée en arrière et dite *ischion*. Comme le montre la figure 22, la rencontre de ces trois pièces se fait vers la partie centrale de l'os, au niveau de la grande cavité articulaire (*cavité cotyloïde*) de la hanche, et détermine une figure radiée, c'est-à-dire représentant une sorte d'étoile à trois branches, dont le centre correspond à peu près au centre même de la cavité susindiquée. Nous allons voir que les noms de presque toutes les parties de l'os iliaque sont tirés de la dénomination même de ses trois parties constituantes, c'est-à-dire de l'*ilion*, du *pubis* et de l'*ischion*.

En effet : 1° sur la face externe de l'os iliaque (fig. 23) on distingue, en haut, une vaste surface, dite

fosse *iliaque externe* (en 5 et 6, fig. 23), marquée de deux lignes courbes limitant les insertions des muscles fessiers (4 et 5, fig. 23); au-dessous de cette surface ou fosse iliaque est une cavité circulaire (13 et 14,

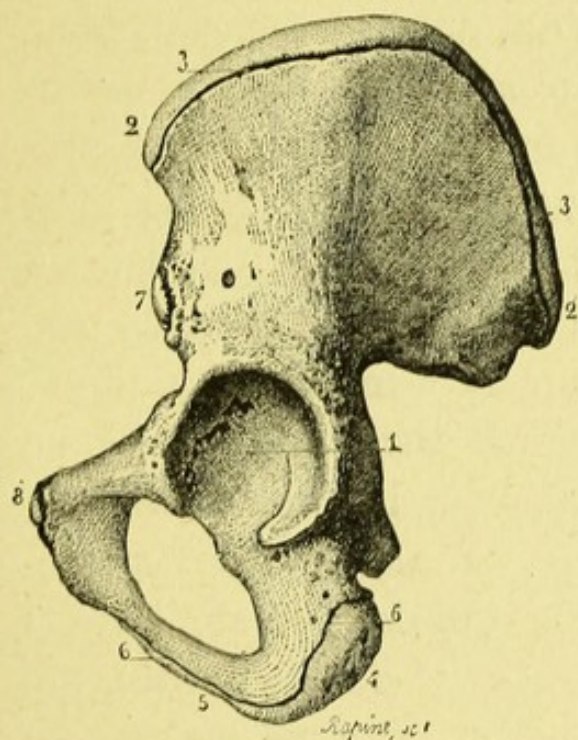


FIG. 22.

Os iliaque d'enfant : ses trois pièces primitives; — 1, ilion, sa partie inférieure; — 5, 6, ischion, sa partie cotyloïde (en 7); — 8, pubis, sa partie cotyloïde (11).

fig. 23) large et profonde, dont la forme a été comparée à celle d'une cuvette (*κοτύλη*, cuvette), et qui, par suite, a reçu le nom de *cavité cotyloïde*; elle est destinée à former l'articulation de la hanche, c'est-à-dire à recevoir la tête du fémur. Le pourtour de cette cavité forme un rebord saillant sur toute son étendue, excepté en bas où il est creusé d'une large incisure (16, fig. 23), dite *grande échancrure*

de la cavité cotyloïde; cette échancrure est un point de repère précieux pour bien mettre dans sa position naturelle soit un os iliaque (fig. 23), soit un bassin entier (fig. 23). Si, en effet, cet os ou ce bassin est supposé appartenir à un sujet en station verticale, la grande échancrure cotyloïde doit être dirigée directement en bas, comme le montre la figure 23. Au-dessous de la cavité cotyloïde, l'os iliaque est perforé d'un large orifice, dit *trou obturateur* ou *trou sous-pubien*

cet os important en disant que, de ses quatre angles, l'antéro-supérieur (2) est formé par l'épine iliaque antérieure et supérieure, l'antéro-inférieur (17) par le pubis, offrant une surface rugueuse qui s'articule avec le pubis du côté opposé; que l'angle inféro-postérieur (20) est formé par la tubérosité de l'ischion, et qu'enfin l'angle supéro-postérieur, épais et mousse, présente à sa partie interne une large surface rugueuse, dite, à cause de sa forme, *surface auriculaire*, comme la surface correspondante du sacrum avec lequel elle s'articule.

Pour constituer le bassin, les deux os iliaques s'unissent entre eux et s'unissent au sacrum par des articulations qui n'ont rien de commun avec celles que nous avons étudiées jusqu'ici dans les membres, par exemple à l'épaule ou au coude. Dans ces articulations des membres les os se répondaient par des surfaces lisses, entre lesquelles rien n'était interposé et qui pouvaient glisser les unes sur les autres; aussi ces articulations ont-elles pour caractère la mobilité. Au contraire, le sacrum répond de chaque côté aux os iliaques, et ceux-ci s'articulent en avant entre eux par des surfaces rugueuses, entre lesquelles sont disposées des couches plus ou moins épaisses de fibro-cartilages (comme les disques inter-vertébraux), et qui, par suite, ne peuvent pas glisser les unes sur les autres, mais sont étroitement unies entre elles. Ces articulations, qui portent le nom de *symphyses* (σύν, avec; φύσσει, souder), sont caractérisées non par la mobilité, mais par la solidité. En arrière, les deux *symphyses sacro-iliaques* maintiennent l'os sacrum solidement enchâssé entre les deux os de la hanche, et de forts ligaments disposés en arrière de la symphyse per-

mettent au sacrum de supporter le poids qui lui est transmis par la colonne lombaire ; en avant, la *symphyse des pubis* (3, fig. 24), outre le fibro-cartilage interposé aux pubis et leur adhérent, est également renforcée par des bandes fibreuses superficielles allant d'un os à l'autre. Ces symphyses font que tout le bassin (sacrum avec les deux os iliaques) forme une seule pièce ; mais en même temps, grâce à ces articulations qui jouissent sinon de mouvements tout au moins d'une certaine élasticité, le bassin peut résister aux chocs qui lui sont transmis par la colonne vertébrale ou par les membres inférieurs, sans se briser, comme cela se produirait fatalement si cette ceinture osseuse était formée d'un seul os partout continu, pour ainsi dire d'une seule coulée. Les symphyses sacro-iliaques et pubienne jouent, par leurs cartilages inter-articulaires, le rôle de coussinets élastiques interposés, lesquels décomposent et éteignent le mouvement ou choc tel qu'il se produit, lorsque, par exemple, on saute d'un lieu élevé en retombant sur la plante des pieds.

Outre ces articulations en symphyse, le bassin présente encore des ligaments qui vont d'une partie osseuse à une autre partie plus ou moins éloignée : ainsi en arrière sont les deux *ligaments sacro-sciatiques*, qui, partant simultanément des bords de la partie inférieure du sacrum sous la forme d'une large bande fibreuse, se dirigent en dehors en divergeant, pour aller, l'un, le *grand ligament sacro-sciatique*, à la tubérosité de l'ischion, l'autre, le *petit ligament sacro-sciatique*, à l'épine ischiatique. Ces deux ligaments transforment les échancrures sciatiques en trous par lesquels passent des

muscles importants et c'est seulement pour cela que ces ligaments ont dû être mentionnés ici, car ils ne se révèlent pas à l'extérieur lorsqu'ils sont couverts par l'épaisse couche des muscles fessiers. Il n'en est pas de même des ligaments ou des bandes fibreuses qui sont situées à la partie antérieure du bassin et qui vont de l'épine iliaque antérieure et supérieure à l'épine du pubis; ce ligament, dit *iléo-pubien*, ou *arcade crurale* ou *ligament de Fallope*, est immédiatement sous-cutané et répond au pli de l'aine; en effet, à son niveau, la peau ne se charge que peu ou pas de graisse, et, comme elle est rattachée à toute la longueur de ce ligament par le tissu cellulaire sous-cutané, il en résulte qu'elle dessine à ce niveau une dépression longitudinale allant de l'épine iliaque à l'épine du pubis. Cette dépression n'est autre chose que le pli de l'aine, marquant la limite entre la peau de l'abdomen et la peau de la face antérieure de la cuisse.

L'ensemble du bassin (fig. 24) forme une pyramide à base supérieure, à sommet inférieur tronqué; ce sommet est entièrement caché sur le sujet complet, les membres inférieurs se détachant de chaque côté et se trouvant assez rapprochés l'un de l'autre à la partie inférieure du bassin pour ne laisser entre eux qu'un intervalle presque linéaire, le périnée, qui répond à l'extrémité inférieure du bassin. Mais la base du bassin dessine nettement son pourtour dans toute sa circonférence, du moins sur les côtés et en avant; de chaque côté, les crêtes iliaques, ou bords supérieurs des os iliaques, forment une ligne légèrement ondulée, dont la partie moyenne est la plus élevée, dont l'extrémité antérieure s'incline brus-

quement en bas pour aboutir à l'épine iliaque antérieure et supérieure, toujours bien visible chez les sujets dont la peau n'est pas surchargée de tissu adipeux; en avant, la base du bassin dessine une vaste échancrure à concavité supérieure, dont la partie centrale correspond à la symphyse du pubis, et dont les parties latérales sont formées par les ligaments de Fallope ou arcades crurales, allant, de chaque côté, d'une épine pubienne à l'épine iliaque antérieure et supérieure correspondante. Cette échancrure médiane antérieure du bassin dessine la limite inférieure de l'abdomen et, faisant face à l'échancrure inférieure du thorax ou creux épigastrique, qui limite supérieurement l'abdomen, donne à la région abdominale antérieure cette forme en bouclier arrondi aux deux bouts, forme que les anciens paraissent avoir conventionnellement exagérée en adoptant pour le creux épigastrique une configuration arrondie au lieu de la forme ogivale qu'il présente sur le squelette. Nous avons précédemment (p. 50) indiqué comment, dans de nombreux cas, la forme adoptée par les anciens statuaires se trouve suffisamment justifiée.

Après avoir étudié le bassin au point de vue de sa mécanique et de la part qu'il prend aux formes extérieures, nous devrions l'examiner au point de vue des proportions, c'est-à-dire des dimensions transversales de la région; mais comme la saillie des hanches est formée non seulement par le bord supérieur des os iliaques, mais encore par celle des grands trochanters (fémur), nous ne pourrions nous livrer à cet examen qu'après avoir pris connaissance des rapports de l'os de la cuisse avec le bassin; c'est pourquoi nous nous bor-

côté opposé, mesure de 25 à 32 centimètres (moyenne, 28); tandis que chez la femme cette ligne mesure de 26 à 35 centimètres (moyenne, 30). Au contraire, la hauteur du bassin est environ de 20 centimètres chez l'homme, tandis qu'elle n'est que de 18 chez la femme. De plus, en examinant comparativement (fig. 24 et 27) un bassin

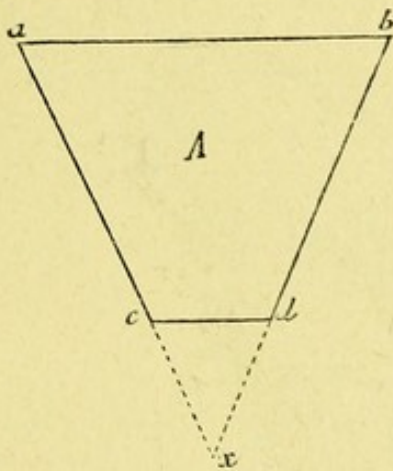


FIG. 25.

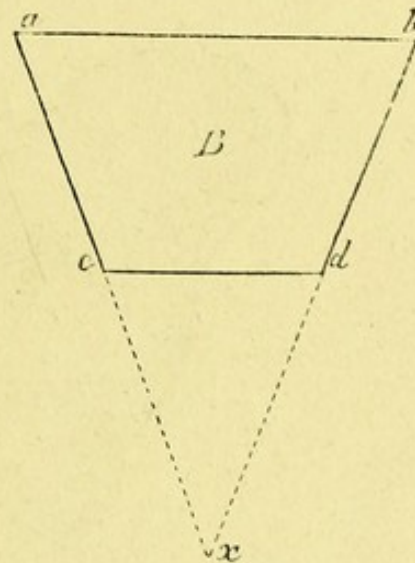


FIG. 26.

Schéma montrant que le bassin de l'homme (A) représente un segment long (a, b, c, d) d'un cône court (a, b, x), tandis que le bassin de la femme (B) représente un segment court (a, b, c, d) d'un cône long (a, b, x).

d'homme et un bassin de femme, on voit que le premier est très étroit, le second relativement très large à sa partie inférieure. Si l'on suppose de chaque côté un plan tangent aux parties latérales du bassin, on voit que ces deux plans se prolongeraient très loin en bas avant de se remonter, pour le bassin de la femme; tandis que chez l'homme ils se montreraient à peu de distance de la partie inférieure du bassin. On peut donc dire, en considérant les figures 25 et 26 qui donnent cette disposition sous une forme schématique, et en tenant compte de ce que les

bassins figurent des segments de pyramides ou de cônes, on peut donc dire, pour résumer ces considérations en une formule simple, que le *bassin de l'homme* (fig. 25) représente un segment long d'un cône court, tandis que le *bassin de la femme* (fig. 26) représente un segment court d'un cône long.

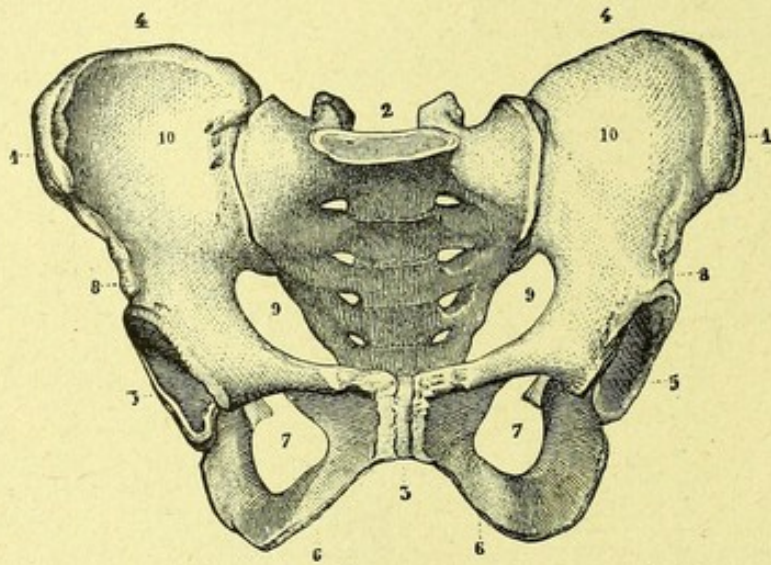


FIG. 27.

Bassin de femme (lettres comme la fig. 26).

Les détails particuliers de configuration qui différencient encore le bassin dans les deux sexes sont relatifs : 1^o à l'épaisseur des parois ; chez l'homme, les parois du bassin sont plus fortes, la crête iliaque plus épaisse, les diverses saillies à insertions musculaires plus marquées ; 2^o à l'*arcade pubienne* et aux *trous obturateurs*. Comme nous avons vu précédemment que le bassin de la femme est, à sa partie inférieure, très notablement plus large que chez l'homme, il sera tout naturel de trouver chacun des éléments de cette partie inférieure plus étendus (transversalement), c'est-à-dire plus larges dans le bassin de femme que dans celui d'homme ; c'est ainsi

que l'arcade pubienne, limitée en haut par la symphyse et de chaque côté par les branches descendantes des pubis, est très large et en même temps très basse chez la femme où elle rappelle la forme d'un plein cintre surbaissé, tandis que chez l'homme (comparez la fig. 24 et la fig. 27, en 3, 6, 6), cette même arcade est étroite et élevée, c'est-à-dire triangulaire et rappelant la forme d'une ogive; c'est pour la même raison que les tubérosités de l'ischion étant plus écartées chez la femme que chez l'homme, les trous obturateurs ou sous-pubiens sont larges et triangulaires chez la femme, tandis qu'ils sont étroits et ovalaires sur le bassin d'homme.

NEUVIÈME LEÇON

SOMMAIRE. — Du *fémur* : son extrémité supérieure : *col*, *tête* et *trochanters*. — Articulation de la hanche, ou *articulation coxo-fémorale* ; mouvements qu'elle permet ; limites de ces mouvements (capsule articulaire et ligament de Bertin) ; limites rigoureuses de l'extension (ligament de Bertin) ; limites étroites de l'adduction (ligament rond) ; influence de la pression atmosphérique (expérience des frères Weber). — Dimensions transversales des hanches et des épaules chez l'homme et chez la femme ; diverses formules (ovoïde des anciens ; ovoïde et ellipse de Salvage) ; formule réelle ; diamètres bi-huméraux et bi-trochantériens ; diamètres bi-acromiaux et bi-iliaques. — Du modelé extérieur de la région des hanches et du grand trochanter en particulier ; les saillies osseuses se traduisent en général sur le modelé extérieur par des méplats ou des parties déprimées.

Le *fémur* (fig. 28 et 31), ou os de la cuisse, est un os long, le plus volumineux de tout le squelette, et composé, comme tous les os longs, d'un corps et de deux extrémités (fig. 28) ; nous étudierons d'abord son extrémité supérieure, afin de nous rendre compte de son articulation avec l'os iliaque.

L'extrémité supérieure du fémur se compose d'une *tête*, supportée par un *col*, et de *tubérosités* placées à la jonction de ce col avec le corps de l'os. — La *tête* du fémur (5, fig. 31) est régulièrement arrondie et représente les trois quarts d'une sphère ; sa surface sphé-

rique, tournée en dedans, est lisse et recouverte de cartilages, excepté au niveau d'une fossette (6, fig. 31) qu'elle présente un peu au-dessous de son centre et qui donne attache à un ligament intra-articulaire (*ligament rond*, voy. ci-après). — Le col du fémur (7, fig. 31) part de la base de la tête et se dirige en bas et en dehors, sous la forme d'un segment de cylindre un peu aplati d'avant en arrière, pour venir se souder à l'extrémité supérieure du corps du fémur sous un angle obtus ouvert en bas et en dedans (fig. 28). Cet angle, que fait l'axe du col avec l'axe du corps, est variable selon les sujets, dans des circonstances bien déterminées; chez l'homme adulte; il est d'environ 135 degrés; chez la femme, il est moins ouvert, c'est-à-dire qu'il se rapproche davantage de l'angle droit (90 degrés), ce qui contribue à augmenter les dimensions transversales de la région des hanches chez la femme; enfin, dans l'un comme dans l'autre sexe, cet angle se rapproche graduellement de l'angle droit avec les progrès de l'âge, ce qui contribue à l'abaissement de la taille chez le vieillard. — A la jonction du col du fémur avec le corps de l'os, se trouvent développées deux tubérosités, l'une située en

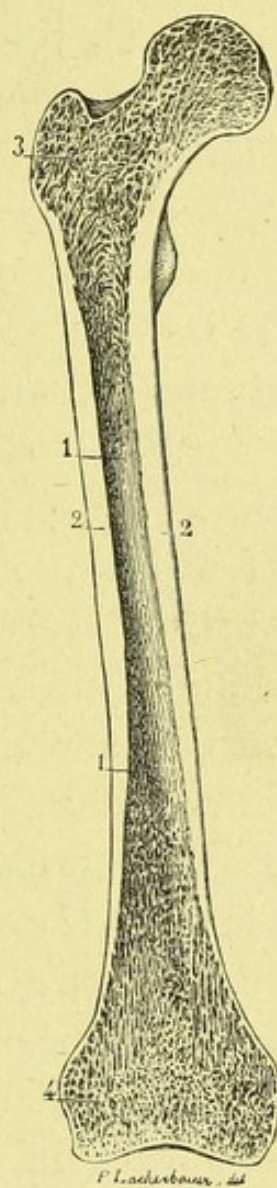


FIG. 28.

Le fémur vu sur une coupe verticale : 1, 1, 2, 2, le corps de l'os avec le canal médullaire dont il est creusé; — 3, le grand trochanter, d'où se détache le col, se terminant par la tête; — 4, extrémité inférieure de l'os.

haut et en dehors et dite *grand trochanter* (3, fig. 28 et 8, fig. 31), l'autre située en bas et en dedans, dans l'angle rentrant du col et du corps et dite *petit trochanter* (10, fig. 31). Le grand trochanter est volumineux, de figure quadrilatère, dépassant le niveau du bord supérieur du col, et présentant sur sa face externe, sa face interne et ses bords de nombreuses empreintes où nous verrons se faire les insertions des muscles de la région fessière; le petit trochanter, au contraire, est peu volumineux, de forme mamelonnée ou conoïde, et donne attache seulement au muscle psoas-iliaque.

L'articulation du fémur avec le bassin, dite articulation *iléo-fémorale* ou *coxo-fémorale*, est formée par la tête du fémur reçue dans la cavité cotyloïde qui l'emboîte étroitement; en effet, le rebord de cette cavité est surmonté d'un bourrelet fibreux (*bourrelet cotyloïdien*) qui en régularise le contour en passant d'une extrémité de la grande échancrure cotyloïde à l'autre extrémité (voy. ci-dessus, p. 103), de manière à former comme un pont sur cette échancrure. En présence de semblables surfaces articulaires, c'est-à-dire d'une tête sphérique reçue dans une cavité également sphérique, on doit s'attendre à trouver dans cette articulation tous les mouvements possibles; c'est ce qui a lieu en effet: la tête du fémur peut glisser en tous sens dans la cavité qui la reçoit, et ces glissements, selon la direction dans laquelle ils se font, se traduisent du côté de la cuisse soit par un mouvement d'*abduction* (le membre inférieur se portant en dehors, s'éloignant du plan médian), soit par un mouvement d'*adduction* (rapprochement vers le plan médian), soit par un mouvement de *flexion* (en avant, la face an-

térieure de la cuisse se rapprochant de la face antérieure de l'abdomen), soit enfin par un mouvement d'*extension* (mouvement inverse de la flexion, c'est-à-dire en arrière). Mais ces mouvements sont très diversement influencés par la disposition des parties ligamenteuses, de telle sorte que les uns sont très peu étendus, tandis que les autres n'ont presque pas de limite.

En effet, l'*appareil ligamenteux* de l'articulation coxo-fémorale se compose d'une longue *capsule*, ou manchon fibreux, qui part du pourtour de la cavité cotyloïde, contient tout le col du fémur dans son intérieur et va se terminer, par son autre extrémité, au niveau de la base du col; mais ici la disposition de cette capsule est très différente en arrière et en avant.

1° En arrière, la capsule ne s'insère pas au col du fémur; elle présente un bord libre qui forme un demi-anneau à la face postérieure du col; par suite, cette partie postérieure de la capsule, s'attachant à l'os iliaque. (bords de la cavité cotyloïde) et, d'autre part, ne prenant pas d'insertion au fémur, ne pourra jamais être tendue. C'est le mouvement en avant, ou de flexion, qui pourrait tendre cette partie postérieure de la capsule, si elle s'insérait par chacun de ses bouts à l'un des os; mais ce mouvement peut aller aussi loin que possible sans qu'il y ait à songer à une tension de la partie postérieure de la capsule articulaire. C'est pourquoi on peut dire que la flexion de la cuisse n'a pas de limite, et en effet on peut la porter jusqu'à amener la face antérieure de la cuisse en contact avec la face antérieure de l'abdomen.

2° En avant, la capsule s'insère parfaitement à la base du col du fémur, sur une ligne rugueuse qui va du grand

au petit trochanter; aussi devra-t-elle être tendue lorsque la cuisse se porte en arrière, va dans l'extension, et à un certain degré d'extension le mouvement doit-il être arrêté. C'est ce qui a lieu en effet; mais, avant de préciser la position à laquelle correspond cet arrêt, nous devons faire remarquer encore que cette partie antérieure de la capsule est très forte, très épaisse, composée de faisceaux ligamenteux descendant directement du bourrelet cotyloïdien vers l'espace intertrochantérin, et à l'ensemble desquels on a donné le nom de *ligament de Bertin*. Grâce à la force de ce ligament, le mouvement d'extension sera à un moment donné limité et arrêté, d'une manière très énergique, invincible. Or si l'on fait l'expérience sur soi-même, c'est-à-dire si, après avoir fléchi la cuisse sur l'abdomen, on l'étend graduellement, on constate que le mouvement est arrêté au moment même où l'axe de la cuisse se trouve sur le prolongement de l'axe du corps, c'est-à-dire, si le sujet est debout, au moment où la cuisse est dans la direction verticale. Si l'on répète cette expérience sur un sujet disséqué, sur une articulation préparée, on voit que le ligament de Bertin, relâché, est plissé tant que le fémur est en flexion sur le bassin, se tend à mesure qu'on porte cet os dans l'extension, et que cette tension, arrivée à son maximum dans la position où le fémur se trouve dans le plan prolongé du tronc, met alors un obstacle invincible à ce que l'extension soit portée plus loin.

Cependant l'homme debout peut porter la cuisse en arrière; mais, il faut y faire bien attention, si par exemple c'est la cuisse droite qui est portée en arrière, ce n'est pas dans l'articulation coxo-fémorale droite que se passe

le mouvement, mais bien dans l'articulation coxo-fémorale gauche, où le tronc est porté en flexion sur le fémur gauche. On peut donc dire que lorsque la cuisse est arrivée, par l'extension, à être sur le même plan que le tronc, cuisse et tronc forment une seule et même pièce, un tout dont les deux parties sont immobiles l'une sur l'autre au point de vue de toute exagération du mouvement d'extension obtenu, et qui ne peut aller plus loin; et que, par suite, du moment qu'une cuisse est portée en arrière de la verticale, le tronc doit être porté d'une quantité égale en avant de la verticale, le tout représenté par exemple par la cuisse droite et le tronc se mouvant alors comme une seule pièce sur l'articulation coxo-fémorale gauche.

C'est encore le ligament de Bertin, c'est-à-dire les fibres antéro-inférieures de la capsule articulaire qui mettent obstacle à l'*abduction*, à l'écartement de la cuisse en dehors; dans la station verticale, le ligament de Bertin, étant tendu, rend l'*abduction* difficile et très bornée; mais dès que la cuisse est légèrement fléchie sur le bassin, le ligament étant relâché, l'*abduction* (l'écartement des cuisses) devient relativement facile.

Le mouvement d'*adduction*, ou de rapprochement des cuisses, présente ce fait très particulier qu'il est presque impossible dans la station verticale; mais il devient très facile dès que l'articulation est légèrement en flexion. Si l'on expérimente sur une articulation dont le ligament de Bertin est coupé, on constate que dans la position d'extension le mouvement d'*adduction* est tout aussi difficile que si ce ligament était intact. Il faut donc chercher ailleurs que dans la partie antérieure de

la capsule la disposition qui limite et arrête l'adduction de la cuisse; nous en trouvons l'explication dans l'existence d'un ligament intra-articulaire, c'est-à-dire placé dans l'intérieur même de l'articulation. Ce ligament, dit *ligament rond*, s'attache, d'une part, à la fossette rugueuse que présente la tête du fémur un peu au-dessous de son centre (6, fig. 31) et va, d'autre part, s'attacher, en se bifurquant, aux deux extrémités de la grande échancrure cotyloïde. Or nous avons vu précédemment que sur le bassin d'un homme placé debout cette grande échancrure regarde directement en bas (p. 103); le ligament rond, dans la station verticale, est donc lui-même vertical, et il est alors tendu, car il semble suspendre le bassin à la tête du fémur (d'où le nom de *ligament suspenseur* que lui ont donné quelques anatomistes). Or, dans la station verticale, le fémur étant vertical, tout mouvement d'adduction de la cuisse se produirait par un glissement de la tête du fémur de bas en haut, dans la cavité cotyloïde; mais ce glissement ne peut avoir lieu, la tête fémorale étant retenue dans ce sens par le ligament rond ou suspenseur alors tendu. Si, par contre, on fléchit légèrement le fémur, le ligament rond se trouve relâché; il permet le glissement de la tête dans la cavité, glissement qui du reste doit se faire d'avant en arrière pour produire l'adduction, et cette adduction peut en effet s'accomplir alors avec facilité et avec force. L'expérience qui constate ces faits, sans en donner l'explication anatomique (saisissable seulement sur des pièces préparées), est très facile à faire sur soi-même et donne lieu à un résultat frappant; en effet, en se tenant rigoureusement debout, aussi raide et aussi ren-

versé en arrière que possible, on constatera qu'il est à peu près impossible de rapprocher les deux genoux, de faire disparaître par adduction des cuisses le faible intervalle qui sépare leurs extrémités inférieures et que souvent l'adduction est tellement nulle et impossible dans cette position, qu'on serait incapable d'écraser par un mouvement de rapprochement des deux genoux un corps fragile, par exemple un œuf interposé entre eux. Mais dès qu'on fléchit un peu les cuisses sur le bassin, ou plus simplement le tronc sur les cuisses, l'adduction devient extrêmement facile et cette fois c'est avec une grande force qu'on peut amener les faces internes des genoux à s'entrechoquer.

L'articulation coxo-fémorale, si remarquable par les divers détails de mécanique animale que nous venons d'exposer, l'est encore parce fait que c'est sur elle qu'on fait le plus commodément la démonstration d'une loi qui s'applique du reste à toutes les articulations, mais dont nous devons réserver l'exposé pour le moment où nous serions arrivés à l'articulation de la hanche; nous voulons parler de la loi relative à *l'influence de la pression atmosphérique sur le maintien au contact des surfaces articulaires*. Jusqu'à présent, en étudiant les articulations, nous avons parlé de la forme des surfaces osseuses et, de leur configuration, nous avons pu déduire quelle devait être la nature des mouvements permis par l'articulation considérée; nous avons ensuite parlé des ligaments qui entourent l'articulation et, de leurs dispositions, nous avons pu déduire les limites plus ou moins étroites imposées à ces mouvements. Mais jamais nous n'avons parlé des conditions qui font

que la surface articulaire d'un os glisse sur la surface articulaire sans jamais s'en écarter, c'est-à-dire des conditions qui maintiennent les surfaces dans un contact intime et permanent. On aurait peut-être pu croire que ce rôle est dévolu aux ligaments; mais ce serait là une erreur : c'est la pression atmosphérique qui maintient ce contact; ceci demande une explication par un exemple pris en dehors de la mécanique animale et une démonstration par une expérience faite sur l'articulation coxo-fémorale.

Les exemples montrant comment la pression atmosphérique peut maintenir deux corps étroitement collés l'un à l'autre sont pour ainsi dire innombrables : les ventouses, par exemple celles qu'on applique contre une glace, y adhèrent fortement ensuite parce que entre elles et la glace est un air raréfié, et que, par suite, la pression atmosphérique agit à leur surface pour les comprimer et les faire adhérer. Il est un jouet qu'on voit souvent entre les mains des jeunes garçons et qui nous offre un exemple, plus simple encore. Il consiste en un disque de cuir fort et souple, ayant une ficelle fixée en son centre, sur l'une des faces. Quand on applique exactement l'autre face du disque sur une pierre, sur un pavé par exemple, de manière à comprimer le disque et à bien chasser tout l'air qui est entre lui et la surface de la pierre, si alors on tire brusquement sur la ficelle, on soulève le pavé et on le déplace, parce que la pression atmosphérique a suffi pour faire adhérer le disque de cuir et le pavé entre lesquels il n'y a pas d'air.

Or la tête du fémur est reçue dans la cavité cotyloïde dans des conditions absolument identiques à celles

que nous venons d'indiquer. D'une part, la tête du fémur est exactement appliquée contre le fond de la cavité cotyloïde, et ce contact est rigoureusement parfait, les irrégularités que présente le fond de la cavité sur le squelette étant comblées par des coussinets adipeux. D'autre part, le bourrelet cotyloïdien embrasse étroitement la base de la tête du fémur et représente ici les bords de la ventouse dont il a été question dans une des comparaisons précédentes. Or, comme le vide existe entre les deux surfaces articulaires, et que l'air ne peut pénétrer entre elles, elles adhèrent très fortement l'une à l'autre, tout en pouvant glisser l'une sur l'autre (la tête rouler dans la cavité); mais, si par un moyen quelconque on donne à l'air extérieur accès dans l'espace articulaire, entre les surfaces articulaires, aussitôt l'adhérence cesse, la pression atmosphérique se faisant sentir alors aussi bien en dedans qu'en dehors de l'articulation. L'expérience classique, propre à mettre ces faits en évidence, a été instituée par les frères Weber et peut se reproduire de la manière suivante : sur un sujet suspendu par la région des épaules, on dissèque les parties molles (peau et muscles) qui entourent l'articulation de la hanche et on enlève ces parties de manière à mettre à nu la capsule articulaire; si alors on coupe circulairement cette capsule dans toute son épaisseur, on constate que le membre inférieur correspondant ne se détache pas du tronc, et cependant il n'y a plus aucun ligament qui rattache le fémur au bassin (car on ne peut invoquer la présence du ligament intra-articulaire ou ligament rond, qui suspend le bassin au fémur et qui laisse facilement ce dernier sortir de la cavité cotyloïde); c'est donc la

pression atmosphérique qui maintient le contact des deux surfaces articulaires. Et, en effet, si, pénétrant par l'intérieur du bassin, on perfore le fond de la cavité cotyloïde, on entend un léger sifflement se produire, l'air pénètre dans la cavité, se répand entre les deux surfaces et aussitôt le membre inférieur correspondant se détache et tombe, la tête du fémur n'étant plus maintenue par rien. Mais ce n'est pas tout; on peut, sur ce même sujet, sur cette même articulation, renouveler l'expérience et la rendre encore plus démonstrative. Si, en effet, on prend le membre détaché, et si, après avoir bouché avec un peu de cire le trou fait à l'arrière-fond de la cavité cotyloïde, on replace la tête de fémur dans cette cavité, en lui faisant exécuter quelques mouvements de glissement afin de rendre parfait le contact des surfaces articulaires et de chasser l'air interposé entre elles, on constate que dès lors la tête du fémur demeure adhérente dans la cavité, et que le membre inférieur est de nouveau suspendu par elle au bassin; mais qu'on enlève, en arrivant par l'intérieur du bassin, le bouchon de cire et qu'on permette ainsi à l'air de se précipiter de nouveau entre les surfaces articulaires, aussitôt on verra le membre inférieur se détacher du bassin, la tête du fémur sortant de la cavité cotyloïde. L'expérience peut être ainsi reproduite un nombre pour ainsi dire infini de fois.

Nous avons cru devoir insister ici, une fois pour toutes, sur ce rôle important de la pression atmosphérique dans la mécanique des articulations; des expériences analogues, mais plus délicates à exécuter sur les autres articulations, montrent que partout cette pression

joue ce même rôle relativement au maintien en contact des surfaces articulaires. Pour en revenir à l'étude de la région de la hanche, ou plutôt du grand trochanter en particulier, il nous reste à examiner quelles sont les *dimensions transversales* de cette région, et quelles sont les *formes* qui, dans le modelé extérieur, résultent directement de la présence du grand trochanter.

La *dimension transversale* qui va d'un grand trochanter à l'autre doit être comparée à celle qui va d'une tête humérale à l'autre, c'est-à-dire qu'il nous faut comparer le *diamètre des hanches* au *diamètre des épaules*.

Ce qui frappe le plus, sous ce rapport, au premier coup d'œil sur une série de squelettes ou de sujets complets, c'est la forte saillie que forment les hanches chez la femme. Pour exprimer cette disposition, diverses formules ont été proposées; elles consistent à considérer le tronc comme une figure plus ou moins régulièrement ovale, dont une extrémité correspond aux épaules, l'autre aux hanches; et à se demander quelle est, selon les sexes, l'extrémité dont le diamètre l'emporte sur l'autre. Les anciens n'hésitaient pas à exprimer cette formule de la manière suivante : chez l'homme et chez la femme, le tronc représente un ovoïde, c'est-à-dire un ovale comparable à celui que figure un œuf, ayant un gros bout et un petit bout; mais chez l'homme cet ovoïde est à gros bout supérieur, tandis qu'il est à gros bout inférieur chez la femme. Cela revient à dire que chez la femme le diamètre des hanches l'emporte sur celui des épaules, tandis que chez l'homme c'est le diamètre des épaules qui l'emporte sur celui des hanches. Cette formule, pour ce qui est de la femme, est évidem-

ment exagérée, ainsi que nous allons le voir dans un instant par la comparaison des chiffres réels; elle parut, en effet, exagérée à Salvage et à Malgaigne, qui, dans leurs ouvrages d'anatomie, proposèrent de la remplacer par la formule suivante : tandis que le tronc de l'homme forme un ovoïde à grosse extrémité supérieure, le tronc de la femme forme une ellipse, c'est-à-dire un ovoïde dont les deux bouts sont de même dimension : ce qui revient à dire que chez l'homme le diamètre des épaules l'emporte sur celui des hanches et que chez la femme le diamètre des hanches ne l'emporte pas sur celui des épaules, mais arrive seulement à l'égaliser.

Or cette dernière formule elle-même exagère les proportions réelles du diamètre des hanches chez la femme; la formule exacte est la suivante : chez l'homme comme chez la femme le tronc représente un ovoïde à grosse extrémités supérieure; mais, tandis que chez l'homme la différence entre cette large extrémité supérieure et la petite extrémité inférieure est très considérable, chez la femme cette différence est beaucoup moindre. Nous allons voir en effet par les chiffres que chez la femme le diamètre des hanches, tout en restant toujours inférieur à celui des épaules, arrive à n'en différer que peu. Chez l'homme, la distance qui s'étend de la limite externe d'une tête humérale à la partie correspondante du côté opposé (*diamètre bi-huméral*) est en moyenne de 39 centimètres; et la mesure prise d'un grand trochanter à l'autre (*diamètre bi-trochantérien*) est de 31 centimètres, c'est-à-dire qu'il y a entre ces deux diamètres une différence d'environ $\frac{1}{5}$. Chez la femme, le diamètre bi-huméral étant en moyenne de

35 centimètres, le diamètre bi-trochantérien est de 32 ; c'est-à-dire qu'il y a alors entre ces deux diamètres une différence de $1/12$ seulement. Ces chiffres peuvent encore servir à démontrer que le diamètre des épaules est plus grand chez l'homme que chez la femme (39 à 35) ; et qu'inversement le diamètre des hanches est plus grand chez la femme que chez l'homme (32 à 31) ; que, par suite, si un homme et une femme de taille moyenne sont supposés projeter directement leur ombre sur une même partie d'un écran, l'ombre des épaules de l'homme couvrira largement l'ombre des épaules de la femme, et qu'inversement l'ombre des hanches de la femme couvrira l'ombre des hanches de l'homme, mais ne dépassera cette dernière que d'une faible quantité.

Par diamètre des hanches nous avons, dans les considérations précédentes, entendu le diamètre bi-trochantérien. Il est cependant une manière de considérer les choses qui justifie jusqu'à un certain point les formules adoptées par les auteurs précédemment cités ; c'est celle qui consiste à comparer, sur le squelette, chez l'un et l'autre sexe, le diamètre du bassin (les fémurs étant enlevés) au diamètre des épaules (les humérus étant enlevés) : alors les épaules sont représentées par le *diamètre bi-acromial*, et les hanches par le *diamètre bi-iliaque* (d'une crête iliaque à l'autre). Dans ces circonstances, les mensurations exactes montrent que chez l'homme le diamètre bi-acromial est de 32 centimètres et le bi-iliaque de 28 ; c'est-à-dire qu'ici, comme précédemment, le tronc dépouillé de ses membres représente encore un ovoïde à grosse extrémité supérieure ; mais on constate que, chez la femme, le diamètre bi-acromial

étant de 29 centimètres, le diamètre bi-iliaque atteint 30 centimètres, c'est-à-dire qu'ici le tronc, dépouillé de ses membres, représente une ellipse, ou un ovoïde à grosse extrémité inférieure, l'extrémité supérieure différant très peu en largeur de l'extrémité inférieure. Mais c'est là un mode de mensuration qui tient trop peu de compte de la réalité complète, car l'artiste n'a pas à considérer le tronc autrement que complet, c'est-à-dire pourvu des membres supérieurs et inférieurs, et il doit tenir compte de la part que prennent aux diamètres des deux extrémités du tronc la présence des racines de ces membres (tête de l'humérus et grand trochanter). Nous avons tenu cependant à rapporter ici ce procédé de mensuration, parce qu'il met bien en évidence la prépondérance du diamètre du bassin chez la femme, comparativement à ce qu'on constate chez l'homme, ainsi que, du reste, nous l'avons vu précédemment (ci-dessus, p. 111).

Si l'on dispose en tableau les chiffres précédemment indiqués pour les diamètres bi-huméral, bi-trochantérien, bi-acromial et bi-iliaque chez l'homme et chez la femme, ou si, mieux encore, on traduit ces chiffres par des lignes proportionnelles destinées à donner, sur une silhouette de femme et sur une silhouette d'homme, la valeur des diamètres de la région des épaules et des diamètres de la région du bassin et des hanches, et si on fait passer des lignes verticales par les extrémités des diamètres bi-iliaques et bi-trochantériens, on obtiendra deux figures qui résument d'une manière graphique toutes les indications précédentes (fig. 29 et 30). On y constatera, en effet, que chez l'homme (fig. 29) les lignes verticales

(x et y) passant, aussi bien par l'extrémité du diamètre bi-trochantérien (d, d) que du diamètre bi-iliaque (c, c), viennent en haut tomber toutes deux en dedans aussi bien de l'extrémité du diamètre bi-huméral (b, b) que du




FIG. 29.

Schéma des rapports des diamètres des hanches avec les diamètres des épaules chez l'homme. (Voir le texte.)




FIG. 30.

Schéma des rapports des diamètres des hanches et des diamètres des épaules chez la femme. (Voir le texte.)

diamètre bi-acromial (a, a) ; au contraire, chez la femme, (fig. 30) on verra que ces mêmes lignes verticales viennent toutes deux tomber en dedans de l'extrémité du diamètre bi-huméral, mais en dehors du diamètre bi-acromial.

Après cette étude sur les proportions des hanches, nous devons dire un mot de la part que le grand trochanter prend au modelé des formes extérieures. En voyant sur un squelette le grand trochanter se détacher

si nettement et faire en dehors une saillie si considérable, on pourrait s'attendre à trouver dans le modelé extérieur une saillie reproduisant la forme du grand trochanter. Il n'en est cependant rien. Les muscles qui viennent du bassin et vont s'attacher au trochanter sont nombreux, superposés, épais, et le corps charnu des plus superficiels est assez fort pour faire une saillie qui dépasse légèrement celle du trochanter; au niveau de celui-ci leur corps charnu est remplacé par un tendon plus ou moins aplati, de telle sorte qu'en définitive la face externe du trochanter se trouve traduite sur le modelé extérieur par une dépression bornée en avant par la saillie du muscle tenseur du fascia lata, en haut et en arrière par celles du moyen et du grand fessier; en bas, le méplat concave correspondant au grand trochanter se continue directement avec le vaste méplat qui règne sur la face externe de la cuisse et qui correspond à l'aponévrose fascia lata (voy. ci-après).

C'est là, du reste, un cas qui a beaucoup d'analogues : les saillies osseuses se traduisent souvent à l'extérieur par un modelé plus ou moins creux; et la cause en est toujours dans la même disposition que précédemment, à savoir que les saillies osseuses donnent insertion à des muscles dont le corps charnu s'arrête à peu de distance de la saillie osseuse et forme ainsi, par son épaisseur, un certain relief autour de la saillie; d'une manière plus générale encore on peut dire que, à quelques exceptions près (par exemple les malléoles ou chevilles), toutes les fois qu'une surface osseuse n'est recouverte que par la peau, les muscles qui environnent cette surface s'élèvent au-dessus de son niveau et, par suite, font

qu'elle se traduit extérieurement par un creux d'autant plus prononcé que le sujet est plus musclé. C'est ainsi que la partie médiane du sternum se traduit extérieurement par une gouttière limitée de chaque côté par le relief des muscles grands pectoraux ; que la face interne du tibia forme une longue et large gouttière lorsque les muscles antérieurs et postérieurs de la jambe sont très développés, etc.

DIXIÈME LEÇON

SOMMAIRE. — Squelette de la cuisse et du genou. — *Corps* du fémur ; sa courbure ; sa direction oblique ; ligne àpre. — Extrémité inférieure du fémur : condyles ; espace intercondylien ; trochlée antérieure. — *Rotule* ; ligament rotulien. — Partie inférieure des os de la jambe. — *Tibia* ; ses plateaux ; sa tubérosité antérieure. — Tête du *Péroné*. — Articulation du genou : rapports des os dans la flexion et dans l'extension. — Appareil ligamenteux : capsule ; sa laxité et son étendue en avant, d'où facilité et étendue du mouvement de flexion ; sa force et sa brièveté en arrière, d'où limite du mouvement d'extension. — Ligaments latéraux du genou ; leur mécanisme spécial déduit de leur insertion supérieure excentrique. — Mouvements de latéralité du genou ; ligaments croisés. — Modelé de la région du genou : méplat susrotulien ; saillies rotuliennes ; tendon rotulien et pelotons adipeux qui le débordent. — Saillies osseuses de la face externe et tendons y aboutissant. — Simplicité du modelé de la face interne du genou.

Après avoir étudié l'extrémité supérieure du fémur au point de vue de l'articulation, des proportions et des formes de la région des hanches, nous devons continuer l'étude de cet os en examinant son *corps* et son *extrémité inférieure*, cette dernière partie nous amenant à l'*articulation du genou*.

Le *corps* du fémur n'est pas droit, mais bien légèrement courbe avec convexité tournée en avant ; sur le sujet complet cette convexité se reconnaît encore dans la forme de la face antérieure de la cuisse très nettement

convexe de haut en bas (bombée en avant), les muscles qui recouvrent le fémur en avant étant disposés de manière à exagérer encore cet aspect puisque leurs corps charnus sont surtout accumulés au niveau de la partie moyenne de la région antérieure de la cuisse. — D'autre part, le fémur, sur un sujet debout, n'est pas dirigé verticalement, mais bien obliquement de haut en bas et de dehors en dedans (fig. 31), de telle sorte que les extrémités supérieures des deux fémurs sont relativement très éloignées l'une de l'autre, tandis que leurs extrémités inférieures se rapprochent beaucoup au niveau des genoux. Chez la femme, cette obliquité est plus prononcée que chez l'homme, ce qui tient à ce que les extrémités supérieures des deux fémurs sont, chez elle, plus écartées, ainsi qu'il résulte des considérations dans lesquelles nous sommes précédemment entrés relativement au diamètre des hanches (diamètre bi-trochantérien) chez la femme.

La forme du corps du fémur est celle d'un prisme triangulaire présentant trois faces, une antérieure, une postéro-externe, une postéro-interne, et trois bords, deux latéraux et un postérieur. Les deux bords latéraux sont très arrondis, non tranchants; le bord postérieur, au contraire, est très saillant sous forme d'une ligne rugueuse dite *ligne âpre* (1, fig. 31), laquelle donne insertion à un très grand nombre de muscles. Cette ligne âpre se divise en haut en deux *bifurcations* légèrement divergentes, dont l'externe (2, 2, fig. 31) va vers le grand trochanter et l'interne (3) vers le petit trochanter. En bas, la ligne âpre se bifurque de même, l'une de ses branches allant vers la tubérosité interne, l'autre vers la tubérosité externe du fémur (4, 4, fig. 31).

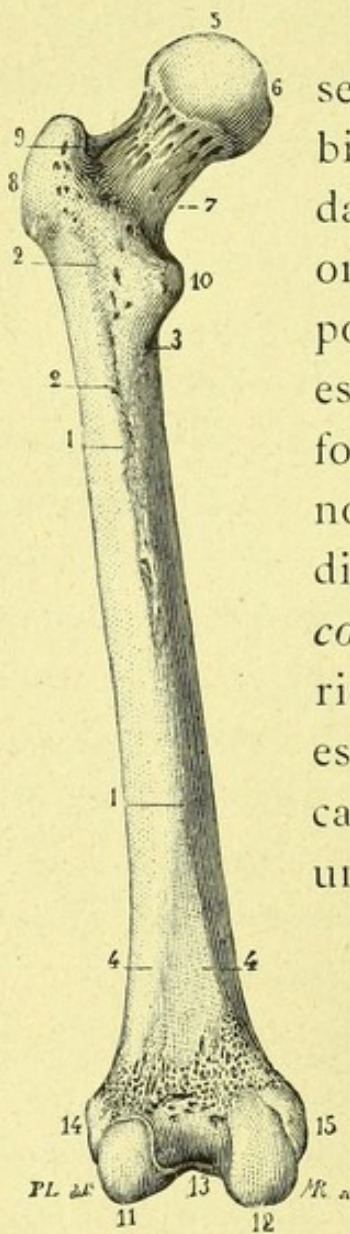


FIG. 31.

Fémur gauche, vue postérieure. — 5, 1, ligne âpre; — 2, 2, sa bifurcation supérieure externe; — 3, sa bifurcation supérieure interne; — 4, 4, ses bifurcations inférieures; — 5, tête du fémur; — 6, dépression de la tête donnant insertion au ligament rond (voy. p. 120); — 7, col du fémur; — 8, grand trochanter; — 9, face interne du grand trochanter; — 10, petit trochanter; — 11, condyle externe; — 12, condyle interne; — 13, échancrure intercondylienne; — 14, 15, tubérosités surmontant chacun des condyles.

L'extrémité inférieure du fémur se renfle fortement et se dilate aussi bien dans le sens transversal que dans le sens antéro-postérieur. Quand on examine cette extrémité par sa face postérieure (fig. 31), on voit qu'elle est formée par deux grosses masses fortement saillantes en arrière, qu'on nomme *condyles* du fémur et qu'on distingue en *condyle interne* (12) et *condyle externe* (11). La surface inférieure et postérieure de ces condyles est lisse et recouverte d'une couche de cartilage articulaire; entre eux est une profonde excavation dite *espace intercondylien* (13, fig. 31) qui les sépare. Quand au contraire on examine l'extrémité inférieure du fémur par sa face antérieure, on constate qu'ici les condyles

viennent se rejoindre, se fusionner l'un avec l'autre et que leur surface lisse se continue en avant en une surface articulaire configurée en poulie et dite *trochlée fémorale*. Cette trochlée présente une gorge médiane, et deux lèvres, dont l'externe, faisant suite au condyle ex-

terne, est plus saillante et remonte plus haut que la lèvre

interne faisant suite au condyle du même côté. Ces détails sont très importants, car, comme nous le verrons, sur le genou fortement fléchi, les lèvres de la poulie fémorale se dessinent nettement à travers la peau et laissent constater leurs différences en saillie et en hauteur.

Pour former l'articulation du genou, l'extrémité inférieure du fémur est en rapport directement avec la rotule et avec l'extrémité supérieure du tibia ; elle est indirectement en rapport avec l'extrémité supérieure du péroné. Nous devons donc étudier de suite la rotule et les extrémités supérieures des deux os de la jambe.

La *rotule*, qu'on a comparée à un disque, d'où son nom (*rotula*, petite roue), est en réalité de forme triangulaire, présentant une face antérieure unie et légèrement convexe, une face postérieure moulée sur la trochlée fémorale, c'est-à-dire formée d'une saillie médiane correspondant à la gorge de la poulie et de deux dépressions latérales correspondant chacune à l'une des lèvres de la poulie. La circonférence de la rotule est formée par deux bords latéraux obliques, une base tournée en haut, donnant attache au tendon du triceps, et un sommet tourné en bas, donnant attache à un fort ligament qui va, d'autre part, s'insérer à la tubérosité antérieure du tibia et qu'on nomme *ligament rotulien*. En réalité, ce ligament fait suite au tendon du triceps, la rotule devant être considérée comme un os sésamoïde, c'est-à-dire comme un noyau osseux développé dans l'épaisseur d'un tendon (dans l'épaisseur du tendon du triceps crural).

La *jambe*, comme l'avant-bras, est formée de deux os ; l'un, plus volumineux, est situé en dedans (1, fig. 32), c'est

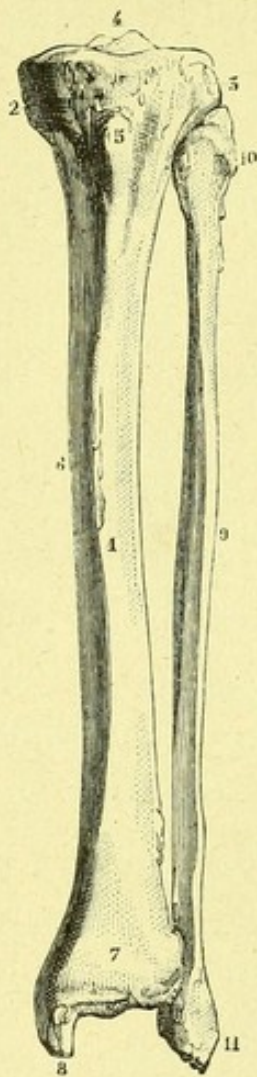


FIG. 32.

Les deux os de la jambe gauche; vue antérieure. — 1, corps du tibia; — 2, son plateau interne; — 3, son plateau externe; — 4, épine du tibia; — 5, tubérosité antérieure du tibia; — 6, crête du tibia; — 7, extrémité inférieure du tibia, avec la malléole interne (8); — 9, corps du péroné; — 10, son extrémité supérieure; — 11, son extrémité inférieure ou malléole externe.

le *tibia*; l'autre, plus grêle, est situé en dehors et un peu en arrière, c'est le *péroné* (9, fig. 32). Comme les deux os de l'avant-bras, les deux os de la jambe arrivent à des niveaux différents l'un de l'autre en bas et en haut; en haut, le tibia monte plus haut que le péroné et c'est pourquoi il prend seul une part directe à l'articulation du genou; en bas, c'est le péroné qui dépasse le tibia et c'est pourquoi la malléole externe descend plus bas que la malléole interne. Mais nous ne devons examiner pour le moment que les extrémités supérieures de ces deux os.

L'extrémité supérieure du tibia est très volumineuse, transversalement élargie, et présente à sa face supérieure deux plateaux légèrement excavés, dits *cavités glénoïdes*, qu'on distingue en plateau externe (3, fig. 32) et plateau interne (2, fig. 33) chacun en rapport avec le condyle fémoral de même nom. L'espace qui, sous forme d'une gouttière antéro-postérieure, sépare ces deux plateaux présente à sa partie moyenne une saillie conoïde assez mousse, dite *épine du tibia* (4, fig. 32), qui répond à l'espace intercondylien du fémur. Quant au pourtour de l'extrémité supérieure du tibia, tous les détails inté-

ressants qu'il présente sont groupés sur la face antéro-externe, ce sont : 1^o tout en avant, au niveau de la jonction de l'extrémité supérieure avec le corps de l'os, une large éminence arrondie, dite tubérosité antérieure du tibia (5, fig. 32), qui donne insertion au ligament rotulien précédemment indiqué ; 2^o en dehors et un peu en arrière, une surface arrondie, lisse et couverte de cartilage, destinée à s'articuler avec la tête du péroné (10, fig. 31) ; 3^o sur le milieu d'une ligne légèrement courbe à convexité supérieure, allant de la tubérosité antérieure du tibia à la surface articulaire péronéale, une saillie osseuse plus ou moins prononcée selon les sujets et dite *tubérosité du jambier antérieur*, du nom du muscle auquel elle donne attache. — Si dans cette énumération on remplace la surface articulaire péronéale par la tête du péroné elle-même, on a la liste des trois principales saillies osseuses qui se révèlent à l'extérieur à ce niveau, savoir la tubérosité antérieure du tibia, la tubérosité du jambier antérieur et la tête du péroné.

L'extrémité supérieure ou tête du péroné (10, fig. 32), irrégulièrement arrondie, est placée en dehors et un peu en arrière, sur l'extrémité supérieure du tibia, mais n'arrivant pas jusqu'au niveau de la surface des plateaux de ce dernier ; elle présente en arrière une saillie pointue verticalement dirigée, dite *apophyse styloïde*, mais qui, entourée par le ligament latéral externe du genou qui s'y attache, ne se manifeste pas dans le modelé extérieur.

Telles sont les parties osseuses qui prennent une part directe (fémur, tibia, rotule,) ou indirecte (péroné) à l'articulation du genou. Sur un sujet debout les con-

dyles du fémur reposent par leur partie inférieure sur les plateaux du tibia, et la concordance des surfaces articulaires est rendue plus exacte par ce fait, peu important du reste au point de vue des formes, que le bord de chaque plateau du tibia est pourvu d'un bourrelet fibreux, dit *fibro-cartilage semi-lunaire*, lequel augmente la saillie de ce bord (5, 5, fig 34) et fait que le condyle fémoral correspondant est reçu dans une véritable cavité articulaire; en même temps, chez le sujet debout, la rotule est appliquée sur la trochlée fémorale. Lorsqu'au contraire le sujet se met à genoux, ou, d'une manière plus générale, lorsqu'il fléchit la jambe (en la portant en arrière), la rotule, que le ligament rotulien fixe au tibia d'une manière invariable, glisse du haut en bas sur la trochlée, arrive au contact de la partie antérieure des condyles, en même temps que ceux-ci sont en contact avec les plateaux du tibia par leur partie toute postérieure. Après cette rapide indication sur les rapports des os de l'articulation du genou, nous devons étudier avec détail l'appareil ligamenteux qui les réunit, afin de nous rendre compte des particularités du mécanisme de cette articulation.

L'appareil ligamenteux du genou se compose essentiellement d'une *capsule*, c'est-à-dire d'un *manchon fibreux* qui, comme nous l'avons déjà dit pour les articulations précédemment étudiées, s'attache par ses extrémités aux bords des surfaces articulaires. Sur le fémur, cette insertion se fait sur les limites de la trochlée et des surfaces cartilagineuses des condyles; sur le tibia, elle se fait sur le bord des plateaux; enfin elle se fait de même sur les bords de la rotule. Mais si ces insertions sont faciles à

comprendre, nous devons insister sur la disposition de cette capsule, c'est-à-dire sur sa longueur, sa laxité, considérées à la région antérieure, à la région postérieure, et sur les parties latérales, afin de nous rendre compte de la manière dont elle laisse certains mouvements très faciles et très étendus, tandis qu'elle limite les autres ou même les rend à peu près impossibles.

En avant (*a, a*, fig. 33), la capsule est très lâche, très étendue, c'est-à-dire que la partie qui va de la limite antérieure de la trochlée au bord supérieur de la rotule forme comme une vaste poche, un cul-de-sac qui remonte en haut sous le tendon du muscle triceps (5, fig. 33) et est désigné sous le nom de *cul-de-sac sous-tricipital*. Cette disposition nous rend compte de la facilité et de l'étendue du mouvement de flexion; en effet, dans la flexion, le tibia se portant en arrière, et entraînant avec lui la rotule du haut en bas, ainsi qu'il a été dit précédemment, la partie susrotulienne de la capsule serait tendue et briderait le mouvement si cette partie était courte et serrée; mais la capsule est en ce point si étendue et si lâche, qu'aucune exagération de la flexion de la jambe ne peut lui faire subir la moindre

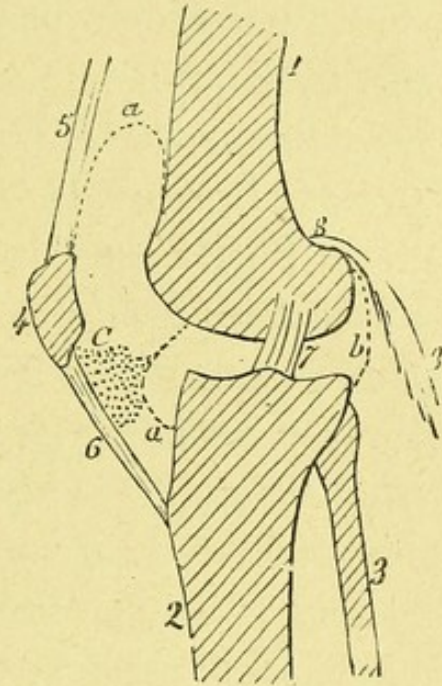


FIG. 33.

Schéma des parties articulaires du genou (coupe antéro-postérieure); — 1, fémur; — 2, tibia; — 3, péroné; — 4, rotule; — 5, tendon du triceps; — 6, tendon ou ligament rotulien; — 7, l'un des ligaments croisés intra-articulaires; — 8, 8, l'un des muscles jumeaux; — *a, a*, partie antérieure, et *b*, partie postérieure de la capsule articulaire; — *C*, peloton adipeux sous-rotulien.

tension ; aussi la flexion de l'articulation du genou peut-elle aller jusqu'à la rencontre des parties molles de la région postérieure de la jambe (mollet) avec les parties molles de la face postérieure de la cuisse.

En arrière, la capsule est courte et épaisse, formant sur chaque condyle une sorte de capsule fibreuse (*b*, fig. 33), sur laquelle s'attachent les muscles jumeaux (muscles du mollet). Lorsque la jambe est fléchie sur la cuisse, cette partie postérieure du manchon articulaire ou capsule fibreuse des condyles est relâchée ; mais, à mesure que la jambe passe de la flexion dans l'extension, la capsule fibreuse des condyles se tend, et lorsque l'extension est arrivée à mettre la jambe sur le prolongement de la cuisse, cette tension de la capsule a atteint un degré qui met obstacle à toute exagération de ce mouvement, c'est-à-dire fixe la jambe sur la cuisse dans la position indiquée. Il est, de plus, une autre disposition importante qui agit, et avec plus de force, dans le même sens, c'est-à-dire qui arrête l'extension : ce sont les parties latérales, internes et externes de la capsule, parties qui sont renforcées chacune par un ligament distinct (*ligaments latéraux*).

Le *ligament latéral interne* a la forme d'une bandelette aplatie ; aussi paraît-il confondu plus ou moins avec la partie correspondante de la capsule. Le *ligament latéral externe*, au contraire, a la forme d'un cordon arrondi très fort, bien distinct de la capsule, d'autant plus que l'insertion de son extrémité supérieure se fait non sur le tibia, mais sur la tête du péroné (à l'*apophyse styloïde*, voy. ci-dessus, p. 137), à côté de l'insertion du tendon du muscle biceps (voy. 21, 21, fig. 60, p. 266). Mais ce que ces ligaments présentent de plus remarquable,

c'est que leurs extrémités supérieures, attachées aux faces latérales des condyles, s'insèrent non vers le centre de courbure de ces condyles, mais en un point très excentrique, situé en arrière du centre (en *a*, fig. 34 et 35). Il en résulte que pendant la flexion ces ligaments sont relâchés; mais qu'à mesure que se produit l'extension, c'est-

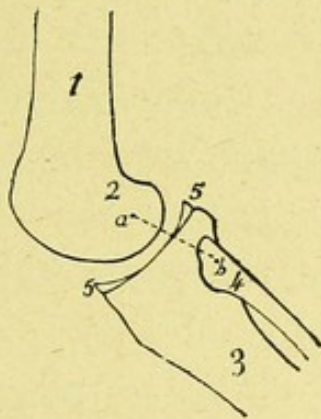


FIG. 34.

Genou : état des ligaments latéraux (*a b*) dans la flexion; — 1, fémur; — 2, condyle fémoral; — 3, tibia; — 4, péroné; — 5, 5, coupe du disque ou fibro-cartilage semi-lunaire (p. 138).

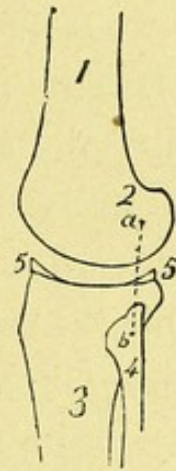


FIG. 35.

Genou : ligament latéral tendu dans l'extension de la jambe sur la cuisse (la distance *a b* est plus grande ici que dans la figure précédente). — Pour les lettres, voir la figure précédente.

à-dire à mesure que le tibia se porte vers des points de plus en plus antérieurs de la surface courbe des condyles fémoraux, ces ligaments se trouvent graduellement tendus, leurs deux points d'insertion étant successivement séparés par des distances de plus en plus grandes, vu l'insertion excentrique (en arrière) de leur extrémité supérieure. Lorsque la jambe est arrivée à la position d'extension dans laquelle elle se trouve sur le même plan que le fémur, la tension des ligaments latéraux est telle

qu'elle arrête le mouvement et immobilise complètement la jambe sur la cuisse. C'est ce que fait comprendre la comparaison des figures 34 et 35. Nous voyons donc en résumé que, vu les dispositions des parties antérieure, postérieure et latérales de l'appareil ligamenteux du genou, cette articulation jouit d'un mouvement de flexion illimité et d'un mouvement d'extension très limité, puisqu'il ne peut aller au delà de la position dans laquelle la jambe est directement sur le prolongement de la cuisse.

Ces mêmes dispositions nous rendront compte du degré auquel sont possibles les *mouvements de latéralité* dans le genou. Cette articulation étant formée de deux condyles, il est bien évident qu'il ne saurait s'y produire des mouvements de flexion latérale, car il faudrait pour cela que l'un des condyles vint à se détacher du plateau tibial correspondant. Il ne peut être question ici que de légers mouvements de glissement entre un plateau tibial et un condyle fémoral, mouvement se traduisant par une rotation dont l'autre condyle forme le centre. Ces légers mouvements de rotation, qui contribuent à l'action par laquelle nous dirigeons la pointe du pied en dehors ou en dedans, sont impossibles dans l'extension complète; et il est en effet facile de comprendre que lorsque, dans l'extension, le tibia est immobilisé sur le fémur par la tension et des ligaments latéraux et de la partie postérieure de la capsule, tout glissement unilatéral est impossible, car il aurait pour effet de tendre dans ce côté de l'articulation des parties qui sont déjà arrivées à leur maximum de tension. Mais, dès que la flexion se produit et surtout lorsqu'elle est arrivée à l'angle droit, comme chez un sujet assis, de légers mouvements de rota-

tion de la jambe deviennent possibles ; ils sont peu étendus, il est vrai, surtout en dedans, c'est-à-dire qu'on peut plus facilement faire que le genou prenne part au mouvement qui dirige la pointe du pied en dehors qu'à celui qui la dirige en dedans. Cette différence entre la rotation en dedans et la rotation en dehors est due à ce que dans l'intérieur même de l'articulation se trouvent deux ligaments dits *ligaments croisés*, dont nous dirons seulement qu'ils partent de l'épine du tibia, entre les deux plateaux (voy. ci-dessus, p. 136) et se dirigent en haut (7, fig. 33) en se croisant pour aller s'attacher, dans l'espace intercondylien, à la face correspondante de chacun des condyles. Or le croisement de ces deux ligaments est tel qu'il est augmenté par la rotation du tibia en dedans, c'est-à-dire que ce mouvement tend à enrouler et tordre les deux ligaments l'un sur l'autre, par suite les raccourcit et par ce fait même fixe le tibia sur le fémur et empêche la rotation en dedans d'aller plus loin. Au contraire, la rotation en dehors détord ces deux ligaments, les décroise, tend à les rendre parallèles et, par suite, plus lâches ; de sorte que ce mouvement pourrait être très étendu, si les ligaments latéraux, d'autre part, ne mettaient obstacle à un trop grand déplacement entre un condyle fémoral et le plateau latéral correspondant.

Il est encore dans l'articulation du genou quelques particularités anatomiques que nous allons examiner en étudiant cette région au point de vue du modelé extérieur de cette région. La face postérieure du genou est recouverte par de nombreux muscles et tendons, qui forment ce qu'on appelle le *creux poplité* ; par suite, l'étude de cette face postérieure sera faite lors de la des-

cription des muscles de la jambe et de la cuisse ; mais, par contre, sur les faces latérales externe et interne, et sur la face antérieure du genou, tous les détails du modelé extérieur sont dus uniquement aux parties osseuses et ligamenteuses, dont il a été déjà question ou qu'il nous reste encore à indiquer.

La face antérieure du genou doit être examinée dans deux attitudes différentes, dans l'extension ou la flexion faible, et dans la flexion forcée. 1° Dans la flexion forcée, on voit surtout le modelé de la trochlée fémorale (ci-dessus, p. 135) ; 2° dans l'extension on trouve sur la face antérieure du genou, successivement de bas en haut, un *méplat triangulaire susrotulien* correspondant au tendon du muscle triceps crural ; au-dessous est le *relief de la rotule*, traduisant nettement sous la peau son modelé triangulaire à base supérieure et à sommet inférieur. Les deux angles supérieurs de la rotule sont souvent spécialement distincts sous forme de deux petites saillies arrondies ; au-dessous de la rotule, le *tendon rotulien* forme une saillie médiane longitudinale, descendant jusqu'à la tubérosité antérieure du tibia, qui se traduit par un fort renflement. Mais, de plus, on aperçoit souvent de chaque côté de la partie supérieure du ligament rotulien, immédiatement au-dessous de la rotule, une légère saillie facilement dépressible, qui correspond à des parties dont nous n'avons pas encore donné la description ; nous voulons parler de la portion de la capsule située au-dessous du ligament rotulien, c'est-à-dire s'étendant du sommet inférieur de la rotule au bord antérieur du plateau du tibia. Cette partie de la capsule (C, fig. 33) est épaisse et formée presque

uniquement par un gros *peloton de tissu adipeux*, peloton qui se prolonge jusque dans l'intérieur de l'articulation (où il forme le *ligament adipeux* des auteurs), et qui fait en dehors de l'articulation, c'est-à-dire en avant du genou, une saillie divisée en deux parties latérales par le ligament rotulien (6, fig. 33) qui le bride et le comprime en sa partie moyenne. Lorsque le muscle triceps tire fortement sur la rotule et sur le ligament rotulien, celui-ci comprime au plus haut degré ce *peloton adipeux*, le force à faire pour ainsi dire hernie de chaque côté, et alors la saillie bilatérale en question est plus nettement dessinée.

Pour la face latérale externe du genou, trois saillies osseuses peuvent servir de points de repère; ce sont: en avant, la *tubérosité antérieure du tibia* (vue alors de profil); en arrière, la *tête du péroné*; entre les deux, la *tubérosité du jambier antérieur*. A chacune de ces saillies osseuses aboutissent des tendons venus de la cuisse, et qui dessinent sur la face externe du genou trois fortes nervures verticales; ce sont: en avant, le tendon rotulien (vu ici de profil); en arrière, le tendon du muscle biceps crural allant s'attacher à la tête du péroné; et au milieu, la partie inférieure de l'aponévrose fascia lata (voy. ci-après), aponévrose qui se rétrécit et s'épaissit à son extrémité inférieure, et forme un véritable tendon allant s'attacher à la tubérosité du jambier antérieur.

Autant les faces antérieure et externe du genou sont compliquées, autant est simple le modelé de la face interne. Ici la face interne du condyle interne du fémur et celle de la tubérosité correspondante du tibia forment par leur ensemble une large saillie hémisphérique parfaitement régulière, car il ne s'y dessine aucun ligament ni

aucun tendon, le ligament latéral interne du genou formant une bandelette aplatie (voy. p. 140), qui ne donne aucun relief, et les tendons de la région contournant la tubérosité interne du tibia en arrière et en bas pour aller s'attacher à la partie supérieure de sa face externe, sous la forme d'une large et mince expansion tendineuse dite *patte d'oie* (voy. p. 258 et fig. 61).

ONZIÈME LEÇON

SOMMAIRE. — Squelette de la jambe. — *Tibia* et *péroné* : articulations péronéo-tibiales; absence de mobilité du péroné (différences entre la jambe et l'avant-bras; entre le pied et la main, même chez les singes dits quadrumanes). — Extrémités inférieures de ces os : *mortaise péronéo-tibiale*; malléoles ou chevilles qui la limitent : parallèle de la malléole interne et de la malléole externe au point de vue de la longueur, de la situation et de la forme. — Ensemble du squelette du pied : *tarse*, *métatarses* et *orteils*. — Importance du squelette du tarse pour la forme du pied : composition schématique du tarse; moitié postérieure (deux os superposés : *astragale* en haut, *calcaneum* en bas); moitié antérieure, simple en dehors (le *cuboïde*), double en dedans (le *scaphoïde* et les trois *cunéiformes*). — Articulation de la jambe avec le pied : mouvements qu'elle permet.

Les deux os de la jambe sont placés, nous l'avons vu précédemment (p. 136), parallèlement l'un à côté de l'autre, le *tibia* en dedans, le *péroné* en dehors et en arrière (voy. fig. 32, p. 136). Le *corps* du *tibia* est prismatique triangulaire, c'est-à-dire présente trois faces et trois bords (1, fig. 32) : une face interne qui n'est recouverte que par la peau, et qui se révèle directement à l'extérieur par un long méplat plus large en haut, où il regarde un peu en avant, s'inclinant directement en dedans à sa partie inférieure où il se continue avec la saillie de la cheville ou malléole interne (voy. fig. 61, p. 269). La face externe est légèrement excavée pour loger les muscles antéro-externes de la jambe, dont le principal est le muscle

jambier antérieur; en bas, cette face s'incline en avant, suivant en cela la direction du muscle jambier, qui, de la région antéro-externe de la jambe, se dirige vers la base du gros orteil, c'est-à-dire sur le bord interne du pied (fig. 59, p. 265). La face postérieure du tibia est entièrement recouverte par les nombreux et forts muscles de la région postérieure de la jambe. Enfin, des trois bords du corps du tibia, l'antérieur est particulièrement saillant et désigné sous le nom de *crête tibiale* (6, fig. 32, p. 136).

Le *péroné* (9, fig. 32) présente un corps long et grêle, de forme prismatique et triangulaire, dans lequel il est au premier abord difficile de bien reconnaître les trois faces et les trois bords, parce que cet os paraît tordu sur lui-même d'avant en arrière et de dedans en dehors; mais on arrive facilement à se rendre compte de la signification réelle des faces qui changent de direction, en tenant compte de ce fait que les muscles péroniers latéraux, qui recouvrent sa face externe, se contournent inférieurement en arrière pour arriver au pied en passant derrière la malléole en cheville externe (voy. fig. 60, p. 266), de sorte que la face externe de l'os devient inférieurement postérieure, et que les autres faces suivant alors la même torsion, l'interne devient antérieure en bas, et la postérieure devient interne.

Ces deux os sont séparés dans toute leur longueur par un intervalle dit *espace interosseux* (fig. 32, p. 136), plus large en haut qu'en bas, qu'occupe une membrane fibreuse (membrane interosseuse) allant d'un os à l'autre et servant aux insertions des muscles antérieurs et des muscles postérieurs profonds de la jambe. En haut, le péroné s'articule avec la face postéro-interne de l'extrémité supérieure du tibia, et cette *articulation péronéo-*

tibiale supérieure ne jouit que de mouvements de glissement à peu près insensibles. En bas, le péroné s'articule par une sorte de symphyse avec la partie correspondante du tibia; et cette articulation *péronéo-tibiale inférieure* ne jouit presque d'aucune espèce de mobilité: elle a pour but de donner une certaine élasticité à la cavité ou *mortaise péronéo-tibiale* dans laquelle est reçu le pied. — Nous voyons donc qu'il y a, au point de vue de la mobilité, une bien grande différence entre les deux os de la jambe et les deux os de l'avant-bras; à l'avant-bras, l'un des os, le radius, est mobile sur l'autre, le cubitus, et peut tourner de manière à venir croiser ce dernier et produire ainsi les mouvements de pronation et de supination de la main. Entre le péroné et le tibia, rien de semblable; aussi le pied ne présente-t-il aucun mouvement comparable à celui qui fait passer la main de la pronation dans la supination. Disons en passant que même chez les singes, chez les prétendus quadrumanes, il n'y a pas non plus de pronation et de supination du pied, lequel, à ce point de vue, comme du reste sous tous les autres rapports, est bien réellement un pied et non une main postérieure, comme tendrait à le faire supposer l'ancienne dénomination de *quadrumanes*.

Par leur réunion, les extrémités inférieures du tibia et du péroné forment une cavité articulaire dans laquelle est reçu le pied, c'est-à-dire l'os supérieur du tarse, l'*astragale*. Cette cavité, qui a reçu le nom de *mortaise péronéo-tibiale*, comprend trois parois, dont deux, la supérieure et l'interne, sont formées par le tibia, et une seulement, l'externe, par le péroné; les deux parois latérales correspondent avec deux parties osseuses qui for-

ment les chevilles et qui, désignées en anatomie sous le nom de *malléoles* (de *malleus*, marteau), sont distinguées en *malléole interne* ou *tibiale* et *malléole externe* ou *péronéale* (voy. fig. 32, p. 136). Comme la cheville ou malléole interne (8) présente une forme et une situation tout à fait différentes de la forme et de la situation de l'externe (11), il est important d'insister ici sur la configuration des parties osseuses dont le relief sous-cutané se traduit directement par la présence de l'une et de l'autre cheville.

Nous dirons que les malléoles diffèrent quant à leur *niveau* relativement à un plan horizontal, quant à leur *situation* relativement à un plan transversal, et enfin quant à leur *forme*. — 1° Quant à leurs rapports avec un plan horizontal, on constate au premier coup d'œil que la malléole externe ou péronéale (11) descend plus bas que l'interne (8), ce qui se trouve d'accord avec ce fait précédemment énoncé (p. 136) que si l'extrémité supérieure du péroné ne monte pas en haut jusqu'au niveau de la surface des plateaux du tibia, en revanche, cet os descend en bas plus bas que l'extrémité inférieure du tibia. — 2° Quant aux rapports des deux malléoles avec un plan transversal, si l'on se rappelle que le péroné est situé en dehors et en arrière du tibia, et que les mêmes rapports se maintiennent encore pour les extrémités inférieures des deux os, on comprendra facilement que la malléole externe doit être sur un plan postérieur à la malléole interne, c'est-à-dire que la première paraît déjetée en arrière et la seconde en avant. Une ligne transversale qui traverserait la malléole interne en son centre irait, de l'autre côté de la mortaise péronéo-tibiale, passer par le bord antérieur de la malléole externe; et

inversement, une ligne transversale passant par le centre de la malléole externe irait ressortir en dedans en passant par le bord postérieur de la malléole interne. — 3° Quant aux différences de formes, elles résultent directement de la configuration des parties osseuses; la portion malléolaire du tibia, ou malléole interne, est carrée, présentant un bord inférieur horizontal, et deux bords verticaux, l'un antérieur, l'autre postérieur; au contraire, la portion malléolaire ou extrémité inférieure du péroné est triangulaire, ou pour mieux dire configurée en fer de lame, en tête de serpent; c'est-à-dire que, séparée du corps de l'os par un léger rétrécissement, elle se termine en bas par une extrémité pointue, formée par la convergence de deux bords obliques, l'un antérieur, l'autre postérieur.

Avant d'étudier l'articulation de la jambe avec le pied, ou *articulation tibio-tarsienne*, nous devons jeter un rapide coup d'œil sur l'ensemble du squelette du pied, afin de pouvoir comprendre la signification et les rapports de celui de ses os (*astragale*) qui est reçu dans la mortaise péronéo-tibiale.

De même que la main se compose de trois segments qui sont, en allant de sa base vers son extrémité libre, le carpe, le métacarpe et les doigts, de même le pied se compose de segments homologues des précédents et qui sont, en allant d'arrière en avant, le *tarse*, le *métatarse* et les *orteils*; mais, tandis que dans la main, dont la fonction a surtout pour but la préhension, les doigts sont longs et le carpe très court, dans le pied qui a pour fonction de servir de base de sustentation, les doigts (orteils) sont relativement atrophiés, tandis que le tarse,

homologue du carpe, présente un développement considérable : il forme en effet la moitié de la longueur du pied. Aussi pour comprendre la forme du pied et son mécanisme, faut-il étudier surtout et avant tout les os qui composent le tarse.

De même que le carpe de la main était formé de deux rangées d'os, de même le tarse est composé de deux groupes d'os ou de deux moitiés : une *moitié postérieure* et une *moitié antérieure*. — La *moitié postérieure* comprend seulement deux os, qui sont superposés, c'est-à-dire que l'un est placé en bas, reposant sur le sol par une partie plus ou moins considérable de sa face inférieure ; c'est le *calcaneum* (3, fig. 36; 1 à 6, fig. 38) qui se prolonge en arrière pour former la saillie du talon ; tandis que l'autre est placé en haut, c'est-à-dire au-dessus du précédent ; c'est *l'astragale* (1, 2, fig. 36; 7, 8, fig. 38), qui s'articule seul avec la jambe, avec la mortaise péronéo-tibiale. — La *moitié antérieure* est dédoublée en deux parties latérales : une externe simple, c'est-à-dire composée d'un seul os, le *cuboïde* (8, fig. 36; 13, fig. 38) ; et une partie interne plus complexe, formée d'un seul os postérieur, le *scaphoïde* (4, fig. 36), et de trois petits os antérieurs les *trois cunéiformes* (5, 6, 7, fig. 36).

Après cette rapide indication sur le schéma du tarse, et avant d'entrer dans les détails de la configuration de ses parties et de son ensemble, nous devons, ayant vu la place particulière qu'occupe *l'astragale*, étudier son articulation avec les os de la jambe, avec la mortaise péronéo-tibiale. Nous connaissons cette mortaise ; quant à la partie de *l'astragale* qui est reçue dans sa cavité, elle

est formée par les trois quarts postérieurs (1, fig. 36) de la partie supérieure de l'astragale, séparés du quart antérieur par un rétrécissement qui porte le nom de col (2, fig. 36). Cette partie articulaire a la forme d'une poulie à gorge médiane antéro-postérieure à peine sensible, mais à lèvres se prolongeant sur les côtés de l'os et se mettant en rapport avec les faces correspondantes des malléoles externe et interne. Une pareille configuration des surfaces articulaires nous permet de conclure à priori que l'*articulation tibio-astragalienn*e ne doit présenter que des mouvements dans le plan antéro-postérieur, c'est-à-dire des mouvements en avant (flexion du pied) et des mouvements en arrière (extension). En effet, l'astragale est reçu dans la mortaise comme dans un étau, et une pareille disposition ne peut permettre aucun mouvement de latéralité, laissant libres seulement les oscillations en avant et en arrière, c'est-à-dire dans le plan correspondant à l'ouverture de l'étau (à l'ouverture limitée par les deux malléoles). Il est vrai que chacun peut constater sur son pied des mouvements de latéralité, et notamment des mouvements par lesquels on élève le bord interne du pied

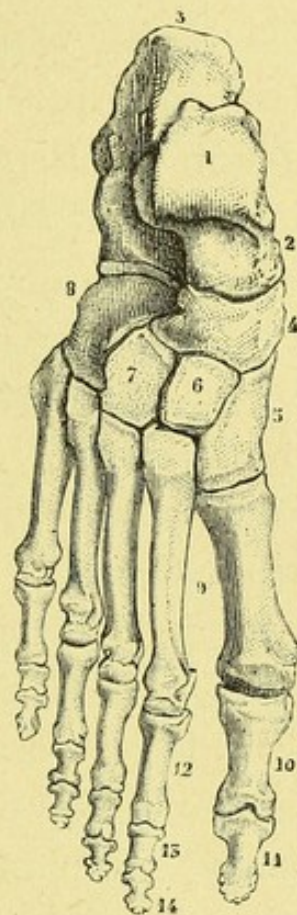


FIG. 36.

Ensemble du squelette du pied (droit), vu par la région dorsale. — 1, astragale (avec sa tête et son col, 2); — 3, calcanéum; — 4, sca-phoïde; — 5, premier cunéiforme; — 6, second cunéiforme; — 7, troisième cunéiforme; — 8, cuboïde; — 9, le métatarse; — 10, 11, les deux phalanges du gros orteil; — 12, 13, 14, premières, secondes et troisièmes phalanges des autres orteils.

en abaissant le bord externe et inversement ; mais sur une articulation disséquée, on constate que ces derniers mouvements ne se passent pas entre l'astragale et la jambe, mais bien entre l'astragale et le reste du pied, ainsi que nous le verrons bientôt, et que l'articulation tibio-astragaliennne ne permet que des mouvements de *flexion* et d'*extension*. De ces deux mouvements, celui d'extension est assez étendu, c'est-à-dire qu'il peut aller jusqu'à mettre l'axe du pied sur le prolongement de celui de la jambe et est arrêté dans cette situation par la rencontre du bord postérieur de la mortaise avec les saillies qui sont sur le bord postérieur de l'astragale ; mais le mouvement de flexion, par lequel la face dorsale du pied se rapproche de la face antérieure de la jambe, est très limité, car il est impossible d'amener le pied à faire avec la jambe un angle moindre de 45 degrés, ouvert en haut et en avant. La forme de la poulie astragaliennne nous rend compte de ce fait, car cette poulie est plus large dans sa partie antérieure que dans sa partie postérieure (voy. en 1, fig. 36), c'est-à-dire qu'elle a la forme d'un coin à base antérieure ; or, à mesure que la flexion se produit, c'est cette base, cette partie large du coin qui se place dans la mortaise, et bientôt l'astragale se trouve dans la même condition qu'un coin dont la base est trop large pour pouvoir pénétrer dans une cavité donnée ; alors le mouvement est arrêté, et l'articulation tibio-astragaliennne est rigoureusement immobilisée. On ne pourrait porter la flexion plus loin qu'en faisant éclater la mortaise péronéo-tibiale, comme on fait éclater le bois dans lequel on force, avec violence, la pénétration d'un coin trop volumineux.

DOUZIÈME LEÇON

SOMMAIRE. — Squelette du pied. — Union des os du *tarse* : astragale et calcanéum (cavité anfractueuse du tarse); ensemble des articulations sous-astragaliennes; rôle spécial de l'astragale dans la mécanique du pied. — Les autres articulations du tarse ne présentent que de légers mouvements de glissement. — *Métatarse* et *métatarsiens* : importance du cinquième métatarsien au point de vue des formes. — *Orteils* et leurs *phalanges*. — Ensemble du squelette du pied ou formes du pied. — Voûte plantaire. — *Proportions du pied* : le pied comme commune mesure du membre inférieur et de la taille.

Nous allons examiner rapidement les os du *tarse* en tenant surtout compte des détails qui ont trait à leurs articulations. — La face inférieure de l'*astragale* présente deux facettes articulaires séparées par une gouttière transversale oblique; ces deux facettes sont en rapport avec deux facettes analogues disposées sur la face supérieure du calcanéum, mais placées tout à fait à la partie interne de cette face supérieure, parce que l'astragale n'est pas directement superposé au calcanéum, mais chevauche un peu sur lui en dedans, de sorte qu'il le dépasse de ce côté, tandis qu'il est dépassé par lui du côté externe (voy. fig. 36, p. 153). Les deux facettes du calcanéum sont également séparées par une gouttière transversale oblique; il en résulte que lorsque l'astragale

est en place, la gouttière astragaliennne et la gouttière calcanéenne, se regardant par leur concavité, forment par leur superposition une sorte de cavité, qu'on voit largement ouverte en dehors sur le squelette du pied (en 9, fig. 38) et qui est dite *cavité anfractueuse du tarse*. C'est dans cette cavité que sont disposés les principaux faisceaux ligamenteux qui rattachent l'astragale au calcanéum; il en résulte que ces ligaments, placés entre les deux articulations astragalo-calcanéennes, dont l'une est en avant et l'autre en arrière, forment une sorte de pivot autour duquel se passent les mouvements qui ont lieu entre l'astragale et le calcanéum; et comme, ainsi que nous allons le voir, le reste du tarse et de l'ensemble du pied fait corps avec le calcanéum, c'est autour de ces ligaments astragalo-calcanéens comme centre que se passent les mouvements par lesquels, en dehors de la mobilité empruntée à l'articulation du genou lui-même, la pointe du pied est portée en dedans ou en dehors, de même que ceux par lesquels le bord interne ou le bord externe du pied sont élevés l'un par rapport à l'autre.

En effet, les deux articulations par lesquelles la moitié postérieure du tarse est réunie à la moitié antérieure (voy. fig. 36, p. 153), c'est-à-dire l'articulation *calcanéo-cuboïdienne* en dehors, et l'articulation *astragalo-scaphoïdienne* en dedans, sont disposées selon des types tout à fait différents pour l'une et pour l'autre, et tels que tout le reste du pied se trouve faire corps avec le calcanéum et se mouvoir facilement avec celui-ci sur l'astragale. L'articulation de l'extrémité antérieure du calcanéum avec la face postérieure du cuboïde présente un emboîtement réciproque peu prononcé, mais entouré

de ligaments épais et solides, surtout à la partie inférieure (ligament *calcanéo-cuboïdien inférieur* ou *grand ligament de la plante*), de sorte qu'il ne peut y avoir entre le calcanéum et le cuboïde que des glissements insensibles, tels que ces deux os forment en réalité, au point de vue mécanique, une seule pièce, mais une pièce élastique. — Au contraire, l'articulation *astragalo-scaphoïdienne* est formée par l'extrémité antérieure de l'astragale, c'est-à-dire par la partie qui, située en avant du col (voy. p. 153), a reçu le nom de *tête* (9, fig. 37) et mérite en effet ce nom par sa forme saillante et arrondie en avant. Cette tête astragaliennne se continue en bas, par sa surface cartilagineuse, avec la surface antérieure d'articulation calcanéenne antérieure de l'astragale. Il en résulte que l'astragale forme une pièce intermédiaire entre la jambe et le reste du squelette du pied, c'est-à-dire que par l'ensemble des articulations astragalo-calcanéennes et astragalo-scaphoïdiennes, formant un tout articulaire qu'on peut par abréviation désigner sous le nom d'*articulation sous-astragaliennne*, le pied possède des mouvements de latéralité par lesquels sa pointe se porte en dedans ou en dehors, ou bien son bord externe s'élève, le bord interne s'abaissant, et inversement. Au contraire, les mouvements de flexion et d'extension se passent uniquement dans l'*articulation susastragaliennne*, c'est-à-dire dans l'articulation, précédemment étudiée, de l'astragale avec la mortaise péronéo-tibiale.

• Les os de la moitié antérieure du tarse, c'est-à-dire le *cuboïde* en dehors, le *scaphoïde* avec les trois *cunéiformes* en dedans, s'articulent entre eux par des facettes planes, mais présentant, vers leurs portions inférieures

ou plantaires, des rugosités destinées à des ligaments interosseux. C'est assez dire que dans toutes ces articulations il ne se passe que de légers mouvements de glissement ayant pour but de donner non une véritable mobilité à ces os, mais seulement une certaine élasticité à l'ensemble qu'ils forment, c'est-à-dire à la voûte plantaire. Quant aux particularités à signaler pour chacun de ces os, nous indiquerons : pour le *scaphoïde*, sa forme aplatie d'avant en arrière et allongée de dedans en dehors ; pour le *cuboïde*, une gouttière oblique (14, fig. 38) qu'il présente à sa face inférieure ou plantaire et qui est destinée au tendon du muscle *long péronier latéral* (voy. ci-après). Enfin des trois *cunéiformes*, qu'on distingue, en les comptant de dedans en dehors, sous les noms de premier, second et troisième cunéiforme (voy. fig. 36, p. 153), le second (6) est le plus petit de tous, c'est-à-dire qu'il n'arrive pas en avant aussi loin que le premier (5) et le troisième (7, fig. 36) entre lesquels il est placé, de sorte qu'à son niveau la ligne tarso-métatarsienne forme une encoche, une mortaise rentrant dans le tarse et dans laquelle est reçue l'extrémité postérieure du second métatarsien.

En avant du tarse se trouve le *métatarse* correspondant au métacarpe, et les orteils correspondant aux doigts de la main. Nous n'avons que peu de mots à dire sur ces portions de squelette qui rappellent les parties homologues de la main.

Les *métatarsiens*, au nombre de cinq, sont des os longs, composés d'un corps prismatique et de deux extrémités, l'une postérieure ou tarsienne, configurée exactement comme les os cunéiformes, c'est-à-dire que leur ensemble rappelle la disposition des pierres d'une

voûte, l'autre antérieure ou digitale formée par une tête qui s'articule avec la base des premières phalanges. Ces os sont disposés parallèlement côte à côte, et celui du gros orteil n'est pas écarté de ses congénères, comme le métacarpien du pouce ; c'est qu'en effet le gros orteil ne jouit pas d'une mobilité comparable à celle du pouce de la main. Enfin, comme détails particuliers, il faut signaler : pour le premier métacarpien (19, fig. 37), son volume considérable ; pour le second (20, fig. 38), sa longueur extrême, car il dépasse en arrière ses voisins (en entrant dans la mortaise qui correspond au second cunéiforme) et il les dépasse également en avant, ce qui fait que le second orteil est plus long que tous les autres. Pour le cinquième enfin, il faut remarquer la forme de son extrémité tarsienne qui se prolonge, en arrière, en une apophyse (19, fig. 38) qui constitue la partie externe la plus saillante du pied ; cette apophyse du cinquième métatarsien donne insertion au muscle court péronier latéral.

Les phalanges des orteils (fig. 37 et 38) rappellent, par leur nombre et leurs dispositions, les os homologues de la main ; elles sont seulement beaucoup plus courtes, surtout celles du petit orteil, dont les deux dernières sont réduites à de petits noyaux osseux ; aussi ce cinquième doigt du pied est-il toujours beaucoup plus court que tous les autres. Les dénominations de ces phalanges sont les mêmes que pour la main (*phalanges, phalanges, phalanges, phalanges, etc.* ; voy. p. 89).

L'ensemble du squelette du pied forme une véritable *voûte*, qui présente deux courbures ou concavités, l'une antéro-postérieure, l'autre transversale. La *plante* du pied forme donc un creux qui va de l'extrémité postérieure du

calcanéum à l'extrémité antérieure des métatarsiens ; mais ce creux plantaire est beaucoup plus élevé en dedans (fig. 37), tandis qu'il est surbaissé en dehors (fig. 38). Il faut donc, pour bien se rendre compte de la forme générale du pied, considérer que son *dos* regarde en haut et en

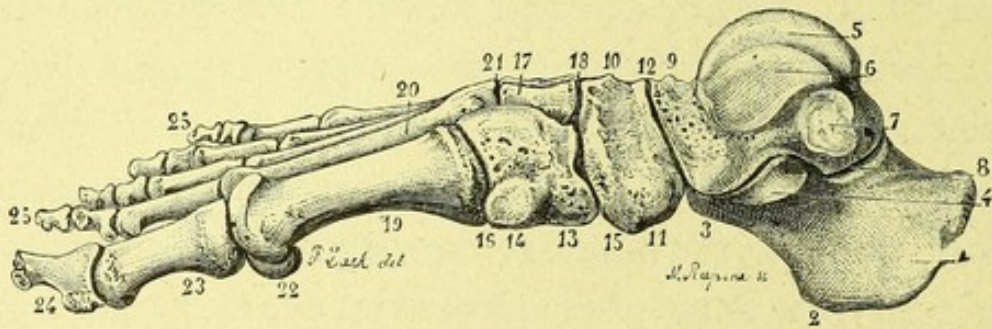


FIG. 37.

Pied droit ; bord interne. — 1, 2, 3, 4, calcanéum ; — 5, 6, 7, astragale ; — 8, articulation astragalo-calcanéenne postérieure ; — 9, tête et col de l'astragale ; — 10, 11, scaphoïde ; — 12, articulation astragalo-scaphoïdienne ; — 13, 14, premier cunéiforme ; — 15, articulation du premier cunéiforme avec le scaphoïde ; — 16, articulation du premier cunéiforme avec le métatarsien du gros orteil ; — 17, second cunéiforme ; — 18, son articulation scaphoïdienne ; — 19, premier métatarsien ; — 20, second métatarsien ; — 21, articulation du second métatarsien avec les cunéiformes ; — 23, 24, phalanges du gros orteil ; — 25, 25, phalanges des autres orteils.

dehors, que sa plante regarde en bas et en dedans, que son *bord externe* est mince et arrive presque au contact du sol, que son *bord interne* est épais, très élevé, c'est-à-dire très loin d'arriver au contact du sol. Un pied osseux bien articulé, posé sur un plan horizontal, n'est en contact avec ce plan que par l'extrémité postérieure du calcanéum (talon) et par les têtes des métatarsiens (avec les orteils). Quand le pied est revêtu de ses parties molles, ces points de contact sont à peine changés, c'est-à-dire qu'outre le talon et l'extrémité antérieure, on voit de plus le bord externe, surtout dans la partie qui correspond au cinquième métatarsien, arriver à toucher le sol, mais

faiblement, à moins que le sujet ne porte un lourd fardeau qui, pesant sur la voûte plantaire, met en jeu son élasticité et arrive à l'aplatir légèrement. Nous verrons plus loin qu'il est des muscles (surtout le long péronier latéral) qui ont pour effet d'agir comme la corde

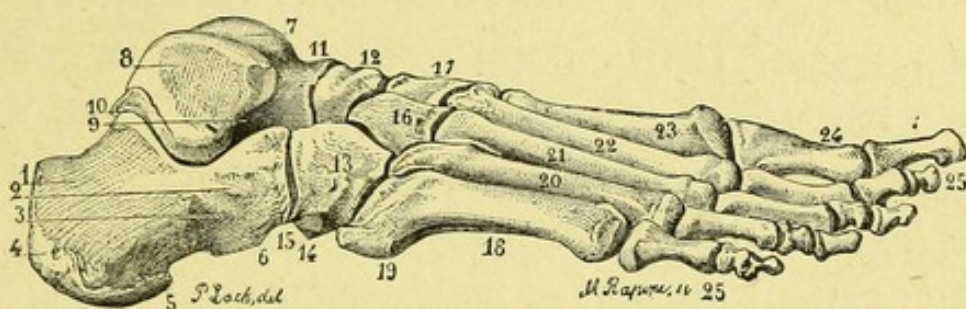


FIG. 38.

Pied droit; bord externe. — 1 à 6, calcaneum; — 7, poulie astragalienne; — 8, facette latérale de l'astragale en rapport avec la malléole externe; — 9, cavité anfractueuse du tarse; — 10, articulation astragalo-calcaneenne postérieure; — 11, tête et col de l'astragale; — 12, scaphoïde; — 13, cuboïde; — 14, origine de la gouttière de la face inférieure du cuboïde (pour le tendon du muscle long péronier latéral); — 16, troisième cunéiforme; — 17, second cunéiforme; — 18, cinquième métatarsien avec son apophyse postérieure (19); — 20, 21, 22, 23, quatrième, troisième, second et premier métatarsien; — 24 à 25, phalanges des orteils.

qui tend en arc, c'est-à-dire de maintenir la voûture plantaire.

Comme nous l'avons fait pour la main et le membre supérieur, nous devons nous demander si l'étude du pied peut fournir quelques données relatives aux *proportions du corps*. Ici, moins encore que pour la main, il n'est pas possible d'arriver à faire du pied une commune mesure pour la longueur du corps en général et pour celle du membre inférieur en particulier. Il faut s'en tenir à quelques indications qui ne sont exactes que pour la moyenne des sujets. Ainsi il est facile de constater sur un squelette que la distance qui va de

l'extrémité supérieure de la tête du fémur au bord inférieur du condyle interne du fémur est égale à deux pieds; mais cette notion n'a rien de pratique; elle ne peut être utilisée sur le vivant, où il est difficile de reconnaître le niveau de la partie supérieure de la tête du fémur. Si, au lieu de la tête de ces os, on prend le bord supérieur du grand trochanter, partie bien sensible à travers la peau, on trouve alors que presque jamais il n'y a deux pieds dans la longueur qui va de ce bord supérieur du grand trochanter au bord inférieur du condyle externe; c'est qu'en effet le grand trochanter est sur un niveau notablement inférieur à celui de la tête du fémur.

La jambe, même en y comprenant l'épaisseur du pied, ne renferme pas un nombre entier de fois la longueur du pied; on constate en effet que du bord inférieur du condyle interne du fémur au niveau du sol (ou de la plante), il n'y a pas tout à fait deux longueurs de pied; mais, fait intéressant, on constate, en général, que cette longueur de la jambe, plus l'épaisseur du pied, est égale à la distance qui sépare le bord supérieur du grand trochanter du bord inférieur du condyle externe, c'est-à-dire que le milieu du membre inférieur (en partant du grand trochanter) correspond précisément à l'interligne du genou.

Quand on reporte la longueur du pied sur la jambe, en partant de bas en haut, on trouve une proportion assez régulière et d'un intérêt pratique, à savoir que du sol à la partie moyenne de la rotule on mesure généralement deux longueurs de pied.

Comme commune mesure de la hauteur du corps, le

pied ne donne pas non plus un canon exprimé par un nombre rond; en effet, d'après les nombreuses recherches de Léger sur cette question, la longueur du pied est, en général, comprise 6 fois et $\frac{1}{3}$ dans la hauteur de la taille. Toutefois ce chiffre présente un fait intéressant quand on exprime cette proportion en prenant pour unité le tiers du pied: 6 pieds et $\frac{1}{3}$ formant 19 tiers de pied, on voit que la hauteur du corps comprendrait 19 tiers de pied. Or ce chiffre 19 est précisément le même qui, dans le canon égyptien, d'après Charles Blanc, exprime la proportion du doigt médius à la taille.

Quant au pied considéré en lui-même, nous dirons seulement que la ligne tarso-métatarsienne offre, sur le squelette, une manière assez simple de diviser le pied; cette ligne est oblique d'avant en arrière et de dedans en dehors, c'est-à-dire que son extrémité interne, à la base du premier métatarsien, divise le pied en une moitié antérieure et une moitié postérieure, tandis que son extrémité externe, à la base (apophyse) du cinquième métatarsien, divise le pied en un tiers postérieur et deux tiers antérieurs.

TREIZIÈME LEÇON

SOMMAIRE. — Squelette de la *tête* : division en *crâne* et *face*. — Étude de la voûte ou calotte du crâne. — Os *occipital*; son écaille. — Os *pariétal* (bosse pariétale et ligne courbe temporale). — Os *frontal* (bosses frontales, arcades sourcilières, arcades et apophyses orbitaires). — Os *temporaux* : apophyse mastoïde du temporal; son écaille; son apophyse zygomatique. — Suture des os de la voûte du crâne; leur engrenage à aspect caractéristique; suture sagittale; suture lambdoïde; sutures sphénoïdales. — Forme générale du crâne : têtes longues, têtes carrées. — Indices céphaliques : dolichocéphales, brachycéphales, mésaticéphales.

Le *squelette de la tête* forme deux parties intimement unies l'une à l'autre : une partie supérieure et postérieure, constituée par des os plats de forme assez simple, et dite *boîte crânienne* ou *crâne*, renfermant l'encéphale (cerveau et cervelet), c'est-à-dire les organes de l'intelligence et de la volonté; une partie antérieure et inférieure, constituée par des os nombreux à configuration très complexe, et dite *squelette de la face*, circonscrivant des cavités multiples qui logent les principaux organes des sens et les appareils de la mastication.

Du crâne. — La boîte crânienne a la forme d'un ovoïde à grand diamètre antéro-postérieur, et les parois qui la forment peuvent être distinguées en une *base*, que nous

n'avons pas à étudier ici, et une *calotte* (parois latérales et supérieure) que nous devons examiner. Les os qui entrent dans la constitution de cette calotte ou voûte du crâne sont: en arrière, l'*occipital*; en avant, le *frontal*; en haut, les deux *pariétaux*; sur des côtés, les *temporaux*.

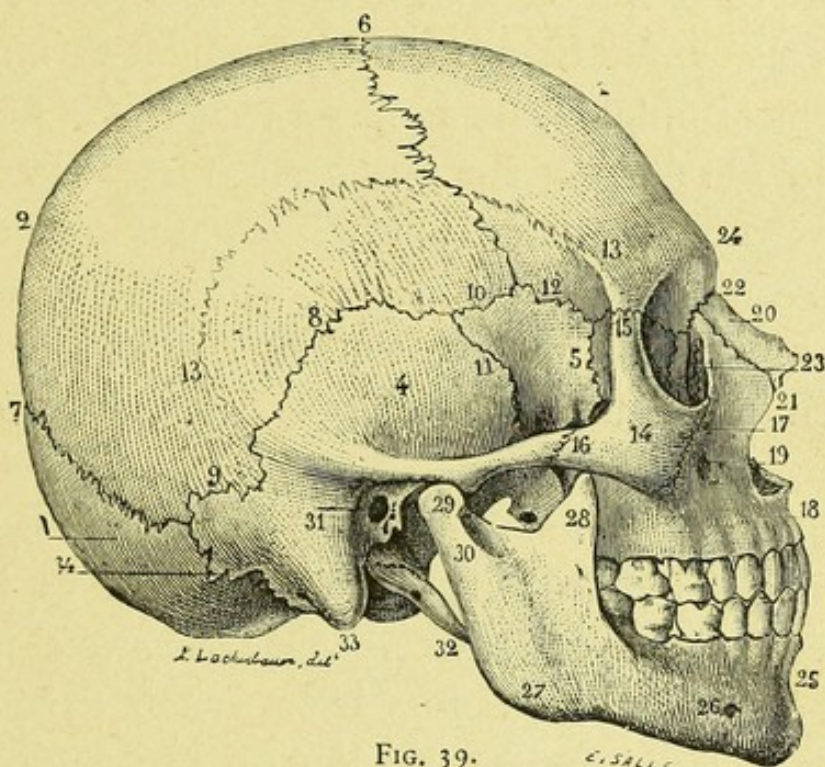


FIG. 39.

Crâne; face latérale. — 1, os frontal; — 2, pariétal; — 3, occipital; — 4, temporal, — 5, grande aile du sphénoïde (voy. p. 170); — 6, suture coronale — 7, suture lambdoïde; — 8, 9, suture pariéto-temporale; — 10, suture sphéno-pariétale; — 11, suture sphéno-temporale; — 12, suture sphéno-frontale; — 13, ligne courbe limitant la fosse temporale; — 14, 15, 16, os malaire; — 18, os maxillaire supérieur, avec le trou sous-orbitaire (19); — 20, 21, 22, os propre du nez; — 23, gouttière lacrymale; — 24, bosse nasale; — 25, maxillaire inférieur; — 26, trou mentonnier; — 27, angle de la mâchoire.

L'*occipital* (3, fig. 39) forme la partie toute postérieure de la base et de la voûte du crâne; on lui distingue donc deux portions: 1° une partie inférieure, horizontale, percée d'un large trou (*trou occipital*) par lequel la boîte crânienne communique avec le canal vertébral. En avant de ce trou est l'*apophyse basilaire* de l'*occipital*; de

chaque côté sont les *condyles* par lesquels la tête s'articule avec la colonne vertébrale, c'est-à-dire avec les masses latérales de la vertèbre atlas (voy. p. 31). 2° Une partie postérieure (3, fig. 29), dite *écaille* de l'occipital, de forme triangulaire avec sommet dirigé en haut. Les bords de cette écaille sont creusés de nombreuses et irrégulières denticulations qui s'engrènent avec les denticulations semblables du bord postérieur des pariétaux (7, fig. 39); la face externe ou postérieure de cette écaille est parcourue vers sa partie moyenne par une *crête semi-circulaire* donnant insertion aux muscles superficiels de la nuque (voy. trapèze et sterno-mastoïdien), et dont le milieu forme une saillie dite protubérance occipitale externe ou *inion*.

Les *pariétaux* (2 et 13, fig. 39) sont placés en avant de l'écaille de l'occipital, un de chaque côté de la ligne médiane; de forme quadrilatère, chaque pariétal présente quatre bords denticulés, dont le supérieur s'articule par engrenage avec le pariétal du côté opposé, le postérieur avec l'occipital (en 7, fig. 39), l'antérieur avec le frontal (en 6), l'inférieur, qui est concave (8, fig. 39), avec le temporal. Le pariétal ne présente de remarquable à sa face externe que: 1° à son centre, une saillie dite *bosse pariétale*, plus accentuée chez les jeunes sujets que chez l'adulte, et représentant le lieu où commence chez le fœtus l'ossification de cet os; 2° au-dessous de cette saillie, une ligne courbe légèrement rugueuse (13, fig. 39) qui limite la fosse temporale, c'est-à-dire les insertions du muscle temporal, d'où son nom de *ligne courbe temporale*.

Le *frontal* (en 6 fig. 39), comme l'occipital, présente à la fois une partie qui appartient à la base du crâne et

à la face (9, 9, fig. 40), car elle forme la voûte de l'orbite (voy. ci-après), et une partie dite *écaille* qui forme la paroi antérieure et supérieure de la boîte crânienne. Cette écaille a un bord supérieur arrondi (11, fig. 40) qui s'ar-

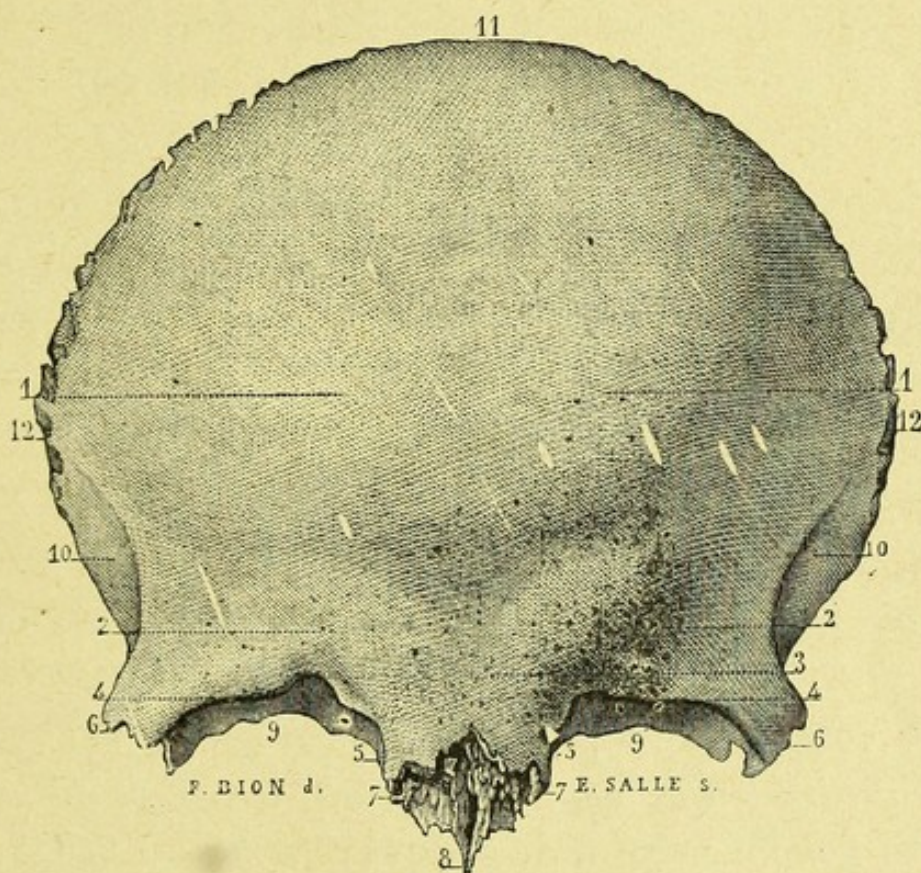


FIG. 40.

Os frontal; face antérieure. — 1, 1, bosses frontales; — 2, 2, arcades sourcilières; — 3, bosse nasale; — 4, 4, arcades orbitaires; — 5, 5, apophyses orbitaires internes; — 6, 6, apophyses orbitaires externes; — 7, 7, échancrure nasale; — 8, épine nasale; — 9, 9, fosses ou voûtes orbitaires; — 11, bord supérieur; — 12, parties latérales de ce bord.

ticule par des denticulations avec les pariétaux (en 6, fig. 39); en partant de ce bord et en descendant vers la face, on trouve des parties importantes au point de vue des formes et qui sont successivement : les *bosses frontales* (1, 1, fig. 40), plus accentuées chez les jeunes sujets et chez les femmes que chez les hommes adultes; les *bosses*

ou *arcades sourcilières* (2, 2, fig. 40), qui sont dirigées obliquement en haut et en dehors; ces bosses sont, au contraire, plus prononcées chez l'adulte et doivent leur relief à ce que l'épaisseur du frontal se creuse à leur niveau des cavités dites sinus frontaux qui sont d'autant plus développées que le sujet est plus avancé en âge; enfin les *arcades orbitaires* (4, 4, fig. 40) qui forment le bord supérieur de l'orbite. Courbe, avec concavité inférieure, chacune de ces arcades orbitaires forme en dehors une *apophyse orbitaire externe* (6, 6, fig. 40), articulée avec l'os malaire ou de la pommette (en 15, fig. 39), et en dedans une *apophyse orbitaire interne* (5, 5, fig. 40) qui circonscrit, avec son homologue du côté opposé, une partie médiane dite *échancrure nasale* (7, fig. 40) dans laquelle sont reçus les os propres du nez (22, fig. 39) et l'apophyse montante du maxillaire (voy. *Face*). De plus, chaque arcade présente vers sa partie interne une petite échancrure dite *échancrure susorbitaire* (en 3, fig. 41).

Les *temporaux*, un de chaque côté du crâne (11, 4 et 31, fig. 39), sont des os de configuration très complexe, mais dont nous ne devons étudier ici qu'une portion. En effet, chaque temporale se compose d'une partie appartenant à la base, et d'une partie appartenant à la paroi latérale du crâne; la partie appartenant à la base forme une masse pyramidale de substance osseuse très dure, dite *pyramide* ou *rocher* ou *os pétreux*, qui contient les organes délicats de l'oreille interne; la partie appartenant à la paroi latérale du crâne (4, fig. 39) forme un disque osseux irrégulier reposant sur la base de la pyramide ou rocher; aussi trouve-t-on vers sa partie

moyenne un orifice, le *conduit auditif* (31, fig. 39), qui conduit dans le rocher. En prenant pour point de repaire cet orifice du conduit auditif, on trouve à la face externe du temporal : 1° en arrière du conduit auditif, la *partie mastoïdienne* du temporal (33, fig. 39) qui se prolonge en bas en un cône en forme de mamelon (*μαστός*, mamelon) dit *apophyse mastoïde*. 2° En haut du conduit auditif, l'*écaille du temporal* (4, fig. 39), portion large et à bords arrondis s'articulant avec le bord inférieur du pariétal (8, fig. 39). — 3° En avant, une apophyse (20, fig. 41) qui se détache nettement pour se diriger horizontalement vers la face et rejoindre l'os malaire (16, fig. 39). Cette apophyse, joignant le crâne à la face, est dite *apophyse zygomatique* (*ζυγός*, joug, qui joint) et forme, avec la partie correspondante de l'os malaire, l'*arcade zygomatique*. L'apophyse zygomatique se détache du temporal par deux racines (fig. 39), l'une longitudinale antéro-postérieure passant au-dessus de l'orifice du conduit auditif externe, l'autre transverse, située à la base du crâne et limitant, en avant du conduit auditif, une cavité où est reçu le condyle de la mâchoire inférieure. — Enfin, au-dessous du conduit auditif, le temporal présente une *apophyse styloïde* (32, fig. 39), longue, grêle, à sommet très aigu, qui donne insertion à quelques petits muscles du cou (voy. muscles sushyoïdiens).

L'ensemble des os que nous venons de passer en revue s'articule par des bords denticulés et on donne le nom de *sutures* à ces lignes d'union. Comme le crâne doit être étudié par l'artiste non seulement au point de vue des formes extérieures, mais encore comme *objet* qui figure souvent à titre d'accessoire dans une composition, et

comme la représentation de ces sutures contribue à donner au crâne sa physiognomie exacte, nous ne saurions nous dispenser ici de les indiquer avec soin. Il faut, à cet effet, considérer le crâne par en haut et par la face latérale.

Examiné par en haut, le crâne présente une suture médiane, antéro-postérieure, interpariétale, dite *suture sagittale*. En arrière, au niveau de l'angle supérieur de l'écaille de l'occipital (en 7, fig. 39), cette suture médiane se bifurque pour se continuer avec les deux sutures occipito-pariétales, et on donne à cet ensemble le nom de *suture lambdaïde*, parce qu'il rappelle la forme d'un lambda grec (plus exactement d'un V renversé : Λ). En avant, la suture interpariétale (ou sagittale) est arrêtée par les deux sutures pariéto-frontales (en 6, fig. 39) dont l'ensemble forme une ligne transversale à laquelle on a donné le nom de *suture coronale*.

En examinant le crâne par une de ses faces latérales, on voit que les sutures forment ici un dessin plus complexe, parce que, entre les os précédemment décrits, vient se placer, au niveau de la fosse temporale (en 5, 10, 11, 12, fig. 39), une nouvelle plaque osseuse, qui prend part à la constitution de la paroi latérale du crâne. Cette lame quadrilatère appartient au *sphénoïde*, os très compliqué de la base du crâne, dans laquelle il s'enchâsse comme un coin ($\sigma\phi\eta\nu$, coin), s'étendant latéralement, sous forme d'aile; c'est la grande aile du sphénoïde qui vient ainsi s'interposer à la surface latérale du crâne, au-devant de l'écaille du temporal et au-dessous de celle du frontal. On voit alors qu'en suivant de haut en bas la *suture coronale* (6, fig. 39), cette suture se bifurque inférieurement en une suture antérieure dite *sphéno-*

frontale (12) et une suture postérieure (10) dite *sphéno-pariétale*. Cette dernière, très courte, se divise également, à son extrémité postérieure, en une suture inférieure, verticale, dite *sphéno-temporale* (11) et une suture supérieure, courbe, dite *temporo-pariétale* (8), qui circonscrit l'écaille du temporal et va, tout en arrière, au niveau de la portion mastoïdienne de cet os, rejoindre l'extrémité inférieure de la suture *lambdoïde* ou *occipito-pariétale*.

Nous avons dit que la forme générale du crâne est celle d'un ovoïde à grosse extrémité postérieure; mais il est d'observation vulgaire que cet ovoïde peut présenter, selon les sujets, des proportions très différentes; par exemple, certains crânes montrent une grande prédominance du diamètre antéro-postérieur sur le diamètre transverse, et on dit alors vulgairement que la tête est longue; on dit, au contraire, que la tête est carrée, lorsqu'il semble que le diamètre transverse arrive presque à égaler l'antéro-postérieur. Les anthropologistes se sont appliqués à mesurer exactement ce rapport entre le diamètre transverse et le diamètre antéro-postérieur du crâne, et ils le désignent sous le nom d'*indice céphalique*. Comme nous l'avons dit précédemment à propos des proportions du bras et de l'avant-bras (voy. *indice brachial*, p. 97), on désigne par ce nom d'indice le chiffre qui marque le rapport d'une longueur plus petite à une longueur plus grande, celle-ci étant considérée comme égale à 100, c'est-à-dire les chiffres obtenus par la mensuration directe étant ramenés à une proportion centésimale. On trouve ainsi que sur certains crânes le diamètre transverse est relativement très court, puisqu'il est représenté par 75, l'antéro-postérieur l'étant par 100.

On dit que l'indice céphalique de ces crânes est de 75, et on donne à ces crânes le nom de *dolichocéphales* (δολιγός, allongé; κεφαλή, tête). D'autres présentent un diamètre transverse qui se rapproche de l'antéro-postérieur puisqu'il est représenté par 83 ou 84, l'antéro-postérieur l'étant par 100. Cet indice céphalique de 83 est celui des têtes dites *brachycéphales* (βραχύς, court). Entre ces deux types sont les têtes de forme moyenne ou intermédiaire, dites *mésaticéphales* et dont l'indice céphalique est de 77 à 80. — On avait exagéré, au point de vue des races, l'importance des types dolichocéphale et brachycéphale, un anatomiste suédois, Retzius, ayant avancé que les races autochtones de l'Europe seraient brachycéphales, tandis que les races venues ultérieurement seraient dolichocéphales; mais le fait récemment démontré que les Basques sont dolichocéphales, et qu'on trouve des dolichocéphales parmi les crânes fossiles les plus anciens d'Europe, a enlevé toute valeur à cette théorie. On peut seulement dire, au point de vue de l'indice céphalique considéré dans les races diverses, que les types dolichocéphales les plus accentués se rencontrent chez les Australiens, les Hottentots, les Cafres, les Nègres et les Nubiens; les types brachycéphales les plus caractérisés, chez les Indo-Chinois, les Lapons, les Auvergnats; qu'enfin les Normands et en général les crânes parisiens (du XII^e au XIX^e siècle) présentent surtout le type mésaticéphale.

QUATORZIÈME LEÇON

SOMMAIRE. — Squelette de la face. — *Cavités orbitaires* : leur pourtour; leur fond. — Fosses nasales (orifice antérieur). — Saillie de la pommette (os malaire et ses branches en étoile). — Maxillaire supérieur. — Maxillaire inférieur : corps, branche verticale (échancrure sigmoïde, apophyse coronoïde et condyle); mâchoire inférieure selon les âges. — Des dents : leurs parties; leurs espèces (incisives, canines, molaires); leur nombre; dimensions relatives des dents incisives. — Articulation de la mâchoire. — De la face et du crâne en général, au point de vue des formes. — *Angle facial de Camper* : sa mesure; sa valeur réelle selon les races; son exagération dans les têtes antiques. — De la tête comme commune mesure : canon de huit têtes; variations selon la taille des sujets; point où correspond le milieu du corps.

De la face. — Au lieu de décrire séparément les os qui composent le squelette de la face, nous les grouperons autour des cavités qu'ils circonscrivent et des saillies qu'ils forment; c'est ainsi que nous étudierons successivement la *cavité de l'orbite*, l'orifice des *fosses nasales*, la saillie de la *pommette* et enfin la région de la *bouche*, à propos de laquelle nous aurons à décrire les *dents*, la *mâchoire inférieure* et son articulation avec la base du crâne.

Orbites. — Les orbites sont deux cavités situées symétriquement, une de chaque côté, à la partie supérieure

de la face, au-dessous du front. — Chacune de ces cavités a la forme d'une pyramide à quatre faces, dont le sommet s'enfonce d'arrière en avant vers la cavité crânienne, dont

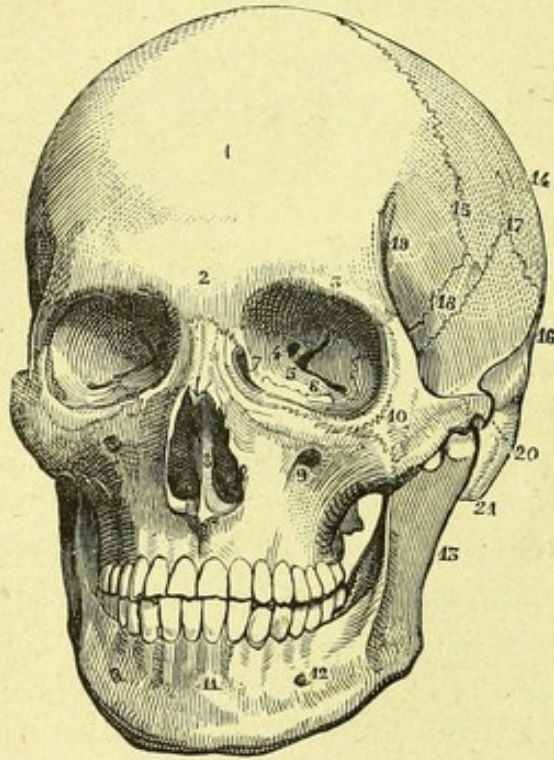


FIG. 41.

Squelette de la face. — 1, os frontal; — 2, bosse nasale; — 3, arcade orbitaire; — 4, trou optique; — 5, fente sphénoïdale; — 6, fente sphéno-maxillaire; — 7, gouttière lacrymale; — 8, cloison et orifice des fosses nasales; — 9, trou sous-orbitaire; — 10, os malaire; — 11, symphyse du menton; — 12, trou mentonnier; — 13, branche montante du maxillaire inférieur; — 14, pariétal; — 15, suture coronale; — 16, temporal; — 17, suture pariéto-temporale; — 18, grande aile du sphénoïde; — 19, origine de la ligne qui limite la fosse temporale; — 20, arcade zygomatique; — 21, apophyse mastoïde.

la base, tournée en avant, forme l'ouverture orbitaire. Cette ouverture ou *rebord orbitaire* est quadrilatère (fig. 41), limitée par un bord interne (7) et un bord externe à peu près verticaux tous deux, par un bord supérieur (3) et un bord inférieur tous deux obliques de haut en bas et de dedans en dehors. Le bord supérieur est formé par l'arcade orbitaire du frontal (3, fig. 41), précédemment décrite; le bord inférieur est formé par l'os *maxillaire supérieur* et présente, un peu au-dessous de sa partie moyenne un trou, dit *trou sous-orbitaire* (9, fig. 41), qui est placé à peu près sur la même ligne verticale que

l'échancrure susorbitaire précédemment décrite (voy. p. 168). Le bord interne est formé par l'union de l'apophyse orbitaire interne du frontal avec l'apophyse mon-

tante du maxillaire supérieur (fig. 39 et 41); à sa partie inférieure, ce bord présente une dépression, dite *gouttière lacrymale* (7, fig. 41) qui est le commencement d'un canal faisant communiquer l'orbite avec la fosse nasale correspondante. Enfin le bord externe est formé par l'union de l'apophyse orbitaire externe du frontal avec l'apophyse supérieure de l'*os malaire* (ou os de la pommette) (10, fig. 41; 14 et 15, fig. 39).

La cavité même de l'orbite a pour parois des lamelles osseuses appartenant au frontal (paroi supérieure) et aux divers os de la face, précédemment énumérés à propos de l'ouverture orbitaire. Nous ne saurions entrer ici dans la description de ces lamelles et des divers os spéciaux qui viennent les compléter. Nous dirons seulement que la paroi interne se dirige directement d'avant en arrière, tandis que la paroi externe est oblique d'avant en arrière et de dehors en dedans. Nous signalerons enfin, à la partie la plus profonde (vers le sommet) de la cavité, diverses ouvertures qui, faisant communiquer l'orbite avec des cavités plus profondes, se traduisent sous l'aspect de taches noires, c'est-à-dire obscures; c'est d'abord un orifice circulaire dit *trou optique* (4, fig. 41); puis, en dehors de celui-ci, deux fentes dirigées en dehors, l'une obliquement en haut (*fente sphénoïdale*; 5, fig. 41), l'autre obliquement en bas (*fente sphéno-maxillaire*; 6, fig. 41).

L'*orifice des fosses nasales* (8, fig. 41) est situé sur la partie médiane de la face, au-dessous du niveau des orbites. Il a la forme d'un cœur de carte à jouer renversé (à base tournée en bas), il est circonscrit en bas par les deux maxillaires supérieurs qui s'unissent sur la

ligne médiane ; sur les côtés, par ces mêmes os maxillaires ; et en haut, par deux petits os juxtaposés de chaque côté de la ligne médiane, les *os propres du nez* (voy. fig. 39, p. 165.), qui s'articulent en haut avec le frontal et latéralement avec l'apophyse montante du maxillaire correspondant.

Au-dessous et en dehors de l'orbite est la saillie de la pommette formée par l'*os malaire* (10, fig. 41). Cet os a la forme d'une étoile à quatre branches : la *branche supérieure* (15, fig. 39) va rejoindre l'apophyse orbitaire externe du frontal ; la *branche antérieure* (17, fig. 39), ou interne, forme, avec le maxillaire supérieur, le bord inférieur de l'orbite ; la *branche externe* (16, fig. 39), ou postérieure, va rejoindre l'apophyse zygomatique du temporal pour former l'*arcade zygomatique*. Quant à la branche inférieure, elle est réduite à un bord saillant, nettement proéminent et qui se confond avec le corps de l'os pour former la *saillie de la pommette*.

Il ne nous reste plus à examiner dans le squelette de la face que les deux os qui circonscrivent la fente buccale et supportent les dents, c'est-à-dire le maxillaire supérieur et le maxillaire inférieur.

Le *maxillaire supérieur* (18, fig. 39) se trouve en grande partie décrit, puisque nous avons passé en revue ses principaux bords et son apophyse montante à propos des ouvertures orbitaires et nasales. Il nous reste à signaler : 1° la forme légèrement excavée de sa face antérieure (fig. 41) ; 2° son bord inférieur ou *alvéolaire*, ainsi nommé parce qu'il présente une série de cavités (alvéoles destinées à loger les racines des dents supérieures. La présence de ces cavités se traduit, à la surface antérieure

du rebord alvéolaire, par une série de saillies correspondant aux alvéoles, séparées par des dépressions correspondant aux intervalles des alvéoles.

Le *maxillaire inférieur* ou *mâchoire* (fig. 42) mérite de nous arrêter plus longtemps que tous les autres os de la face, car il prend une part si directe aux formes extérieures qu'on peut dire que tous les détails de son modelé se traduisent dans la configuration de la région du menton et de la partie inférieure des joues. Il est primitivement composé de deux moitiés distinctes, une droite et une gauche, qui se soudent de bonne heure sur la ligne médiane en formant la symphyse du menton (11, fig. 41). Aussi suffit-il de décrire l'une de ses moitiés, telle qu'on l'aperçoit en considérant de profil (fig. 39) une tête osseuse.

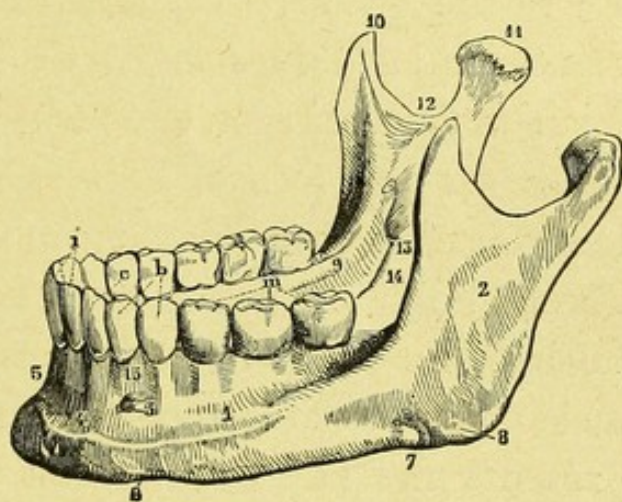


FIG. 42.

Maxillaire inférieur : vue latérale. — 1, corps du maxillaire et ligne oblique externe; — 2, branche montante; — 3, symphyse du menton; — 5, trou mentonnier; — 8, angle de la mâchoire; — 10, apophyse coronoïde; — 11, condyle; — 12, échancrure sigmoïde.

On voit alors que cette moitié est formée de deux fortes lames osseuses, dites *branches* de la mâchoire, l'une *horizontale* dite corps (1, fig. 42), l'autre *verticale*, et réunies selon un angle plus ou moins droit, dont la saillie dirigée en bas et en arrière est dite *angle de la mâchoire* (27, fig. 39 et 8, fig. 42). La *branche verticale* présente une face externe plane (2, fig. 42), un bord postérieur

épais, un bord antérieur mince qui en bas se continue sur la face externe de la branche horizontale ou corps sous la forme d'une ligne légèrement saillante dite *ligne oblique externe* (1, fig. 42); enfin un bord supérieur qu'une profonde échancrure (*échancrure sigmoïde*, 12, fig. 42) divise en deux parties fortement saillantes. La saillie postérieure est épaisse et se termine par une tête articulaire ou *condyle* de la mâchoire (11, fig. 42), formant l'articulation temporo-maxillaire; la saillie antérieure est plus mince, sous forme de lame triangulaire: elle porte le nom d'*apophyse coronoïde* (10, fig. 42) et donne insertion au muscle temporal. — La branche horizontale ou *corps* de la mâchoire s'étend de l'angle de la mâchoire à la *symphyse* du menton (3, fig. 42); elle présente une face externe sur laquelle on remarque un orifice (12, fig. 41 et 5, fig. 42) dit *trou mentonnier* qui est placé sur la même ligne verticale que l'échancrure susorbitaire et le trou sous-orbitaire. Son bord inférieur est parfois légèrement ondulé, son bord supérieur est alvéolaire, c'est-à-dire présente les saillies et sillons correspondant aux alvéoles des dents et à leurs interstices.

La mâchoire inférieure présente des caractères très différents selon les âges: chez l'enfant, son angle est très obtus et peu saillant; chez l'adulte, il arrive à figurer presque un angle droit; chez le vieillard, la forme de la mâchoire se modifie par la chute des dents, par la résorption du bord alvéolaire et, par suite, de la diminution de hauteur de la branche horizontale. Il en résulte que, pour amener le maxillaire inférieur au contact du supérieur, le vieillard fait subir à la mâchoire inférieure un fort mouvement de bascule en avant et en

haut, d'où une saillie caractéristique de la symphyse du menton qui semble se projeter en haut et en avant à la rencontre de la saillie nasale.

Les *dents* qui garnissent chacun des maxillaires sont au nombre de 32 chez l'adulte, 8 dans chaque moitié latérale de chaque maxillaire. On distingue aux dents une partie engagée dans la cavité alvéolaire et dite *racine*, et une partie libre dite *couronne*; la forme de la couronne permet de classer les dents en quatre espèces distinctes, qui, sur chaque moitié de mâchoire, sont disposées de la manière suivante, en partant de la ligne médiane : deux *incisives*; une *canine* (*c*, fig. 42); deux *petites molaires* (*b*, fig. 42); et trois *grosses molaires* (*m*, fig. 42) (total : 8). Situées à la partie la plus externe et la plus postérieure de l'arcade dentaire, les molaires sont cachées par les joues, et nous dirons seulement qu'elles sont caractérisées par une couronne formée de plusieurs tubercules (quatre pour les grosses molaires, deux pour les petites). Au contraire, les canines et les incisives deviennent bien visibles quand les lèvres s'écartent; les *canines* sont caractérisées par une couronne conique à extrémité très pointue, laquelle présente un grand développement chez les carnassiers, par exemple chez le chien (d'où le nom de canines). Les *incisives* présentent une couronne aplatie d'avant en arrière, de forme rectangulaire (carrée) avec un bord libre tranchant comme un ciseau. Leur volume relatif est soumis à une loi assez constante pour devoir être ici énoncée : les deux plus grosses incisives sont les médianes supérieures; viennent ensuite, par ordre de décroissance, les latérales

supérieures, puis les latérales inférieures, et enfin les deux médianes inférieures, qui sont les plus petites.

L'articulation de la mâchoire avec le crâne, ou *articulation temporo-maxillaire*, se fait par le condyle de la mâchoire (11, fig. 42 et 29, fig. 39) qui est reçu dans la cavité que présente le temporal en avant du conduit auditif et en arrière de la racine transverse de l'apophyse zygomatique (voy. p. 169); cette *cavité glénoïde* du temporal est revêtue de cartilage, ainsi que la racine transverse en question, laquelle est à certains moments en contact avec le condyle de la mâchoire. C'est qu'en effet la capsule fibreuse qui entoure l'articulation est renforcée en dehors par un ligament latéral externe qui va obliquement, du point de jonction des deux racines de l'apophyse zygomatique, en bas et en arrière, s'attacher au col du condyle de la mâchoire. Il en résulte que lorsque la mâchoire s'abaisse, par un mouvement de rotation du condyle maxillaire sur son axe, ce ligament latéral externe est tendu, exerce une traction sur le condyle et l'attire en avant, le faisant sortir de la cavité glénoïde pour le mettre en contact avec la racine transverse de l'apophyse zygomatique. Il y a donc, lorsque la bouche est très fortement ouverte (la mâchoire inférieure très abaissée), un déplacement du condyle de la mâchoire en avant, déplacement bien visible chez les sujets très maigres, et qui par suite devait être signalé ici, ainsi que son mécanisme particulier.

La face considérée en général présente surtout de l'intérêt quand on compare, selon les individus et selon les races, son développement avec celui du crâne. En géné-

ral, plus le squelette de la face est saillant en avant, et moins le crâne (le front) est développé. C'est ce qu'avait bien saisi Camper, artiste hollandais du milieu du XVIII^e siècle.

Camper a proposé d'apprécier le développement relatif du crâne et de la face par la mesure d'un angle qui

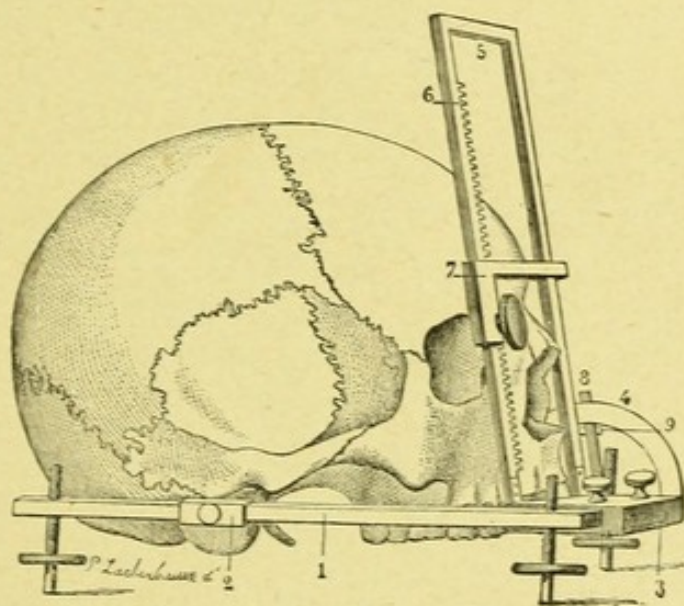


FIG. 43.

Mesure de l'angle facial (goniomètre appliqué sur un crâne). — 1, plan inférieur horizontal du goniomètre; — 2, pièce mobile avec tige introduite dans le trou auditif; — 4, cercle gradué; — 5, plan oblique articulé en bas par charnière avec le plan horizontal; — 6, crémaillère pour placer la branche (7) sur la partie saillante du front.

est comme la traduction géométrique du profil de la face et de la partie antérieure du crâne. Cet *angle facial* a été depuis l'objet de nombreuses études de la part des anatomistes et des anthropologistes, qui ont modifié et perfectionné les procédés de le mesurer. Il nous suffira ici de l'indiquer tel que le prenait Camper et tel qu'il l'a étudié pour, disait-il, fournir aux artistes le moyen de donner leur caractère aux diverses physionomies des hommes et des animaux. Cet angle est déterminé par deux

plans (sur une tête dessinée de profil, par deux lignes): l'un, qu'on peut dire horizontal, va du conduit auditif externe à l'épine nasale, située au bord inférieur de l'orifice des fosses nasales (1, fig. 43 et *a b*, fig. 44); l'autre, plus ou moins oblique de bas en haut et en arrière, est tangent en bas à la saillie des dents incisives et en haut

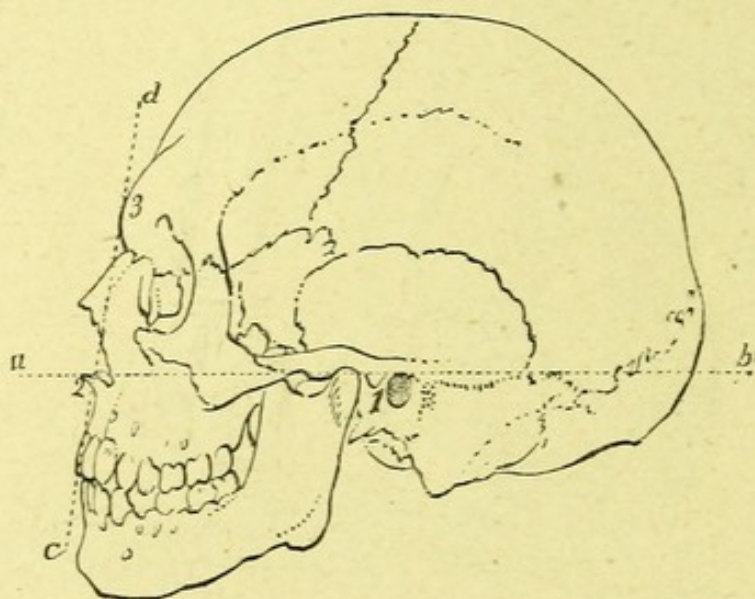


FIG. 44.

Angle facial d'un sujet de race caucasique (Camper). — *a b* et *c d*, lignes qui déterminent cet angle (voir le texte); — 1, trou auditif; — 2, épine nasale; — 3, partie la plus saillante du front.

à la partie la plus saillante du front (*c d*, fig. 44). La figure 43 donne une idée de l'appareil avec lequel on mesure aujourd'hui l'angle facial; elle représente le *goniomètre* facial de Jacquart; le mode de mensuration diffère ici de celui employé par Camper en ce que le plan inférieur ou horizontal va passer en avant, non par l'épine nasale, mais par la saillie des incisives.

Les figures 44 et 45, qui sont la reproduction même de celles de Camper, montrent, d'une part, que jamais l'angle facial n'arrive à être égal à un angle droit, mais qu'il

s'en rapproche dans les types les plus beaux de la race blanche. C'est donc par une exagération, dans laquelle ils ont cherché à idéaliser le profil de la face humaine en augmentant l'ampleur du front, que les anciens ont donné volontiers aux têtes de dieux et de héros un angle facial supérieur à 90 degrés (fig. 46). Ces figures montrent

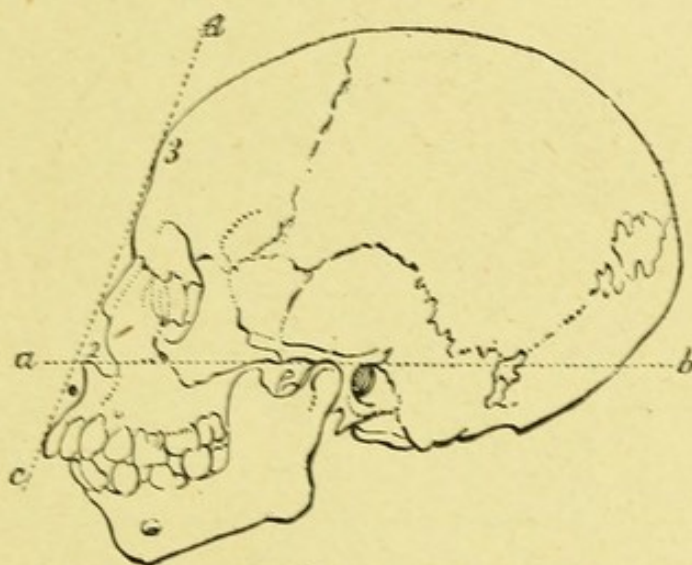


FIG. 45.

Angle facial d'un nègre (Camper).

également la décroissance de l'angle facial à mesure qu'on passe de la race blanche aux races jaune et noire. « L'angle que fait la ligne faciale ou caractéristique du visage, dit Camper, varie de 70 à 80 degrés dans l'espèce humaine. Tout ce qui s'élève au-dessus se ressent des règles de l'art (de l'imitation de l'antique); tout ce qui s'abaisse au-dessous tombe dans la ressemblance des singes. Si je fais tomber la ligne faciale en avant, j'ai une tête antique; si je la fais pencher en arrière, j'ai une tête de nègre; si je la fais encore plus incliner, il en résulte une tête de singe; en s'inclinant davantage encore, j'ai

celle du chien, puis enfin celle de la bécasse ¹. » Les chiffres qui justifient ces appréciations sont en effet les suivants: l'angle facial de Camper est de 80 degrés en moyenne dans la race caucasique, de 75 degrés dans la race jaune ou mongole, de 60 à 70 degrés dans la

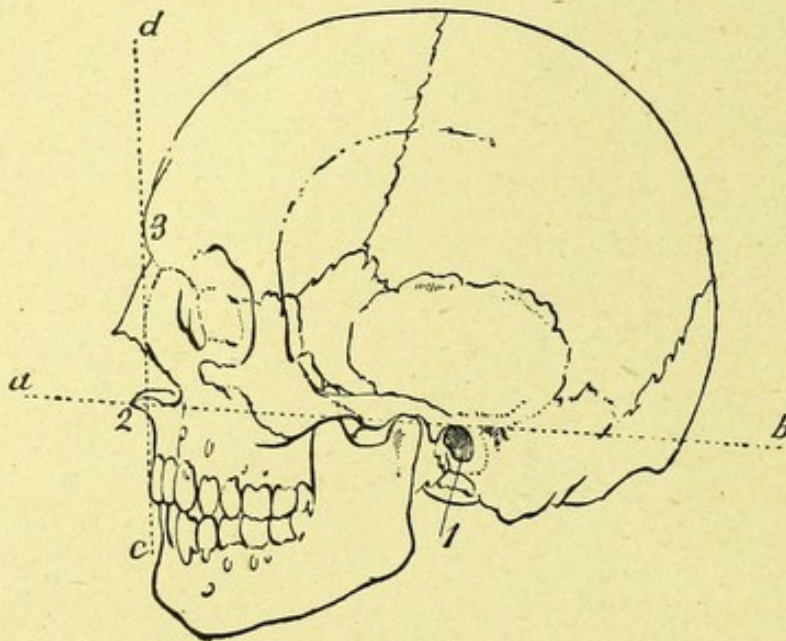


FIG. 46.

Angle facial d'une tête antique (Apollon du Belvédère) (Camper).

race nègre, de 31 degrés chez les grands singes (gorille), enfin de 25 degrés sur la tête d'un chien de Terre-Neuve.

Au fur et à mesure que nous avons étudié les divers segments des membres, nous avons vu que certains d'entre eux avaient été choisis, selon divers systèmes, pour servir de commune mesure de ces membres et du corps entier. Nous avons eu ainsi à parler de *canons* ayant pour unité la main (contenue environ 10 fois dans

1. Pierre Camper. *Dissertations sur les différences réelles que présentent les traits du visage chez les hommes de différents pays et de différents âges.* (Œuvres posthumes. Paris, 1786.)

la hauteur du corps), le *piéd* (contenu un peu plus de 6 fois dans la taille totale), le *doigt médius* (contenu 19 fois), etc., etc. Il était vraisemblable que la tête, c'est-à-dire la distance verticale de son sommet à la base du menton, devait avoir été prise aussi comme commune mesure, et c'est ce qui a eu lieu en effet dès longtemps, puisque déjà Vitruve, parlant des proportions du corps humain, énonce ce fait que la hauteur de la tête serait la huitième partie de tout le corps. Léonard de Vinci, Dürer, J. Cousin ont suivi la règle de l'auteur latin, et le canon qui fait de la tête le huitième de la taille totale est depuis longtemps devenu

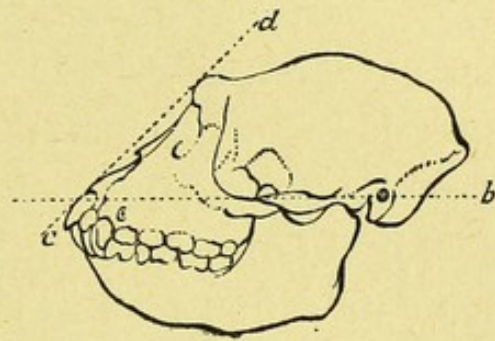


FIG. 47.

Angle facial d'un singe. (Camper.)

classique dans toutes les écoles. Le choix de la tête comme unité paraît assez justifié par ce double fait que, d'une part, dans toute représentation du corps humain, la tête est toujours visible et forme une partie bien détachée du reste du corps, et que, en admettant qu'elle fasse la huitième partie de la taille, ce chiffre est particulièrement commode, n'étant pas très élevé et, de plus, pair, c'est-à-dire divisible par 2 (et par 4); à cet égard, il offre, par exemple, des avantages incomparables sur celui de 19 qui représenterait la proportion du doigt médius à la taille.

Gerdy, qui a adopté le canon de huit têtes, les distribue ainsi dans la hauteur du corps: la première division comprenant la tête elle-même, la seconde s'étend du menton au niveau des mamelons, la troisième des mamelons à l'ombilic, la quatrième de l'ombilic aux organes

de la génération, la cinquième de ces organes au milieu de la cuisse, la sixième de la cuisse au-dessous du genou, la septième de dessous le genou au milieu de la jambe, et enfin la huitième du milieu de la jambe à la plante du pied.

Avant d'examiner la valeur de ce canon classique, rappelons que la tête elle-même a été divisée en quatre parties, égales chacune à une longueur de nez: la première partie va du sommet de la tête jusqu'à la naissance des cheveux; la seconde de la naissance des cheveux jusqu'à la racine du nez; la troisième de la racine jusqu'à la base du nez; la quatrième de la base du nez au menton.

Or si l'on soumet au contrôle de l'expérience le système du canon de huit têtes, on constate qu'il n'est exact que pour les sujets de grande taille, pour ceux qui atteignent 1^m, 85 et plus; au-dessous de 1^m, 80, les sujets ne mesurent plus que 7 fois et demie ou même seulement 7 fois la hauteur de leur tête. C'est qu'en effet la hauteur de la tête est une quantité qui varie très peu selon les sujets; elle est en moyenne, comme valeur absolue, de 22 à 23 centimètres, et les oscillations que peut présenter cette valeur ne descendent pas au-dessous de 21 centimètres, de même qu'elles ne montent pas au-dessus de 23. Un sujet qui a huit têtes a une grande taille ($23 \times 8 = 1^m, 84$) égale ou supérieure à 1^m, 84; un sujet qui n'a que sept têtes a une petite taille ($22 \times 7 = 1,54$) égale et le plus souvent déjà supérieure à 1^m, 54.

Cette différence dans le nombre de têtes que mesure le corps selon la taille absolue des sujets nous paraît plus intéressante à noter que la théorie étroite qui consisterait à vouloir assigner rigoureusement huit têtes à

toute figure humaine; ce système absolu est en contradiction avec ce que permet de constater l'observation. Du reste, ce serait une erreur de croire que les anciens statuaires se soient rendus esclaves d'un pareil système de proportions, puisque nous trouvons dans leurs œuvres précisément les mêmes variations que dans la nature même. Le *Gladiateur*, il est vrai, mesure huit têtes; mais aussi, au premier coup d'œil jeté sur ce chef-d'œuvre, nous avons l'impression d'un sujet de taille élevée, d'un homme grand et élancé; l'*Apollon* ne mesure que 7 têtes $\frac{2}{3}$, le *Laocoon* de même, et l'*Antinoüs* que 7 têtes $\frac{1}{2}$.

Ces variations individuelles tiennent presque uniquement à une longueur plus ou moins grande des membres inférieurs; que le sujet soit grand ou petit, le torse (avec la tête et le cou) varie relativement peu; mais ce sont les cuisses et les jambes qui présentent le plus de différences de longueur. Aussi en présence de la diversité qu'on rencontre à ce sujet, voit-on que Gerdy lui-même a mis bien peu de précision dans l'indication des points de repère où commencent et finissent les longueurs de tête qui se partagent le membre inférieur: le milieu de la cuisse, la partie inférieure du genou; ce sont là des points assez mal définis, surtout quand on ne précise pas où est l'extrémité supérieure de la cuisse. Mais le vague et la contradiction même deviennent bien plus évidents, lorsqu'on veut rechercher où doit se trouver, selon les divers auteurs, l'intersection entre la quatrième et la cinquième tête, c'est-à-dire le milieu du corps; sans parler de cette singulière inconséquence de Vitruve qui place le milieu du corps au niveau du nombril, signalons seulement ce fait que, pour le passage de

la quatrième tête à la cinquième, les uns parlent du pubis, les autres vaguement des parties génitales. C'est que précisément ce centre de la taille tombe plus ou moins bas selon que le sujet est de stature plus ou moins élevée, c'est-à-dire que les membres inférieurs sont moins longs.

Le professeur Sappey a constaté que chez les sujets de petite taille la partie médiane de la taille (le centre susindiqué) correspond à la symphyse du pubis; pour les tailles moyennes et élevées, il tombe environ à 13 millimètres au-dessous du pubis, c'est-à-dire à la racine de la verge. Mais il peut être situé à un niveau encore inférieur, et en effet les artistes de l'antiquité l'ont souvent placé plus bas. C'est qu'en effet, dit Sappey, plus la stature s'élève, plus le centre du corps tend à s'abaisser au-dessous de la symphyse et la haute stature convient aux images des héros et des dieux.

Nous dirons donc en résumé: 1° que la tête, comparée à la taille, est d'autant plus petite que celle-ci est plus haute; 2° que pour faire qu'une figure humaine produise, quelles que soient ses dimensions absolues, l'impression d'un sujet de petite taille, il faudra lui donner environ 7 têtes et demie et faire que le centre du corps tombe sur la symphyse pubienne; tandis que, pour qu'une figure produise l'impression d'un sujet de haute stature, il faudra lui donner 8 têtes, en plaçant le centre du corps plus ou moins bas au-dessous de la symphyse pubienne

SECONDE PARTIE

MUSCLES ET MOUVEMENTS

QUINZIÈME LEÇON

SOMMAIRE. — Des *muscles* en général. — *Contraction musculaire*; changements de formes qui en résultent; mouvements produits. — Composition des muscles; corps charnu et tendon; aponévroses. — Nomenclature des muscles; leur classification en muscles longs, larges et courts; leur distribution en superficiels et profonds. — Muscles du tronc; région antérieure. — *Grand pectoral*; ses rapports avec le creux de l'aisselle; son action; il est doublé par le petit pectoral. — Muscle *grand oblique de l'abdomen*; sa partie charnue, son aponévrose abdominale; ligne blanche médiane de l'abdomen; gouttière et méplat inférieur limités par le relief du grand oblique et du grand droit. — Muscles petit oblique et transverse. — Muscle *droit antérieur de l'abdomen*; sa gaine aponévrotique; ses intersections aponévrotiques.

Le modelé du corps est produit par les *muscles* disposés sur le squelette et ayant pour fonction de mouvoir ses diverses pièces les unes sur les autres. Les muscles sont en effet formés par un tissu particulier, dit *tissu musculaire* ou *chair musculaire*, qui a la propriété de changer de forme, c'est-à-dire de se *contracter* sous

l'influence de l'action nerveuse sollicitée le plus ordinairement par la volonté. En contractant le muscle biceps, situé à la face antérieure du bras, on voit que ce muscle, qui à l'état de repos est fusiforme et allongé, devient, en entrant en activité (en contraction), court, épais, globuleux; il se raccourcit, et, comme il va s'attacher en bas à l'un des os de l'avant-bras, il attire la face antérieure de l'avant-bras vers la face antérieure du bras; il produit la flexion dans l'articulation du coude. Cette simple expérience, facile à répéter à tout instant, donne une idée nette du rôle des muscles dans l'économie et de la part qu'ils prennent aux formes extérieures, car elle montre qu'ils sont les *agents actifs* des mouvements dont les os sont les *leviers passifs*, et elle montre en même temps qu'un muscle en action présente un modelé tout différent de ce qu'il était à l'état de repos, changement qui peut se résumer de la manière la plus générale en disant que le muscle en action devient plus court et plus saillant.

En général, les muscles présentent, outre leur *corps charnu*, le seul qui se contracte et qui change de forme, des extrémités plus ou moins effilées, dites *tendons*, qui, formées d'un tissu blanc non contractile, représentent de véritables cordes par lesquelles le muscle va s'attacher aux os; pendant la contraction du muscle, ces tendons ne changent pas de forme, mais ils deviennent seulement, comme toute corde tendue, plus visibles et plus nettement dessinés sous la peau qu'ils soulèvent.

Les muscles sont enveloppés par des membranes fibreuses dites *aponévroses*, qui maintiennent en place leurs corps charnus; souvent les tendons, au lieu d'être

arrondis en forme de corde, sont aplatis et minces en forme de membrane; le nom d'aponévroses est aussi appliqué à ces tendons membraniformes.

Les noms des muscles ont été empruntés à divers ordres d'idées; tantôt on les nomme d'après la région qu'ils occupent (*muscles pectoraux, fessiers, brachial antérieur*, etc.), ou d'après leur direction (*obliques de l'abdomen*), ou d'après leurs dimensions (*grand fessier, moyen fessier, long péronier*, etc.); ou bien encore d'après leur forme (*trapèze, rhomboïde, dentelé*), d'après leur constitution (*demi-membraneux, demi-tendineux*). Un autre mode de nomenclature, que Chaussier a tenté de généraliser, forme le nom d'un muscle par l'association du nom des os auxquels il s'attache; c'est ainsi que sont nommés le muscle *sterno-cléido-mastoïdien* et la plupart des muscles du cou; cette nomenclature ne saurait être facilement appliquée à tous les muscles, car elle exigerait pour quelques-uns des noms d'une longueur peu commode, vu la complexité des insertions osseuses.

Pour terminer ces rapides généralités, il ne sera pas inutile, au point de vue de l'anatomie plastique, d'indiquer comment on classe les muscles et quant à leur forme et quant à leur situation. — 1^o Quant à leur forme, on distingue les *muscles longs*, les *muscles larges* et les *muscles courts*; les *muscles longs*, constitués en général par un corps charnu fusiforme et par des tendons comparables à des cordes, sont surtout distribués dans les grands segments des membres (bras, avant-bras, cuisse, jambe); les *muscles larges*, constitués par un corps charnu aplati et étalé, et par des tendons membraneux ou aponévrotiques, sont presque exclusivement disposés

sur le tronc (pectoraux, trapèze, grand dorsal, etc.); enfin les *muscles courts*, souvent dépourvus de tendons, c'est-à-dire formés d'un corps charnu peu étendu et s'insérant directement à l'os, se trouvent surtout aux extrémités des membres (main et pied) ainsi qu'à la face.

2° Quant à leur situation, on distingue les muscles en superficiels et profonds; les *muscles superficiels* (fig. 48) sont ceux qui, sur ce qu'on nomme l'*écorché*, sont entièrement visibles, et dont, par suite, le corps charnu et les tendons se dessinent dans la plupart de leurs détails sur le modelé extérieur. Ces muscles superficiels devront être ici étudiés avec soin, au point de vue de leurs insertions, de leurs formes, de leurs actions. Les *muscles profonds*, situés au-dessous des précédents, forment des masses charnues qui ne se révèlent à l'extérieur que par la manière dont ils remplissent les fosses extérieures du squelette et soulèvent les muscles superficiels. Il suffit à l'artiste de quelques indications sur ces masses musculaires, sans qu'il y ait lieu d'étudier les détails des insertions et des formes de chacun des muscles composant une masse donnée.

MUSCLES DU TRONC.

Nous étudierons sous ce titre les muscles antérieurs du tronc (*pectoraux* et *abdominaux*), les muscles du dos et de la face postérieure du cou (*trapèze* et *grand dorsal*). — Quant au muscle qui recouvre la paroi latérale du tronc (*grand dentelé*), son étude ne pourra être faite qu'après celle des muscles de l'épaule et du creux de l'aisselle.

Muscle grand pectoral. — Le muscle grand pectoral

forme une large masse charnue (1, fig. 49) qui occupe la face antérieure du thorax, de chaque côté de la ligne médiane du sternum, et s'étend en dehors jusqu'à la partie su-

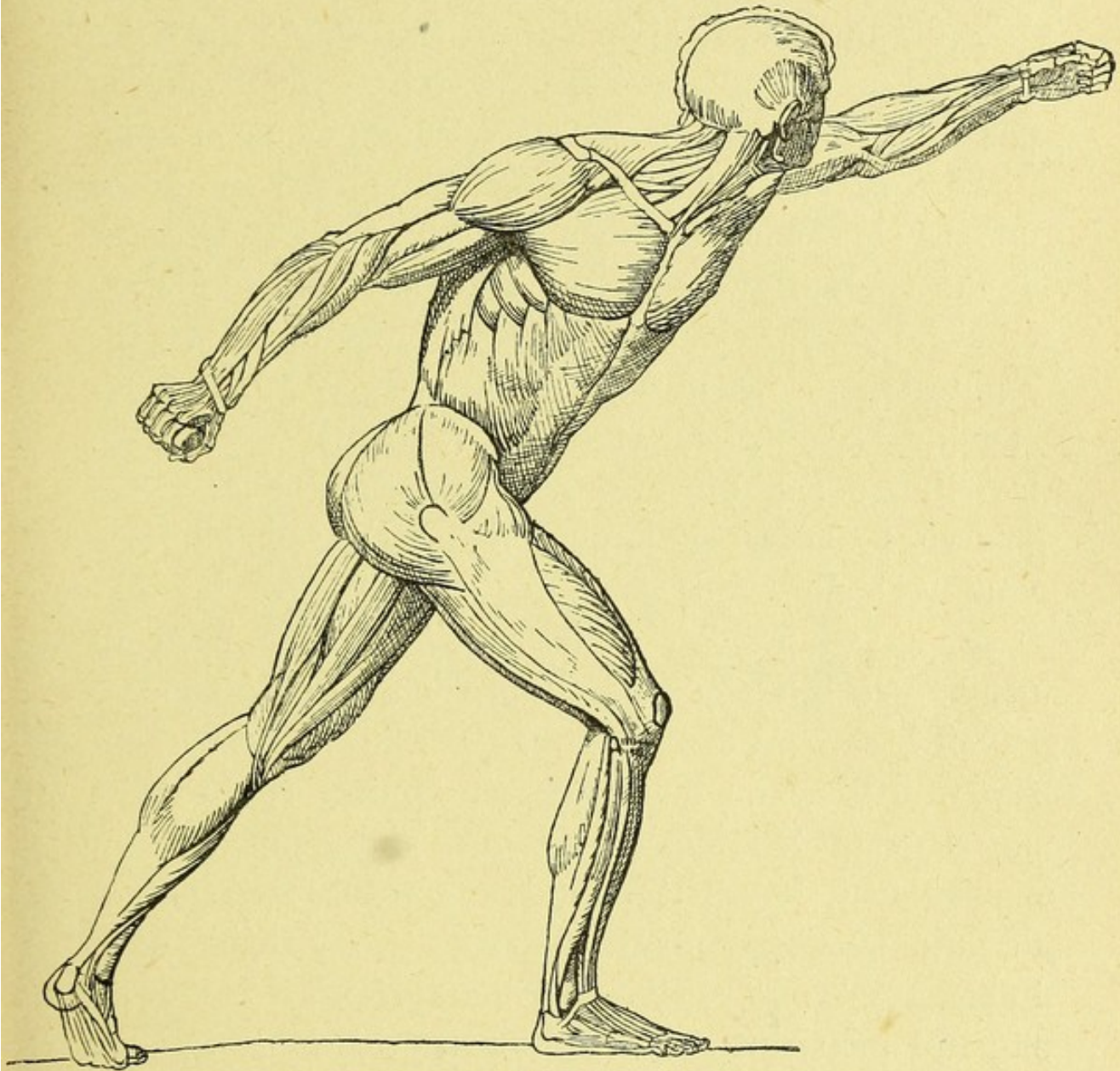


FIG. 48.

Vue générale des muscles superficiels. (Écorché du *Gladiateur* d'Agassiaz.
Comparez avec la fig. 2, p. 26.)

périeure du bras. Ce muscle s'attache, d'une part, à la moitié interne du bord antérieur de la clavicule (2, fig. 49), à toute l'étendue de la face antérieure du sternum (3,

fig. 49) et à l'aponévrose du muscle grand droit de l'abdomen (voy. ci-après). Il présente, de plus, des faisceaux profonds prenant insertion sur les cartilages des sept premières côtes (9, 9, 9, fig. 49). De ces insertions thoraciques, les fibres musculaires se dirigent vers le bras, les supérieures obliquement de haut en bas et de dedans en dehors, les moyennes transversalement en dehors, les inférieures obliquement de bas en haut; il en résulte que vers la partie externe du muscle ces divers faisceaux se superposent et se croisent, les supérieurs se plaçant en avant des inférieurs, pour former une masse charnue moins large, mais plus épaisse (en 7, fig. 49), qui correspond à la paroi antérieure du creux de l'aisselle, et à laquelle succède un court tendon aponévrotique allant s'attacher à la lèvre externe de la coulisse bicipitale de l'humérus (voy. ci-dessus, p. 64, et fig. 12).

Le grand pectoral représente, lorsque le bras est pendant le long du tronc, une surface polygonale, à laquelle on peut distinguer quatre côtés ou bords, l'un supéro-externe ou deltoïdien (en contact avec le bord antérieur du deltoïde, 12, fig. 49); l'autre, supérieur ou claviculaire; le troisième, interne ou sterno-abdominal de forme courbe à convexité interne; le quatrième enfin, inféro-externe ou axillaire (formant le bord inférieur de la paroi antérieure du creux de l'aisselle). Mais lorsque le bras est horizontalement placé, et surtout lorsqu'il s'élève au-dessus de l'horizontale (voy. ci-après, fig. 50), le bord claviculaire et le bord deltoïdien se trouvent placés sur la même ligne; ils se continuent l'un avec l'autre, de sorte que la figure du muscle représente alors un triangle à base interne (bord sterno-abdominal).

Le grand pectoral a essentiellement pour action de rapprocher le bras du tronc; son modelé devient saillant lorsqu'on porte les deux bras en avant en les rappro-

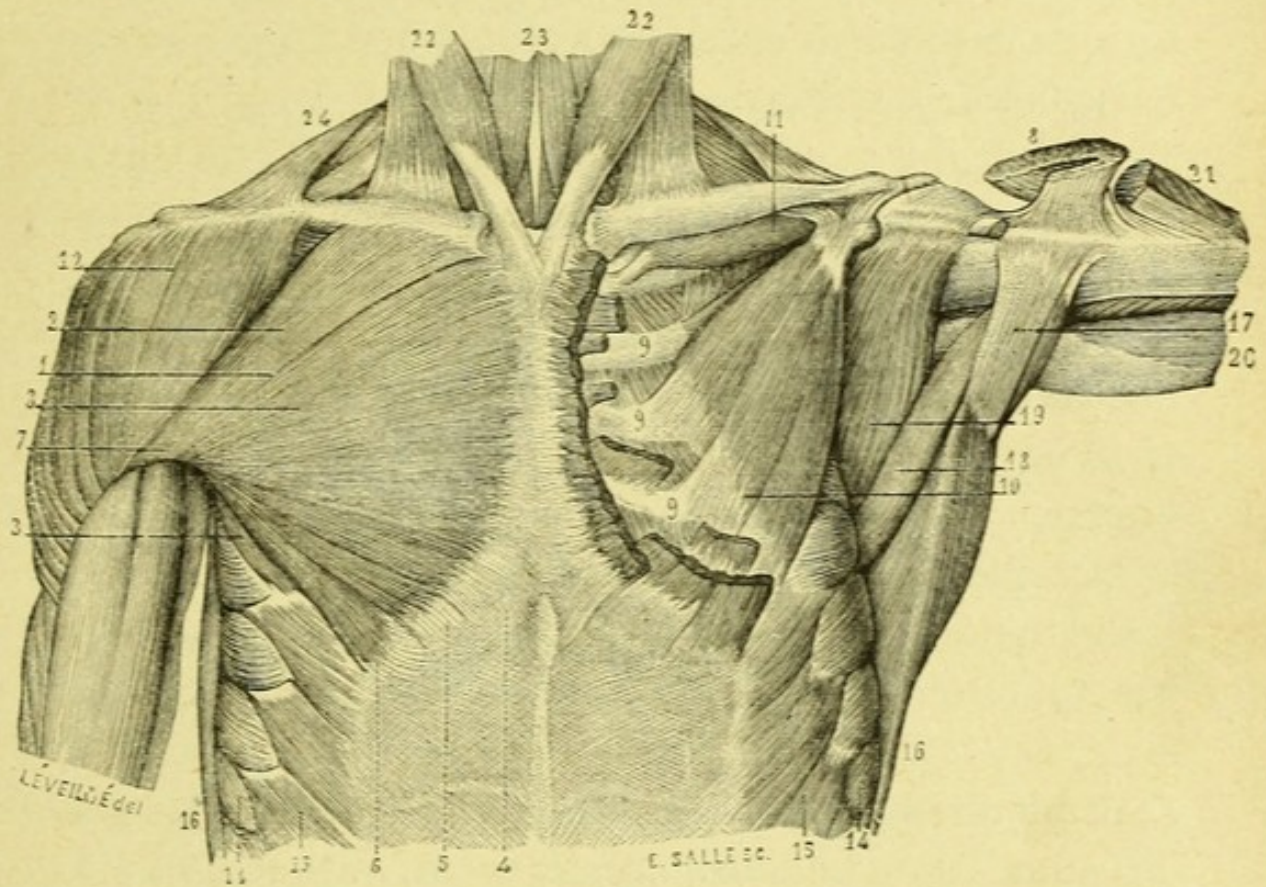


FIG. 49.

Muscles de la face antérieure du thorax (à droite, les muscles superficiels; à gauche, les muscles profonds). — 1, muscle grand pectoral; — 2, son faisceau claviculaire; — 3, son faisceau sterno-costal; — 4, 5, 6, ses insertions à l'aponévrose de l'abdomen; — 7, sa partie externe formée par la superposition des faisceaux précédents (voyez en 8); — 9, ses faisceaux profonds venant des cartilages des côtes; — 10, muscle petit pectoral; — 11, muscle sous-clavier; — 12, muscle deltoïde; — 14, digitations du muscle grand dentelé; — 15, digitation du muscle grand oblique de l'abdomen; — 16, bord antérieur du grand dorsal, et 17, tendon du même; — 18, muscle grand rond; — 19, muscle sous-scapulaire; — 20, longue portion du triceps brachial; — 21, extrémité humérale du deltoïde; — 22, 22, sterno-mastoïdiens; — 23, sterno-hyoïdiens; — 24, muscle trapèze.

chant l'un de l'autre, comme dans l'attitude de la prière. Il devient également très accentué dans l'action de grimper, car alors ce muscle prend son point fixe sur l'humérus

vers lequel il attire le tronc. En agissant d'une manière analogue sur le thorax, avec l'humérus comme point fixe, ce muscle peut élever les côtes, par suite dilater le thorax (respiration). C'est ainsi qu'on le voit entrer en contraction lorsque le sujet fait entrer en action toutes les puissances musculaires inspiratoires (lutte, angoisse, agonie).

Dans sa partie moyenne, le grand pectoral est doublé par un muscle sous-jacent, le *petit pectoral* (10, fig. 49) qui, partant des troisième, quatrième et cinquième côtes, se dirige en haut et en dehors pour s'attacher au bord interne de l'apophyse coracoïde de l'omoplate. Ce muscle sert à mouvoir l'omoplate, qu'il fait basculer en tirant en bas et en avant sa partie supérieure.

Muscle grand oblique de l'abdomen. — Le muscle grand oblique de l'abdomen (fig. 49 et 50) forme une vaste nappe moitié charnue, moitié aponévrotique qui recouvre les faces latérale et antérieure de l'abdomen. La portion charnue, qui forme la moitié externe du muscle, se détache de la face externe des sept dernières côtes, auxquelles elle s'insère par autant de languettes triangulaires ou digitations entrecroisées avec celles des muscles grand dorsal et grand dentelé (voy. 15, fig. 49 et fig. 53). De ces insertions costales les fibres se portent en bas, les plus postérieures verticalement pour aller s'attacher à la crête iliaque (fig. 53), les autres obliquement en bas et en avant pour donner bientôt naissance à un large tendon membrani-forme (9, fig. 50), dit *aponévrose du muscle grand oblique*. Les fibres de cette aponévrose, continuant la direction primitive des fibres musculaires, passent en avant du muscle grand droit de l'abdomen (12 et 15, fig. 50) et arrivent jusqu'à la ligne médiane, où, s'entrecroisant avec

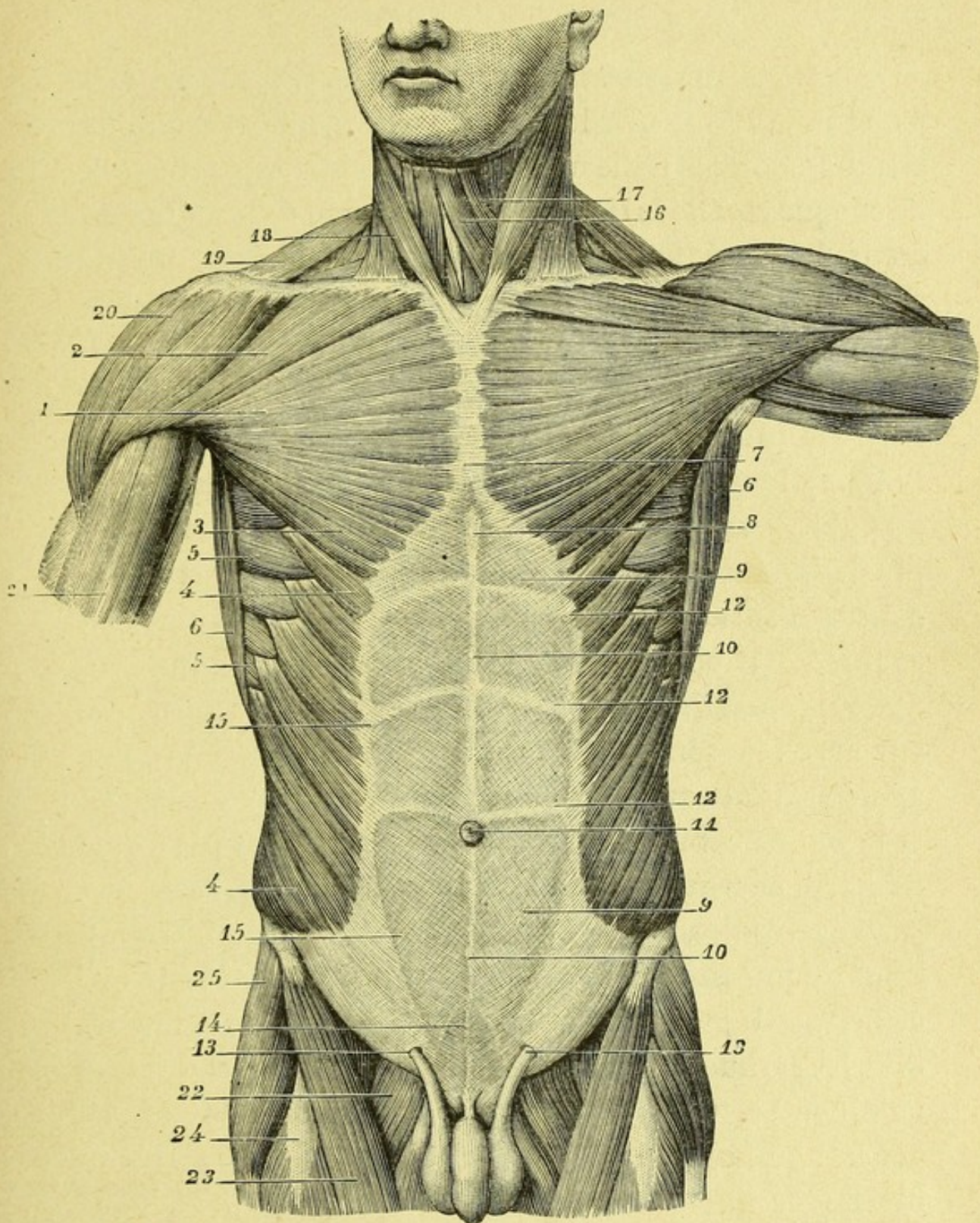
les fibres aponévrotiques homologues de l'autre côté, elles forment un long raphé médian, dit *ligne blanche de l'abdomen*, allant de l'appendice xiphoïde à la symphyse pubienne (10, fig. 50).

Le fait important à préciser au point de vue des formes est la direction de la ligne selon laquelle les fibres aponévrotiques succèdent aux fibres charnues du grand oblique (fig. 50) ; cette ligne est verticalement descendante à partir de l'angle inférieur du grand pectoral ; mais à sa partie inférieure elle s'incline brusquement en dehors (4, fig. 50) pour aller rejoindre l'épine iliaque antérieure et supérieure, en décrivant une courbe à convexité inféro-interne. C'est selon cette ligne que se dessine le relief du bord antérieur ou interne du muscle ; or comme, d'autre part, le muscle grand droit forme, par son bord externe, en soulevant l'aponévrose du grand oblique, un relief semblable, c'est-à-dire selon une ligne d'abord verticale, puis inférieurement inclinée en dedans (15, fig. 50), il en résulte que cette région de la face antérieure de l'abdomen est parcourue par une étroite gouttière verticale, laquelle s'élargit en bas en un large méplat triangulaire. Ce méplat triangulaire, limité en haut et en dehors par le grand oblique, en dedans par le grand droit, a pour limite inférieure le pli de l'aîne, c'est-à-dire la ligne selon laquelle l'aponévrose du grand oblique s'attache à l'arcade crurale (voy. p. 108). Chez l'homme, cette partie de l'aponévrose du grand oblique est perforée, exactement au-dessus du tiers interne de l'arcade crurale (13, fig. 50), pour donner passage au cordon spermatique, détail anatomique qui se révèle sur tous les écorchés,

mais qui n'a du reste au point de vue des formes aucune importance, car la peau de la région du pubis voile entièrement le modelé du cordon spermatique et de l'orifice (canal inguinal) qui lui est destiné.

Le muscle grand oblique attire les côtes en bas et en avant; si les deux muscles de ce nom (celui du côté droit et celui du côté gauche) se contractent à la fois, il en résulte la flexion du tronc en avant; mais lorsqu'un seul muscle, par exemple celui du côté droit, se contracte, il imprime au tronc un mouvement de rotation vers le côté opposé, c'est-à-dire à gauche. D'une manière générale, toutes les fois qu'il y a effort, les muscles obliques de l'abdomen se contractent et leur relief, surtout celui de leurs digitations costales et de leurs bords antérieurs, devient très nettement accusé.

Le muscle grand oblique est doublé par deux couches musculaires, placées au-dessous de lui et qui sont, en allant de la superficie à la profondeur, le *muscle petit oblique* (15, fig. 51), et le *muscle transverse*. — Le muscle *petit oblique* est formé de fibres qui, partant des vertèbres lombaires et de la crête de l'os iliaque, rayonnent en avant (voy. fig. 51) pour aller s'attacher, les plus supérieures, aux trois dernières côtes, tandis que les moyennes et les inférieures se continuent en avant par une aponévrose ou large tendon lamelliforme. Cette aponévrose se confond bientôt en partie avec celle du muscle grand oblique et avec celle du muscle sous-jacent ou muscle transverse. — Le *muscle transverse* est formée de fibres horizontalement dirigées, et se terminant en avant par une aponévrose qui passe en arrière du muscle *droit antérieur de l'abdomen*.



LÉVEILLÉ DEL

E. VERMORUKEN SC

FIG. 50.

Muscles de la paroi antérieure du tronc. — 1, 2, 3, grand pectoral; — 4, 4, grand oblique de l'abdomen; — 5, 5, grand dentelé; — 6, 6, bord antérieur du grand dorsal; — 7, 8, partie inférieure du sternum; — 9, aponévrose du grand oblique; — 10, ligne blanche; — 11, ombilic; — 12, 12, 12, intersections fibreuses du grand droit de l'abdomen; — 13, anneau inguinal; — 14, muscle pyramidal de l'abdomen; — 15, bord externe du grand droit de l'abdomen; — 16, sterno-hyoïdien; — 17, omoplato-hyoïdien; — 18, sterno-mastoïdien; — 19, trapèze; — 20, deltoïde; — 21, biceps brachial; — 22, pectiné; — 23, couturier; — 24, droit antérieur de la cuisse; — 25, tenseur du fascia lata.

Muscle droit antérieur de l'abdomen (11, 11, fig. 51). Ce muscle forme une longue et large bande charnue de chaque côté de la ligne médiane de l'abdomen, c'est-à-dire de chaque côté de la *ligne blanche*. Étendu de la région du creux épigastrique jusqu'à la région du pubis, ce muscle s'attache en haut, par sa base, c'est-à-dire par sa partie la plus large, aux cartilages des septième, sixième et cinquième côtes; en bas, son sommet, c'est-à-dire sa partie la plus étroite, s'attache par un tendon nacré à l'intervalle qui est entre la symphyse pubienne et l'épine du pubis. Ce muscle présente, au point de vue des formes, plusieurs particularités remarquables: 1° il est placé dans une sorte de fourreau ou gaine fibreuse formée en avant par l'aponévrose du muscle grand oblique (16, fig. 51), en arrière par celle du transverse, de sorte que sur l'écorché son modelé est à demi voilé par la lame aponévrotique qui passe au-devant de lui (voy. fig. 50 et la moitié droite de la fig. 51). — 2° Il n'est pas formé de fibres charnues allant sans interruption des cartilages costaux jusqu'au pubis, mais il présente des interruptions ou intersections aponévrotiques (fig. 50 et 51), c'est-à-dire des lignes transversales au niveau desquelles les fibres charnues sont remplacées par de courtes fibres tendineuses. Ces intersections aponévrotiques sont en général au nombre de trois, la plus inférieure placée au niveau de la cicatrice ombilicale (4, fig. 50), les deux autres placées plus haut, l'une au niveau de la neuvième côte, l'autre au niveau de la septième côte. Ces intersections adhèrent à la paroi antérieure de la gaine du muscle, et comme à leur niveau le muscle est moins épais, chacune d'elles se traduit sur l'écorché par une gouttière trans-

versale plus ou moins régulière. — 3^o La partie sous-ombilicale du muscle ne présente pas d'intersection apo-

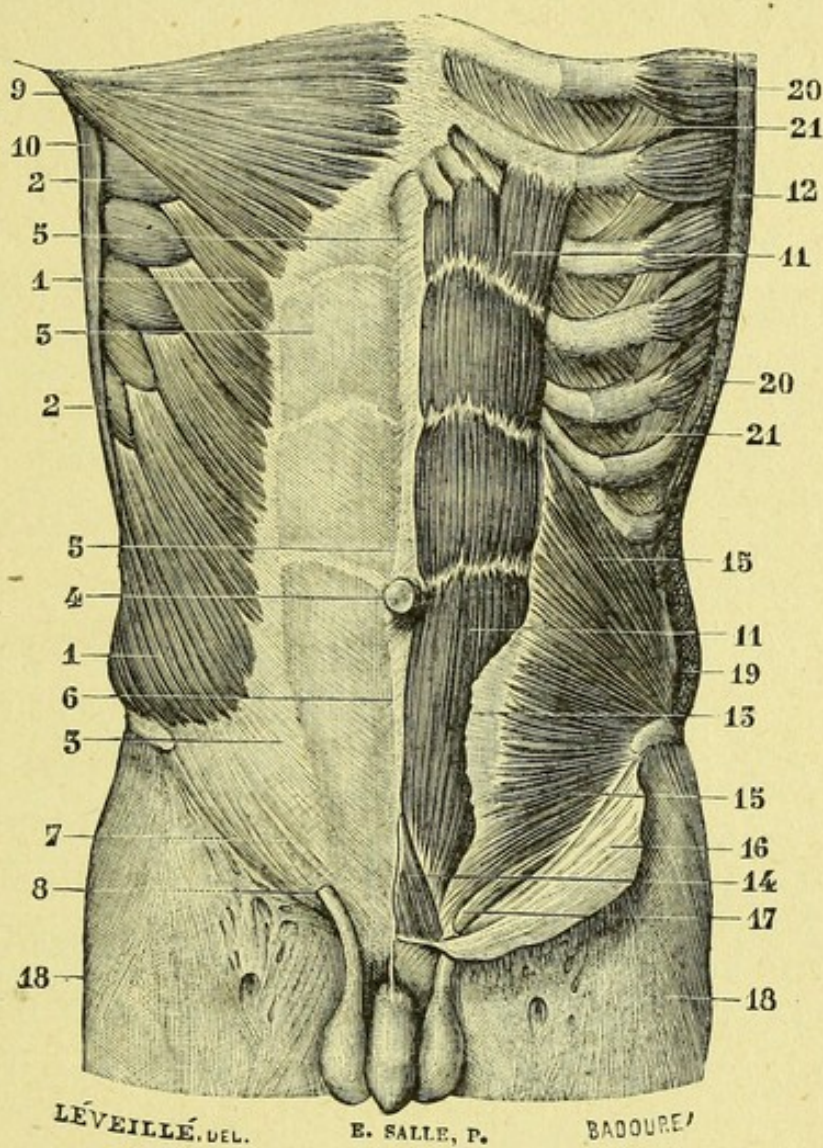


FIG. 51.

Muscles de l'abdomen (les superficiels sur le côté droit, les profonds sur le côté gauche). — 1, grand oblique; — 2, 2, grand dentelé; — 3, 3, aponévrose du grand oblique; — 4, ombilic; — 5, 6, ligne blanche; — 7, arcade crurale ou ligament de Fallope; — 8, anneau inguinal; — 9, grand pectoral; — 10, grand dorsal; — 11, 11, muscle grand droit antérieur de l'abdomen; — 13, feuillet antérieur de sa gaine; — 14, muscle pyramidal; — 15, 15, muscle petit oblique de l'abdomen; — 16, partie inférieure de l'aponévrose du grand oblique renversée en bas; — 18, partie supérieure de la cuisse recouverte de son aponévrose d'enveloppe; — 19, coupe du grand oblique de l'abdomen.

névrotique; mais elle va en diminuant rapidement de largeur depuis l'ombilic jusqu'au pubis, de sorte que le

bord externe du muscle est oblique de haut en bas et de dehors en dedans. C'est à cette disposition qu'est dû le fait sur lequel nous avons ci-dessus longuement insisté (p. 197), à savoir que la gouttière étroite limitée par le muscle grand oblique et par le grand droit s'élargit au-dessous du niveau de l'ombilic en un large méplat triangulaire, ayant pour limite inférieure le pli de l'aîne.

Ce muscle a pour action de fléchir le tronc, c'est-à-dire d'abaisser la cage thoracique en la rapprochant du pubis, mouvement qui s'accomplit par la flexion de la colonne vertébrale.

La partie tout inférieure du muscle droit antérieur de l'abdomen est recouverte par un petit muscle, dit *muscle pyramidal* (14, fig. 51), dont le modelé ne se révèle pas à travers la peau de la région suspubienne, cette peau étant toujours doublée d'une couche de tissu graisseux. Ce muscle pyramidal, qui ne doit être indiqué ici que pour mémoire, forme de chaque côté de la ligne médiane un petit triangle charnu, dont la base s'attache au pubis et dont le sommet forme un court tendon qui va se continuer avec la ligne blanche, c'est-à-dire avec le raphé fibreux médian résultant de l'entrecroisement des aponévroses des muscles obliques et transverses de l'abdomen.

SEIZIÈME LEÇON

SOMMAIRE. — Muscles postérieurs du tronc (muscles du dos). — *Trapèze*; ses insertions; ses parties aponévrotiques; figure en capuchon dessinée par l'ensemble des parties inférieures des deux trapèzes. — *Grand dorsal*. — Muscles profonds en partie visibles dans les interstices du trapèze et du grand dorsal: 1^o région latérale du cou (m. splénius et m. grand complexe); 2^o région de l'omoplate (m. rhomboïde, sous-épineux, petit rond et grand rond).

Muscle trapèze. — Ce muscle forme, avec le *grand dorsal*, deux nappes musculaires très larges qui, recouvrant toute la région du dos et la partie postérieure du cou, s'étendent jusqu'à l'épaule et jusqu'au bras (fig. 52).

Le muscle *trapèze* s'insère: 1^o d'une part, au tiers interne de la ligne courbe supérieure de l'occipital (13, fig. 52), à une lame fibreuse qui va de la protubérance occipitale à l'apophyse épineuse de la septième vertèbre cervicale (ligament cervical postérieur, voy. p. 34), puis à cette apophyse épineuse de la septième vertèbre cervicale, et enfin aux apophyses épineuses des douze vertèbres dorsales. — 2^o De ces insertions, qui toutes correspondent à la ligne médiane du dos, les fibres musculaires se portent en dehors vers l'épaule, les moyennes transversalement, les supérieures selon une ligne obliquement descendante (9, fig. 53), les inférieures selon une ligne obliquement ascendante, et vont ainsi s'attacher,

d'autre part, à la ceinture osseuse de l'épaule, c'est-à-dire au bord supérieur de l'épine de l'omoplate (fig. 52) et au tiers externe du bord postérieur de la clavicule (fig. 50, en 19).

Au point de vue du modelé extérieur, ce muscle présente ce fait remarquable que sur certaines de ses parties les fibres musculaires sont remplacées par des fibres aponévrotiques, de sorte que dans ces régions le muscle est moins épais et dessine des méplats légèrement déprimés. Ces régions sont au nombre de trois, savoir : — 1° à la partie inférieure du cou et supérieure du dos (en 10, fig. 52); à ce niveau, les fibres d'origine du muscle sont aponévrotiques et forment, celles d'un côté avec celles du côté opposé, une surface elliptique, à grand diamètre vertical, vers le centre de laquelle les apophyses épineuses des sixième et septième vertèbres cervicales font une saillie très prononcée (*vertèbre proéminente*, voy., p. 31). — 2° A la partie tout inférieure du dos, au niveau des dernières vertèbres dorsales, les fibres d'origine du trapèze sont également aponévrotiques dans l'étendue d'un petit triangle assez court, mais tel cependant que sur le modèle vivant, lorsque le trapèze est fortement contracté, son sommet inférieur paraît comme échancré ou tronqué, parce qu'à ce niveau il n'y a pas de fibres musculaires et, par suite, pas de gonflement lorsque le muscle entre en action. — 3° Au niveau de la racine de l'épine de l'omoplate (8, fig. 52), les faisceaux les plus inférieurs du trapèze forment une petite aponévrose triangulaire qui glisse sur la partie osseuse correspondante; puis commence la série des insertions du muscle sur le bord postérieur de l'épine scapulaire.

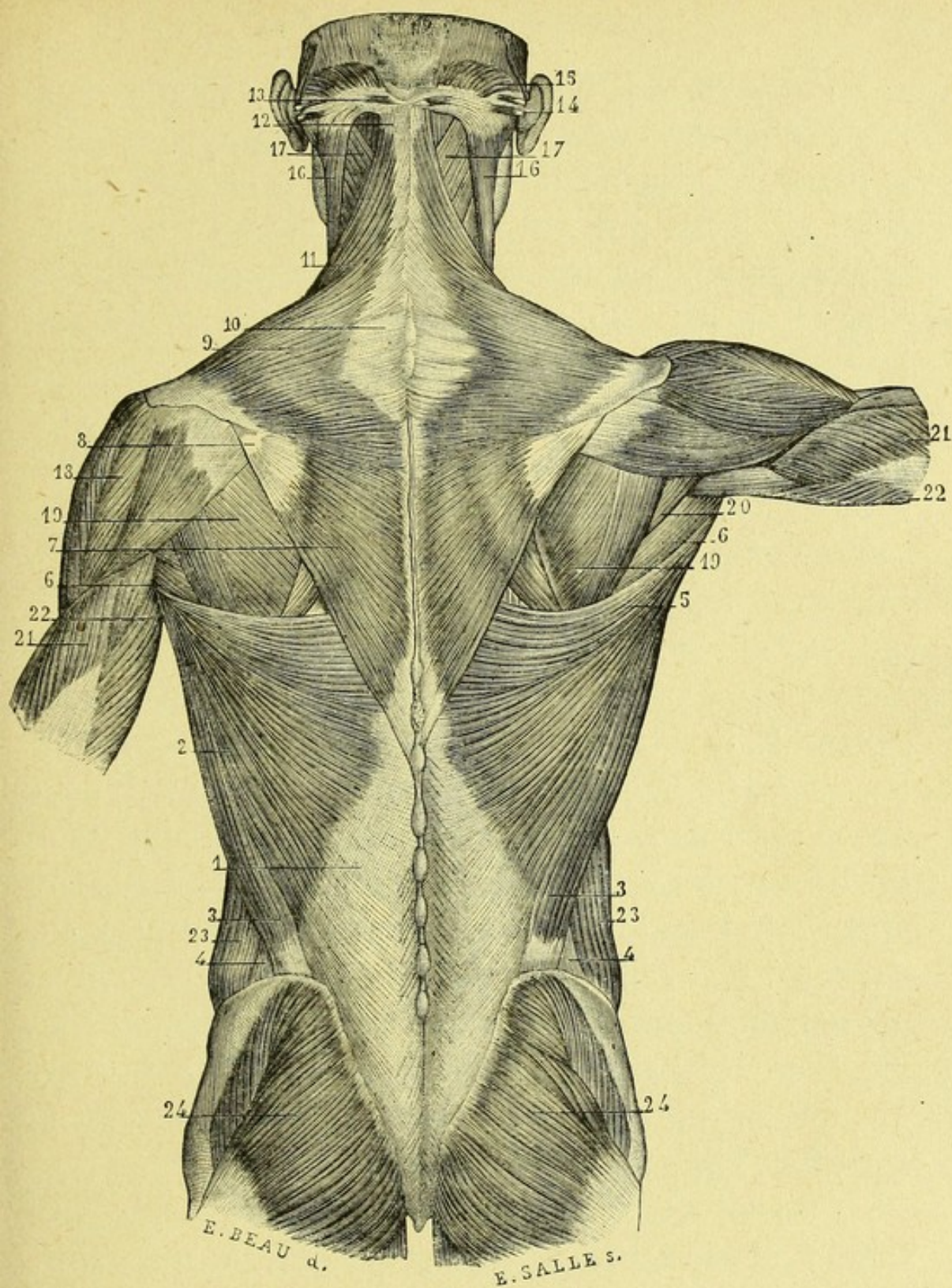


FIG. 52.

Muscles superficiels du dos. — 1, aponévrose lombo-sacrée; — 2, muscle grand dorsal; — 3, son faisceau iliaque; — 4, espace qui le sépare du grand oblique de l'abdomen; — 5, partie supérieure du grand dorsal; — 6, 6, muscle grand rond; — 7, partie inférieure du trapèze, avec sa partie aponévrotique (8) au niveau de l'épine de l'omoplate; — 9, partie moyenne du trapèze, avec son aponévrose (10); — 11, 12, 13, partie supérieure du trapèze; — 15, muscle occipital; — 16, sterno-cléido-mastoïdien; — 17, splénius; — 18, deltoïde; — 19, muscle sous-épineux; — 20, muscle petit rond; — 21, 21, vaste externe, et 22, 22, vaste interne du triceps brachial; — 23, partie postérieure du grand oblique de l'abdomen; — 24, 24, muscle grand fessier.

L'ensemble du trapèze se contracte lorsque le sujet porte fortement l'épaule en arrière, et dans ce cas c'est la partie moyenne, celle dont les fibres sont horizontales, qui fait le plus nettement saillie sous la peau; mais le plus souvent ses divers ordres de fibres se contractent à part; ainsi les supérieures agissent soit en prenant leur point fixe sur l'épaule pour incliner la tête du côté correspondant (en tournant légèrement la face du côté opposé), soit en prenant leur point fixe sur l'occipital et le ligament cervical, pour élever et soutenir l'omoplate, comme dans le cas de porter un fardeau sur l'épaule. Dans ces circonstances, le bord cervical du trapèze, celui qui va de l'occipital à la clavicule (fig. 53), devient fortement saillant et forme un relief parallèle à celui du bord externe du muscle sterno-cléido-mastoïdien (26, fig. 53); entre ces deux reliefs est une gouttière sur laquelle nous reviendrons dans un instant pour jeter un coup d'œil sur les muscles profonds de la région. D'autre part, si les fibres inférieures du trapèze se contractent isolément, elles abaissent l'épaule, et c'est ainsi qu'on les voit devenir saillantes toutes les fois que le sujet exerce, avec ses membres supérieurs, une traction de haut en bas, par exemple sur un sonneur de cloche qui tire violemment et de tout son poids sur une corde.

L'ensemble des deux muscles trapèzes (droit et gauche) dessine sur l'écorché du dos (voy. fig. 52) une figure triangulaire, à sommet inférieur, qui rappelle le contour d'un capuchon de moine; aussi a-t-on donné parfois au trapèze le nom de *muscle cucullaire* (*cucullus*, capuchon); les artistes le nomment familièrement le *capuchon* ou le *fichu* du dos.

Muscle grand dorsal (1, 2, 3, 5, fig. 52). — Il forme une vaste nappe musculaire étendue de la région des lombes à la partie supérieure du bras. En effet, il part, au moyen d'une large aponévrose triangulaire (aponévrose lombo-sacrée; 1, fig. 52), des apophyses épineuses des six ou sept dernières vertèbres dorsales, des apophyses épineuses des vertèbres lombaires et sacrées, et du tiers postérieur de la crête de l'os iliaque (3, fig. 52); les fibres musculaires succèdent à cette aponévrose selon une ligne oblique allant de la crête iliaque vers les dernières apophyses épineuses dorsales, et en même temps se joignent au muscle trois ou quatre nouveaux faisceaux charnus qui partent de la face externe des trois ou quatre dernières côtes par des digitations entrecroisées avec les digitations les plus inférieures du muscle grand oblique de l'abdomen (4, 4, fig. 53). De ces insertions les fibres musculaires se dirigent, les inférieures presque verticalement en haut, les supérieures presque horizontalement en dehors et toutes convergent ainsi pour former un gros faisceau charnu (5, fig. 52), qui recouvre l'angle inférieur de l'omoplate, puis longe son bord axillaire, en se juxtaposant au *muscle grand rond* (voy. ci-après), pour monter dans la paroi postérieure du creux de l'aisselle et atteindre la partie supérieure du corps de l'humérus, auquel il s'insère, par un tendon aplati, sur la lèvre externe ou postérieure de la coulisse bicipitale (p. 64).

Ce muscle agit comme la partie inférieure du trapèze, mais avec plus d'énergie, puisqu'il abaisse non seulement l'omoplate, mais l'humérus lui-même; c'est la contraction du grand dorsal qui nous permet de rapprocher fortement le bras du tronc en portant le membre supé-

rieur légèrement en arrière, de manière, si la contraction est poussée très loin, à venir croiser les deux bras derrière le dos. Mais le relief formé par le bord externe du grand dorsal en contraction (fig. 53) se révèle surtout lorsque ce muscle accomplit une action plus énergique, celle d'une traction violente de haut en bas, comme dans l'action de tirer sur une corde verticale (sonneur de cloche) ou de se suspendre par les bras à une barre transversale. Si dans cette situation, dans l'exercice du trapèze par exemple, le sujet se soulève et rapproche son tronc de la barre fixe, les muscles grands dorsaux deviennent très saillants, car alors ils prennent leurs points fixes sur les bras et agissent sur le tronc pour le porter en haut et en avant.

Le trapèze et le grand dorsal forment à eux seuls l'écorché superficiel du dos (fig. 52); parmi les nombreux muscles profonds de la région dorsale, il n'en est pas qui soit complètement visible sur le modelé extérieur, mais il en est plusieurs qui apparaissent en partie dans les interstices que limitent les bords des muscles trapèze, grand dorsal et les muscles superficiels de l'épaule et du cou. Ces interstices sont au nombre de deux: l'un à la partie latérale du cou, l'autre au niveau de la moitié inférieure de l'omoplate.

L'interstice de la face latérale du cou est limité (fig. 52 et 53) en arrière par le bord supéro-antérieur du trapèze, en avant par le bord postéro-externe du sterno-cléidomastoïdien; cet interstice, qui représente une gouttière longue et très superficielle descendant de la région occipitale à la partie moyenne de la clavicule, présente une partie inférieure voilée (25, fig. 53) par le muscle peau-

cier du cou (et sur laquelle nous reviendrons à propos de la région antérieure du cou), et une partie supérieure dans laquelle on aperçoit une faible partie de deux puissants muscles de la nuque. — 1° Les fibres musculaires qu'on voit (17, fig. 52) se diriger obliquement de bas en haut et de dedans en dehors vers l'apophyse mastoïde appartiennent au *muscle splénius*, qui part des apophyses épineuses des dernières vertèbres cervicales et des quatre ou cinq premières dorsales et monte obliquement en dehors pour s'attacher en partie aux apophyses transverses de l'atlas et de l'axis (splénius du cou) et en partie (splénius de la tête) à l'apophyse mastoïde de l'os temporal, en passant au-dessous du sterno-cléido-mastoïdien (16, fig. 52). — 2° Le petit triangle charnu, qui apparaît au-dessous du splénius, entre ce muscle et la partie toute supérieure du trapèze, appartient à un puissant muscle de la nuque, nommé *grand complexe* à cause de la disposition compliquée de ses faisceaux, muscle dont nous dirons seulement qu'il part de l'occipital pour descendre obliquement en dehors et aller s'attacher, par une série de digitations, aux apophyses transverses des cinq ou six premières vertèbres dorsales.

L'interstice situé au niveau de la partie inférieure de l'omoplate est de forme triangulaire (fig. 52 et 53); lorsque le bras est pendant le long du tronc, des trois côtés qui le circonscrivent alors, le supérieur et interne est formé par le trapèze, le supérieur et externe est formé par le deltoïde, enfin l'inférieur est formé par le bord supérieur du muscle grand dorsal. Le bord spinal de l'omoplate apparaît vers la partie interne de cet interstice triangulaire et le divise en deux parties inégales :

l'une interne, plus petite où se montre une faible partie du *muscle rhomboïde*; l'autre, externe, plus étendue et où se dessinent les reliefs des muscles de la fosse sous-épineuse, c'est-à-dire du *sous-épineux*, du *petit rond* et du *grand rond*. Nous devons consacrer seulement quelques lignes à la description de ces muscles.

Le *muscle rhomboïde* s'attache, d'une part, aux apophyses épineuses des deux dernières vertèbres cervicales et des quatre ou cinq premières vertèbres dorsales; de là ses fibres se dirigent obliquement en bas et en dehors pour aller s'insérer, d'autre part, au bord spinal de l'omoplate. Ce sont les fibres les plus inférieures qui seules apparaissent sur l'écorché, à la partie interne de l'interstice triangulaire susindiqué.

Le *muscle sous-épineux* (19, fig. 52) s'insère à toute la fosse sous-épineuse de l'omoplate, excepté à la partie épaissie de son rebord axillaire; de là ses fibres montent en convergeant, s'engagent sous le deltoïde (fig. 53) et vont s'attacher par un court tendon à la grosse tubérosité de l'humérus (à la facette moyenne que présente cette tubérosité).

Le *muscle petit rond* (20, fig. 52) s'insère à la partie supérieure du rebord épaissi que présente la fosse sous-épineuse vers le bord axillaire de l'omoplate, puis monte parallèlement aux fibres du sous-épineux, pour, passant comme lui au-dessous du deltoïde, aller s'attacher également à la grosse tubérosité de l'humérus (à la plus inférieure des trois facettes de cette tubérosité).

Le *grand rond* (6, fig. 52 et 8, fig. 53) s'attache à la partie la plus inférieure du rebord épaissi de la fosse sous-épineuse; il monte obliquement en haut et en

dehors comme les précédents; mais bientôt il abandonne le petit rond (voy. en 5, fig. 54), c'est-à-dire qu'au lieu de rester à la partie postérieure du squelette de l'épaule en s'engageant simplement sous le deltoïde, il se joint au muscle grand dorsal (fig. 17 18, et 49), va passer avec lui en avant de la longue portion du triceps, et enfin, se confondant avec le grand dorsal, va s'attacher à la lèvre interne de la coulisse bicipitale de l'humérus. La longue portion du triceps brachial se trouve donc ainsi passer entre le petit rond, qui est en arrière, et la partie supérieure du grand rond, qui est en avant (fig. 52, entre 20 et 6).

Les différents muscles que nous venons de voir en totalité ou en partie dans l'interstice triangulaire limité par le trapèze, le grand dorsal et le deltoïde, alors que nous avons supposé le bras pendant le long du tronc, deviennent plus visibles encore lorsque le bras s'élève et arrive jusqu'à la position horizontale (voyez le côté droit de la fig. 52). Alors, en effet, l'interstice en question devient beaucoup plus allongé de dedans en dehors, et le deltoïde laisse à découvert une plus grande étendue des muscles sous-épineux, petit et grand rond; en même temps l'omoplate, par le fait de l'élévation du bras (voy. p. 59), ayant basculé de telle sorte que son angle inférieur s'éloigne de la colonne vertébrale, il en résulte que le muscle rhomboïde lui-même laisse apercevoir une plus grande étendue de ses fibres entre le bord externe du trapèze et le bord supérieur du grand dorsal.

Quoique les autres muscles profonds du dos ne soient pas visibles sur l'écorché, nous ne saurions quitter la région dorsale sans indiquer au moins le nom de la puis-

sante masse charnue qui occupe la région lombaire, de chaque côté de la ligne des apophyses épineuses, et qui forme comme deux puissantes colonnes musculaires faisant saillie au-dessous de l'aponévrose du muscle grand dorsal (fig. 52). Cette masse est formée par deux muscles intimement confondus à leur partie inférieure (au niveau des lombes ou reins), mais qui deviennent distincts au niveau de la dernière côte; ils forment alors un muscle externe dit *sacro-lombaire* qui va s'attacher par une série de tendons aux angles des côtes, et un muscle interne dit *long dorsal* qui, par une triple série de tendons, va s'attacher aux côtes, aux apophyses transverses et aux apophyses épineuses des vertèbres du dos. Les muscles sacro-lombaire et long dorsal ont essentiellement pour action de redresser le tronc ou de le maintenir lorsqu'un fardeau est supporté sur les épaules ou le dos; c'est pourquoi leur masse commune inférieure est si développée chez les sujets qui portent d'ordinaire de lourdes charges sur les épaules et forme alors cette puissante musculature des reins, dont le relief est visible à travers la peau et l'aponévrose du muscle grand dorsal (en 1, fig. 52).

DIX-SEPTIÈME LEÇON

SOMMAIRE. — Muscles de l'épaule et du creux de l'aisselle. — *Deltoïde*; sa forme; son épaisseur; ses actions diverses selon les faisceaux qui se contractent; ce muscle n'a pas de *moment*. — Modelé musculaire de l'ensemble de l'épaule. — Muscles sous-jacents (susépineux et sous-scapulaire). — *Muscle grand dentelé*; ses rapports avec le creux de l'aisselle; de ses neuf digitations costales, trois seulement sont visibles sur l'écorché. — Son action; il devient très visible dans tout effort avec action du bras. — Formes de la région de l'aisselle; saillie du muscle coraco-huméral; particularités présentées par la peau; rapports du biceps et du triceps avec le creux de l'aisselle.

Un seul et puissant muscle, le *deltoïde*, forme tout le modelé de la partie saillante, c'est-à-dire de la face supérieure et externe de l'épaule. Au-dessous de lui sont quelques muscles profonds qui remplissent les fosses correspondantes de l'omoplate (muscles susépineux et sous-scapulaires). Mais, quand le bras est élevé et maintenu dans la position horizontale, le regard visuel plonge, à la partie interne de la racine du bras, dans une cavité, qui est comme le creux correspondant à la saillie extérieure de l'épaule; cette cavité, dite *creux de l'aisselle* ou *creux axillaire*, a pour toit le squelette de l'épaule, que recouvre le deltoïde, et pour parois, en avant le grand pectoral dont le plan fait suite au bord antérieur du deltoïde, en arrière le grand dorsal, dont le plan fait en

partie suite au bord postérieur du deltoïde; enfin, en dedans, un muscle appliqué sur la paroi du thorax, le *grand dentelé*. Des muscles que nous venons de nommer, les uns ont déjà été étudiés à propos de la musculature du tronc (grand pectoral, grand dorsal); les autres, *deltoïde* et *grand dentelé*, vont nous servir à étudier dans son ensemble la région de l'épaule et du creux axillaire.

Muscle deltoïde.—Ainsi nommé parce qu'il a la forme d'un delta grec, c'est-à-dire celle d'un triangle (dont la base est en haut et le sommet en bas), ce muscle est court, large, épais et contourné en demi-cône pour embrasser l'articulation de l'épaule. Il s'attache en haut au tiers externe du bord antérieur de la clavicule (12, fig. 49), à l'articulation acromio-claviculaire, au bord convexe de l'acromion et à toute l'étendue du bord postérieur de l'épine de l'omoplate (18, fig. 52); de là ses fibres se dirigent en bas, les moyennes verticalement, les antérieures ou claviculaires obliquement en bas et un peu arrière, les postérieures un peu obliquement en avant pour venir s'attacher par un court tendon à la face externe de l'humérus sur l'empreinte rugueuse dite V deltoïdien (voy. p. 64).

Ce muscle est très épais et forme de gros faisceaux qu'on peut voir se contracter isolément à travers la peau comme autant de muscles distincts, selon que le mouvement effectué exige plus spécialement la contraction de telle ou telle portion du muscle. En effet, le deltoïde a pour action d'élever le bras en l'écartant du tronc et le portant dans la direction horizontale; mais, tandis que ses fibres moyennes élèvent le bras directement en dehors, les fibres antérieures l'élèvent en le portant en avant, et

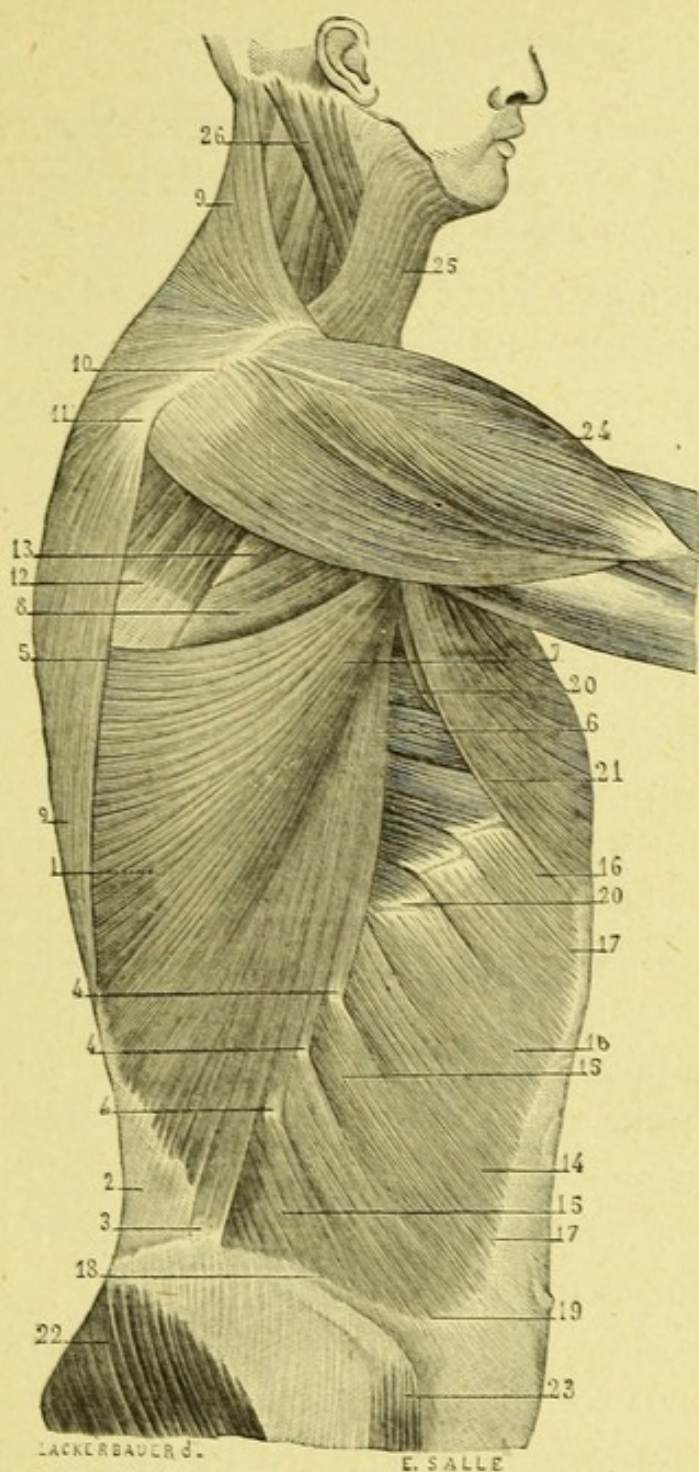


FIG. 53.

Muscles superficiels de l'épaule et des parois latérales du tronc. — 1, grand dorsal ; — 2, aponévrose lombo-sacrée ; — 3, 4, 4, insertions iliaques et costales du grand dorsal ; — 5, 6, 7, partie supérieure du grand dorsal ; — 8, grand rond ; — 9, 10, 11, trapèze ; — 12, sous-épineux ; — 13, petit rond ; — 14, 15, 16, grand oblique de l'abdomen ; — 17, 18, bord antérieur et inférieur du même muscle ; — 19, son angle inféro-interne arrondi (voy. p. 197) ; — 20, 20, grand dentelé ; — 21, grand pectoral ; — 22, grand fessier ; — 23, tenseur du *fascia lata*, — 24, deltoïde ; — 25, peaucier du cou ; — 26, sterno-cléido-mastoïdien.

dans toute son étendue, c'est : 1° le *long supinateur* (14, fig. 54; 12, 13, fig. 55) qui s'attache au bord externe de l'humerus, entre le brachial antérieur et le vaste externe du triceps, de sorte que de ce côté la musculature de l'avant-bras remonte dans le bras jusqu'à mi-chemin de l'insertion du deltoïde. Le long supinateur descend en s'élargissant de manière à présenter son maximum de largeur au niveau de l'épicondyle dont il voile complètement la saillie : il forme la limite externe, verticale (voy. p. 232), du creux triangulaire du pli du coude ; puis, un peu au-dessous du point où il dépasse le rond pronateur, les fibres charnues sont remplacées par un long tendon qui s'applique sur le radius et enfin (13, fig. 55) s'attache à la base de l'apophyse styloïde de cet os. Malgré son nom, ce muscle n'est pas essentiellement supinateur ; il ne le devient que lorsque l'avant-bras est dans une pronation forcée, et il le ramène alors dans une position intermédiaire à la pronation et à la supination. Son action principale est la flexion de l'avant-bras sur le bras, et dans ce mouvement son modelé se révèle à l'extérieur d'une manière particulièrement nette, sous la forme d'une bande saillante qui part du bras et forme sur la partie antéro-externe du coude une forte masse charnue comblant de ce côté la concavité de l'angle produit par la position fléchie de l'avant-bras sur le bras. Aussi peut-on dire que le long supinateur est le plus important des muscles de l'avant-bras au point de vue de la part qu'il prend au modelé de la région.

Les deux muscles suivants (14 et 15, fig. 55) sont en partie cachée par le précédent ; ce sont : 2° et 3° les deux *radiaux*, distingués en *premier* (15, fig. 54) et *second*

radial externe, lesquels partent de l'épicondyle et de la partie inférieure du bord externe de l'humérus, présentent un corps charnu (3 et 5, fig. 56) assez épais, qui augmente la saillie du long supinateur et contribue à voiler l'épicondyle. A peu près au même niveau que pour le long supinateur, un tendon succède au corps charnu de chacun des muscles, s'incline un peu en arrière (fig. 56), et, après avoir été croisé par les muscles *long abducteur* et *court extenseur du pouce* (voy. 7 et 8, fig. 56, et ci-après les muscles postérieurs profonds de l'avant-bras), arrive à la face dorsale du poignet, et s'insère, celui du premier radial (4, fig. 56) à la base du métacarpien de l'index (face dorsale), celui du second radial à la base du métacarpien du médius (6, fig. 56).

4° A la partie toute supérieure du radius est un petit muscle profond, dont aucune partie ne se révèle sur l'écorché, et que nous citons ici seulement pour indiquer que sa présence contribue encore à augmenter la saillie de la masse musculaire au côté externe du coude : c'est le *court supinateur*, formé de fibres qui s'enroulent autour du radius, de manière à faire tourner cet os de dehors en dedans, c'est-à-dire à produire la supination.

IV. *Muscles postérieurs superficiels* (fig. 56). — Ces muscles partent tous les quatre de l'épicondyle, où ils s'insèrent par une masse commune; de là ils se dirigent en bas, les premiers presque verticalement, puis le dernier (anconé) très obliquement en arrière et en dedans. Ce sont : l'*extenseur commun des doigts*, l'*extenseur propre du petit doigt*, le *cubital postérieur* et l'*anconé*.

1° L'*extenseur commun des doigts* (11, fig. 56), partant de l'épicondyle, est formé par un long corps charnu

s'attacher à la grosse tubérosité de l'humérus (à la facette la plus élevée de cette grosse tubérosité); — 2° le muscle *sous-scapulaire* (19, fig. 49) qui occupe la fosse sous-scapulaire et va s'attacher à la petite tubérosité de l'humérus.

Muscle grand dentelé (14, fig. 49; 5, fig. 50; 2, fig. 51; 20, fig. 53). — Ce muscle, appliqué sur la partie latérale de la cage thoracique, est caché dans sa plus grande étendue par l'omoplate et la musculature de l'épaule; mais il apparaît par sa partie inférieure sur l'écorché superficiel et forme alors, par ses digitations saillantes, une série de détails des plus caractéristiques pour le modèle de la région latérale du thorax; comme en même temps il constitue la paroi interne du creux de l'aisselle, nous devons ici le décrire complètement.

Le grand dentelé s'attache à tout le bord spinal de l'omoplate; de là ses fibres se dirigent en rayonnant en haut, en avant et en bas, pour se diviser en neuf digitations qui vont s'insérer sur la face externe des neuf premières côtes. Le corps du muscle, ainsi que ses cinq ou six digitations les plus élevées, sont cachés par le muscle grand pectoral (21, fig. 53); ses trois ou quatre dernières digitations (les plus inférieures) sont seules visibles sur la partie latérale inférieure du thorax entre les bords du grand pectoral et du grand dorsal; elles s'entrecroisent avec les digitations supérieures du muscle grand oblique de l'abdomen (20 et 16, fig. 53). Lorsque le bras est pendant ou faiblement élevé, on n'aperçoit à ce niveau que trois digitations du grand dentelé; lorsque le bras est fortement élevé, le grand pectoral en laisse souvent une de plus à découvert.

Ce muscle a pour action de fixer l'omoplate, en ti-

rant cet os en bas et en avant, alors que le rhomboïde le tire, d'autre part, en haut et en arrière. La fixation de l'omoplate étant nécessaire pour donner un point fixe aux muscles du bras (notamment au biceps) toutes les fois que le membre supérieur accomplit une action énergique, on s'explique ainsi pourquoi les digitations inférieures du grand dentelé deviennent si nettement visibles chez un sujet qui contracte les muscles du bras, comme dans la lutte ou l'action de soulever de terre un corps pesant, de résister à un adversaire en le repoussant, etc.

Le muscle grand dentelé forme la paroi interne du creux de l'aisselle, cavité dont la paroi antérieure est représentée par le grand pectoral, et la paroi postérieure par le grand dorsal. Cette cavité est pyramidale triangulaire; son sommet dirigé en haut vient correspondre à l'apophyse coracoïde de l'omoplate. Sur le sujet disséqué cette cavité est ouverte inférieurement; mais sur le sujet complet elle est fermée par la peau qui forme la base de la pyramide et qui, en passant du bord inférieur du grand pectoral sur le bord correspondant du grand dorsal, se déprime de manière à remonter dans le creux axillaire, où elle est attirée par des faisceaux fibreux formant ce que Gerdy a appelé le *ligament suspenseur* de la peau de l'aisselle et qui vont s'attacher à l'apophyse coracoïde en se continuant avec l'aponévrose du muscle petit pectoral.

Pour achever la description de cette cavité, il nous reste à dire quelques mots de ses bords, c'est-à-dire des arêtes qui correspondent aux lignes de jonction de ses trois parois, et encore n'y a-t-il rien à indiquer de par-

ticulier à propos de son bord antérieur (accolement du grand pectoral à la face externe du grand dentelé), ni de son bord postérieur (insertion du grand dentelé au bord spinal de l'omoplate); le bord externe, qui correspond à la racine du bras, doit seul nous arrêter. En effet, ce bord est relativement épais; il correspond à la partie supérieure du corps de l'humérus; il est formé par deux muscles qui descendent de l'omoplate vers la face antérieure du bras, c'est-à-dire par le *biceps* et le *coraco-huméral*, dont il sera bientôt question. Disons par avance que le modelé du coraco-huméral est très nettement visible à travers la peau de la base de l'aisselle chez un sujet dont les bras sont fortement élevés, comme par exemple sur un sujet crucifié, et que c'est là le seul modelé musculaire qui soulève la peau déprimée dans le creux de l'aisselle. On sait que cette peau est couverte de poils plus ou moins abondants selon les individus, et c'est une habitude classique que d'omettre cette partie du système pileux dans toute représentation d'un caractère élevé; mais alors l'artiste doit bien se convaincre, par l'étude anatomique, qu'il ne serait nullement conforme à la nature de tracer sur la peau de la concavité de l'aisselle des modelés de fantaisie; que cette peau est lisse et régulièrement déprimée, et que sur sa partie externe seule est un relief musculaire fusiforme, celui du muscle coraco-brachial, formant l'origine du plan de la face antérieure du bras.

Le muscle triceps brachial, qui, par sa longue portion, monte prendre ses insertions jusqu'à l'omoplate, ne sort pas, comme le biceps et le coraco-brachial, du creux de l'aisselle, mais vient du milieu de la paroi pos-

térieure du creux, puisque, ainsi qu'il a été dit précédemment, il passe entre le petit rond, d'une part, et, d'autre part, le grand rond réuni au grand dorsal (voy. fig. 52 et 54).

DIX-HUITIÈME LEÇON

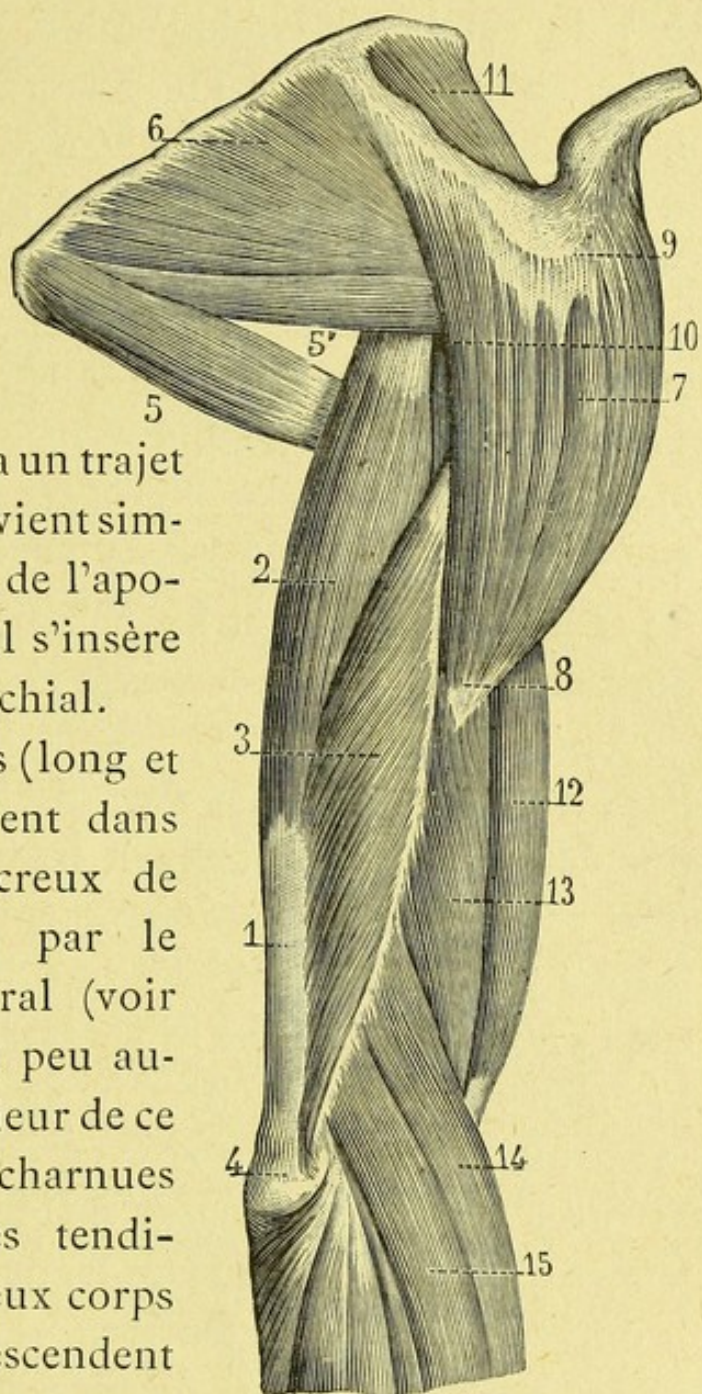
SOMMAIRE. — Muscles du bras. — 1^o Muscles antérieurs : *Biceps*; ses deux chefs supérieurs; son corps fusiforme; sa bifurcation en bas (expansion aponévrotique et tendon); son action (supinateur et fléchisseur); influence de son expansion aponévrotique sur le modelé de l'avant-bras. — *Coraco-brachial*. — *Brachial antérieur*. — 2^o Muscle postérieur : le *Triceps brachial*; ses trois portions; méplat formé par son tendon inférieur; modelé général de la face postérieure du bras; action du triceps. — Formes du bras : gouttières intermusculaires externe et interne.

Les muscles du bras forment deux masses charnues bien distinctes : une masse antérieure formée par le *biceps* qui occupe toute la longueur du bras, par le *coraco-brachial* qui en occupe seulement la partie supérieure, et enfin par le *brachial antérieur* qui en occupe la partie inférieure; une masse postérieure formée par un seul muscle, le *triceps brachial*.

Le *biceps brachial* (12, fig. 54, et 21, fig. 50, p. 199) est ainsi nommé parce qu'il est double à sa partie supérieure, c'est-à-dire formé de deux portions qu'on désigne sous les noms de *long chef* et de *court chef*. Le long chef du biceps se présente sous la forme d'un long tendon qui remonte dans la coulisse bicipitale de l'humérus, (voir p. 64), arrive ainsi jusque dans l'articulation

scapulo-humérale et va prendre son insertion sur la partie la plus élevée du rebord de la cavité glénoïde de l'omoplate. Le court chef du biceps a un trajet moins compliqué et vient simplement du sommet de l'apophyse coracoïde où il s'insère à côté du coraco-brachial.

Ces deux tendons (long et court chef) descendent dans l'angle externe du creux de l'aisselle, recouverts par le muscle grand pectoral (voir fig. 50, p. 199); un peu au-dessus du bord inférieur de ce muscle, les fibres charnues succèdent aux fibres tendineuses et forment deux corps cylindriques qui descendent et se fusionnent bientôt, au niveau de la partie moyenne de la face antérieure du bras, en un gros corps musculaire unique, très renflé sur les sujets bien musclés (12, fig. 54). A ce corps charnu succède, un peu au-dessus de l'articula-



LÉVEILLÉ d.

FIG. 54.

Muscles de l'épaule et du bras vus par le côté externe. — 1, triceps brachial; — 2, sa longue portion; — 3, sa partie dite vaste externe; — 4, son attache à l'olécrâne; — 5, muscle grand rond; — 5', muscle petit rond; — 6, sous-épineux; — 7, 8, 9, 10, muscle deltoïde; — 11, muscle susépineux; — 12, biceps brachial; — 13, brachial antérieur; — 14, long supinateur; — 15, premier radial externe.

tion du coude, un tendon aplati, d'abord large, qui se divise en deux parties; l'une, lamelleuse, dite *expansion aponévrotique* du biceps; l'autre, tendineuse, dite proprement tendon inférieur du biceps. L'expansion aponévrotique (2, fig. 55) se dirige en bas et en dedans, passe sur la masse commune des muscles épitrochléens de l'avant-bras et se confond bientôt avec l'aponévrose d'enveloppe de ces muscles; le tendon proprement dit (3, fig. 55) plonge entre les muscles antérieurs et les muscles externes de l'avant-bras et arrive ainsi à la tubérosité bicipitale du radius (voy. p. 73 et fig. 13), sur laquelle il s'enroule pour aller s'attacher à sa partie postérieure.

Le muscle biceps est essentiellement fléchisseur de l'avant-bras sur le bras; c'est une action évidente, connue de tous et sur laquelle il est inutile d'insister, si ce n'est pour rappeler, comme nous l'avons dit précédemment à propos du deltoïde, que le biceps, en agissant sur l'avant-bras, arrive à se trouver perpendiculairement inséré sur le levier qu'il meut et qu'alors il est dans la position la plus favorable au développement de toute sa force. Mais la contraction du biceps produit, en même temps que la flexion du coude, deux effets sur lesquels il importe d'attirer l'attention: — 1° si l'avant-bras est en pronation, le tendon du biceps est très nettement enroulé autour de la partie supérieure du radius, puisqu'il va s'insérer à la partie toute postérieure de cette tubérosité; et il en résulte que le premier effet produit par sa contraction est une rotation du radius en dehors, c'est-à-dire un mouvement de supination: le biceps est donc supinateur, et l'un des muscles supinateurs les plus énergiques. — 2° Lors de la contraction du biceps, son

expansion aponévrotique est tendue; elle bride fortement la masse musculaire épitrochléenne de l'avant-bras, c'est-à-dire qu'elle dessine sur la partie charnue interne de ce segment de membre, à deux travers de doigt au-dessous de l'épitrochlée, un sillon déprimé très net; de la contraction du biceps résultent donc, à l'avant-bras, des modifications très particulières des formes.

Quant aux modifications de formes qui, au niveau du bras même, accompagnent la contraction du biceps, elles sont bien connues, et il suffira de rappeler que le corps charnu de ce muscle fusiforme est allongé à l'état de repos, devient court et globuleux pendant la contraction. Rien n'est plus frappant et plus propre à donner une idée du changement de forme d'un muscle pendant sa contraction, que d'examiner le biceps sur un sujet qui le fait entrer graduellement en action, c'est-à-dire qui fléchit graduellement l'avant-bras sur le bras. On voit alors se dessiner de plus en plus nettement à la région antérieure du bras une sorte de boule charnue, qui se gonfle et se raccourcit en même temps qu'elle semble remonter sur la partie supérieure du bras, c'est-à-dire vers le bord inférieur du grand pectoral.

Le *muscle coraco-brachial* forme une petite masse charnue fusiforme, occupant la partie supérieure et interne du bras. Il s'insère en effet, d'une part, à l'apophyse coracoïde de l'omoplate (avec le court chef du biceps) et va, d'autre part, s'attacher à la partie moyenne du bord interne de l'humérus. Lorsque le bras est pendant, la moitié inférieure de ce muscle est seule visible sur l'écorché et sa saillie se confond avec celle de la partie la plus large du biceps. Quant à sa moitié supérieure, elle

est cachée dans le creux axillaire, recouverte par le grand pectoral, mais devient visible à travers la peau de l'aisselle lorsque les bras sont très élevés, comme dans la position en croix, et nous avons précédemment insisté (p. 220) sur le modelé que représente alors ce corps musculaire fusiforme à la partie externe de la concavité axillaire. Quand le coraco-brachial se contracte, son modelé devient plus saillant, comme celui de tout muscle en contraction ; mais il n'est pas pour cela plus visible, car ce muscle, rapprochant alors le bras du thorax contre lequel il l'applique, dérobe par cela même à la vue la région dans laquelle se dessine sa saillie.

Muscle brachial antérieur (13, fig. 54 et 4, 4, fig. 55). — Placé au-dessous de la moitié inférieure du biceps, qu'il déborde de chaque côté, ce muscle recouvre la partie correspondante de la face antérieure de l'humérus, à laquelle il s'attache à partir du niveau de l'empreinte deltoïdienne ; les fibres charnues descendent jusqu'au niveau de l'articulation du coude, où elles sont remplacées par un tendon aplati, qui s'insère à la base de l'apophyse coronoïde du cubitus. Comme le cubitus ne présente aucun des mouvements de latéralité qui constituent la supination et la pronation, il en résulte que le brachial antérieur est simplement fléchisseur de l'avant-bras, et on le voit, lorsque ce mouvement est accompli avec force, se gonfler de chaque côté de la partie inférieure du biceps.

Triceps brachial. — Ce muscle (21, 22, fig. 52 ; 1, 2, 3, fig. 54), qui forme à lui seul toute la musculature de la face postérieure du bras, a été nommé *triceps*, parce qu'il est composé de trois portions, séparées en haut, confondues en bas, l'une moyenne ou médiane,

dite *longue portion*, et deux latérales, distinguées en portion externe ou *vaste externe* et portion interne ou *vaste interne*. — La *longue portion* (2, fig. 54) forme un corps charnu épais et fusiforme qui vient, par un court tendon, de la partie la plus élevée du bord axillaire de l'omoplate (immédiatement au-dessous de la cavité glénoïde) et passe entre les muscles grand et petit rond (voy. p. 221). Au niveau de la jonction du tiers moyen avec le tiers inférieur du bras, ce corps charnu se termine sur la partie supérieure d'un tendon aplati (1, fig. 54 et 56), large et triangulaire, qui reçoit les deux autres portions du muscle sur chacun de ses bords. Le *vaste externe* (3, fig. 54) s'attache à la partie supérieure de la face postérieure de l'humérus (au-dessus et en dehors de la gouttière de torsion) et se porte obliquement en bas et en dedans pour s'attacher sur le bord externe du tendon aplati susindiqué, en accompagnant ce tendon jusqu'au niveau du coude. Enfin le *vaste interne* (22, fig. 52) s'attache à la partie inférieure de la face postérieure de l'humérus (au-dessous et en dedans de la coulisse de torsion) et va se rendre au bord interne du tendon inférieur commun aux trois portions. Ce tendon va s'attacher (en 4, fig. 54) à la face postérieure de l'olécrâne (de l'os cubitus).

Le modelé du triceps, c'est-à-dire de la face postérieure du bras, résulte de la présence du tendon inférieur commun aux trois portions, tendon qui forme un méplat large inférieurement, se rétrécissant en pointe vers sa partie supérieure. De chaque côté, ce tendon, c'est-à-dire le méplat qu'il dessine, est débordé par la saillie du vaste interne et du vaste externe; en haut, sur

les deux tiers supérieurs de la face postérieure du bras, se dessinent deux corps charnus placés côte à côte et formés, l'externe par le vaste externe, l'interne par la longue portion (le vaste interne ne remontant en haut que par quelques fibres qui confondent à ce niveau leur modelé avec celui de la longue portion). Ces divers détails, c'est-à-dire le méplat tendineux susolécranien, les reliefs musculaires qui l'encadrent de chaque côté, et les deux corps charnus qui le surmontent, deviennent visibles d'une manière très accentuée lorsque le sujet s'efforce d'étendre l'avant-bras sur le bras, en luttant contre une résistance qui aurait pour effet de maintenir la position de flexion. Il est en effet à peine besoin de dire que le triceps brachial est essentiellement le muscle extenseur de l'avant-bras sur le bras.

Ce n'est pas seulement au point de vue d'une énumération méthodique, mais encore au point de vue de l'interprétation anatomique des formes extérieures, que nous venons de classer les muscles du bras en muscles antérieurs et muscles postérieurs; en effet, il règne de chaque côté du bras, sur son bord interne et sur son bord externe, une gouttière qui sépare les muscles antérieurs des muscles postérieurs. Dans chacune de ces gouttières est une cloison fibreuse dite aponévrose intermusculaire interne et aponévrose intermusculaire externe, qui s'insère à chacun des bords correspondants de l'humérus et, d'autre part, à l'aponévrose générale d'enveloppe du membre; il en résulte que cette aponévrose est légèrement tirée vers l'humérus selon deux lignes verticales correspondant à chacune des cloisons intermusculaires, et que, sur le modelé extérieur, subsistent nettement deux

gouttières correspondant chacune à l'un des intervalles entre les muscles antérieurs et les muscles postérieurs.

La gouttière interne commence à l'extrémité inférieure du coraco-brachial et descend jusqu'à l'épitrôchlée; en haut, elle est un peu effacée, parce que de nombreux nerfs et vaisseaux, accompagnés de tissu cellulaire, comblent à ce niveau l'espace intermusculaire; en bas, elle s'évase et tend à se confondre avec le modelé de la partie interne du brachial antérieur.

La gouttière externe (fig. 54) est courte; elle commence en effet au niveau de l'extrémité inférieure du deltoïde et ne descend pas jusqu'à l'épicondyle, parce que les premiers muscles de la région externe de l'avant-bras remontent prendre leurs insertions (voy. ci-après *long supinateur*, 14, fig. 54) jusque sur la partie inférieure du bord externe de l'humérus, de sorte que cette gouttière est alors comblée par ces muscles, ou, pour mieux dire, qu'elle les contourne en se dirigeant en avant vers le pli du coude.

DIX-NEUVIÈME LEÇON

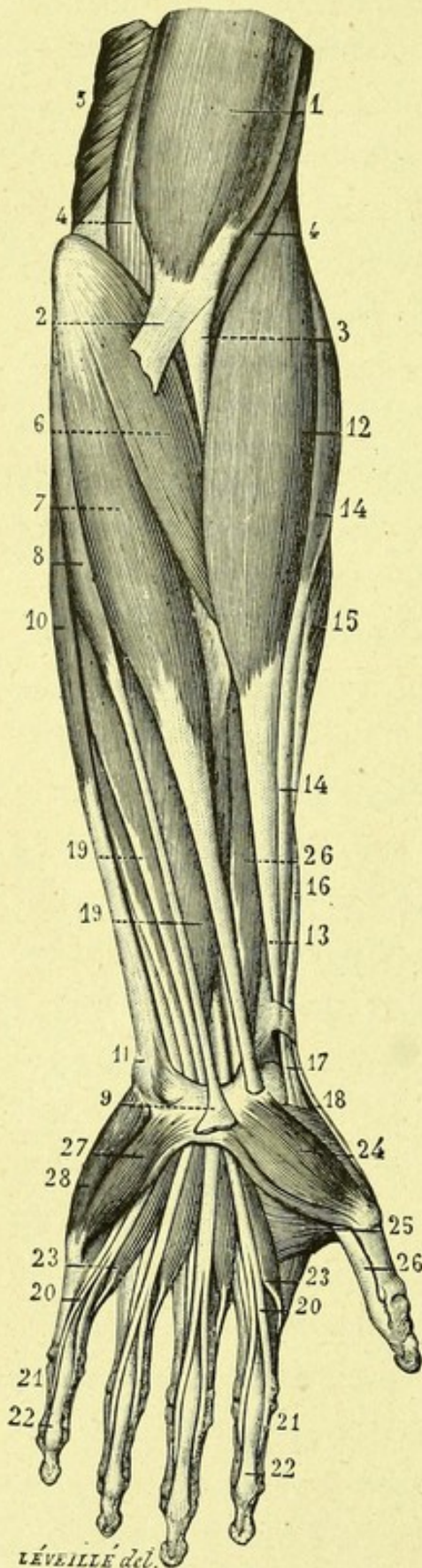
SOMMAIRE. — Muscles de l'avant-bras; leurs dispositions générales; division en quatre masses : — 1° *Muscles antérieurs superficiels*, ou *épitrochléens* : le rond pronateur, le grand palmaire, le petit palmaire et le cubital antérieur; — 2° *Muscles antérieurs profonds* (fléchisseurs des doigts et carré pronateur). — 3° *Muscles externes* : long supinateur (importance au point de vue des formes de la région externe du coude); les deux radiaux; le court supinateur. — 4° *Muscles postérieurs superficiels* : l'extenseur commun; l'extenseur propre du petit doigt; le cubital postérieur; l'anconé.

Muscles de l'avant-bras. — Les deux os de l'avant-bras sont recouverts par une série de muscles à corps charnus en général fusiformes, terminés inférieurement par des tendons souvent très longs, et qui dessinent leurs saillies à la région du poignet; quelques-uns de ces muscles meuvent l'avant-bras sur le bras, ou le radius sur le cubitus, mais le plus grand nombre a pour action de mouvoir la main sur l'avant-bras et les divers segments des doigts les uns sur les autres. Ces muscles se répartissent en cinq régions, chacune de quatre muscles, ce qui porte à vingt le nombre total des muscles de l'avant-bras. Mais nous n'aurons à nous arrêter que sur les muscles superficiels, une courte mention étant suffisante pour les muscles profonds; ainsi nous distinguerons:

1° une couche musculaire antérieure superficielle, dont chaque muscle sera étudié; 2° une couche musculaire antérieure profonde dont l'étude sera faite rapidement; 3° une couche externe; 4° une couche musculaire postérieure superficielle, qui devra être vue en détail; et 5° une couche musculaire postérieure profonde dont nous ne dirons que ce qui est nécessaire pour comprendre le dessin formé au poignet par les tendons correspondants.

I. *Muscles antérieurs superficiels.* — Ces muscles partent tous, par une masse musculaire commune, de l'*épitrochlée* sur laquelle ils s'insèrent sans en dépasser le niveau, de telle sorte qu'au côté interne du coude, à l'inverse de ce qui a lieu au côté externe (voy. ci-après), la musculature de l'avant-bras ne remonte pas sur le bord correspondant du bras. Si de l'épitrochlée on fait partir quatre lignes, dont la première ira vers la partie moyenne du radius, la deuxième vers le côté externe de la main, la troisième vers la partie moyenne et la quatrième vers le bord interne de la main, ces quatre lignes, dont la première est très oblique et dont les autres se rapprochent graduellement de la verticale, nous donneront la direction de chacun des quatre muscles antérieurs superficiels de l'avant-bras, qui sont, dans l'ordre même des lignes susindiquées, c'est-à-dire du plus externe vers le plus interne, le *rond pronateur*, le *grand palmaire*, le *petit palmaire* et le *cubital antérieur*.

Le *rond pronateur* (6, fig. 55) est charnu dans toute l'étendue où il est visible sur l'écorché; parti de l'épitrochlée, il se dirige obliquement en bas et en dehors, disparaît sous les muscles externes de l'avant-bras (sous le long supinateur), et arrive au radius autour duquel il



LÉVEILLÉ del.

s'enroule légèrement pour s'attacher à la partie moyenne de sa face externe (empreinte du rond pronateur. Voy. page 73). Sa contraction a donc pour effet de faire tourner le radius en avant et en dedans, c'est-à-dire de produire la pronation. Ce muscle forme le côté externe très oblique d'un creux triangulaire, dont le côté interne, vertical, est formé par le long supinateur (12, fig. 55). C'est dans ce creux (creux du coude) que plongent le biceps (3, fig. 55) et le brachial antérieur (4, 4, fig. 55) pour aller s'attacher aux os de l'avant-bras. — La partie supérieure du rond pronateur est bridée par l'expansion aponévrotique du biceps (2, fig. 55), et nous avons précédemment (p. 225) insisté

FIG. 55. — Muscles antérieurs de l'avant-bras gauche. — 1, biceps brachial; — 2, son expansion aponévrotique; — 3, son tendon; — 4, 4, brachial antérieur; — 5, vaste interne du triceps; — 6, rond pronateur; — 7, grand palmaire; — 8, 9, petit palmaire; — 10, cubital antérieur; — 11, son attache au pisiforme; — 12, 13, long supinateur; — 14 et 15, premier et second radial externe; — 16, long abducteur du pouce; — 18, tendon du long extenseur du pouce; — 19, 20, 21, fléchisseur superficiel des doigts et ses tendons; — 22, tendons du fléchisseur profond; — 23, 23, muscles lombri-caux; — 24, court abducteur du pouce; — 26, long fléchisseur du pouce.

sur les particularités du modelé dû à cette disposition.

Le *grand palmaire* (7, fig. 55) part de l'épitrôchlée, forme un corps charnu fusiforme obliquement descendant, lequel, au niveau de la partie moyenne de l'avant-bras, est remplacé par un tendon qui se rétrécit graduellement, gagne la partie externe du poignet (au niveau de la base de l'éminence thénar), et disparaît alors sous le ligament annulaire du carpe, en s'engageant dans une gouttière de la face antérieure de l'os trapèze, pour aller s'attacher à la base du métacarpien de l'index. Ce muscle est fléchisseur de la main sur l'avant-bras; lorsqu'il se contracte, son tendon devient très saillant et soulève fortement la peau au niveau de la partie inférieure de la face antérieure de l'avant-bras; il forme la première saillie tendineuse qu'on rencontre à ce niveau en allant du bord radial vers le bord cubital.

Le *petit palmaire* (8, 9, fig. 55) est comme une reproduction en miniature du muscle précédent; parti de l'épitrôchlée, il présente d'abord un tout petit corps charnu fusiforme (8), auquel succède très vite un tendon grêle et long, descendant presque verticalement vers la partie moyenne du poignet, où il se termine en s'insérant sur le ligament annulaire du carpe (9, fig. 55); fléchisseur de la main sur l'avant-bras, comme le précédent, son tendon forme en bas une saillie très accentuée, placée sur la ligne médiane, en dedans de la saillie du tendon du muscle précédent. Il est des sujets chez lesquels ce muscle est absent.

Le *cubital antérieur* (10, 11, fig. 55) s'insère, non seulement à l'épitrôchlée, comme les trois muscles précédents, mais encore (18, fig. 56) au bord correspondant de l'olé-

crâne et au bord interne du cubitus; il descend verticalement le long du cubitus et présente ce fait remarquable que les fibres charnues accompagnent presque tout en bas le tendon qui va s'attacher à l'os pisiforme du carpe (11, fig. 55). Aussi son modelé ne se traduit-il à aucun niveau par une saillie sèche comme celles produites par les tendons des muscles précédents, et ce muscle contribue-t-il à donner une forme arrondie à toute l'étendue du bord interne de l'avant-bras. Il est fléchisseur de la main, qu'il incline en même temps vers le bord interne de l'avant-bras.

II. *Muscles antérieurs profonds.* — Au point de vue des formes, ces muscles constituent une masse charnue sous-jacente aux muscles précédents, et se terminant inférieurement par de nombreux tendons, que les fibres musculaires accompagnent assez bas; cet ensemble, tendons et partie inférieure des fibres musculaires, apparaît sur l'écorché dans le fond des gouttières qui sont entre le tendon du grand palmaire et celui du petit palmaire, et entre le tendon du petit palmaire et celui du cubital antérieur (19, 19, fig. 55). Plus bas, à la main, les tendons de ces muscles s'engagent dans la gouttière antérieure du carpe, transformée en canal par le ligament annulaire correspondant, et vont s'attacher aux phalanges des doigts, en présentant des particularités que nous allons rapidement indiquer en énumérant ces muscles :

1° Le *fléchisseur commun superficiel* (19, fig. 55) qui se divise en bas en quatre tendons, un pour chaque doigt (excepté le pouce); 2° le *fléchisseur commun profond*, qui se divise également en quatre tendons, un pour

chaque doigt (excepté le pouce); à la base de la face antérieure de chaque doigt arrivent donc deux tendons, l'un superficiel (20, fig. 55), l'autre profond. Le premier présente, au niveau de la première phalange (en 20, fig. 55), une fente en boutonnière, dans laquelle passe le second; grâce à cette disposition le tendon du fléchisseur profond peut aller s'attacher à la base de la troisième phalange (en 22, fig. 55), tandis que le fléchisseur superficiel s'arrête à la base de la seconde (en 21, fig. 55). Il y a donc un muscle fléchisseur pour chacune de ces phalanges (quant aux premières phalanges des doigts, elles ont pour fléchisseurs spéciaux les petits *muscles lombricaux* de la paume de la main).

3° Le *fléchisseur propre du pouce* (26, fig. 55) dont le tendon va à la base de la seconde ou dernière phalange du pouce; et 4° le muscle *carré pronateur*, masse charnue profonde, disposée sur un type entièrement différent des muscles précédents, qu'il faut enlever pour l'apercevoir. Ce muscle est formé de fibres transversales placées au niveau de la partie tout inférieure de l'avant-bras et allant du bord externe du radius au bord interne du cubitus; sa contraction a pour effet de rapprocher ces deux os et, par suite, de produire la pronation, puisque le radius ne peut se rapprocher du cubitus qu'en tournant autour de lui, de la position de supination à celle de pronation.

III. *Muscles externes*. — Ils forment une masse charnue qui remonte en haut sur le tiers inférieur du bord externe de l'humérus (voy. fig. 54, p. 223) et descend le long du bord externe du radius.

De ces quatre muscles un seul est visible sur l'écorché

dans toute son étendue, c'est : 1° le *long supinateur* (14, fig. 54; 12, 13, fig. 55) qui s'attache au bord externe de l'humérus, entre le brachial antérieur et le vaste externe du triceps, de sorte que de ce côté la musculature de l'avant-bras remonte dans le bras jusqu'à mi-chemin de l'insertion du deltoïde. Le long supinateur descend en s'élargissant de manière à présenter son maximum de largeur au niveau de l'épicondyle dont il voile complètement la saillie : il forme la limite externe, verticale (voy. p. 232), du creux triangulaire du pli du coude ; puis, un peu au-dessous du point où il dépasse le rond pronateur, les fibres charnues sont remplacées par un long tendon qui s'applique sur le radius et enfin (13, fig. 55) s'attache à la base de l'apophyse styloïde de cet os. Malgré son nom, ce muscle n'est pas essentiellement supinateur ; il ne le devient que lorsque l'avant-bras est dans une pronation forcée, et il le ramène alors dans une position intermédiaire à la pronation et à la supination. Son action principale est la flexion de l'avant-bras sur le bras, et dans ce mouvement son modelé se révèle à l'extérieur d'une manière particulièrement nette, sous la forme d'une bande saillante qui part du bras et forme sur la partie antéro-externe du coude une forte masse charnue comblant de ce côté la concavité de l'angle produit par la position fléchie de l'avant-bras sur le bras. Aussi peut-on dire que le long supinateur est le plus important des muscles de l'avant-bras au point de vue de la part qu'il prend au modelé de la région.

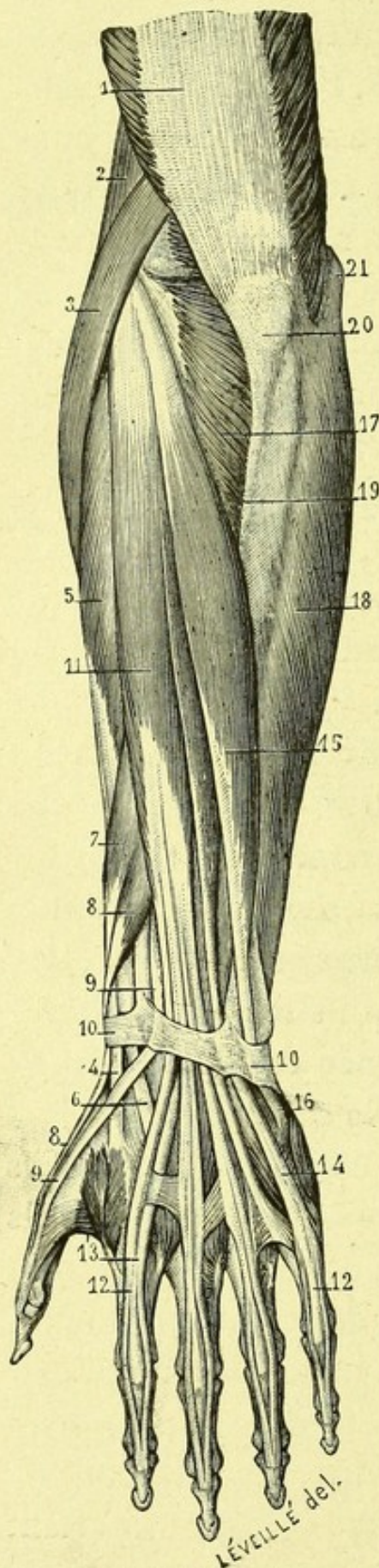
Les deux muscles suivants (14 et 15, fig. 55) sont en partie cachée par le précédent ; ce sont : 2° et 3° les deux *radiaux*, distingués en *premier* (15, fig. 54) et *second*

radial externe, lesquels partent de l'épicondyle et de la partie inférieure du bord externe de l'humérus, présentent un corps charnu (3 et 5, fig. 56) assez épais, qui augmente la saillie du long supinateur et contribue à voiler l'épicondyle. A peu près au même niveau que pour le long supinateur, un tendon succède au corps charnu de chacun des muscles, s'incline un peu en arrière (fig. 56), et, après avoir été croisé par les muscles *long abducteur* et *court extenseur du pouce* (voy. 7 et 8, fig. 56, et ci-après les muscles postérieurs profonds de l'avant-bras), arrive à la face dorsale du poignet, et s'insère, celui du premier radial (4, fig. 56) à la base du métacarpien de l'index (face dorsale), celui du second radial à la base du métacarpien du médius (6, fig. 56).

4° A la partie toute supérieure du radius est un petit muscle profond, dont aucune partie ne se révèle sur l'écorché, et que nous citons ici seulement pour indiquer que sa présence contribue encore à augmenter la saillie de la masse musculaire au côté externe du coude : c'est le *court supinateur*, formé de fibres qui s'enroulent autour du radius, de manière à faire tourner cet os de dehors en dedans, c'est-à-dire à produire la supination.

IV. *Muscles postérieurs superficiels* (fig. 56). — Ces muscles partent tous les quatre de l'épicondyle, où ils s'insèrent par une masse commune; de là ils se dirigent en bas, les premiers presque verticalement, puis le dernier (anconé) très obliquement en arrière et en dedans. Ce sont : l'*extenseur commun des doigts*, l'*extenseur propre du petit doigt*, le *cubital postérieur* et l'*anconé*.

1° L'*extenseur commun des doigts* (11, fig. 56), partant de l'épicondyle, est formé par un long corps charnu



fusiforme, auquel succède, au niveau du tiers inférieur de la face postérieure de l'avant-bras, un tendon bientôt subdivisé en quatre cordes tendineuses qui restent accolées jusqu'à ce qu'elles aient passé dans une gouttière située sur la partie moyenne de l'extrémité inférieure du radius, mais qui dès lors, c'est-à-dire arrivées à la face dorsale du poignet, s'écartent en divergeant pour se rendre à chacun des doigts (excepté le pouce). Sur la face dorsale de la première phalange de chaque doigt (en 12; fig. 56), le tendon extenseur se divise en trois languettes, une médiane qui s'arrête à la base de la seconde phalange, et deux latérales qui se rejoignent pour aller s'attacher à la base de la troisième phalange.

FIG. 56. — Muscles postérieurs de l'avant-bras (gauche). — 1, tendon du triceps brachial; — 2, long supinateur; — 3 et 4, premier radial; — 5 et 6, second radial; — 7 et 8, long abducteur et court extenseur du pouce; — 9, 9, long extenseur du pouce; — 10, 10, ligament annulaire dorsal du poignet; — 11, 12, extenseur commun des doigts et ses tendons; — 13, tendon de l'extenseur propre de l'index; — 14, tendon de l'extenseur propre du petit doigt; — 15, 16, cubital postérieur; — 17, anconé; — 18, cubital antérieur; — 19, bord postérieur du cubitus; — 20, olécrâne; — 21, épitrochlée.

2° L'*extenseur propre du petit doigt* n'est autre chose qu'un petit faisceau du corps charnu du muscle précédent, plus ou moins distinctement détaché sur son bord interne, mais se continuant par un tendon bien distinct, qui va passer dans une coulisse fibreuse creusée sur la partie postérieure de l'articulation radio-cubitale, et, arrivé au poignet, se rend à la face dorsale du petit doigt (14, fig. 56), où, confondu avec le faisceau tendineux fourni à ce même doigt par l'extenseur commun, il présente la disposition en triple languette (12) précédemment décrite.

3° Le *cubital postérieur* (15, fig. 56). Son corps charnu fusiforme part de l'épicondyle, se dirige obliquement en bas et en dedans, atteint la face postérieure du cubitus où il prend des insertions, et n'est remplacé par un tendon qu'au niveau du quart inférieur de cet os (en 15, fig. 56). Ce tendon passe dans une coulisse creusée sur la face postérieure du cubitus (en 10, fig. 56), et, arrivé ainsi à la partie interne de la face dorsale du carpe, il se termine presque aussitôt en s'insérant à la base du métacarpien du petit doigt (16, fig. 56).

Ces trois muscles sont extenseurs des doigts et de la main; si l'on examine un sujet qui a le bras replié sur le tronc, la face dorsale de l'avant-bras étant tournée en avant, et qui remue activement les doigts et la main, comme dans l'action de boutonner et de déboutonner successivement la série des attaches antérieures d'un vêtement, on voit avec la plus grande netteté les mouvements des doigts se traduire par des palpitations musculaires au niveau des deux tiers supérieurs de la face postérieure de l'avant-bras. On peut, en suivant ces

saillies de muscles en contraction, reconnaître, aussi nettement que sur un écorché, les corps charnus fusiformes de l'extenseur commun, de l'extenseur propre (du petit doigt) et du cubital postérieur.

4° L'*anconé* n'occupe que la partie la plus supérieure de la face postérieure de l'avant-bras; comme son nom l'indique (*ἀγκών*, olécrâne, coude), c'est un muscle de la région du coude; il forme en effet (17, fig. 56) une masse charnue triangulaire dont le sommet s'attache à l'épicondyle, et dont la base élargie vient s'insérer à la face externe de l'olécrâne et à la partie correspondante du corps du cubitus (19, fig. 56). Comme le cubitus ne jouit pas de mouvements de latéralité ou de rotation, mais seulement de mouvements de flexion et d'extension sur l'humérus, l'anconé, situé en arrière de l'articulation du coude, ne peut, malgré l'obliquité de ses fibres, avoir d'autre action que celle d'étendre l'avant-bras sur le bras. Aussi, lorsque ce mouvement est produit avec force, voit-on se dessiner nettement l'anconé par un relief en forme de triangle et dont le bord supérieur, le plus court, se confond entièrement avec le relief du vaste interne du triceps, et nous avons en effet insisté précédemment sur ce fait anatomique, à savoir que la portion inférieure du triceps du bras se continue directement à l'avant-bras avec l'anconé.

VINGTIÈME LEÇON

SOMMAIRE. — Muscles postérieurs profonds de l'avant-bras; leurs tendons au niveau du poignet (*tabatière anatomique*). — Muscles de la main : — 1° Muscles du pouce ou *éminence thénar* (court abducteur du pouce). — 2° Muscles du petit doigt ou *éminence hypothénar* (palmaire cutané; abducteur du petit doigt). — 3° Muscles de la région palmaire moyenne (lombricaux et interosseux).

Les muscles profonds postérieurs de l'avant-bras n'ont d'importance, au point de vue des formes, que par les dispositions de leurs tendons au niveau du poignet et de la main; c'est pourquoi nous devons rapprocher leur description de celle de la musculature particulière de la main et des doigts.

Comme dans les autres régions de l'avant-bras, on trouve dans la couche postérieure profonde quatre muscles. Ces quatre petits muscles sont presque entièrement cachés, quant à leurs corps charnus, sous les muscles postérieurs superficiels; mais leurs tendons, du moins pour les trois premiers, viennent émerger au-dessous du bord externe de l'extenseur commun des doigts, et dès lors leur modelé se révèle (en 7 et 8, fig. 56) par des détails de la plus grande importance sur la partie dorsale externe du poignet. Ces quatre muscles sont, en

allant du plus externe vers le plus interne : le *long abducteur du pouce*, le *court extenseur du pouce*, le *long extenseur du pouce* et l'*extenseur propre de l'index*.

Les deux premiers (7 et 8, fig. 56), c'est-à-dire le *long abducteur* (7) et le *court extenseur du pouce* (8), doivent être décrits ensemble, car leurs corps charnus, comme leurs tendons, sont accolés et presque confondus dans la plus grande étendue de leur trajet. Ces deux muscles émergent de la profondeur environ au commencement du tiers inférieur du bord externe de l'extenseur commun des doigts; leur corps charnu forme en ce point, c'est-à-dire à la jonction de la face postérieure avec le bord externe de l'avant-bras, une saillie oblongue, à laquelle succède aussitôt un double tendon qui croise les tendons des radiaux pour se diriger sur la face externe de l'apophyse styloïde du radius où ils passent dans une gouttière que le ligament annulaire dorsal du carpe (10) transforme en canal. Arrivés sur le bord externe du carpe, ces deux tendons y forment une saillie très nette, bien dessinée sous la peau qu'elle soulève quand on écarte avec effort le pouce des autres doigts; enfin, arrivés à la base du métacarpien du pouce, ces deux tendons se séparent, l'un d'eux, celui du *long abducteur*, s'arrêtant en ce point pour s'attacher à la base du métacarpien, tandis que l'autre, celui du *court extenseur*, va jusqu'à la base de la première phalange du pouce (8, au niveau du pouce, fig. 56).

Le *long extenseur du pouce* (9, fig. 56) émerge comme les précédents sur le côté externe de l'extenseur commun, mais plus bas; son tendon seul apparaît en ce

point et se dirige presque verticalement en bas pour passer, sur la face postérieure de l'extrémité inférieure du radius, dans une petite coulisse où il se réfléchit comme sur une poulie. Il arrive ainsi à la face dorsale du carpe, se dirige très obliquement en dehors, croise alors seulement les tendons des muscles radiaux (4) et atteint la base du métacarpien du pouce, où il se juxtapose au tendon du court extenseur, pour, descendant plus bas que celui-ci, aller s'attacher à la seconde ou dernière phalange du pouce (9, fig. 56).

L'ensemble des deux tendons long abducteur et court extenseur d'une part, long extenseur de l'autre, déterminent, sur la partie externe de la région dorsale du poignet, une figure triangulaire dont le sommet correspond à l'extrémité supérieure du pouce et la base à l'extrémité inférieure du radius. Quand on écarte fortement le pouce de l'index, c'est-à-dire lorsqu'on contracte les trois petits muscles que nous venons d'étudier, les tendons correspondants dessinent les bords de ce triangle sous forme de cordes saillantes, entre lesquelles est une dépression triangulaire assez profonde : c'est à cette dépression qu'on a donné le nom de *tabatière anatomique* (en 4, fig. 56).

L'*extenseur propre de l'index* n'est pas visible sur l'écorché; profondément situé au-dessous de l'extenseur commun des doigts, il se termine par un tendon (13, fig. 56) qui va se joindre au faisceau tendineux que l'extenseur commun fournit à l'index. C'est à ce muscle que le second doigt de la main est redevable du pouvoir dont il jouit de s'étendre d'une manière tout à fait indépendante des autres doigts, c'est-à-dire de remplir les

fonctions qui lui ont fait donner le nom d'index ou doigt indicateur.

Muscles de la main. — Les muscles propres à la main sont nombreux et d'une étude intéressante au point de vue du mécanisme des mouvements si multiples et si délicats des doigts; mais, comme les divers détails de leurs dispositions complexes ne se révèlent que très grossièrement sur le modelé extérieur, nous en réduirons l'étude à une énumération accompagnée de quelques indications sommaires.

La région dorsale de la main (fig. 56) ne possède pas de corps charnus musculaires et ne présente que des tendons appartenant à des muscles de l'avant-bras. — Au contraire, la région antérieure ou palmaire de la main possède, outre les tendons qui transmettent l'action des corps musculaires de l'avant-bras, de nombreux petits muscles qui se partagent en trois groupes: 1° un groupe externe, destiné au pouce, et formant au niveau du premier métacarpien la saillie charnue connue sous le nom d'*éminence thénar*; 2° un groupe interne destiné au petit doigt, et formant la saillie *hypothénar*; 3° enfin un groupe moyen ou palmaire proprement dit, formé de petits muscles destinés aux autres doigts.

1° *L'éminence thénar* (24, 25, fig. 55) a la forme d'un ovoïde allongé, à grosse extrémité supérieure, correspondant aux os du carpe, à petite extrémité inférieure correspondant à la base de la première phalange du pouce. Elle est formée par quatre muscles, savoir: le *court abducteur du pouce* (24, fig. 55), qui va du scaphoïde au côté externe de la première phalange du pouce; *l'opposant* du pouce, qui s'insère, d'une part, au trapèze et,

d'autre part, à toute la longueur du bord externe du métacarpien, de sorte que sa contraction rapproche tout le pouce (phalanges et métacarpien) de la paume de la main, c'est-à-dire l'oppose aux autres doigts; le *court fléchisseur*, qui va du trapèze à la base de la première phalange du pouce; et enfin *l'abducteur du pouce* (25, fig. 55), muscle remarquable par sa disposition, car il vient du milieu de la paume de la main, c'est-à-dire de la face antérieure du troisième métacarpien, et, formant un corps musculaire relativement large, qui remplit l'espace entre le premier et le second métacarpien, il va s'attacher au côté interne de la base de la première phalange du pouce.

2° *L'éminence hypothénar* est de forme ellipsoïde très allongée; elle est d'abord recouverte par un petit muscle qui ne se révèle par aucun relief extérieur, mais seulement par les plis qu'il imprime à la peau lors de sa contraction: c'est le *palmaire cutané*, formé de fibres transversales qui, du ligament annulaire antérieur du carpe, vont à la face profonde de la peau du bord interne de la main; aussi la contraction de ces fibres attire-t-elle en dedans la peau de cette partie, de façon à y creuser un sillon vertical irrégulier, en même temps que la saillie de la peau de la partie supérieure de l'hypothénar devient plus prononcée. — L'hypothénar lui-même est formé de trois petits muscles verticalement disposés le long du cinquième métacarpien et qui sont: *l'abducteur du petit doigt* (28, fig. 55), allant du pisiforme au côté externe de la base de la première phalange du petit doigt; le *court fléchisseur* (27, fig. 55) du petit doigt, allant de la saillie de l'os crochu au côté interne de

cette même phalange; et enfin l'*opposant* du petit doigt, s'attachant, d'une part, à l'os crochu et, d'autre part, à toute la longueur du cinquième métacarpien, de sorte que sa contraction attire légèrement tout l'ensemble du petit doigt et l'oppose jusqu'à un certain point au pouce.

3° Les muscles de la région moyenne de la paume de la main sont de deux sortes: les uns sont disposés au milieu des tendons des muscles fléchisseurs (voy. muscles antérieurs profonds de l'avant-bras, p. 235), et formés de petits corps charnus allongés qu'on a comparés à la forme d'un ver ou lombric, d'où leur nom de *lombricaux*; les autres sont disposés dans les espaces intermétacarpiens, d'où leur nom de muscle interosseux.

Les *muscles lombricaux*, comme le montre la figure 55 (en 23, 23), sont au nombre de quatre, un pour chaque doigt (le pouce excepté). Leur extrémité supérieure s'attache sur le tendon fléchisseur profond correspondant; de là ils descendent obliquement pour gagner le bord externe de la première phalange de chaque doigt; à ce niveau le tendon du muscle lombrical adhère à la phalange dont, par suite, il est fléchisseur, de telle sorte que nous trouvons en définitive un muscle fléchisseur pour chacune des trois phalanges des doigts (voy. p. 235). De plus, le tendon du lombrical se prolonge jusque sur le dos du doigt où il va se confondre avec l'une des languettes latérales du tendon extenseur correspondant, avec laquelle il va jusqu'à la face dorsale de la troisième phalange, à l'extension de laquelle il contribue.

Les *muscles interosseux* sont au nombre de deux dans chaque espace métacarpien: l'un, plus fort et occupant plus spécialement la partie dorsale de l'espace, d'où son

nom d'interosseux dorsal; l'autre, plus petit, dit interosseux palmaire, parce qu'il occupe seulement la partie palmaire de l'espace intermétacarpien; par leurs extrémités inférieures ces muscles s'attachent sur les côtés des premières phalanges des doigts. Leurs dispositions, dans le détail desquelles nous ne saurions entrer ici, sont telles que les interosseux dorsaux servent à écarter les doigts les uns des autres, tandis que les palmaires servent à les rapprocher.

VINGT ET UNIÈME LEÇON

SOMMAIRE. — Muscles du bassin : région fessière. — *Grand fessier* ; son épaisseur ; sa forme (quatre bords, dont l'inférieur libre et épais) ; ses rapports avec le grand trochanter. — *Moyen fessier*. — Ensemble des muscles sous-jacents (petit fessier, pyramidal, etc.). — Muscles de la cuisse : — 1^o Région externe : *tenseur du fascia lata* ; son importance au point de vue des formes ; aponévrose *fascia lata*. — 2^o Région antérieure : *couturier* ; particularités de ce muscle en contraction ; *triceps crural* (droit antérieur, vaste interne et vaste externe). — 3^o Région interne : masse des *adducteurs*. — 4^o Région postérieure (biceps, demi-tendineux et demi-membraneux).

Muscles du bassin. — Les muscles du bassin visibles sur l'écorché sont tous situés sur la face postérieure de cette partie du squelette et forment la *région fessière* ; en avant, la paroi antérieure de l'abdomen, descendant jusqu'à l'arcade crurale et au pubis (voy. fig. 50, p. 199), voile les muscles qui vont de la partie intérieure du bassin vers la cuisse, muscles sur lesquels une indication très sommaire sera donnée lors de l'étude des masses charnues de la région crurale antérieure.

Des muscles de la région fessière deux seulement sont superficiels et bien dessinés sur l'écorché : ce sont le *grand fessier* et le *moyen fessier*.

Le *muscle grand fessier* (voy. fig. 52, p. 205) est le plus volumineux et le plus épais de tous les muscles du

corps ; il se compose de larges faisceaux charnus obliquement dirigés de la région sacro-iliaque vers la partie supérieure du fémur. En effet, ces fibres s'insèrent d'une part à l'extrémité postérieure de la crête de l'os des îles (voy. fig. 23, p. 105, en 4) et, par l'intermédiaire d'une aponévrose, à la crête du sacrum ; de là les fibres charnues, qui naissent encore de la face postérieure du ligament sacro-sciatique, se dirigent en bas et en dehors (voy. fig. 48). Arrivées au niveau du grand trochanter, elles sont remplacées par une large et épaisse lame tendineuse qui se continue superficiellement avec l'aponévrose externe de la cuisse (*fascia lata*, voy. ci-après) et qui s'insère profondément sur la branche externe de bifurcation de la ligne âpre du fémur (p. 133). — Ce muscle présente quatre bords qui sont parallèles comme ceux d'un losange : un *bord interne* présentant une légère convexité interne ; un *bord externe* légèrement concave. Ce bord répond à la ligne selon laquelle les fibres charnues sont remplacées par les fibres tendineuses ; il forme donc une saillie qui encadre en arrière la région du grand trochanter. Lorsque nous aurons énuméré les muscles sous-jacents au grand fessier, il sera facile de comprendre que l'ensemble de cette musculature est assez saillant pour qu'en définitive le grand trochanter se trouve former sur l'écorché une région légèrement déprimée, encadrée en arrière et en haut par le relief des fessiers, en avant par le muscle tenseur du fascia lata (voy. *muscles de la cuisse*). — Le *bord inférieur* du grand fessier est très épais et forme une saillie oblique au-dessous de laquelle se dégagent les muscles postérieurs de la cuisse ; c'est lui qui forme le relief inférieur de la région

fessière. — Le *bord supérieur*, au contraire, est mince (voy. fig. 53, p. 216), se continue avec une aponévrose qui recouvre le muscle moyen fessier, de sorte qu'à ce niveau son relief se traduit faiblement sur l'écorché, se confondant plus ou moins avec le plan qui répond au muscle moyen fessier.

Le grand fessier est extenseur de la cuisse sur le bassin; dans la station verticale il maintient le bassin en arrière, c'est-à-dire l'empêche de s'incliner en avant. On peut donc dire que c'est par son action que le tronc se relève pour se mettre sur la même ligne que le membre inférieur vertical; le grand fessier est donc le muscle de la station verticale, de là le volume considérable qu'il présente dans l'espèce humaine, comparativement à ses faibles proportions chez les animaux qui n'ont pas l'attitude bipède.

Le *muscle moyen fessier* est situé au-dessous et en haut du grand fessier, c'est-à-dire que sa partie postéro-inférieure est recouverte par le muscle précédent, mais que sa partie antéro-supérieure est à nu sur l'écorché. Cette dernière partie (voy. fig. 53, entre 22 et 23) est cependant recouverte d'une épaisse aponévrose qui voile le relief des faisceaux du muscle, ne laissant apparaître que l'ensemble de leur masse. Insérés aux trois quarts antérieurs de la crête iliaque (jusqu'au niveau de l'épine iliaque antérieure et supérieure), les faisceaux du moyen fessier (18, fig. 53) descendent en convergeant vers le grand trochanter à la face externe duquel ils s'insèrent par un épais tendon aponévrotique; les fibres charnues cessent un peu au-dessus du grand trochanter de manière à dessiner un relief, selon une ligne courbe à concavité

inférieure, qui forme la limite supérieure de la dépression correspondant, sur l'écorché, à la région du grand trochanter, comme il a été dit ci-dessus. — Le moyen fessier, par ses faisceaux les plus postérieurs, agit comme le grand fessier qui les recouvre; par ses faisceaux antérieurs il écarte la cuisse en dehors et la fait légèrement tourner sur son axe de dehors en dedans.

Ces muscles (grand et moyen fessier) sont doublés par une série de muscles profonds, remplissant l'espace considérable qu'on remarque sur le squelette entre le grand trochanter et la fosse iliaque externe. Ces muscles, qu'il nous faut seulement énumérer, afin de faire comprendre l'importance de la saillie fessière, sont, en allant de haut en bas et d'avant en arrière : le *petit fessier*, qui double à peu près exactement le moyen fessier, c'est-à-dire va de la fosse iliaque externe au bord antérieur du grand trochanter; le *pyramidal*, dont le corps charnu est situé dans le bassin, sur les côtés de la face antérieure du sacrum, sort du bassin par la grande échancrure sciatique et de là se dirige presque horizontalement vers le grand trochanter, au bord supérieur duquel il s'attache son tendon; l'*obturateur interne*, qui vient également de l'intérieur du bassin, se réfléchit sur la petite échancrure sciatique et va s'attacher à la face interne du grand trochanter; et enfin le *carré crural*, formé de faisceaux horizontaux et courts qui vont de la partie externe de la tubérosité de l'ischion au bord postérieur du grand trochanter.

Muscle de la cuisse. — Les muscles de la cuisse sont disposés autour du fémur, et souvent dans une direction oblique telle, qu'ils appartiennent par l'une de leur por-

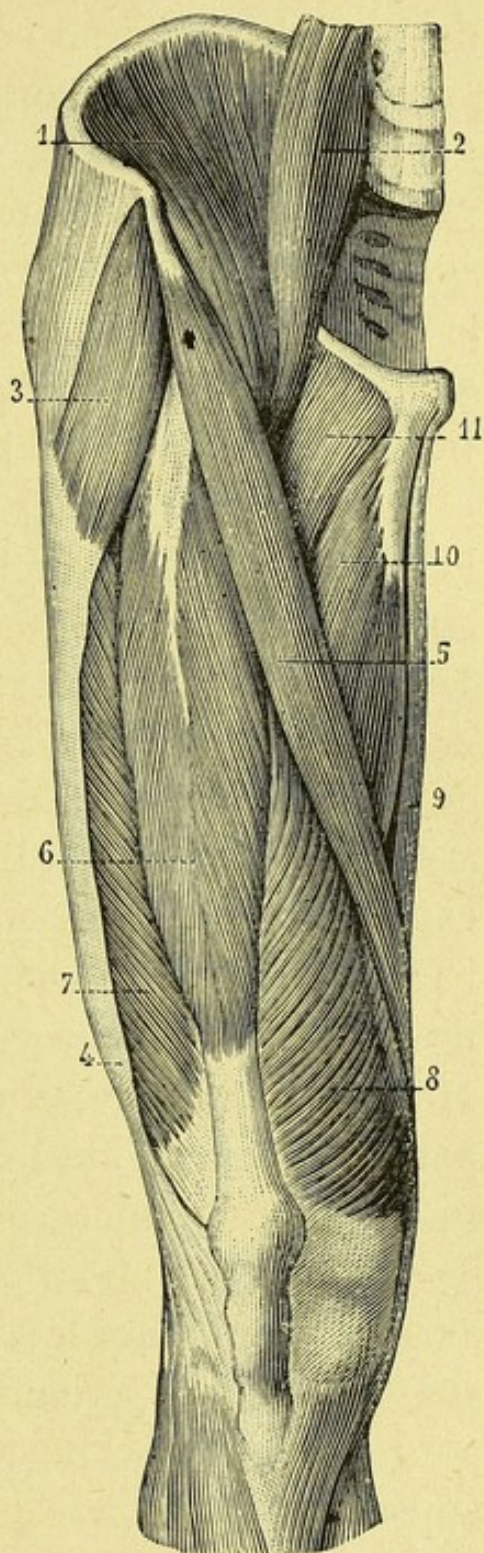
tion à la région antérieure, par exemple, et par l'autre portion à la région interne. On peut cependant les classer en quatre régions : la région externe, comprenant le muscle *tenseur du fascia lata*; la région antérieure, comprenant le *couturier* et le *triceps crural*; la région interne, comprenant la masse des *adducteurs*; et enfin la région postérieure, comprenant le *biceps*, le *demi-membraneux* et le *demi-tendineux*.

Muscle tenseur du fascia lata (3, fig. 57). — Il continue en avant le plan du muscle moyen fessier (voy. 23, fig. 53, p. 215), mais forme un relief plus prononcé et plus distinct que ce muscle; inséré à l'épine iliaque antérieure et supérieure, son corps charnu se dirige obliquement en bas et en arrière sur la face externe de la cuisse, et s'y termine bientôt en s'attachant sur la large et épaisse aponévrose (dite *fascia lata*) qui recouvre cette région (4, fig. 57). Dans cette aponévrose on distingue des fibres verticales qui font directement suite au muscle et descendent jusqu'à la face externe du genou, où elles se condensent en un tendon assez distinct, bien saillant et allant s'attacher à la tubérosité du jambier antérieur (sur le tibia, voy. ci-dessus, p. 137). Ce muscle est rotateur en dedans de la cuisse et de tout le membre inférieur; il contribue aussi à la flexion de la cuisse sur le bassin; c'est pourquoi, lorsque la cuisse est étendue et non tournée en dedans, le muscle tenseur forme au-dessous de l'épine iliaque un modelé musculaire allongé; mais, dès qu'il se contracte, ce modelé se raccourcit, devient aussi large que long et forme une masse globuleuse caractéristique. Ce contraste dans la forme du muscle tenseur au repos et en action a été merveilleusement exprimé sur le gla-

diateur, chez lequel il y a contraction du tenseur de la cuisse droite et relâchement de celui de la gauche.

L'aponévrose *fascia lata* recouvre une grosse masse charnue, le *vaste externe* du triceps, dont il va être question à propos des muscles antérieurs; ce muscle, ainsi bridé, se révèle en masse sur le modèle extérieur, mais sans y traduire les détails de sa conformation, du moins pour ses deux tiers supérieurs.

Muscle couturier (5, fig. 57 et 23, fig. 50, p. 199). — C'est le plus long des muscles du corps humain; il forme, en effet, une mince bande charnue qui part de l'épine iliaque antérieure et supérieure, se dirige obliquement en bas et en dedans, croisant la partie supérieure de la face antérieure de la cuisse, arrive à la face interne, puis, descendant jusqu'au genou, passe en arrière



E. SALLE s.

FIG. 57.

Muscles de la face antérieure de la cuisse droite. — 1, muscle iliaque; — 2, muscle psoas; — 3, tenseur du *fascia lata*; — 4, son tendon (*fascia lata*); — 5, couturier; — 6, droit antérieur (longue portion du triceps); — 7, vaste externe; — 8, vaste interne; — 9, grêle ou droit interne; — 10, premier ou moyen adducteur; — 11, pectiné.

fascia lata; — 4, son tendon (*fascia lata*); — 5, couturier; — 6, droit antérieur (longue portion du triceps); — 7, vaste externe; — 8, vaste interne; — 9, grêle ou droit interne; — 10, premier ou moyen adducteur; — 11, pectiné.

du condyle interne du fémur (fig. 61), en décrivant une courbe à concavité antérieure, pour, après avoir ainsi contourné ce condyle, se terminer à la partie toute supérieure de la face interne de la jambe par un tendon aplati (19 et 20, fig. 61), qui s'attache au tibia en formant la couche la plus superficielle de la *patte d'oie* (expansion tendineuse à laquelle prennent encore part le droit interne et le demi-tendineux; voy. ci-après).

Le couturier a pour action de fléchir la cuisse sur le bassin et la jambe sur la cuisse, c'est-à-dire de donner au membre inférieur une position telle que la réalisent les tailleurs accroupis; c'est de là qu'est venu le nom de ce muscle (*couturier; sartorius*, en latin). Au point de vue des formes, ce muscle se révèle à l'extérieur d'une manière toute particulière: lorsqu'il se contracte, son extrémité toute supérieure traduit seule son gonflement par un relief extérieur; dans le reste de son étendue, ce muscle, reposant sur d'épaisses couches charnues compressibles (les adducteurs), les déprime, s'enfonce un peu en elles, comme le ferait une corde enroulée fortement autour d'un corps malléable, et, par suite, traduit sa présence par un sillon large et peu profond, sensible surtout vers la face interne de la cuisse, à la jonction de ses deux tiers supérieurs avec son tiers inférieur.

Triceps crural (6, 7, 8, fig. 57). — Le triceps crural appartient aussi bien aux régions interne et externe de la cuisse qu'à sa région antérieure; mais sa portion la plus importante au point de vue des formes, le muscle *droit antérieur*, est située en avant. Le triceps, en effet, comme son nom l'indique, est composé, ainsi que son homologue du bras, de trois portions, l'une moyenne

dite *long chef* ou *droit antérieur*, et deux latérales, le muscle vaste interne et le vaste externe.

Le *droit antérieur* (24, fig. 50; et 6, fig. 57) est allongé, fusiforme, c'est-à-dire plus volumineux à sa partie moyenne qu'à ses extrémités; son extrémité supérieure, la plus effilée, s'attache par un court tendon à l'épine iliaque antérieure et inférieure, à laquelle il arrive en passant entre le tenseur du fascia lata et le couturier. Le droit antérieur émerge donc de l'espace triangulaire qui sépare ces deux muscles (fig. 57), descend verticalement sur la face antérieure de la cuisse, et, à environ 10 centimètres au-dessus de la rotule, se transforme en un large tendon triangulaire (fig. 57 et 59) dont les bords donnent attache aux muscles vaste interne et vaste externe, et dont la base s'insère au bord supérieur de la rotule. Comme de la partie inférieure de la rotule part un large ligament (voy. ci-dessus, p. 144) qui va s'attacher à la tubérosité du tibia, on voit qu'en définitive, par l'intermédiaire de ce ligament ou tendon rotulien, le triceps va s'attacher au tibia (fig. 33, p. 139).

Le *muscle vaste interne* (8, fig. 57) est une énorme masse charnue qui entoure tout le fémur, car, partant de la lèvre interne de la ligne âpre du fémur, il recouvre la face interne, la face antérieure et même la face externe du fémur, formant un corps charnu qui se porte verticalement en bas pour aller s'attacher par ses faisceaux antéro-externes à la face profonde, par les autres sur le bord interne du tendon triangulaire susrotulien; ces derniers faisceaux (internes), bien visibles sur l'écorché, sont obliquement dirigés et forment une masse charnue qui descend jusqu'au niveau de la rotule (8, fig. 57; et

17, fig. 61); de plus, la ligne selon laquelle ils s'insèrent au tendon susrotulien est verticale, se continuant par un coude presque à angle droit avec le bord inférieur du muscle, horizontalement dirigé à partir du niveau de la rotule; ce sont là des détails de la plus haute importance au point de vue du modelé de la région susrotulienne, détails d'autant plus sensibles qu'ils font contraste, comme nous allons le voir, avec la disposition présentée à ce même niveau par la partie inférieure du muscle vaste externe.

Le *vaste externe* (7, fig. 57), dont le nom est mieux justifié que celui du muscle précédent, recouvre la partie externe du vaste interne, et s'étend verticalement de la base du grand trochanter au bord externe du tendon triangulaire susrotulien; mais la ligne selon laquelle se font ses insertions à ce tendon décrit une courbe dont la convexité regarde l'angle supéro-externe de la rotule, dont elle reste séparée par un intervalle considérable (fig. 57 et 60). Il en résulte que, sur le modelé extérieur, le méplat qui correspond au tendon susrotulien forme une sorte de triangle à bords très différents, l'interne étant vertical, l'externe oblique, courbe, situé très haut; la base de ce triangle correspond à la rotule et aux parties latérales de la capsule du genou; son sommet tronqué correspond à l'extrémité inférieure du corps charnu du droit antérieur; les bords de ce méplat, formés par les parties musculaires du triceps, deviennent très saillants lorsque ce muscle se contracte, c'est-à-dire lorsque la jambe est portée avec force en extension sur la cuisse. Il est en effet à peine besoin d'indiquer, ainsi qu'il ressort assez des dispositions anatomiques, que le triceps, allant, par la rotule et le ligament rotulien, jusqu'à la tubérosité antérieure

du tibia, est essentiellement le muscle extenseur de la jambe.

Masse des muscles adducteurs. — On désigne sous le nom de *masse des adducteurs* les muscles nombreux qui sont disposés à la partie interne de la cuisse et qui, allant du pubis et de l'ischion à toute la longueur du fémur, remplissent l'espace triangulaire que présente le squelette entre la face interne d'un fémur et la base de la moitié correspondante du bassin. Quelques-uns des muscles de cette masse prennent plus spécialement le nom d'adducteurs. Nous étudierons successivement trois muscles assez nettement visibles sur l'écorché, savoir : le *pectiné*, le *premier* ou *moyen adducteur* et le *grêle interne* ; puis nous accorderons une très courte mention aux muscles presque entièrement cachés par les précédents, savoir : le *second* ou *petit adducteur* et le troisième ou *grand adducteur*.

Le *muscle pectiné* (22, fig. 50 ; et 11, fig. 57), le premier et le plus court des muscles de cette région, représente une large bande charnue qui s'étend de la branche horizontale du pubis à la partie la plus supérieure du corps du fémur (ligne rugueuse allant de la ligne âpre au petit trochanter). La partie inférieure de ce muscle est cachée sur l'écorché par le couturier ; sa partie supérieure elle-même ne se dessine que très vaguement à travers la peau toujours plus ou moins chargée de graisse dans cette région. — Le pectiné et la partie supérieure du couturier limitent un espace triangulaire à sommet inférieur, connu en anatomie chirurgicale sous le nom de *triangle de Scarpa*, et dans lequel vient se terminer un muscle volumineux, dont le corps charnu est situé pour sa plus grande partie

dans la cavité du bassin et de l'abdomen; c'est le muscle *psoas iliaque* (1 et 2, fig. 57), qui vient des parties latérales de la colonne lombaire (*psoas*) et de la fosse iliaque interne (*iliaque*), passe sous l'arcade crurale (voy. p. 108) et arrive ainsi dans la profondeur de l'espace triangulaire susindiqué, pour aller s'attacher au petit trochanter. Il va sans dire que ce muscle n'est pas visible sur le modelé extérieur; l'espace triangulaire dont il forme le fond est en effet rempli par des vaisseaux sanguins et par des ganglions lymphatiques qui donnent à cette région un modelé irrégulier très variable selon les sujets (fig. 51).

Le *premier* ou *moyen adducteur* (*premier* dans l'ordre de superposition, *moyen* comme taille) est triangulaire (10, fig. 57); son sommet tendineux part de l'épine du pubis, et sa base, voilée par le couturier, s'attache à la partie moyenne de la ligne âpre du fémur.

Le *droit interne*, dit aussi *grêle interne*, est visible sur l'écorché dans toute la longueur de la face interne de la cuisse (9, fig. 57); il forme en effet une longue et mince lanière charnue, large en haut, étroite en bas; son insertion supérieure se fait au bord interne de la branche descendante du pubis; de là il descend verticalement; un peu au-dessus du condyle interne du fémur, il est remplacé par un tendon étroit (15, fig. 58) qui passe en arrière de ce condyle, en décrivant une légère courbe à concavité antérieure, comme le couturier, et vient, comme le tendon de ce dernier muscle, former la patte d'oie (voy. p. 254 et 260), c'est-à-dire s'attacher à la partie la plus supérieure de la face interne du tibia (22, fig. 61).

Cachés par les muscles précédents, sont plus profondément placés les muscles petit et grand adducteur, qui

remplissent l'espace entre le droit interne et le fémur. Le *second* ou *petit adducteur* s'étend du pubis à la partie supérieure de la ligne âpre; le *troisième* ou *grand adducteur* est un muscle très volumineux, qui, parti de la tubérosité et de la branche ascendante de l'ischion, va s'attacher à toute la longueur de la ligne âpre du fémur, c'est-à-dire qu'il présente des faisceaux supérieurs horizontaux et des faisceaux inférieurs à peu près verticaux; parmi ces derniers, le plus interne, dit *longue portion* du *grand adducteur*, présente en bas un tendon distinct qui fait saillie au-dessus de la face interne du genou, en allant s'attacher à un tubercule qui surmonte le condyle interne du fémur.

Tous les muscles que nous venons de passer en revue, depuis le pectiné, ont pour action d'amener la cuisse en dedans, vers l'axe du corps; ils rapprochent donc les genoux l'un de l'autre, c'est pourquoi ils sont dits adducteurs de la cuisse.

Muscles postérieurs de la cuisse. — Ces muscles, au nombre de trois, partent tous de la tubérosité de l'ischion, c'est-à-dire que leurs extrémités toutes supérieures sont cachées sous le muscle grand fessier. Ils émergent sous le bord inférieur de ce muscle et descendent alors verticalement; puis, au-dessus de la face postérieure du genou, ils se séparent en deux masses, l'une, externe, formée par un seul muscle, le *biceps crural*; l'autre, interne, formée par deux muscles superposés, le *demi-tendineux* et le *demi-membraneux*.

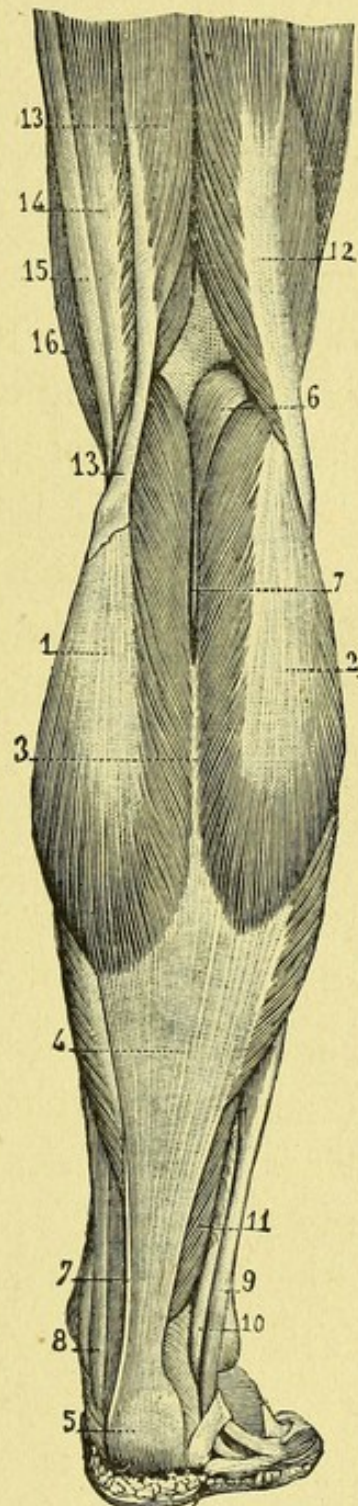
Le *biceps crural* (12, fig. 58) est ainsi nommé parce que, comme le biceps brachial, il est supérieurement formé par deux chefs, un long chef qui part de la tubérosité de

l'ischion, et un court chef, plus profondément placé, qui part de la moitié inférieure de la ligne âpre du fémur. Ces deux chefs se réunissent sur un tendon (12, fig. 58) que les fibres musculaires accompagnent longtemps encore et qui, s'inclinant vers la partie latérale externe du genou, va, sous la forme d'une forte corde (19, fig. 60), s'attacher au sommet de l'extrémité supérieure ou tête du péroné. Ce muscle est fléchisseur de la jambe sur la cuisse, et quand il accomplit cette action, son tendon devient très saillant, formant la limite externe du creux du jarret au creux poplité.

Le *demi-tendineux* (13, fig. 58), visible dans toute son étendue (excepté sous le grand fessier), a été ainsi nommé parce que, sur une grande longueur, presque équivalente à sa moitié inférieure, il est représenté uniquement par son tendon. Son corps charnu s'attache au haut à l'ischion et descend parallèlement à la longue portion du biceps en dedans de laquelle il est placé; vers la jonction du tiers moyen avec le tiers inférieur de la face postérieure de la cuisse, ce corps charnu se rétrécit et est aussitôt remplacé par le tendon (13, fig. 58) qui s'incline en dedans, passe derrière le condyle interne du fémur en décrivant une légère courbe à concavité antérieure, comme les tendons des muscles couturier et droit interne, avec lesquels (voy. p. 254 et 258) il va former la patte d'oie, c'est-à-dire s'insérer à la partie supérieure de la face interne du tibia (24, fig. 61). Ce muscle est fléchisseur de la jambe et dessine, dans ce mouvement, le relief de son tendon comme limite interne du creux du jarret.

Le *demi-membraneux*, situé au-dessous du précédent qu'il déborde en bas de tous côtés, a été ainsi nommé

parce que sa moitié supérieure est formé par un large tendon membraniforme partant de la tubérosité de l'ischion. Ce n'est qu'au-dessous de la partie moyenne de la cuisse que commencent les fibres musculaires, qui alors forment un gros corps charnu, épais, large et court, auquel succède bientôt un fort tendon (14, fig. 58) allant s'attacher à la face postérieure de la tubérosité interne du tibia. — Le corps charnu de ce muscle déborde de chaque côté le tendon du demi-tendineux, et, allant jusqu'à la ligne médiane de la face postérieure de la cuisse et du genou, forme à ce niveau une grosse saillie musculaire. Lorsque la jambe se fléchit sur la cuisse, les tendons du biceps et du demi-tendineux, devenant saillants, limitent un creux profond (creux du jarret ou creux poplité) correspondant à la partie supérieure de la face postérieure du genou, et la saillie charnue du demi-membra-



LEVEILLE del.

FIG. 8.

Région poplitée et face postérieure de la jambe droite. — 1, jumeau interne; — 2, jumeau externe; — 3, interstice des jumeaux; — 4, 5, tendon d'Achille; — 6, 7, 7, plantaire grêle et son tendon; — 8, tendons des muscles profonds (fléchisseur commun et jambier postérieur); — 9, long péronier latéral; — 10, court péronier latéral; — 11, muscle soléaire; — 12, biceps crural; — 13, demi-tendineux; — 14, demi-membraneux; — 15, droit interne; — 16, couturier.

neux reste cachée dans le fond de ce creux; mais lorsque la jambe est étendue sur la cuisse, il n'y a plus de creux poplité, la face postérieure du genou présentant au contraire une forme saillante, produite dans la partie supérieure par la masse charnue du demi-membraneux, et dans la partie inférieure par les masses médianes des jumeaux, ainsi que nous allons le voir dans un instant.

VINGT-DEUXIÈME LEÇON

SOMMAIRE. — Muscles de la jambe. — Dispositions générales de ces muscles par rapport au squelette. — Muscles antérieurs de la jambe (jambier antérieur et extenseurs). — Muscles externes ou péroniers latéraux; rapports du long péronier avec la plante du pied; son influence sur la forme du pied. — Muscles postérieurs; muscles jumeaux (détails de leur composition et de leur modelé); muscle soléaire; plantaire grêle; *tendon d'Achille*. — Muscles du pied: 1^o dos du pied (muscle pédieux); 2^o muscles de la plante du pied.

Muscles de la jambe. — La disposition du squelette de la jambe (tibia et péroné) est telle qu'on pourrait s'attendre *à priori* à y trouver quatre masses musculaires, une sur chacune des faces de ce squelette; mais la face interne du tibia est sous-cutanée (2, fig. 59), c'est-à-dire qu'elle n'est recouverte par aucun muscle, et que, débordée par les masses charnues postérieures et antérieures, elle forme un long méplat, légèrement excavé en gouttière, allant depuis la face interne du genou jusqu'à la malléole interne. La jambe nous présente donc à étudier seulement trois groupes musculaires: la région antérieure ou antéro-externe, la région externe ou péronière, et la région postérieure.

Muscles antérieurs (fig. 59). — Disposés dans l'espace qui sépare le péroné du tibia, ils sont au nombre de trois, qui sont, en allant du tibia au péroné: le *jambier anté-*

rieur, l'extenseur propre du gros orteil et l'extenseur commun des orteils.

Le *jambier antérieur* (ou *tibial antérieur*, 3, fig. 56) s'attache sur la face externe du tibia à partir de la tubérosité dite du jambier antérieur (voy. p. 137) et descend en s'inclinant un peu obliquement en dedans sous la forme d'un corps charnu prismatique ou fusiforme, dont l'extrémité inférieure s'effile graduellement, pour être, au commencement du tiers inférieur de la jambe, remplacée par un fort tendon. Celui-ci, s'inclinant de plus en plus en dedans (2, fig. 61), passe obliquement sur la face antérieure du tibia, arrive au devant de la malléole interne où il glisse sous le ligament annulaire antérieur, et atteint ainsi la partie interne du dos du pied (3, fig. 61) où il va s'insérer au premier cunéiforme et à la base du premier métatarsien. Fléchisseur du pied, dont il rapproche la face dorsale de la face antérieure de la jambe, en même temps qu'il porte la pointe du pied en dedans et relève un peu son bord interne, ce muscle, lors de sa contraction, dessine à l'extérieur tous les détails de son modelé, c'est-à-dire au niveau de la jambe un corps charnu qui déborde un peu la crête antérieure du tibia, et au cou-de-pied une corde oblique marquant très nettement la direction du tendon.

L'*extenseur propre du gros orteil* (5, fig. 59) est caché, quant à son corps charnu, entre le muscle précédent et le muscle suivant; son tendon seul, accompagné encore de quelques fibres musculaires, apparaît (2, fig. 60) au tiers inférieur de la face antérieure de la jambe, en dehors du tendon du jambier; il se dirige comme celui-ci, mais un peu moins obliquement, passe sous le ligament annulaire du cou-de-pied, et longe la partie interne de la face

dorsale du pied (4, fig. 61) pour aller jusqu'à la base de la seconde phalange du gros orteil où il s'attache. Lorsqu'on porte fortement le gros orteil en haut, dans l'extension, ce tendon se dessine nettement dans tout son trajet.

L'*extenseur commun des orteils* (4, fig. 59) s'attache tout en haut sur la tubérosité externe du tibia, en dehors du tubercule du jambier antérieur, puis aux trois quarts supérieurs de la face interne du péroné; il descend verticalement et présente en bas un tendon subdivisé en plusieurs bandelettes, qui restent accolées (3, fig. 60) pour passer sous le ligament annulaire; aussitôt après ces bandelettes divergent en éventail (4, fig. 60) sous forme de cinq tendons, dont les quatre premiers se rendent aux orteils (depuis le second jusqu'au cinquième orteil), aux dernières phalanges desquels ils s'attachent, tandis que le dernier (6, fig. 60), plus court, descendant obliquement sur le bord externe du pied, va s'attacher à la base du cinquième métatarsien. (Ce dernier tendon et la partie musculaire qui

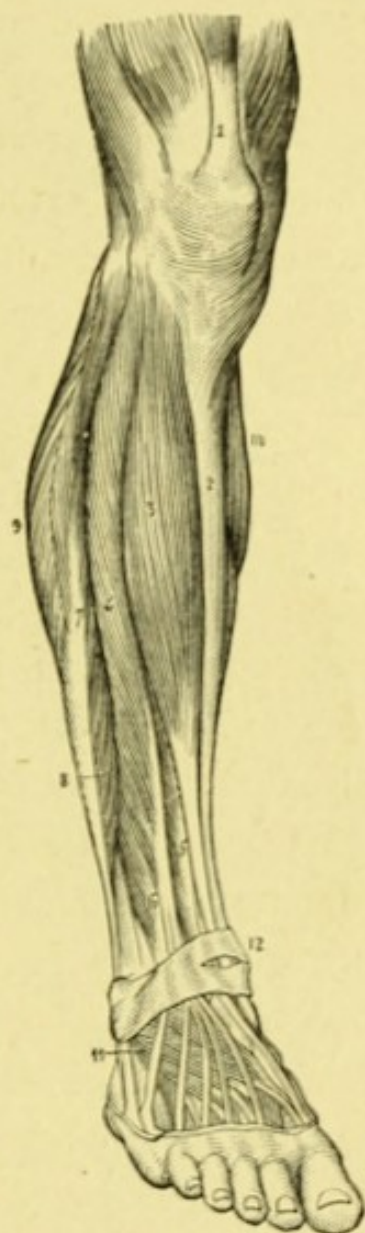


FIG. 59.

Muscles de la région antérieure de la jambe. — 1, tendon du droit antérieur de la cuisse; — 2, tibia; — 3, muscle jambier antérieur; — 4, m. extenseur commun des orteils; — 5, m. extenseur propre du gros orteil; — 6, faisceau dit péronier antérieur; — 7 et 8, les muscles péroniers latéraux; — 9, le jumeau externe; — 10, le jumeau interne; — 11, muscle pédieux; — 12, ligament annulaire supérieur au dorsal du tarse.

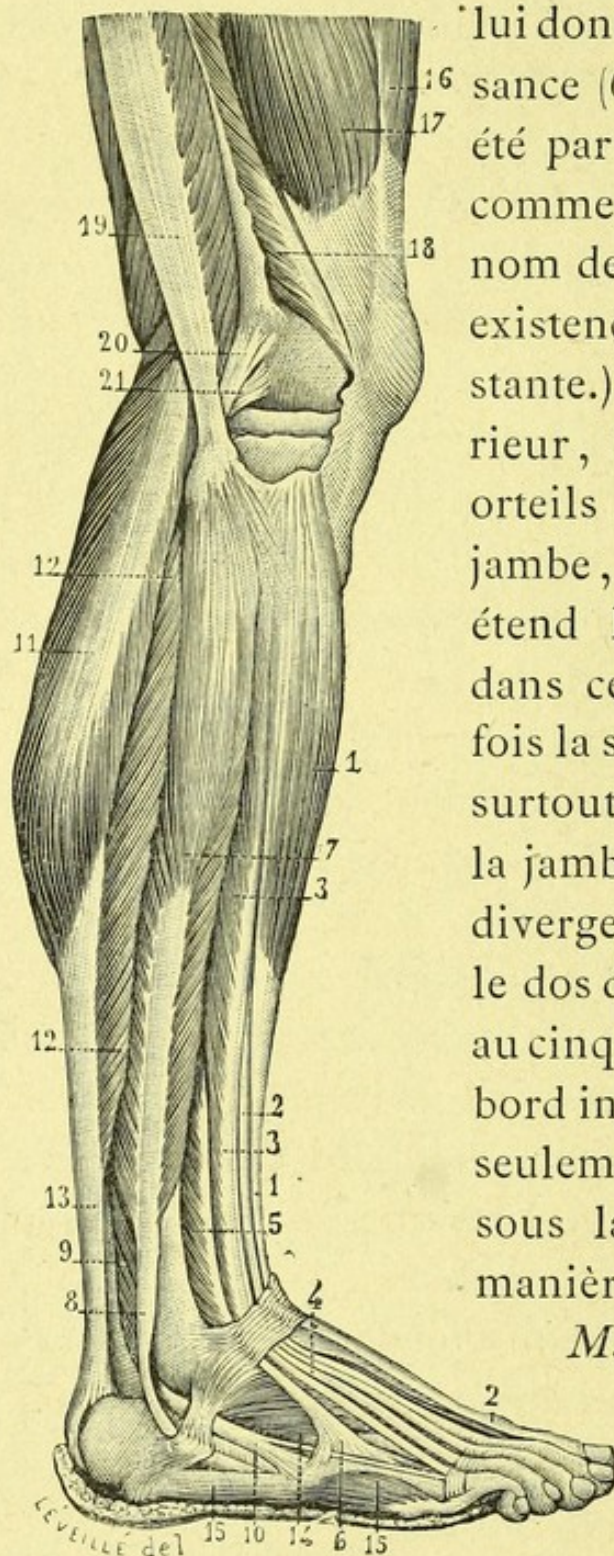


FIG. 60.

Muscles de la jambe : face externe. — 1, 1, jambier antérieur; — 2, 2, tendon de l'extenseur propre du gros orteil; — 3, 3, extenseur commun des orteils, avec ses tendons (4, 5 et 6); — 7, long péronier latéral et son tendon (8); — 9, court péronier latéral et son tendon (10); — 11, jumeau externe; — 12, 12, soléaire; — 13, tendon d'Achille; — 14, pédieux; — 15, abducteur du petit orteil; — 16, droit antérieur de la cuisse; — 17 et 18, vaste externe — 19, tendon du biceps fémora; — 20, ligament latéral externe du genou.

lui donne plus spécialement naissance (6, fig. 59; et 5, fig. 60) ont été par quelques auteurs décrits comme un muscle à part sous le nom de *péronier antérieur*. Son existence n'est du reste pas constante.) Comme le jambier antérieur, l'extenseur commun des orteils fléchit le pied sur la jambe, en même temps qu'il étend les orteils sur le pied; dans cette action, il dessine à la fois la saillie de son corps charnu, surtout à la partie moyenne de la jambe, et les saillies, en cordes divergentes, de ses tendons sur le dos du pied; le tendon qui va au cinquième métatarsien élève le bord interne du pied, et c'est alors seulement que sa saillie se dessine sous la peau, en général d'une manière peu prononcée.

Muscles externes (fig. 60). —

Ils sont au nombre de deux, placés sur la face latérale externe du péroné, dits pour cela *mus-*

cles péroniers latéraux et distingués en *long* et *court péronier*. — Le *long péronier latéral* est formé par un corps charnu qui commence à la tête du péroné et qui, relativement large et épais, descend jusque vers la partie moyenne de la jambe, où apparaît un tendon que les fibres musculaires accompagnent encore sur une longue étendue. A ce niveau précisément, c'est-à-dire sur le tiers moyen de la face externe du péroné (en 7, fig. 60), prend naissance le muscle *court péronier latéral*, qui est ainsi placé au-dessous du tendon du précédent, de sorte qu'au point de vue des formes, ces deux muscles se confondent en un long corps charnu occupant les trois quarts supérieurs de la face externe du péroné. Leurs deux tendons descendent, également confondus en une seule masse, et s'inclinent obliquement de la face externe du péroné sur sa face postérieure (8, 9, fig. 60), de manière à aller passer derrière la malléole externe (9, 10, fig. 58), sur laquelle ils se réfléchissent comme sur une poulie en se dirigeant sur le bord externe du pied: c'est alors seulement que les deux tendons s'écartent l'un de l'autre, pour aller s'attacher à deux points diamétralement opposés du pied. En effet l'un d'eux (celui du court péronier latéral) se dirige horizontalement d'arrière en avant, sur le bord externe du pied (10, fig. 60), pour aller s'attacher à la base ou extrémité postérieure du cinquième métatarsien; l'autre, au contraire, celui du long péronier latéral, se dirige obliquement en avant et en bas, de façon à atteindre la plante du pied, sous laquelle il s'engage, en se plaçant dans la gouttière de l'os cuboïde; il traverse alors obliquement la plante du pied, du bord externe vers le bord interne, très profondément caché

par les muscles et ligaments plantaires, et arrive jusqu'à l'extrémité postérieure du premier métatarsien sur lequel il s'attache.

Ces deux muscles, mais surtout le court péronier latéral, ont pour action d'étendre le pied, dont ils portent la pointe en dehors, en même temps qu'ils élèvent son bord externe; on voit qu'en somme cette action est l'opposé de celle du jambier antérieur. Mais le long péronier latéral a encore une action plus importante et qui nous explique pourquoi le relief de ce muscle devient plus saillant toutes les fois que le pied est le siège d'un effort particulier, comme par exemple s'il est porté en avant dans la danse ou l'action d'imprimer un mouvement à un objet; c'est que ce muscle, vu la disposition de son tendon qui passe comme la corde d'un arc dans la concavité de la plante, a pour action d'augmenter cette concavité, c'est-à-dire de rendre plus creuse la voûte plantaire, ce qui se traduit à la face dorsale par une exagération de la cambrure du pied.

Muscles postérieurs (fig. 58). — La région postérieure de la jambe est très charnue, et formée de muscles nombreux et puissants, qu'on distingue en deux masses : la masse superficielle, que nous allons décrire en détail, et la masse profonde pour laquelle il suffira de quelques indications. La masse superficielle est formée par les deux *muscles jumeaux*, par le *plantaire grêle* et par le *soléaire*

Les *muscles jumeaux* ou *gastro-cnémiens* (γαστήρ, ventre; κνήμη, jambe), qui forment essentiellement la saillie du mollet, sont au nombre de deux, un de chaque côté de la ligne médiane du mollet, et distingués (par

rapport à l'axe du corps) en *jumeau interne* et *jumeau externe*. Le jumeau interne (1, fig. 58) part de la partie supérieure du condyle interne du fémur; le jumeau externe (2, fig. 58) part de même du condyle externe. Tous deux descendent, formant chacun un corps charnu ovoïde, très allongé : d'abord séparés par un très petit espace triangulaire, ces deux corps arrivent presque aussitôt au contact l'un de l'autre et ne sont plus séparés que par un interstice linéaire très étroit et vertical (3, fig. 58). Enfin ils se terminent chacun par un bord inférieur arrondi, à convexité inférieure, indiquant l'insertion du muscle sur le *tendon d'Achille*, dont l'étude sera faite après celle du muscle soléaire qui vient également s'y attacher. Sauf quelques rares exceptions, le jumeau interne descend un peu plus bas que le jumeau externe (fig. 58).

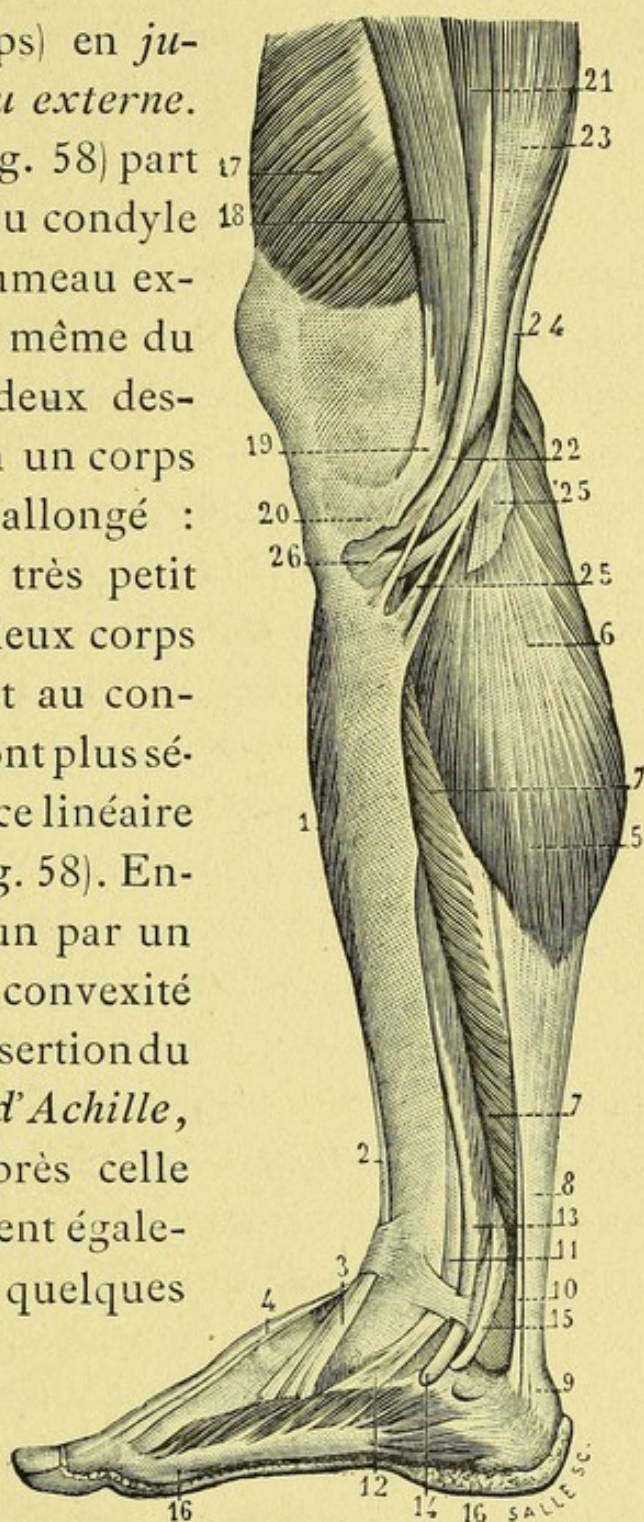


FIG. 61.

Muscles de la jambe (face interne). — 1, jambier antérieur; — 2 et 3, son tendon; — 4, tendon de l'extenseur propre de gros orteils; — 5 et 6, jumeau interne; — 7, soléaire; — 8, tendon d'Achille; — 9, son attache au calcaneum; — 10, tendon du muscle plantaire grêle; — 11 et 12, tendon du jambier postérieur; — 13 et 14, tendon du long fléchisseur commun des orteils; — 15, tendon du long fléchisseur propre du gros orteil; — 16, 16, abducteur du gros orteil; — 17, vaste interne de la cuisse; — 18, 19, 20, couturier; — 21, 22, droit interne; — 23, demi-membraneux; — 24, demi-tendineux.

Ces deux muscles sont extenseurs du pied sur la jambe, c'est-à-dire qu'ils agissent (par le tendon d'Achille) sur le calcanéum ou os du talon, de manière à élever le talon et faire que le sujet, s'il est debout, repose sur la pointe du pied (sur les orteils) et non plus sur la plante. Or la constitution de ces muscles est telle que leur modelé extérieur est tout à fait différent lorsqu'ils sont en repos et lorsqu'ils sont en contraction. — En effet, chaque muscle jumeau présente à sa partie supérieure un tendon qui s'épanouit sur sa moitié externe (par rapport à l'axe de la jambe), qu'il voile, laissant entièrement libre la moitié interne (celle qui est juxtaposée de chaque côté de la ligne médiane du creux poplité et du mollet; voy. fig. 58). A l'état de repos, ces deux moitiés de chaque muscle se confondent en un seul et même modelé arrondi et saillant, c'est-à-dire que rien ne fait distinguer la partie recouverte par l'expansion aponévrotique du tendon et la partie formée de fibres musculaires libres. Mais lorsque le sujet se soulève sur la pointe des pieds, ou dans tout autre mouvement produit par une contraction énergique des jumeaux, on voit sur chacun de ces muscles la partie charnue libre se gonfler beaucoup plus fortement que la partie recouverte et bridée par l'aponévrose; c'est pourquoi à ce moment l'ensemble du modelé convexe du mollet présente un léger méplat ovoïde de chaque côté, et sur la ligne médiane une longue saillie longitudinale verticale. Cette saillie est produite par les parties musculaires libres des deux jumeaux, parties qui se rapprochent, s'accolent pendant la contraction et confondent leur double masse en un seul relief médian. La

figure 58 qui, par des différences de teinte, fait distinguer les parties aponévrotiques et les parties musculaires nues, peut très exactement, par ces différences de teinte, rendre compte des détails importants de modelé dans l'étude desquels nous venons d'entrer. Les parties claires ou aponévrotiques correspondent aux deux méplats sus-indiqués; les parties foncées ou charnues correspondent à la saillie médiane, avec cette différence que sur le mollet en contraction cette saillie médiane est pour ainsi dire plus homogène que sur la figure 58, les deux moitiés qui la composent étant absolument fusionnées en une seule masse, sans qu'il y ait même un interstice triangulaire à leur partie toute supérieure.

Nous devons donc revenir sur ce que nous avons dit précédemment (p. 261 et 262) relativement à la région postérieure du genou examinée sur un sujet dont la jambe est étendue. Si ce sujet se soulève alors sur la pointe des pieds, il est plus que jamais impossible de parler d'un *creux poplité*, c'est-à-dire d'une excavation à la face postérieure du genou. Dans ces conditions, la saillie, précédemment étudiée, du demi-membraneux, et la saillie des parties charnues médianes des jumeaux arrivent presque à se rejoindre, et le muscle plantaire grêle, dont il va être question dans un instant, contribuant à combler l'interstice, la région du creux poplité forme réellement une partie saillante, et la face postérieure du genou est marquée, dans sa portion moyenne, d'un fort modelé musculaire, dont il n'est possible de comprendre la cause que par l'étude attentive des muscles jumeaux et demi-membraneux.

Le *muscle soléaire*, ainsi nommé parce que sa forme

a été comparée à celle d'une *semelle* (en latin, *solea*), est placé au-dessous des jumeaux qu'il déborde, aussi bien sur le bord interne (7, fig. 61) que sur le bord externe (12, fig. 60) du mollet. Inséré à la tête du péroné et au tibia, il donne naissance inférieurement à un large tendon triangulaire à base supérieure, sur la face superficielle duquel viennent s'insérer les muscles jumeaux. Ce tendon, accompagné encore à sa face profonde et sur chacun de ses bords par les fibres du soléaire (fig. 58), descend en se rétrécissant et en s'épaississant, et à environ 5 centimètres au-dessus du calcanéum il devient libre, c'est-à-dire entièrement dégagé de fibres musculaires. C'est ce *tendon d'Achille*, servant à transmettre à la fois l'action des jumeaux et du soléaire, qui arrive au calcanéum, au niveau duquel il s'élargit légèrement pour s'insérer à la moitié inférieure de la face postérieure de cet os (5, fig. 58).

Le soléaire a la même action que les muscles jumeaux; aussi lorsque le pied est énergiquement étendu, voit-on le relief de ses fibres se dessiner de chaque côté de la partie supérieure ou base triangulaire du tendon d'Achille.

Le *plantaire grêle* est un petit muscle insignifiant dont le corps charnu (6, fig. 58), très court, se confond, en s'insérant au condyle externe du fémur, avec la partie charnue du jumeau externe. A ce petit corps charnu succède un tendon long et grêle (7, fig. 58) qui descend obliquement entre les jumeaux et le soléaire, pour atteindre le bord interne du tendon d'Achille, qu'il longe ensuite en descendant plus ou moins bas (10, fig. 61), car tantôt il se confond de bonne heure avec

ce tendon, tantôt il va jusqu'au calcanéum, ou bien encore il se perd dans le tissu cellulo-graisseux qui entoure le tendon d'Achille près du calcanéum.

Les muscles postérieurs profonds ne sont visibles sur l'écorché qu'à la partie tout inférieure du bord externe de la jambe; ils présentent en ce point, en dedans du tendon d'Achille (en 8, fig. 58), une série de tendons qui font le pendant des tendons des péroniers, disposés semblablement de l'autre côté, au moment où ils atteignent la face postérieure du péroné et se réfléchissent sur la malléole externe (9, 10, fig. 58). Ces muscles sont: le *jambier postérieur*, le *fléchisseur commun des orteils* et le *fléchisseur propre du gros orteil*. Les corps charnus de ces trois muscles, profondément cachés sous les muscles superficiels, s'insèrent à la face postérieure du tibia, du péroné et du ligament interosseux; leurs tendons descendent obliquement vers la face postérieure de la malléole interne, où ceux du jambier postérieur et du fléchisseur commun sont seuls visibles (le tendon du fléchisseur propre du gros orteil est presque tout à fait caché sous le tendon d'Achille). Après s'être réfléchis sur la malléole interne, ces tendons pénètrent dans la plante du pied en suivant la gouttière interne du calcanéum; le jambier postérieur s'arrête presque aussitôt en s'attachant à l'os scaphoïde (12, fig. 61); les deux autres tendons vont jusqu'aux orteils, où ils se comportent d'une manière identique à ce que nous avons décrit à la main pour les tendons du fléchisseur propre du pouce et du fléchisseur profond des doigts.

Muscles du pied. — Le pied présente non seulement des muscles à sa région plantaire, comme la main à sa

partie palmaire; mais, de plus, il possède un corps charnu développé sur sa région dorsale et nommé *muscle pédieux*.

Le *muscle pédieux*, dit aussi court extenseur commun des orteils (11, fig. 59; et 14, fig. 60), est formé par un corps charnu court et aplati, disposé comme en sautoir sur le dos du pied, c'est-à-dire qu'il va obliquement de dehors en dedans et d'arrière en avant. Son extrémité postéro-externe est arrondie et s'attache sur la face supéro-externe du calcanéum, dans la cavité calcanééo-astragalienne ou *cavité anfractueuse du tarse* (voy. p. 156); de là il se dirige en avant et en dedans, en s'élargissant, passe sous les tendons de l'extenseur commun, et aussitôt se divise en quatre languettes musculaires à chacune desquelles succède bientôt un tendon; ces tendons croisent ceux de l'extenseur commun de manière à figurer avec eux une sorte de gril à intervalles losangiques, et vont aux quatre premiers orteils soit en s'insérant à la base de la première phalange, soit en se confondant avec le tendon extenseur. — Ce muscle concourt à l'extension des orteils, et, par son obliquité, corrige l'obliquité en sens inverse du long extenseur. Quand il se contracte, la portion de son corps charnu situé en dehors et en arrière des tendons du long extenseur devient très nettement saillante, n'étant bridée par rien; et sa saillie est d'autant plus nette qu'en arrière d'elle se trouve une dépression plus ou moins sensible correspondant à la cavité anfractueuse du tarse ou cavité calcanééo-astragalienne.

Nous ne nous arrêterons pas ici à la description des muscles de la plante du pied; au point de vue des formes, le pied doit toutes ses particularités de configuration au

squelette; les muscles de la plante arrondissent, par leur présence, les angles de ce squelette, comblent quelques cavités ou anfractuosités, mais ne modifient pas essentiellement les formes osseuses. D'autre part, ces nombreux muscles sont en général très peu développés, confondus en des masses communes; aussi est-il souvent difficile, même pour un anatomiste exercé, d'isoler et de reconnaître distinctement chaque corps charnu. Il est donc inutile à l'artiste d'entrer dans l'étude détaillée de ces muscles, qui du reste reproduisent, dans leurs dispositions générales, la distribution des muscles de la main. Nous nous contenterons donc de dire que la plante du pied, comme la paume de la main, possède trois masses musculaires : 1° l'une, interne (16, fig. 61), appartenant au gros orteil, formée par le muscle *abducteur* qui part du calcanéum, et par les muscles *court fléchisseur*, *adducteur oblique* et *adducteur transverse* qui partent des os antérieurs du tarse et du métatarse; — 2° l'autre, externe (15, fig. 60), appartenant au cinquième orteil, formée par un muscle *abducteur* qui part du calcanéum, et un *court fléchisseur* qui part du cuboïde; — 3° enfin une masse moyenne, formée d'un *court fléchisseur commun des orteils*, de *lombricaux* et d'*interosseux*, pour lesquels nous ne pourrions faire que répéter ce qui a été dit à propos des muscles de même nom, bien mieux développés et bien plus faciles à étudier dans la paume de la main.

VINGT-TROISIÈME LEÇON

SOMMAIRE. — Muscles du cou. — Régions latérale et antérieure du cou. — Muscles sterno-mastoïdiens; ils limitent à la face antérieure du cou un triangle où sont les régions sous-hyoïdienne et sushyoïdienne. — Organes qui sont compris dans le cou (colonne vertébrale, œsophage, trachée). — Muscles sous-hyoïdiens: scapulo-hyoïdien, cléido-hyoïdien, sterno-thyroïdien et thyro-hyoïdien. — Muscles sushyoïdiens: digastrique, stylo-hyoïdien et mylo-hyoïdien.

Muscles du cou. — Nous avons précédemment, à propos du trapèze, étudié la musculature et le modelé de la région postérieure du cou; quelques détails ont même alors trouvé place relativement à la partie supérieure des faces latérales du cou, c'est-à-dire de la gouttière longitudinale oblique qui est entre le bord antérieur du trapèze et le bord externe du sterno-cléido-mastoïdien (voy. p. 208 et 209). Il nous reste à examiner la partie inférieure de cette gouttière et toute la région antérieure du cou. Cette étude doit avoir pour point de départ celle des muscles sterno-cléido-mastoïdiens, qui forment le modelé le plus important de ces régions, et qui par leur direction déterminent, à la face antérieure du cou, un intervalle musculaire, c'est-à-dire une circonscription dans laquelle il nous sera facile d'étudier les muscles plus profondément placés.

Les *muscles sterno-cléido-mastoïdiens* sont au nombre de deux, un de chaque côté du cou, s'étendant de la

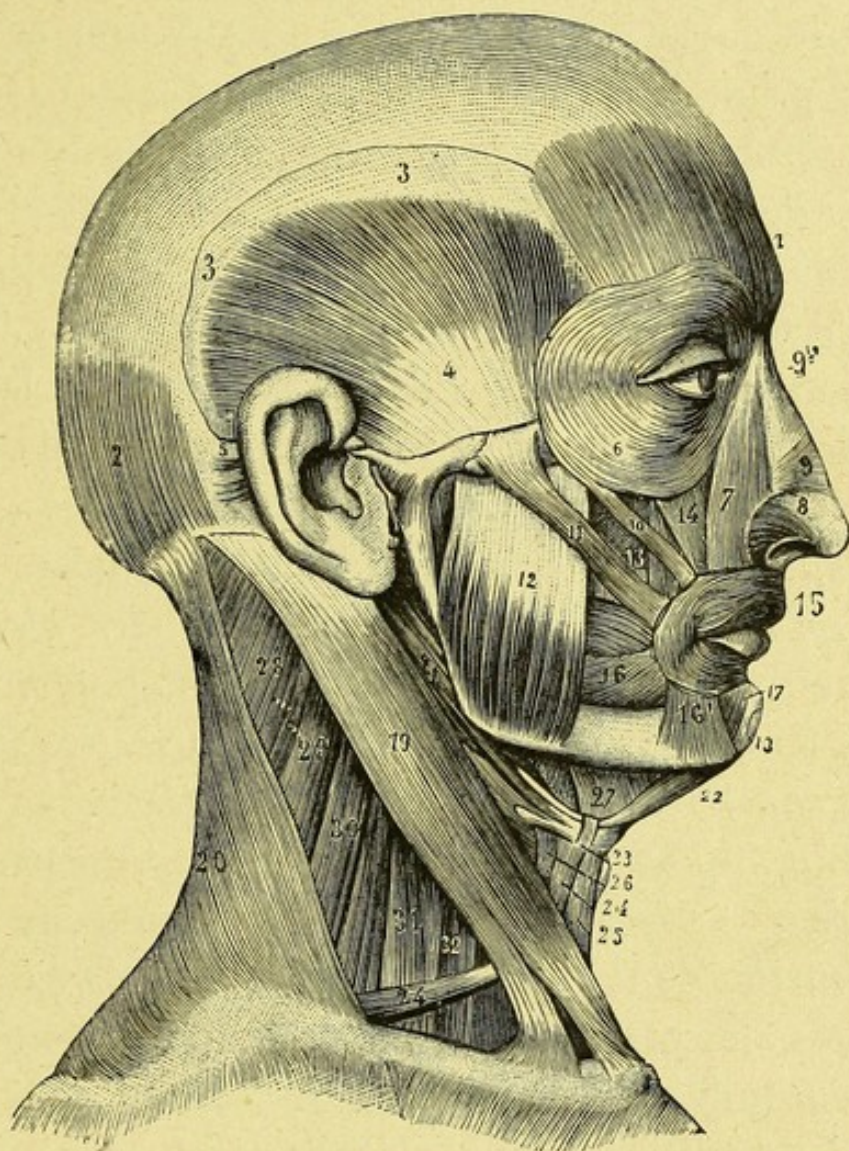


FIG. 62.

Muscle du cou et de la face. — 1, frontal; — 2, occipital; — 3, 3, aponévrose épicroânienne; — 4, temporal; — 6, orbiculaire des paupières; — 7, éleveur commun interne de l'aile du nez et de la lèvre supérieure; — 8, muscle dilatateur des narines; — 9, transverse ou triangulaire du nez; — 9', muscle pyramidal; — 10, petit zygomatique; — 11, grand zygomatique; — 12, masséter; — 13, canin; — 14, éleveur commun externe de la lèvre et de l'aile du nez; — 15, orbiculaire des lèvres; — 16, buccinateur; — 16', triangulaire de la lèvre inférieure; — 17, carré du menton; — 19, sterno-cléido-mastoïdien; — 20, trapèze; — 21, digastrique et stylo-hyoïdien; — 22, ventre antérieur du digastrique; — 24, omoplat-hyoïdien; — 25, cléido-hyoïdien; — 26, thyro-hyoïdien; — 27, mylo-hyoïdien; — 28, 2), splénus.

partie supérieure du thorax, obliquement en haut et en

arrière, à la base de la tête (19, fig. 62). La partie inférieure du muscle est formée par deux chefs, l'un, interne ou sternal, qui, par un fort tendon, s'attache à la face antérieure de la première pièce du sternum (voy. 18, fig. 50; p. 199); l'autre, externe ou claviculaire, qui, sous la forme d'une bande charnue aplatie et mince, s'attache au quart interne du bord postérieur de la clavicule en doublant les insertions de la portion claviculaire du grand pectoral; voy. p. 193). Ces deux chefs se dirigent en haut et en arrière, séparés d'abord par un étroit espace triangulaire, dont la base correspond à la tête de la clavicule (fig. 49), puis se confondent en un seul corps musculaire large et épais, qui monte obliquement vers la base de la tête, en passant derrière le bord vertical de la mâchoire et va s'attacher à la base de l'apophyse mastoïde du temporal ainsi qu'à la partie correspondante de la ligne courbe de l'occipital (16, fig. 52).

Ce muscle, s'insérant à l'occipital dans une partie qui est située en arrière de l'axe des mouvements de flexion et d'extension de la tête, agit pour étendre la tête sur le cou; mais à ce mouvement, en général peu prononcé, il joint bientôt l'action de fléchir le cou sur le tronc. Lorsque les deux muscles, celui de droite et celui de gauche, se contractent en même temps, ils produisent donc l'extension de la tête sur le cou et la flexion du cou sur le thorax; c'est ainsi qu'on les voit se dessiner tous deux très nettement sous la peau chez une personne couchée qui soulève la tête (par flexion du cou). Mais le plus souvent un seul muscle (d'un seul côté) se contracte, et il a alors pour action de tourner la face du côté opposé, c'est-à-dire que, sur un sujet qui regarde à droite, la face est dirigée

de ce côté par la contraction du muscle sterno-cléido-mastoïdien gauche, dont le relief se dessine alors fortement sous la peau comme une large corde allant du sternum à la région de l'oreille (apophyse mastoïde du temporal). Il est diverses attitudes dans lesquelles cette saillie est particulièrement remarquable; ainsi quand on porte vivement la tête d'un côté, pour répondre à un appel, pour donner un ordre; dans l'action dite de *tendre l'oreille*, c'est-à-dire lorsqu'on concentre d'un côté toute son attention auditive, on étend un peu la tête et on porte la région de l'oreille un peu en haut et en avant, attitude dans laquelle le sterno-mastoïdien devient particulièrement saillant sous la peau du cou.

D'après leurs insertions et leur direction, on voit que les deux muscles sterno-cléido-mastoïdiens sont très rapprochés l'un de l'autre en bas, très écartés en haut; ils forment ainsi les bords d'un triangle à sommet inférieur correspondant à la fourchette du sternum, et dont la base correspond à la mâchoire. Ce triangle est la région antérieure du cou, divisée en deux parties par la présence de l'os hyoïde, petit os sans connexions directes avec le reste du squelette et placé transversalement au-dessus de la saillie du larynx (23, fig. 62). La partie inférieure forme un plan vertical ou même oblique en bas et en arrière, car il s'enfonce derrière le sternum; c'est la région sous-hyoïdienne contenant les muscles sous-hyoïdiens; la partie supérieure forme un plan se rapprochant plus ou moins de l'horizontale, et allant de l'os hyoïde au menton et à la circonférence de la mâchoire, c'est la région sus-hyoïdienne ou du menton, contenant les muscles sus-hyoïdiens.

Avant d'entrer dans la description des muscles de ces régions, nous devons indiquer la présence d'organes qui, appliqués sur la face antérieure de la colonne vertébrale cervicale, remplissent l'espace entre cette colonne et les muscles en question. Ces organes sont représentés par deux canaux qui, de la région postérieure de la cavité de la bouche, descendent dans le thorax. L'un de ces canaux est charnu, mou, à cavité effacée dans l'état de repos; c'est l'*œsophage* ou conduit alimentaire, qui est appliqué au-devant de la colonne vertébrale. L'autre, placé au-devant du précédent, forme le conduit respiratoire ou *trachée*, qui, en raison de ses fonctions, est sans cesse béant. Aussi est-il formé d'anneaux cartilagineux qui lui donnent une forme à peu près cylindrique et le rendent saillant au-dessous ou dans l'interstice médian des muscles sous-hyoïdiens; les anneaux les plus élevés de cette trachée prennent la forme de fortes pièces cartilagineuses, constituant les cartilages du larynx, placés au-dessous de l'os hyoïde, et dont le plus volumineux, dit cartilage thyroïde, forme par sa partie antérieure et supérieure la saillie vulgairement connue sous le nom de *pomme d'Adam* (fig. 62).

Les *muscles sous-hyoïdiens* partent de la circonférence supérieure du thorax et montent vers le bord inférieur de l'os hyoïde; ils sont au nombre de quatre, dont deux superficiels (l'*omoplat-hyoïdien* et le *cléido-hyoïdien*) et deux profonds (le *sterno-thyroïdien* et le *thyro-hyoïdien*).

L'*omoplat* ou *scapulo-hyoïdien* (24, fig. 62) est un petit muscle long et grêle à trajet très remarquable; en effet, il part du bord supérieur de l'omoplate (en arrière

de l'échancrure coracoïdienne) et se dirige d'abord horizontalement en avant et en dedans en longeant le bord postérieur de la clavicule, pour, au niveau de la partie moyenne de celle-ci, se recourber en se dirigeant en haut, sous le muscle sterno-mastoïdien, et aller s'attacher à la partie latérale du bord inférieur de l'os hyoïde. Ce muscle, recouvert d'abord par le trapèze, puis par le sterno-mastoïdien, n'est visible sur l'écorché que sur deux parties de son trajet : d'une part, à sa partie terminale antérieure, en avant du sterno-mastoïdien; d'autre part, à sa partie moyenne, dans la portion tout inférieure de la gouttière qui sépare le trapèze du sterno-mastoïdien. Mais quoique assez profondément placé, ce muscle devient visible à travers la peau, car il se soulève brusquement, lors de certaines actions. Évidemment, vu sa forme grêle, on ne peut songer à voir en lui un muscle élévateur de l'omoplate; peut-être sert-il à abaisser l'os hyoïde; mais le fait important, c'est qu'il se contracte surtout lors de certains efforts spasmodiques de respiration, comme dans la forte inspiration du soupir ou du sanglot, ayant alors pour fonction d'empêcher la peau et les aponévroses de se laisser trop fortement déprimer dans la fossette susclaviculaire par la pression atmosphérique (la tendance au vide dans la cage thoracique étant le fait de l'effort inspiratoire). C'est pourquoi, si le cou est maigre et ses fossettes très accentuées, comme par exemple sur une femme âgée, on voit très nettement se dessiner, dans la fossette susclaviculaire, lors des mouvements de sanglot ou de toute inspiration brusque, la corde correspondant à la portion moyenne du muscle omoplat-hyoïdien.

Le *cléido-hyoïdien* ou sterno-hyoïdien (23, fig. 49; et 25, fig. 62) forme une lanière charnue mince et longue, qui s'étend de la face postérieure de la tête de la clavicule au bord inférieur de l'os hyoïde. Les deux muscles, celui de droite et de gauche, sont contigus l'un à l'autre par leur bord interne à leur partie toute supérieure; mais en bas, au niveau de la profonde fossette médiane correspondant à la fourchette du sternum, ils sont séparés (fig. 49) par un espace triangulaire, dans lequel apparaissent la trachée et le bord interne du muscle suivant.

Les deux muscles profonds de la région sous-hyoïdienne forment, en réalité, un seul muscle doublant le cléido-hyoïdien au-dessous duquel il est placé, mais divisé en deux parties inégales; en effet, ce muscle part de la face postérieure de la première pièce du sternum, et monte verticalement en débordant le cléido-hyoïdien (fig. 49); arrivé au cartilage thyroïde, il s'arrête en s'insérant à sa face externe, et c'est cette portion inférieure, plus longue, qui est dite muscle *sterno-thyroïdien*; mais elle est continuée par une seconde portion, plus courte, qui, partant à son tour du cartilage thyroïde, monte s'attacher à l'os hyoïde et a reçu le nom de muscle *thyro-hyoïdien*.

Les *muscles sushyoïdiens* rattachent l'os hyoïde à la base du crâne et de la mâchoire, et, par leur contraction, élèvent cet os, ainsi qu'il est si facile de l'observer chez toute personne qui fait entrer en action le pharynx ou le larynx, comme par exemple dans l'acte de chanter ou de déglutir. Le type de ces muscles sous-hyoïdiens nous est donné par le *muscle digastrique*, qui à lui seul, étant composé de deux corps charnus ou *ventres*, l'un

antérieur, l'autre postérieur, rattache par l'un de ces corps l'os hyoïde à la base du crâne, et, par l'autre corps, le rattache à la région mentonnière de la mâchoire; puis viennent deux autres muscles, l'un, postérieur, doublant le ventre postérieur du digastrique et dit *stylo-hyoïdien*; l'autre, antérieur, doublant le ventre antérieur du digastrique et dit *mylo-hyoïdien*.

Le *muscle digastrique* s'attache à la face interne de l'apophyse mastoïde du temporal; de là il descend obliquement en bas et en avant (ventre postérieur, 21, fig. 62), formant un corps charnu fusiforme, lequel, arrivé près de l'hyoïde, est remplacé par un tendon arrondi. Ce tendon est rattaché par une expansion fibreuse à l'os hyoïde, et, prenant un point fixé à cette expansion, se recourbe brusquement, pour, de la direction oblique en bas et en avant, prendre la direction oblique en haut, vers le menton; en même temps ce tendon ne tarde pas à être remplacé par un nouveau corps charnu fusiforme (ventre antérieur, 22, fig. 62) qui s'insère, à la face postérieure de la symphyse du menton, dans une petite dépression dite fossette digastrique. — On voit que ce muscle, avec ses deux corps, est admirablement disposé pour produire l'ascension de l'os hyoïde et par suite de tout le larynx, car l'un de ces corps porte l'hyoïde en haut et en avant, l'autre en haut et en arrière; et, si tous deux se contractent à la fois, ils portent l'hyoïde directement en haut.

Le *stylo-hyoïdien* est un petit faisceau musculaire qui double le ventre postérieur du digastrique, sous lequel il est situé (21, fig. 62). Parti de l'apophyse styloïde du temporal, ce muscle descend en bas et en avant, formant

une sorte de gouttière qui reçoit le ventre postérieur du digastrique, avec lequel ses rapports sont si intimes que, près de l'os hyoïde, le tendon du digastrique traverse le stylo-hyoïdien; celui-ci se termine alors par une languette aponévrotique qui s'attache sur les parties latérales de l'os hyoïde. Sur l'écorché, stylo-hyoïdien et digastrique se confondent en un seul modelé cylindre (fig. 62).

Le *muscle mylo-hyoïdien* (27, fig. 62) forme le plancher de la cavité buccale; il constitue en effet un plan charnu quadrilatère, dont le bord supérieur s'attache à la face interne de la branche horizontale de la mâchoire sur une ligne oblique saillante, et dont le bord inférieur va s'insérer sur l'os hyoïde. Le bord antérieur de ce plan se continue avec le bord correspondant du même muscle du côté opposé, de sorte que les deux muscles, celui du côté droit et celui du côté gauche, forment en réalité une même couche charnue constituant la paroi inférieure ou mentonnière de la bouche. Du reste, ce muscle est doublé, à sa face profonde, par des fibres charnues dont aucune portion n'est visible à l'extérieur, et qui, partant de petits tubercules développés à la face postérieure de la symphyse du menton, vont soit à l'os hyoïde (*génio-hyoïdien*, *apophyses geni*), soit à la langue (*génio-glosse*).

VINGT-QUATRIÈME LEÇON

SOMMAIRE. — Muscles de la tête. — 1^o Muscles de la *mastication* ; *masséter* ; son modelé ; son rôle dans la physionomie (caractère de fermeté, de violence) ; *temporal*. — 2^o Muscles de l'*expression* : nature et mécanique spéciale des muscles *peauciers* ; but de leur étude (expression d'une passion actuelle, momentanée, et non du caractère du sujet). — Historique de la question : Léonard de Vinci ; Lebrun ; Camper ; Charles Bell ; Lavater ; Sue ; Humbert de Superville ; intérêt particulier des figures schématiques données par Humbert de Superville (signes inconscients de l'art). — Duchenne de Boulogne et la méthode expérimentale appliquée à l'étude de la physionomie. — Darwin (la physionomie au point de vue philosophique du transformisme et de l'évolution).

Les muscles de la tête, presque tous disposés à la région antérieure, c'est-à-dire au niveau de la *face*, se divisent en deux catégories bien distinctes : 1^o les muscles qui servent à la mastication, c'est-à-dire qui meuvent la mâchoire inférieure ; 2^o les muscles qui, sous l'influence des émotions intérieures, modifient les traits du visage et servent ainsi à l'expression des passions : on peut les appeler *muscles de l'expression*.

Les muscles de la mastication reproduisent les dispositions générales que nous avons rencontrées jusqu'ici pour les divers muscles du tronc et des membres. Ils s'attachent sur des os ; ils ont un corps charnu plus ou moins épais, qui se gonfle en entrant en contraction

et se traduit alors par un relief, comme le biceps traduit sa contraction en devenant saillant sur la face antérieure du bras. — Les muscles de l'expression, au contraire, présentent un type tout nouveau ; ce sont des muscles *peauciers*, c'est-à-dire qui meuvent la peau et non des parties du squelette ; aussi leurs corps charnus sont-ils en général très grêles, et leur contraction ne se traduit-elle pas par un gonflement local, correspondant à ce corps charnu, mais uniquement par des déplacements et modifications de formes des plis et des voiles membraneux de la face (paupières, lèvres, etc.). Nous étudierons d'abord les muscles masticateurs.

Muscles masticateurs ; masséter. — Les muscles qui meuvent la mâchoire inférieure viennent s'attacher à sa branche verticale : les uns en dedans, ce sont les *ptérygoïdiens* (ainsi nommés parce qu'ils viennent de l'apophyse ptérygoïde de l'os sphénoïde), dont nous n'avons pas à nous occuper ici, parce qu'ils sont profondément cachés dans les fosses latérales du crâne et de la face, et ne se révèlent par aucune de leurs parties sur le modelé extérieur ; les autres en dehors, soit à l'angle de la mâchoire (muscle masséter), soit à l'apophyse coronoïde (muscle temporal).

Le *muscle masséter* est une masse charnue quadrilatère (voy. en 12, fig. 62), dont le bord supérieur s'attache à l'arcade zygomatique (voy. fig. 39) et le bord inférieur à l'angle de la mâchoire inférieure ; le bord antérieur de ce muscle est épais et, chez les sujets maigres, forme un relief saillant au-devant duquel les joues s'enfoncent en une dépression plus ou moins accentuée. En se contractant, le masséter élève la mâchoire inférieure, l'amène

au contact de la supérieure contre laquelle il la presse avec force. Il serait superflu d'insister sur le rôle que joue ce muscle dans les mouvements de la mastication. Il sera plus important de faire remarquer que, dans un grand nombre d'émotions violentes, ou même simplement lorsqu'on accomplit un effort énergique, on serre involontairement les mâchoires, c'est-à-dire que l'on contracte le masséter ; c'est ainsi que dans la colère, la menace, et dans les expressions énergiques qu'on caractérise vulgairement en disant que le sujet grince des dents, on voit le masséter se dessiner sous forme d'une forte saillie quadrilatère sur les parties latérales de la face. Aussi l'accentuation du dessin des masséters contribue-t-elle à donner à la physionomie une expression énergique, mais en général d'une énergie brutale.

Le *muscle temporal* (en 4, fig. 62) occupe toute l'étendue de la fosse temporale du crâne (voy. fig. 39) ; il s'insère aux os qui forment cette fosse et à une aponévrose qui, partant des bords de cette fosse, s'attache d'autre part à l'arcade zygomatique, de manière à former une sorte de couvercle (aponévrose temporale) à la fosse en question. De ces points multiples d'insertion les fibres charnues convergent en bas sur un fort tendon qui va embrasser, en s'y insérant, l'apophyse coronoïde du maxillaire inférieur (voy. fig. 39, en 28). Ce muscle élève la mâchoire inférieure ; comme il est renfermé pour ainsi dire dans un espace clos (fosse temporale et aponévrose qui la recouvre), il ne dessine pas, lors de sa contraction, un relief remarquable dans la région temporale ; cependant, sur un sujet qui accomplit des mouvements de mastication, on voit la peau de la tempe, au-dessus

de l'arcade zygomatique, se soulever légèrement et comme par une série de palpitations rythmiques; ces palpitations seules traduisent à l'extérieur les contractions de ce muscle pendant la mastication.

Muscles de l'expression. — D'après ce que nous avons dit sur les dispositions particulières de ces muscles peauciers, il est facile de comprendre que leur étude devra être faite d'une manière toute différente de celle des muscles du squelette. Ainsi nous devons nous attacher à préciser bien moins la forme du corps charnu que la direction qu'il présente, et selon laquelle le muscle exerce une traction sur la peau; puis, si nous connaissons bien, étant données les insertions osseuses et cutanées du muscle, la direction selon laquelle il agit, nous devons préciser la forme des plis qu'il fait apparaître sur la peau, et rechercher quelle expression acquiert la physionomie par l'effet de ces modifications. Avant d'entrer dans ces détails, il est nécessaire de jeter un très rapide coup d'œil sur l'histoire de cette question spéciale de physiologie humaine, afin de bien préciser dans quel esprit et avec quelle méthode doit être entreprise cette étude.

Tout d'abord remarquons bien que ce que nous voulons étudier ici, à propos des muscles de la face, c'est la *physionomie à l'état actif*, c'est-à-dire les caractères qu'affectent les traits de la face à un moment donné, sous l'influence d'un mouvement passionnel qui amène la contraction involontaire d'un ou de plusieurs muscles peauciers; c'est ainsi que nous verrons des muscles mériter le nom de muscle de *l'attention*, de la *douleur*, de la *menace*, du *rire*, du *pleurer*, du *mépris*, du *dégout*, etc. Mais nous n'avons nullement la préten-

tion d'étudier la physionomie à l'état de repos et comme propre à nous révéler, par l'accentuation normale et permanente de certains de ces traits, le caractère du sujet et la nature des passions qui l'agitent le plus souvent. Sans doute ces deux études ont des points de contact nombreux; il est facile d'admettre que, chez un sujet qui s'abandonne fréquemment aux emportements de la colère et de la menace, la contraction souvent répétée des muscles qui correspondent à ces passions peut à la longue modifier les traits de la face pour y laisser comme une empreinte des sentiments violents qui l'ont le plus souvent agitée. Mais cette analyse du caractère d'un sujet par l'examen de sa physionomie à l'état de repos est une étude trop délicate, encore trop incertaine, et comporterait des développements philosophiques qui nous entraîneraient trop loin du domaine de l'anatomie. Au contraire, la détermination du caractère expressif qu'imprime à la face la contraction de tel ou tel muscle est devenue, depuis les recherches de Duchenne (de Boulogne), une étude qui présente toute la précision et la certitude qu'on peut demander à des considérations rigoureusement déduites de l'anatomie.

Avant les recherches de Duchenne, la plupart des livres écrits sur l'expression s'occupaient presque uniquement de la *physiognomonie*, c'est-à-dire du moyen de reconnaître le caractère par l'étude de l'état habituel des traits du visage. Nous devons plus spécialement rappeler les ouvrages de Le Brun, Camper, Lavater, C. Bell, Humbert de Superville, Gratiolet; puis nous insisterons sur les travaux de Duchenne et de Darwin.

Déjà, dans les œuvres de Léonard de Vinci, on

trouve quelques précieuses indications sur l'état du visage et du cou dans l'expression des passions; et ce grand maître avait par exemple très nettement saisi la part que prend à l'expression des passions violentes le muscle peaucier du cou, et les plis transversaux qui se dessinent alors au-dessous du menton (voy. ci-après, p. 324). Mais il faut arriver à Le Brun pour trouver les études de ce genre coordonnées en une sorte d'ensemble doctrinal; les publications où ont été conservés les enseignements de Le Brun à ce sujet sont nombreuses¹; l'artiste y pourra trouver nombre d'observations intéressantes, de rapprochements curieux, et d'ingénieuses explications; cependant Le Brun s'occupe surtout de la ressemblance de certains types de physiologies humaines avec des têtes d'animaux; il étudie plus particulièrement la physiognomonie, c'est-à-dire les rapports des traits du visage avec le caractère.

Camper, dont nous avons eu à citer les travaux à propos de l'angle facial (voy. p. 181), entre déjà plus avant dans l'étude anatomique et physiologique. Il analyse l'action des muscles, et c'est lui qui le premier énonça cette règle générale, à savoir que la contraction de chaque muscle de la face produit dans la peau un ou plusieurs plis dont la direction est toujours perpendiculaire à celle du muscle, principe dont nous trouverons la vérification à propos de presque chaque muscle facial, et notamment pour le frontal, le grand zygoma-

1. Voyez notamment: *Conférences sur l'expression des différents caractères des passions*. Paris, 1667. (Ces conférences ont été réimprimées dans l'édition de Lavater, par Moreau; vol. IX, 1820.)

tique, etc. Outre les observations exactes que l'artiste rencontrera dans la lecture des œuvres de Camper, il y trouvera de plus un intéressant exposé historique de la question.

Un physiologiste anglais, sir Charles Bell, célèbre par ses études sur le système nerveux, a également, abordé l'analyse des expressions de la face¹; mais, si son ouvrage renferme des descriptions pittoresques et d'admirables illustrations, il est, en dehors de cela, plus intéressant pour le physiologiste que pour l'artiste, car l'auteur s'y applique plus particulièrement à rechercher la nature des nerfs qui donnent le mouvement aux muscles, les rapports intimes qui existent entre les mouvements de l'expression et ceux de la respiration, toutes questions qui ne sont pas d'un intérêt direct pour les arts plastiques.

Le titre même de l'ouvrage de Lavater (*l'Art de connaître les hommes d'après la physionomie*)² indique assez le but poursuivi par l'auteur. On trouvera dans cet ouvrage de bonnes illustrations, des observations curieuses, mais toujours appliquées à des études de physiognomonie; tout cela, le plus souvent sans ordre, sans méthode, et accompagné de dissertations sur des sujets bizarres, telles que les chapitres consacrés aux *imaginations* et *envies*, aux *verrues* et *poils*, aux *lignes d'animalité*, etc.

1. *Anatomie et physiologie de l'expression*. 1844 (3^e édition, publiée après la mort de Ch. Bell, et contenant ses dernières corrections).

2. L'édition à consulter est celle donnée en 1820, en dix volumes, par Moreau.

Pour avoir une idée de la manière dont à cette époque les auteurs abordaient l'étude de la physionomie, faisant de cette analyse délicate une pure affaire de sentiment, et brodant des dissertations littéraires sur ce sentimental canevas, il suffit de parcourir l'ouvrage de Sue (*Physionomie des corps vivants, considérée depuis l'homme jusqu'à la plante*. Paris, 1797). Au milieu d'un long marivaudage sur la physionomie dans ses rapports avec les passions, voici, par exemple, comment il s'exprime sur la bouche : « Une bouche délicate et pure est peut-être une des plus belles recommandations ; la beauté du portail annonce la dignité de celui qui doit y passer : ici c'est la voix, l'interprète du cœur et de l'âme, l'expression de la vérité, de l'amitié et des plus tendres sentiments. » Quant à la comparaison incessante de la physionomie humaine avec celle des animaux, rien n'arrête l'auteur dans cette voie fantaisiste, et nous le voyons prononcer aussi sûrement sur la physionomie des poissons, des serpents, des sauterelles, des vers intestinaux (!), que sur celle de l'homme : « Plusieurs poissons, dit-il, sont dépourvus de ce qui porte un caractère d'aménité, de douceur et de tendresse..... Les vers intestinaux ont une physionomie plus décidée... leur caractère physiognomonique inspire à l'homme la tristesse et la crainte », etc.

Pour arriver à des travaux d'un caractère plus sérieux quoique encore empiriques, nous devons d'abord une mention toute particulière à un ouvrage qui, tout en ne parlant que d'une manière accessoire des traits du visage, présente à ce sujet quelques précieuses observations que nous avons cherché à utiliser dans

la représentation schématique de l'action des muscles peauciers de la face. Il s'agit du traité de Humbert de Superville (*Des signes inconscients de l'art*, 1827). L'auteur donne trois dessins schématiques de la face humaine, dans lesquels de simples lignes représentent l'ensemble des yeux, celui de la limite inférieure du nez et celui des lèvres; mais, dans l'un de ces

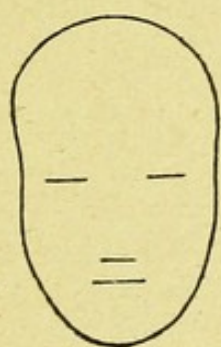


FIG. 63.

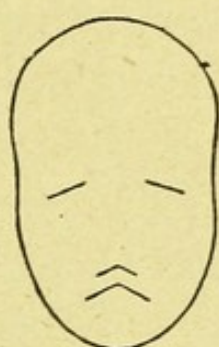

FIG. 64.

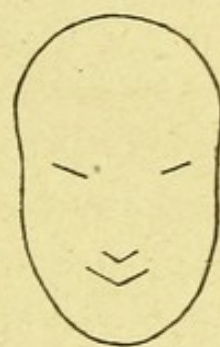

FIG. 65.

Les trois figures de Humbert de Superville (fig. 63, calme; fig. 64, tristesse; fig. 65, gaieté).

schémas (fig. 63), ces lignes sont toutes horizontales; dans l'autre (fig. 64), elles sont toutes inclinées en bas et en dehors (en partant de la ligne médiane); et enfin dans la troisième (fig. 65), elles sont toutes inclinées en haut et en dehors. L'auteur fait remarquer que la première figure (à lignes horizontales) produit une impression de calme, de grandeur et de constance; et il ajoute que semblablement, dans la nature ou dans l'architecture, les lignes horizontales, régulières et parallèles, font naître l'idée de calme, de durée et de grandeur; le cèdre, avec ses branches horizontalement étendues, est de tous les arbres celui qui réalise au plus haut degré cette impression. Au contraire, la seconde

figure (à lignes obliques en bas) donne une impression de tristesse, de douleur, de deuil; et l'auteur ne manque pas de rapprocher la direction des traits d'un pareil visage d'avec celle qu'affectent les lignes architecturales des tombeaux et monuments funéraires, et avec celle des branches des arbres que partout on plante de préférence dans les cimetières, branches qui sont toujours obliquement pendantes. Enfin la troisième figure (à lignes obliques en haut) fait naître l'impression de gaieté, de rire, de légèreté, d'inconstance; et, pour continuer les rapprochements précédents, tout le monde conviendra que, par exemple, l'architecture chinoise, avec ses lignes obliques et divergentes en haut et en dehors, ne sera jamais, du moins aux yeux d'un Européen, de nature à produire une impression de grandeur et de majesté.

Ces figures et ces remarques, que de Superville développe ensuite à des points de vue que nous n'avons pas à examiner ici, sont d'une exactitude frappante quand on considère les traits de la face à l'état de mouvement, c'est-à-dire dans l'expression momentanée d'une passion. En effet, tous les muscles qui prennent part à l'expression de la douleur, de la tristesse, du mépris, par exemple, contribuent à incliner obliquement en bas et en dehors les traits de la face, en agissant l'un sur la ligne des yeux, l'autre sur celle de la bouche, etc.; au contraire, le muscle du rire, relevant les angles de la bouche, en rend le trait oblique en haut et en dehors, et, par certains effets que nous analyserons plus loin, paraît donner une direction semblable à la ligne des yeux. En un mot, les traits de la face, en partant de

l'état de repos représenté par la première figure de Humbert de Superville (fig. 63), oscillent dans deux directions opposées, soit en montant pour ainsi dire la gamme de la gaieté et du rire (traits obliques en haut et en dehors, fig. 65), soit en descendant la gamme de la tristesse, de la douleur et des larmes (traits obliques en bas et en dehors, fig. 64). Cette exactitude des schémas donnés par Humbert de Superville, pour l'expression générale de la physionomie, nous a engagé à essayer des schémas semblables pour représenter l'action de chaque muscle en particulier. Connaissant l'action d'un muscle, connaissant, d'après les photographies de Duchenne, la direction qu'il imprime à tel trait de la face, soit à la ligne des sourcils, de la fente palpébrale, soit à celle des narines, enfin soit à celle des lèvres, nous avons indiqué par un simple trait ces modifications, soit dans la direction, soit dans la forme d'une de ces lignes, et avons obtenu des figures théoriques suffisamment expressives pour caractériser pour ainsi dire géométriquement la passion à la manifestation de laquelle est affecté tel ou tel muscle. Telles sont les figures 67, 69, 71, 73, 74, 75, 77 (ci-après, p. 307 et suiv.), par lesquelles nous résumerons l'étude de chaque muscle de l'expression. Il va sans dire que ces schémas, dépourvus de toute prétention, ne sont pour ainsi dire que l'abécédaire du langage de la physionomie.

Il est temps d'arriver à l'histoire de l'œuvre de Duchenne, à laquelle nous emprunterons tout ce qui va suivre. Tandis que tous ses prédécesseurs s'en étaient tenus à l'*observation*, Duchenne introduisit dans l'étude de la physionomie la *méthode expérimentale*.¹ Son pro-

cédé, fort simple dans sa conception, était d'une application assez délicate. Il s'agissait de provoquer isolément la contraction de tel muscle, et, afin que l'expression qui en résulte pût être appréciée non seulement au moment de l'expérience, mais encore à tout moment, c'est-à-dire soumise ultérieurement à l'appréciation de tous, il s'agissait de photographier le sujet au moment même où le muscle en question était contracté. Cette dernière opération était facilement accomplie; mais quant à l'excitation d'un muscle isolé, la chose était plus délicate. Tout le monde sait que par l'électricité, en plaçant les deux excitateurs électriques (les deux pôles du courant) sur le trajet d'un muscle, on peut, à travers la peau, provoquer la contraction de ce muscle. Mais un sujet quelconque ne peut se prêter à cette expérience: d'abord il n'y a pas à songer à la faire sur un cadavre, fût-ce sur celui d'un supplicié, peu de temps après la mort, car les muscles de la face perdent leur excitabilité déjà deux heures après la mort, et ce n'est qu'en les mettant à nu (en enlevant la peau) qu'on pourrait encore obtenir sur eux quelques contractions par l'application de l'électricité. D'autre part, sur le vivant, si l'on s'adresse à un sujet quelconque, on peut, il est vrai, faire contracter un muscle en appliquant l'électricité à son niveau; mais le courant électrique, traversant la peau pour arriver jusqu'au muscle, en même temps qu'il excite les nerfs moteurs du muscle, excite également les nerfs sensitifs de la peau et provoque d'atroces douleurs, par le fait desquelles on voit se produire sur la face du sujet non une expression simple et caractéristique, mais une véritable grimace, c'est-à-dire une

contraction désordonnée de tous les muscles sous l'influence de la douleur.

Duchenne eut la bonne fortune de pouvoir expérimenter sur un sujet chez lequel une infirmité particulière rendait impossible le dernier inconvénient que nous venons de signaler. C'était un vieux pensionnaire d'hôpital atteint d'*anesthésie* de la face (*ἀν*, absence de; *αἴσθησις*, sensibilité), c'est-à-dire chez lequel la peau du visage était insensible à toute excitation douloureuse; l'électricité pouvait donc chez ce malheureux être appliquée sur la peau, la traverser sans provoquer de réaction douloureuse et aller exciter les muscles sous-jacents qui avaient parfaitement conservé leur contractilité, c'est-à-dire fonctionnaient comme sur un sujet normal. On pouvait ainsi faire contracter chez lui tel ou tel muscle isolément, provoquer, par exemple, l'action du grand zygomatique et donner à sa face l'expression du rire, sans que le sujet eût aucune notion de ce que reflétait alors sa physionomie; sa face, par l'action de l'électricité, était riante, alors que sa pensée pouvait être indifférente ou fixée sur des souvenirs tristes; inversement, par exemple, par la contraction du muscle sourcilier, sa physionomie pouvait exprimer la plus atroce douleur, alors que sa pensée pouvait être toujours indifférente ou même portée à des idées gaies et riantes. En un mot, Duchenne fut ainsi à même de réaliser, selon les conditions les plus rigoureuses de la méthode expérimentale, une étude expérimentale de la physiologie des muscles de l'expression.

L'ouvrage dans lequel Duchenne a exposé le résultat de ses travaux est remarquable surtout par le magni-

fique atlas de photographies qui l'accompagnent et qui ont été obtenues par le procédé susindiqué ¹. C'est d'après ces photographies qu'ont été reproduites, aussi exactement que possible, les quelques figures dont nous avons pu accompagner les descriptions qui vont suivre (voy. les fig. 66, 68, 70, 72; p. 106 et suiv.). Ne pouvant entrer ici dans un exposé complet des résultats obtenus par Duchenne, nous chercherons du moins à en dire assez pour pouvoir espérer de montrer le caractère sérieux et scientifique de ces études, et inspirer ainsi le désir de recourir à l'ouvrage original.

C'est qu'en effet ces études ont, pour l'artiste, ce résultat général, très important, de lui démontrer qu'il suffit le plus souvent de la contraction d'un seul muscle pour exprimer une passion, c'est-à-dire qu'il n'est pas nécessaire de modifier tous les traits de la physionomie pour donner à la face le cachet de la douleur, de l'attention, de la menace, du mépris, du dégoût, etc.; chacun de ces sentiments se peint par une légère modification, soit de l'œil et uniquement de l'œil, soit de la lèvre et uniquement de la lèvre. Chaque expression a pour ainsi dire sa note exacte, précise, unique, produite par une modification locale unique; mais cette modification locale semble se refléter sur toute la physionomie, et c'est ainsi que, par la seule observation, les artistes ont pu croire longtemps que, par exemple, l'attention et la douleur se peignent par l'action combinée d'un grand

1. Duchenne (de Boulogne), *Mécanisme de la physionomie humaine, ou analyse électro-physiologique de l'expression des passions*, applicable à la pratique des arts plastiques. Paris, 1862, avec atlas de 74 figures.

nombre de muscles faciaux. Or l'expérimentation montre que la douleur est exprimée uniquement par un muscle qui élève et plisse le sourcil; sur une face (fig. 70) où ce muscle est seul contracté (*muscle sourcilier*, voy. p. 312), l'expression de douleur est complète. On croirait volontiers que la bouche y prend part; mais, si l'on masque la partie supérieure du visage, on reconnaît que la partie inférieure du masque facial est dans un état complet de repos.

Pour terminer cet historique, qui n'est pas la partie la moins intéressante de la question, disons que les travaux de Duchenne ne furent pas tout d'abord accueillis en France avec une grande faveur. Les physiologistes, aussi bien que les artistes, montrèrent une certaine défiance pour un ouvrage qui prétendait venir donner des règles précises et des lois scientifiques là où l'on avait coutume de s'inspirer de fantaisies et de rapprochements sentimentaux. Peu de personnes comprirent la nature des exigences physiologiques qui avaient forcé Duchenne à choisir, comme sujet de ces expériences, un pauvre infirme, à physionomie presque imbécile, à l'état de repos, et on ne sut pas se rendre compte que, si cette face était vieille, ridée, maigre et triviale, c'était une raison de plus pour être frappé de la précision avec laquelle l'excitation électrique parvenait à lui faire prendre les expressions les plus opposées et les plus caractéristiques.

Ainsi qu'il est arrivé tant de fois pour des découvertes scientifiques, le travail de Duchenne, méconnu en France, ne devait y être apprécié qu'après qu'il nous serait revenu d'un pays étranger, qu'après que l'An-

glais Darwin aurait fait des résultats du physiologiste français la base essentielle de ses intéressantes études.

Est-il nécessaire de rappeler la portée et le retentissement immense des travaux de Darwin sur *l'origine des espèces*, sur *l'évolution des animaux et des plantes*, sur la *descendance* de l'homme? Ce que ce grand naturaliste avait fait pour la morphologie générale des animaux et des plantes, il voulut le tenter pour la physiologie de la face humaine. Cherchant dans l'enchaînement logique de faits naturels la cause de tous les phénomènes biologiques, il s'efforça de découvrir, dans l'étude attentive des mouvements de l'expression, dans la recherche de leur mode d'origine et de développement, une série d'arguments nouveaux en faveur de la théorie de l'évolution. En un mot, Darwin, en invoquant l'association de certains mouvements utiles, en comparant les actes fonctionnels avec les expressions auxquelles ils sont associés, chercha à expliquer pourquoi c'est tel muscle plutôt que tel autre qui est affecté à l'expression de telle ou telle passion. Nous n'avons pas à entrer ici plus longuement dans l'analyse de cette œuvre philosophique; il nous suffira, après en avoir recommandé la lecture, si intéressante même pour l'artiste ¹, de faire remarquer qu'avant d'expliquer une chose, il faut que cette chose soit rigoureusement établie. Aussi l'explication de la part que chaque muscle prend à l'expression était-elle impossible avant que le fait.

1. Charles Darwin, *l'Expression des émotions chez l'homme et les animaux*. Traduct. franç., par MM. S. Pozzi et R. Benoît. Paris, 1874.

même de l'action, de l'expression du muscle fût scientifiquement démontré; l'œuvre philosophique de Darwin n'aurait pu être entreprise si elle n'avait été précédée de l'œuvre expérimentale de Duchenne.

Aussi les figures qui illustrent l'ouvrage de Darwin ne sont-elles, en grande partie, que des reproductions des photographies publiées par Duchenne, environ dix ans auparavant. C'est ainsi, nous l'avons dit, que l'attention fut rappelée en France sur les études de Duchenne; une appréciation plus favorable en fut faite, et justice fut rendue à celui qui avait ouvert la voie à l'étude expérimentale de la physionomie. Dès 1874, nous commençâmes à consacrer, dans le cours d'anatomie de l'École des beaux-arts, quelques leçons à l'exposé de ce qu'on peut appeler l'abécédaire ou la grammaire de l'expression de la physionomie. Heureux de voir ses travaux entrer dans cet enseignement classique, Duchenne, que la mort devait enlever peu d'années après, fit don à l'École des beaux-arts de la série complète des grandes photographies originales dont ses publications ne renferment qu'une réduction, et cette belle collection est aujourd'hui l'une des plus précieuses de notre musée d'anatomie (*musée Huguier*).

Quelque long que puisse paraître cet historique, il est cependant très incomplet, n'étant donné qu'à un point de vue particulier, celui de comparer avec les travaux antérieurs ceux de Duchenne, ces derniers devant faire la base des études qui vont suivre. Nous le compléterons en nous bornant à signaler, comme d'une lecture agréable et instructive, les ouvrages qui traitent

d'une manière plus générale de l'expression et de la physionomie, tels que ceux de Lemoine, de Gratiolet et de Piderit ¹.

1. Albert Lemoine, *De la physionomie et de la parole*. Paris, 1865.
Pierre Gratiolet, *De la physionomie et des mouvements d'expression*. Paris, 1865.

Piderit, *Wissenschaftliches System der Mimik und Physiognomik*. 1867.

VINGT-CINQUIÈME LEÇON

SOMMAIRE. — Dispositions générales des muscles peauciers de la face. — Muscles de la partie supérieure de la face: *Frontal* (attention); *Orbiculaire* des paupières, portion *orbitaire* supérieure (réflexion); *Pyramidal* (menace); *sourcilier* (douleur). — Muscles de la région moyenne de la face: *Grand zygomatique* (rire); *Petit zygomatique* et *Releveur commun externe* (attendrissement, pleurer); *Élévateur commun interne* (pleurer à chaudes larmes); *Transverse* du nez (lubricité). — Muscles de la région inférieure de la face: *Orbiculaire* des lèvres; *Buccinateur*; *Triangulaire* des lèvres (mépris); *Carré* de la lèvre (dégoût); muscle *peaucier* du cou. — Classification en muscles complètement expressifs et muscles expressifs complémentaires. — Des associations possibles ou impossibles au point de vue mécanique et au point de vue de la nature des passions. — Conclusion.

Les muscles peauciers de la face, s'attachant, d'une part, au squelette et, d'autre part, à la peau, déplacent et modifient les plis et voiles membraneux formés par cette dernière. Ces différentes parties cutanées sont assez complexes, mais en même temps assez connues des personnes même les plus étrangères à l'anatomie, pour qu'il soit inutile de décrire ici les sourcils, les paupières, la fente palpébrale, les ailes du nez, les lèvres. Nous devons seulement préciser, à propos de ces parties, la signification de quelques termes anatomiques consacrés et dont l'emploi nous sera utile pour abrégé les descriptions qui vont suivre.

Au *sourcil* on distingue une partie interne (vers l'axe médian de la face) plus large et dite *tête* du sourcil, et une partie externe, dite *queue* du sourcil, qui va en s'amincissant.

Chacune des deux extrémités d'une fente palpébrale porte le nom de *commissure* ou *angle* : on distingue donc aux paupières une *commissure* ou *angle externe*, caractérisé par sa forme aiguë, et une *commissure* ou *angle interne*, caractérisé par sa forme arrondie, circonscrivant un petit espace ovale dit *lac lacrymal*, au fond duquel fait saillie un tubercule d'aspect rose et charnu (la *caroncule lacrymale*.) De même on donne le nom de *commissure* (ou angle) à chaque extrémité de la fente buccale (*commissure des lèvres*).

Signalons enfin un pli normal, qui existe, plus ou moins accentué, chez tous les sujets, et dont les modifications prennent une grande part à l'expression produite par les divers muscles des joues, du nez et des lèvres : c'est le *pli nasc-labial*, ainsi nommé parce que, partant de la région limite entre la joue et la face latérale du nez, il se dirige obliquement en bas et en dehors, passe à peu de distance du bord postérieur de l'aile du nez et va se terminer vers la commissure des lèvres ; chez le sujet qui a servi aux expériences de Duchenne (fig. 70, p. 312), ce pli était très marqué, comme il est du reste chez tous les vieillards.

Les muscles de l'expression sont disposés les uns autour des yeux et des sourcils, c'est-à-dire qu'ils occupent la région supérieure de la face ; les autres sont groupés de manière à venir aboutir vers les ailes du nez et vers la bouche, c'est-à-dire qu'ils occupent les

régions moyenne et surtout inférieure de la face. Les premiers sont : le *frontal*, le *pyramidal*, le *sourcilier*, l'*orbiculaire des paupières*, les seconds sont : le *grand zygomatique*, le *petit zygomatique*, le *releveur commun externe*, le *releveur commun interne*, le *transverse du nez*, le *sphincter buccal* (auquel nous rattacherons le *buccinateur*), le *triangulaire* et le *carré* du menton; enfin au cou, et arrivant jusqu'à la lèvre inférieure, est le muscle *peaucier du cou*, qui prend une part considérable à certaines expressions énergiques.

Dans l'étude de chacun de ces muscles, nous n'insisterons que peu sur les détails anatomiques ; indiquer la situation du muscle, son insertion fixe au squelette de la face, sa direction et enfin le point de la peau où vient se faire son insertion mobile, nous suffira à cet égard. Par contre, nous rechercherons avec soin son mécanisme, c'est-à-dire la manière dont sa contraction doit modifier la peau de la face, la nature et la direction des plis qu'elle y dessinera. En présence d'une figure réalisant ces modifications, nous nous demanderons quelle expression en résulte; et enfin nous chercherons à donner un schéma de cette expression d'après un mode de représentation imité de celui qu'a employé Humbert de Superville (ci-dessus p. 293).

A. — MUSCLES DE LA PARTIE SUPÉRIEURE
DE LA FACE (FRONT, SOURCIL, PAUPIÈRES,
RACINE DU NEZ).

1^o *Muscle frontal* (muscle de l'*attention*). — Ce muscle (1, fig. 62, p. 273) s'étend, comme une lamelle charnue de forme quadrilatère, sur chaque moitié laté-

rale du front. Son bord inférieur s'attache à la peau du sourcil ; de là ses fibres montent verticalement et parallèlement les unes aux autres vers la région de la racine des cheveux, et se continuent, à ce niveau, avec les fibres tendineuses de l'aponévrose épicroânienne. Cette aponévrose, qui double le cuir chevelu en lui adhé-




FIG. 66.

Contraction des muscles frontaux (expression de l'attention et de l'étonnement).

rant, se prolonge jusque dans la région occipitale où elle se termine par une nouvelle couche charnue, le muscle occipital, qui s'attache à la ligne courbe occipitale supérieure (2, fig. 62).

Pour comprendre le mécanisme du muscle frontal, il faut bien se rendre compte qu'il va chercher son insertion fixe, par l'intermédiaire de l'aponévrose épicroânienne et du muscle occipital; jusque sur la partie toute postérieure du crane; son insertion mobile est celle qui se fait à la face profonde de la peau du sourcil. Le frontal, en se contractant, tire donc cette peau du sourcil de bas en haut, par suite élève le sourcil et fait apparaître des plis transversaux sur la peau du front.

se prolonge jusque dans la région occipitale où elle se termine par une nouvelle couche charnue, le muscle occipital, qui s'attache à la ligne courbe occipitale supérieure (2, fig. 62).

Pour comprendre le mécanisme du muscle frontal, il faut bien se rendre compte qu'il va chercher son insertion fixe, par l'intermédiaire de l'aponévrose épicroânienne et du muscle occipital; jusque sur la partie toute postérieure du crane; son insertion mobile est celle qui se fait à la face profonde de la peau du sourcil. Le frontal, en se contractant, tire donc cette peau du sourcil de bas en haut, par suite élève le sourcil et fait apparaître des plis transversaux sur la peau du front.

En examinant (fig. 66) une face sur laquelle ce muscle est contracté, on reconnaît qu'elle exprime l'*attention*; si la contraction du muscle est très forte, cette expression d'attention va jusqu'à celle de l'*étonnement*. En entrant dans le détail des modifications que présente alors la face, on constate que le sourcil est élevé et que sa convexité supérieure est très accentuée; que l'œil est largement ouvert, bien éclairé, brillant; que le front est sillonné sur chacune de ses moitiés latérales par des plis courbes concentriques à la courbure du sourcil, plis qui se rejoignent plus ou moins d'un côté à l'autre en dessinant des courbures médianes à concavité supérieure. — Sur un enfant ou une jeune femme, dont la peau très souple et élastique se prête peu à la formation de plis, la peau du front peut rester presque lisse lors de la contraction du muscle frontal, et alors l'élévation du sourcil, l'exagération de sa courbure, l'état des yeux bien ouverts et brillants, suffisent pour donner l'expression de l'attention.

La figure 67 est le schéma de l'*attention*, caractérisée ici uniquement par la forme du sourcil et les plis frontaux.

2° *Muscles orbiculaires des paupières* (6, fig. 62). — Le muscle orbiculaire des paupières est un muscle très étendu, qui entoure circulairement l'orifice palpébral; il se compose de plusieurs portions, qui peuvent

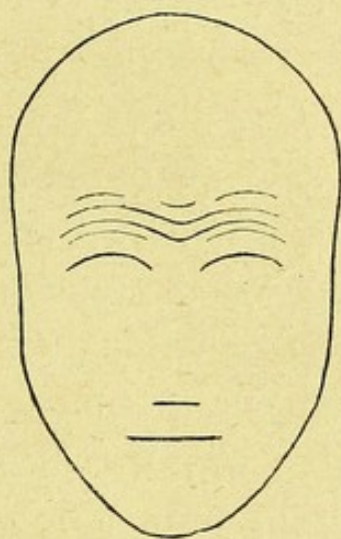


FIG. 67.

Schéma de l'action des frontaux (*attention*).

... (fig. 66) une face sur laquelle ce
 ... caracté, on reconnaît qu'elle exprime
 ... contractio du muscle est très forte,
 ... d'attention va jusqu'à celle de l'étonne-
 ... dans le détail des modifications que
 ... la face, on constate que le sourcil est
 ... convexité supérieure
 ... dée; que l'œil est lar-
 ... t, bien éclairé, bril-
 ... front est sillonné sur
 ... les moitiés latérales par
 ... rbes concentriques à la
 ... sourcil, plis qui se re-
 ... s ou moins du côté à
 ... dessinant des courbures
 ... concavité supérieure. —
 ... ant ou une jeune femme,
 ... u très souple élastique
 ... u à la formatio de plis,

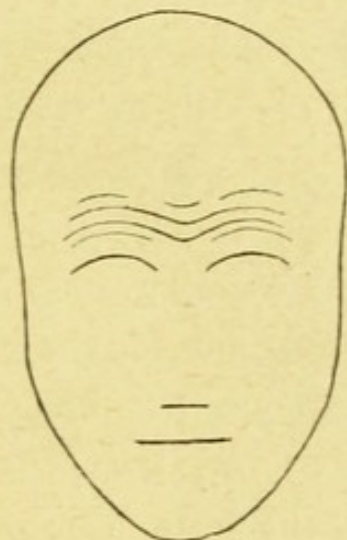

FIG. 67.

Schéma de l'action des frontaux (attention).

... du front peut rester presque lisse lors de la
 ... du muscle ... et alors l'élévation du
 ... agération d' ... urbure, l'état des yeux
 ... t brillant ... ent pour ... l'ex-
 ... tention.

... est le s ... e l'atten ... caracté-
 ... ment pa ... e du so ... s plis

... bicula ... upière ... 52). —
 ... ulaire ... ières ... muscle
 ... tout ... ement ... palpé-
 ... e de ... ortio ... uvent

agir plus ou moins isolément et qui n'ont pas toutes une égale importance dans l'expression de la face.

a. Une partie de cet orbiculaire, dite *partie palpébrale* (*orbiculaire palpébrale*), est contenue dans l'épaisseur même des paupières, et produit, par sa contraction, l'occlusion des paupières. Si cette contraction est modérée, elle produit seulement un certain rapprochement des paupières, c'est-à-dire ramène l'ouverture des yeux à la forme d'une fente linéaire. Cet état de la fente palpébrale ne constitue pas par lui-même une expression proprement dite, mais peut être complémentaire de diverses expressions; ainsi, associée à une légère contraction du muscle triangulaire des lèvres, qui est le muscle du dégoût et du mécontentement (voy. ci-après, p. 322), elle donne au visage l'expression du dédain et du mépris.

b. Une seconde partie de l'orbiculaire est disposée circulairement en dehors des paupières, c'est-à-dire correspond exactement au contour de l'orifice orbitaire du squelette (voy. fig. 41, p. 174 et fig. 62, p. 277); cette portion, qu'on peut nommer *orbiculaire orbitaire*, se divise elle-même en deux parties : un *orbiculaire orbitaire inférieur*, dont la contraction rejette un peu en haut la paupière inférieure, creuse un sillon à sa jonction avec la joue, et, sans être expressive par elle-même, complète l'expression du rire en lui donnant un caractère de franchise et de vérité; et un *orbiculaire orbitaire supérieur*, qui mérite cette fois une étude détaillée, car il produit en propre une expression caractéristique, celle de la réflexion, de la méditation, du recueillement.

Cet *orbiculaire orbitaire supérieur* (muscle de la *réflexion*) est sous-jacent à la peau du sourcil, et ses fibres décrivent comme celui-ci un arc à concavité inférieure, dont chaque extrémité adhère à la partie correspondante (bord interne et bord externe) de l'ouverture orbitaire. Le mécanisme de ce muscle est donc facile à prévoir, car, comme tout muscle courbe, plus ou moins fixé à ses extrémités, il doit, en se contractant, redresser sa courbure. Il modifie, par suite, dans le même sens le sourcil dont la peau lui adhère, c'est-à-dire qu'il efface la courbure du sourcil, le rend rectiligne transversalement, l'abaisse et, par suite, tend la peau du front en y faisant disparaître toute ride.

En examinant (fig. 68) une face sur laquelle ce muscle est contracté, on reconnaît qu'elle exprime la réflexion. Sur la figure 68, vu le grand développement du sourcil, celui-ci est très abaissé, ses poils descendent sur les yeux, et l'expression est un peu celle de la réflexion pénible, de la contention d'esprit douloureusement préoccupé; mais on voit en tout cas que cette expression est obtenue essentiellement par l'abaissement et la direction rectiligne du sourcil, qui voile l'œil et qui efface toute ride sur le front. Cette modification des traits est précisément l'inverse de celle produite par le muscle frontal, comme le montre du reste la comparaison des figures 66 et 68. Et, en effet, les deux états de l'esprit correspondant à l'expression donnée par chacun de ces muscles sont précisément inverses l'un de l'autre. On ne peut être à la fois attentif à un objet extérieur et se recueillir dans la réflexion; d'ordinaire, la succession de ces états de l'esprit et de la physionomie est la sui-

L'expression du pyramidal est trop délicate, c'est-à-dire due à une modification trop locale et trop légère des traits, pour que nous ayons pu réussir à en produire un schéma, comme nous l'avons fait pour les muscles précédents.

4° *Muscle sourcilier* (ou muscle de la *douleur*). —




FIG. 70.

Muscle du *sourcilier* (douleur).

Ce muscle court est profondément caché sous la peau de la région de la tête du sourcil. Son insertion fixe se fait à l'os frontal, au-dessus de l'arcade sourcilière (voy. p. 168); de là ses fibres se dirigent en dehors et un peu en bas pour venir s'attacher à la face profonde de la peau du sourcil, au niveau de la jonction de sa tête (voy. p. 304) avec sa queue.

Son mécanisme consiste donc à tirer le sourcil en dedans et un peu en haut, et, comme il s'attache à la jonction de la tête et de la queue du sourcil, à briser celui-ci en ce point, c'est-à-dire vers sa partie interne. Le sourcil est alors pour ainsi dire brusquement raccroché en haut et en dedans, comme un rideau qu'un lien relève et rattache à un point fixe. Il doit, par suite,

se produire sur la peau du front des plis concentriques à cette brisure du sourcil, c'est-à-dire situés sur la partie médiane du front.

La figure 70 représente, d'après une photographie de Duchenne, l'état de la physionomie par l'effet de la contraction du muscle sourcilier. Cette physionomie a une expression caractéristique de souffrance, et, avec une plus grande accentuation de l'action du muscle, rendrait au plus haut degré l'expression de la douleur physique ou morale.

On voit que les seules parties modifiées dans cette physionomie (comparez avec la fig. 66, p. 306) sont la tête du sourcil et la région intersourcilière du front, c'est-à-dire que la douleur est rendue par le soulèvement de la tête du sourcil et sa brisure brusque au niveau de la jonction de la tête avec la queue ; par la présence de plis courts immédiatement superposés à cette brisure et de plis plus étendus occupant la région moyenne du front.

La figure 71 est le schéma de la *douleur*, rendue par les seules modifications de la région de la tête du sourcil (comparer, pour faire contraste, avec la fig. 73, ci-après).

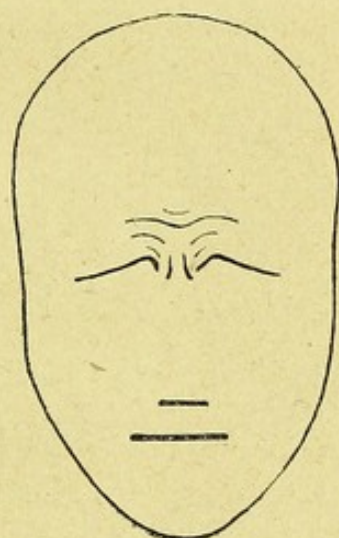


FIG. 71.

Schéma de la *douleur*.

B. — MUSCLES DE LA RÉGION MOYENNE DE LA FACE.

5° *Muscle grand zygomatique* (ou muscle du *rire*).
— Ce muscle (11, fig. 62), dit aussi *élevateur oblique ex-*

terne de la commissure des lèvres, prend son insertion fixe à l'os de la pommette; de là il se dirige obliquement en bas et en dedans (en avant) pour s'attacher à la face profonde de la peau de la commissure des lèvres.

Son mécanisme consiste donc à tirer cette commissure en haut et en dehors, et de cette action très simple




FIG. 72.

Muscle *grand zygomatique* (expression de gaieté, de rire).

résultent, dans les traits du visage, des modifications complexes faciles à prévoir *à priori* : d'abord l'ouverture buccale est élargie transversalement; sa direction cesse d'être rectiligne, puisque son extrémité externe est élevée, c'est-à-dire que chaque moitié latérale de la bouche se dirige obliquement en haut et en dehors.

Comme la ligne naso-labiale (voy. fig. 66) aboutit, par son extrémité inférieure, à la commissure des lèvres, cette extrémité inférieure de la ligne naso-labiale est également portée en haut et en dehors, c'est-à-dire décrit une légère courbe concentrique à la commissure des lèvres en même temps que le reste (l'ensemble) de la ligne naso-labiale cesse d'être rectiligne pour décrire une

courbure à convexité inférieure. La peau de la joue, ramassée vers la pommette, devient plus saillante et forme, vers l'angle externe de l'œil, quelques plis rayonnés (vulgairement dits *patte d'oie*), qui jettent un peu d'ombre au-dessous de l'angle externe de l'œil, ce qui fait croire que la ligne des paupières s'est un peu élevée en dehors (est devenue un peu oblique en haut).

La figure 72, représentant la contraction du muscle grand zygomatique, nous offre l'expression franche de la gaieté, du rire, et on voit que les modifications de la physionomie portent ici uniquement, comme il vient d'être dit, sur la ligne des lèvres, sur la ligne naso-labiale et sur l'angle externe des yeux.

La figure 73, donnant le schéma du rire, d'après la description précédente du mécanisme du muscle grand zygomatique, est très analogue à la figure correspondante de Humbert de Superville (voy. fig. 65, p. 293). Seulement, pour ne tenir compte que de la réalité, sans avoir égard ici aux apparences, nous avons laissé à la ligne des yeux une direction horizontale; et, d'autre part, le sillon naso-labial a été représenté avec sa forme convexe en bas et en dedans pour ses deux tiers supérieurs, et avec le léger crochet que dessine son extrémité inférieure. C'est que ce sillon naso-labial est de la plus grande importance pour les expressions produites par tous les muscles de la région des lèvres, ainsi que

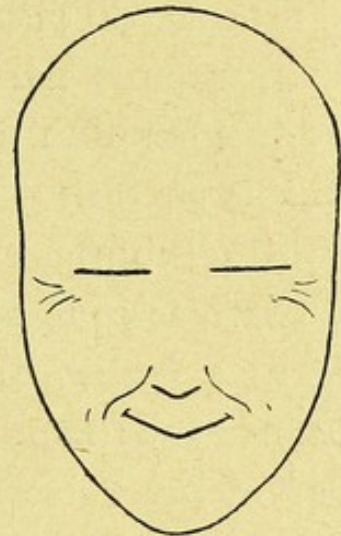


FIG. 73.

Schéma du rire.

nous allons le voir pour tous les muscles suivants.

6° *Petit zygomatique et releveur commun externe* (muscle du *pleurer*). — En dedans du grand zygomatique existe souvent (en 10, fig. 62, p. 277), mais d'une façon non constante, un petit faisceau musculaire qui part de la partie antérieure de la pommette et descend pour s'attacher dans l'épaisseur de la lèvre supérieure; ce muscle, dit *petit zygomatique*, ne prend, malgré son nom, aucune part à l'expression du rire. En effet, il modifie le sillon naso-labial de la même manière que le muscle suivant (*releveur commun externe*) et par suite exprime, comme nous allons le voir, l'attendrissement, la tristesse et le pleurer.

Le *releveur commun externe* (de la lèvre et de l'aile du nez) s'attache (14, fig. 62, p. 277) au bord inférieur de l'orbite et descend dans la lèvre supérieure, en donnant parfois, mais non d'une manière constante, un petit faisceau à l'aile du nez.

Sa contraction élève la lèvre supérieure elle-même, mais non la commissure labiale, de telle sorte que chaque moitié de la ligne des lèvres, élevée en dedans et demeurée abaissée à son extrémité externe, devient légèrement oblique de haut en bas et de dedans en dehors (l'inverse de l'obliquité produite par le muscle grand zygomatique); en même temps la partie moyenne du sillon naso-labial est soulevée et ce sillon devient courbe, avec concavité en dedans et en bas (l'inverse de la courbure produite par le grand zygomatique).

Par le fait de ces modifications, la physionomie prend l'expression du mécontentement, de l'attendrissement, du pleurer (voir l'atlas de Duchenne).

Nous donnons ici seulement un schéma (fig. 74), dans lequel sont notées les deux modifications essentielles produites par ce muscle (obliquité de la ligne des lèvres et courbure du sillon naso-labial) et qui nous paraît rendre encore d'une manière satisfaisante l'expression de la tristesse allant jusqu'aux larmes. On saisira mieux la valeur de ce schéma en le comparant à celui de la figure 73.

On verra alors que les modifications produites par le muscle du pleurer (lèvre et sillon naso-labial) sont précisément inverses de celles produites par le muscle du rire, de même que les deux émotions correspondantes sont de nature inverse. Remarquons encore combien est faible la distance qui sépare ces deux muscles, et combien sont délicates, dans les dispositions anatomiques, les nuances qui les séparent, si délicates que les au-

teurs ne sont pas tous d'accord pour savoir si le muscle qui trouve place entre eux, le muscle petit zygomatique, quand il existe, doit être considéré comme associé au grand zygomatique ou bien, comme nous le pensons, au releveur commun externe. Sans doute ces rapports anatomiques rappelleront-ils combien, dans la nature même des passions et de leur expression, il y a souvent peu de distance du rire aux larmes.

7° *Muscle élévateur commun interne* (muscle du *sanglot*, du *pleurer à chaudes larmes*). — Ce muscle (en 7, fig. 62) s'attache en haut au bord interne de l'orbite;

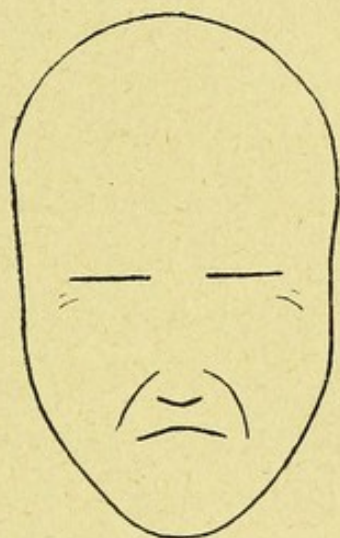

FIG. 74.

Schéma du muscle *releveur commun externe* (muscle du *pleurer*).

il descend presque verticalement et va s'attacher par quelques fibres à l'aile du nez et par le plus grand nombre de ses faisceaux à la lèvre supérieure, non loin de sa portion médiane.

Il élève donc cette partie médiane de la lèvre, la commissure labiale demeurant fixe, et donne par suite

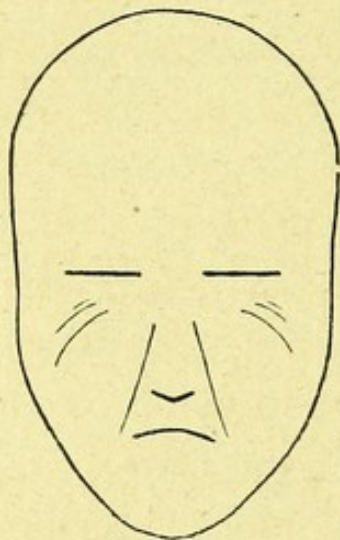

FIG. 75.

Schéma du muscle élévateur commun interne (muscle du pleurer à chaudes larmes).

à chaque moitié de la ligne des lèvres une direction oblique en bas et en dehors (comme le muscle précédent, mais d'une manière plus caractéristique). En même temps il dilate la narine en élevant l'aile du nez. Enfin, par la traction qu'il exerce verticalement sur la peau du sillon nasolabial, il élève en masse la partie interne et supérieure de ce sillon qu'il rend rectiligne, en lui faisant former une sorte de gouttière que parcourent les larmes lorsqu'elles s'écoulent en abondance de l'angle interne des paupières.

Ces modifications (voy. l'atlas de Duchenne) donnent à la physionomie l'expression du pleurer avec larmes abondantes, du pleurer à chaudes larmes.

Le schéma de la figure 75 rend, jusqu'à un certain point, cette expression difficile à réaliser avec des éléments aussi simplifiés que ceux mis en usage dans ces formules schématiques. On voit qu'ici tous les plis de la face convergent vers l'angle interne de l'œil, c'est-à-dire vers le point d'attache du muscle.

8° *Muscle transverse du nez* (muscle de la *lubricité*).
— Ce muscle (9, fig. 62) s'attache à la peau de la joue, au

niveau des parties latérales du nez ; de là il se dirige transversalement sur la face latérale du nez pour atteindre le dos du nez où une mince aponévrose établit la continuité entre le transverse d'un côté et celui du côté opposé.

Cette aponévrose, qui embrasse le dos du nez, forme le point fixe vers lequel chacun des muscles tire la peau de la joue et du nez, de façon à dessiner sur la face latérale du nez une série de plis verticaux (perpendiculaires à la direction du muscle).

Duchenne considère la modification produite par ces plis comme caractéristique de l'expression de lubricité. Peut-être ce muscle n'est-il pas suffisamment expressif par lui-même ; mais, lorsque sa contraction accompagne celle de certains autres muscles, on trouve très nettement dans la physionomie l'élément lubricité indiqué par Duchenne. C'est ainsi que dans son atlas cet auteur donne la photographie d'un visage sur lequel il a provoqué la contraction du frontal, du grand zygomatique et du transverse, visage dont l'expression peut être rigoureusement interprétée comme étant celle d'un vieillard dont l'*attention* (frontal) est excitée *agréablement* (grand *zygomatique*) par un spectacle réveillant des idées *lubriques* (transverse) ; la face reproduite par Duchenne serait par exemple une étude de physionomie pour une tête de vieillard dans le sujet classique de Suzanne au bain.

Nous n'avons pas tenté de reproduire par un schéma l'expression insuffisante et peut-être discutable de ce muscle.

C. — MUSCLES DE LA PARTIE INFÉRIEURE
DE LA FACE.

9° *Muscle orbiculaire des lèvres.* — Dans l'épaisseur des lèvres, comme dans l'épaisseur des paupières, est disposé un muscle dont les fibres circonscrivent l'orifice buccal; cet orbiculaire des lèvres (15, fig. 62) a surtout des fonctions étrangères à l'expression et relatives aux actes fonctionnels dévolus aux lèvres (préhension des aliments, mastication, succion, etc.); s'il prend part au jeu de la physionomie, c'est seulement pour lui imprimer des modifications qui constituent une légère grimace bien plus qu'une expression réelle. Ainsi, comme pour l'orbiculaire des paupières, on peut distinguer ici des fibres internes correspondant au bord libre même des lèvres, et des fibres externes plus excentriquement placées. Si les premières se contractent isolément (orbiculaire interne), elles serrent étroitement l'ouverture buccale, appliquent contre les dents le bord libre des lèvres dont elles font plus ou moins disparaître la partie rose et d'aspect charnu. Il en résulte le mouvement vulgairement connu sous le nom de *pincer les lèvres* (faire la petite bouche). Si les secondes (orbiculaire externe) se contractent isolément, elles projettent les lèvres en avant en rendant leur orifice saillant et arrondi, c'est l'action dite de *faire la moue*.

Nous n'insisterons pas davantage sur le muscle qui, constituant la couche charnue des joues, forme les parois latérales de la cavité buccale. Ce muscle, dit *buccina-*

teur (*buccinare*, jouer de la trompette), ne prend part qu'à des actes fonctionnels dont l'ouverture et la cavité buccales sont le siège; ainsi il joue un rôle important dans la mastication, en reportant sous la couronne des dents les aliments qui tombent en dehors des arcades alvéolaires; enfin il concourt à l'articulation des sons et au jeu des instruments à vent (d'où le nom de buccinateur), car c'est la contraction de ce muscle qui chasse de la bouche l'air qui gonfle les joues.

10° *Muscle triangulaire des lèvres* (muscle du mépris). — Ce muscle appartient à la lèvre inférieure. Il forme (16', fig. 62) un petit triangle charnu dont la base s'attache à la mâchoire inférieure, en dehors de la symphyse du menton; de là les fibres convergent vers la commissure des lèvres où, par le sommet du triangle, elles s'attachent à la face profonde de la peau.

Ce muscle abaisse donc la commissure labiale; il rend par suite la ligne des lèvres oblique en bas et en dehors; de plus, il tire en bas l'extrémité inférieure du sillon naso-labial, de manière à rendre ce sillon à peu près rectiligne, excepté à son extrémité inférieure qui dessine un léger crochet embrassant la commissure labiale.

L'expression produite par ces modifications, si elles sont peu accentuées, est celle de la tristesse; celle du mépris, si elles sont très accentuées. Nous avons vu précédemment (p. 308) que la demi-occlusion des paupières venait souvent compléter l'expression du mépris.

La figure 76, d'après Duchenne, rend bien, par la seule contraction des deux muscles triangulaires des lèvres, l'expression du mécontentement avec mépris.

L'abaissement de la commissure des lèvres est caractéristique, et le sillon naso-labial, très accusé chez le sujet en expérience, est fortement modifié dans sa direction et dans la forme de son extrémité inférieure, selon le mécanisme que nous avons expliqué.

Enfin le schéma de la figure 77 donne pour ainsi dire

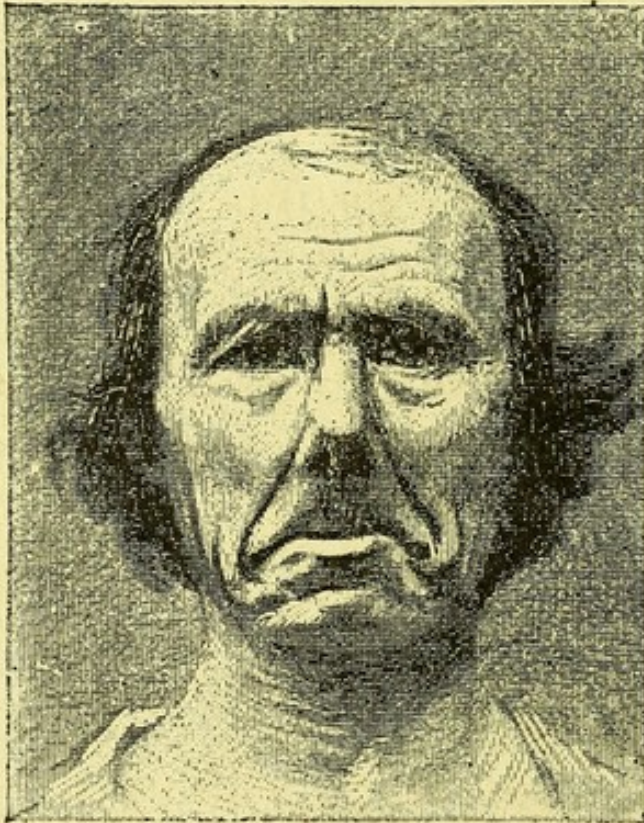


FIG. 76.

Muscle triangulaire des lèvres (expression de mécontentement, de mépris).

la formule graphique de l'expression du mépris, en accentuant, d'après la figure précédente, la partie inférieure du sillon naso-labial, et les plis concentriques qui se forment au-dessous de cette extrémité.

11° Muscle *carré* de la lèvre inférieure (muscle du *dégoût*). — Ce muscle (17, fig. 62), caché en partie par la base du précédent, s'insère

comme celui-ci à la partie antérieure de la branche horizontale du maxillaire inférieur; de là ses fibres montent obliquement en haut et en dedans pour aller s'attacher à toute la longueur de la lèvre inférieure.

Il abaisse la lèvre inférieure en la renversant plus ou moins fortement, jusqu'à produire la grimace caractéristique d'une personne qui, ayant introduit dans la

cavité buccale un aliment qu'elle ne trouve pas de son goût, le rejette brutalement en formant une sorte de gouttière avec la lèvre inférieure renversée; si la contraction est moins énergique, la physionomie exprime le *dégoût*.

Nous renvoyons à l'atlas de Duchenne pour la reproduction de cette expression toujours plus ou moins grossière, et pour laquelle il n'y avait pas à songer d'essayer un schéma, avec une simple ligne comme indication de la fente labiale.

12° Muscle *peaucier* du cou. — Sur chaque moitié latérale de la face antérieure du cou est étendue une mince nappe musculaire doublant la peau (25, fig. 53^a, p. 215). Ce muscle peaucier s'attache en bas à la peau des parties supérieures de la poitrine;

de là ses fibres se dirigent obliquement en haut et en avant vers la mâchoire inférieure pour s'attacher à la peau du menton, de la lèvre inférieure, de la commissure des lèvres et de la joue; les fibres les plus supérieures sont presque horizontales, étendues de la peau de la région de l'oreille vers celle de la commissure labiale: c'est à ce faisceau supérieur qu'on a donné parfois le nom, peu justifié, de *risorius de Santorini*.

En effet, le peaucier, qui n'est pas expressif par lui-même, ajoute sa contraction à celle de divers muscles de la face, pour donner à l'expression correspondante un caractère d'énergie terrible: le *risorius de Santorini*

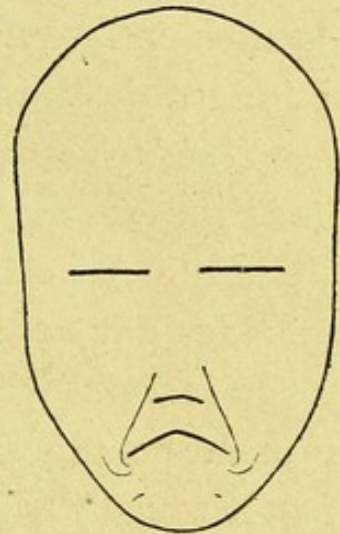


FIG. 77.

Schéma de l'expression du mécontentement, du mépris.

ne produit donc pas l'expression du rire (de la gaieté), mais tout au plus celle du *rictus*, du rire forcé, menaçant, ou du ricanement. Le peaucier, dans tous ces cas, agit en abaissant la mâchoire inférieure, ouvrant légèrement la bouche, déprimant la commissure labiale; il dessine en même temps une série de plis transversaux sur la peau du cou. Ce sont ces éléments capables de donner à la physionomie un caractère terrible que Léonard de Vinci avait si bien observés, lorsque, dans son chapitre sur la manière de représenter une personne dans un état de violente colère, il dit de faire « les côtés de la bouche en arc, le col gros et gonflé et tout sillonné de rides par devant ».

Si les modifications caractéristiques de la contraction du peaucier du cou accompagnent celles produites par le muscle frontal, la physionomie, comme le montre la série des photographies de Duchenné, prend l'expression de l'attention et de l'étonnement provoqués par un spectacle terrible. Associée à celle du sourcilier, l'expression devient celle d'une douleur atroce, comme par exemple d'un malheureux qu'on torture, d'une victime que déchire une bête de proie. Si la contraction du pyramidal est accompagnée de celle du peaucier, on a l'expression d'une menace sauvage et barbare, etc.

Considérations générales; associations et combinaisons. — Il suffira de passer en revue l'énumération que nous venons de faire des muscles faciaux depuis le front jusqu'au cou, pour reconnaître que, parmi ces muscles, il en est qui sont par eux-mêmes complètement expressifs (par exemple, le frontal, le sourcilier, le grand zygomatic), d'autres qui ne sont qu'expressifs complémen-

taires, c'est-à-dire propres seulement à compléter ou modifier une expression produite par un autre muscle (tels sont la portion palpébrale de l'orbiculaire des paupières, le transverse du nez, le peaucier du cou); et enfin d'autres qui ne sont presque pas expressifs, même en s'associant à de véritables muscles de l'expression (le buccinateur, par exemple). Il n'y a pas lieu d'insister ici sur ces classifications.

Une question plus importante est celle de l'association de l'action de divers muscles et notamment des muscles complètement expressifs par eux-mêmes. L'expression propre à chacun de ces muscles est pour ainsi dire une des syllabes ou un des mots du langage de la physionomie; mais, comme tout autre langage, la physionomie associe ces syllabes et ces mots pour arriver à des manifestations. Or l'expérience montre qu'en général ces associations et combinaisons se composent de peu d'éléments; d'ordinaire deux suffisent, trois muscles sont parfois simultanément en jeu; presque jamais quatre.

De plus, si l'on cherche à réaliser pour ainsi dire théoriquement ces combinaisons, en supposant associées comme au hasard les contractions de deux muscles, on reconnaît bientôt que des combinaisons ainsi supposées les unes sont faciles, ordinaires, et cela en raison à la fois et de la nature des passions qu'elles supposent associées et de la mécanique des muscles correspondants; tandis que les autres sont impossibles, et cela encore en raison à la fois de la nature des passions correspondantes et de la mécanique musculaire.

Comme combinaisons faciles, c'est-à-dire concor-

dantes et quant aux passions et quant à la mécanique musculaire, l'exemple suivant est assez démonstratif : combinaison de la contraction du frontal et de celle du grand zygomatique, c'est-à-dire de l'attention et du rire. D'une part, l'attention (frontal) peut être sollicitée par un spectacle qui provoque le rire (zygomatique) ; d'autre part, le muscle frontal et le grand zygomatique, étant situés l'un au front, l'autre à la joue, agissant l'un sur le sourcil, l'autre sur les lèvres, le mécanisme de l'un est indépendant de celui de l'autre, rien, au point de vue anatomique, ne s'oppose à ce que tous deux se contractent simultanément, absolument comme le biceps peut se contracter pour fléchir l'avant-bras, en même temps que par exemple l'extenseur commun des doigts mettra les phalanges digitales en extension.

Par contre, comme combinaisons impossibles, c'est-à-dire discordantes et quant à la nature des sentiments et quant à la mécanique musculaire, on peut par exemple songer à la contraction simultanée du frontal et de la portion orbitaire supérieure de l'orbiculaire des paupières : le premier muscle exprime l'attention, le second la réflexion, c'est-à-dire deux états opposés de l'esprit, qui ne saurait être à la fois ouvert aux phénomènes extérieurs et recueilli dans l'analyse intérieure ; de même le premier muscle élève, le second abaisse le sourcil, qui ne peut être à la fois entraîné dans ces deux directions opposées, de même que, pour reprendre l'exemple emprunté aux muscles des membres, l'avant-bras ne saurait être à la fois fléchi par la contraction du biceps et étendu par celle du triceps.

En se livrant à une semblable analyse, on verra que rien n'est plus facile, plus concordant, et au point de vue mécanique et au point de vue des passions, que la contraction simultanée du frontal et du triangulaire des lèvres (attention et mépris), du sourcilier et du carré des lèvres (douleur et dégoût), du pyramidal et de l'élevateur commun interne (menace et pleurs), etc. ; par contre, on trouvera, pour la même double série de raisons, impossibles et discordantes les associations telles que celles du grand zygomatique et du carré du menton (gaieté et dégoût), du pyramidal et du sourcilier (menace et douleur), de l'élevateur commun interne et du grand zygomatique (pleurs et rire).

Il est cependant des combinaisons qui, au premier abord, paraissent discordantes quant à la nature des passions, et qui cependant ne trouveraient, dans la mécanique du visage, aucun obstacle à leur réalisation. Prenons par exemple le sourcilier et le grand zygomatique : l'un exprime la douleur, l'autre le rire, deux expressions de nature opposée ; cependant les deux muscles correspondants, appartenant l'un à la tête du sourcil, l'autre à la commissure labiale ; peuvent agir sans que l'un détruise l'action de l'autre, c'est-à-dire qu'on peut très bien concevoir leur contraction simultanée. Or, en y réfléchissant, on trouve que cette association, anatomiquement possible, est souvent réalisée, malgré l'incompatibilité apparente des deux passions correspondantes ; au milieu d'une violente douleur physique, qui amène la contraction involontaire, irrésistible du sourcilier, une âme sereine et forte trouve encore l'énergie d'esquisser un sourire. Pour en trouver la réalisation dans

une œuvre d'art, il suffira d'étudier l'expression du visage de Sénèque dans le tableau de Giordano. (*La Mort de Sénèque*, Louvre, salle Lacaze, n° 10.) Un exemple semblable est offert par celui d'une jeune femme qui vient d'être mère, et qui, encore palpitante des douleurs de l'enfantement (muscle sourcilier), est partagée entre sa douleur physique et la joie morale de voir l'enfant auquel elle vient de donner le jour et auquel elle sourit (muscle grand zygomatique).

Ces derniers exemples montrent que les conditions anatomiques priment, jusqu'à un certain point, celles qui résultent de la nature même des passions, et qu'une combinaison d'expressions n'est possible qu'en tant qu'elle est réalisable au point de vue de la mécanique faciale. Nous terminerons donc ici ces courtes indications sur la physiologie de la face, heureux si nous sommes parvenu à montrer à l'artiste que, dans le jeu de la face, rien n'est fantaisie, caprice, inspiration ; mais que tout est soumis à des règles précises et rigoureuses qui sont comme l'orthographe du langage de la physiologie, et que les combinaisons possibles sont assez larges et variées, pour que l'artiste conserve toute sa liberté d'action en se conformant à ces règles, comme le poète observe celles de la grammaire sans être pour cela gêné dans l'essor de son génie.

TABLE ALPHABÉTIQUE

	Pages.		Pages.
Abdomen (formes de l')	197	Brachial antérieur (muscle)	226
Abdomen (muscles de l')	196	Brachycéphales	172
Abduction et adduction	57	Bras	55, 63, 222
Achille (tendon d')	269	Buccinateur (muscle)	320
Acromion	53	Calcanéum	152, 156
Adducteurs de la cuisse (muscles)	257	Camper	181, 290
Adipeux (ligament)	145	Canines (dents)	179
Aisselle (creux de l')	213, 219	Canons	95
Alvéoles dentaires	176, 178	Caroncule lacrymale	304
Anconé (muscle)	240	Carpe	83
Anatomie (définition et histoire)	9	Carpo-métacarpiennes (articulations)	87
Angle facial	181	Carré crural (muscle)	25
Apophyses	24	Carré des lèvres (muscle)	322
Arcade crurale	108	Carré pronateur (muscle)	235
Arthrologie	22	Cartilages	25
Association des expressions	325	Caucasique (race)	182
Astragale (os)	149, 152, 155	Cervical (ligament)	34
Athlètes	12	Chevilles	150
Atlas (vertèbre)	30	Chondro-costales (articulations)	49
Attention (expression d')	306	Chondro-sternales (articulations)	49
Avant-bras	72, 78, 230	Clavicule	51, 60
Auditif (conduit)	169	Cleido-hyoïdien (muscle)	281
Axis (vertèbre)	31	Coccyx	101
Bassin	100, 109, 248	Col anatomique	56
Bell (Charles)	291	Colonne vertébrale	27
Bertin (ligament de)	118	Combinaisons des expressions	325
Biceps brachial	220, 222	Commissures des lèvres	304
Biceps crural	259	Commissures des paupières	304
Bicipitale (coulisse)	56, 64	Complexus (muscle grand)	209
Bicipitale (tubérosité)	73		

	Pages.		Pages.
Condyles du fémur.	134	Droit de l'abdomen (muscle).	200
Contraction musculaire.	190	Droit interne (muscle).	258
Coraco brachial (muscle).	220, 225	Duchenne (de Boulogne).	297
Coracoïde (apophyse).	54	Écorché.	192
Coronale (suture).	170	Egyptien (canon).	96
Coronoïde (apophyse).	66, 178	Envergure et taille	93
Côtes.	43	Épaule.	43, 59, 61, 128, 213
Cotyloïde (cavité).	102, 116	Épicondyle.	65
Cou (mouvements du).	278	Épitrochlée.	65
Cou (muscles du).	208	Épicrânienne (aponévrose).	306
Cou (région du).	38, 279	Épigastrique (creux)	49
Coude (articulation du).	67	Épiphyes.	24
Coulisse bicipitale	56, 64	Étonnement (expression d').	307
Couturier (muscle).	253	Extenseurs des doigts (mus-	
Coxo-fémorale (articul.).	116	cles).	237, 239
Crâne.	165, 170	Extenseurs des orteils (mus-	
Crochu (os).	83	cles)	264, 273
Croisés (ligaments).	142	Face (squelette de la).	164, 173
Cubital antérieur (muscle).	233	Fallope (ligament de).	108
Cubital postérieur (muscle).	219	Fascia lata.	252
Cubitus (os).	65, 72	Fémur (os).	115, 132
Cuboïde (os).	152, 156	Fessiers (muscles).	248
Cucullaire (muscle).	206	Fléchisseurs des doigts (mus-	
Cuisse.	252	cles).	234, 245
Cunéiformes (os).	152, 158	Fléchisseurs des orteils.	273, 275
Dégoût (expression du).	323	Fourchette sternale.	40
Demi-membraneux	261	Frontal (muscle).	305
Demi-tendineux.	260	Frontal (os).	165, 167
Deltoïde (muscle).	213, 217	Gastro-cnémiens (muscles)	268
Deltoïdienne (empreinte).	64	Genou (articulation).	132
Dentelé (muscle grand).	214, 218	Genou (formes).	144
Dents.	179	Gerdy.	185
Diaphyses.	25	Gladiateur.	26, 187, 193
Digastrique (muscle).	283	Glénoïde (cavité)	55, 136, 180
Disques intervertébraux.	32	Grand dorsal (muscle).	207
Dissections.	14	Grand rond (muscle).	207
Dolichocéphales.	172	Gratiolet.	302
Dos (muscles du).	203	Gymnase.	13
Douleur (expression de la).	312	Hanches.	100, 109, 125
Droit antérieur de la cuisse.	254	Humérus.	55, 63

	Pages.		Pages
Hypothénar.	245	Molaires (dents).	179
Iliaque (muscle).	258	Moment d'un muscle.	216
Iliques (os).	100, 102	Mortaise péronéo-tibiale.	149
Incisives (dents)	179	Muscles en général.	189
Index (doigt).	86, 243	Nasales (fosses).	173, 175
Indice brachial.	97	Naso-labial (pli).	304
Indice céphalique.	171	Nègre.	183
Interosseux (espaces)	74	Obliques (muscles de l'abdo- men)	196
Interosseux (muscles).	246	Obturateur (muscle).	251
Ischion.	102, 104	Obturateur (trou).	103
Jambe.	135, 147, 263	Occipital (muscle).	306
Jambier antérieur (muscle), 137, 145, 252, 264.		Occipital (os).	165
Jambier postérieur.	273	Odontoïde (apophyse).	31
Jaunes (ligaments)	33	OEsophage.	280
Jumeaux (muscles)	268	Olécrâne.	67, 227
Lambdoïde (suture).	170	Omoplate.	53, 59
Le Brun (études d'expression)	290	Omoplat-hyoïdien (muscle).	280
Lèvres.	304	Opposants (muscles)	244, 246
Ligne blanche.	197	Opposition (mouvement d').	87
Lombricaux (muscles)	246, 275	Orbiculaire des paupières.	307
Long dorsal (muscle).	212	Orbiculaire des lèvres.	320
Mâchoire (articul. de la)	180	Orbiculaire orbitaire.	309
Main	82, 244	Orbitaires (apophyses).	168
Malaire (os).	175, 176	Orbites	168, 173
Malléoles.	150	Orteils.	151, 159
Masséter (muscle).	287	Ostéologie.	29
Mastoïde (apophyse).	169	Palmaire (muscle grand)	233
Maxillaire inférieur.	177	Palpébral (muscle).	308
Maxillaire supérieur (os).	174, 176	Pariétal (os).	165, 166
Médio-carpienne (articul.).	84	Patte d'oie	146, 254, 258
Médius (doigt).	86, 185	Paupières.	308
Menace (expression de la).	311	Peauciers (muscles).	286, 303
Menton.	178	Peaucier du cou (muscle).	323
Mépris (expression du).	321	Pectiné (muscle).	257
Mésaticéphales.	172	Pectoraux (muscles).	192, 196
Métacarpe.	85	Pédieux.	274
Métatarse.	151, 158	Péroné (os).	136, 147
Michel-Ange.	16	Péronéo-tibiales (articul.).	149
Milieu du corps	188	Péroniers (muscles).	158, 267

	Pages.		Pages.
Phalanges des doigts.	89	Radius (os)..	65, 67, 73
Phalanges des orteils.	259	Réflexion (expression de la).	309
Physiologie.	10	Releveurs des lèvres (mus-	
Pied.	152, 156, 163, 273	cles)	316, 317
Pisiforme (os).	83	Rhomboïde (muscle)	210, 211
Plantaire grêle (muscle).	272	Rire (muscle du)	314
Pleurer (muscles du)..	317, 318	Rocher (os).	168
Poignet.	80, 242	Rond pronateur.	73, 231
Pomme d'Adam (saillie de la).	280	Ronds (muscles)	207, 210, 221
Pommette.	175, 176	Rotule.	135, 144
Poplité (creux ou région).	143, 261, 271	Rotulien (ligament).	135, 144
Pouce (doigt).	87	Sacro-lombaire (muscle)	212
Pouce (muscles du).	237, 242, 244	Sacro-sciatiques (ligaments).	107
Proéminente (vertèbre)	31, 204	Sacrum (os)	100
Proportions du bassin.	109	Sanglot (muscle du).	318
— du bras.	93	Scaphoïde (os).	83, 152, 158
— de la clavicule.	43	Scapulo-humérale (articul.).	56
— de la colonne ver-		Sciatique (échancrure).	105
tébrale.	36	Semi-lunaire (os)	83
— de la jambe.	162	Semi-lunaires (ligaments)	138
— du membre infé-		Sigmoïdes (cavités).	66, 75, 178
rieur.	161	Singes.	185
— du membre supé-		Soléaire (muscle)..	271
rieur.	93	Sourcil.	304
— du pied.	163	Sourcilier (muscle).	310
— du sternum.	43	Sous-astragaliennes (articul.)	157
Pronateur (muscle rond).	231	Sous-épineux (muscle).	210
Pronation.	75	Sous-hyoïdiens (muscles)	280
Psoas (muscle).	258	Sphénoïde (os)	170
Ptérygoïdiens (muscles).	286	Splénus (muscle).	209
Pubis.	102, 107	Sterno-cléido-mastoïdien (mus-	
Pyramidal de l'abdomen (mus-		cle).	278
cle).	202	Sterno-thyroïdien (muscle)	282
Pyramidal de la face (muscle).	310	Sternum.	39
Pyramidal du bassin (muscle).	251	Stylo-hyoïdien (muscle).	283
Pyramidal (os)	83	Styloïdes (apophyses).	74, 137, 169
Radiaux (muscles).	236	Süe.	292
Radio-carpienne (articul.).	84	Superville (Humbert de).	293
Radio-cubitale (articul.).	75	Supinateurs (muscles).	229, 236
		Supination.	75

	Pages.		Pages.
Susépineux (muscle).	218	Torsion (de l'humérus).	64
Sushyoïdiens (muscles).	282	Trachée.	280
Sutures du crâne.	170	Transverse (muscle).	198
Symphyse sacro-iliaque	106	Trapèze (muscle).	192, 203
Symphyse du pubis.	107	Trapèze (os).	83
Tabatière anatomique.	243	Trapézoïde (os).	83
Tarse	151, 155	Trochanters.	116
Temporal (muscle)	291	Trochlée fémorale.	134
Temporal (os)	165, 168	Trochlée humérale	65
Temporo-maxillaire (art.)	180	Tronc (musculature du).	192
Tendon d'Achille.	269, 272	Titien et André Vésale.	16
Tendons en général.	190	Transverse du nez (muscle).	318
Tenseur du fascia (muscle).	252	Triangulaire des lèvres (mus- cle).	321
Tête (comme canon)	185	Triceps brachial.	220, 226
Tête (mouvement de la).	278	Triceps crural	254
Tête (muscles de la)	278	Tristesse (expression de la)	321
Tête (os de la).	164	Unciforme (os).	83
Thénar.	244	Vertèbres.	28
Thorax.	46, 61	Vinci (Léonard de)	15
Thyro-hyoïdien (muscle)	282	Xiphoïde (appendice)	39
Thyroïde (cartilage).	280	Zygomatique (apophyse)	169, 176
Tibia.	136, 147	Zygomatiques (muscles).	313, 315
Tibial antérieur (muscle).	264		
Tibio-tarsienne (articul.).	151		




TABLE ANALYTIQUE

	Pages.
PREMIÈRE LEÇON. — (Introduction) : De l'anatomie plastique : son histoire; son importance; ses objets. — Ordre de ces études, division du sujet.	9
PREMIÈRE PARTIE (OSTÉOLOGIE).	
DEUXIÈME LEÇON. — Ostéologie et arthrologie en général; nomenclature. — Colonne vertébrale.	21
TROISIÈME LEÇON. — Squelette du tronc (thorax) : Sternum; côtes; ensemble du thorax.	38
QUATRIÈME LEÇON. — Squelette de l'épaule : clavicule, omoplate; tête de l'humérus. — Articulation de l'épaule.	51
CINQUIÈME LEÇON. — Humérus et articulation du coude.	63
SIXIÈME LEÇON. — Squelette de l'avant-bras : radius et cubitus. — Mouvements de pronation et de supination *.	72
SEPTIÈME LEÇON. — Squelette de la main; poignet (carpe); main et doigts (métacarpe et phalanges). — Proportions du membre supérieur; indice brachial; canon égyptien.	82
HUITIÈME LEÇON. — Squelette de la hanche : bassin (os iliaque et sacrum); bassin selon les sexes.	100
NEUVIÈME LEÇON. — Fémur et articulation de la hanche. — Proportions des hanches et des épaules.	114
DIXIÈME LEÇON. — Fémur et articulation du genou; modelé de la région du genou.	132
ONZIÈME LEÇON. — Squelette de la jambe : tibia et péroné, malléoles ou chevilles. — Vue générale du squelette du pied; articulation tibio-tarsienne.	147
DOUZIÈME LEÇON. — Squelette du pied : tarse (calcanéum); métatarse; orteils et phalanges. — Proportions du membre inférieur; le <i> pied </i> comme commune mesure.	155

	Pages.
TREIZIÈME LEÇON. — Squelette de la <i>tête</i> : crâne (occipital, pariétal, frontal, temporal); formes du crâne (têtes dolichocéphales et brachycéphales).	164
QUATORZIÈME LEÇON. — Squelette de la <i>face</i> : cavités orbitaires; maxillaire inférieur; dents. — Angle facial de Camper.	173
SECONDE PARTIE (MYOLOGIE).	
QUINZIÈME LEÇON. — Des <i>muscles</i> en général. — Muscles du tronc, région antérieure (grand pectoral; oblique et droit de l'abdomen).	189
SEIZIÈME LEÇON. — Muscles du dos : Trapèze, grand dorsal et grand rond.	203
DIX-SEPTIÈME LEÇON. — Muscles de l'épaule : Deltoïde; grand dentelé. — Creux de l'aisselle et modelé de la région.	213
DIX-HUITIÈME LEÇON. — Muscles du bras : Biceps brachial; coracobrachial; brachial antérieur; triceps. — Formes du bras.	222
DIX-NEUVIÈME LEÇON. — Muscles de l'avant-bras : Muscles antérieurs, externes et postérieurs superficiels.	230
VINGTIÈME LEÇON. — Muscles postérieurs profonds de l'avant-bras (tabatière anatomique). — Muscles de la main.	241
VINGT ET UNIÈME LEÇON. — Muscles du bassin, les muscles fessiers; fascia lata. — Muscles de la cuisse : couturier, triceps, adducteurs, etc.	248
VINGT-DEUXIÈME LEÇON. — Muscles de la jambe. — Tendon d'Achille. — Muscles du pied.	263
VINGT-TROISIÈME LEÇON. — Muscles du cou : Sterno-cléido-mastoïdiens; muscles sous-hyoïdiens et sus-hyoïdiens.	276
VINGT-QUATRIÈME LEÇON. — Muscles de la tête. — Muscles de la mastication. — Muscles de l'expression; historique (Léonard de Vinci, Humbert de Superville, Duchenne de Boulogne et Darwin).	285
VINGT-CINQUIÈME LEÇON. — Muscles de l'expression. — Des associations possibles et impossibles de certaines contractions des muscles de la face.	303



