

**Les enveloppes des testicules : les bourses, le crémaster, la vaginale, la descente du testicule travail du Laboratoire d'anatomie de Clamart / par Pierre Sebileau.**

**Contributors**

Sebileau, Pierre, 1860-

**Publication/Creation**

Paris : Imprimerie des Arts et Manufactures & Dubuisson, 1897.

**Persistent URL**

<https://wellcomecollection.org/works/qdpb8sv2>

**License and attribution**

This work has been identified as being free of known restrictions under copyright law, including all related and neighbouring rights and is being made available under the Creative Commons, Public Domain Mark.

You can copy, modify, distribute and perform the work, even for commercial purposes, without asking permission.



Wellcome Collection  
183 Euston Road  
London NW1 2BE UK  
T +44 (0)20 7611 8722  
E [library@wellcomecollection.org](mailto:library@wellcomecollection.org)  
<https://wellcomecollection.org>

M18990





22101844180

D.

Edwin Clarke





LES ENVELOPPES DES TESTICULES

THE UNIVERSITY OF CHICAGO



# LES ENVELOPPES DES TESTICULES

---

Les Bourses, le Crémaster, la Vaginale

La Descente du Testicule

---

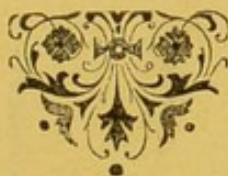Travail du Laboratoire d'Anatomie de Clamart

---

PAR PIERRE SEBILEAU

Professeur agrégé à la Faculté de Médecine de Paris,

Chirurgien des Hôpitaux.



PARIS

IMPRIMERIE DES ARTS ET MANUFACTURES  
& DUBUISSON

12, rue Paul-Lelong, 12

1897

15/6/57

328032/32654



M18990

WELLCOME INSTITUTE LIBRARY	
Coll.	welMOmec
Call	
No.	WJ800
	1897
	S44e



# LES BOURSES, LE CRÉMASTER, LA VAGINALE, LA DESCENTE DU TESTICULE

Par Pierre SEBILEAU

Travail du Laboratoire d'Anatomie de Clamart.

## PLAN DU MÉMOIRE

### A. La double assise de tissus qu'on trouve dans les bourses.

### B. Les enveloppes communes du testicule et comment celui-ci s'en coiffe. La théorie de Carus.

- 1° La peau des bourses et le muscle dermo-scrotal.
- 2° La couche sous-cutanée et le dartos.
- 3° Le tissu cellulaire.
- 4° Le muscle crémaster.

#### A. L'histoire du crémaster :

##### I. PÉRIODE PRÉ-HUNTIÉRIENNE :

- 1° Le crémaster est un muscle indépendant.
- 2° Le crémaster est à la fois autonome et dépendant des muscles abdominaux.
- 3° Le crémaster est un muscle dépendant de la ceinture musculaire de l'abdomen.

##### II. PÉRIODE HUNTIÉRIENNE.

##### III. PÉRIODE POST-HUNTIÉRIENNE :

α De Hunter à Curling et à Robin.

β Curling et Robin.

γ Après Curling et Robin :

- 1° Le crémaster est un reste du gubernaculum.
- 2° Le crémaster est une dépendance des muscles abdominaux.
- 3° Le crémaster est à la fois formé par le gubernaculum et par les muscles abdominaux.
- 4° Le crémaster ne provient ni du gubernaculum ni des muscles abdominaux.

### B. La disposition du crémaster :

- 1° Chez les animaux à testicules perpétuellement cachés.
- 2° Chez les animaux à testicules périodiquement et temporairement cachés.
- 3° Chez les animaux à testicules perpétuellement visibles :

- α A l'état foetal : Ovidés et bovidés, Pachydermes.
- β A l'état adulte : Ovidés et bovidés, Pachydermes.
- γ Chez l'homme :
  - α A l'état foetal.
  - β A l'état adulte.

### 5° La tunique fibreuse.

### C. Comment il faut corriger la théorie de Carus.

### D. Les enveloppes propres du testicule et comment celui-ci s'en coiffe :

#### A. Le testicule abdominal.

#### B. Le gubernaculum testis :

α Portion abdominale.

β Portion parietale.

γ Portion inguinale.

### C. La descente du testicule et les modifications qu'elle imprime :

1° Au gubernaculum.

2° Au péritoine.

1° Le gubernaculum modifié : Le crémaster lisse.

2° Le péritoine entraîné : La vaginale :

#### I. Développement de la vaginale.

#### II. Le canal vagino-péritonéal.

#### III. Trajet de la vaginale :

A. Coupes horizontales.

B. Coupes frontales.

C. Coupes sagittales.

Portant sur : Cordon.

— Tête épiddymaire.

— Corps épiddymo-testiculaire.


— Ligament crémasterien.

### IV. Description de la vaginale :

A. LES CULS-DE-SAC.

B. LA CAVITÉ ET SES PROLONGEMENTS.





Digitized by the Internet Archive  
in 2014

<https://archive.org/details/b20399479>

# LES ENVELOPPES DES TESTICULES

---

Les Bourses. Le Crémaster. La Vaginale.

La descente du Testicule.

Par Pierre SEBILEAU

---

Travail du Laboratoire d'Anatomie de Clamart

---

On donne le nom de « tunique vaginale » (vagina-gaine) à la membrane séreuse qui entoure le testicule et l'épididyme.

Si l'on veut être en mesure de bien comprendre comment cette vaginale se dispose sur le testicule autour duquel elle s'enroule, sur l'épididyme qu'elle invagine en partie, sur le canal déférent et le paquet vasculo-nerveux contre lesquels elle se réfléchit et qu'elle laisse en dehors de sa cavité, il importe qu'on étudie, tout d'abord, comment elle se développe ; or, cela implique la connaissance préalable des bourses et des différentes couches qui entrent dans leur constitution.

## A. La double assise de tissus qu'on trouve dans les bourses.

On appelle « bourses » les enveloppes des testicules. Ces enveloppes sont formées de deux assises de tissus, l'une superficielle, l'autre profonde. Ces deux assises contiennent l'une et l'autre plusieurs tuniques régulièrement superposées : à l'ensemble des couches qui composent l'assise superficielle on donne le nom de *couches communes* ; à l'ensemble des couches qui composent l'assise profonde, celui de *couches propres*. Couches communes, cela veut



dire qu'on les rencontre aussi bien sur toute la surface du corps, la paroi abdominale, par exemple, que sur les bourses. Couches propres, cela signifie qu'elles appartiennent exclusivement aux enveloppes des testicules.

A. **Les couches communes** sont disposées en plusieurs plans, et ces plans forment un double système. Le *système cutané* y est représenté par la peau, dans le derme de laquelle sont incrustées quelques fibres musculaires lisses, par une traînée très mince de tissu cellulaire sous-dermique, et, enfin, par un muscle peaussier auquel on donne le nom de dartos. Le *système musculo-aponévrotique* y est représenté par la nappe celluleuse, plus profondément par la tunique érythroïde formée de faisceaux musculaires striés qui s'éparpillent sur les bourses, et qui, au niveau du canal inguinal, se ramassent en un muscle appelé crémaster externe ou crémaster strié ; enfin, plus profondément encore, par la couche fibreuse.

B. **Les couches propres** sont constituées, de la superficie vers la profondeur, par une sorte de gangue musculaire à jour appelée crémaster lisse, et par une membrane séreuse à double feuillet appliquée contre le testicule et nommée tunique vaginale. Les auteurs écrivent que le crémaster lisse peut être dédoublé en deux lamelles, l'une externe, collée contre la face profonde de la couche fibreuse, l'autre interne, plaquée sur la face superficielle de la vaginale : la première forme ce qu'ils appellent le crémaster moyen ; la seconde, ce qu'ils désignent sous le nom de crémaster interne.

BARROIS (1), dans une thèse où il y a de très bonnes choses, réunit dans un même groupe, sous l'étiquette de *lamelle externe*, la peau, le dartos et la tunique celluleuse ; il englobe le crémaster strié, la fibreuse, le crémaster lisse et la séreuse dans un autre groupe qui forme la *lamelle interne*. Je trouve, naturellement, ma classification meilleure que la sienne, pour ce que celle-ci ne me paraît pas reposer sur des bases bien solides ; mais, au résumé, j'attacherais peu d'importance à la chose, si BARROIS ne considérait la tunique celluleuse comme l'homologue, dans les bourses, de la couche graisseuse sous-cutanée du ventre.

---

(1) THÉODORE-CHARLES BARROIS : *Contribution à l'étude des enveloppes du testicule*. Th. in-Lille, 1882, n° 34, p. 12. Chez L. Danel, à Lille.



Cette opinion n'est pas défendable, à ce qu'il me semble, et je pense que WERTHEIMER (1) a eu raison de l'attaquer. Au reste, je reviendrai plus loin sur cette question qu'il me sera plus facile de trancher quand j'aurai décrit toutes les enveloppes du testicule et montré leur origine.

Pour bien comprendre la disposition du sac à feuillets multiples qui renferme le testicule, disposition dont les détails embarrassent quelquefois la mémoire, il faut s'imaginer que le testicule, situé, durant les premiers mois de la vie fœtale, dans la région lombaire, doit, pour sortir du ventre et se faire jour, refouler tous les plans de la paroi abdominale et s'en faire un bonnet à doublures superposées. Je dis « s'imaginer », car cette hypothèse, autrefois défendue par CARUS, est, par certains côtés, schématique ; mais je la corrigerai plus tard, le moment venu.

J'admets donc temporairement, sous le bénéfice de cette restriction, que le testicule pousse devant lui, pour émerger du ventre, les différentes couches de la paroi abdominale. Comment va-t-il s'entourer de ses enveloppes communes ? Comment de ses enveloppes propres ?

#### **B. Comment le testicule s'entoure de ses enveloppes communes.**

Pour les enveloppes communes, la chose est bien facile à comprendre : tout ce qui, dans la paroi, est souple, élastique, extensible, le testicule l'enfonce et s'en fait une coiffe ; tout ce qui est dur, rigide, inextensible, le testicule le défonce et passe au travers. Ainsi se laissent refouler et se retournent en bonnet, la peau et sa doublure musculaire lisse, le tissu cellulaire sous-cutané, le peaussier abdominal (je dirai plus tard ce que j'entends ainsi désigner), la lame celluleuse qui est plaquée sur la face antérieure du grand oblique, les faisceaux charnus du petit oblique et du transverse, le fascia transversalis enfin ; mais, au contraire, le large tendon du grand oblique, qui est dense, épais, fibreux, comme c'est le propre des tendons, fait barrière au testicule qui le perfore et passe. Tous les tissus de la paroi abdominale qui obéissent à la pression de la glande

---

(1) E. WERTHEIMER : Article *Testicule* (Anatomie). In *Dictionnaire encyclopédique des Sciences médicales*, 3<sup>e</sup> série, t. XVI, p. 525. Chez Masson, Paris, 1886.



génitale quand elle accomplit sa descente se retrouvent donc plus tard dans les bourses de l'adulte ; ceux qui lui résistent ne s'y retrouvent pas.

### 1° La peau des bourses et le muscle dermo-scrotal.

La peau du ventre est représentée par la peau du scrotum ; dans le derme de cette peau sont incrustés des faisceaux musculaires lisses à l'ensemble desquels on peut donner le nom de muscle dermo-scrotal. Il n'y a rien là de particulier.

### 2° La couche sous-cutanée et le dartos.

La couche sous-cutanée du ventre est représentée dans les bourses par une lamelle de tissu cellulaire ; mais cette lamelle est très ténue, très mince, et voici pourquoi : ici, le tissu s'est ennobli et l'élément conjonctif a disparu au profit de l'élément musculaire, sauf, pourtant, à la racine des bourses, où la substitution ne s'est pas opérée et où le tissu cellulaire sous-cutané a conservé ses qualités et ses marques distinctives. Ainsi s'est constitué le dartos. Je ne veux pas rappeler ici les différentes phases par lesquelles a passé l'histoire de celui-ci : il a été tour à tour considéré comme du tissu cellulaire, du tissu élastique, du tissu musculaire ; il a même été différencié sous le nom de tissu dartoïque. Ces querelles sont aujourd'hui sans intérêt. MECKEL (1) était en dessous de la vérité quand il disait : « Je crois très probable que le dartos fait le passage du tissu muqueux proprement dit au tissu musculaire et qu'il existe entre lui et les autres muscles le même rapport à peu près qu'entre les muscles des animaux supérieurs et ceux des animaux inférieurs. » Le dartos est, en effet, un véritable muscle, ainsi que DIONIS (2) l'a écrit depuis longtemps, et, je crois, le premier entre tous : « Selon les anciens, disait-il, c'était une continuité de pannicule charnu ; mais, à présent, l'on reconnaît que c'est un muscle cutané et tissu de beaucoup de fibres charnues : c'est par le moyen

---

(1) J.-F. MECKEL : *Manuel d'Anatomie générale descriptive*, traduit par A.-J.-L. Jourdan et G. Breschet. Chez J.-B. Baillière, Paris, 1825, t. III, p. 622.

(2) DIONIS : *L'Anatomie de l'homme*. Chez Laurent d'Houry, Paris, 1694, p. 225.



de ce muscle que le scrotum se resserre et devient tout ridé. » Le procès est donc aujourd'hui jugé puisque THOMSON (1) et d'autres encore ont définitivement démontré la texture musculaire du dartos. Ce qui est jugé aussi, c'est que ce muscle se développe sous la peau indépendamment de la présence du testicule dans le scrotum, car je n'imagine pas que personne défende encore maintenant cette hypothèse autrefois soutenue, *a priori* d'ailleurs, par LOBSTEIN (2), par BRESCHET (3) et par LAUTH (4), à savoir que le dartos n'apparaît dans les bourses qu'après la descente complète de la glande et qu'il représente les restes du gubernaculum testis.

Le feuillet dartoïque est formé de fibres élastiques tassées contre des faisceaux de fibres lisses ; comme l'a fort bien démontré BARROIS, il doit être considéré comme indépendant du muscle dermo-scrotal qui capitonne la peau. La direction des fibres du dartos est, en effet, perpendiculaire à celle des fibres du muscle dermo-scrotal ; il est vrai que les faisceaux de l'un et de l'autre s'allongent parallèlement à la surface cutanée ; mais le premier est orienté dans le sens antéro-postérieur, le second dans le sens transversal. Le muscle dermo-scrotal est un muscle intradermique, formé par une sorte d'épaississement et de condensation des fibres lisses qui sont, à l'état normal, incrustées dans la face profonde du derme et qui, dans certaines régions, le mamelon par exemple, deviennent très abondantes. Le dartos, lui, est un muscle sous-dermique, une sorte de peaussier à fibres lisses, inséré sur le squelette ou les plans fibreux du voisinage. BARROIS (5), cependant, lui attribue une autonomie et une indépendance que je ne m'explique pas. Cet auteur fait du muscle dermo-

---

(1) THOMSON : *Annales des Sciences naturelles*, 1836, t. VI, p. 158.

(2) J.-F. LOBSTEIN : *Recherches et observations anatomo-physiologiques sur la position des testicules dans le bas-ventre et de leur descente dans le scrotum*. Archives de l'art des accouchements, Strasbourg, 1801, t. I, p. 269.

(3) G. BRESCHET : Article *Dartos*. In *Dictionnaire des Sciences médicales*, en 60 vol. Chez C.-L.-F. Panckoucke, Paris, 1814, t. VIII, p. 10.

(4) EM.-AL. LAUTH : *Nouveau Manuel de l'Anatomiste*, 2<sup>e</sup> édit. A Paris, chez F.-G. Levrault, 1835, p. 628.

(5) TH.-CH. BARROIS : *Contribution à l'étude des enveloppes du testicule*. Th. in Lille, 1882, n° 34, p. 15.



scrotal « un peaussier fortement développé » et considère le dartos « comme une enveloppe spéciale, propre au testicule et dont on ne retrouverait l'analogue dans nulle autre partie du corps humain, si ce n'est, peut-être, dans les grandes lèvres, dans cette lame musculaire que BROCA et SAPPEY nomment le dartos de la femme ». Je ne vois pas, dis-je, pour quelle raison BARROIS met ainsi le dartos hors la loi commune ; tout au contraire, il est bien, ce dartos, un vrai peaussier, un peaussier banal mais puissant, et rien n'est plus facile que de lui trouver, dans le corps des animaux et dans celui de l'homme, une étroite et nombreuse parenté. Je m'explique.

On sait que chez les invertébrés à corps mou le système des muscles peaussiers prend une telle importance qu'il devient le système de la locomotion. Ces peaussiers se retrouvent, très atrophiés, chez les vertébrés inférieurs, les poissons, les batraciens et les reptiles ; ils se développent davantage chez les oiseaux, qui sont d'une classe plus élevée, et prennent, chez les mammifères, une étendue et une épaisseur quelquefois considérables. « Chez la plupart d'entre eux, en effet, tout le tronc est enveloppé par un muscle peaussier qui s'étend aussi sur le cou, sur une partie de la tête et de la face, et devient souvent aponévrotique le long de la crête dorsale et sur l'abdomen (1). » Ce pannicule charnu, « cet immense muscle large » comme dit CHAUVÉAU (2), dont on voit les faisceaux converger vers l'humérus et s'y attacher, se compose de plusieurs portions isolées ou réunies. Aussi bien reconnaît-on le peaussier dorsal, le peaussier ventral, le peaussier cervical, le peaussier fémoral, le peaussier fessier. Le développement de chacune de ces plaques charnues dépend, comme le fait remarquer CUVIER (3), de la mobilité plus ou moins grande des diverses régions qu'elles recouvrent et du rôle que remplit l'enveloppe cutanée dans le genre de vie et de défense de chaque espèce animale. Eh bien ! chez presque tous les mammi-

---

(1) C.-TH. SIEBOLD et STANNIUS : *Anatomie comparée*. Chez Roret, Paris, 1850, t. II, p. 416.

(2) CHAUVÉAU : *Traité d'anatomie comparée des animaux domestiques*, 4<sup>e</sup> édit., revue par Arloing, p. 248. Chez J.-B. Baillière, 1890.

(3) GEORGES CUVIER : *Leçons d'anatomie comparée*, publiées par Duméril, 2<sup>e</sup> édit., t. III, p. 596, Chez Fortin, Paris, 1845.



fères, le peaussier du ventre s'insinue sous la peau des parties génitales mâles, « surtout chez ceux qui lancent leurs urines par bonds ». Chez les quadrumanes et les cheiroptères, il se glisse dans les bourses ; chez des carnassiers, comme le raton, il se prolonge jusque sur le prépuce dont il devient un puissant rétracteur ; chez des édentés, comme le tatou, le peaussier ventral fournit quelques fibres charnues à la verge, et l'on voit partir de lui, sur la plupart des ruminants et des pachydermes, des trousseaux qui tirent le prépuce en arrière et d'autres qui ramènent celui-ci en avant. Sur les singes inférieurs, comme les cynocéphales, le muscle peaussier s'étale encore tout autour du tronc, mais il s'atrophie considérablement dans les espèces d'un ordre plus élevé. Chez l'homme, enfin, le pannicule charnu est réduit à sa plus simple expression ; on ne trouve plus guère de fibres striées que sur l'épicrâne, le cou et la partie supérieure du thorax. Mais il reste, en d'autres régions de notre corps, des vestiges du peaussier des animaux ; celui-ci, à la vérité, n'est plus le même ; son domaine est étroit, sa noblesse entachée ; le muscle s'est dégradé ; de strié qu'il était, il est devenue lisse ; très nettement sous-dermique chez les bêtes, il s'est collé à la peau de l'homme sur lequel il se laisse plus difficilement distinguer des faisceaux musculaires du derme ; mais en changeant de forme et de structure, il n'a pas changé de signification ; il est devenu, au mamelon, le *muscle sous-aréolaire* de SAPPEY et le *muscle radié* de MEYERHOLTZ ; il est devenu, à la verge, le *muscle péripénien* ; au scrotum, il a pris le nom de *dartos* ; au ventre, il s'est atrophié davantage encore et a perdu sa caractéristique, la fibre musculaire, pour ne garder plus que ses éléments conjonctifs : telles se présentent, sans doute, comme un vestige du puissant ventrier des animaux — c'était, au moins, l'opinion de VELPEAU (1) — « ces fibres d'apparence jaunâtre, jouissant d'une élasticité particulière analogue à celle du dartos », à l'ensemble desquelles ALLEN THOMSON (2) a donné le nom de « couvercle

---

(1) A.-A. VELPEAU : *Traité d'anatomie chirurgicale, générale et topographique du corps humain*, 3<sup>e</sup> édit. Paris, 1837, vol. II, p. 592.

(2) A. THOMSON : *Nouvelle recherches sur l'anatomie de la région inguinale*. In *Annales de Médecine physiologique*, Paris, 1838, 2<sup>e</sup> livraison, p. 13.



fibreux de l'anneau inguinal externe » et qui, « parties de la ligne médiane un peu au-dessus de la symphyse pubienne, se portent obliquement en bas et en dehors sur l'aponévrose du grêle interne de la cuisse, en passant au-dessous du cordon spermatique, en avant de l'arcade crurale (1). »

Voilà pourquoi je ne pense pas, comme BARROIS, que le dartos soit « une enveloppe spéciale propre au testicule, sans analogue dans le corps humain » ; je le répète, ce dartos est un rudiment du grand peaussier ventral des animaux. ESTEVENET (2) signalait déjà sa continuité « avec le fascia superficialis ». Plus tard, RICHTER (3) montrait comment le tissu sous-cutané de la région inguinale s'infiltre « de fibres élastiques, origines du dartos ». Et, même, la continuité est si nette de ce dartos avec les fibres ventrières de Velpeau, que BLAISE (4) a pu dire, avec raison, de celles-ci : « Elles me semblent n'être qu'une partie de l'appareil suspenseur des bourses décrit par M. SAPPEY ». Or, cet appareil suspenseur des bourses n'est pas autre chose, on le sait, que l'ensemble des tendons grêles du dartos. A une époque où il considérait encore celui-ci comme formé de tissu cellulaire, ROBIN (5) écrivait : « Le ventrier renferme des fibres semblables à celles du dartos ; celui-ci s'insère par de petits faisceaux dont l'ensemble ressemble un peu à celui des tendons au dehors du ligament de FALLOPE, etc., etc. ; les fibres les plus internes concourent à former le ligament suspenseur de la verge. »

On peut suivre, en effet, les insertions que prend ce ligament suspenseur de la verge, par de petits faisceaux fibreux (tendons de TREITZ), sur les plans ostéo-fibreux du voisinage, jusque sur les piliers de l'anneau inguinal extérieur, la branche ischio-pubienne et la symphyse du pubis. Ce sont ces petites languettes tendino-élastiques qui

---

(1) A. RICHTER : *Traité pratique d'anatomie médico-chirurgicale*. Chez Lauwereyns, Paris, 1877, 5<sup>e</sup> édit., p. 766.

(2) LAUR. ESTEVENET : *Anatomie de l'aîne*. Th. in Paris, 1842, n° 68, p. 10.

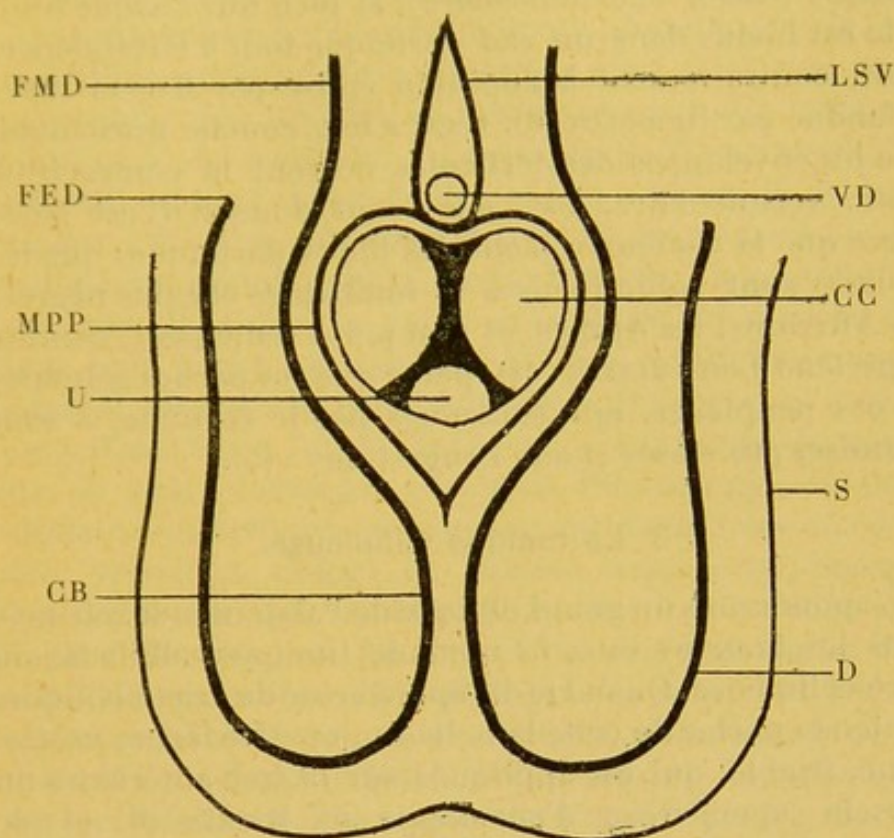
(3) A. RICHTER : *Loco citato*, p. 738.

(4) PAUL BLAISE : *Canal inguinal chez l'adulte*. Th. in. Paris, 1894, n° 118, p. 19. Chez Steinheil.

(5) C.-PH. ROBIN : *Anatomie chirurgicale de la région de l'aîne*. Th. in Paris, 1846, n° 190, p. 14 et 29.



forment, dans leur ensemble, cet appareil que SAPPEY (1) a bien décrit sous le nom d'*appareil de suspension des bourses*, et le ventrier, quoi qu'en pense SARAZIN (2), est une tout autre chose qu'un artifice de dissection.



LA CLOISON DARTOIQUE (figure schématique).

FMD : Fibres moyennes du dartos. — FED : Faisceaux externes du dartos. — MPP : Muscle péri-pénien. — U : Urèthre. — CB : Cloison des bourses. — LSV : Ligament suspenseur de la verge. — VD : Veine dorsale. — CC : Corps caverneux. — S : Scrotum. — D : Dartos scrotal.

Ainsi détaché du détroit pelvien inférieur, le dartos descend et s'épanouit : une partie de ses fibres se répand tout autour de la verge [muscle péri-pénien, *dartos pénien* de CHARPY (3)]; l'autre s'étale sous la face profonde du scrotum (*dartos-scrotal*) ; quelques faisceaux enfin, originaires

(1) PH.-C. SAPPEY : *Traité d'Anatomie descriptive*, 3<sup>e</sup> édit., t. IV, p. 594. Chez Delahaye, Paris, 1879.

(2) CH. SARAZIN : Article *Inguinal* du *Nouveau Dictionnaire de Médecine et de Chirurgie pratiques*, 1874, t. XIX, p. 4. Chez Baillière.

(3) ADR. CHARPY : *Organes génito-urinaires*, p. 168. Chez Cassau fils, Toulouse, 1890.



de la symphyse du pubis, enserrant la veine dorsale de la verge où ils forment l'appareil autoclave décrit par PIERRE DELBET (1), embrassent la racine du membre viril et vont enfin, continuant leur chemin, cloisonner la cavité des bourses (*dartos intertesticulaire*), si bien que chaque testicule est inclus dans un sac dartoïque tout à fait indépendant, contrairement à l'opinion émise par SAPPEY (2) et défendue par RICHELOT (3). C'est à leur couche musculaire que les enveloppes des testicules doivent la contractilité lente, vermiculaire, dont elles sont douées. C'est aussi parce que la chaleur relâche les fibres dartoïques que les bourses sont volumineuses et tombantes chez les nègres, les Africains, les Arabes, et non point seulement, comme le prétend LOUIS JULLIEN (4), parce que les parties génitales de ces peuplades, non soutenues par le costume, « sont soumises aux stases et aux congestions » (5).

### 3° La tunique celluleuse.

L'aponévrose du grand oblique de l'abdomen se retrouve dans les bourses sous le nom de tunique celluleuse ou fibro-celluleuse. Quand je dis aponévrose du grand oblique, j'entends parler de cette lamelle conjonctive lâche, mince, terne, friable, qui est appliquée sur la face antérieure du muscle [aponévrose d'enveloppe de RICHELOT (6) et de GUYON (7)] et non pas de cette vaste plaque fibreuse, épaisse, nacrée, dense et forte, qui forme le large tendon

---

(1) PIERRE DELBET : *Mécanisme autoclave du corps spongieux de l'urèthre pendant l'érection*. In *Bulletin de la Société anatomique de Paris*, 1888, p. 2.

(2) PH.-C. SAPPEY : *Loco citato*, p. 596.

(3) L.-G. RICHELOT : Article *Scrotum*. In *Dictionnaire encyclopédique des Sciences médicales*, t. VIII, 1<sup>re</sup> partie, 3<sup>e</sup> série, p. 358. A Paris, chez Masson.

(4) L. JULLIEN : Article *Scrotum*. In *Nouveau Dictionnaire de Médecine et de Chirurgie*, t. XXXII, p. 757. Chez J.-B. Baillière, Paris, 1882.

(5) RABELAIS disait : « Les prêtres qui ne portent point chausses foncées ont le membre qui s'étend en liberté à bride avalée, parce que dans ce tribalement les humeurs du corps descendent au dit membre. » (L. Jullien.)

(6) A. RICHELOT : *Loco citato*, p. 759.

(7) P. GUYON : Article *Aine*, in *Dictionnaire encyclopédique des sciences médicales*, t. II, p. 230. Chez Masson, Paris, 1865.



du muscle [aponévrose d'insertion de RICHEL et de GUYON] et que, par un abus de langage très malheureux, presque tous les auteurs appellent précisément l'aponévrose du grand oblique.

BARROIS (1) et, avec lui, CHARPY (2) considèrent cette toile conjonctive des bourses comme l'homologue de l'assise cellulo-graisseuse sous-cutanée ; c'est là, à mon sens, une erreur ; rien, en effet, ne justifie une pareille interprétation et je la combats, à l'exemple de WERTHEIMER (3). D'abord, on peut suivre facilement la continuité de cette tunique celluleuse des bourses avec le revêtement aponévrotique du grand oblique ; ce revêtement du grand oblique, très lâche dans la partie supérieure du muscle, devient plus dense au niveau de l'orifice extérieur du canal inguinal, où il prend le nom de *fascia de Cooper*, et se continue, d'une façon très évidente, sur le cordon spermatique. Et puis, comment admettre l'homologie du tissu cellulaire sous-cutané qui, sur le ventre, est souvent compact, massif et chargé de graisse, avec cette tunique fibro-celluleuse, qui est lâche, filamenteuse, lamelleuse et friable ? Au reste, et CHARPY (4) le fait remarquer lui-même, les insertions du dartos sur les branches ischio-pubiennes établissent, entre le tissu sous-cutané de la cuisse et l'enveloppe celluleuse des bourses, une démarcation tout à fait tranchée et qui est comme la preuve de leur indépendance réciproque.

Je sais bien que J. CLOQUET (5), dans son très remarquable mémoire sur les hernies de l'abdomen, signale, lui aussi, la continuité du fascia superficialis avec la tunique celluleuse des bourses ; mais il est facile de se convaincre, en lisant la description de cet auteur, qu'il y a là une simple confusion de mots. Ce que décrit CLOQUET sous le nom de fascia superficialis, c'est bien l'aponévrose d'enveloppe du grand oblique, « cette membrane fine qui recouvre le muscle », mais non point le vrai fascia superficialis, et CLOQUET

---

(1) TH.-C. BARROIS : *Loco citato*, p. 12.

(2) ADR. CHARPY : *Loco citato*, p. 113.

(3) E. WERTHEIMER : *Loco citato*, p. 525.

(4) ADR. CHARPY : *Loco citato*, p. 113.

(5) JULES CLOQUET : *Recherches sur les hernies de l'abdomen*, p. 10. Chez Méquignon-Marvis, Paris, 1817.



montre, précisément, de quelle façon cette aponévrose « se porte sur le cordon, lui donne une gaine celluleuse et l'accompagne jusqu'au fond du scrotum, si mince et si diaphane qu'on peut voir, à travers, les fibres du muscle crémaster ».

J'ai déjà dit pourquoi le tendon du muscle grand oblique n'avait pas son représentant dans les enveloppes du testicule : trop dense pour être refoulé par la glande qui accomplissait sa migration, il a été troué par elle. Mais ceci demande une explication. Des auteurs pensent, SAPPEY (1), par exemple, que cette perforation précède la descente du testicule, que le canal inguinal est préformé, et que deux faisceaux du gubernaculum, alors que ce testicule est encore dans le ventre, « sortent par l'anneau du grand oblique pour s'insérer à l'épine du pubis et au fond du scrotum ». Sur les fœtus âgés de moins de cinq mois, j'ai toujours vu — et BRAMAN (2) avait vu avant moi — que le tendon du grand oblique est mince et transparent, mais non point interrompu dans la zone où se creusera plus tard l'orifice extérieur du canal inguinal. Ce qu'on voit chez les avortons de cette époque, le voici : Sous la face profonde du grand oblique, sont étalés le petit oblique et le transverse qu'il est difficile de séparer l'un de l'autre. C'est sous le bord inférieur de ces muscles que s'engage le gubernaculum, dont l'extrémité renflée, blanchâtre et gélatineuse semble se confondre avec eux, ou se perdre, au-dessous de leurs dernières fibres, dans le tissu cellulaire de la région, mais qui, très certainement, ne perfore point, pour aller s'épanouir dans le fond du scrotum, la barrière que lui oppose le grand oblique. SAPPEY, réfutant la théorie de CARUS, a pu cependant, non sans quelque raison, dire du testicule « qu'il enfonçait une porte ouverte » ; mais ici, il faut s'entendre. Il n'est point exact, comme je viens de le dire, que cette porte soit ouverte dans le cours des premiers mois de la vie fœtale ni, par conséquent, que le gubernaculum la traverse à cette

---

(1) PH.-C. SAPPEY : *Loco citato*, p. 606.

(2) F. BRAMAN, traduit par F. TOURNEUX et G. HERMANN : Article *Testicule* du *Dictionnaire encyclopédique des sciences médicales*, 3<sup>e</sup> série, t. XVI, p. 662, chez Masson, Paris, 1886 ; — et par PAUL BEZANÇON, in *Etude sur l'ectopie testiculaire du jeune âge*. Th. in Paris, 1892, n° 231, p. 9. Chez Steinheil.



époque. Seulement, peu à peu, l'extrémité inférieure de celui-ci s'allonge, s'engage entre deux faisceaux tendineux du grand oblique et, vers le cinquième ou le sixième mois, émerge du plan musculo-tendineux, pour s'épuiser alors, non pas (ainsi que les auteurs ont accoutumé de l'écrire) dans le scrotum, mais bien sur l'aponévrose du grand oblique et dans le tissu cellulaire qui la recouvre. Le canal inguinal est désormais formé; le testicule, attiré par le gubernaculum, n'aura bientôt plus, pour franchir l'orifice extérieur, qu'à « jouer des coudes », si besoin est, sur les deux piliers qui limitent celui-ci. Si donc on tient à dire que celui-ci est préformé — et je n'y vois pas grand mal — il faut ajouter aussi que cette formation préexiste de peu de temps au moment où le testicule doit s'engager dans l'orifice. Je reviendrai, du reste, sur cette question des insertions inférieures du gubernaculum.

#### 4° Le muscle crémaster strié.

Le muscle petit oblique et le muscle transverse sont représentés dans les bourses par le muscle crémaster externe ou crémaster strié (*κρεμαστω*, je suspends). Celui-ci forme une couche discontinue que beaucoup d'anatomistes dénomment tunique érythroïde (*ερυθρος*, rouge; *ειδος*, apparence) et que PAUL D'EGINE, dit LOUIS JULLIEN (1), appelait *capréolaris*, sous prétexte « qu'elle ressemble aux jeunes pousses des plantes grimpantes ». ANDRÉ VÉSALE et plusieurs des anatomistes qui lui ont succédé disaient tout simplement: « muscle du testicule ». C'est JEAN RIOLAN, rapporte A. PORTAL (2), qui l'a baptisé « crémaster ». On a beaucoup écrit, et, naturellement, beaucoup discuté sur ce crémaster. Voici son assez curieuse histoire :

#### A. L'histoire du crémaster.

Les anatomistes du XVII<sup>e</sup> siècle avaient remarqué et écrit que les testicules du fœtus sont situés dans la cavité abdominale, mais aucun d'eux ne s'était attaché à étudier le mécanisme du transport de ces testicules dans le sac scrotal; à

---

(1) L. JULLIEN : *Loco citato*, p. 756.

(2) ANT. PORTAL : *Cours d'anatomie médicale ou Eléments d'anatomie de l'homme*, t. II (myologie), 1<sup>re</sup> partie, 2<sup>e</sup> classe, 3<sup>e</sup> section, p. 171. A Paris, chez Baudouin, an XII (1803).



plus forte raison, personne n'avait-il songé à interpréter par des troubles de cette migration la pathogénie de certaines hernies inguinales. HENRI SMETIUS (1), entre autres, avait trouvé le scrotum vide chez un fœtus de quatre mois. Après lui, ce pendant qu'ANTOINE NUCK (2) constatait que sur quelques femmes le péritoine se prolonge, sous forme de canal, jusque dans les grandes lèvres, JEAN RIOLAN (3), WILLIAM HARVEY (4), GÉRARD BLAES [Blasius] (5), ALEXIS LITRE (6), observaient les mêmes faits, mis en éveil, peut-être, par les affirmations des naturalistes de l'époque grecque et romaine, ARISTOTE, GALIEN, PLIN L'ANCIEN, qui avaient vu, dit LASSUS (7), que « dans quelques espèces quadrupèdes les testicules sont cachés dans le ventre au-dessous et près des reins ». SARRAZIN (8), médecin de Québec, avait remarqué « que sur le rat musqué du Canada les testicules sont situés pendant l'été hors du ventre, à côté de l'an us, et que, pendant l'hiver, les bourses et les testicules s'élèvent, rentrent dans le ventre et s'approchent des reins ». HERMANN BOERHAAVE (9), enfin, avait constaté la présence des testicules dans l'abdomen d'un fœtus de sept mois, et l'on peut lire, dans les *Prælectiones* du fameux médecin de Leyde, le nom des savants qui, avant lui, avaient, à sa connaissance, observé la même disposition.

C'est JEAN MÉRY (10) qui, fort de ses connaissances en

---

(1) H. SMETIUS : *Miscellanea medica in libros duodecim digesta*. Francofurti, 1611, lib. X.

(2) ANTOINE NUCK : *Adenographia curiosa et uteri fœminei anatome nova*. Leyde, 1692.

(3) JEAN RIOLAN : *Anthropographia ex propriis et novis observationibus collecta*. Paris, 1618, livre VI, dernier chapitre, cité par Lassus.

(4) WILLIAM HARVEY : *Harvey gener. anim. exercitationes*. Londini, 1654, cité par Lassus.

(5) GÉRARD BLAES : *Observ. anat. in homine*. Lugduni Batav., 1674, p. 7, cité par Lassus.

(6) ALEXIS LITRE : *Sur un fœtus humain monstrueux*. In Mémoires Académie des Sciences, 1709, p. 9.

(7) M. LASSUS : *Essai ou discours anatomique et critique sur les découvertes faites en anatomie par les anciens et les modernes*, p. 4, 59, 252. Chez Lambert et Baudouin, Paris, 1783.

(8) SARRAZIN : In Mémoires Académie des Sciences, 1725, cité par M. Lassus.

(9) HERMANN BOERHAAVE : *Prælectiones Acad.* Trad. franç. de La Mettrie. 2 vol., part. I, p. 293, Paris, 1743.

(10) JEAN MÉRY : Mémoires de l'Académie des Sciences, 1701, p. 282.



anatomie comparée, montra, le premier, comment l'épiploon peut, dans une hernie congénitale, descendre dans le scrotum et adhérer aux vaisseaux spermatiques. Et c'est seulement cinquante ans plus tard qu'ALBERT HALLER (1), célèbre disciple de BOERHAAVE, après avoir étudié les rapports du testicule fœtal avec le péritoine et les viscères de l'abdomen, tenta à nouveau d'expliquer la descente de la glande génitale, montra l'existence du gubernaculum testis et ébaucha une application chirurgicale des faits anatomiques qu'il avait découverts ou décrits. A vrai dire, A. HALLER se méprit sur les causes et l'époque de la migration testiculaire et n'en donna qu'une description très vague et très imparfaite: « J'ai vu, dit-il, sur des fœtus, même sur des fœtus âgés, que le scrotum était vide et que les testicules étaient enfouis dans une toile celluleuse de la région lombaire, tout près des reins; ainsi sont-ils disposés chez les oiseaux et quelques autres animaux dépourvus de scrotum. Les testicules descendent peu à peu; au bout d'un temps encore mal défini, ils arrivent dans le scrotum, toujours placés derrière le péritoine, et même, à la fin de leur migration, sous lui. Les causes de leur descente me paraissent résider dans les efforts respiratoires et dans la puissante contraction des muscles abdominaux. Sur deux fœtus, les testicules m'apparurent situés sous les reins, à la partie supérieure de l'os iliaque, entourés de leur albuginée rougie par les vaisseaux qui la parcourent, et flanqués de leur épидидyme. Chaque testicule était placé à la partie supérieure d'une gaine cylindrique, dans laquelle il n'avait pas encore pénétré, de telle sorte que ce testicule, qui est situé, chez le fœtus âgé, en dehors de la cavité péritonéale, était positivement enfoui dans cette même cavité qui contient les intestins, tout à fait à l'embouchure de sa gaine cylindrique, creuse, vide, longue d'un doigt, annexée à l'os pubis, et qu'on peut considérer comme son ligament suspenseur. Ainsi s'éclaire, si je ne m'abuse, l'histoire de la pathogénie des hernies congénitales ». Et HALLER montra aussi comment, « après la naissance, toute communication cesse entre la cavité du ventre et celle des bourses, détruisant,

---

(1) ALB. HALLER : *Herniæ congenitæ*, in *Opuscula pathologica*, p. 54. Chez Bousquet, Lausanne, 1755.



après FRÉDÉRIC RUYSCH (1), cette erreur qu'avaient commise, avant eux, ANDRÉ VÉSALE, GABRIEL FALLOPE, PIERRE FRANCO, ANTOINE NUCK, lesquels avaient conclu de leurs études sur les animaux que l'homme adulte possède un long canal péritonéal étendu de la région lombaire au scrotum.

Mais c'est vraiment aux frères HUNTER [JOHN et WILLIAM (2)] que revient tout l'honneur des notions relativement précises qui sont aujourd'hui les nôtres, sur le mécanisme de la migration testiculaire. Ils ont, en effet, découvert le gubernaculum testis et montré que, pour accomplir sa descente, la glande génitale obéit aux tractions exercées sur elle par ce gubernaculum attaché, d'une part, dans la région du pli de l'aîne et, de l'autre, au pôle inférieur du testicule fœtal. On peut lire encore les mémoires de JOHN HUNTER (3); depuis le jour où ils ont été publiés (1762 et 1806), rien de plus parfait n'a été écrit sur le sujet.

Malheureusement, cette merveilleuse découverte [il est juste de dire qu'à la même époque (1762), PET. CAMPER, en Allemagne, décrivait aussi le gubernaculum sous le nom de cylinder], cette découverte, dis-je, compliqua les choses et jeta le trouble dans les descriptions de l'appareil crémastérien. Avant les travaux des frères HUNTER, les anatomistes ignoraient le gubernaculum testis : aussi dressaient-ils d'une façon très simple, sans s'inquiéter de leur origine ni de leur signification, la topographie des deux petits faisceaux musculaires rouges qu'ils avaient vus se détacher du bord inférieur des muscles abdominaux pour se porter, en s'épanouissant, sur les enveloppes profondes du testicule ; à ces faisceaux ils donnaient simplement le nom de muscle crémaster. Mais après les publications des frères HUNTER, quand le gubernaculum fut connu, les anatomistes s'attachèrent à l'étude des relations qui pouvaient exister entre ce nouvel appareil et l'appareil crémastérien. Qu'était le crémaster de l'adulte par rapport au gubernaculum du fœtus ? A cet endroit, il faut bien le dire, le mémoire de JOHN HUNTER n'était pas très explicite ; il l'était

---

(1) M. LASSUS : *Loco citato*, p. 250.

(2 et 3) JOHN HUNTER : *De la situation des testicules chez le fœtus et de leur migration dans le scrotum*. In *Œuvres complètes* traduites par G. Richelot, t. IV, p. 63. Chez Firmin-Didot, Paris, 1841.



même assez peu pour que, bien des années plus tard, un savant auteur français, CHARLES ROBIN, qui, sans doute, avait lu trop vite, fît dire à l'anatomiste anglais tout le contraire de ce qu'avait dit celui-ci. Bref, la question n'était pas résolue; les descriptions s'embrouillèrent. Et aujourd'hui le procès reste encore pendant. Voyons donc les phases de cette curieuse histoire.

#### I. LA PÉRIODE PRÉ-HUNTÉRIENNE

Les anatomistes qui écrivirent sur le crémaster avant l'apparition des travaux des frères HUNTER peuvent être classés en trois catégories :

a) Les uns ont considéré le crémaster comme absolument indépendant.

b) Les seconds l'ont décrit tout à la fois comme un muscle autonome par quelques-uns de ses faisceaux et tributaire par quelques autres de la sangle musculaire de l'abdomen.

c) D'autres, enfin, en ont fait un petit appareil entièrement annexé aux muscles de la ceinture ventrale.

##### *1° Le crémaster est un muscle indépendant.*

Parmi les premiers, je signalerai AMBROISE PARÉ (1) : « Davantage tu entendras que les muscles suspensoires ou crémasteres sont de même substance que les autres, fort petits et grêles, de figure oblique et large, sortant de la membrane du péritoine, qui eslèvent en haut lesdits testicules d'un mouvement obscur. La composition desdits muscles est telle que des autres; et sont deux de chaque côté, situés depuis les extrémités des îles jusques aux testicules, ayant connexion avec l'apophyse du péritoine desdits testicules ». C'est aussi l'opinion de PHILIPPE VERHEYEN (2) : « Huic tunicæ adnascitur musculus cremaster seu suspensorius, ortum habens a ligamento ossis ilii; hic musculus super testiculum expansus, illum quadantenus investit. »

---

(1) AMBROISE PARÉ : *Œuvres*, 13<sup>e</sup> édition, p. 77. Chez Pierre Valfray, Lyon, 1685.

(2) PHILIPPE VERHEYEN : *Corporis humani anatomie*, 2<sup>e</sup> édition, t. I, p. 109. Chez les frères T'Serstevens, Bruxelles, 1710.



2° *Le crémaster est un muscle à la fois autonome et tributaire de la sangle abdominale.*

Au premier rang des seconds, se place le célèbre JACQUES WINSLOW (1) : « Le crémaster, dit-il, prend naissance en partie sur la bande ligamenteuse de FALLOPE, en partie sur le bord inférieur du muscle oblique interne du bas-ventre. C'est par là qu'il paraît naître quelquefois de l'épine de l'os des îles. Il semble que le muscle transverse contribue aussi un peu à sa formation ».

CROISSANT DE GARENGEOT (2) est du même avis : « En effet, dit-il, ce muscle a deux attaches supérieures, une qui lui vient de l'oblique interne, et l'autre du ligament de FALLOPE. » GARENGEOT, qui a écrit une bonne anatomie, mais qui aimait la polémique, attachait même une grande importance à cette double insertion du muscle crémaster. Le fameux LORENZ HEISTER, disciple de FRÉDÉRIC RUYSCH et professeur à Altdorf, « l'antagoniste perpétuel » (3) de CROISSANT de GARENGEOT, ayant prétendu, après bien d'autres, que le « petit oblique et le transverse sont percés d'un trou ou d'un anneau pour assurer le passage du processus péritonéal, des vaisseaux spermatiques et du ligament rond, GARENGEOT répondit : « Nous ne pouvons nous empêcher de dire que M. HEISTER s'en est plus rapporté aux livres qu'aux cadavres, et nous le trouvons d'autant plus inexcusable de cette faute qu'il a cité la controverse de M. MORGAGNI. Les vaisseaux cruraux avec leur allongement du péritoine, et celui qui accompagne les vaisseaux spermatiques ou les ligaments ronds passent sous ce bord charnu, sans qu'il y ait d'autre trou ou d'autre anneau au muscle transversal qu'un espace assez long et large de deux petits travers de doigt qui se trouve entre ces dernières fibres et le pubis. Quant au petit oblique, on aperçoit, à la vérité (p. 127), que l'allongement du péritoine qui renferme les vaisseaux spermatiques sort du ventre entre des fibres charnues : mais si l'on veut examiner ces fibres charnues sans prévention, on verra qu'elles ne doivent

---

(1) JACQUES BÉNIGNE WINSLOW : *Exposition anatomique de la structure du corps humain*, p. 565, chez Jullien Desprez, Paris, 1732.

(2) RENÉ CROISSANT DE GARENGEOT : *L'anatomie des viscères*, 2<sup>e</sup> édit., t. I, p. 137. Chez Ch. Osmont, Paris, 1742.

(3) LOUIS JARNOUEN DE VILLARTAY : *Garengeot, sa vie, son œuvre*, p. 357. Chez Georges Carré, Paris, 1891.



point être regardées comme appartenant à l'oblique interne puisqu'elles sont les fibres du muscle crémaster. En effet, ce muscle a deux attaches supérieures, une qui lui vient de l'oblique interne et qui est ce qu'on prend pour l'écartement de ce muscle, et l'autre du ligament de FALLOPE : de sorte que le cordon des vaisseaux spermatiques entouré de l'allongement du péritoine, passant entre ces deux plans de fibres charnues qui sont les attaches supérieures du crémaster, en a imposé aux anatomistes et leur a fait dire que c'était un écartement de l'oblique interne qui formait un anneau au cordon des vaisseaux spermatiques ». Je reviendrai plus loin sur cette question.

3° *Le crémaster est un muscle annexé à la ceinture ventrale.*

Parmi les troisièmes se trouvent, entre autres, PIERRE DIONIS (1) qui écrivait : « Les crémasters prennent leur origine d'un ligament qui est à l'os du pénil où les muscles transverses de l'abdomen finissent desquels ils paraissent être une continuité » ; BERNARD ALBINUS (2), qui a donné du crémaster de l'homme une description parfaite, et dans la myologie duquel on peut lire : « Les obliques et le transverse de l'abdomen engendrent le crémaster » ; puis, enfin, JACQUES DU VERNEY (3) qui l'a figuré dans ses grandes planches.

## II. LA PÉRIODE HUNTÉRIENNE

Voici comment parle JOHN HUNTER (4) du gubernaculum testis, du crémaster et de leurs rapports réciproques (je suis obligé de faire une longue citation) : « A cette époque de la vie, le testicule a des connexions très intimes avec les parois de l'abdomen au niveau du point par où sortent les vaisseaux spermatiques et avec le scrotum. Cette union a lieu par l'intermédiaire d'une substance qui se rend de l'extrémité inférieure du testicule au scrotum et que j'appellerai désormais le *ligament du testicule* ou *gu-*

---

(1) DIONIS : *Loco citato*, p. 226.

(2) BERNARDI SIEGFRIDI ALBINI : *Historia musculorum hominis*, p. 294. Chez Theodorum Haack, Leidæ, 1734.

(3) JACQUES-FRANÇOIS-MARIE DU VERNEY : *Essai d'anatomie en tableaux imprimés*, comprenant 8 grandes planches, dessinées, peintes, gravées et imprimées en couleur et grandeurs naturelles. Chez le sieur Gautier, Paris, 1745.

(4) JOHN HUNTER : *Loco citato*, p. 67, 68, 69, 70.



*bernaculum testis*. Le *crémaster* ou *musculus testis* paraît se composer, chez le fœtus, des fibres inférieures des muscles oblique interne et transverse qui se réfléchissent en haut et se répandent sur la surface antérieure du gubernaculum immédiatement au-dessous du péritoine; il paraît se perdre sur le péritoine à peu de distance du testicule. Il est difficile de dire quelle est la structure ou la composition de ce ligament; il est certainement vasculaire et fibreux, et les fibres suivent la direction du ligament lui-même qui est recouvert par les fibres du crémaster ou *musculus testis*. Cette circonstance n'est pas facile à constater chez l'homme, mais elle est très évidente chez les autres animaux. Chez le bélier dont le testicule est encore suspendu dans la cavité abdominale, le crémaster, au lieu de se diriger vers le scrotum, comme chez le bélier adulte, se réfléchit en dedans et en haut et se perd sur le repli péritonéal qui recouvre le ligament qui attache le testicule aux parois de l'abdomen et qui, dans cet état de l'animal, a environ un pouce et demi de longueur. Chez le fœtus humain, tant que le testicule est retenu dans l'abdomen, le crémaster est si mince que je ne puis le suivre d'une manière qui me satisfasse et déterminer s'il monte vers le testicule ou s'il descend vers le scrotum. Cependant, on peut admettre, par analogie, qu'il se dirige en haut vers le testicule, puisque chez l'adulte on le voit s'insérer ou se perdre sur la partie inférieure de la tunique vaginale, de la même manière que chez les quadrupèdes adultes ». Cela est donc bien clair; HUNTER distinguait le gubernaculum du crémaster; il appelait le premier *ligament du testicule* et le second *muscle du testicule*; il considérait enfin celui-ci comme une dépendance des muscles abdominaux, mais avouait très simplement ne pas savoir si, sur le fœtus, ses fibres se dirigent vers les bourses ou vers le testicule.

Beaucoup d'auteurs, ROBIN, entre autres, ont attribué à HUNTER une confusion qu'il n'a jamais faite : celle du gubernaculum et du crémaster. Je n'ai guère trouvé d'exacte interprétation du travail de HUNTER que dans l'article de BRISSAUD (1); beaucoup, sans doute, ont parlé du mémoire sans l'avoir lu.

---

(1) E. BRISSAUD : Article *Testicule* du *Nouveau dictionnaire de médecine et de chirurgie pratiques*, t. XXXV, p. 237. Chez J.-B. Baillière, Paris, 1883.



III. PÉRIODE POST-HUNTÉRIENNE

α) *De Hunter à Curling et à Robin.* — Les anatomistes qui vinrent après HUNTER firent, à leur tour, la distinction que celui-ci avait faite; les uns, qui, dans leurs ouvrages, ne traitèrent que de la topographie des organes et de ses applications chirurgicales, n'eurent naturellement à s'occuper ni du gubernaculum ni de la descente du testicule; les autres, qui écrivirent une anatomie de détails, durent exposer les phénomènes de la migration testiculaire; mais tous continuèrent à considérer le crémaster comme un faisceau détaché de la ceinture musculaire de l'abdomen et, par conséquent, conservèrent intacte, implicitement ou explicitement, la description donnée par HUNTER.

« Il est composé de trousseaux musculeux qui proviennent du bord inférieur des muscles transverse et petit oblique, ce qu'il est aisé de démontrer » écrit ANTOINE PORTAL (1). C'est encore l'opinion d'ALEXIS BOYER (2), de FRÉDÉRIC BLANDIN (3), d'HIPPOLYTE CLOQUET (4), d'ALEXANDRE LAUTH (5), de FRANÇOIS MALGAIGNE (6), de FRIEDREICH MECKEL (7), de E. HUSHKE (8), de XAVIER BICHAT (9), de E. COSTE (10), et aussi la théorie successivement défendue,

---

(1) ANTOINE PORTAL : *Cours d'anatomie médicale ou Eléments d'anatomie de l'homme*, t. II (Myologie), p. 171. Chez Baudouin, Paris, an XII (1803).

(2) A. BOYER : *Traité complet d'anatomie*, 3<sup>e</sup> édition, t. IV, p. 497. Chez Migneret, Paris, 1810.

(3) PH.-FRÉD. BLANDIN : *Traité d'anatomie topographique*, p. 408. Chez Mme Auger-Méquignon, Paris, 1826.

(4) HIPP. CLOQUET : *Traité d'anatomie descriptive*, 5<sup>e</sup> édition, t. II, p. 652. Chez Crochard, Paris, 1832.

(5) ERN. ALEX. LAUTH : *Nouveau manuel de l'anatomiste*, 2<sup>e</sup> édition, p. 337. Chez Levrault, Paris, 1835.

(6) J.-F. MALGAIGNE : *Traité d'anatomie chirurgicale*, p. 292. Société encyclographique de Bruxelles, 1838.

(7) J. F. MECKEL : *Manuel d'anatomie générale descriptive*, traduit par Jourdan et Breschet, p. 628. Chez J.-B. Baillière, Paris, 1825.

(8) E. HUSHKE : *Traité de splanchn. et des organes des sens*, traduit par Jourdan, p. 360. Chez J.-B. Baillière, Paris, 1845. (T. V de l'*Encyclopédie anatomique*.)

(9) X. BICHAT : *Encyclopédie des sciences médicales*, t. II, 1<sup>re</sup> division, 2<sup>e</sup> volume, p. 312, Paris, 1834.

(10) E. COSTE : *Manuel de dissection*, p. 542. Chez J.-B. Baillière, Paris, 1847.



dans leur travail inaugural, par AUGUSTE ROUSTAN (1), qui avait vu le crémaster se détacher du transverse, et par CHARLES ROBIN (2), qui disait de lui : « Il est formé par quelques faisceaux inférieurs du petit oblique sortant plus pâles que les autres par l'anneau inguinal externe ». ROBIN, d'ailleurs, ne devait pas tarder à changer d'opinion.

Mais, de tous, c'est assurément JULES CLOQUET (3) qui, dans son fameux mémoire sur les hernies, a le plus heureusement décrit la formation crémastérienne. « Le muscle crémaster n'existe pas avant la descente du testicule ; il se forme à mesure que cet organe, tiré par son gubernaculum, se porte de l'abdomen dans le scrotum. Je me suis assuré de ce fait en disséquant ces parties sur un assez grand nombre de fœtus, avant, pendant et après la descente du testicule. Les fibres inférieures du petit oblique, en se portant de l'arcade crurale où elles s'insèrent, au pubis, passent devant le gubernaculum testis auquel elles adhèrent assez intimement par leur partie moyenne. En tirant le gubernaculum et en simulant ainsi la descente naturelle du testicule, je suis parvenu à former accidentellement le crémaster. Si on fait rentrer le testicule dans le ventre, en le tirant par sa partie supérieure, alors, on fait en quelque sorte retourner le crémaster sur ses pas, ou plutôt on rend au petit oblique les fibres qu'il a prêtées pour sa formation. Alors les arcades musculaires remontent les unes vers les autres, se rapprochent, rentrent dans le canal inguinal, et reforment le bord inférieur du muscle petit oblique qui est alors flasque et plissé sur lui-même. Dès qu'on fait ressortir le testicule, le crémaster renaît et ses deux faisceaux triangulaires reparaissent. Chez la plupart des sujets, le cordon testiculaire passe simplement au-dessous du bord inférieur du petit oblique qu'il entraîne avec lui, comme je l'ai dit, pour former le crémaster, dont on ne retrouve alors que les arcades antérieures ; d'autres fois, au contraire, il traverse bien évidemment les fibres de ce muscle, et les arcades existent,

---

(1) AUG. ROUSTAN : *De la hernie interstitielle*. Th. in 1843, n° 38, p. 10, Paris, 1843.

(2) CH.-PH. ROBIN : *Anatomie de la région de l'aîne*. Th. in n° 190, p. 30, Paris, 1846.

(3) JULES CLOQUET : *Recherches anatomiques sur les hernies de l'abdomen*, à Paris, chez Méquignon-Marvis, 1817, p. 15.



non seulement en avant, mais aussi en arrière du cordon et du testicule qui s'en trouvent enveloppés de toutes parts. Les postérieures sont toujours moins prononcées que les antérieures ». J'ai dû, pour raccourcir la citation, tronquer le texte.

CLOQUET a écrit son mémoire en 1817, après avoir examiné un grand nombre de cadavres de fœtus, d'enfants, d'adultes hommes et femmes. On peut dire qu'il a donné la première et la meilleure description du crémaster et de ses arcades; avant lui, personne n'avait montré la genèse des anses érythroïdiennes sous l'influence du passage, dans le canal inguinal, du gubernaculum et du testicule. Le travail de J. CLOQUET est véritablement parfait.

MARC-JEAN BOURGERY (1), quelques années plus tard, reprit pour son compte la thèse de CLOQUET, établit, à son tour, d'une façon très nette (sinon très personnelle) l'origine du crémaster et combattit la confusion qu'à la même époque les travaux de CURLING venaient de faire naître dans l'esprit des anatomistes entre le gubernaculum et le crémaster : « Pour bien comprendre la tunique érythroïde, écrit-il, il faut se reporter au fœtus avant la sortie du testicule hors de l'abdomen. Alors on voit que cette tunique n'existe pas, que le muscle petit oblique, qui doit plus tard la former, est disposé en une cloison qui bouche l'ouverture triangulaire du grand oblique qui sera plus tard l'orifice externe du canal inguinal, et que cette cloison est traversée par le gubernaculum testis qui, quelquefois, passe sous son bord inférieur au lieu de traverser ses fibres ». Et, comme pour bien montrer comment le simple fait de voir les faisceaux du crémaster, en apparence tout à fait isolés du muscle dont ils sont nés, s'attacher quelquefois à l'épine du pubis ou à l'arcade crurale, ne suffit pas pour qu'on soit en droit de nier leur dépendance de la ceinture musculaire de l'abdomen, BOURGERY, après CLOQUET, ajoute : « Les extrémités des anses ou arcades renversées du crémaster se réunissent vers l'anneau inguinal en deux faisceaux triangulaires, l'un, interne, plus petit, fixé à l'épine du pubis, et l'autre, externe, plus volumineux, attaché à l'arcade crurale ».

---

(1) J.-M. BOURGERY : *Traité complet de l'anatomie de l'homme*, t. V, p. 246. Chez Delaunay, Paris, 1839.



2) *Curling et Robin*. — Mais, avec CURLING, venait de naître la confusion. Dans son traité des maladies du testicule (1) [mais il avait antérieurement produit d'autres mémoires sur ce sujet], CURLING décrit au gubernaculum trois prolongements : « L'externe, qui est le plus long, s'attache au ligament de POUPART dans le canal inguinal ; le moyen forme une bandelette allongée qui, s'échappant par l'anneau inguinal externe, descend jusqu'au fond du scrotum où il rencontre le dartos ; l'interne se dirige en dedans pour s'attacher solidement au pubis et à la gaine du muscle droit ». CURLING avait bien vu « un certain nombre de fibres se réfléchir de l'oblique interne sur la partie antérieure du gubernaculum » ; mais il ne s'était pas embarrassé de si peu, et, dans sa description, on le vit employer indifféremment les termes de crémaster ou de gubernaculum ; bien mieux, au moment même où, dans son traité, il vient de faire remarquer qu'à côté du gubernaculum, qui s'insère, d'après lui, dans le scrotum et sur le ligament de POUPART, existent des fibres certainement détachées du petit oblique abdominal, CURLING ajoute avec sérénité : « On voit donc que les attaches du muscle du gubernaculum et celles du crémaster chez l'adulte sont exactement les mêmes. J'ai réussi à suivre le gubernaculum à des époques différentes, avant la descente du testicule et immédiatement après (? ?) ; et je ne peux conserver aucun doute sur l'identité des deux muscles ». La contradiction n'effrayait pas CURLING. Aussi BOURGERY eut-il vite fait de réduire à néant la conception du chirurgien anglais ; « Une opinion de M. CURLING qui est inadmissible, c'est que, plus tard, les fibres musculaires du gouvernail forment le crémaster. Cette opinion est inadmissible parce que ces fibres musculaires qui sont disposées à la surface externe de ce cordon, pendant qu'il est contenu dans le ventre, devraient occuper la surface interne après la descente du testicule, et se trouver appliquées directement sur la tunique vaginale dont elles sont pourtant séparées par la tunique fibreuse du testicule et du cordon spermatique ».

Quelques années après CURLING [car CURLING publia, je crois, ses premières études sur la descente du testicule en

---

(1) T.-B. CURLING : *Traité pratique des maladies du testicule*, traduit par Gosselin, p. 18. Chez Labé, Paris, 1857.



1841 (1)], CH. ROBIN fit paraître dans les mémoires de la Société de Biologie (2) un travail sur le gubernaculum testis et la situation du testicule dans l'abdomen. Dans ce travail, ROBIN confond absolument le crémaster et le gubernaculum; il y dit partout : « Le gubernaculum testis, ou crémaster, ou musculus testis de HUNTER », tout comme si HUNTER n'avait établi aucune distinction entre ces organes. Il écrit même, dans les dernières lignes de sa publication : « Au lieu d'appeler le gubernaculum ligament du testicule, HUNTER aurait dû continuer à l'appeler muscle du testicule, *musculus testis*, comme il le fait en commençant ». ROBIN, je pense, a dû mal lire ou mal comprendre. Nulle part, dans son mémoire, pas plus au commencement qu'à la fin, HUNTER ne fait la confusion que CH. ROBIN lui attribue.

Dans le mémoire de CH. ROBIN, il n'est question ni du petit oblique, ni du transverse de l'abdomen. Comme CURLING, CH. ROBIN décrit au gubernaculum trois faisceaux d'insertion inférieure : « HUNTER, dit-il, n'a décrit que le faisceau médian. » C'est là une erreur : je montrerai plus loin que les deux faisceaux périphériques de CURLING et de ROBIN ne sont pas autre chose que les fibres des muscles larges qu'HUNTER avait déjà signalées comme se détachant du bord inférieur de la sangle abdominale pour se perdre sur la face antérieure du gubernaculum.

γ) *Après Curling et Robin.* — CURLING et ROBIN venaient de publier leurs mémoires; les contemporains adoptèrent leurs idées. Ainsi, ERNEST GODARD (3), sans plus ample vérification d'ailleurs, défendit la théorie et adapta à l'interprétation de plusieurs faits pathologiques les hypothèses de ses deux prédécesseurs. Bref, tous ces travaux embrouillèrent tant et si bien la question que, malgré les affirmations catégoriques de chaque auteur, le différend dure encore.

---

(1) T.-B. CURLING : *Observations on the structure of the gubernaculum and on the descent of the testis in the fœtus.* In *London Med. Gazette*, 10 avril 1841.

(2) PH.-CH. ROBIN : *Recherches sur la nature musculaire du gubernaculum testis.* In *Mém. de la Société de biologie*, p. 1, Paris, 1849.

(3) ERN. GODARD : *Etude sur la monorch. et la cryptorch. chez l'homme.* In *Comptes rendus des séances et mémoires de la Société de biologie*, t. III, p. 330 et 338, Paris, 1856.



Quatre opinions se partagent aujourd'hui la faveur des anatomistes : les uns considèrent le crémaster comme le vestige du gubernaculum testis ; les autres (ce sont les plus nombreux) en font une dépendance des muscles abdominaux : les troisièmes admettent que la tunique érythroïde est formée tout à la fois par le gubernaculum et par des faisceaux de la ceinture musculaire du ventre ; les derniers, enfin (je ne devrais pas parler au pluriel car je n'en connais qu'un), le dernier, dis-je, veut que le crémaster soit indépendant du gubernaculum et des muscles abdominaux et le considère comme un organe autonome.

*1° Le crémaster est un vestige du gubernaculum.*

C'est l'opinion que défend PH. SAPPEY dans son traité d'anatomie(1). « Le crémaster, dit-il, a été considéré comme une dépendance du petit oblique et du transverse. Cependant, depuis longtemps, l'observation a démontré de la manière la plus nette qu'aucun de ses faisceaux ne présente une pareille origine » ; en effet, ces faisceaux ne décrivent pas des anses à concavité supérieure, comme le croyait M. J. CLOQUET, mais « tous suivent une direction longitudinale et parallèle, tous dépendent du gubernaculum testis qui leur donne naissance en se retournant au moment de la descente du testicule. » Et pourtant, PH. SAPPEY fait remarquer, quelques lignes plus loin, que si « le dartos se contracte sous l'influence du froid, de la douleur, du spasme vénérien », on voit, au contraire, « le crémaster se contracter sous l'influence de toutes les causes qui mettent en jeu les muscles abdominaux, telles que la toux, les cris, le coït, etc. Son action, ajoute-t-il, est intimement liée à celle de ces muscles ». Le P<sup>r</sup> TILLAUX (2) pense comme PH. SAPPEY : « Lorsque le testicule est descendu, le gubernaculum présente une direction inverse de la direction primitive ; il se trouve retourné comme un doigt de gant et constitue le crémaster, en sorte que ce muscle ne doit pas être considéré comme un prolongement des fibres les plus inférieures des muscles petit oblique et transverse ».

---

(1) PH.-C. SAPPEY : *Loco citato*, p. 599.

(2) P. TILLAUX : *Traité d'anatomie topographique*. Chez Asselin, Paris, 1879, 2<sup>e</sup> édition, p. 789.



2° *Le crémaster est une dépendance des muscles abdominaux.*

A côté de ceux qui, comme JEAN-FRANÇOIS JARJAVAY (1), FORT (2), CHRISTOPHER HEATH (3), se contentent de rapporter, sans prononcer entre elles, les opinions des auteurs qui les ont précédés, un grand nombre d'anatomistes font provenir le crémaster de la ceinture musculaire de l'abdomen. A citer parmi eux : ERASMUS WILSON (4), WILHELM THEILE (5), EMIL HUSHKE (6), ELEONORD PETREQUIN (7), J. HYRTL (8), ALFRED VELPEAU et BRUNO BÉRAUD (9), ALFRED RICHET (10), LUSCHKA (11), HENLE (12), SARAZIN (13), GRAY (14), qui s'attache à démontrer pourquoi le crémaster se présente sous un aspect et avec une importance qui peuvent varier d'un sujet à l'autre. Après CLOQUET et après BOURGERY, l'anatomiste américain montre, en effet, que le testicule, dans sa migration, passe soit au-dessous, soit au travers du petit oblique, et revenant ainsi sur ce point d'anatomie qui divisait (avec bien d'autres points encore) le Fran-

---

(1) J.-F. JARJAVAY : *Traité d'anatomie chirurgicale*. Chez Labé, Paris, 1854, t. II, p. 563.

(2) J.-A. FORT : *Anatomie descriptive et dissection*. Chez Delahaye, Paris, 1886, 4<sup>e</sup> édition, t. III, p. 390.

(3) CRISTOPHER HEATH : *Practical anatomy*. Chez A. Churchill, Londres, 1885, 6<sup>e</sup> édition, p. 198.

(4) ERASMUS WILSON : *The anatomist's vade-mecum*. Chez J. Churchill, Londres, 1842, 2<sup>e</sup> édition, p. 187.

(5) F.-G. THEILE : *Encyclopédie anatomique*, traduite par A.-J.-L. Jourdan. Chez J.-B. Baillière, Paris, 1853, t. III, p. 180.

(6) E. HUSHKE : *Idem*. 1845, t. V, p. 361.

(7) J.-E. PETREQUIN : *Traité d'anatomie topographique*. Chez Victor Masson, Paris, 1857, 2<sup>e</sup> édition, p. 351.

(8) JOS. HYRTL : *Handbuch der praktischen Zergliederungskunst*. Chez Wilhem Braumviller, Wien, 1860, p. 181.

(9) A. VELPEAU et B.-J. BÉRAUD : *Manuel d'anatomie chirurgicale*. Chez Germer Baillière, Paris, 1862, 2<sup>e</sup> édition, p. 419.

(10) A. RICHET : *Traité pratique d'anatomie médicale et chirurgicale*. Chez Lauwereyns, Paris, 1877, 5<sup>e</sup> édition, p. 835.

(11) HUBERT LUSCHKA : *Die Anatomie des Menschen*. Zweiter Band, p. 110. Tubingen, 1863.

(12) J. HENLE : *Handbuch der systematischen Anatomie des Menschen*. Zweiter Band, p. 441. Friedrich und Sohn. Braunschweig, 1874.

(13) CH. SARAZIN : Art. *Inguinal* in *Nouveau Dictionnaire de médecine et de chirurgie*. Chez J.-B. Baillière, Paris, 1894, t. XIX, p. 4.

(14) HENRY GRAY : *Anatomy descriptive and surgical*. Chez Henry Lea, Philadelphie, 1878, p. 881.



çais GARANGEOT et l'Allemand HEISTER, il les met d'accord en leur donnant à tous deux satisfaction.

A cette opinion se rangent encore CH. MOREL et MATH. DUVAL (1), FANEUIL D. WEISSE (2), HEITZMANN (3), DEBIERRE (4), KRAUSE (5), GEGENBAUR (6), QUAIN (7), OSCAR HERTWIG (8), KLAATSCH (9), RUDINGER (10) et HENRY MORRIS (11) qui, tout récemment encore, écrivait : « Le crémaster est *réellement* une partie détachée de l'oblique interne ». C'est, enfin, l'interprétation donnée par TESTUT (12).

3° *Le crémaster est à la fois formé par le gubernaculum et par les muscles abdominaux.*

Quelques auteurs pensent qu'aux fibres du cordon gubernaculaire se joignent, pour former le crémaster, des faisceaux qui se détachent des muscles abdominaux.

Chez la femme, au dire de ROUGET (13), « les muscles transverse et petit oblique, conservant pendant toute la

---

(1) CHARLES MOREL et MATHIAS DUVAL : *Manuel de l'anatomie*, p. 1084. Chez Asselin, Paris, 1883.

(2) FANEUIL D. WEISSE : *Practical human anatomy*, p. 49. Chez William Wood, New-York, 1886.

(3) C. HEITZMANN : *Die descript. und topogr. An. des Menschen*, p. 164 et 68. Chez Braumviller, Wien, 1887.

(4) CH. DEBIERRE : *Traité élémentaire de l'anatomie de l'homme*, p. 646. Chez Alcan, Paris, 1890.

(5) W. KRAUSE : *Manuel d'anatomie humaine*, traduit par Louis Dollo, t. I, fasc. 2, p. 220. Chez Masson, Paris, 1888.

(6) C. GEGENBAUR : *Traité d'anatomie humaine*, traduit par Ch. Julien, t. II, p. 678. Chez Reinwald, Paris, 1889.

(7) R. QUAIN'S *Elements of anatomy*, vol. I, part. 1, p. 126. Chez Longmans, London, 1892.

(8) OSCAR HERTWIG : *Traité d'embryologie de l'homme et des vertébrés*, p. 354. Chez Reinwald, Paris, 1891.

(9) KLAATSCH : *Ueber den descensus testiculorum*, in *morph. Jahrbuch* XVI, 4, analysé par PRENANT, in *Revue des sciences médicales d'Hayem*, 1892, p. 17.

(10) N. RUDINGER : *Précis d'anatomie topographique*, traduit par PAUL DELBET, p. 186. Chez J.-B. Baillière, Paris, 1894.

(11) HENRY MORRIS : *A treatise of hum. anatomy*, p. 432. Chez J. et A. Churchill, London, 1893.

(12) L. TESTUT : *Traité d'anatomie humaine*, 1<sup>re</sup> édit. et 2<sup>e</sup> édit., fasc. 3, p. 958. Chez O. Doin, Paris, 1894.

(13) CHARLES ROUGET : *Recherches sur les organes érectiles de la femme et sur l'appareil musculaire tubo-ovarien*, in *Journal de la physiologie de l'homme et des animaux de Brown-Séguard*, 1858, t. I, p. 489.



vie la disposition que les faisceaux striés du gubernaculum testis (futur crémaster) présentent chez les fœtus et les mâles des rongeurs et des insectivores, projettent dans le centre du ligament rond des anses très allongées qui dépassent la partie moyenne de ce ligament ». Je revien-  
drai plus loin sur ce point particulier de la question.

C'est cette hypothèse de la dualité du crémaster que semble adopter JEAN CRUVEILHIER (1) : « Toutefois, dit-il, ces anses si bien décrites par J. CLOQUET sont très variables et ne me paraissent nullement constituer tout le muscle crémaster. Les anses les plus inférieures du petit oblique et du transverse, quand elles existent, en sont complètement distinctes. Le crémaster, voilà donc le vrai gubernaculum ».

V. PAULET (2) est plus explicite, quand il écrit : « Outre ce muscle propre formé de deux faisceaux, l'un interne qui s'insère à l'épine du pubis, l'autre externe qui naît de la face supérieure de l'arcade crurale, la tunique érythroïde renferme encore un certain nombre de fibres ansiformes ou plutôt d'anses musculaires à concavité supérieure, dont les deux extrémités remontent dans le canal inguinal, dont la convexité descend plus ou moins bas ; quelques-unes atteignent le fond du scrotum ; il est à remarquer que ces anses sont toutes rassemblées en avant du cordon, ce qui s'explique par leur mode de formation ; elles sont, en effet, constituées par les fibres les plus inférieures du petit oblique et du transverse entraînées hors de l'abdomen au moment de la descente du testicule ». Mais PAULET se déclare incompetent pour résoudre la question de savoir si le crémaster propre est ou non formé par le retournement du gubernaculum.

Chez mon maître le P<sup>r</sup> FARABEUF (3) apparaît une pointe de scepticisme : « Le crémaster, écrit-il, dérive probablement du gubernaculum testis ; l'on a coutume d'admettre

---

(1) J. CRUVEILHIER : *Traité d'anatomie descriptive*, revu et augmenté par MARC SÉE et CRUVEILHIER FILS, 4<sup>e</sup> édit., t. I, p. 523 et t. II, p. 355 et 381. Chez Asselin, Paris, 1865.

(2) V. PAULET : *Traité d'anatomie topographique*, 1<sup>re</sup> partie, p. 633 et 645. Chez Masson, Paris, 1867, et *Résumé d'anatomie appliquée*, p. 293. Chez G. Masson, 1875.

(3) L.-H. FARABEUF : *Dictionnaire encyclopédique des sciences médicales*. Chez Masson, t. XXIII, 1<sup>re</sup> partie, art. Crémaster, p. 3.



que la partie centrale ou scrotale de ce gubernaculum, continuant à se raccourcir et agissant comme le bras introduit dans un bas pour le retourner, retourne la partie engainante ou inguinale du gubernaculum, et entraîne dans ce tube musculaire le testicule et tous les éléments du cordon. Si cette théorie est vraie, et CURLING n'en doute pas, le crémaster n'est pas autre chose que la partie périphérique du gubernaculum testis. J. CLOQUET a pensé que les anses musculaires qui enchâssent le cordon et le testicule n'étaient que des fibres du muscle petit oblique très allongées, dont le testicule s'était coiffé en perforant la partie abdominale pour effectuer sa descente. Il existe, en effet, généralement, devant la racine du cordon, des anses d'une flèche très courte, qui paraissent appartenir nettement au muscle petit oblique; et l'on explique les variétés que l'on remarque dans le nombre des faisceaux du crémaster, en disant que le testicule a pu sortir soit au-dessous du muscle petit oblique, entraînant à peine quelques-uns de ses faisceaux inférieurs, soit un peu plus haut, mais alors en se coiffant, en avant, en dessous et même en arrière, avec les fibres des muscles transverse et petit oblique ».

BEAUNIS et BOUCHARD (1) pensent « que la gaine musculaire du gubernaculum constitue une portion du crémaster, mais que celui-ci se compose aussi en partie de fibres provenant du petit oblique et en très grande quantité du transverse ». ADRIEN CHARPY (2) croit que le crémaster n'est pas autre chose que la gaine striée du gubernaculum : « Ce n'est pas, dit-il, une continuation des muscles larges de l'abdomen, bien qu'on le voie se contracter énergiquement avec eux dans la toux, le rire, l'effort », mais à lui « peuvent s'ajouter des fibres accessoires du petit oblique et du transverse ». Et KUBORN (3) défend, avec CUNNINGHAM, cette espèce de dualité de la tunique érythroïde.

---

(1) H. BEAUNIS et A. BOUCHARD : *Nouveaux éléments d'anatomie descriptive*. Chez J.-B. Baillière, Paris, 1885, 4<sup>e</sup> édit., p. 812 et 1041 et 5<sup>e</sup> édit., p. 825 et 1050.

(2) AD. CHARPY : *Organes génito-urinaires*. Leçons publiées par Armand Luis, p. 114. Chez Cassan fils, Toulouse, 1890.

(3) P. KUBORN : *Guide de dissection et résumé d'anatomie topographique*, p. 288. Chez Marcel Nierstasz, Liège, 1890.



Enfin, plus récemment, BRAMANN (1) a plaidé pour l'identité du crémaster et du gubernaculum testis dans un mémoire très étudié sur la migration testiculaire. Au dire de BRAMANN, le gubernaculum est formé, au centre, de tissu cellulaire et de vaisseaux; par-dessus ceux-ci s'appliquent un manchon celluleux et des fibres musculaires striées, transversales en bas, obliques en haut (qu'on n'oublie pas ce détail important); puis, le fascia transversalis et le péritoine recouvrent le tout. La couche musculaire du gubernaculum est le crémaster préformé; elle émane du petit oblique. Avant la descente du testicule, il n'y a donc pas de crémaster scrotal; le crémaster est abdominal. Et la preuve, dans la pensée de BRAMANN, que cette gaine striée du gubernaculum est bien le futur crémaster scrotal, c'est qu'elle est animée par le filet externe du rameau génital de la branche génito-crurale, filet qui, plus tard, quand le testicule a accompli sa migration, se perd dans les bourses.

Il faut dire que BRAMANN a étudié le gubernaculum testis sur cinq fœtus de 6 à 7 mois, c'est-à-dire, sur des sujets qui, de son aveu même, ont le testicule tout près de l'orifice profond du canal inguinal « à moins de 5 à 8 millimètres ».

*4° Le crémaster ne provient ni du gubernaculum  
ni des muscles abdominaux.*

C'est, sans doute, l'opinion de BARROIS, quoiqu'il ne la soutienne pas sous la forme que je viens de lui donner. BARROIS (2) dit, en effet, d'une part : « L'opinion de CLOQUET, celle qui fait du crémaster une dépendance des muscles abdominaux, basée évidemment sur des dissections incomplètes et peut-être aussi sur des idées préconçues, est absolument rejetée maintenant ». Il serait choquant de voir BARROIS porter un jugement si léger sur le mémoire, de tous points très remarquable,

---

(1) F. BRAMANN : *Beitrag zur Lehre von dem Descensus testiculorum und dem Gubernaculum Hunteri des Menschen*, in *Arch. für Anat. und Entwicklungsgesch.*, von His und Braune, 1884. Traduit par F. TOURNEUX et G. HERMANN, in art. *Testicule* du *Dictionnaire encyclopédique des sciences médicales*, t. XVI, 3<sup>e</sup> série, p. 561, à Paris, chez Masson; et traduit par PAUL BEZANÇON, in *Etude sur l'ectopie testiculaire du jeune âge et son traitement*, thèse in Paris, 1892, n° 231, p. 10.

(2) TH.-CH. BARROIS : *Contribution à l'étude des enveloppes du testicule*, thèse in Lille, 1882, n° 34, p. 17.



écrit par CLOQUET, s'il n'était facile de se convaincre, en lisant la thèse, du reste très étudiée, de l'auteur, qu'il a attaqué, sans l'avoir suffisamment médité, un travail qui est, au contraire de ce qu'il affirme, tout à fait riche en documents. Ailleurs, on lit dans la brochure de BARROIS : « Chez des embryons où le testicule était encore situé très haut dans l'abdomen, je n'ai jamais pu constater la présence du faisceau externe et strié du gubernaculum qui doit devenir plus tard le crémaster externe ». Ce qui veut dire, si je ne m'abuse, que BARROIS ne croit pas à l'existence des faisceaux périphériques du gubernaculum qui, au dire de CURLING, deviendraient, après la migration du testicule, le muscle crémaster strié. Enfin, BARROIS n'accepte pas davantage que l'origine du crémaster strié soit le faisceau central du gubernaculum, puisque, dit-il (p. 52), « malgré les plus minutieuses recherches, il lui a été impossible de découvrir, dans ce faisceau central, la moindre trace de fibres striées ». Ainsi donc, le crémaster ne dépend ni de la ceinture charnue de l'abdomen, ni des faisceaux périphériques du gubernaculum, ni du faisceau central de celui-ci : « C'est donc un muscle spécial et indépendant » (p. 17). Pour BARROIS, sans doute ; mais je ne crois pas qu'on soit, comme il le dit, « généralement d'accord » avec lui sur ce point.

### B. La disposition du crémaster.

Voilà, en abrégé, l'histoire du crémaster. Je dois dire que, depuis le jour où le manuscrit de ce mémoire a été déposé sur le bureau de la Société de Biologie (13 octobre 1894), A.-H. SOULIÉ (de Toulouse) a écrit, sur la poche crémasterienne et la migration des testicules, un travail important et très étudié (1), amplification documentée de deux publications antérieures (2 et 3). J'aurai l'occasion

---

(1) A.-H. SOULIÉ : *Recherches sur la migration des testicules dans les principaux groupes de mammifères*. A Toulouse, chez Douladoure-Privat, 1895.

(2) M.-A. SOULIÉ : *La poche crémasterienne chez les insectivores et chez les rongeurs*. In *Comptes rendus hebdomadaires des séances de la Société de Biologie*, 23 novembre 1894, n° 29, p. 727. A Paris, chez Masson.

(3) M.-A. SOULIÉ : *Sur la structure de la poche crémasterienne chez les rongeurs et chez les insectivores*. In *Bibliographie anatomique*, 1895, tome I.



d'en reparler. Je vais maintenant essayer de trancher le différend. L'anatomie comparée peut seule éclairer les débats. Il faut savoir d'elle :

1° La disposition du crémaster et du gubernaculum chez les animaux dont les testicules sont perpétuellement cachés (*absence de migration*).

2° La disposition du crémaster et du gubernaculum chez les animaux dont les testicules sont temporairement et périodiquement cachés (*migration temporaire*).

3° La disposition du crémaster et du gubernaculum à l'état foetal et à l'état adulte chez les animaux dont les testicules sont, après la naissance, perpétuellement visibles (*migration définitive*).

Puis, muni de ces données, j'étudierai :

4° La disposition du crémaster sur l'homme fœtus et sur l'homme né.

**1° Le crémaster et le gubernaculum chez les animaux dont les testicules sont perpétuellement cachés.**

« Les espèces dans lesquelles les testicules restent dans la cavité abdominale, en avant ou en dessous des reins, sont les monotrèmes, beaucoup d'édentés, tous les cétacés vrais et herbivores, et certains pachydermes comme l'éléphant, le rhinocéros et le daman (1). » Chez ces véritables « testiconda », dont quelques-uns ont une migration testiculaire, mais une migration partielle et incomplète, toujours intra-abdominale, il n'existe ni gubernaculum, ni crémaster; il n'y a point, en effet, « de raison apparente qui motive chez eux l'existence d'un tel muscle ». Aussi, les testicules, dit RICHARD OWEN (2), « sont-ils simplement soutenus par leurs vaisseaux et par un repli du péritoine analogue aux ligaments larges de l'utérus et des ovaires ». Ce repli est un véritable méso-vasculaire: c'est en cheminant au milieu de la lame de tissu cellulaire lâche qui sépare les deux feuilletts que les vaisseaux arrivent à la glande. Rien n'existe, sur ces mammifères sans migration testiculaire, qui rappelle le gubernaculum.

---

(1) C.-TH. DE SIEBOLD et H. STANNIUS, traduit par A. SPRINGER et TH. LACORDAIRE: *Anatomie comparée*. Encyclopédie Roret, t. II. p. 509, Paris, 1850.

(2) RICHARD OWEN: *Notes aux œuvres complètes de John Hunter*. *Loco citato*, t. IV, p. 68.



2° Le crémaster et le gubernaculum chez les animaux à testicules temporairement et périodiquement cachés.

C'est des rongeurs et des insectivores qu'il s'agit ici. « Chez eux, le canal vaginal reste toujours ouvert, ce qui amène cette conséquence que les testicules, sur la tunique vaginale desquels s'épanouit le muscle crémaster, *rentrent dans la cavité abdominale pendant l'époque du rut.* » Tel est le cas, encore, des marsupiaux, des chériorptères, des phoques, etc. Je ne suis pas naturaliste : je ne sais donc pas qui a raison de SIEBOLD et STANNIUS (1) qui parlent ainsi, ou de RICHARD OWEN (2) qui dit, au contraire, « *que dans la saison de l'accouplement, les testicules subissent une augmentation périodique de volume et qu'ils sortent de l'abdomen* sous l'influence des actions expulsives du diaphragme et des muscles abdominaux »; mais peu importe; chez ces animaux, les testicules entrent dans l'abdomen et en sont expulsés à époques déterminées; on dit même qu'il s'agit chez eux d'une migration volontaire.

Voilà le fait.

A. A l'état fœtal.

J'ai examiné des fœtus de lapins et de cobayes; chez tous, quel que soit leur âge, voici ce que j'ai vu :

Le gubernaculum se détache de la queue de l'épididyme, pénètre, par l'orifice profond du canal inguinal, dans l'épaisseur de la paroi abdominale et se confond avec la musculature de celle-ci au point que l'on ne peut l'en séparer. Quand on exerce, de bas en haut, une traction sur le testicule, comme pour allonger le gubernaculum, on voit très nettement les fibres inférieures des muscles abdominaux profonds entrer dans la cavité ventrale et former, pour suivre le gubernaculum, une espèce de *cône musculaire* dont le sommet se continue avec le gubernaculum et dont la base s'épanouit sur la paroi abdominale. Ce sont là les faisceaux retournés du petit oblique et du transverse, entraînés par les efforts qu'on exerce sur le ligament du testicule auquel ils adhèrent d'une façon intime. Mais ce cône a une existence tout à fait artificielle : il ne se forme que par l'ascension forcée du testicule. Je parle ici, cela s'en-

---

(1) C.-TH. DE SIEBOLD et H. STANNIUS : *Loco citato*, p. 509.

(2) RICHARD OWEN : *Loco citato*, p. 69.



tend, d'un cône apparent, et non pas des quelques fibres striées que le microscope décèle dans le segment inférieur du gubernaculum, et dont la présence est due, sans nul doute, à ce que le testicule, dans sa migration, subit, par périodes, une légère ascension momentanée et entraîne alors vers lui, comme tout à l'heure la main de l'anatomiste, quelques fibres musculaires de la ceinture abdominale. Mais l'existence de ce « cône inguinal » naturel, ainsi que dit KLAATSCH (1), ne détruit en rien la double individualité du gubernaculum d'une part et, d'autre part, des quelques faisceaux striés qui l'entourent près du point où il pénètre dans la paroi de l'abdomen.

*B. A l'état adulte.*

DEBIERRE et PRAVAZ (2) ont étudié des lapins et des cobayes et ont pu, sur eux, distinguer le crémaster du gubernaculum testis. Le crémaster, à leur dire, se compose de deux faisceaux : l'un, externe, se continue avec le petit oblique et le transverse ; l'autre, interne, émane de la gaine du grand droit. Le gubernaculum, d'après leur description, est une sorte de pyramide musculaire fine et éraillée qui s'attache en haut au pôle inférieur du testicule ainsi qu'à la queue de l'épididyme, et qui, en bas, tapisse le fond de la tunique fibreuse en lui adhérant. Les fibres du crémaster sont nettement striées ; celles du gubernaculum sont lisses, quoique, à vrai dire, la ponctuation de leur noyau marque, de leur part, une tendance à la striation.

DEBIERRE et PRAVAZ font aussi remarquer que le crémaster ne saurait faire descendre le testicule dans les bourses, puisque les attaches supérieures de ce muscle sont situées sur un plan plus élevé que l'anneau inguinal intérieur ; aussi bien le crémaster est-il, au contraire, d'après eux, l'agent qui attire la glande génitale dans le ventre ; il lui forme comme une espèce de bonnet dont elle se coiffe ou se décoiffe suivant qu'elle descend ou monte.

---

(1) H. KLAATSCH : *Ueber den Descensus testiculorum*, in *Morphologisches Jahrbuch*. Bd. XVI, p. 4. Leipzig, 1890. Analysé par PRENANT, in *Revue des sciences médicales*, 1892, p. 17.

(2) CH. DEBIERRE et J. PRAVAZ : *Contribution à l'étude du muscle crémaster, du gubernaculum testis et de la migration testiculaire*. Lyon médical, 6 juin 1886, n° 23, p. 167.



Dans un mémoire déjà vieux, ARLOING (1) avait signalé, en passant, l'indépendance, chez le lièvre et le lapin, du crémaster et du gubernaculum. « La gaine vaginale, dit-il, est doublée d'une couche musculaire dans toute l'étendue de sa face externe. Cette membrane contractile appartient au muscle crémaster; la queue de l'épididyme est engagée dans le collet de la gaine vaginale, et son sommet est fixé au fond des bourses par un gubernaculum testis très court (lapin mâle); le sommet de la queue de l'épididyme est fixé au fond de la gaine vaginale, ou plutôt adhère à la face interne du crémaster par l'intermédiaire d'un très court cordon blanchâtre qui est le vestige du gubernaculum testis ».

J'ai disséqué plusieurs lapins et plusieurs cochons d'Inde. Voici, en réalité, comment sont les choses :

Quand le testicule est hors du ventre, il est enfoui dans une enveloppe vaginale doublée d'un scrotum rudimentaire. Le crémaster qui se détache des muscles de la ceinture abdominale, ainsi que l'ont indiqué DEBIERRE et PRAVAZ, s'épanouit, blanc et ténu, sur la face externe de cette vaginale à laquelle il forme comme un sac musculaire à jour (poche crémastérienne) et dont il atteint, du reste, le fond. De la queue de l'épididyme part un petit cordon blanchâtre, assez fragile mais facilement séparable (ligament de l'épididyme), qui vient se fixer au fond de la poche crémastérienne et à la face profonde de la peau du scrotum — elles adhèrent en ce point l'une à l'autre — et sur lequel la vaginale se réfléchit; quand on tire sur le testicule comme pour le remonter dans le ventre, le scrotum suit ce testicule et rentre, pour ainsi dire, en lui-même; il en est de même du sac crémastérien dont les parois s'invaгинent, comme la peau, dans la propre cavité qu'elles limitent, et forment ainsi un véritable *cône musculaire* qui est l'image de celui qu'on trouve, sur les fœtus, à la partie terminale du gubernaculum. C'est là, du reste, l'image de ce qu'on observe sur le lapin dont le testicule est dans le canal inguinal, à moitié sorti, ou bien en pleine cavité abdominale, tout à fait rentré. On trouve alors le scrotum

---

(1) P. ARLOING : *Etude comparative sur les organes génitaux du lièvre, du lapin et du léporide*, in *Journal de l'anatomie et de la physiologie*. Chez G. Baillière, Paris, 1868, p. 449.



déprimé en cul-de-sac et le gubernaculum comme entouré d'un cylindre musculaire strié au milieu duquel il n'est difficile ni de le distinguer, ni de l'isoler. Ce cylindre musculaire, c'est le crémaster retourné en doigt de gant.

C'est précisément dans cette situation que JOHN HUNTER (1) a surpris le gubernaculum sur le hérisson ; il n'a étudié qu'un individu, et celui-ci avait précisément le testicule dans le ventre. « Chez le hérisson, dit-il, les testicules restent pendant toute la vie logés dans l'abdomen, dans la même situation que chez le fœtus humain — HUNTER ignorait, sans doute, la migration périodique — et ils adhèrent par un ligament semblable (c'est du gubernaculum qu'il veut parler) à la surface interne des parois de l'abdomen au niveau de l'aîne. Or, chez cet animal, les fibres inférieures du muscle oblique interne, qui constituent le crémaster, se contournent en dedans à l'endroit où, chez les autres animaux, les vaisseaux spermatiques sortent au dehors ; elles forment, par leur renversement, un bord ou une lèvre lisse, et elles remontent ensuite sur le ligament jusqu'à l'extrémité inférieure du testicule ».

Mes études sur l'appareil crémastérien des rongeurs complètent donc, comme on peut le voir, celles de DEBIERRE et PRAVAZ ; les conclusions auxquelles je suis arrivé confirment celles qu'ils avaient tirées de leurs observations. Au reste, ils n'ont fait que voir et dire, eux-mêmes, ce qu'avait très bien vu et très bien dit JOHN HUNTER, dont on a si souvent travesti la pensée : à savoir que le ligament du testicule et le muscle du testicule forment deux organes tout à fait distincts.

Le gubernaculum, en traversant la paroi abdominale, prend adhérence avec les fibres musculaires striées de cette paroi, et dès lors ces fibres musculaires striées sont liées aux modifications de longueur que subit le gubernaculum et à la migration testiculaire qui en est le corollaire : le testicule remonte-t-il, les faisceaux striés remontent aussi, entraînés par le gubernaculum, et forment, dans l'intérieur du ventre, le *cône inguinal* ; le testicule descend-il, les faisceaux striés descendent aussi, tirés par le gubernaculum et forment la *poche crémastérienne*.

Quant au rôle respectif que jouent plus tard, chez l'ani-

---

(1) JOHN HUNTER : *Loco citato*, p. 69.



mal adulte, le crémaster et le gubernaculum testis dans la descente périodique du testicule des rongeurs, je n'en veux dire que quelques mots; aussi bien ce mécanisme est-il tout à fait obscur, comme celui de la migration du testicule humain; l'on pourra, je pense, discourir longtemps sur ce « magna problemum » de LANGENBECK sans le résoudre. *A priori*, il me semble vraisemblable que dans cette descente périodique du testicule des rongeurs, le gubernaculum doit servir de simple fil conducteur et que le rôle important incombe aux muscles larges de l'abdomen qui expulsent, sans doute, l'organe par leur contraction. Même, il ne me répugnerait pas d'admettre, à l'encontre de DEBIERRE et PRAVAZ, que le crémaster invaginé dans le ventre fût, en partie tout au moins, l'agent de cette migration. Il ne faut pas oublier qu'un muscle, en se contractant, rapproche son point d'insertion mobile de son point d'insertion fixe. Quoi d'étonnant à ce que les contractions du crémaster amènent jusque dans le canal inguinal (point d'insertion fixe qui est extra-abdominal) la tunique vaginale et le testicule (point d'insertion mobile qui est intra-abdominal)? Une fois arrivé dans le canal inguinal, le testicule en serait ensuite chassé par la contraction des muscles du ventre. En ce qui concerne la réintégration par le testicule du domicile péritonéal, il ne me paraît pas douteux qu'il faille en attribuer le mécanisme aux fibres crémasteriennes, soit que l'enveloppe érythroïde, comme le prétend RICHARD OWEN (1), se contracte sur la glande et la ramène dans l'abdomen en la poussant (mécanisme de la pression), soit que les faisceaux musculaires la rapprochent du canal inguinal en la tirant (mécanisme de la traction). Peut être l'application de l'électricité sur la poche musculaire du testicule pourrait-elle éclairer cette question.

Mais, dans l'espèce, tout cela importe peu.

### 3° Le crémaster et le gubernaculum chez les animaux à testicules perpétuellement visibles.

#### A. CHEZ LES ANIMAUX A L'ÉTAT FOETAL

Mes études ont porté sur plusieurs classes des mammifères; parmi les ruminants, j'ai choisi les ovidés et les bovidés; parmi les solipèdes, le cheval.

---

(1) RICHARD OWEN : *Loco citato*, p. 69.



α) **Ovidés et bovidés.** — J'ai disséqué beaucoup de fœtus d'ovidés et de bovidés; j'ai examiné des sujets à tous les âges de la vie utérine.

Les fœtus des ovidés et des bovidés sont loin de présenter, en ce qui concerne l'étude de la migration testiculaire, les avantages que présentent ceux des pachydermes solipèdes; chez ceux-là, en effet, la descente s'opère de très bonne heure, tandis que chez ceux-ci le testicule ne descend souvent dans les bourses qu'après la naissance.

Pour les premiers, on ne peut donc utiliser, en ce qui a trait à l'étude des organes dont le développement est lié à la migration testiculaire, que des sujets très jeunes dont les tissus mous et gélatineux sont d'une dissection difficile. Ainsi, sur un fœtus de brebis long de quinze centimètres (je mesure du point culminant de la tête à la naissance de la queue) le testicule est déjà à l'entrée du canal inguinal, quelquefois même dans le canal inguinal. Sur les fœtus de vache, la descente est aussi très précoce.

« Chez le bélier dont le testicule est encore suspendu dans la cavité abdominale, dit JOHN HUNTER dans son remarquable mémoire, le crémaster existe également, quoiqu'il soit alors plus faible; au lieu de se diriger de haut en bas, comme dans le cas où le testicule est descendu, il se réfléchit de dehors en dedans et de bas en haut et se perd sur le repli péritonéal qui recouvre le ligament qui attache le testicule aux parois de l'abdomen et qui, dans cet état de l'animal, a environ un pouce et demi de longueur ». Je ne sais si JOHN HUNTER entend parler du bélier fœtus ou du bélier adulte dont le testicule n'aurait pas accompli sa migration, — accident qu'il prétend fréquent et que je juge, au contraire, assez rare d'après les observations que j'ai faites aux échaudoirs et les questions que j'ai posées aux tueurs (ceux-ci donnent au bélier cryptorchide le nom de bique-bouc) —; mais ce que je puis affirmer, c'est que rien de semblable à la disposition que signale HUNTER n'existait chez les fœtus (et ils sont nombreux) que j'ai examinés. Voici, en réalité, ce qu'on voit :

*1° Avant que le testicule ait pénétré dans le canal inguinal.*

On dépouille le ventre de l'animal; cela est facile et la peau vient tout d'une pièce; on ouvre l'abdomen en croix. Un peu au-dessus de l'orifice profond du canal inguinal, à



un ou deux centimètres, le testicule apparaît tout à fait blanc, gros comme un grain de chènevis chez le bœuf, un peu plus volumineux chez le taureau. Il est entouré par le péritoine ; derrière lui se développe un méso bien marqué ; il est coiffé par l'épididyme ; à son pôle inférieur s'attache un cordon blanchâtre, élastique, recouvert par le péritoine qui forme aussi derrière lui un méso. Ce cordon plonge dans le canal inguinal. Quand on saisit ce cordon entre les mors d'une pince et qu'on l'attire dans l'intérieur de la cavité abdominale, la poche des bourses, qui est déjà formée, se fronce à sa partie inférieure et rentre, pour ainsi dire, en elle-même ; elle se retourne si on augmente la traction et peut ainsi, complètement invaginée, entrer tout entière dans la cavité abdominale, suivant le gubernaculum avec lequel il est facile d'observer sa continuité.

Si on étudie cette poche des bourses, en place, après dépouillement, voici ce qu'on voit. Elle est formée par des fibres musculaires qui viennent de la partie inférieure des muscles abdominaux et sortent par l'orifice inférieur du canal inguinal ; ces fibres sont étalées de façon à former une tunique complète, éraillée pourtant en certains points. Elles sont surtout nombreuses et épaisses en dehors, où elles sont formées par l'épanouissement d'un faisceau qui se rend vers la ceinture musculaire abdominale, se confond avec elle, mais peut être artificiellement isolé par la dissection du corps du petit oblique dont il forme manifestement les fibres inférieures, et être suivi ainsi jusque sur la forte aponévrose qui recouvre le psoas iliaque. Les fibres postérieures et internes s'attachent sur l'arcade crurale. Il s'agit donc là d'une véritable tunique érythroïde préformée, émanée du petit oblique et formant une poche tout ouverte devant le testicule. Quand, de la cavité abdominale, on essaie de glisser un stylet dans la poche érythroïde par le canal inguinal, en suivant le gubernaculum, on constate que le bec de l'instrument bute un obstacle et est bientôt arrêté. En effet, on voit bien le péritoine plonger, avec le gubernaculum et sur la face antérieure de celui-ci, dans le canal inguinal ; mais il n'y forme qu'une fossette peu prolongée : c'est le fond de cette fossette qui arrête la pointe du cathéter. En arrière et sur les côtés, on ne peut même pas introduire l'instrument, le petit méso du guber-



naculum s'y opposant; mais si l'on détruit ce méso, le stylet, derrière le faisceau gubernaculaire, s'enfonce facilement et plonge dans la bourse érythroïde.

2° *Quand le testicule a franchi le canal inguinal.*

L'enveloppe érythroïde apparaît alors très rouge, très développée, très épaisse, surtout en dehors. On peut étudier plus facilement encore l'origine des faisceaux musculaires qui la forment. A cet égard, rien à ajouter à ce que j'ai dit plus haut. On ouvre les bourses par une petite incision antérieure, et, à une hauteur variable suivant l'âge de l'animal, on trouve le testicule vertical, n'ayant pas encore accompli sa migration complète et toujours situé à une certaine distance au-dessus du fond de la poche. Du pôle inférieur de ce testicule se détache le gubernaculum: ce gubernaculum, dont le volume, sur les fœtus de cet âge, est beaucoup plus considérable, n'est pas très gros à son extrémité testiculaire, mais il s'enfle bien vite, se double, durcit et va s'attacher tout au fond de la gaine musculaire; quand on palpe les bourses avant de les avoir incisées, on dirait qu'elles sont remplies par deux testicules de chaque côté: l'un supérieur, petit et mou, l'autre inférieur, volumineux et dur. Ce faux testicule inférieur c'est, en réalité, la queue du gubernaculum.

La poche érythroïde a la forme d'une gourde, d'une cornue à col droit; elle est pyriforme. Le col est en haut, attaché à la paroi abdominale; le ventre est en bas, pendant entre les cuisses. Si, dans le haut du col de cette gourde, on pratique un orifice et que, par cet orifice, on glisse un stylet dans la cavité de la poche, on peut se convaincre que ce stylet pénètre jusqu'au fond, en suivant le gubernaculum; ce stylet, promené tout autour du gubernaculum, le circonscrit de tous côtés, cheminant entre lui et la face profonde de la gaine érythroïde; en arrière, cependant, sa course circulaire est arrêtée: là, il y a une barrière tendue entre le faisceau gubernaculaire et l'érythroïde. La cavité où se promène ainsi le cathéter est la cavité vaginale; cette cavité vaginale n'est donc pas seulement péritesticulaire, elle est encore sous-testiculaire, c'est-à-dire périgubernaculaire.

En incisant la poche érythroïde, on peut se rendre compte des rapports qui existent entre ses faisceaux et le



gubernaculum. On voit ce gubernaculum, tout à fait en bas, au fond du sac, adhérer d'une façon très intime à la face profonde de l'enveloppe crémasterienne au milieu de laquelle il est inclus. Cette adhérence est telle qu'il y a véritablement fusion entre l'un et l'autre. En tirant le gubernaculum vers l'abdomen, on peut l'extraire de sa gaine érythroïdienne qui le suit alors, se retourne et se met, pour ainsi dire, à l'envers. C'est ainsi qu'on peut facilement étudier la continuité des deux organes : au point où ils se confondent, un sillon peu profond mais indiscutable, sillon visible à l'œil nu, mais surtout très apparent à la loupe, et un changement de couleur assez prononcé (le crémaster est plus rouge que le gubernaculum) marquent leurs limites réciproques. Au reste, s'il pouvait subsister quelque doute à cet égard, le microscope trancherait la question. C'est lui que DEBIERRE et PRAVAZ (1) ont interrogé ; voici comment ils formulent le résultat de leurs recherches : « Le gubernaculum testis est de nature musculaire. Ses éléments sont composés d'une série de cellules fusiformes à noyau ovoïde fortement coloré par le carmin, soudés bout à bout et réunis en faisceaux. La poche érythroïde, bien que formée d'éléments musculaires jeunes, laisse néanmoins entrevoir que ces éléments sont des fibres striées ».

Le gubernaculum n'adhère pas seulement à la tunique érythroïde par sa queue ; il lui adhère encore en arrière par son dos ; celui-ci s'accote aux faisceaux crémasteriens postérieurs avec lesquels il semble faire corps. C'est cette espèce de médiastin postérieur qui empêche le stylet de circuler librement tout autour du gubernaculum dans la poche érythroïde et c'est sur lui que la vaginale se replie de l'un sur l'autre.

Telle est la disposition du crémaster et du gubernaculum sur les fœtus des vaches et des brebis. Au résumé, le crémaster forme, chez eux, une véritable bourse éraillée qui est en continuité avec la ceinture musculaire abdominale ; cette poche se développe avant le moment où le testicule voyage dans le canal inguinal. Dans son fond vient s'attacher le gubernaculum testis et c'est, à n'en pas douter, ce gubernaculum qui, en passant au travers des

---

(1) CH. DEBIERRE et J. PRAVAZ : *Loco citato*, p. 170.



faisceaux du petit oblique et du transverse, entraîne ceux-ci avec lui. L'épaisseur croissante de la queue de ce gubernaculum semble indiquer que c'est en se ratatinant et en se ramassant sur lui-même par en bas qu'il fait descendre le testicule. C'est aussi par cette rétraction progressive qu'il entraîne avec lui le péritoine qui lui adhère; ce péritoine forme d'abord, dans le canal inguinal, un petit cul-de-sac qui précède le testicule et qui bientôt plonge dans la poche crémastérienne. De sorte que le gubernaculum est en même temps l'agent de la migration du testicule et de la formation de la vaginale, et que le testicule, en descendant, plonge toujours, je ne dirai pas dans un sac péritonéal préformé, mais derrière un sac péritonéal préformé. Comme on peut le voir, la disposition du crémaster des fœtus des ruminants n'a rien de commun avec celle qu'a décrite HUNTER : c'est donc bien du bélier adulte à testicule intra-abdominal qu'a voulu parler le savant anatomiste anglais; je dirai plus loin comment il faut interpréter le cas qu'il a observé.

Ainsi, à aucune période de la vie fœtale, on ne peut observer, ni chez les ovidés ni les bovidés, que des faisceaux se détachent des muscles de l'abdomen et montent vers le testicule : voilà un premier point. De plus, le testicule est encore dans la cavité abdominale quand la tunique érythroïde est formée : voilà un second point. Une conclusion s'impose donc : la formation de cette tunique érythroïde n'a rien à voir avec le prétendu retournement de fibres striées qui, parties de la ceinture abdominale, iraient, en remontant dans le ventre, former comme une enveloppe à la portion abdominale du gubernaculum. La genèse du crémaster, étant donné que sa dépendance du petit oblique ne peut être contestée, ne peut s'expliquer que de la façon suivante : le gubernaculum, en s'allongeant pour atteindre le fond des bourses, ou peut-être en se rétractant, une fois qu'il l'a atteint, de façon à assurer la migration testiculaire, emporte avec lui, dans la première hypothèse, ou tire à lui, dans la seconde, les faisceaux du petit oblique auxquels il adhère.

DEBIERRE et PRAVAZ avaient vu, avant moi, que la poche érythroïdienne est déjà formée chez les ovidés et les bovidés alors que le testicule et le gubernaculum sont encore, pour ainsi dire, tout entiers renfermés dans le ventre, et



KLAATSCH (1) qui admet, pour toutes les espèces animales, l'existence d'un cône inguinal, c'est-à-dire l'existence de faisceaux allant, du petit oblique et du transverse, rejoindre le gubernaculum en s'invaginant dans l'abdomen, est obligé de reconnaître qu'il n'a jamais observé ce cône inguinal chez les marsupiaux, les carnivores et les ruminants. Il dit bien, à la vérité, que cela tient à ce que ses recherches n'ont pas porté sur des stades suffisamment jeunes; mais ces stades, je les ai étudiés, et jamais, je le répète encore, je n'ai vu de fibres abdominales pénétrer dans le ventre à la recherche du gubernaculum.

β) **Chez les pachydermes.** — Voici ce que j'ai observé sur deux fœtus de jument : l'un avait douze centimètres (de la tête à la racine de la queue); l'autre dix-sept.

Le scrotum n'est pas formé; il est marqué par une saillie à peine apparente; la verge est bien formée.

La peau du ventre enlevée, on tombe sur le tendon plat, mince, gélatineux du grand oblique qui, en bas, tout près de l'arcade crurale, est traversé par le gubernaculum; celui-ci se perd gros, ramassé, gélatineux, paraissant libre de toute attache aux plans fibreux et osseux de la région, dans le tissu cellulaire qui recouvre l'orifice extérieur du canal inguinal.

Le tendon du grand oblique enlevé, on voit, creusé dans le petit oblique, près de son bord inférieur, un orifice dont les contours musculaires sont parfaitement nets.

Le ventre ouvert, apparaît le testicule, placé en dehors du rein, le hile tourné en dedans; les vaisseaux qui abordent ce hile traversent perpendiculairement la partie inférieure de la face antérieure du rein, dans un repli du péritoine.

Le canal déférent naît de l'extrémité supérieure du testicule, côtoie le bord externe du rein et plonge dans le petit bassin, en passant en dedans de l'artère ombilicale.

Le gubernaculum se détache, très mince, du pôle inférieur du testicule, passe, toujours grêle, par-dessus le canal déférent et en dedans de lui, puis, aussitôt après l'avoir croisé, s'engage, augmentant alors considérablement de

---

(1) H. KLAATSCH : *Ueber den Descensus testiculorum*. In *Morphol. Jahrbuch*, Bd XVI, 4, Leipzig, 1890. Analysé par RENAULT, in *Revue des Sciences médicales*, 1892, p. 17.



volume et de résistance, dans l'orifice profond du canal inguinal.

Cet orifice est limité par des bords bien nets, formés par des fibres musculaires. Ces fibres ne font aucune saillie en dedans et l'on n'en voit point qui montent vers le ventre à la rencontre du gubernaculum; celui-ci arrive seul, sans gaine musculaire, jusqu'au petit oblique, mais là, au point où il le traverse, il adhère à ses fibres. En voici la preuve. Quand on tire en haut le gubernaculum, les faisceaux inférieurs du petit oblique obéissent à la traction et forment alors un cône creux qui saille dans l'abdomen, une sorte de gaine au centre de laquelle paraît plonger ce gubernaculum. Quand, au contraire, on tire sur l'extrémité inguinale du gubernaculum, on voit, dans le ventre, se former une dépression; le péritoine descend en manière de petite vaginale et émerge de l'abdomen, doublé de fibres musculaires émanées du petit oblique qui lui forment comme une tunique érythroïde artificielle.

Il n'existe donc pas de « cône inguinal » sur le cheval fœtus, et le crémaster ne provient point de fibres musculaires retournées; comme chez le mouton et le taureau, la formation du crémaster est, chez les solipèdes, la conséquence de la simple rétraction d'un gubernaculum adhérent aux faisceaux du petit oblique.

#### B. CHEZ LES ANIMAUX A L'ÉTAT ADULTE

2) **Chez les bovidés et les ovidés.** — Sur le taureau on voit, par l'orifice extérieur du canal inguinal, émerger un gros faisceau musculaire qui se dirige en bas et en dedans pour gagner le cordon spermatique en dehors duquel il descend, puis en avant duquel il se place au moment d'aborder les enveloppes du testicule.

Lorsqu'on a décollé le tendon plat du grand oblique, les fibres inférieures du petit oblique apparaissent transversales, dirigées de la moitié externe de l'arcade crurale vers le bord distal du muscle grand droit. Les fibres du muscle transverse descendent beaucoup moins bas que celles du petit oblique; elles sont détachées du domaine de la région inguinale et ne peuvent avoir aucun rapport avec le crémaster.

Ce crémaster apparaît de suite, avant que la dissection l'ait isolé, comme formé par les faisceaux inférieurs du



petit oblique dont il ne semble pas séparable et qui, pour descendre vers le scrotum, auraient dévié de leur direction transversale et obliqué en bas.

Cette apparence répond, en effet, à la réalité; mais on peut, avec le bistouri, isoler les fibres du crémaster et étudier alors d'une façon précise le point où elles s'attachent et les véritables relations qu'elles conservent avec les faisceaux qui forment le liséré inguinal de l'oblique interne. Ainsi, l'on peut se rendre compte tout d'abord que le crémaster n'est point en continuité avec les faisceaux superficiels de ce muscle oblique interne; tout au contraire, on le voit s'engager sous l'arcade que forme le bord inférieur de celui-ci, dans l'espèce d'anneau circonscrit par ce bord et le ligament de POUPART. Là, il disparaît.

Pour le suivre, il faut faire une section verticale du petit oblique passant un peu en dedans de l'origine apparente du crémaster; on obtient ainsi deux volets, l'un interne qu'on rabat en dedans vers le grand muscle droit, l'autre externe qu'on rabat en dehors et dont on peut ainsi facilement étudier la face profonde. Alors il devient facile de voir l'origine véritable du crémaster.

On peut d'abord constater, en regardant par transparence le petit oblique soulevé, que le crémaster ne jouit d'aucune indépendance et qu'il est vraiment formé par les faisceaux inférieurs et profonds du petit oblique déviés de leur direction et chassés, pour ainsi dire, en dehors de l'abdomen qu'ils auraient abandonné en s'insinuant sous les faisceaux inférieurs superficiels. Entre le petit oblique et le crémaster, pas la moindre trace de séparation : il n'est ni plus ni moins facile d'isoler ces deux muscles que d'isoler l'un de l'autre deux faisceaux quelconques du petit oblique; on n'y arrive qu'au prix de déchirures musculaires.

Ce petit oblique, on le voit très nettement s'attacher à la moitié interne de l'arcade crurale, ou plutôt, puisque cette arcade crurale, chez le taureau, a une indépendance beaucoup moins marquée que chez l'homme [disposition qui corrobore la vieille théorie très heureusement défendue, ces années dernières, par NICAISE (1)], on voit plutôt,

---

(1) M. NICAISE : *Notes sur l'anatomie de la région inguinale*. In *Archives générales de médecine*, juillet et décembre 1866. — *Des insertions de l'aponévrose du grand oblique*. In *Journal de l'Anatomie et de la Physiologie de l'homme et des animaux*, 1889, t. XXV, p. 562.



dis-je, le petit oblique s'implanter, superficiellement, sur la face profonde de la partie inférieure du tendon du grand oblique, et, profondément, sur la face superficielle de la gaine qui recouvre le muscle iliaque. Il y a là une intersection et une intrication de fibres absolument complète.

Le crémaster, formé par les faisceaux tout à fait inférieurs du petit oblique, s'attache donc, lui aussi, à l'arcade crurale, continuant sans interruption la ligne d'insertion de ce petit oblique. Là, ses faisceaux s'étalent en largeur, comme pour bien marquer leur identité avec ceux de l'oblique interne; plus on se dirige vers l'épine du pubis, plus on les voit, abandonnant l'arcade crurale proprement dite, envahir le territoire de la fosse iliaque et se confondre avec son aponévrose, si bien que, sur plusieurs sujets, j'ai vu les fibres les plus internes s'attacher très solidement sur cette aponévrose, juste au niveau du point où elle recouvre d'une gaine puissante l'artère iliaque externe.

Je n'ai jamais trouvé le faisceau crémastérien interne, venu, chez l'homme, de l'épine pubienne ou de son voisinage.

Ainsi implantées sur le bassin, les fibres du crémaster, identifiées, je le répète, avec les fibres inférieures profondes du muscle oblique interne, s'unissent et se constituent en un vigoureux muscle qui commence à s'arrondir, sort par l'orifice extérieur du canal inguinal, s'applique sur le flanc externe puis sur le front du cordon spermatique, et va enfin s'attacher à la face externe de la tunique fibreuse, de la manière que, pour éviter des redites, je montrerai plus loin en décrivant le crémaster du mouton.

Il y a peu de différences, en effet, entre le crémaster des ovidés et celui des bovidés.

Voici la description d'un des nombreux sujets que j'ai disséqués. J'y indiquerai les rapports du muscle avec les vaisseaux et les nerfs de la région.

*Côté gauche (région antérieure).* — Le tendon du grand oblique a été décollé et coupé tout le long de son attache à l'arcade crurale. Le petit oblique apparaît. En haut, ses faisceaux contournent le flanc et vont se perdre sur une aponévrose qui ne paraît pas dans une vue antérieure de la région et qui s'attache à la colonne lombaire. Plus bas, un large faisceau, disposé en éventail, s'implante sur



l'épine iliaque antéro-supérieure. En dessous, les fibres s'attachent au tiers externe du ligament de POUPART. Les premières se portent en haut et en dedans, les secondes sont transversales; les troisièmes sont légèrement obliques en bas et en dedans. Toutes se dirigent vers le bord externe du grand droit (fig. 2).

Le bord inférieur du muscle s'incurve en une sorte d'arcade sous laquelle émerge du ventre le muscle crémaster, aplati. Juste au-dessous du faisceau qui s'implante sur l'épine iliaque, sortent, en dehors du crémaster, un nerf (rameau du plexus lombaire) accompagné d'une artère et d'une veine, venues toutes les deux des vaisseaux iliaques.

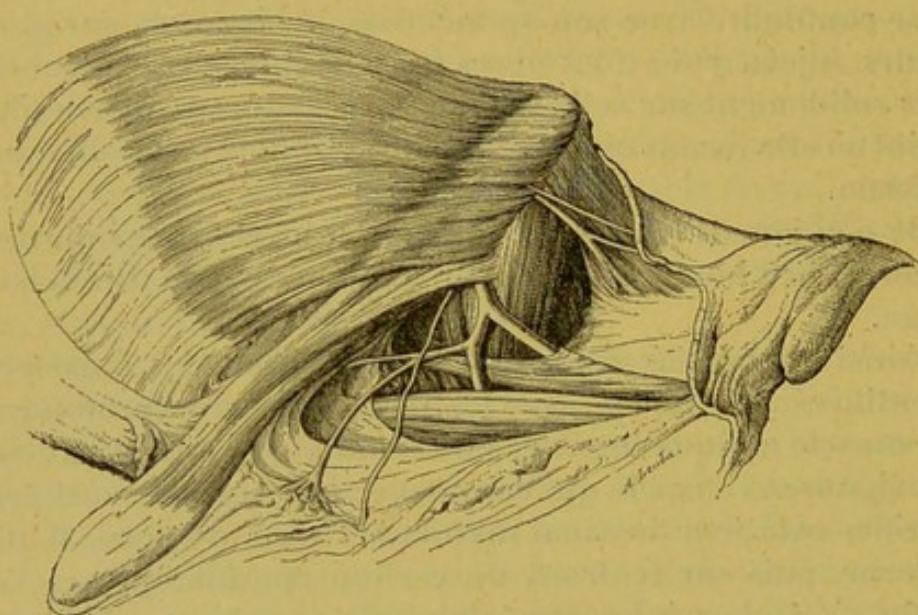


FIG. 2 (d'après nature).

Le petit oblique et le crémaster sur le mouton (région antérieure).

Sous le crémaster, près de son émergence, passe l'artère fémorale qui donne, un peu plus bas, la fémorale profonde d'où naissent, se dirigeant en dedans, deux artères honteuses extérieures. Sous le crémaster aussi, sur le côté interne de l'artère, passe un filet crural du génito-crural.

Le crémaster descend, oblique en bas et en dedans, et couvre les éléments du cordon qu'il masque complètement; il arrive ainsi jusqu'au niveau du testicule et s'implante sur la tunique fibreuse, ainsi que je le montrerai plus loin.

*Côté droit (région postérieure).* — Le petit oblique a été



sectionné verticalement; son volet externe a été rabattu en dehors. On voit la face profonde du muscle, la région lombaire, la fosse iliaque. L'arcade crurale a été conservée.

La plus grande partie des fibres du petit oblique se perd sur un tendon large qui va s'implanter sur le sommet des apophyses transverses. Plus bas, d'autres s'attachent sur la face pelvienne de l'arcade crurale et empiètent sur l'aponévrose iliaque.

Les dernières, enfin, qui s'unissent pour former le crémaster, dépassant l'arcade crurale, s'insèrent sur l'aponévrose iliaque, un peu en dedans de l'artère iliaque externe. Rien ne sépare ces dernières de celles qui les précède : le crémaster fait partie intégrante du petit oblique (fig. 3).

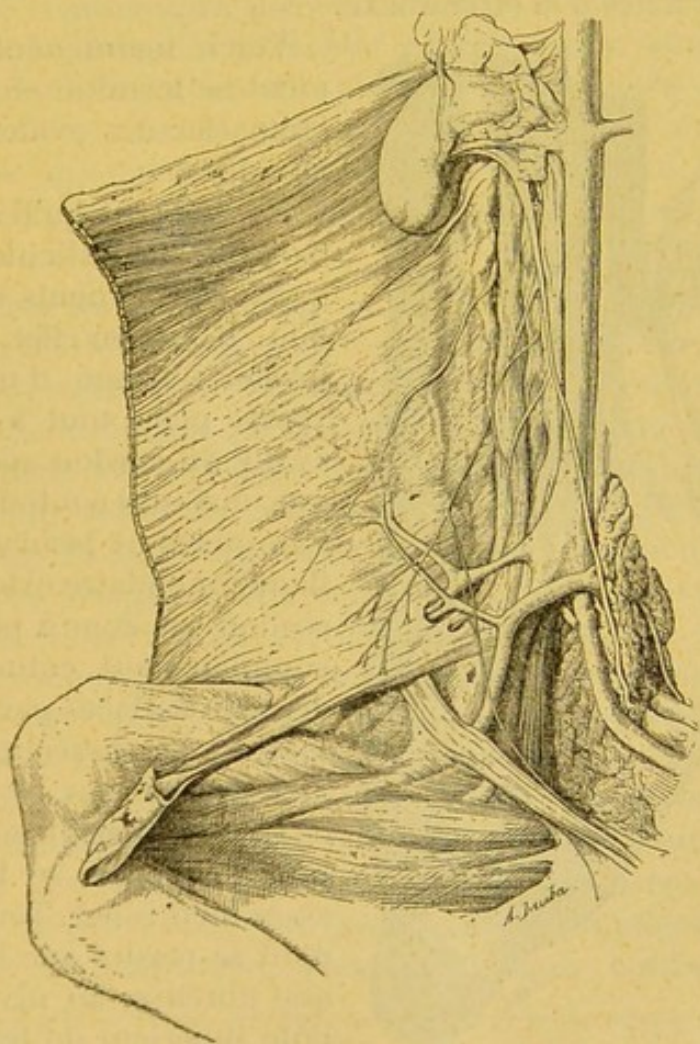


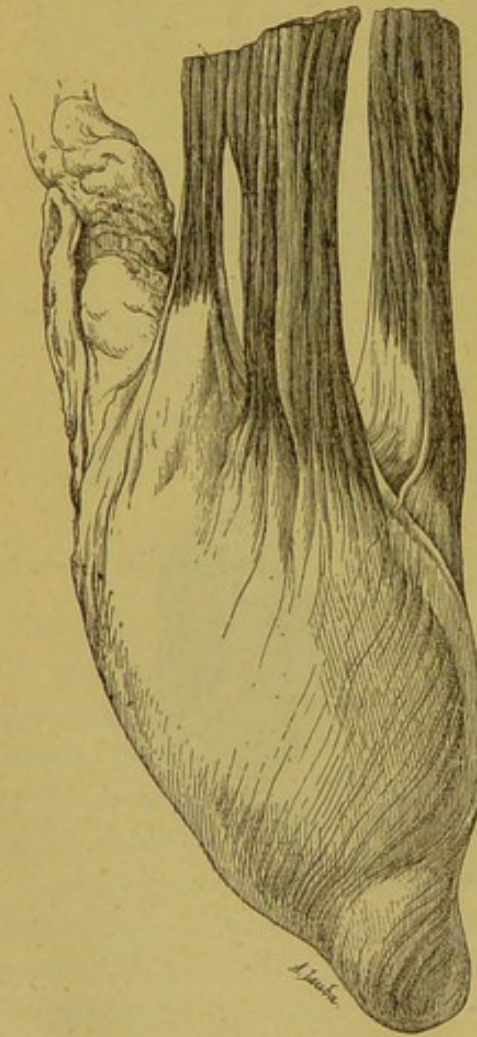
FIG. 3 (d'après nature).  
Le petit oblique et le crémaster (région postérieure).



En haut le grand abdominal et, un peu au-dessous, le petit abdominal émergent entre les faisceaux du psoas qui s'attachent au sommet des apophyses transverses et ceux qui s'attachent à la face antérieure de ces apophyses.

Plus bas, les filets d'origine du génito-crural sortent entre ces derniers faisceaux et ceux qui émanent des corps vertébraux.

On voit le génito-crural animer, par ses branches externes, les fibres tout à fait inférieures du petit oblique et le crémaster; elles passent toutes en avant de l'artère circonflexe-iliaque. Plus en dehors, un autre rameau du plexus lombaire passe en arrière de celle-ci et descend, s'engageant par-dessous l'arcade crurale, vers la face antérieure de la cuisse à laquelle elle apporte une petite artériole arrachée à la circonflexe.



Voici, maintenant, comment se termine en bas le crémaster des ovidés et des bovidés.

J'ai déjà dit qu'il descendait vers le testicule, masquant les éléments du cordon. Il est, en effet, ce crémaster, formé d'un gros ventre placé tout à fait en avant du cordon spermatique, mais qui contourne, en s'amincissant beaucoup, le flanc funiculaire externe; le cordon est donc à peu près complètement entouré sur deux de ses faces par le crémaster. La dissection permet de dissocier ce muscle en trois ou quatre trousseaux principaux qui se laissent assez bien isoler. Tous viennent se perdre sur la tunique fibreuse, au niveau du pôle supérieur du testicule. Chaque fascicule musculaire se termine par un grêle

FIG. 4 (d'après nature).  
L'insertion inférieure des fais-  
ceaux du crémaster sur le bœuf.



tendon qui fait bientôt corps avec la fibreuse; l'union est intime (fig. 4).

Il n'y a donc rien, dans cette disposition, qui rappelle, au sens propre du mot, une tunique érythroïde; non seulement le crémaster ne s'épanouit pas sur la fibreuse pour l'envelopper, mais l'on ne voit même pas ses fibres descendre au-dessous du niveau du pôle supérieur du testicule. Je ne crois donc pas, comme mon maître le P<sup>r</sup> FARABEUF (1), que le crémaster des grands animaux domestiques mérite de porter le nom de « vraie tunique érythroïde »; tout au contraire, c'est sur eux que les faisceaux de celle-ci sont le plus ramassés et que le corps crémastérien est le mieux individualisé. GIRALDÈS (1), en 1840, avait déjà signalé cette disposition et montré à la Société anatomique, pièces en mains, « que chez les bœliers et le cheval le crémaster ne forme pas, ainsi que le prétendent beaucoup d'anatomistes, des anses qui contourment le testicule, mais qu'il s'insère sur la membrane fibreuse qui enveloppe la tunique vaginale au niveau, à peu près, de la partie supérieure de la glande spermatique ».

β) Chez les pachydermes. — Sur le cheval, je n'ai pas pu étudier les insertions supérieures du crémaster, n'ayant pas eu de sujet tout entier à ma disposition. Le crémaster est un puissant muscle qui recouvre la face externe du cordon et empiète sur ses faces antérieure et postérieure, plus épais, du reste, en arrière qu'en avant. Arrivé sur la fibreuse, il s'étale largement sur la face externe de celle-ci et atteint presque le niveau du bord inférieur du testicule. La dissection le divise facilement en plusieurs faisceaux qui se réunissent, vers le tiers supérieur du cordon, en un gros ventre charnu. De ces faisceaux, les uns sont superficiels et ne s'attachent à la tunique fibreuse qu'au moment où ils vont prendre fin : là, ils se confondent avec elle par l'intermédiaire de petits tendons qui pénètrent sa charpente. Les autres, beaucoup moins nombreux et très grêles, ne peuvent se voir que quand les premiers sont rabattus; ils cheminent, plats et minces, collés sur la

---

(1) L.-H. FARABEUF : Article *Crémaster*. In *Dictionnaire encyclopédique des Sciences médicales*. T. XXIII, 1<sup>re</sup> partie, p. 4, à Paris, chez Masson.



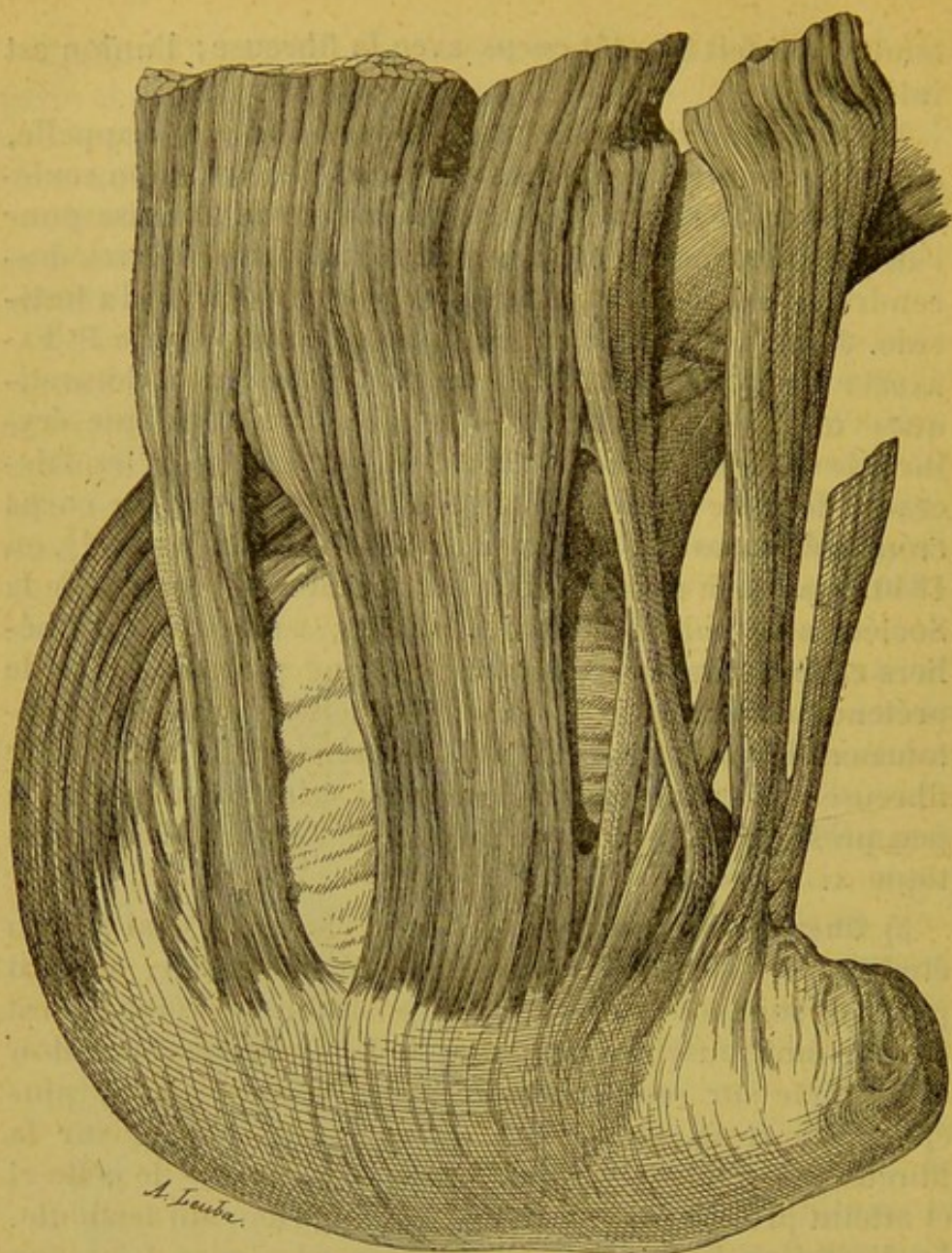


FIG. 5 (d'après nature).

L'insertion inférieure des faisceaux du crémaster sur le cheval.

fibreuse et comme taillés sur elle en léger relief; ils descendent moins bas que les précédents et se terminent de la même façon (fig. 5).

#### 4° Le crémaster et le gubernaculum chez l'homme.

##### A. CHEZ L'HOMME A L'ÉTAT FOÉTAL

On trouvera plus loin la description complète du gubernaculum testis; j'ai dû la laisser à une autre place pour ne pas détruire le plan général d'après lequel est conçu ce



mémoire. Mais, en ce qui concerne les relations du crémaster et du gubernaculum, voici ce que j'ai vu.

Je dois dire, d'abord, qu'il est impossible de trouver trace du crémaster dans les bourses tant que le testicule n'a pas franchi le canal inguinal ; sur ce point, mes dissections confirment les conclusions des recherches de JULES CLOQUET (1). La formation du crémaster est donc la conséquence de la migration testiculaire. Mais par quel mécanisme ? C'est ce que peut seul apprendre l'examen comparé de plusieurs fœtus avant, pendant et après le passage du testicule dans la filière inguinale.

Quand le testicule est dans le ventre, on voit, au niveau de l'orifice profond du canal inguinal, le gubernaculum s'engager soit au-dessous du bord inférieur du petit oblique et du transverse, soit au travers de leurs fibres, dans un orifice à bords ordinairement très nettement marqués, arrondis ; là, le gubernaculum prend adhérence avec les faisceaux musculaires, mais chez la plupart des sujets on peut, avec la sonde cannelée, l'en séparer au prix de quelques déchirures. En tous cas, jamais l'on ne voit des faisceaux se détacher des muscles abdominaux pour aller, dans le ventre, à la rencontre du gubernaculum. Lorsqu'on tire sur le testicule, comme pour le remonter vers le diaphragme, le gubernaculum s'évagine, se « désinvagine » d'une façon très évidente et amène avec lui, quand on exagère la traction, les faisceaux du petit oblique ou du transverse avec lesquels il a pris adhérence et qui rentrent alors dans l'abdomen pour y former comme un crémaster renversé. Quand, au contraire, on tire sur l'extrémité périphérique du gubernaculum par l'orifice extérieur du canal inguinal, le testicule descend, le gubernaculum s'allonge et entraîne avec lui les mêmes faisceaux musculaires qui, au dehors du ventre, « se déploient en arcades renversées », image du véritable crémaster.

Tant que le testicule est enfermé dans le canal inguinal, le crémaster n'est pas encore formé ; on voit seulement, au-devant de lui et au-devant du gubernaculum, les fibres inférieures de la sangle abdominale, lâches et déjà disso-

---

(1) JULES CLOQUET : *Recherches anatomiques sur les hernies de l'abdomen*, p. 15, chez Méquignon-Marvis, Paris, 1817.



ciées, former à l'un et à l'autre comme une sorte de fronteau éraillé.

Enfin, quand le testicule apparaît dans la région inguinale et au fur et à mesure qu'il descend dans les bourses, le crémaster se développe; mais ici deux faits sont à noter : le premier, c'est que la poche érythroïdienne descend plus bas que le testicule jusqu'au jour où celui-ci tombe définitivement au fond du scrotum; le second, c'est que la dissection peut très bien poursuivre une partie des faisceaux qui la constituent jusqu'à la queue du gubernaculum : là, il y a fusion entre les fibres striées et les fibres lisses, et au point où s'opère cette union, il existe, à l'extrémité gubernaculaire, une tuméfaction, une nodosité très apparente, image de celle que j'ai décrite sur les fœtus des ruminants.

De ces différentes constatations, il faut conclure : 1° que le gubernaculum ne reçoit aucun faisceau des muscles de l'abdomen; 2° que la formation du crémaster est exclusivement sous la dépendance de la migration extra-abdominale du testicule; 3° que les fibres de la tunique érythroïdienne — au moins une bonne partie — sont entraînées, non pas par le testicule lui-même, mais bien par le gubernaculum qui les emporte dans l'invagination ou la rétraction progressive qu'il subit. Cette dernière considération a son importance : elle explique comment on peut trouver, sur un sujet atteint d'ectopie inguinale, un crémaster descendant, le long du cordon spermatique, au-dessous du testicule.

#### B. CHEZ L'HOMME A L'ÉTAT ADULTE

Le crémaster de l'homme se compose d'une série de faisceaux qui descendent de la paroi abdominale vers le testicule, tapissant le front, le flanc et quelquefois le dos du cordon spermatique d'une couche musculaire qui est assez épaisse en haut, près du canal inguinal, mais qui s'amincit à mesure qu'elle descend et ne forme plus, au niveau du testicule, qu'une tunique éraillée, à mailles lâches et irrégulières. Ces faisceaux musculaires sont rouges, épars; ils sont plus ou moins longs et plus ou moins volumineux suivant les sujets. J. CLOQUET les a vus ne pas dépasser d'un centimètre l'orifice inguinal; en règle, ils arrivent jusqu'au niveau du testicule. Tous éma-



nent de deux bandelettes charnues qui prennent sur la paroi abdominale une insertion supérieure différente, mais qui, plus bas, s'épanouissent toutes les deux sur le cordon et sont réunies l'une à l'autre par des fibres disposées en arcades à concavité supérieure.

De ces bandelettes, l'une est interne et généralement grêle, l'autre est externe et toujours forte.

Je dis que la bandelette interne est mince : on prétend même généralement qu'elle fait défaut à un assez grand nombre de sujets. Pour ma part, je l'ai presque toujours découverte dans mes dissections. Comme le fait très heureusement remarquer J. CLOQUET (1), elle n'est pas charnue jusque dans sa partie supérieure chez tous les sujets : quelquefois elle émane de petits tendons grêles, effilés et longs ; ceux-ci descendent sur le côté interne du cordon et se transforment en fibres musculaires qui s'épanouissent dès leur naissance sur la tunique fibreuse (au lieu de se réunir, comme cela est l'habitude, en faisceau), et viennent se joindre, sous forme d'arcades, aux fibres de la bandelette externe dont elles paraissent être alors la continuation. Les insertions supérieures de cette bandelette interne sont irrégulières : elle s'attache, suivant les cas, à la crête ou à l'épine du pubis, au ligament de POUPART, à la gaine du grand droit abdominal, sur la face postérieure du pilier inférieur de l'anneau inguinal extérieur.

La bandelette externe est plus puissante : elle pénètre dans le canal inguinal, comme la précédente, et va, disposition invariable, se continuer avec les fibres du petit oblique, ou peut-être, à ce qu'il m'a semblé, avec les fibres du muscle transverse. La distinction, du reste, n'est pas si simple qu'on pourrait le penser à première vue. Mais je reviendrai sur cette question.

Les fibres des deux bandelettes du crémaster descendent donc l'une et l'autre le long du cordon. Celles de la bandelette externe forment deux groupes : les unes, après un trajet vertical, vont se perdre sur la face extérieure de la tunique fibreuse et s'y attachent, représentant ainsi le gros muscle crémaster du cheval, du taureau, du bétail ; les autres se recourbent en anses et vont se continuer avec les fibres de la bandelette interne qui forment,

---

(1) JULES CLOQUET : *Loco citato*, p. 19,



comme elles, des arcades à concavité supérieure. Ces arcades siègent en deux points : les unes, dans le haut du cordon, sont constituées par des fibres ansiformes courtes, qui apparaissent de toute évidence comme les faisceaux inférieurs dissociés du petit oblique éraillé; les autres, au niveau du testicule, s'étalent entre la tunique celluleuse et la tunique fibreuse, se disposent en longues anses plexiformes et constituent comme une sorte de sangle à jour, de filet à mailles irrégulières et larges, englobant et soutenant le testicule.

Trois points de l'anatomie du crémaster ont été particulièrement discutés. Les voici : 1° Les faisceaux du crémaster recouvrent-ils seulement la face antérieure du testicule et du cordon, ou bien quelques-uns d'entre eux s'insinuent-ils aussi sous la face postérieure de ceux-ci? 2° Dans sa migration inguinale, le testicule s'engage-t-il sous le bord inférieur du petit oblique et du transverse, ou bien, au contraire, fait-il effraction au travers de leurs faisceaux? 3° Dans quelles proportions respectives le petit oblique et le transverse prennent-ils part à la constitution du crémaster?

*1° Y a-t-il des faisceaux du crémaster en avant et en arrière du cordon et du testicule?*

En règle, c'est seulement en avant du cordon que s'allongent les anses crémastériennes; mais on en trouve quelquefois aussi en arrière : celles-ci sont toujours beaucoup moins nombreuses, beaucoup plus dissociées. J. CLOQUET les a observées; personnellement, je les ai rencontrées d'une manière tout à fait exceptionnelle, chez trois ou quatre sujets seulement.

*2° Le testicule, dans sa migration, s'engage-t-il sous le bord inférieur du petit oblique, ou bien au travers de ses faisceaux?*

La plupart du temps, le testicule s'insinue sous le bord inférieur du petit oblique et ne perfore point le muscle. On se rappelle, du reste, la critique un peu âpre que CROISSANT DE GARENGEOT (1) adressait autrefois sur ce point

---

(1) RENÉ CROISSANT DE GARENGEOT : *L'anatomie des viscères*, 2<sup>e</sup> édit. Chez Ch. Osmont, t. I, p. 137, Paris, 1742.



d'anatomie — comme sur tant d'autres — à son rival HEISTER; CROISSANT DE GARENGEOT niait en effet, à l'encontre d'HEISTER, la perforation des muscles petit oblique et transverse par le testicule en migration; mais ses observations ont été depuis longtemps infirmées par celles de A. COOPER (1), de ROUGEMONT (2), de JULES CLOQUET (3). Moi-même j'ai vu, sur plusieurs fœtus, la glande génitale s'engager entre les faisceaux du petit oblique.

Cette disposition donne précisément la clef des variétés que présente la topographie des anses crémasteriennes. Quand celles-ci, ce qui est l'exception, tapissent la face antérieure et la face postérieure de la fibreuse funiculotesticulaire, c'est, d'après J. CLOQUET, MALGAIGNE (4) et GRAY (5), que la glande, en émigrant vers le scrotum, a traversé le petit oblique, s'emprisonnant, pour ainsi dire, tout entière dans les mailles du filet formé par les faisceaux dissociés de celui-ci.

3° *Dans quelles proportions respectives le petit oblique et le transverse prennent-ils part à la formation du crémaster?*

La plupart des anatomistes considèrent le crémaster comme un faisceau détaché du petit oblique; d'autres le prennent pour une émanation du petit oblique et du transverse; je n'en sache pas qui lui donnent le transverse comme unique origine. En réalité, comme je l'ai dit déjà, la solution de ce problème n'est pas si simple qu'elle paraît être, et la raison en est tout entière dans cette phrase d'ALBINUS (6) : « Siquidem ab inferiore parte obliqui interni et transversi, quæ illi a margine aponeurosis externi ante os ilium oriuntur, quæque eos conjunctos in-

---

(1) A. COOPER : *Anatomie du testicule*. Traduit par RICHELOT et CHASSAIGNAC, p. 416, Paris, 1823.

(2) J.-C. ROUGEMONT : In *Traité des hernies*, de RICHTER. Traduit de l'allemand par ROUGEMONT, 2<sup>e</sup> édit., t. I, p. 39, Cologne, an VII.

(3) JULES CLOQUET : *Recherches anatomiques sur les hernies de l'abdomen*, p. 23. Chez Méquignon-Marvis, Paris, 1817.

(4) J.-F. MALGAIGNE : *Traité d'anatomie chirurgicale*. Société encyclopédique de Bruxelles, 1833, p. 292.

(5) HENRI GRAY : *An. descript. and surgical*, p. 881. Chez Henri-C. Lea, Philadelphie.

(6) BERNARDI SIEGFRIED ALBINI : *Historia musculorum hominis*, p. 294. Chez Theodorum Haack, Leidæ Batavorum, 1734.



ter se isse diximus ». C'est, en effet, que sur beaucoup de sujets le bord inférieur du petit oblique et celui du transverse sont unis au point de ne pouvoir être séparés par le scalpel. JULES CLOQUET (1) en avait déjà fait la remarque; tout récemment, BLAISE (2), dans un bon travail, a bien décrit cette fusion des deux muscles. Voici ce que mes dissections m'ont appris : d'une part, le petit oblique et le transverse se donnent réciproquement, dans la région inguinale, des faisceaux anastomotiques — ils adhèrent ainsi l'un à l'autre et ne peuvent être dissociés que par déchirure —; d'autre part, ils occupent l'un et l'autre, par rapport au cordon spermatique, une disposition variable : ordinairement, c'est le petit oblique qui descend le plus; quelquefois, c'est le transverse. Voilà, sans doute, les deux raisons pour lesquelles SCARPA (3), que cette question intriguait autrefois, n'avait pu arriver à déterminer la part respective que prend chacun de ces deux muscles dans la formation du crémaster. Pour J. CLOQUET, c'est presque toujours du petit oblique que le crémaster tire son origine; cette disposition, du reste, paraît en harmonie avec celle qu'on observe sur le taureau et sur le bœuf chez lesquels le transverse, qui est beaucoup plus éloigné que chez l'homme de l'arcade crurale, ne donne certainement pas naissance aux faisceaux crémasteriens.

Pour ma part, cependant, j'ai souvent pu suivre jusque dans le muscle transverse un bon nombre des fibres du crémaster; il m'a semblé même, après plusieurs dissections — mais j'ai dû, par suite, revenir sur cette opinion certainement trop absolue — que ce muscle était bien la source principale, sinon l'unique source de la tunique érythroïde. Un fait, d'ailleurs, confirme cette interprétation. J'ai régulièrement observé qu'une partie des fibres du faisceau crémasterien externe allait s'insérer, en formant un petit trousseau musculaire facile à isoler, sur la face superficielle du fascia transversalis, là où celui-ci se déprime pour former le long tube celluleux dans lequel s'engagent

---

(1) JULES CLOQUET : *Recherches sur les hernies de l'abdomen*, p. 13 et 23. Chez Méquignon-Marvis, Paris, 1817.

(2) PAUL BLAISE : *Canal inguinal chez l'adulte*. Th. in Paris, 1894, n° 118, p. 42. Chez Steinheil.

(3) ANTOINE SCARPA : *Traité pratique des hernies*. Traduit de l'italien par OLLIVIER, Paris, 1812-1823.



les vaisseaux spermatiques, là où, doublé des fibres incurvées du tendon conjoint, il forme la paroi postérieure du canal inguinal. J. CLOQUET (1) est, je crois, le premier qui ait vu ces fibres transversaliennes du crémaster; « disposées sous forme de cordons arrondis, écrit-il, elles ont une direction verticale; elles naissent à deux ou trois pouces au-dessus de l'ouverture supérieure du canal inguinal, sur la face postérieure du muscle transverse, devant le feuillet fibreux qui la recouvre en arrière (fascia transversalis). DEBIERRE et PRAVAZ (2), à leur tour, ont disséqué ce petit trousseau de fibres; ils ont même cru en avoir fait la découverte, ce qui est une erreur, et l'ont cherché puis trouvé chez le chien, après en avoir étudié la disposition chez l'homme. L'adhérence intime qui, dans la région inguinale, unit l'un à l'autre le muscle transverse et le fascia transversalis et en fait deux organes véritablement fusionnés — le muscle et sa gaine — indique assez que c'est bien du premier que dépendent les fibres crémastériennes qui s'attachent sur le second. A vrai dire, on peut m'objecter que ce n'est pas proprement du fascia transversalis, mais bien plutôt des fibres de renforcement qui lui sont données par le tendon conjoint, que part le petit faisceau dont il est question, et que ce tendon conjoint est aussi bien le tendon du petit oblique que celui du transverse: cela est vrai, mais l'impression qui reste de l'examen des insertions supérieures de ce grêle trousseau musculaire n'en est pas moins celle-ci: c'est bien du transverse et non du petit oblique que paraissent dépendre ces fibres particulières du crémaster. Au reste, c'est attacher trop d'importance à une question d'ordre secondaire. En tous cas, ce qui est important, c'est qu'on entend ici parler d'un beau faisceau rouge, parfaitement isolé, facile à disséquer et à poursuivre, qui va rejoindre la bandelette externe du crémaster, ou même se confondre avec elle. Aussi ne saurait-on, à mon avis, prétendre qu'il s'agit, dans l'espèce, du crémaster interne de HENLE; je pense donc que DEBIERRE et PRAVAZ ont fait une confusion quand ils ont

---

(1) JULES CLOQUET : *Loco citato*, p. 22.

(2) CH. DEBIERRE et J. PRAVAZ : *Contribution à l'étude du muscle crémaster, du gubernaculum testis et de la migration testiculaire*. In *Lyon médical*, 30 mai 1886, n° 23, p. 132.



écrit : « Ce faisceau péritonéal s'étale sur le cordon en une couche mince et de coloration beaucoup plus pâle que les précédentes ;... c'est là, évidemment, le crémaster interne de HENLE qui avait noté la présence de ces fibres, sans en rechercher ni en donner les origines ». Je montrerai plus loin que le crémaster de HENLE est une tout autre chose, qu'il ne forme point un muscle isolé, qu'il ne s'insère point sur le fascia transversalis (pour quelle raison prendrait-il cette attache ?) et que les fibres qui le composent n'existent même plus dans le canal inguinal.

#### C. CONCLUSIONS SUR LE CRÉMASTER

Il est, maintenant, facile de conclure. Le crémaster est très certainement un faisceau détaché des muscles abdominaux (petit oblique ou transverse, les deux sans doute). Sur certains sujets, la continuité des fibres de l'un avec celles des autres est très évidente et il est impossible de les séparer sans déchirure ; chez d'autres, l'isolement du muscle est plus complet, la dissociation fasciculaire s'est opérée jusqu'aux attaches, et le gubernaculum paraît alors s'implanter sur les plans fibreux voisins, à la façon d'un petit muscle autonome ; mais toujours, avant que la dissection ait détruit les liens qui l'unissent à elle (tissu cellulaire, petits faisceaux anastomotiques) on peut juger que le crémaster est une dépendance de la sangle musculaire de l'abdomen.

Ce crémaster se compose d'un seul faisceau chez beaucoup d'animaux ; il est formé, chez l'homme, de deux bandelettes, l'une externe, qui représente le gros faisceau crémastérien du cheval, du taureau, du bœuf, l'autre interne, qui manque quelquefois et qui, dans d'autres cas, devient fibreuse, comme pour bien marquer, ainsi que l'avait écrit JULES CLOQUET, qu'elle n'est pas autre chose que la portion tendineuse de la bandelette externe, toutes les deux représentant, dans leur ensemble, la totalité du bord inférieur du petit oblique ou du transverse. Le gubernaculum testis, en traversant la paroi abdominale, prend adhérence avec les fibres de ces deux muscles et c'est lui qui, en se raccourcissant (par rétraction ou par invagination) les entraîne vers le scrotum : aussi, la formation de la tunique érythroïdienne est-elle très précoce chez les animaux où la migration s'opère de bonne heure



(taureau, béliet) et tardive, au contraire, chez ceux où la descente testiculaire est retardée jusqu'aux derniers mois de la vie fœtale (homme). Sur aucune des espèces qu'il m'a été donné d'étudier, je n'ai vu se détacher de la face profonde des muscles abdominaux les faisceaux qu'on a décrits comme se dirigeant, dans le ventre, vers le testicule, pour former au gubernaculum une enveloppe striée. Il est donc absolument faux de dire, non seulement que le crémaster est un reste du vrai gubernaculum — invraisemblable hypothèse — mais encore qu'il est formé par deux faisceaux accessoires lancés à ce vrai gubernaculum par la paroi abdominale alors que le testicule était dans le ventre, et qui se seraient retournés, se seraient devaginés pendant la migration. Le crémaster de l'homme — à quelques légères différences près — reconnaît la même origine que le crémaster qu'on rencontre accidentellement sur le sac d'une hernie inguinale de la femme, mais dont les fibres, qui n'ont aucun rôle à remplir, restent toujours pâles, rares et ténues.

#### 5° La tunique fibreuse.

Le fascia transversalis se continue dans les bourses sous le nom de tunique fibreuse ou fibro-celluleuse : les auteurs allemands le dénomment tunique vaginale commune, parce que le feuillet pariétal de la séreuse vaginale est plaqué contre sa face profonde ; mais ce mot est, à mon avis, détestable, pour la raison que s'il ne consacre pas une erreur — les mots n'ont pas d'autre sens que celui qu'on veut bien leur attribuer — il prête au moins à confusion.

La couche fibreuse (BARROIS dit fibroïde) des enveloppes du testicule est mince et plutôt celluleuse à la partie supérieure du cordon ; au niveau du testicule, elle se charge de fibres conjonctives et de fibres élastiques ; là, elle devient épaisse et résistante ; sur sa face superficielle les faisceaux striés du crémaster externe viennent s'insérer ; sous sa face profonde s'étalent quelques fibres musculaires lisses dont j'aurai à parler plus loin.



### C. Correctif à la théorie de Carus.

Je viens de montrer comment le testicule, en descendant des lombes vers le périnée, s'entourait de ses enveloppes communes; mais cette description, très propre à seconder la mémoire, est, en réalité, schématique à certains égards : il convient donc d'y apporter quelque correctif. La vérité est bien, je crois, qu'en effectuant sa migration, le testicule ou bien le gubernaculum — cela, dans l'espèce, est tout un — entraîne avec lui la partie musculo-aponévrotique de la paroi abdominale; mais la vérité est aussi qu'au moment où il émerge du canal inguinal, ce testicule trouve un sac cutané tout développé, tout préparé, rempli d'une espèce de masse molle et gélatineuse, et dans lequel il n'a qu'à se laisser tomber en glissant sous la peau du ventre. Au reste, cela n'a qu'une minime importance, l'appareil tégumentaire présentant, à peu de choses près, sur toute la surface du corps, les mêmes grands caractères.

En quelques mots, voici comment se développe ce sac cutané scrotal. Au début de la vie embryonnaire, la portion terminale de l'intestin, l'allantoïde, le canal de WOLFF et le canal de MULLER s'ouvrent dans une cavité commune qui porte le nom de cloaque. Vers le deuxième mois, se détache de la paroi supérieure de cette cavité un bourgeon mésodermique qui, sous le nom d'éperon périnéal, descend verticalement et forme une cloison transversale : celle-ci divise le cloaque en deux loges désormais séparées et indépendantes. La loge postérieure s'appelle anus; c'est dans son intérieur que débouche l'intestin. La loge antérieure porte le nom de sinus uro-génital; c'est à elle que confluent le pédicule allantoïdien, le canal de WOLFF et le canal de MULLER. L'anüs et le sinus uro-génital s'ouvrent l'un et l'autre au dehors, sur la peau; il existe donc un orifice extérieur ou cutané de l'anüs, et un orifice extérieur ou cutané du sinus uro-génital. Cet orifice du sinus uro-génital est allongé d'avant en arrière: c'est une sorte de fente : on l'appelle fissure vulvaire. Mais au moment où commence le cloisonnement du cloaque, apparaît, au-dessus et en avant de cette fente, un renflement qui s'accroît rapidement : c'est le phallus. Ce phallus s'entoure bientôt d'un repli cutané droit et d'un repli cutané gauche qui se prolongent le long de la fissure vulvaire et



se réunissent en arrière d'elle. Chacun de ces replis est divisé par un sillon parallèle à son grand axe en deux lèvres : la lèvre interne est appelée petite lèvre et la lèvre externe est appelée grande lèvre. Chez l'homme, la petite lèvre droite, en se soudant à la petite lèvre gauche, clôt la fente vulvaire et va former la muqueuse de la région bulbaire de l'urèthre; la grande lèvre droite, en s'unissant à la grande lèvre gauche, constitue le sac cutané du scrotum. Ainsi se comble le sillon génital : le raphé du scrotum et le raphé du périnée sont plus tard la seule trace qui reste de lui.

Chez l'homme, la formation du scrotum est donc indépendante de la migration testiculaire; elle l'est aussi chez les mammifères qui sont nos plus proches voisins; mais chez les rongeurs et les insectivores, comme le font remarquer C. GEGENBAUR (1), KLAATSCH (2), le développement de la poche scrotale, qui n'est, du reste, caractérisée que par une légère voussure des téguments, est la conséquence évidente de l'apparition du testicule en dehors du canal inguinal. Chez quelques espèces de singes, même, le scrotum « ne se forme que par déplacement du testicule »; à vrai dire, la peau, d'après KLAATSCH, présente toujours dans cette région quelques caractères particuliers (absence de pigment, rareté des poils, présence de fibres dartoïques): mais, au total, il n'existe de véritable ébauche scrotale indépendante de la migration du testicule que chez les marsupiaux, les carnivores, les pachydermes, les ruminants, les prosimiens, l'homme, chez tous ceux, enfin, qui ne sont pas soumis au phénomène de la descente périodique.

Voilà donc comment le testicule s'enveloppe dans ses tuniques propres. Au résumé, il trouve, en avant du périnée, un sac cutané tout préparé pour le recevoir; mais, à mesure qu'il descend, son gubernaculum et lui se font jour au travers du tendon du grand oblique et refoulent, pour s'en coiffer, les fibres du petit oblique ou celles du

---

(1) CARL GEGENBAUR : *Manuel d'anatomie comparée*, p. 841. Chez Reinwald, Paris, 1874.

(2) KLAATSCH : *Ueber den Descensus testiculorum* (*Morphol. Jahrbuch*, XVI, 4). Analysé dans *Revue des sciences médicales d'Hayem*, par PRENANT, 1892, p. 17.



transverse et le fascia transversalis. Il n'est pas besoin, pour cela, d'imaginer que ce testicule « voyage avec la puissance mystérieuse et le sans-façon d'un projectile » et je crois que SAPPEY a été un peu sévère pour CARUS en jugeant la théorie de celui-ci « indigne de l'accueil qu'elle a reçu en France » (1).

#### **D. Comment le testicule s'entoure de ses enveloppes propres.**

Je vais étudier maintenant comment le testicule se coiffe de ses tuniques propres : la vaginale et le crémaster lisse. Le sujet est obscur et difficile : c'est, au résumé, l'histoire de la migration qu'il faut écrire. Mais, avant tout, il importe de faire la topographie du testicule fœtal.

##### **I. Le testicule abdominal.**

Pendant les trois premiers mois de la vie embryonnaire, le testicule est placé dans la région lombaire, contre le flanc de la colonne vertébrale, sur le front du psoas, en dedans du rein primordial dont il déborde d'un bon centimètre l'extrémité inférieure, en haut et en dedans d'un grand repli péritonéal cœco-pariétal sur la face interne duquel il glissera plus tard (je parle du côté droit) pour accomplir sa migration, à un demi-centimètre environ en dehors du rectum. Le rectum, à cet âge, comme tous les organes pelviens, déborde par en haut la cavité du petit bassin, plonge par son extrémité supérieure dans l'abdomen et n'a pas de mésopéritonéal. Dans le beau mémoire dont j'ai déjà plusieurs fois parlé, JOHN HUNTER a bien mis en relief la plupart des détails qui concernent l'anatomie du testicule fœtal.

Le testicule est vertical, et quoiqu'il soit à peu près arrondi, on peut dire que, déjà orienté comme il le sera plus tard, il présente deux faces latérales, un bord antérieur et un bord postérieur légèrement tourné en dedans vers le psoas. Sur le côté externe de ce bord postérieur est couché l'épididyme, dont la tête, volumineuse, dépasse un peu l'extrémité supérieure du testicule pour la déborder légèrement

---

(1) PH. SAPPEY : *Traité d'anatomie descriptive*, t. IV, p. 605. Chez Delahaye, Paris, 1879, 3<sup>e</sup> édition.



en dehors, et dont la queue, pointue, se continue avec le canal déférent. Celui-ci, dont les sinuosités ne sont pas encore bien dessinées et qui n'est légèrement flexueux que dans la première partie de son trajet, contourne de dehors en dedans et d'arrière en avant l'extrémité inférieure de la glande, puis se porte en bas et en dedans, en passant par-dessous l'insertion du gubernaculum, saute par-dessus l'artère ombilicale, s'engage (cela est très net chez les fœtus de vache et de brebis) entre cette artère et l'ouraque, s'enfouit alors dans le petit bassin, passe par-dessus l'uretère qu'il croise à angle droit, et se dirige vers la vessie qu'il aborde par sa face inférieure.

La tête de l'épididyme est grosse et ronde, elle adhère au testicule; sa queue est mince et plate, elle adhère aussi au testicule. Mais, entre le corps de l'épididyme et le bord postérieur du testicule, existe un sillon profond, une espèce de cul-de-sac qui se rétrécit, toutes proportions gardées, à mesure que le fœtus avance en âge: c'est par ce sillon que les vaisseaux pénètrent dans la glande, juste au-dessous de la tête épididymaire.

Le testicule est situé en arrière du péritoine, comme le rein et l'uretère; mais la séreuse abdominale, à l'encontre de ce qu'elle fait pour ces deux derniers organes qu'elle applique purement et simplement sur la paroi postérieure du ventre, tapisse le bord antérieur et les faces latérales de la glande génitale et lui forme en arrière un repli assez large et aplati qui la rattache à la paroi abdominale et au corps de WOLFF. Ce repli est appelé *mésotestis*, *mésorchium* de SEILER (1) ou *mésorchide*: c'est dans son intérieur que cheminent les vaisseaux spermaticques qui arrivent, de dedans en dehors, vers l'extrémité supérieure de la face interne de l'épididyme et la contourment pour se porter en bas et en dehors, s'engager dans le sillon interépididymo-testiculaire et pénétrer dans la glande.

Cet appareil vasculaire du testicule se compose pour chaque glande: 1° de deux artères sinueuses, l'une supérieure, importante, qui vient de l'aorte ou de la rénale et se distribue à la partie supérieure du testicule; l'autre,

---

(1) B. S. SEILER : *Observationes nonnullæ de testiculorum ex abdomine in scrotum descensu et partium genitalium anomaliis*. Leipsick, 1817.



inférieure, plus petite (JOHN HUNTER), qui se détache de l'artère iliaque interne et aboutit à l'extrémité inférieure de la glande; 2° d'une veine qui débouche, à droite, dans la veine cave inférieure et, à gauche, dans la veine rénale. Dans ce pédicule vasculaire sont comme emprisonnées les mailles du plexus testiculaire, émanation du sympathique abdominal.

Je viens de dire que durant les trois premiers mois de la vie fœtale les testicules sont situés dans la région lombaire, au-dessous des reins, et que de leur extrémité inférieure se détache le gubernaculum testis. Ces deux faits — classiques depuis longtemps — sont contestés par BRAMANN (1). Pour cet auteur, les testicules, au commencement du troisième mois, seraient situés tout près (1 millimètre) de l'orifice profond du canal inguinal: au commencement du quatrième, ils seraient encore plus bas placés, tout contre l'orifice, et c'est seulement à partir de cette époque qu'ils subiraient un mouvement d'ascension vers la fosse iliaque pour descendre ensuite et sortir du ventre vers le septième mois. De telle sorte, au résumé, que le testicule serait situé d'abord dans la région lombaire où il prend naissance, émigrerait très vite vers la région inguinale, remonterait ultérieurement dans la fosse iliaque et redescendrait enfin vers les bourses. Quant au gubernaculum, c'est seulement à la fin du quatrième mois qu'il s'unirait à l'extrémité inférieure du testicule: les deux organes resteraient séparés et indépendants jusqu'à cette époque. Je n'ai pas examiné un assez grand nombre de fœtus jeunes (de 2 à 4 mois) pour pouvoir prononcer en ce moment, *ne varietur*, un jugement définitif sur la valeur des observations de BRAMANN qui ont porté, paraît-il, sur quarante embryons humains. Ce que je puis dire seulement, c'est d'abord que j'ai trouvé le gubernaculum attaché au testicule sur tous les sujets que j'ai disséqués et, ensuite, que le testicule m'a paru, toutes proportions gardées, toujours d'autant plus éloigné du canal inguinal que le fœtus était plus petit.

---

(1) F. BRAMANN : *Beitrag zur Lehre von dem Descensus testiculorum und dem Gubernaculum Hunteri des Menschen* (Arch. f. An. und Entwickel.-Gesch., von His und Braune, 1884). Traduit par PAUL BEZANÇON : *Etude sur l'ectopie testiculaire du jeune âge*, Th. in Paris, 1892, n° 231, p. 8.



## II. Le gubernaculum testis.

De l'extrémité inférieure du testicule et de l'épididyme se détache un cordon ligamenteux arrondi, blanchâtre, de consistance molle, qui se porte en bas et en dedans vers l'arcade crurale; ce cordon est situé en avant du psoas auquel il est lâchement adhérent, et en arrière de l'intestin grêle dont les anses le recouvrent : c'est le gubernaculum de HUNTER, la vagina de HALLER (1), le basis de GIRARDI (2), le cylinder de CAMPER (3). Quand on examine le gubernaculum par l'intérieur de la cavité abdominale, on le voit, un peu au-dessus de l'arcade de FALLOPE, dans la région inguinale, pénétrer dans l'épaisseur de la paroi, puis disparaître. Aussi peut-on lui décrire trois segments : le premier, supérieur, forme la *portion intracavitaire*; le second, intermédiaire, forme la *portion intrapariétale*; le troisième, inférieur, forme la *portion sous-légumentaire*.

Sur sa face antérieure, le gubernaculum est tapissé par le péritoine; mais ce péritoine s'enroule autour du gubernaculum comme il s'enroule autour du testicule : au lieu de le plaquer contre la paroi abdominale postérieure, il se réfléchit sur ses faces latérales et lui forme un lâche repli beaucoup plus large en haut, près du testicule, qu'en bas, près du canal inguinal, repli qui s'insère en arrière sur la région lombaire, se continue en haut avec le méso-testis et se termine en bas à l'orifice profond du canal inguinal, là où le gubernaculum paraît s'enfoncer dans l'épaisseur de la paroi abdominale. En ce point, il y a adhérence intime entre le gubernaculum et son revêtement séreux; j'insiste sur ce détail.

Les anatomistes ne sont d'accord ni sur les insertions, ni sur la structure du gubernaculum : je ne veux point refaire ici (ce serait un vain travail) toute la bibliographie de cette question : on la trouvera dans le mémoire déjà

---

(1) ALBERTI HALLERI : *Opuscula pathologica, herniæ congenitæ*, p. 35. Chez Mich. Bousquet, Lausanne, 1855.

(2) GIRARDI : In *Septem tabulam de Santorini*, p. 184. Parme, 1775.

(3) CAMPER : In *Verhandelingen van het Haarlemsche genootschap*, t. VI, cah. I, 1761.



ancien de GODARD (1) et dans la thèse récente de SOULIÉ (2).

*Portion abdominale du gubernaculum.* — On sait qu'à l'exemple de CURLING et de C. ROBIN, SAPPEY (3) a décrit au gubernaculum trois faisceaux : « l'un central, composé de fibres musculaires lisses — faisceau principal — qui s'insère dans le fond du scrotum, les deux autres, périphériques, composés de fibres musculaires striées — faisceaux accessoires —, l'externe qui s'attache sur le ligament de FALLOPE près de l'épine iliaque antéro-supérieure, l'interne qui s'implante sur l'épine du pubis et la gaine du grand droit ». Je n'ai jamais vu ces deux faisceaux périphériques, ainsi que je l'ai déjà dit à propos du crémaster : le gubernaculum est un cordon arrondi, isolé, unique, absolument indépendant, qui pénètre tout entier, sans se diviser, dans le canal inguinal ; il est formé de tissu conjonctif entre les éléments auquel s'infiltrent de nombreuses fibres musculaires lisses. D'autre part, JOHN HUNTER (4) et plusieurs auteurs depuis lui, KLAATSCH (5) tout récemment, ont décrit des faisceaux musculaires qui se détacheraient du petit oblique et du transverse et iraient — cône inguinal de KLAATSCH — à la rencontre du gubernaculum testis ; à la vérité HUNTER n'a observé, dit-il, cette disposition que sur un bélier adulte atteint d'ectopie. Pour moi, je n'ai rien constaté de pareil, ni sur les fœtus humains, ni sur les fœtus de nos animaux domestiques. Il faut remarquer qu'HUNTER a fait une déduction imprudente quand il a écrit : « Chez le fœtus humain, tant que le testicule est retenu dans l'abdomen, le crémaster est si mince que je ne puis le suivre et déterminer s'il monte vers le testicule ou s'il descend vers le scrotum ; cependant on peut admettre par analogie qu'il se dirige en haut vers le testicule ». Par analogie avec la disposition que présente le crémaster du bélier adulte atteint d'ectopie : voilà ce que veut dire JOHN HUNTER. Or, c'est là précisément qu'il y a erreur. Si

---

(1) E. GODARD : *Etude sur la monorchidie et la cryptorchidie chez l'homme*. In *Comptes rendus des séances et Mémoires de la Société de Biologie*, 1856, t. III, p. 332.

(2) A. H. SOULIÉ : *Recherches sur la migration des testicules*, à Toulouse, chez Douladoure-Privat, 1895, p. 16 et suivantes.

(3) PH. SAPPEY : *Loco citato*, p. 604.

(4) JOHN HUNTER : *Loco citato*, p. 67, 68, 69, 70.

(5) KLAATSCH : *Loco citato*, p. 17.



le testicule ne descend pas, c'est qu'il est retenu; mais que le testicule descende ou ne descende pas, le gubernaculum n'en subit pas moins la rétraction — quel que soit le mécanisme de celle-ci — à laquelle il est soumis; et c'est précisément pour la raison qu'ils sont sollicités par cette rétraction que, dans le cas particulier, les muscles abdominaux auxquels le gubernaculum adhère cèdent et rentrent dans l'abdomen. On peut, en exerçant sur le testicule une traction qui le rapproche du diaphragme et qui est comme l'image du raccourcissement physiologique qu'il subit, répéter cette expérience sur tous les fœtus animaux et humains: elle réussit toujours: c'est ainsi — artificiellement ou pathologiquement — que se forme le cône inguinal.

*Portion pariétale du gubernaculum.* — En effet, en pénétrant dans le canal inguinal, le gubernaculum contracte avec les fibres inférieures du petit oblique et du transverse des rapports très intimes: « On peut se persuader d'après les coupes, dit le professeur C. WEIL (1), que les fibres musculaires du gubernaculum se trouvent à un tel point en connexion avec la musculature abdominale qu'on ne peut pas distinguer ce qui appartient à l'un de ce qui appartient à l'autre ». DEBIERRE et PRAVAZ (2) écrivent aussi: « A ce niveau, le gubernaculum est intimement mélangé à des fibres du petit oblique qu'il semble avoir entraînées dans son parcours. Ces fibres lui forment une sorte de filet qu'il enfoncera de plus en plus jusqu'à s'en coiffer ». Je le répète, c'est seulement quand elles traversent la paroi abdominale que les fibres musculaires lisses du gubernaculum s'entourent de fibres striées.

Au reste, les études faites sur la femme, chez qui le gubernaculum, au lieu de s'atrophier, se développe pour former le ligament rond, corroborent cette affirmation. « Dans l'origine du trajet inguinal, écrivent DOLÉRIS et RICARD (3), le ligament rond reçoit quelques fibres détachées du petit oblique avec lesquelles il se confond ou plutôt avec lesquelles il paraît se continuer ». De son côté,

---

(1) C. WEIL: *Ueber den Descensus testiculorum nebst Bemerkungen*. Chez G. Freytag, Leipzig, 1885.

(2) CH. DEBIERRE et J. PRAVAZ: *Loco citato*, p. 170.

(3) DOLÉRIS et RICARD: *Union médicale*, 24 novembre et 29 décembre 1885.



BEURNIER (1) montre que dans aucune de ses portions le ligament rond ne contient de fibres striées, mais qu'en avant et au-dessus de lui, s'étale un petit trousseau musculaire (faisceau inguino-pubien) qui s'étend de l'épine pubienne à la face supérieure de l'arcade crurale, un peu en dehors de son milieu, trousseau qui n'est pas autre chose, sans doute, qu'une languette des muscles abdominaux séparée de la masse principale par une traînée triangulaire de tissu cellulo-adipeux. L'anatomie comparée, enfin, parle dans le même sens : « Il est très évident chez le plus grand nombre de mammifères, écrit CH. ROUGET (2), insectivores, rongeurs, ruminants, carnassiers, que les faisceaux musculaires du ligament rond ne traversent pas la paroi abdominale antérieure, qu'ils s'étalent tout simplement à la face postérieure de cette paroi, dans la région inguinale, et se fixent sur l'enveloppe celluleuse du muscle transverse, comme le fait le ligament rond lombaire. Dans tous ces cas, on ne trouve pas autre chose dans le ligament rond que des faisceaux de fibres lisses. »

*Portion extra-inguinale du gubernaculum.* — Que devient maintenant le gubernaculum après avoir franchi la paroi abdominale ? La plupart des auteurs écrivent qu'il va se perdre dans le fond du scrotum. DEBIERRE et PRAVAZ (3) ont mieux étudié ce détail : « A ce moment, la terminaison du gubernaculum est mal définie ; la poche scrotale est à peine indiquée ; au delà de l'anneau externe du canal inguinal, le gubernaculum se dissocie et semble se perdre dans une toile celluleuse chargée d'ilots graisseux occupant la cavité commençante des bourses ; cette toile celluleuse contient des fibres élastiques et des fibres musculaires lisses ; en réalité, c'est elle qui tient lieu du faisceau scrotal des auteurs ». On lit dans le mémoire de G. WEIL (4) : « Le segment inférieur du gubernaculum s'effile en pointe ; les deux gubernaculums se confondent à la partie médiane et se perdent finalement au bord infé-

---

(1) BEURNIER : *Ligaments ronds de l'utérus*. Th. in Paris, 1886, p. 25, 26, 105. Chez Steinheil, Paris, 1886.

(2) CH. ROUGET : *Loco citato*, p. 489.

(3) DEBIERRE et PRAVAZ : *Loco citato*, p. 170, 171.

(4) G. WEIL : *Loco citato*.



rieur du pubis, dans le tissu sous-cutané ». J'ai examiné, sur ce point, de nombreux fœtus, et je ne suis pas encore fixé sur les insertions vraies du gubernaculum. Il est certain qu'il se dissocie; un de ses faisceaux, sur quelques sujets, m'a paru bien certainement plonger dans le scrotum et se perdre dans la masse cellulaire qui en remplit la cavité; mais chez la plupart je n'ai pas pu en suivre les traces au delà de la paroi abdominale. Cela est une affaire d'âge : dans les premiers mois le tendon du grand oblique n'est pas perforé, le gubernaculum se confond alors avec la paroi; mais plus tard, quand s'est creusé l'orifice inguinal extérieur, le gubernaculum s'allonge, émerge du canal inguinal et se perd dans le scrotum ou au voisinage de celui-ci. Avant DEBIERRE et PRAVAZ, JULES CLOQUET (1) avait déjà bien montré cette fusion du gubernaculum et de cette espèce (qu'on me passe l'expression) de cellulôme intra-scrotal. « Le fascia superficialis, dit-il, forme chez le fœtus, au-devant de l'anneau inguinal, une poche celluleuse qui reçoit le testicule lorsque cet organe sort de l'abdomen... Avant la descente du testicule, la poche dont il est question se confond avec le gubernaculum testis. Il semble qu'elle se retourne sur elle-même à sa partie inférieure pour envoyer dans l'anneau un faisceau blanchâtre à fibres rayonnées qui va se fixer à l'épididyme en même temps que le gubernaculum lui-même ». Les autres faisceaux gubernaculaires m'ont paru s'attacher d'une façon variable, comme le ligament rond, « sur les fascia et tendons aplatis qui constituent la charpente abdominale » et même à la face profonde « du derme cutané de la région inguinale ».

Je pense que les anatomistes qui ont essayé de disséquer la portion terminale du gubernaculum ou seulement celle du ligament rond, comprendront mes réserves : en réalité, cela est très difficile à voir. JULES CLOQUET qui a « travaillé » un grand nombre de fœtus et qui a écrit, sur l'anatomie de l'aîne, le très remarquable mémoire dont j'ai déjà parlé, a éprouvé, avant moi, les difficultés que je signale : « Chez les fœtus de cinq à six mois, dit-il, les recherches de ce genre sont fort difficiles; les fibres inférieures du petit oblique sont molles, d'une couleur rougeâtre, comme le tissu cellulaire environnant, qui est infiltré

---

(1) CH. DEBIERRE et J. PRAVAZ : *Loco citato*.



lui-même à cette époque d'une humeur visqueuse, au milieu de laquelle les vésicules adipeuses sont disséminées ». Et cela est si vrai que JULES CLOQUET décrit le gubernaculum comme s'attachant, non seulement au scrotum, mais encore à l'ischion.

Au résumé, le gubernaculum testis est composé d'un seul faisceau qui, au niveau de la région inguinale, se dissocie pour s'attacher sur les plans osseux et fibreux du voisinage. Il ne possède point de faisceaux périphériques striés; les fibres musculaires du petit oblique et du transverse ne vont point au-devant de lui, dans l'intérieur du ventre. Il est composé de fibres musculaires lisses et, dans son épaisseur, ainsi que BARROIS (1) l'a démontré récemment, il n'existe point de fibres striées.

Voilà les faits. Reste maintenant à donner l'interprétation des trois phénomènes suivants : 1° Comment le testicule descend-il? 2° Quelles modifications sa migration imprime-t-elle au gubernaculum? 3° Comment sa migration entraîne-t-elle la formation de la vaginale?

#### α) Comment le testicule descend-t-il?

On ne sait encore quel est l'agent véritable de la descente du testicule; que le gubernaculum soit pour quelque chose dans ce phénomène, cela n'est pas douteux; mais ce gubernaculum est-il un simple repère, un « fil d'Ariane » que suit le testicule pour ne pas s'égarer, ou bien, au contraire, conduit-il lui-même ce testicule, du fait de son activité propre, du ventre dans les bourses? Ici, l'ignorance est absolue, et comment ne le serait-elle pas puisque la structure du gubernaculum est mise elle-même en discussion?

Acceptons, pour le moment, que le gubernaculum soit une simple corde tendue sur le chemin que doit suivre le testicule; il faut alors admettre, avec CLELAND (2), que ce testicule ne descend qu'en raison d'un inégal développement des organes; l'abdomen et le bassin croissent, mais le gubernaculum ne s'allonge pas; il se passe là, disent très heureusement DEBIERRE et PRAVAZ (3), « ce qui se passe pour

---

(1) TH.-CH. BARROIS : *Loco citato*.

(2) CLELAND : *The mechanism of the gubernaculum testis*. Edinburgh, *Medical Journal*, 1856.

(3) DEBIERRE et PRAVAZ : *Contribution à l'étude du muscle crémaster, etc.* Lyon médical, 30 mai 1886, n° 22 p. 136.



la moelle épinière, qui, au fur et à mesure du développement du rachis, remonte dans le canal rachidien ». Ainsi, dans l'espèce, il s'agirait d'un raccourcissement apparent du gubernaculum, car je crois qu'on peut tenir pour des quantités négligeables la pression atmosphérique, la tension de la paroi abdominale, le poids du testicule et la pesée que les viscères et le liquide péritonéal exercent sur lui, malgré l'importance qu'ont attachée à ces causes quelques grands anatomistes, G. WEIL, en particulier, dans le mémoire que j'ai déjà plusieurs fois cité.

Et si, au contraire, le gubernaculum est bien, par son raccourcissement réel, le vrai conducteur du testicule, comment s'opère ce raccourcissement ? Par contraction musculaire lente, disent les uns ; par une sorte de rétraction conjonctive, disent les autres. Et les premiers n'en savent pas plus que les seconds.

Pour ma part, je crois (mais il s'agit là d'une conception *a priori*) que, dans la migration du testicule, le grand rôle est joué tout à la fois par l'inégale croissance des organes et par le raccourcissement inodulaire du gubernaculum. Sans doute, s'il y a des fibres musculaires, c'est qu'elles ont une tâche à remplir ; mais laquelle ? et dans quelles proportions ?... Je le répète, nous n'en savons rien.

β) Quelles modifications la descente du testicule imprime-t-elle au gubernaculum ? — Le crémaster lisse.

Au milieu des éléments du cordon d'une part, entre la tunique vaginale et la fibreuse d'autre part, sont répandues, très abondamment en certains points, des fibres musculaires lisses. Je crois qu'elles ont été signalées pour la première fois par ROUGET en 1855. On peut lire, en effet, dans une courte note imprimée dans les Bulletins de l'Académie des sciences de 1857 (1), les quelques lignes

---

(1) CH. ROUGET : *Recherches anatomiques et physiologiques sur les appareils érectiles* (note complémentaire sur les appareils musculaires et érectiles des glandes séminales). In Comptes rendus hebdomadaires des séances de l'Académie des sciences, 1857, t. I, p. 902. — J'ai cherché le premier mémoire de Rouget dans les Comptes rendus de l'année 1855. Il n'y est pas inséré. A la page 1229 du volume l'on trouve cette seule indication : « M. Rouget présente pour le concours de médecine et de chirurgie de 1856 : *Des recherches anatomiques et physiologiques sur les appareils érectiles* ».



suivantes : « Dans le mémoire que j'ai présenté à l'Académie en 1855, mémoire où se trouvent résumées mes recherches sur les appareils érectiles, j'annonçais l'existence d'un système de muscles non encore décrit et destiné à accomplir chez le mâle l'acte de l'excrétion du sperme ». En 1868, M. LANNELONGUE (1) a donné des faisceaux de fibres musculaires lisses contenus dans le cordon une description assez détaillée : ces faisceaux, qui sont visibles à l'œil nu, forment une couche assez épaisse vers la partie moyenne de l'épididyme; de ce point, les uns descendent en s'éparpillant et s'attachent sur la tête de l'épididyme, sur le bord postérieur du testicule, sur la face extérieure de la séreuse; les autres montent le long du cordon, dans l'intérieur de l'étui fibreux qui le contient, au-devant des vaisseaux, dans les intervalles cellulaires qui séparent leurs branches; on les trouve de moins en moins nombreux à mesure qu'on s'approche du canal inguinal; ils disparaissent tout à fait là où le cordon pénètre dans l'abdomen.

C'est à cet ensemble de fibres lisses qu'HENLE (2), qui les avait observées avant le professeur LANNELONGUE, donne le nom de crémaster lisse. Ce crémaster interne, décrit aussi par KOLLIKER (3) et divisé en deux couches — crémaster moyen et crémaster interne — par KLEIN (4), a été très bien étudié par BARROIS (5).

Le crémaster lisse n'existe pas seulement au niveau du cordon; ses faisceaux se retrouvent encore dans presque toute l'étendue des bourses, entre la vaginale et la fibreuse; il pénètre même, sous la séreuse, dans la cloison qui divise ces bourses. Ce crémaster lisse n'a pas la même épaisseur dans toutes les régions; en certains points, il se divise

---

(1) O. LANNELONGUE : *Recherches sur l'appareil musculaire annexé au testicule et sur ses fonctions*. In *Archives de physiologie normale et pathologique*, mai 1868, n° 3, p. 351-355.

(2) J. HENLE : *Handbuch der systematischen Anatomie des Menschen*, zweiter Band, p. 441. Chez Friedrich, Braunschweig, 1874.

(3) A. KOLLIKER : *Ueber die glatten Muskelfasern der Geschlechtsorgane*. *Zeitung für wissenschaftliche Zoologie*, Band I. Cité par BARROIS, p. 18.

(4) KLEIN : *Die äusseren männlichen und weiblichen Genitalien*. In *Stricker's Handbuch der Lehre von den Geweben des Menschen und der Thiere*, t. I, p. 734, 1871. Cité par BARROIS, p. 20.

(5) TH. CH. BARROIS : *Contribution à l'étude des enveloppes du testicule*. Th. in Lille, 1882, n° 34, p. 18 et suivantes.



d'une façon très évidente en deux couches séparées l'une de l'autre par une mince trainée de tissu cellulaire : la couche superficielle, formée de faisceaux verticaux, forme le crémaster moyen de KLEIN et de BARROIS ; la couche profonde forme le crémaster interne ; cette dernière est composée, elle aussi, de fibres verticales sous lesquelles s'insinuent quelques fibres transversales peu nombreuses et interrompues, si bien que le crémaster interne lui-même peut être décomposé en deux lamelles. Le crémaster moyen est appliqué sous la face profonde de la fibreuse ; le crémaster interne sur la face superficielle de la séreuse ; entre eux on ne trouve pas toujours la mince couche celluleuse qui les sépare en quelques points ; alors ils se confondent et forment alors à la vaginale une doublure indistincte.

Par une série de coupes transversales très bien étudiées, BARROIS a déterminé la richesse respective en fibres musculaires lisses des différentes régions des bourses.

Au-dessus de la tête de l'épididyme, les fibres lisses sont rares en arrière ; en avant et en dehors elles sont peu abondantes encore, mais on y peut cependant reconnaître la trace de leur stratification en deux couches.

Au niveau de la tête de l'épididyme, les fibres musculaires deviennent plus nombreuses autour du canal déférent et des vaisseaux ; en avant et en dehors, on reconnaît les deux crémasters lisses, très minces, réduits à quelques faisceaux.

Au niveau de la partie moyenne du testicule et de l'épididyme, les fibres sont devenues très abondantes et très tassées dans le tissu cellulaire du cordon ; sur la paroi antérieure et sur la paroi externe, les deux crémasters lisses sont très apparents ; ils se continuent d'une façon évidente avec les faisceaux qui remplissent les intervalles situés entre les vaisseaux du cordon. Les fibres du crémaster interne apparaissent jusque dans le cul-de-sac que la séreuse forme autour de l'épididyme. Sur la face interne, elles sont beaucoup plus rares, celles du crémaster moyen surtout : à cet endroit, au niveau du cul-de-sac interne, les deux crémasters se confondent.

Au niveau de la partie inférieure du testicule et de l'épididyme, les faisceaux sont beaucoup plus serrés, beaucoup plus riches autour du cordon et de ses vais-



seaux; en avant et en dehors, les deux crémasters sont épais.

Enfin, au niveau du ligament crémastérien, c'est-à-dire au point où le testicule adhère aux bourses, on trouve, en arrière, un très riche emmêlement de fibres musculaires qui se continuent, en avant et en dehors, avec deux lames crémastériennes très développées.

Au résumé, les faisceaux de fibres lisses augmentent dans le cordon dès que celui-ci approche du testicule; ils deviennent de plus en plus abondants à mesure qu'on les examine plus bas et qu'on se rapproche davantage du ligament crémastérien. Ces fibres péri-vasculaires qui forment aux vaisseaux, là où ils pénètrent dans le testicule, une véritable gangue, « un feutrage » dans les mailles duquel ils cheminent, se continuent avec des fibres qui se répandent tout autour de la vaginale; là, elles sont très abondantes en avant et en dehors où on peut les diviser en deux couches, et beaucoup plus rares en dedans où elles n'atteignent pas le cul-de-sac interne... Tous ces faisceaux sont, à n'en pas douter, comme un épanouissement du ligament crémastérien; ils sont évidemment les restes du gubernaculum testis. Chez le cheval, ils sont très volumineux et forment, sous la fibreuse, une couche très épaisse; à l'œil nu, on les étudie facilement; ils sont représentés dans la figure qui montre la disposition de la vaginale chez cet animal.

Telle est la disposition du crémaster lisse; je reviens maintenant à la discussion qui fait l'objet de ce chapitre : Quels rapports peut-il y avoir entre le crémaster lisse et le gubernaculum? Quelles modifications la descente du testicule a-t-elle imprimées à celui-ci? Comment, au résumé, l'un est-il, chez l'adulte, le vestige de l'autre chez le fœtus?

Trois mécanismes, me semble-t-il, peuvent être, dans l'espèce, invoqués.

Voici le premier :

J'ai dit qu'à la sortie du canal inguinal, le gubernaculum se dissociait en plusieurs faisceaux. On peut supposer ceci : à un moment donné, le faisceau scrotal, continuant d'exercer sa traction sur le testicule et restant toujours tendu, les faisceaux voisins, au contraire, qui descendent moins bas, deviennent, pour ainsi dire, trop



longs, se relâchent et flottent sur les flancs de la glande ; celle-ci, poursuivant sa marche, obéit au faisceau central qui la sollicite vers le scrotum ; puis elle tombe dans les bourses en se drapant des faisceaux périphériques qui se retournent, se renversent et descendent avec le testicule, tête en bas. Je répète ici que, sous le nom de faisceaux périphériques du gubernaculum, j'entends parler seulement des faisceaux de fibres lisses qui ne s'attachent pas dans le fond du scrotum ; j'ai montré que les trousseaux striés, appelés par les auteurs « faisceaux accessoires du gubernaculum », n'existent point. De ceux-là il n'est donc plus question.

Voici maintenant le second mécanisme :

Pendant que l'abdomen et le bassin s'allongent, le gubernaculum se raccourcit ; mais au lieu de se raccourcir par simple rétraction inodulaire, il rentre en lui-même et s'auto-invagine : ainsi se formeraient les deux couches dont se compose le crémaster lisse.

Voici, enfin, une troisième interprétation :

D'après G. WEIL, — j'ignore la langue allemande et j'ai dû faire traduire, sans vérification personnelle, le mémoire de l'auteur — il se forme, au sein du gubernaculum composé de tissu muqueux, de véritables petites cavités produites par la désagrégation et la fonte des éléments anatomiques : c'est dans l'intérieur de ces cavités préformées, en totalité ou en partie remplies par des extravasats sanguins et des détritits cellulaires, au milieu de ce tissu ramolli, en plein tunnel intragubernaculaire par conséquent, que le testicule chemine, poussé par la pression des intestins. S'il en est ainsi, l'on peut admettre que les fibres périphériques du gubernaculum, résistant à la destruction, forment plus tard, sans retournement ni invagination, le sphincter lisse des bourses.

En fait, je ne sais ce qu'il y a de vrai dans tout cela ; mais BARROIS me paraît avoir fait une constatation de haute portée, qui compromet singulièrement la valeur de toutes les hypothèses précédentes.

« Chez le nouveau-né, écrit-il, on ne trouve guère (entre la tunique vaginale et la tunique fibreuse) de fibres lisses qu'à la partie inférieure du testicule, au point d'attache primitif du gubernaculum ; avec l'âge, ces faisceaux musculaires deviennent de plus en plus abondants. Chez



l'adulte, ainsi que nous avons pu le voir, ils ont envahi la presque totalité de la séreuse et de la fibreuse, quoique existant toujours en plus grande quantité que partout ailleurs à la partie inférieure du testicule ».

Si cela est vrai, et les recherches de BARROIS paraissent très consciencieuses, la migration testiculaire et l'origine du crémaster lisse deviennent beaucoup plus faciles à expliquer. Le gubernaculum se rétracte, se raccourcit et attire le testicule au fond du scrotum; chez l'enfant, il ne reste de ce gubernaculum qui disparaît, en quelque sorte, au fur et à mesure de la transformation inodulaire qu'il subit, il ne reste, dis-je, que le ligament sur lequel, au pôle inférieur du testicule, le feuillet viscéral de la tunique vaginale se réfléchit de la glande vers les enveloppes pour former le feuillet pariétal. Plus tard, quand l'enfant devient pubère, des fibres musculaires naissent autour de ce ligament testiculo-pariétal et rayonnent de lui dans l'épaisseur des bourses, entre la vaginale et la fibreuse. Ces fibres, qui forment en quelques points une couche assez épaisse pour qu'on puisse la diviser en deux lamelles, lamelle crémastérienne interne et lamelle crémastérienne moyenne (j'ai déjà dit que le crémaster externe était strié et descendait des muscles larges de l'abdomen), ces fibres, dis-je, ne seraient donc point les vestiges du gubernaculum testis, dévoré tout entier par le processus qui assure son raccourcissement; ce seraient simplement des cellules de néoformation, liées peut-être, comme le croit le P<sup>r</sup> LANNELONGUE (1) et comme le pense aussi BARROIS, « au fonctionnement des organes génitaux et à l'excrétion du sperme ». Par certains côtés, on pourrait comparer cette génèse d'éléments musculaires survenant au début de la vie génitale à celle qui, dans l'utérus de la femme, précède la puberté ou accompagne la grossesse.

---

(1) LANNELONGUE : *Recherches sur l'appareil musculaire annexé au testicule et sur ses fonctions. Archives de physiologie normale et pathologique*, 1868, t. I, p. 354.



- γ) Quelles modifications la descente du testicule imprime-t-elle au péritoine péri-gubernaculaire et péri-testiculaire ? — La tunique vaginale.

### I. Développement de la vaginale.

Les anatomistes n'ont pas encore pu se mettre d'accord sur la formation de la vaginale. Pour les uns, cette formation précède la descente du testicule ; pour les autres, elle l'accompagne. Les premiers disent que la vaginale est préformée ; les seconds pensent qu'elle est co-formée. Il faut ici s'entendre sur les mots. Quand on parle de préformation de la vaginale, on veut dire, je crois, que le prolongement du péritoine dans les bourses y précède le testicule, mais non point qu'il est indépendant de ce péritoine ; ou, sous une autre forme, on entend que la séreuse abdominale peut pénétrer dans la poche scrotale et y aller former la vaginale sans ou avant que s'accomplisse la migration testiculaire, mais non pas, sans doute, que la vaginale se développe d'une *façon indépendante* à la face profonde des parois des bourses, comme la plèvre à la face profonde du thorax ou le péritoine à la face profonde du ventre. A mon avis, ROY (1) s'est au moins servi d'une expression malheureuse quand il a écrit que, d'après quelques auteurs, la vaginale « se formait à part dans le scrotum d'origine ectodermique et se développait en même temps que lui et avec lui ». M. G. FÉLIZET (2), dans son récent livre des « Hernies inguinales de l'enfance », semble aussi s'être mépris sur le sens du mot préformation de la vaginale : « BRAMANN, dit-il, a imaginé une petite cavité séreuse qui, formée dans le scrotum, n'attendrait que l'arrivée du testicule pour s'ouvrir devant lui, le recevoir et s'isoler aussitôt après de la cavité péritonéale », si bien « que la vaginale serait formée par une séreuse qui ne doit rien à personne ». Ce n'est pas ainsi, à ce qu'il me semble, qu'il faut comprendre la question. Que la vaginale soit un prolongement, un cul-de-sac extériorisé

---

(1) ROY : *La tunique vaginale préexiste-t-elle au testicule dans le scrotum ?* *Echo médical de Toulouse*, 13 juillet 1889, n° 28, p. 329.

(2) G. FÉLIZET : *Les hernies inguinales de l'enfance*, p. 23. Chez Masson, Paris, 1894.



— qu'on me passe ce néologisme qui rend bien ma pensée — du péritoine, cela ne saurait, je pense, être mis en discussion. Le procès se résume donc à ceci : A quel moment cet infundibulum péritonéal apparaît-il en dehors de l'abdomen ? Sa formation précède-t-elle ou non le passage du testicule au travers du détroit inguinal ? Disons mieux : Y a-t-il ou n'y a-t-il pas un sac vaginal alors que le testicule est encore dans le ventre ?

Les anatomistes vivaient depuis longtemps sur la description d'HUNTER et croyaient avec lui, non pas, comme on le dit quelquefois improprement, que « le testicule, par sa migration, repousse le péritoine devant lui », mais bien « que dans son déplacement de haut en bas il entraîne avec lui le revêtement séreux auquel il adhère », lorsque KOLLIKER — il est, je crois, le premier — se fit le défenseur de la préformation vaginale. On pensait, avant lui, comme dit A. BROCA (1), « que le testicule, transformant le trajet inguinal virtuel en un canal séreux réel, se frayait à lui-même sa voie et se créait la séreuse » ; il vint dire, au contraire : « La gaine vaginale n'est autre chose qu'une invagination du péritoine qui naît d'une façon absolument indépendante déjà au commencement du troisième mois. Peu à peu la gaine devient un canal péritonéal qui traverse la paroi abdominale et va jusque dans le scrotum. Le canal inguinal se forme donc ainsi avant que le testicule ne soit sorti de l'abdomen ».

En 1887, A. BROCA (2) plaida, devant la Société d'anatomie, pour la préformation de la vaginale, tout en concédant que la théorie appelait « de nouvelles recherches d'anatomie humaine, d'anatomie comparée et d'embryologie ». TUFFIER et BAZY, plus affirmatifs encore, vinrent, dans la même séance, rapporter des faits tendant à confirmer cette assertion de BROCA : « Le canal vagino-péritonéal existe, que le testicule descende ou ne descende pas ; la hernie qui accompagne une ectopie testiculaire n'est donc pas forcément une hernie ordinaire ; elle peut être une hernie congénitale ».

---

(1) A. BROCA : *Hernie inguinale avec position inconnue du testicule, suppuration du sac déshabité*. In *Bulletins de la Société anatomique*, Paris, 1887, 5<sup>e</sup> série, t. I, p. 236.

(2) A. BROCA : *Loco citato*, p. 232.



HERTWIG (1), dans son beau livre, ne considère même pas qu'il puisse subsister de doute à cet égard : « Au point où le gubernaculum de HUNTER traverse la paroi abdominale, il se forme une évagination du péritoine appelée diverticule vaginal du péritoine qui refoule progressivement la paroi abdominale; l'orifice qui fait communiquer la cavité de ce diverticule herniaire avec la cavité abdominale est appelé anneau inguinal interne; la partie rétrécie qui lui fait suite constitue le canal inguinal; enfin, la partie terminale renflée en cul-de-sac est logée dans la saillie formée par la paroi abdominale, c'est-à-dire dans le sac scrotal. Le testicule s'engage aussi dans ce diverticule du péritoine, etc., etc. »

KOLLIKER et HERTWIG ne disent ni quelle a été la nature de leurs recherches, ni à la suite de quels examens ils ont pu affirmer qu'avant la descente du testicule le prolongement du péritoine pénétrait dans les bourses et s'étendait jusqu'au fond du scrotum; à l'appui de leur opinion, ils ne donnent, au reste, aucune figure; dans chacun de leur chapitre, il existe seulement deux dessins schématiques qui ne démontrent rien.

En lisant la discussion qui s'est engagée au sein de la Société anatomique en 1887, au sujet de la communication de A. BROCA, on peut se convaincre que ceux qui défendent la préformation vaginale étayent leur opinion sur deux ordres de faits : des faits d'ordre anatomique et des faits d'ordre clinique.

Que valent d'abord les faits d'ordre anatomique ? TUFFIER dit, et l'on sait avec quelle rigueur scientifique il observe, TUFFIER (2) dit : « J'ai disséqué un fœtus de quatre mois et j'ai vu le faisceau moyen du gubernaculum conduire jusqu'au fond du scrotum une vaginale préformée. » Une affirmation en de pareils termes est évidemment très impressionnante; je me demande, pourtant, si TUFFIER a bien vu. J'ai disséqué, moi aussi, des fœtus; plus loin, je dirai les constatations que j'y ai faites; mais dès maintenant, je puis donner l'assurance que, même

---

(1) HERTWIG : *Traité d'embryologie de l'homme et des vertébrés*. Traduit par CH. JULIEN, Paris, chez Reinwald, 1891, p. 353.

(2) TUFFIER : *Réponse à la communication de Broca*. *Bulletin de la Société anatomique de Paris*, 1887, 5<sup>e</sup> série, t. I, p. 245.



sur des foetus plus âgés, la poursuite du gubernaculum est des plus difficiles : cet organe est ténu, friable, très délicat ; il se dilacère facilement. Ses rapports avec le péritoine et son passage au travers de la paroi abdominale sont un sujet d'étude aride, où l'erreur est facile. A l'âge de quatre mois, les foetus ne portent pas encore d'orifice inguinal superficiel et leur gubernaculum ne traverse pas le tendon du grand oblique. TUFFIER n'a disséqué qu'une seule pièce ; s'il ne s'est pas trompé — ce qui est vraisemblable — je puis affirmer qu'il a rencontré un cas tout à fait exceptionnel.

Si exceptionnel, même, que je n'en ai pas trouvé d'autre exemple dans les auteurs. Je n'ai pu découvrir de fait analogue ni dans le travail de FOLLIN (1), ni dans celui de GODARD (2), ni dans celui de BROCA (3). BROCA dit bien, je sais : « CLOQUET a vu le cul-de-sac péritonéal descendre dans les bourses d'un homme dont les testicules étaient tous deux dans l'abdomen » ; mais je n'ai pas retrouvé cette observation — peut-être ai-je mal cherché — dans le travail de CLOQUET. Dans les chapitres qu'ils consacrent aux troubles de la migration testiculaire, les auteurs des plus récents traités de chirurgie, MONOD et TERRILLON (4), RECLUS (5), ne signalent pas qu'on ait rencontré la vaginale dans le scrotum de sujets monorchides n'étant d'autre part atteints, cela s'entend, ni de hernie inguino-scrotale, ni d'hydrocèle. MONOD et TERRILLON font même remarquer que si la vaginale, dans les cas d'ectopie testiculaire, descend quelquefois au-dessous de la glande, cela est dû « soit à la présence d'une hernie concomitante, soit à ce que l'épididyme et le canal déférent, abandonnant le

---

(1) E. FOLLIN : *Etude anatomique et pathologique sur les anomalies de position et les atrophies du testicule*. In *Archives générales de médecine*, 1851, p. 265.

(2) E. GODARD : *Etude sur la monorchidie et la cryptorchidie chez l'homme*. In *Comptes rendus et Mémoires de la Société de Biologie*, 1856, t. III, p. 334-338.

(3) A. BROCA : Article *Hernie inguinale*. In *Dictionnaire encyclopédique des sciences médicales*, 4<sup>e</sup> série, t. XV, 2<sup>e</sup> fascicule, p. 784. A Paris, chez Masson.

(4) CH. MONOD et O. TERRILLON : *Traité des maladies du testicule et de ses annexes*, p. 31. Chez Masson, Paris, 1889.

(5) PAUL RECLUS : *Traité de chirurgie* de SIMON DUPLAY et PAUL RECLUS, t. VIII, p. 103. Chez Masson, Paris, 1892.



testicule, se prolongent plus ou moins bas dans les bourses ». FOLLIN, dans le travail que je viens de signaler, parle seulement d'un sujet dont « le testicule gauche était situé dans la fosse iliaque, à un centimètre au-dessus de l'anneau profond du canal inguinal, et chez lequel un prolongement séreux accompagnait le gubernaculum ; ce prolongement était gros comme une plume de corbeau et se terminait en cul-de-sac au niveau de l'orifice extérieur du canal inguinal ». FÉLIZET (1) met en doute, à son tour, qu'on puisse trouver « une loge vaginale bien agencée » si le testicule n'a pas accompli sa descente, et pense très judicieusement que si jamais pareille constatation a été faite, c'est que le testicule « avait remonté dans le ventre après avoir fait un séjour plus ou moins prolongé dans la vaginale ».

PAUL BEZANÇON (2), dans une thèse récente sur l'ectopie testiculaire du jeune âge, s'est fait lui aussi, sans recherches personnelles préalables, il est vrai, le défenseur de la préformation de la vaginale ; il n'a même pas relaté un seul fait — récent ou ancien — dans lequel le chirurgien en opérant, ou l'anatomiste en disséquant, ait vu coexister chez un enfant qui ne portât ni hernie ni hydrocèle, bien s'entend, l'arrêt de la migration testiculaire et la présence d'une cavité vaginale dans le scrotum. Il est même curieux de lire les observations qui terminent le mémoire de l'auteur : elles viennent toutes à l'encontre de l'opinion qu'il soutient dans sa préface anatomique. On y voit que chez les petits malades qui ont été opérés et qui étaient atteints d'ectopie inguinale, non seulement la vaginale ne descendait pas au-dessous du testicule et n'atteignait pas le fond du scrotum, mais encore que celui-ci, souvent rudimentaire, était rempli « presque toujours à sa partie supérieure par une membrane celluleuse ou cellulofibreuse » qu'il fallut « effondrer avec le doigt ou perforer avec des ciseaux » pour assurer l'orchidopexie.

Restent les faits cliniques : je les récuse pour ce que, dans l'espèce, ils ne prouvent rien. On a vu l'anse de l'intestin ou le liquide du péritoine pénétrer dans la vaginale sur des enfants dont le testicule était en ectopie abdo-

---

(1) CH. FÉLIZET : *Loco citato* : p. 23.

(2) PAUL BEZANÇON : *Etude sur l'ectopie testiculaire du jeune âge et son traitement*. Th. in Paris, 1892, n° 231.



minale : cela signifie tout simplement que le fond du cul-de-sac formé par la séreuse autour du gubernaculum peut se laisser distendre et venir former tumeur au-dessous du testicule, mais rien de plus. Le péritoine de l'homme adulte obéit bien à la poussée de l'intestin qui s'en fait « un sac » dans la hernie acquise; pourquoi le péritoine du fœtus serait-il plus rebelle ? Il y a longtemps que SCARPA (1) a remarqué que le péritoine « soumis à une traction graduée et longtemps soutenue peut glisser, pour ainsi dire, sur les parties qu'il recouvre et changer totalement de situation par rapport à elles », exécutant ainsi une véritable *locomotion* et subissant un de ces changements de place dont il offre de si nombreux exemples dans « la distension de la vessie, de l'estomac, de l'utérus, la migration testiculaire, etc. »

Je sais bien la réponse. Dans la discussion qui a suivi la communication de BROCA, BAZY (2) rappelait avoir vu « dans un sac de hernie inguinale congénitale disséqué sur un enfant dont le testicule était en ectopie abdominale, deux rétrécissements, l'un scrotal, l'autre situé au niveau de l'orifice inguinal externe; ces rétrécissements avaient absolument la forme et la position assignées par RAMONÈDE aux rétrécissements normaux du conduit vagino-péritonéal ». DUPUYTREN, au dire d'A. BROCA, et JALAGUIER, d'après BEZANÇON, auraient même observé des cas analogues. Mais que peut-on arguer de cela en faveur de la préformation scrotale de la cavité vaginale ? Que le péritoine, pour sortir du ventre, pénétrer dans le scrotum et former la vaginale, soit entraîné par le testicule, poussé par l'intestin ou poussé par le liquide du péritoine, il descend, et voilà tout : dans un cas comme dans l'autre, il forme le canal péritonéo-vaginal, et comme tel est soumis, sous des influences et par un processus que nous ignorons, à un travail qui tend à l'oblitérer. L'oblitération est totale ordinairement quand le canal est vide (migration normale); elle ne s'opère pas ou ne s'opère que partiellement quand le canal est rempli (intestin, liquide).

---

(1) SCARPA : *Traité pratique des hernies*, traduit par OLLIVIER, Paris, 1812-1823.

(2) P. BAZY : *Réponse à la communication de A. Broca. Bulletins de la Société anatomique de Paris*, 1887, 5<sup>e</sup> série, t. I, p. 245.



Au reste, la discussion doit ici céder le pas aux faits, et les faits, les voici.

ROY (1), dans le travail dont j'ai déjà parlé, a publié le résultat de recherches sérieusement faites sur des fœtus âgés de six à neuf mois. « Dans toutes ces observations, dit-il, on relève ce fait constant que jamais la tunique vaginale ne se trouve dans le scrotum avant la descente du testicule, et que le cul-de-sac séreux qui précède le testicule dans sa descente ne dépasse pas cinq millimètres en longueur. » Avant ROY, WEIL (2) avait déjà bien décrit la forme du court prolongement péritonéal qui s'engage à peine, avec le gubernaculum, dans le canal inguinal et, en termes très nets, avait résolu la question de la préformation vaginale. « Au sixième mois du fœtus, dit-il, le processus vaginal présente une fente étroite, semi-lunaire, longue à peu près de six millimètres. La fente est tellement étroite dans quelques préparations, qu'il est impossible de la voir à l'œil nu. Cette circonstance explique pourquoi beaucoup d'auteurs n'ont pas pu voir le processus vaginal chez un embryon de six ou sept mois, tandis qu'ils pouvaient le voir, dans d'autres cas, chez des embryons de quatre mois. Tant que le testicule se trouve dans la cavité abdominale, le processus vaginal ne sort jamais de la paroi abdominale; mais aussitôt que le testicule pénètre dans cette paroi et que le gubernaculum se confond avec elle, le processus vaginal émerge avec le testicule de la paroi et descend dans le scrotum. L'opinion que le processus vaginal préexiste dans le scrotum, avant que le testicule ait traversé le canal inguinal, vient de ce que les recherches ont été faites sur nos animaux domestiques ».

BRAMANN (3), qui a étudié avec beaucoup de soin la descente du testicule et a suivi, mois par mois, la formation de la saillie vaginale (processus vaginalis), s'exprime ainsi : « Au commencement du troisième mois, à l'endroit où le

---

(1) ROY : *La tunique vaginale préexiste-t-elle au testicule dans le scrotum?* In *Echo médical de Toulouse*, 13 juillet 1889, p. 328.

(2) WEIL : *Ueber den Descensus testiculorum nebst Bemerkungen*. G. Freytag, Leipzig, 1885.

(3) F. BRAMANN : *Der Processus vaginalis und sein Verhalten bei Störungen des Descensus testiculorum*. In *Archiv für klinische Chirurgie*, Berlin, 1890, 40<sup>e</sup> volume, 1<sup>re</sup> livraison. Traduit par PAUL BEZANÇON, thèse in Paris, 1892, n° 231, p. 8, 9, 10, 11.



gubernaculum pénètre dans la paroi abdominale, se trouve en avant de lui une petite dépression superficielle, première indication du processus vaginalis. A seize semaines, le processus vaginal est devenu un peu plus profond, mais l'orifice extérieur du canal inguinal n'existe pas encore. Au cinquième mois, le prolongement vaginal a environ un millimètre de profondeur et arrive en dehors jusqu'au muscle oblique interne. Jusqu'à la fin du sixième mois, la dépression du péritoine est longue de trois millimètres et demi. Au septième mois, la sonde enfoncée dans le cul-de-sac arrive jusqu'au tendon du grand oblique ; puis, peu à peu, ce cul-de-sac s'élargit, s'enfonce et se présente en dehors des piliers de l'anneau extérieur. Au septième mois (les testicules sont à ce moment dans le canal inguinal) le processus descend encore, il est à six millimètres du fond du scrotum ».

Des recherches de F. BRAMANN il résulte en somme que, dans la marche commune qu'ils accomplissent vers le scrotum, le péritoine précède, il est vrai, le testicule, mais ne le précède que de quelques millimètres ; mais il résulte surtout ce fait important que la formation de la dépression séreuse et la migration glandulaire sont deux phénomènes connexes, que le second dépend du premier, qu'un organe s'avance en même temps que l'autre, qu'en résumé tous les faits vont à l'encontre de cette affirmation de KOLLIKER, d'après laquelle « la gaine vaginale naît d'une façon absolument indépendante », et qu'au total la préformation de la vaginale — au sens du moins où semblent la comprendre quelques-uns de ses défenseurs — ne saurait être acceptée.

A mon tour, j'ai étudié la formation de la vaginale et l'influence exercée par la descente du testicule et la rétraction du gubernaculum sur les dimensions progressivement croissantes du cul-de-sac péritonéal. Mes recherches ont porté sur une trentaine de fœtus.

On peut dire que jusqu'au moment où le testicule s'engage dans l'orifice profond du canal inguinal, il n'existe pas, au sens propre du mot, de « processus vaginal ». Là où le gubernaculum s'enfonce dans la paroi abdominale, le péritoine, qui lui adhère, forme, en avant de lui et sur ses côtés, une petite fossette semi-lunaire qui s'engage à peine dans le canal inguinal, une sorte de petit nid de pigeon sans



profondeur dont les parois sont contiguës et se déplissent si facilement par la traction sur le gubernaculum qu'il suffit de soulever seulement celui-ci et de le détacher très délicatement de la fosse iliaque avec les mors d'une pince pour que la très petite dépression disparaisse, ses parois s'étalant. Il n'y a vraiment là qu'une amorce pour le testicule.

Puis, le péritoine poursuit son chemin à mesure que, le gubernaculum se raccourcissant, le testicule s'engage davantage dans le canal inguinal; de fait, il est parfaitement vrai qu'au-dessous de la glande on trouve toujours le cul-de-sac péritonéal dont le fond descend un peu plus bas qu'elle.

Je conclus, en définitive, ceci. La formation de la vaginale est intimement liée à la migration testiculaire. Il est certain qu'un prolongement du péritoine précède le testicule dans la descente qu'accomplit celui-ci, mais ce prolongement est court et dépasse de quelques millimètres seulement le testicule. Il n'apparaît en dehors du canal inguinal qu'au moment où la glande elle-même va bientôt s'en dégager; c'est à la rétraction du gubernaculum testis entraînant avec lui, dans son raccourcissement physiologique, le péritoine inguinal auquel il adhère, en même temps que le testicule auquel il s'attache, qu'il faut attribuer la formation de l'infundibulum péritonéal. Quand le testicule est retenu par une cause quelconque dans la cavité abdominale, le gubernaculum ne subit pas sa rétraction graduelle et, dès lors, ne peut plus entraîner le péritoine; dans ces conditions la vaginale ne se forme pas, ou plutôt elle n'est qu'ébauchée. Ebauchée comme chez la femme où elle forme ce qu'on dénomme le canal de NUCK.

Il ne serait pas dépourvu d'intérêt, pour le sujet que je traite dans ce mémoire, qu'une description y fût donnée de ce canal de NUCK découvert, paraît-il, par SWAMMERDAM, en 1672, cherché depuis cette époque par tant d'anatomistes, vu des uns et ignoré des autres, tour à tour étudié, décrit et nié; mais je réserve pour un travail ultérieur cette question sur laquelle j'ai déjà quelques documents.

Ceci dit, voyons comment se forme la tunique vaginale.

Trois théories sont ici en présence.

*Première hypothèse.* — Pour les uns [c'était l'opinion de



JOHN HUNTER (1)], le testicule entraîne avec lui le péritoine, en glissant de haut en bas pour quitter la région lombaire, de sorte que « quand il est arrivé dans le scrotum, le testicule est recouvert par le péritoine exactement de la même manière que lorsqu'il était dans l'abdomen, adhérent toujours en arrière aux organes avec lesquels il était en contact, et toujours libre d'adhérences en avant. » C'est là un mécanisme simple, qu'HUNTER expliquait par « l'extensibilité du péritoine et la grande laxité de ses adhérences favorisant son allongement et sa descente », ou, pour employer l'heureuse expression de J. CLOQUET (2), par une « véritable locomotion » du péritoine.

Les trois figures ci-jointes représentent bien les différentes étapes de cette migration. (Voir *fig. 6, 7 et 8*, p. 89.)

*Seconde hypothèse.* — Mais la théorie de HUNTER n'est pas acceptable. Le mécanisme de la migration n'est pas si simple. Que le gubernaculum entraîne ou non le péritoine, il y a toujours, comme je l'ai dit, un petit cul-de-sac séreux qui précède le testicule. Comment donc le testicule se comporte-t-il par rapport à cette dépression ouverte devant lui ?

Selon la plupart des auteurs (cette théorie est exposée dans le Manuel de LAUTH et dans l'Anatomie de CRUVEILHIER), le testicule s'engage dans « ce canal infundibuliforme prêt à le recevoir » entraînant avec lui son propre péritoine, lequel descend, comme le pensait HUNTER, grâce à la laxité de son union avec les parties voisines. Le cul-de-sac pré-testiculaire forme la tunique vaginale pariétale; le péritoine qui entoure la glande forme le feuillet viscéral. En arrière, les deux lames du méso testiculaire, entre lesquelles cheminent les vaisseaux, se continuent avec le feuillet pariétal. Peu à peu, ce méso se raccourcit. Les schémas ci-joints représentant des séries de coupes frontales et verticales indiquent l'évolution de ce processus. (Voir *fig. 9 et 10*, p. 90 et *fig. 11, 12 et 13*, p. 91.)

*Troisième hypothèse.* — GILIS (3), après HERTWIG, ex-

---

(1) JOHN HUNTER : *Loco citato*, p. 72.

(2) JULES CLOQUET : *Loco citato*, p. 44.

(3) P. GILIS : *Précis d'embryologie adapté aux sciences médicales*, page 319. Chez Masson. Paris, 1891.



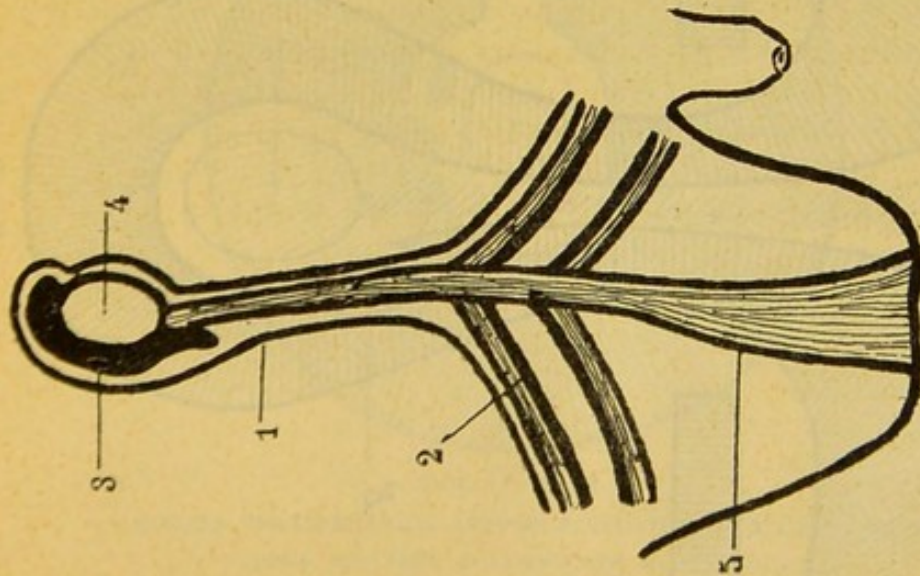


FIG. 6.

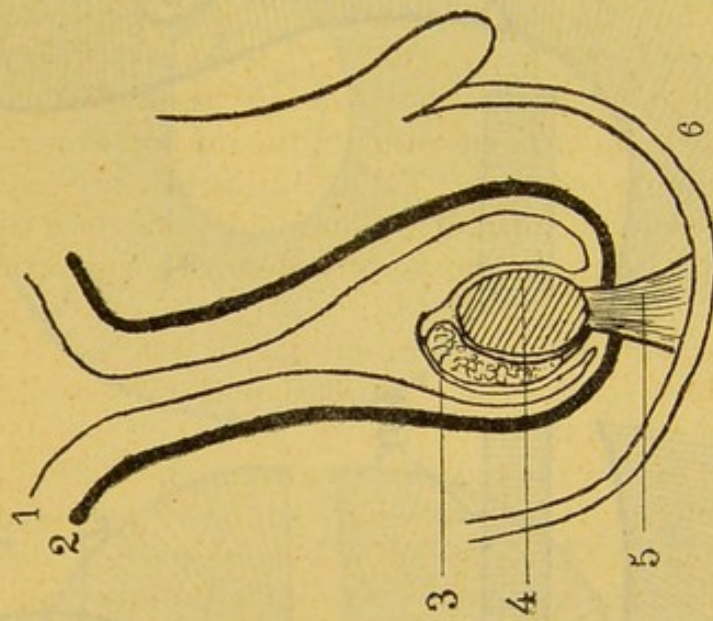


FIG. 7.

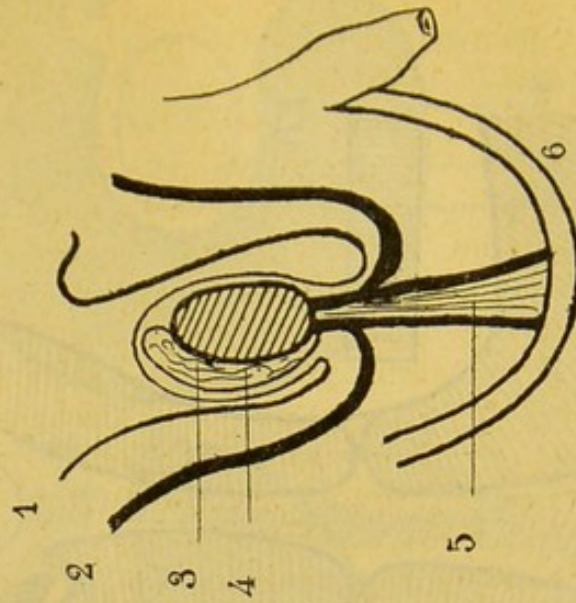


FIG. 8.

SCHÉMA DE LA DESCENTE DU TESTICULE (d'après HEITZMANN et DEBIERRE).  
 1 : Péritoine. — 2 : Muscle petit oblique et transverse (crémaster strié). — 3 : Epididyme. — 4 : Testicule.  
 5 : Gubernaculum testis. — 6 : Scrotum.



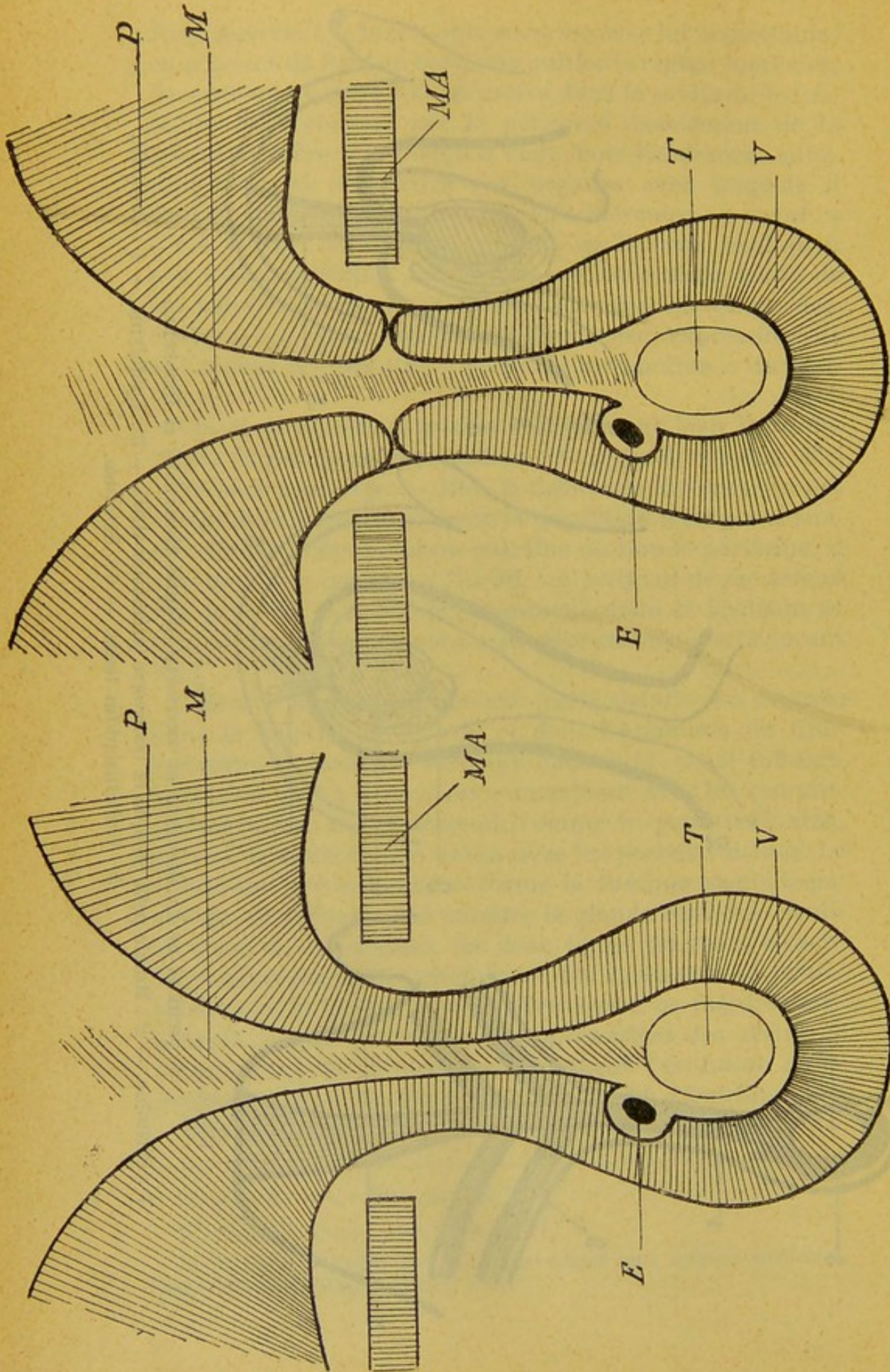


FIG. 9.

FIG. 10.

COUPES FRONTALES SCHÉMATIQUES POUR FIGURER LA DESCENTE DU TESTICULE

E : Epididyme. — M : Mésotestis. — P : Péritoine. — T : Testicule. — V : Vaginale. — M A : Muscles de l'abdomen.



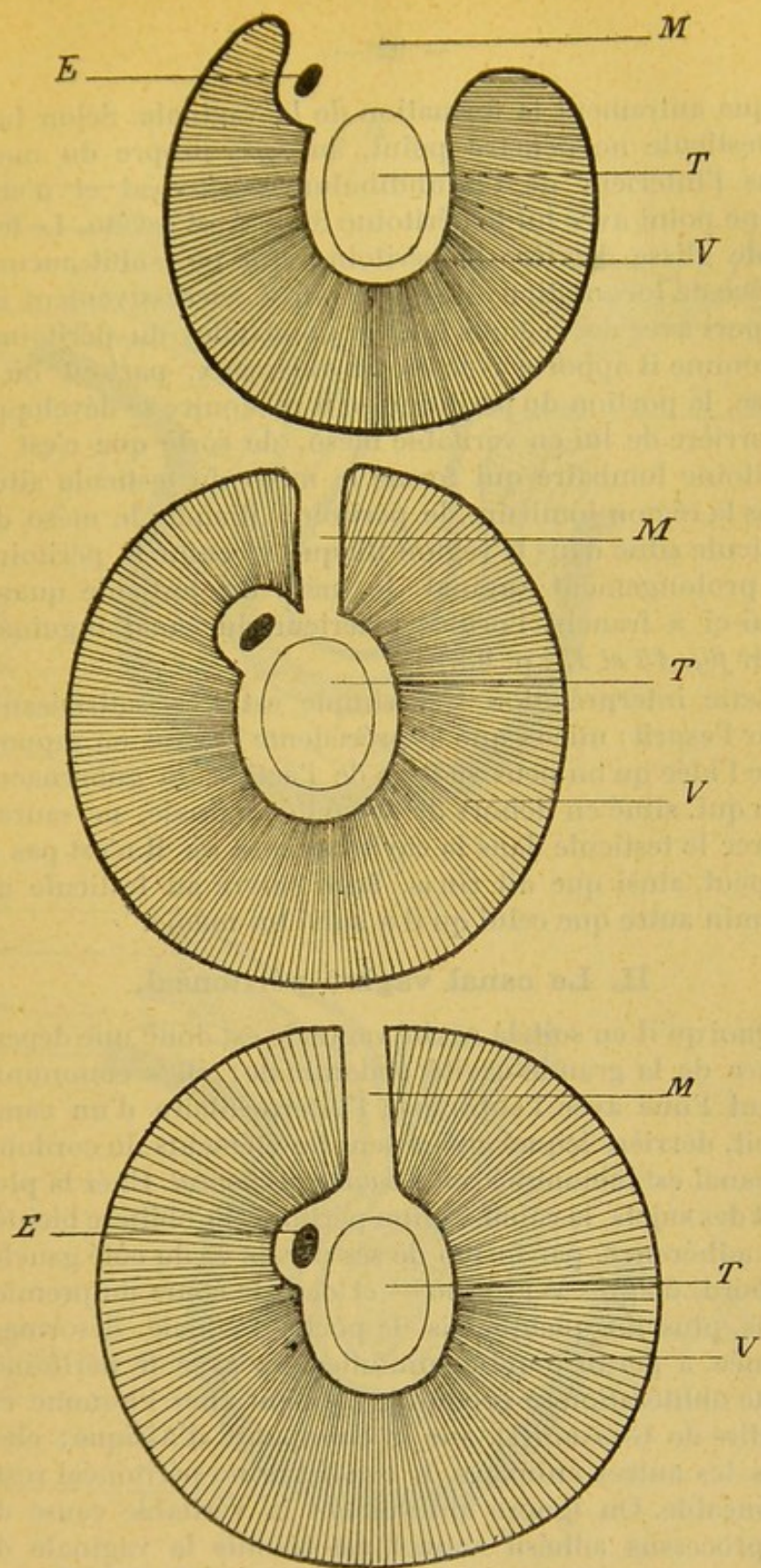


FIG. 11, 12 et 13.

COUPES TRANSVERSALES ANTÉRO-POSTÉRIEURES SCHÉMATIQUES  
POUR MONTRER LA DESCENTE DU TESTICULE

E : Epididyme. — M : Mésotestis. — T : Testicule. — V : Vaginale.



plique autrement la formation de la vaginale. Selon lui, le testicule ne pénètre point, au sens propre du mot, dans l'intérieur de l'infundibulum péritonéal et n'entraîne point avec lui le péritoine dont il est revêtu. Le testicule glisse derrière le péritoine qui ne subit aucune espèce de locomotion; il se met ainsi successivement en rapport avec des régions toujours nouvelles du péritoine, et comme il apporte avec lui ses vaisseaux, partout où il passe, la portion du péritoine qu'il rencontre se développe en arrière de lui en véritable méso, de sorte que c'est le péritoine lombaire qui forme le méso du testicule situé dans la région lombaire, le péritoine iliaque, le méso du testicule situé dans la région iliaque et enfin le péritoine du prolongement vaginal, le méso du testicule quand celui-ci a franchi l'orifice extérieur du canal inguinal. (Voir *fig. 14 et 15*, p. 93.)

Cette interprétation très simple est très satisfaisante pour l'esprit; mieux que la précédente elle est en rapport avec l'idée qu'on peut se faire de l'action du gubernaculum qui, situé en dehors de la cavité vaginale, ne saurait attirer le testicule dans la cavité séreuse où il n'est pas et ne peut, ainsi que dit GILIS, faire suivre au testicule un chemin autre que celui qu'il a suivi lui-même.

## II. Le canal vagino-péritonéal.

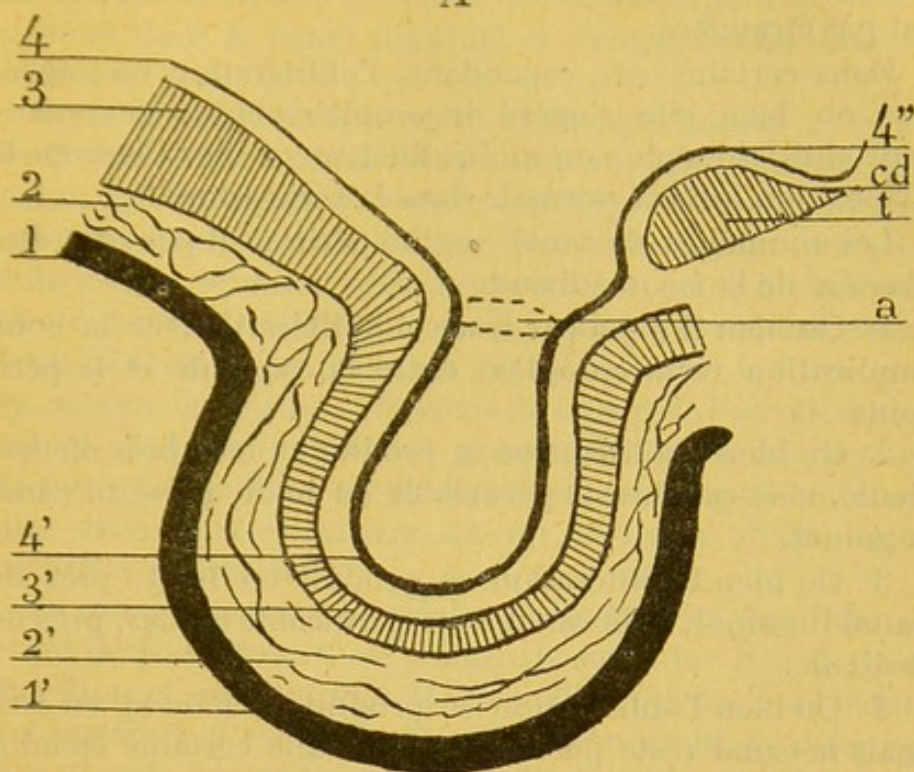
Quoi qu'il en soit, la cavité vaginale est donc une dépendance de la grande cavité abdominale; elles communiquent l'une avec l'autre par l'intermédiaire d'un canal étroit, derrière lequel cheminent les éléments du cordon : ce canal est dénommé *canal vagino-péritonéal*. Chez la plupart des sujets, le canal vagino-péritonéal s'oblitére bientôt par adhérence, par fusion de ses parois — du côté gauche d'abord, d'après WRISBERG — et dans le cours du premier mois, plus tôt quelquefois, la poche vaginale, désormais fermée, a perdu toute communication avec le péritoine. Cette oblitération se produit seulement chez l'homme et, au dire de GODARD (1), sur le chimpanzé d'Afrique; chez tous les autres animaux, le canal vagino-péritonéal reste perméable. On ignore absolument la véritable cause de ce processus adhésif auquel est soumis la vaginale de

---

(1) E. GODARD : *Loco citato*.



A



B

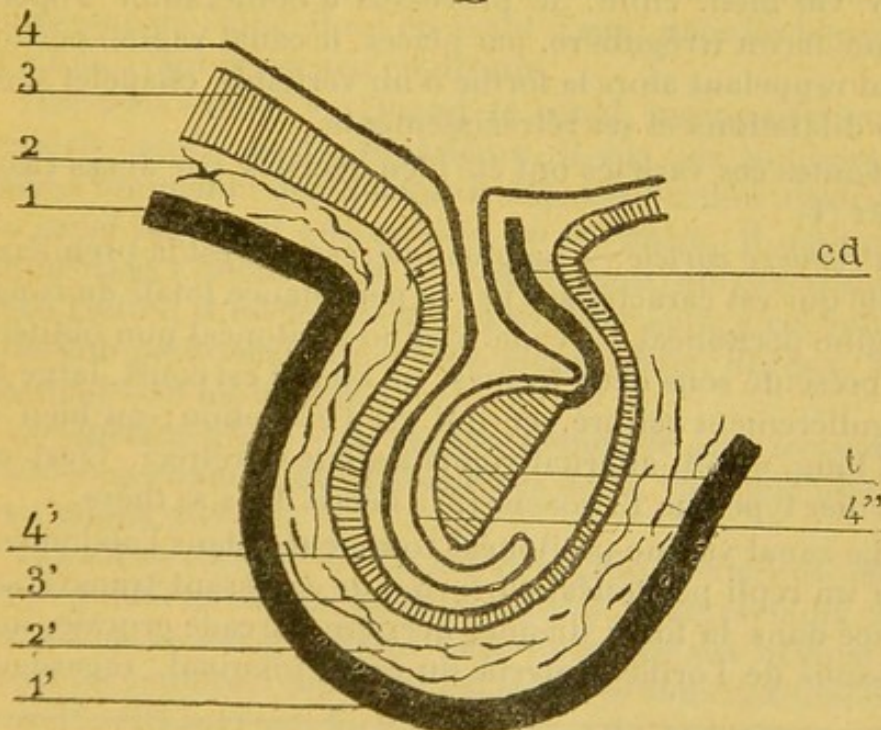


FIG. 14 et 15.

SCHÉMAS POUR MONTRER LA DESCENTE DU TESTICULE  
(d'après HERTWIG).

1 : Scrotum. — 2 : Tissu cellulaire et dartos. — 3 : Paroi musculaire de l'abdomen et crémaster. — 4 : Péritoine et vaginale. — a : Orifice inguinal. — t et cd : Testicule et canal déférent.



l'homme : il paraît vraisemblable que l'attitude bipède n'y est pas étrangère.

Dans certains cas, cependant, l'oblitération ne s'opère pas ou bien elle s'opère incomplètement : l'anomalie reproduit alors plus ou moins fidèlement chez l'homme la disposition qui est normale dans la série animale.

Les anomalies du canal vagino-péritonéal peuvent être classées de la façon suivante :

1° Ou bien il n'y a pas trace d'oblitération, et la communication reste complète entre la vaginale et le péritoine.

2° Ou bien l'oblitération se produit en bas, près du testicule, et le canal reste perméable en haut, près du canal inguinal.

3° Ou bien l'oblitération se produit en haut, près du canal inguinal, et le canal reste perméable en bas, près du testicule.

4° Ou bien l'oblitération se produit en haut et en bas, mais le canal reste perméable dans une certaine étendue de son parcours intermédiaire.

5° Ou bien, enfin, le processus d'oblitération s'opère d'une façon irrégulière, par places, le canal vagino-péritonéal rappelant alors la forme d'un véritable chapelet avec ses dilatations et ses rétrécissements.

Toutes ces variétés ont été bien décrites par JULES CLOQUET (1) :

*Première variété.* — La plus intéressante est la première, celle qui est caractérisée par la persistance totale du canal vagino-péritonéal. Ce canal vagino-péritonéal non oblitéré se présente sous deux formes : ou bien il est court, large et régulièrement calibré, ce qui est l'exception ; ou bien il est long, étroit, alternativement dilaté et rétréci. C'est ce dernier type que RAMONÈDE (2) a décrit dans sa thèse.

Le canal vagino-péritonéal commence, dans l'abdomen, par un repli péritonéal en forme de croissant transversal placé dans la fosse iliaque, derrière l'arcade crurale, au-dessous de l'orifice interne du canal inguinal, regardant

---

(1) JULES CLOQUET : *Loco citato*, p. 40.

(2) LÉOPOLD RAMONÈDE : *Le canal péritonéo-vaginal et la hernie péritonéo-vaginale étranglée chez l'adulte*. Th. in Paris, 1883, n° 101, p. 10.



en arrière et en bas et appelé pli rétro-inguinal, puis il pénètre dans le canal inguinal et s'engage enfin dans les bourses.

Dans son parcours, le canal vagino-péritonéal présente trois dilatations et trois rétrécissements : la première dilatation est située dans le ventre sous le pli rétro-inguinal ; la seconde, dans le canal inguinal ; la troisième, dans les bourses. Le premier rétrécissement est placé à l'embouchure du canal, derrière l'arcade crurale ; le second, au niveau de l'orifice intérieur du canal inguinal ; le troisième, au niveau de l'orifice extérieur de ce canal. Ces rétrécissements sont ordinairement annulaires, cylindriques, en bague ; quelquefois, au contraire, ils sont représentés par une valvule semi-lunaire ou un véritable diaphragme perforé à son centre.

Le canal vagino-péritonéal est absolument parallèle au canal déférent dont il est comme le satellite : il a donc sa direction et ses coudures. Il « joue librement » dans le tunnel inguinal et ne contracte d'adhérences ni avec ses parois ni avec ses orifices. Il est placé au-dessus et un peu en avant des éléments du cordon dans le trajet inguinal ; au niveau de l'aîne, il est en avant d'eux ; dans les bourses, il est en avant et un peu en dehors.

*Deuxième variété.* — Quand le canal vagino-péritonéal persiste dans sa partie supérieure, il n'a pas toujours la même longueur : quelquefois il dépasse l'orifice extérieur du canal inguinal ; quelquefois, au contraire, il reste enfermé dans l'intérieur de ce canal. Dans un cas comme dans l'autre, il est fréquent de voir faire suite à cet infundibulum péritonéal, un cordon plein, blanc, fibreux, qui descend vers les bourses.

*Troisième variété.* — Je renvoie l'étude de cette troisième variété au chapitre des diverticules de la vaginale où elle sera mieux placée.

*Quatrième variété.* — Le canal vagino-péritonéal, oblitéré en haut et en bas, reste perméable, dans certains cas, au milieu de son parcours. Cette anomalie est ordinairement secondaire à celle que j'ai signalée dans la deuxième variété ; elle survient lorsque l'orifice de communication entre le péritoine et le canal vagino-péritonéal s'oblitére. C'est elle qui produit, quand du liquide s'accumule dans ce segment du canal isolé tout à la fois du péritoine et de la



vaginale, la maladie qu'on appelle *hydrocèle enkystée du cordon*.

*Cinquième variété.* — Le canal vagino-péritonéal est quelquefois disposé en chapelet; sur son trajet se superposent des rétrécissements et des dilatations irréguliers dont le siège et la disposition, n'obéissant à aucune loi, échappent à toute description schématique. Ces rétrécissements correspondent à des atrésies complètes ou bien à de simples strictures. Suivant les cas, par conséquent, on peut, ou non, faire passer du liquide d'une des cavités dans l'autre.

J'ai fait des recherches sur le canal vagino-péritonéal : elles ne m'ont rien appris de nouveau. J. CLOQUET, je le répète, en a très bien vu toutes les variétés ; RAMONÈDE a décrit avec précision la disposition que présente la première d'entre elles.

### III. — Disposition de la vaginale.

#### A. — TOPOGRAPHIE DU TESTICULE ET DE SON APPAREIL VASCULAIRE

Pour comprendre la disposition de la tunique vaginale, il faut bien connaître la topographie du testicule, de son canal excréteur et de son appareil vasculaire.

Les deux testicules sont situés dans les bourses, au fond du sac scrotal qui s'élargit pour les recevoir, et à travers les parois duquel leurs contours se dessinent.

Le testicule a la forme d'un ovoïde, mais cet ovoïde n'est pas couché d'une façon indifférente dans la partie déclive de la poche qui le contient : il y est maintenu par ses vaisseaux et son canal excréteur ; les uns et les autres le suspendent au-devant du ventre et, tout en le laissant jouir d'une grande mobilité, assurent la fixité de son orientation. Le testicule est en partie redressé par cet appareil qui le soutient et à l'extrémité duquel il se met en équilibre, si bien qu'au lieu de tomber tout à fait horizontal ou tout à fait vertical au fond des bourses, il s'y dirige obliquement de haut en bas et d'avant en arrière.

Le testicule a la forme d'un ovoïde sur lequel on aurait exercé une double pression latérale, perpendiculaire à son grand axe, de façon à l'aplatir un peu de dehors et en dedans et à lui donner deux faces et deux bords, ses deux



pôles, la tête et la queue, ne subissant aucune modification appréciable.

Par leur face interne, les deux testicules se regardent : par leur face externe, ils regardent chacun la cuisse qui les protège. Comme ils sont obliques, leur pôle antérieur se redresse et pointe en haut, leur pôle postérieur s'affaisse et tombe en bas ; leur bord antérieur est tourné en bas, vers les pieds, leur bord postérieur en haut, vers le ventre.

L'épididyme, premier segment du canal excréteur, repose sur le testicule, un peu comme est appliqué le cimier sur le casque ; il y est nettement couché sur le versant externe de la glande, le long de son bord supérieur. Cet épididyme a une tête collée contre le pôle antérieur du testicule, une queue plaquée sur le pôle postérieur, et une portion intermédiaire appelée corps, ordinairement libre de toute adhérence avec la glande.

Dans le sens antéro-postérieur, l'épididyme est fixe par rapport au testicule ; dans le sens transversal il est, au contraire, mobile sur lui : telle, une calotte attachée au front et à l'occiput peut glisser sur la tête d'une oreille à l'autre. Mais les limites de ce déplacement transversal de l'épididyme, qui, du reste, n'intéresse guère que la portion intermédiaire, sont inégales pour les deux côtés : on peut, dans une certaine mesure, faire descendre l'épididyme sur la face externe du testicule, mais on lui en fait difficilement franchir le bord supérieur : il est donc assez mobile en dehors et peu mobile en dedans. Tous ces détails trouvent leur application dans l'étude anatomo-clinique des hydrocèles et des kystes péritesticulaires.

Une coupe perpendiculaire au grand axe de l'épididyme montre qu'il est aplati dans la plus grande partie de son étendue : sa face interne regarde le testicule, sa face externe la cuisse. Le bord interne est un peu épais, formant presque une vraie face quelquefois ; le bord externe est aigu, mince et s'effile en quelque sorte sur la face externe du testicule.

L'épididyme naît donc sur le pôle antérieur du testicule et se porte en arrière et en bas vers le pôle postérieur ; il adhère à l'un et à l'autre. Puis, il se redresse brusquement, à angle fermé, et revient sur ses pas, comme pour refaire en sens inverse le trajet déjà parcouru ; mais, au point où



il rebrousse chemin, il perd son nom et désormais s'appelle canal déférent.

Ainsi donc, le canal déférent, né de la queue de l'épididyme, se dirige en avant et en haut, d'abord large et flexueux, côtoyant le bord interne de cet épидидyme auquel il adhère d'abord, mais dont il ne tarde pas à se séparer un peu. Il aborde ainsi le faisceau vasculaire du testicule et alors, après un trajet de trois centimètres, se redresse, plus étroit, pour monter, au milieu des veines dont il est comme le tuteur, vers l'orifice extérieur du canal inguinal. Le canal déférent forme l'axe du cordon spermatique ; il est le satellite autour duquel on voit une artère descendre vers le testicule et des veines monter vers le ventre.

Voici comment est constitué ce pédicule testiculaire :

Au milieu chemine l'élément noble, le canal déférent, longé par une petite artère qui lui donne de nombreux et grêles rameaux, la déférentielle. Autour de lui se rangent les organes de nutrition du testicule, l'artère spermatique et les veines spermatiques. En avant, c'est un fouillis de veines nombreuses, petites, richement anastomosées, pelotonnées en un gros paquet sur le flanc postérieur duquel serpente l'artère spermatique, assez volumineuse ; même, cette artère est quelquefois emprisonnée par les branches d'arrière du plexus. Celles-ci sont formées de veines plus volumineuses, plus rares, peu anastomosées ; c'est même, sur quelques sujets, une seule grosse veine, le long de laquelle une artériole de petit calibre descend, l'artère du cordon, qui, tout autour des vaisseaux, éparpille ses rameaux ténus et nombreux, rameaux dont l'injection dessine des courbes élégantes au milieu du tissu cellulaire qui réunit les éléments de cet appareil vasculo-excréteur.

Les vaisseaux du testicule m'ont paru différer un peu chez l'homme de ceux que j'ai étudiés avec ARROU chez le cheval, le taureau, le bétail ; mais, chez les uns et les autres, la topographie vasculaire répond au même dispositif. Les veines antérieures, qui débouchent de la proue du testicule, correspondent à ce que nous avons appelé chez ces animaux le lacis préfuniculaire ; les veines postérieures, celles qui émergent de la poupe, représentent ce que nous avons nommé la veine droite rétrofuniculaire.

Tous les vaisseaux qui desservent le testicule l'abordent par son bord postérieur, en dedans de l'épididyme ; les



veines antérieures pénètrent dans le pôle antérieur en dedans et un peu en arrière de la tête de l'épididyme; l'artère s'enfonce dans le « dos » du testicule en dedans du corps de l'épididyme; les veines postérieures plongent dans le pôle postérieur en dedans de la queue de l'épididyme, quelques-unes en dehors du canal déférent, presque toutes en dedans de lui.

Et maintenant, nous sommes en mesure d'étudier sous quel aspect se présente le testicule vu sous ses différentes faces. Quand on regarde le testicule par sa face externe, l'épididyme apparaît dans toute sa longueur, coiffant le bord supérieur de la glande, cachant l'entrée des vaisseaux et masquant l'origine du canal déférent. Quand on regarde le testicule par sa face interne, on ne voit plus de l'épididyme que la tête; seule, elle émerge en avant du plexus veineux; le corps en est caché par le paquet vasculaire, la queue par le canal déférent. Enfin, sur une coupe frontale qui rase le bord postérieur du testicule et fauche les organes qui le pénètrent (je suppose le testicule vertical), on voit l'épididyme en dehors, et, en dedans, le pédicule vasculaire, dans lequel on reconnaît les veines préfuniculaires en avant, l'artère spermatique et le canal déférent au milieu, les veines rétrofuniculaires en arrière.

Au résumé, les vaisseaux qui irriguent le testicule l'atteignent par son bord postérieur, véritable hile de l'organe, et le pénètrent en s'engageant entre l'épididyme et lui. C'est bien là l'image de la disposition du testicule fœtal, alors qu'il est encore enfermé dans la cavité abdominale.

#### B. — GÉNÉRALITÉS SUR LA VAGINALE

La tunique vaginale, dans son ensemble, développe ses feuillets autour du testicule comme toutes les séreuses développent les leurs autour de l'organe qu'elles recouvrent.

Elle a deux feuillets: l'un est dit viscéral et tapisse le testicule; l'autre est dit pariétal et tapisse la face profonde des bourses.

La trame vaginale est ininterrompue; cela veut dire que le feuillet pariétal se continue sur tout son parcours avec le feuillet viscéral: ainsi naît, entre eux deux, une cavité close, la cavité vaginale.



On dit quelquefois que le testicule est situé dans la cavité vaginale : c'est là une expression vicieuse. Le testicule n'est pas plus dans la cavité vaginale que la tête n'est dans le bonnet de nuit invaginé dont on la coiffe. La cavité vaginale s'étend autour du testicule, mais ne le contient pas ; celui-ci est ainsi plongé dans une sorte de sac clos au milieu duquel il s'est emprisonné, mais dont il n'a pas ouvert les parois.

Il n'existe pas, au reste, d'organe qui soit, au sens vrai du mot, intrapéritonéal ; proprement, il n'y a d'organe intra-séreux d'aucune sorte ; tous les viscères du ventre, sans exception, sont sous-péritonéaux ; tous les organes des cavités splanchniques sont sous-séreux ; mais il en est autour desquels la trame endothéliale s'enroule si complètement, avant de se réfléchir sur les parois de la cavité qui les renferme, qu'ils sont comme enveloppés par une cavité séreuse qui ne les contient pas, mais au milieu de laquelle ils flottent ; ils ballottent dans le liquide de cette cavité, mais ne sont pas mouillés par lui. En fait, le rein, l'utérus et l'intestin grêle sont également situés en dehors du péritoine ; mais comme le péritoine les enveloppe à des degrés divers, on dit du premier qu'il est extra-péritonéal, du second qu'il est intra-péritonéal par le corps et extra-péritonéal par le col, du troisième qu'il est complètement intra-péritonéal. Le testicule est presque totalement intra-vaginal.

Les vaisseaux commandent toujours la disposition des séreuses. La vaginale se replie sur elle-même là où les vaisseaux l'arrêtent : dans le ventre, c'est sous la poussée des vaisseaux que se constituent les principaux replis, les principaux ligaments et les principales fossettes du péritoine ; sur la vaginale il n'en est pas autrement. En voici la preuve.

L'artère et les veines spermatiques abordent le testicule par son bord supérieur : aussi n'y a-t-il pas de revêtement séreux sur ce point ; en effet, le feuillet viscéral, parti du bord inférieur de la glande, marche, sur chacun des flancs du testicule, de la quille vers le pont, arrive sur le bord supérieur, rencontre le faisceau dissocié des vaisseaux, s'écarte pour les laisser pénétrer, se replie devant eux, et là, sur la face interne comme sur la face externe, se réfléchit vers les bourses pour devenir feuillet pariétal (*fig. 17*).



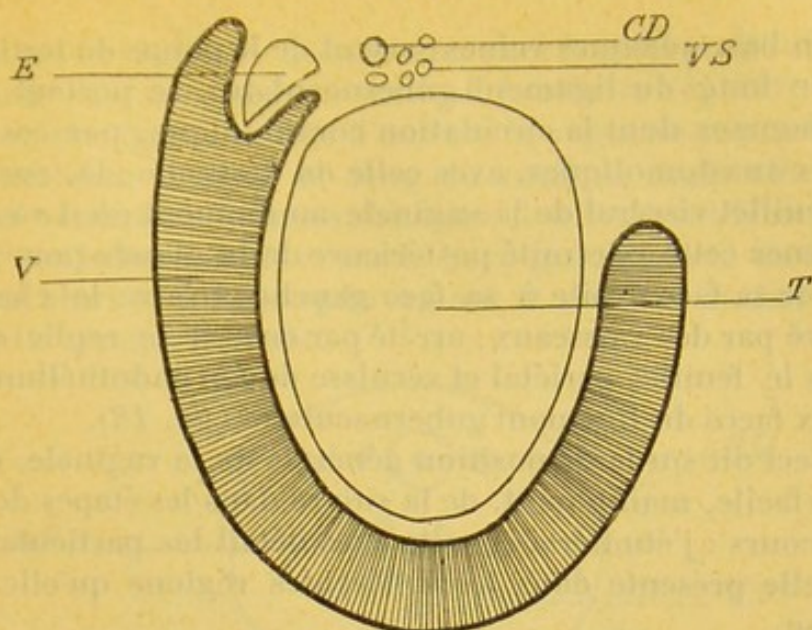


FIG. 17.

SCHÉMA POUR MONTRER LE TRAJET DE LA VAGINALE  
[COUPE HORIZONTALE (1)]

E : Epididyme. — C D : Canal déférent. — V S : Vaisseaux spermatiques. — V : Vaginale. — T : Testicule.

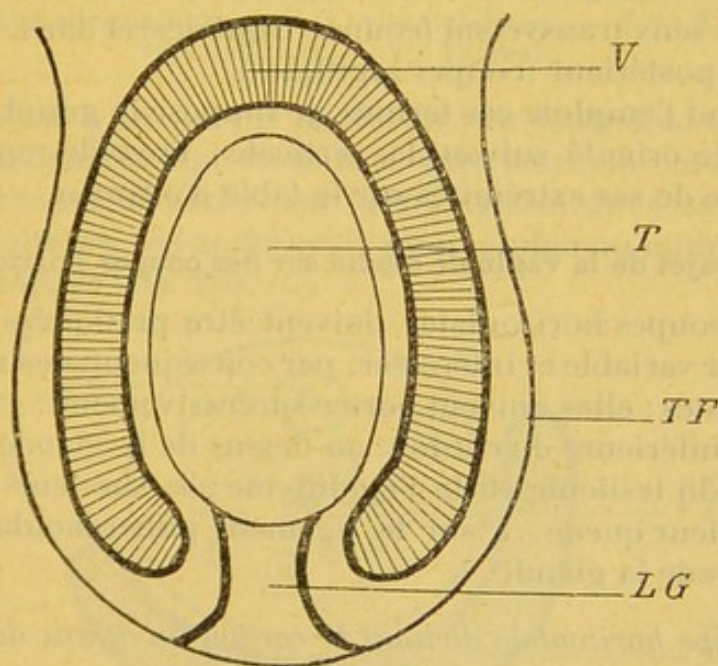


FIG. 18.

SCHÉMA POUR MONTRER LE TRAJET DE LA VAGINALE  
(COUPE FRONTALE)

T F : Tunique fibreuse. — L G : Ligament crémastérien.

(1) Dans toutes ces figures le testicule est supposé avoir une orientation verticale.



En bas, quelques veines partent de la poupe du testicule et, le long du ligament gubernaculaire, se portent vers les bourses dont la circulation communique, par ces canaux anastomotiques, avec celle du testicule : là, encore, le feuillet viscéral de la vaginale, au moment où il va contourner cette extrémité postérieure de la glande pour passer de sa face droite à sa face gauche, trouve le chemin barré par des vaisseaux : arrêté par eux, il se replie alors vers le feuillet pariétal et vernisse de son endothélium les deux faces du ligament gubernaculaire (*fig. 18*).

Ceci dit sur la disposition générale de la vaginale, il va être facile, maintenant, de la suivre dans les étapes de son parcours : j'étudierai ensuite avec détail les particularités qu'elle présente dans les différentes régions qu'elle traverse.

### C. — TRAJET DE LA VAGINALE

Je vais montrer le trajet de la vaginale en utilisant successivement des coupes horizontales et des coupes verticales du testicule ; ces dernières seront faites tour à tour dans le sens transversal (coupes frontales) et dans le sens antéro-postérieur (coupes sagittales).

Quand j'emploie ces termes, je suppose le grand axe du testicule orienté suivant la verticale ; l'ovoïde reposerait par une de ses extrémités sur la table d'examen.

#### 1. — Trajet de la vaginale étudié sur des coupes horizontales.

Les coupes horizontales doivent être pratiquées à une hauteur variable et intéresser, par conséquent, des régions différentes ; elles doivent porter successivement : 1° sur la partie inférieure du cordon, au-dessus de la glande ; 2° sur la tête du testicule et de l'épididyme ; 3° sur leur corps ; 4° sur leur queue ; 5° sur le ligament gubernaculaire, au dessous de la glande.

##### A. *Coupe horizontale divisant le cordon au-dessus de la tête de l'épididyme.*

Cette coupe donne sur la disposition de la vaginale autour du cordon des indications qui varient d'un sujet à l'autre. Les différentes variétés qu'on observe peuvent être rangées en quatre catégories.

*Premier type.* — Chez quelques sujets la coupe n'inté-



resse pas la vaginale : ce sont ceux chez lesquels celle-ci ne déborde pas, dans le sens vertical, la tête de l'épididyme.

*Deuxième type.* — Chez d'autres, la vaginale remonte à une certaine hauteur le long du cordon, mais elle en tapisse seulement la face antérieure et se refléchit latéralement sur le bord droit et sur le bord gauche de ce cordon qui est alors tout entier périvaginal et situé en arrière de la cavité séreuse (fig. 19).

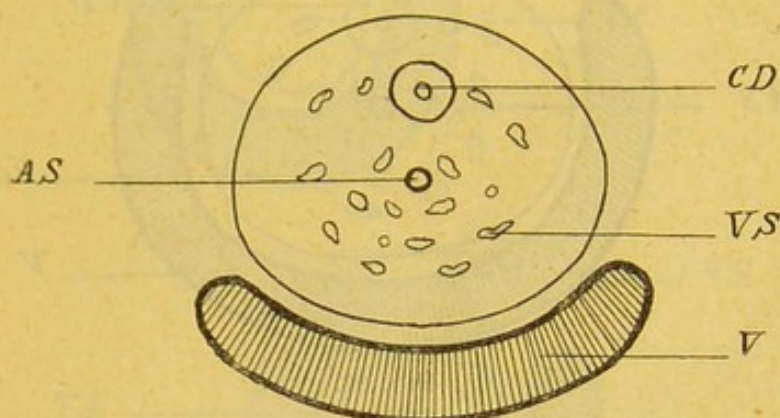


FIG. 19.

A S : Artère spermatique. — C D : Canal déférent. — V S : Vaisseaux spermatiques. — V : Vaginale.

*Troisième type.* — On peut voir, au contraire, la vaginale, après avoir tapissé la face antérieure du cordon, se porter d'avant en arrière sur la face externe de ce cordon et revenir sur ses pas après avoir plongé plus ou moins vers la profondeur (fig. 20).

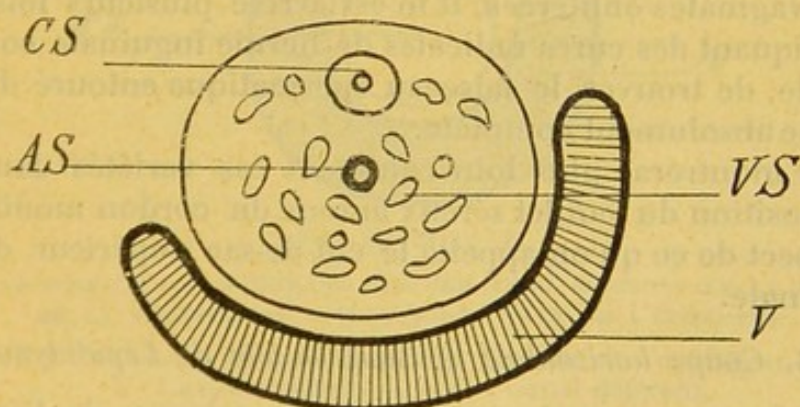


FIG. 20.

*Quatrième type.* — Enfin, il n'est pas rare de voir la séreuse se glisser non seulement sur la face externe, mais aussi sur la face interne du cordon et quelquefois se reflé-



chir, de chaque côté, si près de la face postérieure, que le cordon est alors, au contraire de ce que je décrivais tout à l'heure, presque entièrement inclus dans la cavité séreuse (*fig. 21*). Dans tous les cas, d'ailleurs, la vaginale se prolonge beaucoup plus loin en arrière sur la face externe que sur la face interne.

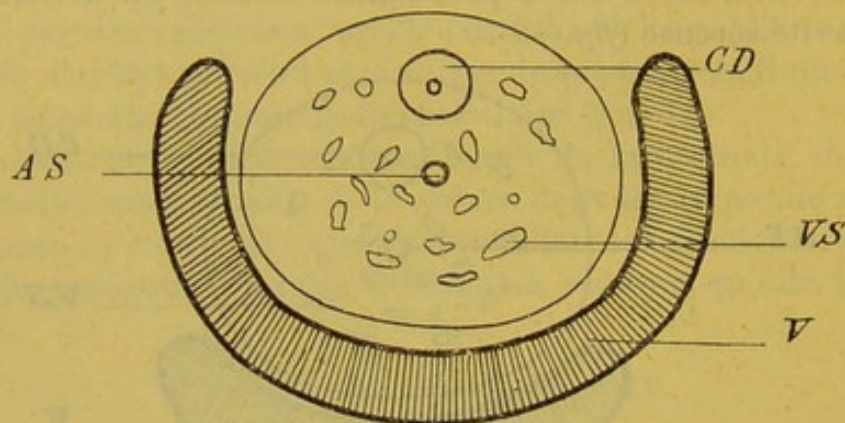


FIG. 21.

Il ne m'est pas possible d'indiquer exactement dans quelle proportion de fréquence relative se rencontrent les différents types que je viens de décrire; mais l'on peut dire, je crois, d'une façon générale : 1° que, dans le plus grand nombre de cas, la face antérieure du cordon est seule tapissée par la séreuse; 2° que jamais le cordon ne plonge tout entier dans la cavité vaginale. Je dois rappeler cependant que si je n'ai jamais rencontré cette disposition sur des vaginales oblitérées, il m'est arrivé plusieurs fois, en pratiquant des cures radicales de hernie inguinale congénitale, de trouver le faisceau spermatique entouré d'une gaine absolument complète.

Je montrerai plus loin comment ces variétés dans la disposition du feuillet séreux autour du cordon modifient l'aspect de ce qu'on appelle le cul-de-sac supérieur de la vaginale.

#### B. Coupe horizontale divisant la tête de l'épididyme.

Cette coupe, qui passe un peu au-dessus de l'extrémité antérieure du testicule, montre que la cavité vaginale se développe toujours en avant de la tête épидидymaire, comme j'ai dit qu'elle se développait en avant du cordon; sur cette coupe on peut voir aussi que, sui-



vant les sujets, la séreuse pousse en arrière une pointe plus ou moins prononcée vers la face postérieure de la tête épидидymaire (fig. 22, 23 et 24). Voilà pourquoi

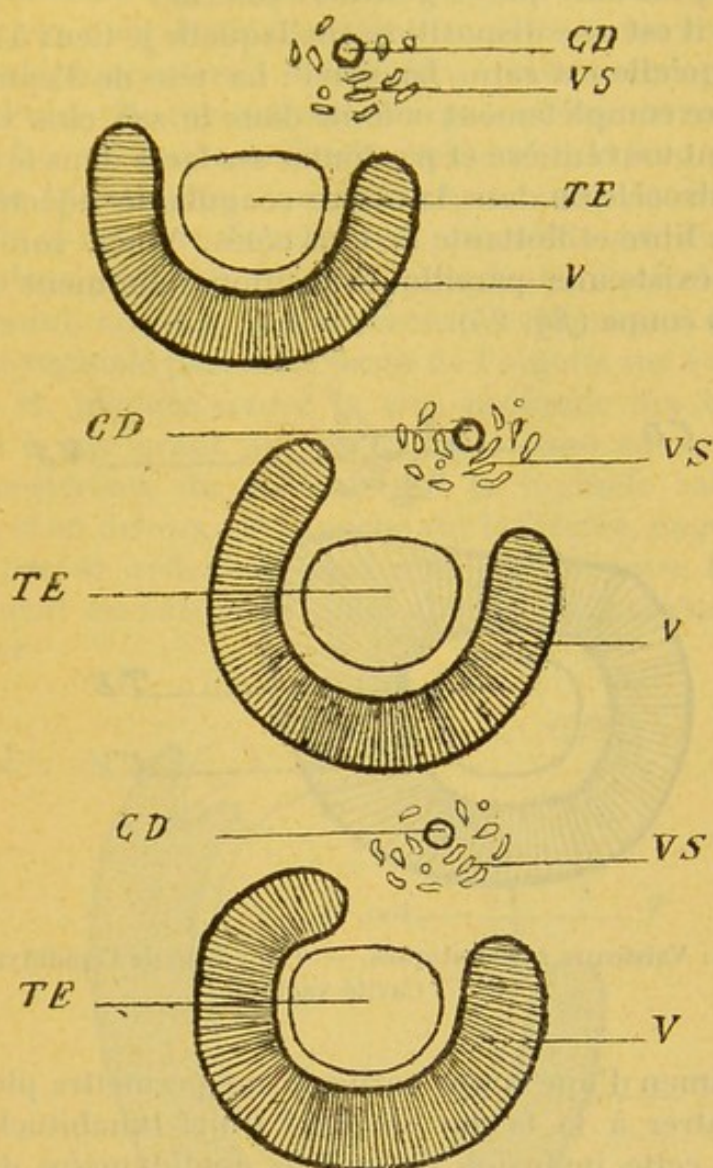


FIG. 22, 23 ET 24.

FIGURE SCHÉMATIQUE MONTRANT, SUR UNE COUPE HORIZONTALE, LE TRAJET DE LA VAGINALE AU NIVEAU DE LA TÊTE DE L'ÉPIDIDYME

V S : Vaisseaux spermatiques. — E : Tête de l'épididyme.  
V : Cavité vaginale. — C D : Canal déférent.

celle-ci, comme les éléments du cordon, est, à des degrés variables, enfermée dans la cavité vaginale. Le simple examen des schémas joints à cette description donne une idée des différents degrés de profondeur et



d'étendue que peuvent présenter, dans la région cervico-épididymaire, les deux gouttières latérales de la vaginale. En tous cas, la gouttière externe se prolonge toujours en arrière plus loin que la gouttière interne.

Mais il est une disposition sur laquelle je tiens à insister parce qu'elle est rare. La voici : La tête de l'épididyme peut être complètement enfouie dans le sac clos vaginal, baignant tout entière et par toutes ses faces dans le liquide de l'hydrocèle ou dans la masse coagulante injectée pour l'étude, libre et flottante de tous côtés. Voici, sur les sujets où existe une pareille disposition, comment se présente la coupe (*fig. 25*).

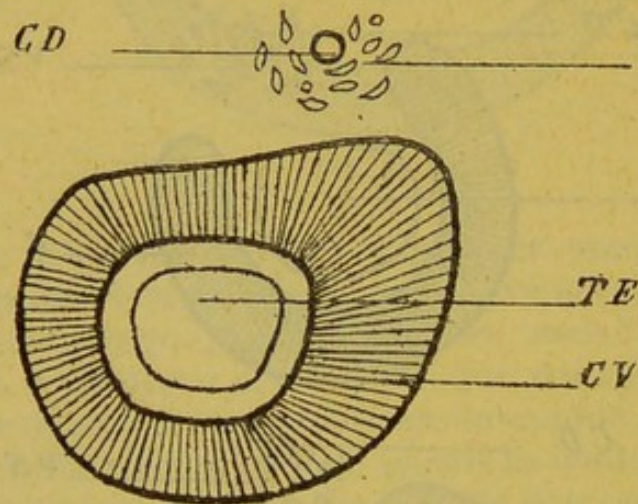


FIG. 25.

V S : Vaisseaux spermaticques. — T E : Tête de l'épididyme.  
C V : Cavité vaginale.

L'examen d'une coupe verticale me permettra plus tard de montrer à la faveur de quel trajet inhabituel de la séreuse cette inclusion de la tête épididymaire dans la cavité vaginale peut se produire.

*C. Coupe horizontale divisant le corps du testicule  
et de l'épididyme.*

Ici encore, il y a de grandes différences individuelles. Mais, pour bien mettre en relief toutes les variétés qu'on peut observer, il me paraît nécessaire de donner tout d'abord une description schématique du trajet que parcourt la vaginale dans la région du corps épididymaire.



La séreuse se détache du bord postérieur du testicule, tapisse d'arrière en avant sa face interne, contourne son bord antérieur, vernisse d'avant en arrière sa face externe, puis rencontre l'épididyme. Là, toujours collée contre la face externe du testicule, elle s'insinue sous cet épидидyme et plonge entre ces deux organes en manière de méso. Puis, elle revient sur ses pas et recouvre tour à tour la face profonde, le bord antérieur et la face superficielle de l'épididyme. Ainsi se creuse, entre le corps du testicule et celui de l'épididyme, un cul-de-sac séreux de profondeur variable. Là finit la vaginale viscérale ; c'est en ce point, en effet, que la séreuse, rebroussant chemin, devient vaginale pariétale, passe de l'organe sur ses enveloppes et, plaquée contre la face profonde des bourses, revient à son point de départ. C'est donc au niveau du bord postérieur du testicule que la vaginale saute, en dedans et en dehors, de la poche sur le viscère, engendrant ainsi, par sa réflexion, deux culs-de-sac entre lesquels s'insinuent les vaisseaux pour aborder le testicule et le pénétrer.

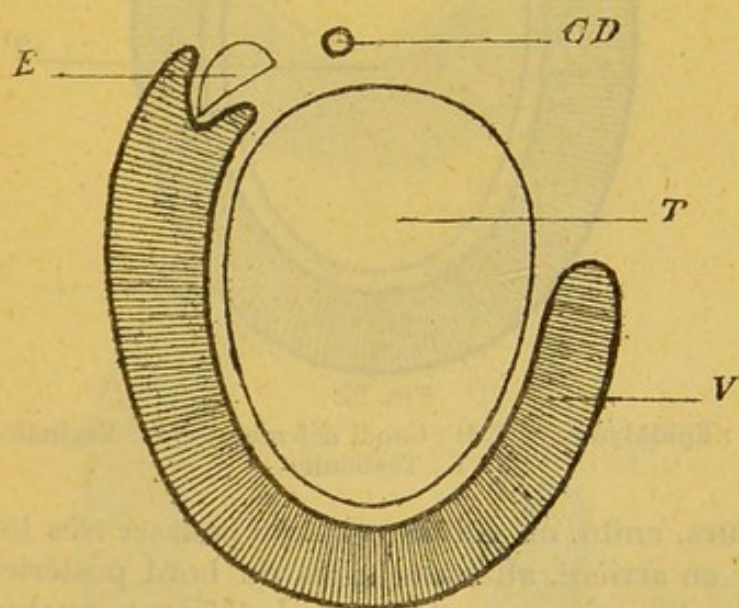


FIG. 26.

E : Epididyme. — C D : Canal déférent. — T : Testicule.  
V : Vaginale.

Voilà le schéma. Je vais maintenant le corriger par la description exacte des variétés qu'on observe ; pour être plus clair, je vais étudier, l'une après l'autre, la face interne et



la face externe du testicule, en montrant les différentes dispositions qu'y prend la vaginale.

1<sup>o</sup> FACE INTERNE. — Pour la face interne, tout se résume à ceci : la séreuse s'approche plus ou moins du bord postérieur du testicule.

Chez certains sujets (et je dois dire que, pour ce détail comme pour tous les autres, le testicule droit d'un cadavre est souvent différent du testicule gauche), chez certains sujets, la séreuse se réfléchit des bourses sur le testicule en plein milieu de la face interne : celle-ci se dégage alors en grande partie de la cavité séreuse (*fig. 26*).

Dans d'autres cas, au contraire, la vaginale recouvre toute la face interne du testicule et ne se réfléchit que tout près du bord postérieur (*fig. 27*).

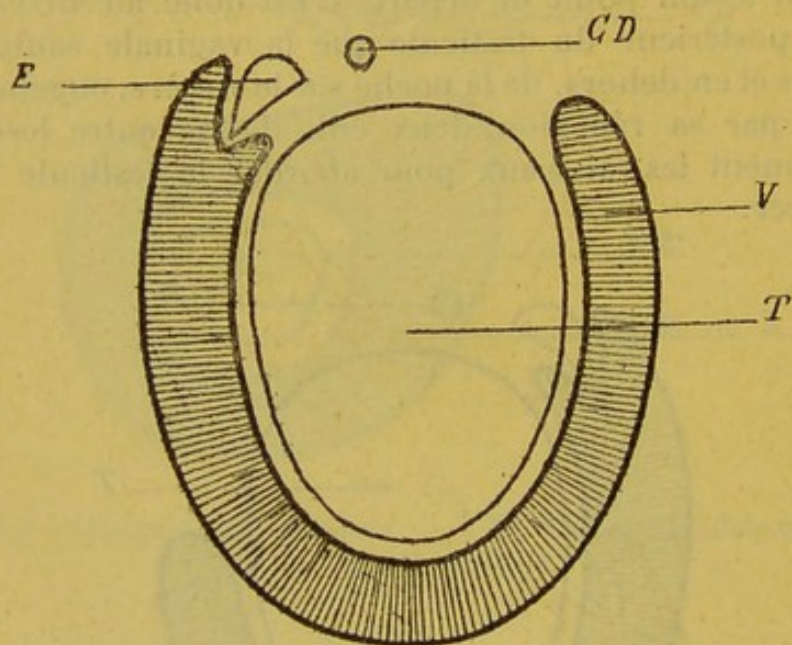


FIG. 27.

E : Epididyme. — C D : Canal déférent. — V : Vaginale.  
T : Testicule,

Ailleurs, enfin, on voit la vaginale pousser très loin sa marche en arrière, atteindre, près du bord postérieur du testicule, les vaisseaux et le canal déférent, quelquefois même, cela est plus rare, former à ces organes comme une sorte de méso : alors, on peut considérer ceux-ci comme en partie inclus dans le sac séreux (*fig. 28*).

2<sup>o</sup> FACE EXTERNE. — Voici maintenant pour la face externe :

J'ai dit plus haut qu'en règle générale la vaginale ta-



pissait l'une après l'autre la face interne, ou profonde, et la face externe, ou superficielle, de l'épididyme; mais elle les tapisse dans une étendue variable suivant les individus, et c'est précisément dans ce plus ou moins de complaisance de la séreuse vis-à-vis de l'épididyme qu'il faut chercher l'explication des nombreuses variétés qu'on observe dans la topographie respective du testicule et de l'épididyme.

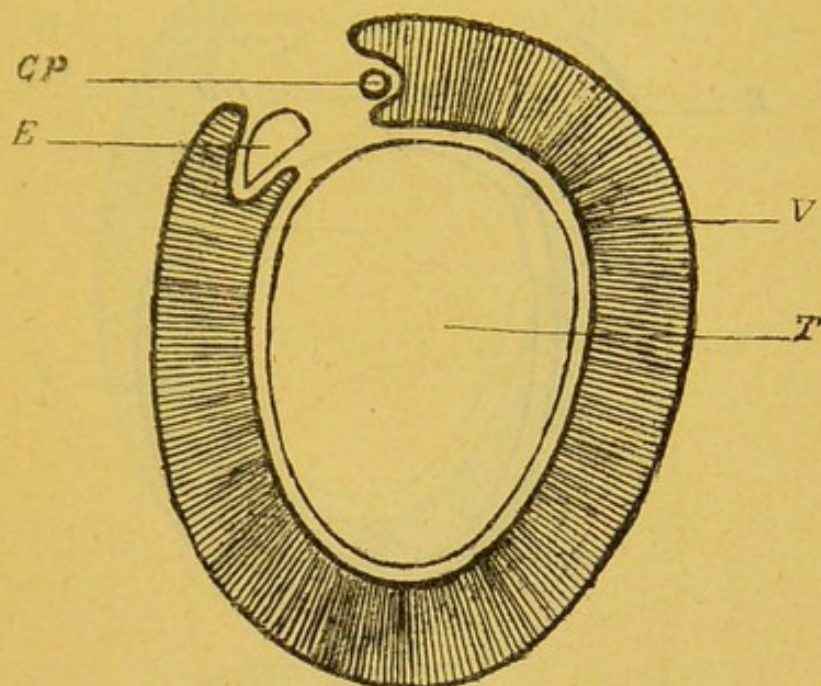


FIG. 28.

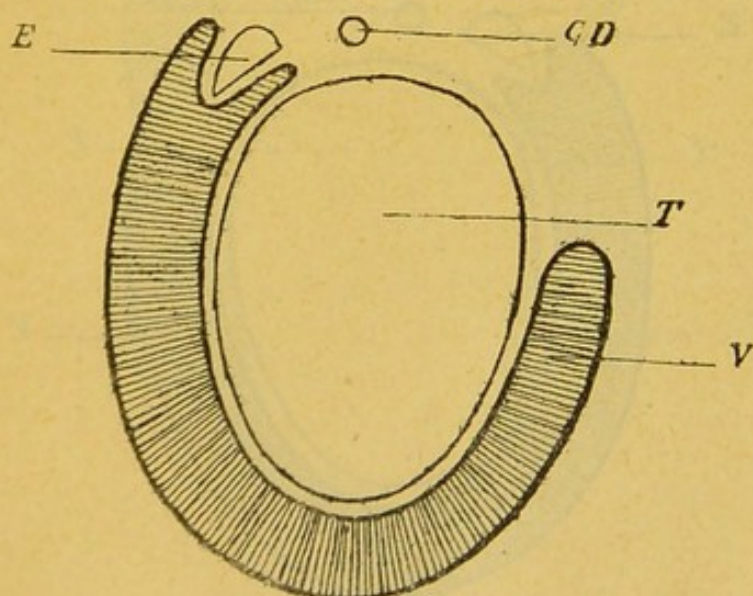


FIG. 29.

COUPE SCHÉMATIQUE TRANSVERSALE DE LA VAGINALE AU NIVEAU  
DU CORPS ÉPIDIDYMAIRE

E : Epididyme. — T : Testicule. — V : Vaginale.  
C D : Canal déférent.



Sur la face interne de l'épididyme, la vaginale, ai-je dit, plonge en cul-de-sac entre cet organe et le testicule; la profondeur de ce cul-de-sac est très inégale.

Quelquefois son fond dépasse les limites de la face épидидymaire interne et atteint le bord postérieur du testicule (*fig. 29*).

Ailleurs, la vaginale ne franchit pas les frontières épидидymaires; déjà le cul-de-sac est moins profond (*fig. 30*).

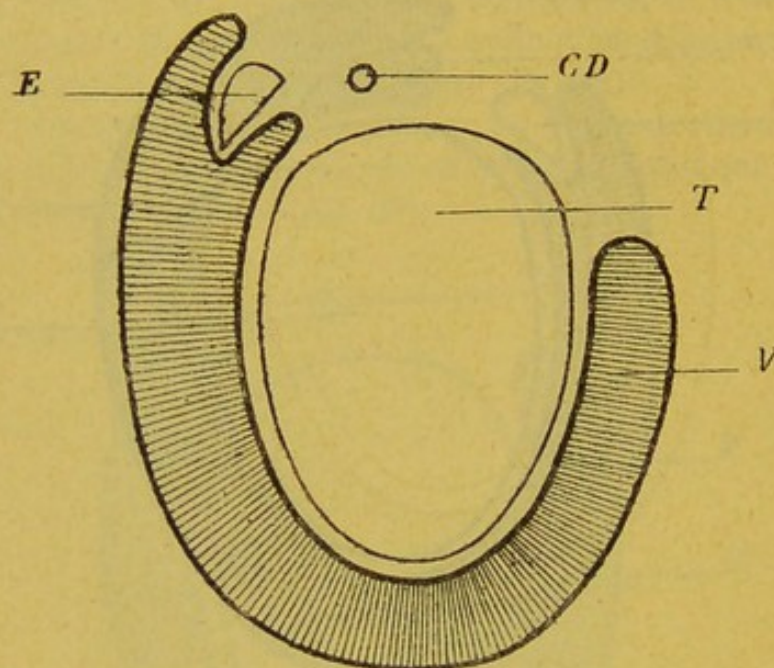


FIG. 30.

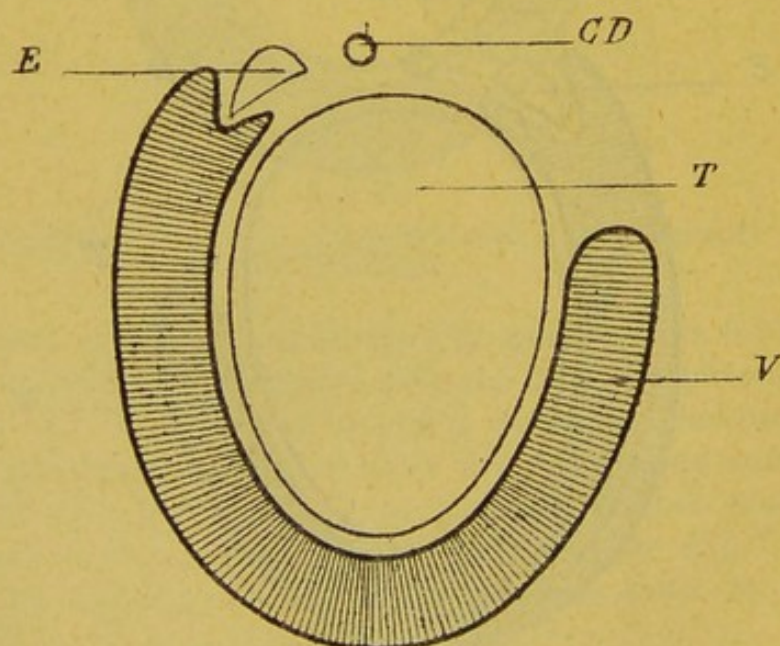


FIG. 31.



Sur tel cadavre, c'est à peine si la séreuse s'engage dans le sillon épидидymo-testiculaire (*fig. 31*).

Sur tel autre sujet, même, on voit la vaginale passer, pour ainsi dire, comme un pont au-dessus du testicule et de l'épididyme et franchir, sans y pénétrer, l'espace qui les sépare. Cette disposition est bien plus rare; je l'ai vue cependant plusieurs fois (*fig. 32*).

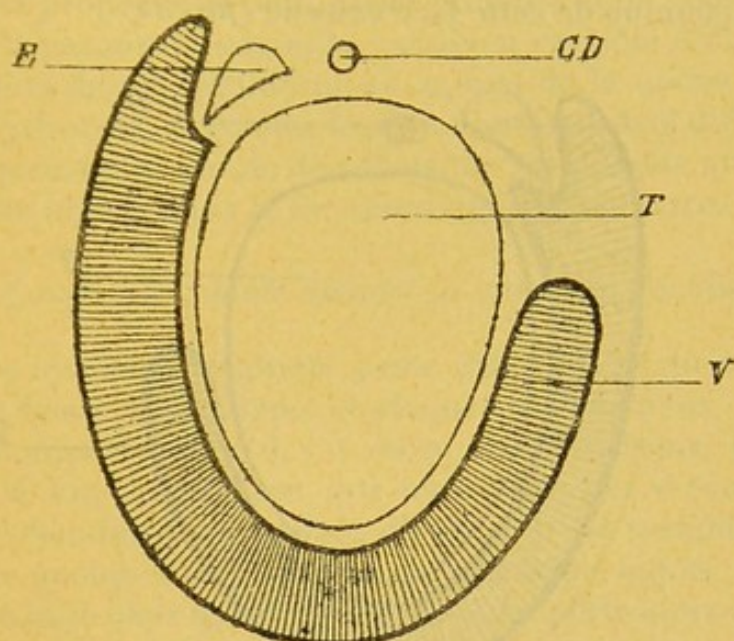


FIG. 32.

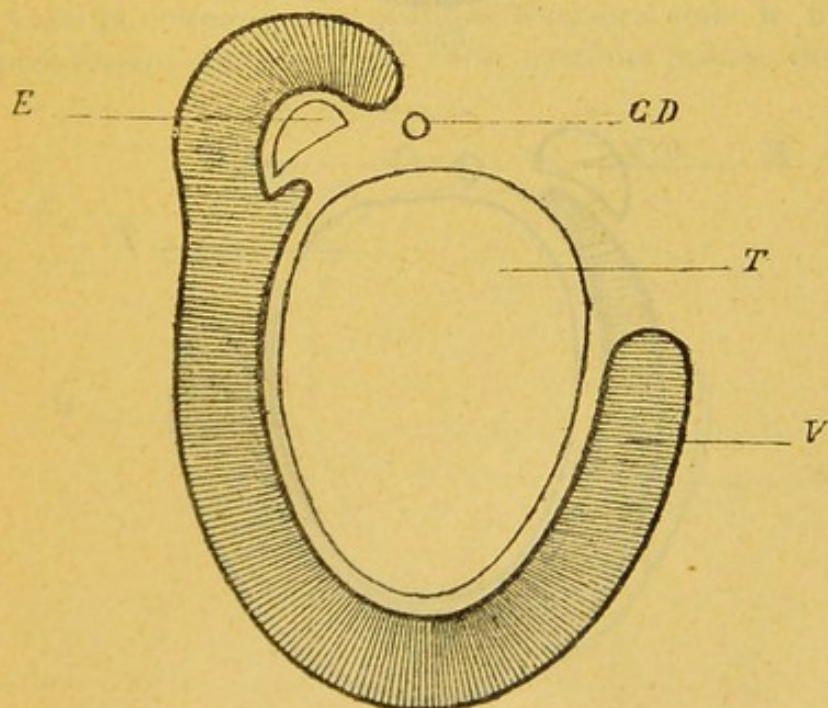


FIG. 33.



Les variétés sont nombreuses aussi dans la disposition de la vaginale sur la face externe de l'épididyme.

Assez souvent elle vernisse toute l'étendue de cette face externe et va se réfléchir, très en arrière, sur le bord postérieur du testicule, qui est alors tout entier inclus dans la cavité séreuse (*fig. 33*).

D'autres fois, elle ne recouvre qu'une portion plus ou moins étendue de cette face externe (*fig. 34*).

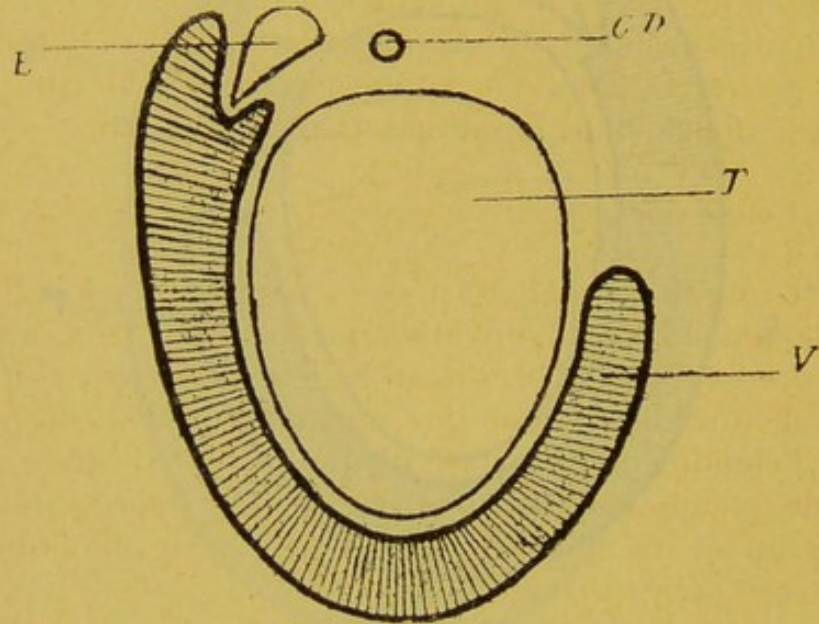


FIG. 34.

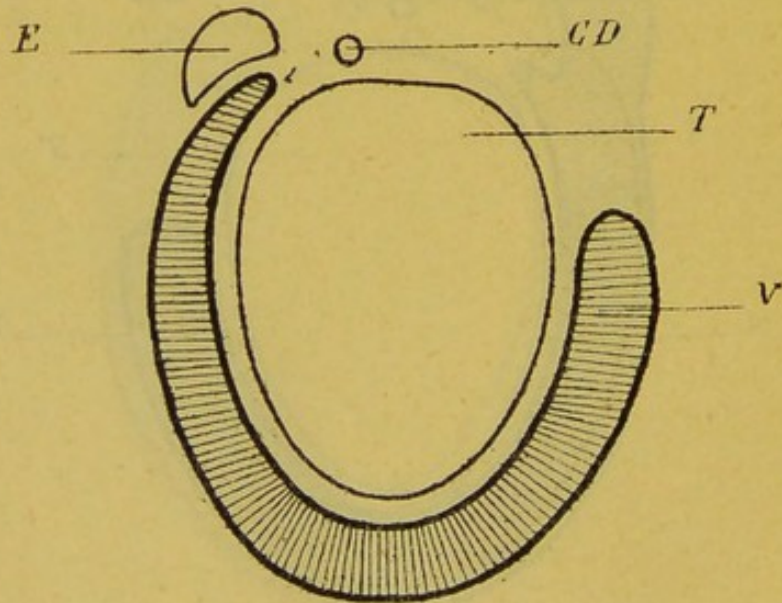


FIG. 35.



Enfin, j'ai vu la vaginale, abandonnant complètement la face superficielle de l'épididyme, passer directement de la face interne de cet organe sur les bourses, et laisser ainsi le corps épididymaire complètement en dehors de la cavité vaginale (*fig. 35*).

Telles sont les différentes dispositions qu'on peut observer; leur description montre bien, je pense, dans quelles proportions peut varier l'inclusion de l'épididyme dans la gargousse vaginale, combien variable doit être la situation de cet épididyme au milieu de la masse liquide de l'hydrocèle, et quelles formes nombreuses et différentes peut prendre le moule de substance solidifiable que l'anatomiste injecte dans le sac séreux péritesticulaire.

*D. Coupe horizontale divisant la queue de l'épididyme.*

A ce niveau, la vaginale passe directement du testicule sur la queue l'épididyme et plaque ainsi les deux organes l'un contre l'autre : il y a entre eux adhérence intime : c'est là une disposition qui ne souffre pas d'exception. Mais l'étendue de la surface d'adhésion est variable : longue de quelques millimètres chez certains sujets, elle est très réduite chez quelques autres et ne porte alors que sur l'extrême pointe de l'épididyme.

Aussi la coupe, qui se présente toujours sous le même aspect lorsqu'elle porte sur cette extrême pointe, donne-

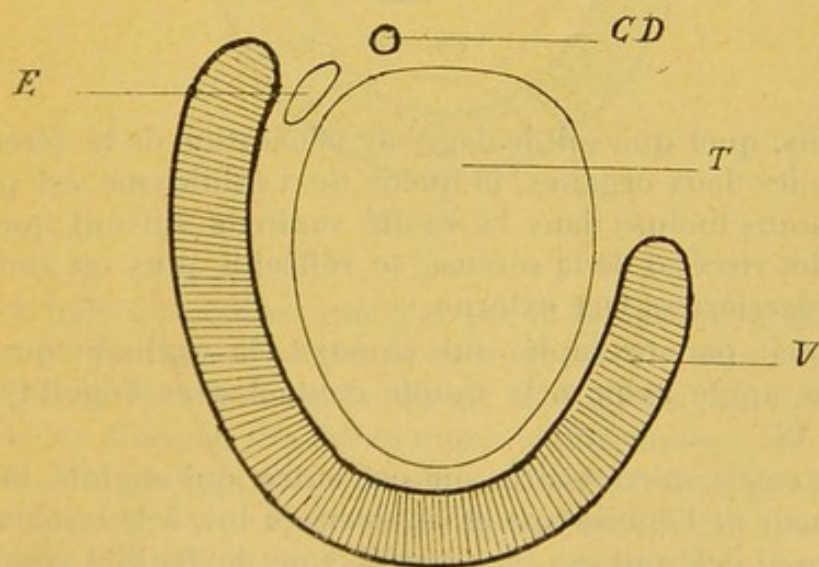


FIG. 36.



t-elle, au contraire, suivant les individus, des résultats différents quand elle intéresse la région intermédiaire entre le corps et cette extrême pointe. Soit donc une coupe pratiquée au niveau du point où le corps de l'épididyme s'unit à la queue.

Ici, je verrai la séreuse, comme à l'extrémité du pôle épидидymaire, sauter, sans marquer la plus petite dépression, du testicule sur l'épididyme (*fig. 36*).

Là, au contraire, je verrai la vaginale s'insinuer légèrement entre les deux organes, et, dans le sillon qui les sépare, dessiner comme une ébauche de cul-de-sac (*fig. 37*).

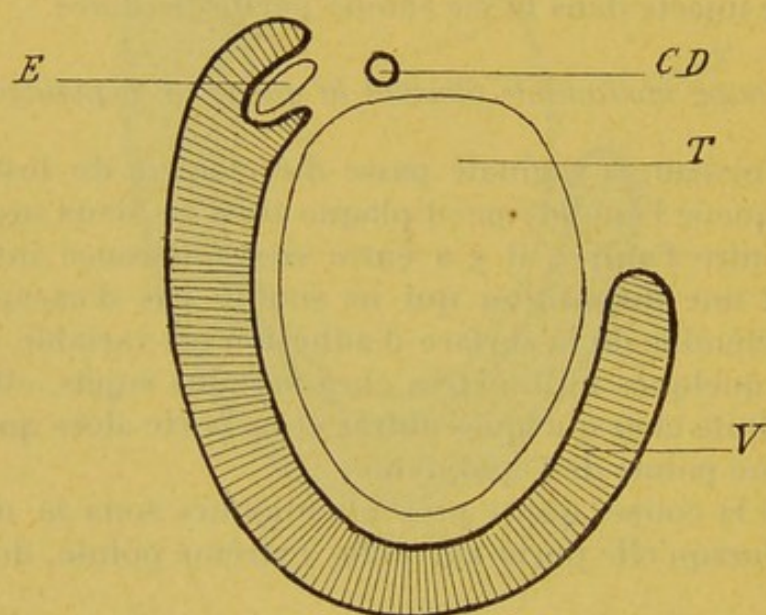


FIG. 37.

Mais, quel que soit le degré de pénération de la séreuse entre les deux organes, la queue de l'épididyme est plus ou moins incluse dans la cavité vaginale suivant que le feuillet viscéral de la séreuse se réfléchit plus ou moins loin derrière sa face externe.

Voici, par exemple, sur ce sujet, la vaginale qui se replie après avoir pris simple contact avec l'épididyme (*fig. 38*).

La voici, au contraire, sur cet autre, qui englobe toute la queue de l'épididyme et va, derrière lui, à la rencontre du canal déférent qui transparait sous le feuillet viscéral (*fig. 39*),



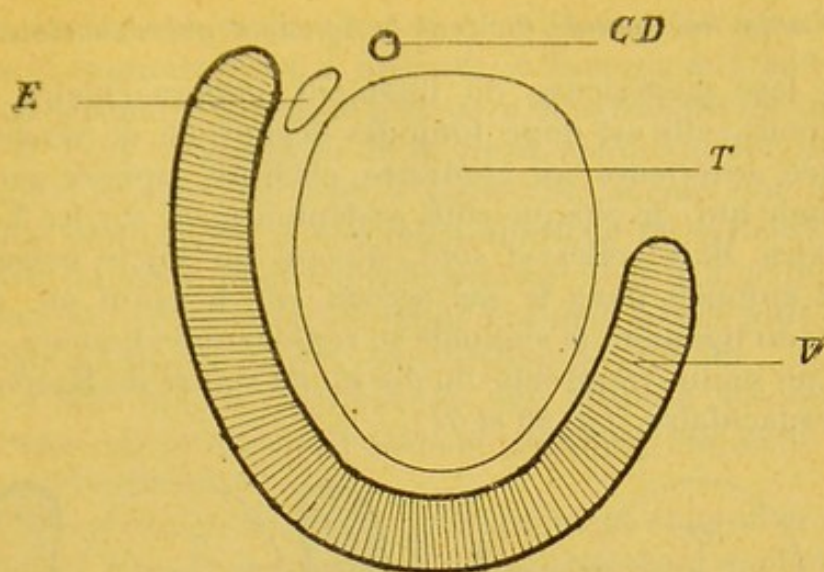


FIG. 38.

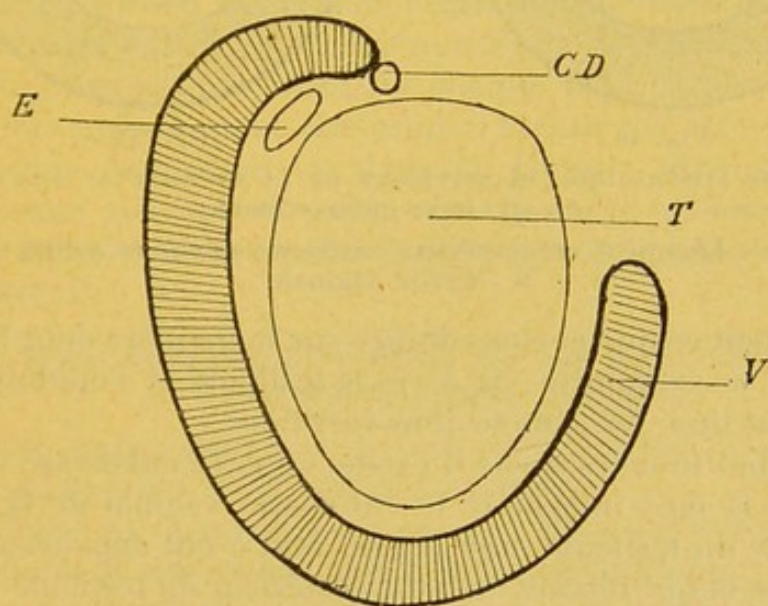


FIG. 39.

De telle sorte, ainsi que j'ai pu le constater plusieurs fois en pratiquant, suivant la méthode de mon maître QUÉNU, la résection de la queue de l'épididyme sur des malades frappés de tuberculose épididymaire: de telle sorte, dis-je, que chez les uns cette opération peut être menée à bien sans blessure de la vaginale, alors que chez d'autres, au contraire, la séreuse est ouverte par les premiers coups d'exérèse donnés par les ciseaux.



E. Coupe horizontale divisant le ligament gubernaculaire.

La face postérieure du ligament gubernaculaire est adhérente; elle est donc toujours dépourvue de séreuse; la face antérieure, au contraire, est libre, tapissée par la vaginale qui, de chaque côté, se déploie aussi sur les faces latérales. Mais celles-ci sont, suivant les sujets, inégalement enfouies dans le sac séreux, car le point où, des flancs du ligament la vaginale se replie sur les bourses, est plus ou moins rapproché du dos ou du ventre du ligament gubernaculaire (*fig. 40 et 41*).

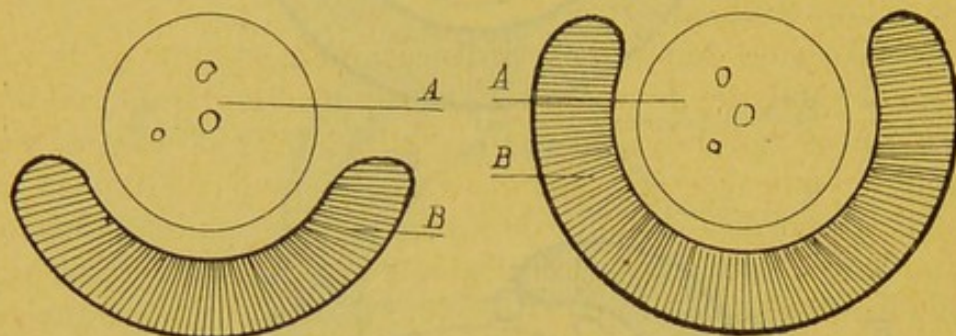


FIG. 40.

FIG. 41.

COUPE SCHÉMATIQUE TRANSVERSALE DE LA VAGINALE AU NIVEAU  
DU LIGAMENT CRÉMASTÉRIEN

A : Ligament crémastérien contenant quelques veines.  
B : Cavité vaginale.

De tout ce que je viens de dire sur la manière dont la vaginale se comporte vis-à-vis le testicule et l'épididyme, on peut tirer les conclusions suivantes :

1° Chez tous les sujets il existe, entre le cul-de-sac vaginal de la face interne et le cul-de-sac vaginal de la face externe du testicule, une région tout à fait dépourvue de séreuse et qui répond au bord postérieur du testicule.

L'étendue de cette zone est très variable : dans certains cas elle est assez grande pour qu'on puisse réséquer les veines du testicule sans ouvrir la vaginale. Cette région privée de séreuse répond à la partie postérieure de la face interne du testicule.

2° Sur la face externe, au niveau du corps de l'épididyme, la vaginale tapisse ordinairement la face externe de cet épididyme pour aborder le dos testiculaire ou se rapprocher de lui : l'épididyme est alors intra-vaginal; mais il n'est pas rare de voir la séreuse rebrousser assez tôt chemin pour laisser une partie du corps épididymaire



en dehors de la cavité séreuse. C'est du degré de pénétration de la vaginale entre le testicule et le corps de l'épididyme que dépend le caractère plus ou moins flottant de celui-ci.

3° Plus on approche de la queue épидидymaire, plus on voit la séreuse diminuer d'amplitude, si bien que d'habitude cette queue et le bord postérieur du testicule, tout près du pôle, sont extra-vaginaux ; il y a à cette règle, chez les enfants surtout où la vaginale paraît plus lâche, mais à tout âge, d'assez nombreuses exceptions.

4° La tête de l'épididyme est presque toujours en grande partie enfermée dans la vaginale ; elle peut y flotter complètement.

5° Le canal déférent est ordinairement éloigné de la vaginale. Mais les deux organes se rapprochent quelquefois : j'ai vu ce canal déférent faire saillie dans la cavité ; j'ai même vu la séreuse lui former un véritable petit méso.

6° Au cordon la vaginale forme dans la majorité des cas une gaine antérieure et antéro-latérale. Il peut arriver que cette gaine s'étende assez sur chaque face du cordon, en dehors surtout, pour que celui-ci finisse par être enfermé presque complètement dans la séreuse, ainsi qu'on le constate souvent en pratiquant chez des adolescents ou des enfants la cure radicale de la hernie inguinale congénitale (1).

## 2° Trajet de la vaginale étudié sur des coupes verticales et transversales (coupes frontales).

Ces coupes attaquent verticalement le testicule et le divisent de front, de la tête vers la queue.

Celles qu'on pratique « au ras » du bord antérieur du testicule n'intéressent que le testicule et laissent derrière elles la tête épидидymaire ; les autres entament, du même coup, le testicule et la tête de l'épididyme.

Voici comment se présentent les premières :

L'extrémité supérieure et les deux faces du testicule sont tapissées par la séreuse viscérale ; en bas, au-dessous de

---

(1) Depuis que ce mémoire est écrit, M. MARION, aide d'anatomie à la Faculté, a publié dans le *Bulletin de la Société d'anatomie* (LXX<sup>e</sup> année, 5<sup>e</sup> série, tome IX, avril 1895, n° 8) un court et intéressant travail sur l'anatomie de la vaginale. Les conclusions de ce travail diffèrent un peu des miennes, mais au total, en ce qui concerne tout au moins les points principaux, nos recherches se portent une mutuelle confirmation.



l'extrémité inférieure, la vaginale recouvre, de chaque côté, le ligament gubernaculaire et se réfléchit ensuite sur les bourses à la face profonde desquelles elle se déploie (*fig. 42*).

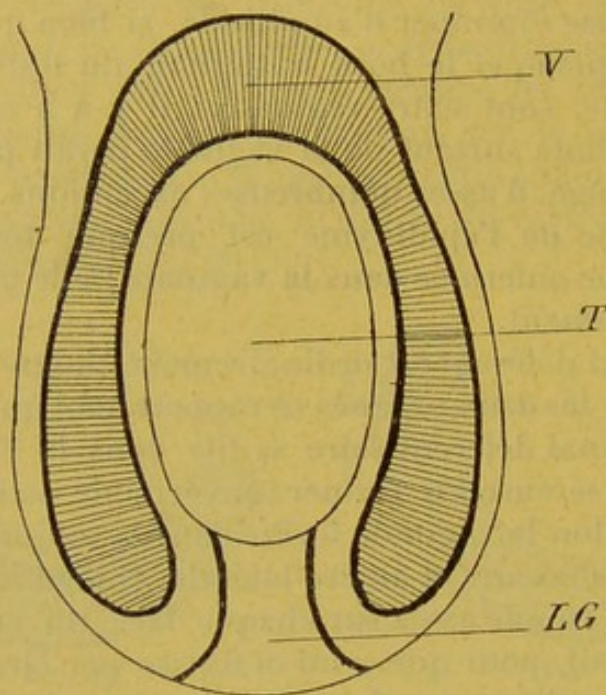


FIG. 42.

Voici maintenant comment se présentent les secondes ;

La vaginale recouvre la tête épididymaire et se porte ensuite sur le testicule qu'elle aborde suivant deux modes différents :

Ou bien elle vernisse seulement le culmen et les deux versants de la tête de l'épididyme ; celle-ci est alors placée directement contre le testicule et la séreuse ne s'insinue pas dans le sillon épididymo-testiculaire, qui est comme voilé par le feuillet viscéral (*fig. 43*).

Ou bien, au contraire, la vaginale engaine presque complètement la tête de l'épididyme, s'engage sous sa face profonde, rencontre les cônes efférents, les enveloppe, se laisse porter par eux jusque sur le testicule et leur forme une sorte de petit méso ligamenteux — ligament épididymo-testiculaire — de longueur un peu variable, mais, en fait, toujours grêle et toujours court [trois à six millimètres (*fig. 44*)]. Là où existe ce petit repli de la vaginale (*fig. 44*) la tête de l'épididyme est mobile sur la proue du testicule ; elle y est fixée chez les sujets où le méso ne s'est pas développé (*fig. 43*).



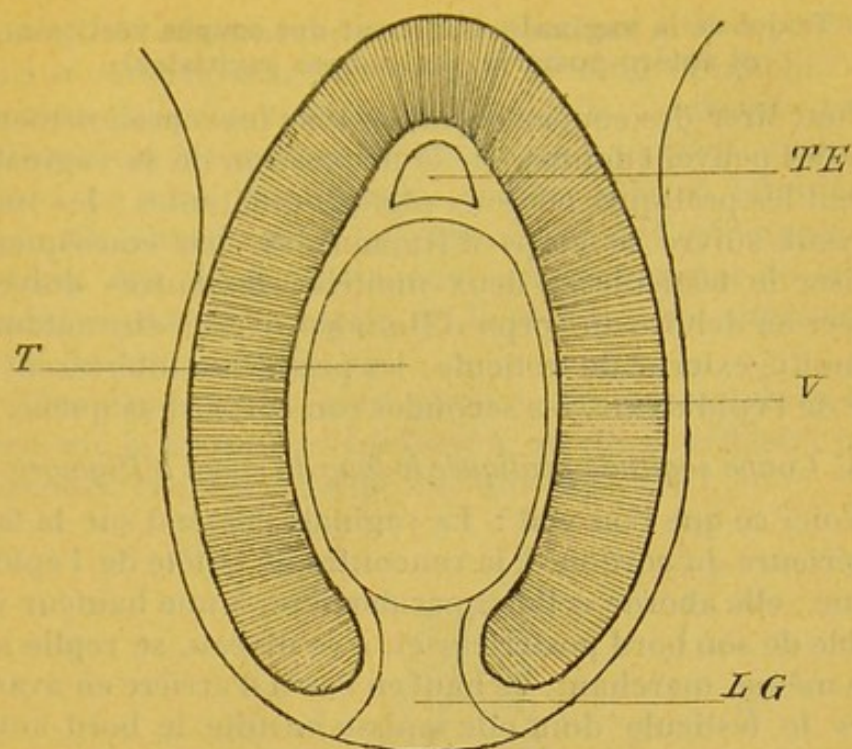


FIG. 43.

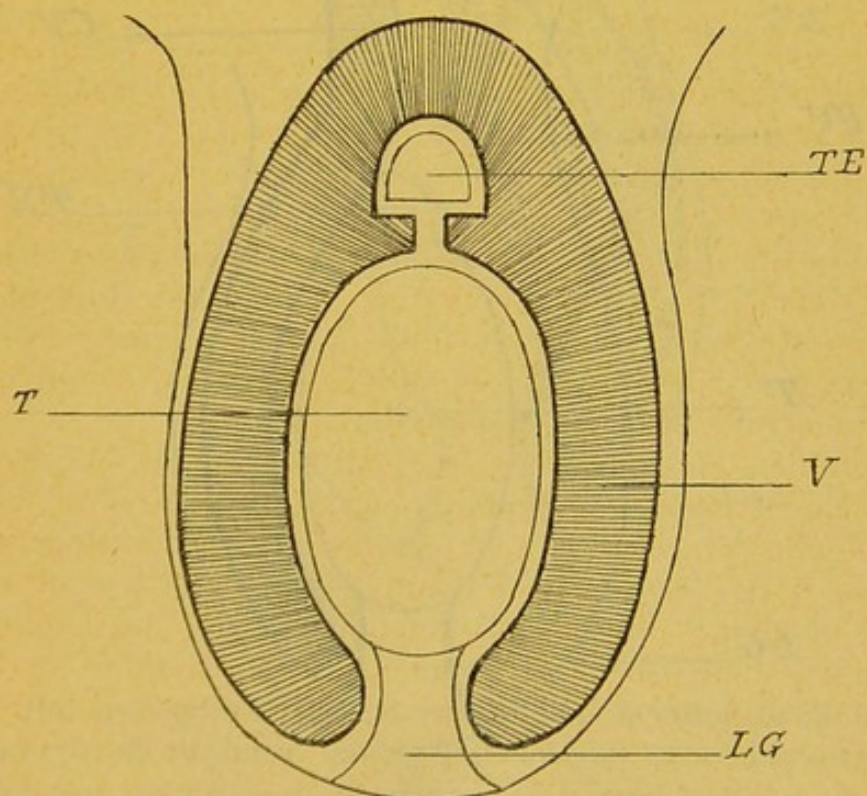


FIG. 44.

COUPE FRONTALE DE LA VAGINALE, DU TESTICULE ET DE L'ÉPIDIDYME



3<sup>e</sup> Trajet de la vaginale étudié sur des coupes verticales et antéro-postérieures (coupes sagittales).

Pour tirer des coupes sagittales tous les renseignements qu'elles peuvent donner sur la disposition de la vaginale, il faut les pratiquer en deux régions différentes ; les unes doivent suivre le corps d'HIGMORE et, par conséquent, diviser le testicule en deux moitiés ; les autres doivent passer en dehors du corps d'HIGMORE, c'est-à-dire entamer la moitié externe du testicule ; les premières intéressent la tête de l'épididyme, les secondes son corps et sa queue.

A. Coupe sagittale pratiquée le long du corps d'Higmore.

Voici ce que l'on voit : La vaginale descend sur la face antérieure du cordon, à la rencontre de la tête de l'épididyme ; elle aborde celle-ci par derrière, à une hauteur variable de son bord postérieur et, à ce niveau, se replie sur elle-même, marchant, de haut en bas et d'arrière en avant, vers le testicule dont elle tapisse ensuite le bord anté-

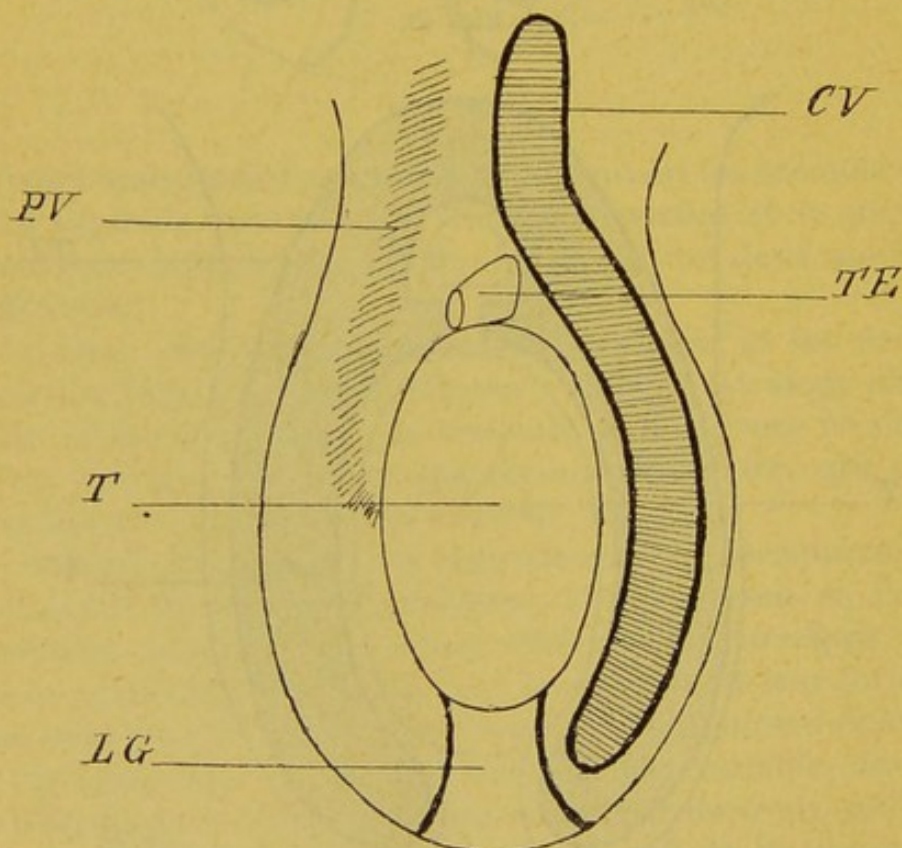


FIG. 45.

COUPE SAGITTALE PASSANT LE LONG DU CORPS D'HIGMORE

P V : Pédicule vasculaire. — T : Testicule. — L G : Ligament gubernaculaire, — C V : Cavité vaginale, — T E : Tête de l'épididyme.



rieur. Ainsi elle descend jusqu'au ligament gubernaculaire, puis se réfléchit sur les bourses, le long desquelles elle remonte jusqu'au cordon. Mais ce qu'il y a de plus particulièrement intéressant à étudier sur une pièce ainsi préparée, ce sont les différents modes suivant lesquels la vaginale, abandonnant le cordon, aborde l'épididyme.

Chez des sujets, elle tombe sur le sommet de la tête épидидymaire et se replie de là vers le pôle antéro-supérieur du testicule (*fig. 45*).

Chez d'autres, ce n'est plus sur le sommet de la tête, mais sur la nuque de l'épididyme qu'elle se réfléchit pour parcourir ensuite le même chemin (*fig. 46*).

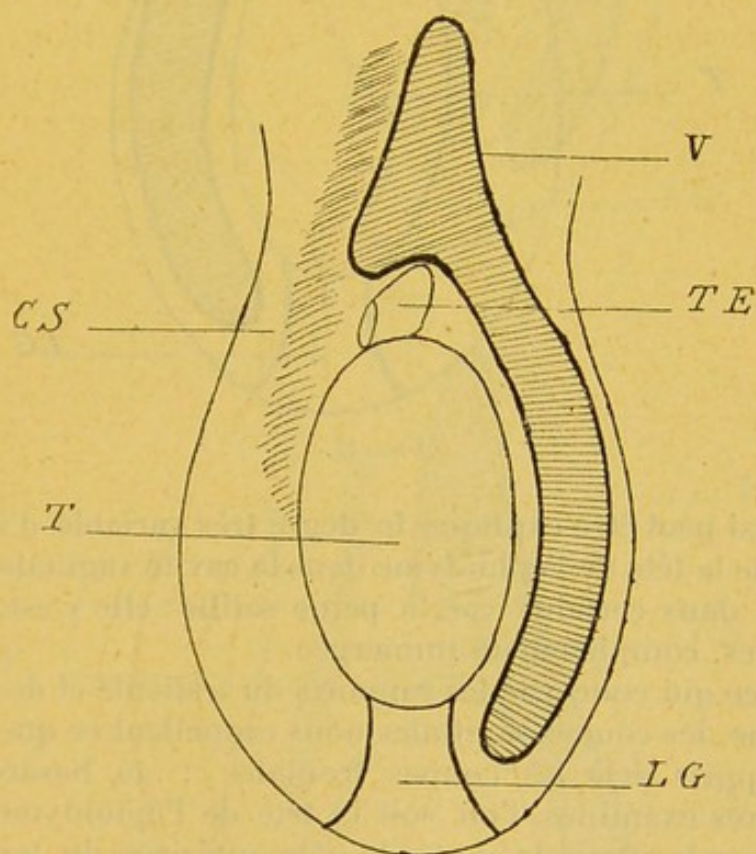


FIG. 46.

Sur quelques testicules, enfin, elle descend jusqu'à ce qu'elle ait atteint le dos de l'épididyme et ne revient sur ses pas qu'après avoir tapissé la demi-longueur de cet organe (*fig. 47*). C'est à une semblable disposition que



répond la coupe horizontale que j'ai représentée sur la page 106.

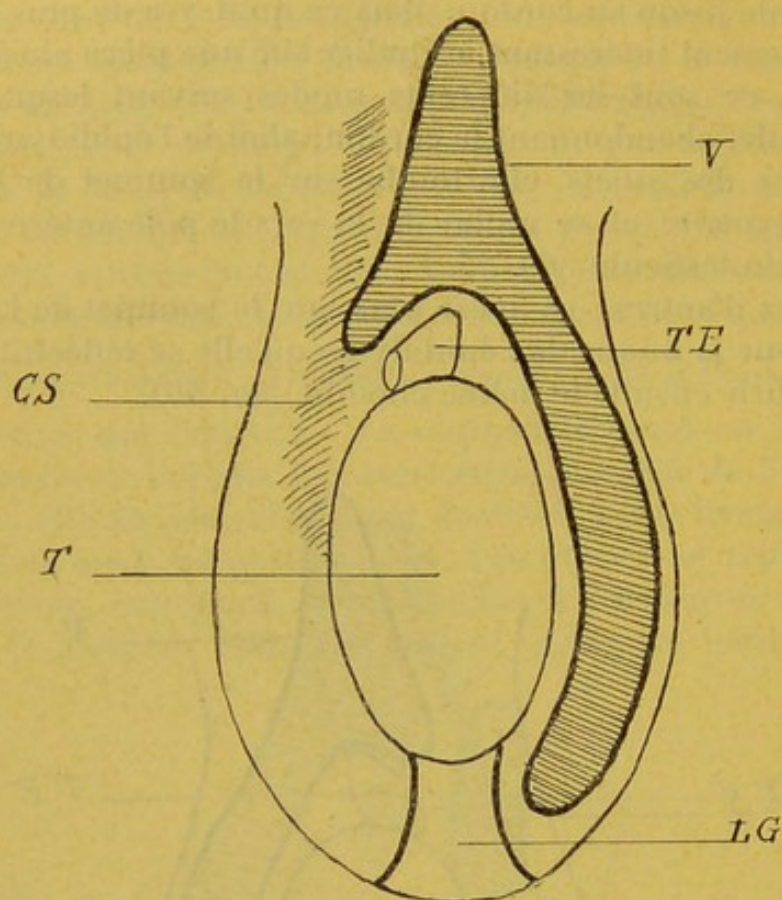


FIG. 47.

Ainsi peut être expliqué le degré très variable d'inclusion de la tête de l'épididyme dans la cavité vaginale : elle y fait, dans certains cas, à peine saillie ; elle y est, dans d'autres, complètement immergée.

En ce qui concerne les rapports du testicule et de l'épididyme, les coupes sagittales nous rappellent ce que nous ont appris déjà les coupes frontales : au hasard des cadavres examinés, l'on voit la tête de l'épididyme placée par la vaginale contre le pôle antérieur du testicule (*fig. 48*), ou bien, au contraire, lâchement reliée à lui par un petit méso séreux qui s'engage entre le pôle antérieur des deux organes (*fig. 49*).

#### B. Coupe sagittale pratiquée en dehors du corps d'Higmore.

Si la coupe porte sur la portion du testicule comprise entre le septum médian et la face externe de la glande, on



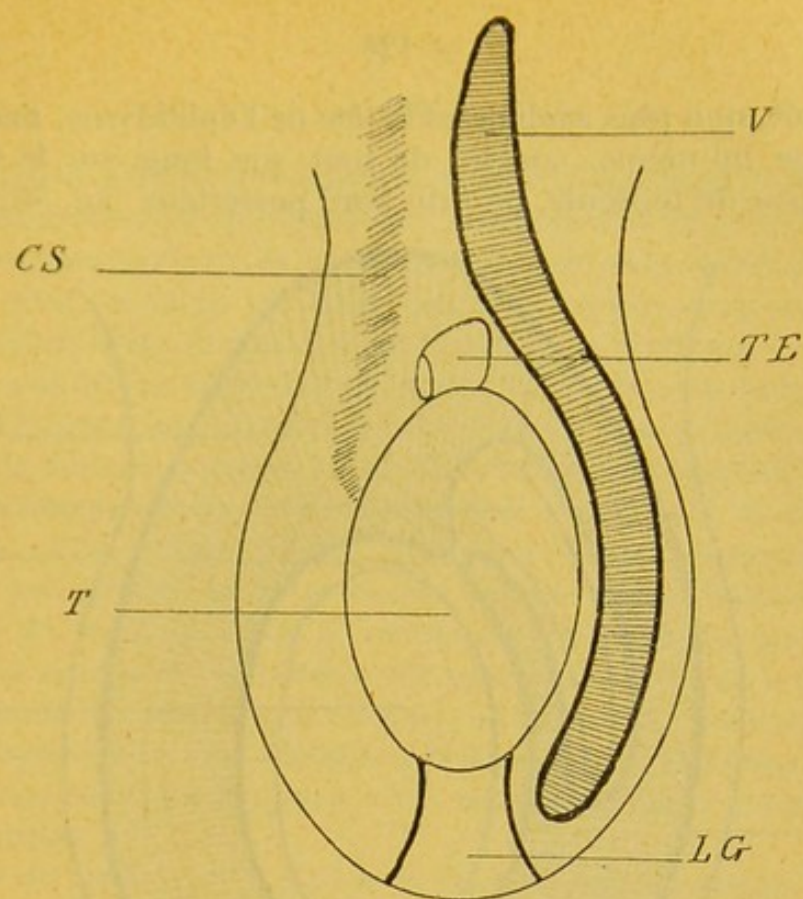


FIG. 48

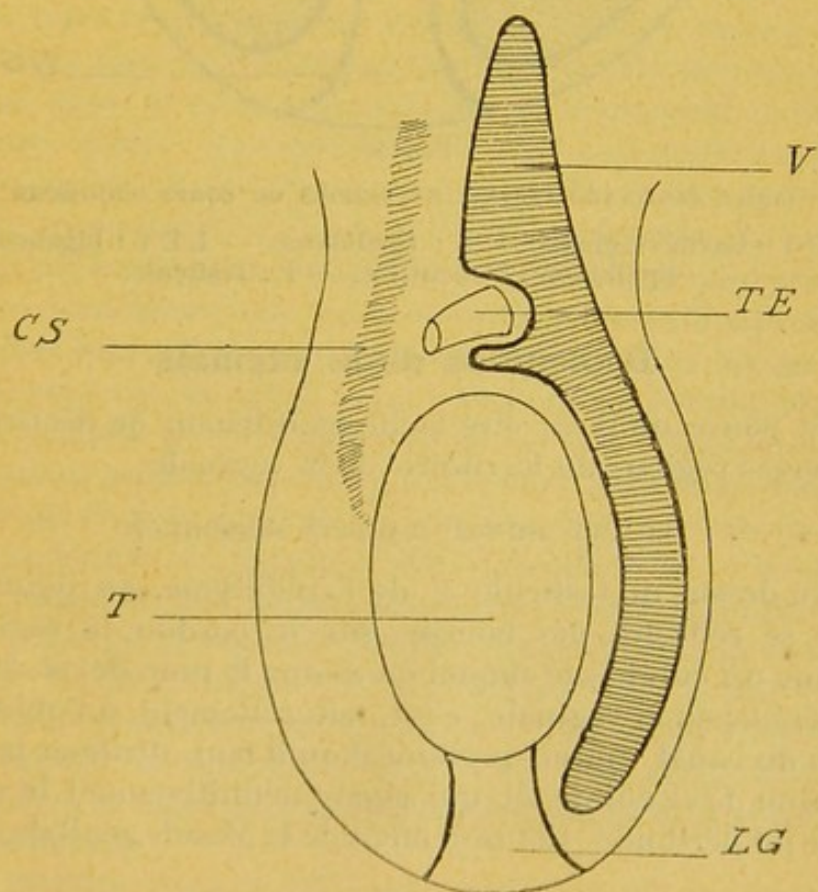


FIG. 49.

COUPE SAGITTALE PASSANT LE LONG DU CORPS D'HIGMORE  
*C S* : Cordon spermatique ou pédicule vasculaire.



y voit, non plus seulement la tête de l'épididyme, mais le corps lui-même, couché de tout son long, sur le flanc externe du testicule, près du bord postérieur (fig. 50).

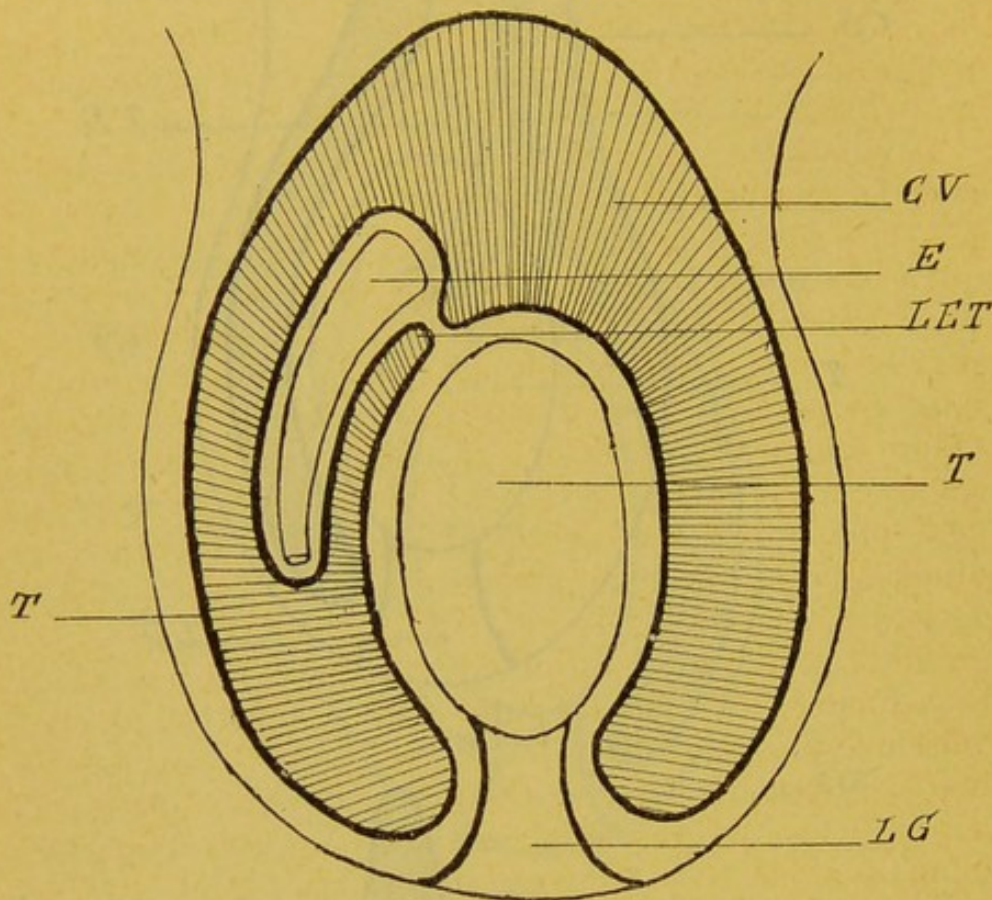


FIG. 50.

COUPE SAGITTALE PASSANT EN DEHORS DU CORPS D'HIGMORE

C V : Cavité vaginale. — E : Epididyme. — L E T : Ligament Epididymo-Testiculaire. — T : Testicule.

### Description de la vaginale.

Je pense qu'il va être facile maintenant de décrire les diverses régions du territoire de la vaginale.

#### LE CUL-DE-SAC VAGINAL SUPÉRIEUR

Au-dessus du testicule et de l'épididyme, au point où elle se réfléchit des bourses sur le cordon, la vaginale forme un cul-de-sac auquel on donne le nom de *cul-de-sac supérieur* de la vaginale; c'est, naturellement, à l'oblitération du canal vagino-péritonéal qu'il faut attribuer la formation de ce cul-de-sac qui sépare définitivement la vaginale du péritoine. Cet isolement de la glande génitale dans



une cavité séreuse absolument close est l'apanage exclusif de l'homme et de quelques singes supérieurs; chez tous les autres mammifères, la cavité péritonéale et la cavité vaginale sont en large et facile communication; l'anomalie reproduit cette disposition chez quelques hommes.

Le cul-de-sac supérieur de la vaginale offre en hauteur et en largeur une étendue très variable. Chez quelques sujets, la séreuse s'épuise là où naît la tête de l'épididyme qui occupe alors la partie tout à fait supérieure, le dôme de la cavité: celle-ci, qui est, en ce cas, exclusivement péri-testiculaire, ne se prolonge pas en infundibulum le long du cordon. Chez d'autres, au contraire, la séreuse s'élève autour de ce cordon sur une hauteur de un à trois centimètres: alors se développe, au-dessus du testicule et de l'épididyme, un véritable cul-de-sac dont la forme, les dimensions et les rapports sont sujets à d'assez notables variations.

On dit parfois qu'il y a deux culs-de-sac supérieurs de la vaginale, l'un interne, l'autre externe. C'est là une mauvaise manière de parler: il n'y a jamais qu'un cul-de-sac, mais voici ce qui se passe. Quand la séreuse tapisse seulement la face antérieure du cordon, le cul-de-sac peu développé dans le sens transversal, est seulement préfuniculaire: quand, au contraire, elle tend à s'enrouler autour de ce cordon et qu'elle en va tapisser les joues après en avoir recouvert le front, le cul-de-sac devient, du même coup, préfuniculaire et latéro-funiculaire. Il est quelquefois latéro-funiculaire externe seulement, mais ordinairement bilatéro-funiculaire, interne et externe, en même temps; en ce dernier cas, la cavité est toujours plus développée en dehors, mais il n'est pas rare de la voir s'étendre assez en dedans pour qu'au total, le cordon, dans une étendue verticale de deux ou trois centimètres, soit aux trois quarts inclus dans le sac vaginal. Cette disposition est — en petit — l'image de celle qu'on observe sur le cheval, le taureau et le bœuf où la vaginale entoure complètement le cordon et où elle forme même au canal déférent un grand méso qui isole complètement celui-ci du faisceau de l'artère et des veines. Les schémas ci-joints (*fig. 51 et 52*) permettent de suivre le trajet périfuniculaire que décrit la vaginale de ces animaux.

C'est donc dans ce cul-de-sac supérieur de la vaginale



qui, ordinairement, remonte plus haut sur la face externe du cordon que sur la face interne, que repose la partie supérieure de l'épididyme; elle en occupe le sommet quand ce cul-de-sac ne s'élève pas le long du cordon: elle y est plus ou moins enfouie dans le cas contraire. Dans une disposition comme dans l'autre, et suivant le point où la séreuse se réfléchit sur la face postérieure de l'épididyme, cet épидидyme peut n'engager dans la vaginale que la portion antérieure, la plus proéminente, de sa tête et rester en arrière de la séreuse avec les éléments du

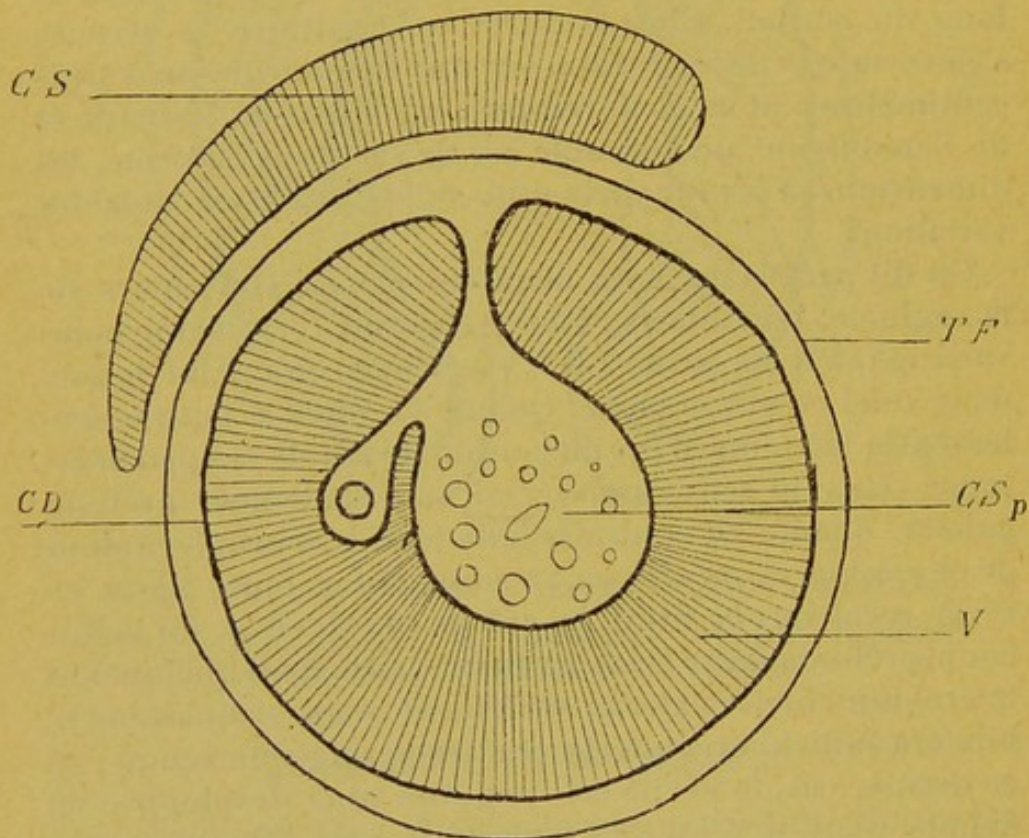


FIG. 51.

COUPE TRANSVERSALE PASSANT PAR LE CORDON POUR MONTRER LA DISPOSITION DE LA VAGINALE ET LE MÉSO DU CANAL DÉFÉRENT (TAUREAU ET BÉLIER).

C Sp : Cordon spermatique. — C D : Canal déférent. — C S : Crémaster strié. — T F : Tunique fibreuse. — V : Vaginale.

cordons; ailleurs la tête épидидymaire tout entière plonge dans le sac séreux et y devient libre; chez certains individus même (c'est, à la vérité, l'exception) toute la moitié supérieure du corps de l'épididyme flotte dans la cavité, campé sur le dos du testicule. C'est dans ce



dernier cas qu'on voit la séreuse, au point où elle se réfléchit des bourses sur la face postérieure de l'épididyme, former un repli falciforme à concavité supérieure qui est comme une sorte de cloison incomplète verticale, antéro-postérieure dressée, en arrière de l'épididyme, entre la moitié droite et la moitié gauche de la vaginale. Ce repli, auquel on peut donner le nom de *repli falciforme rétro-épididymaire*, marque son empreinte sur les moules de matière solidifiable injectée dans la séreuse.

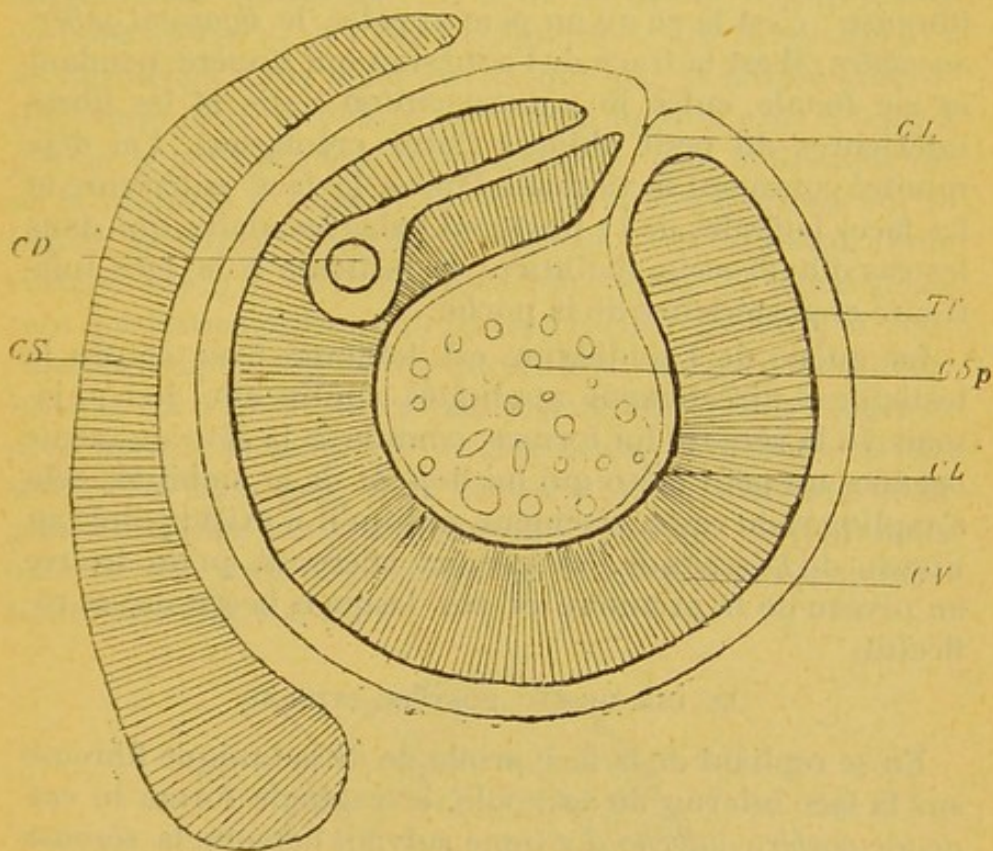


FIG. 52.

COUPE TRANSVERSALE PASSANT PAR LE CORDON POUR MONTRER LA DISPOSITION DE LA VAGINALE ET LE MÉSO DU CANAL DÉFÉRENT (CHEVAL).

C L : Crémaster lisse. — T F : Tunique fibreuse. — C Sp : Cordon spermatique. — C V : Cavité vaginale. — C D : Canal déférent. — C S : Crémaster strié.

La tête de l'épididyme est souvent appliquée directement contre l'extrémité antérieure du testicule; mais il n'est pas rare que le péritoine forme un petit méso aux vaisseaux efférents: la tête épидидymaire devient alors mo-



bile et d'autant plus mobile que le méso est plus long. Je donne à ce méso le nom de *ligament épидидymo-testiculaire*.

Le cul-de-sac supérieur de la vaginale communique avec un diverticule qui s'engage le long des éléments du cordon : je reviendrai un jour sur cette question.

#### LE CUL-DE-SAC VAGINAL INFÉRIEUR

J'ai déjà montré comment les restes du gubernaculum testis formaient, à l'extrémité inférieure du testicule, une large surface d'adhérence entre la glande et la tunique fibreuse : c'est là ce qu'on peut appeler le *ligament gubernaculaire* ; il est la trace de l'adhésion qui s'opère, pendant la vie fœtale, entre le gubernaculum testis et les fibres inférieures du petit oblique (futur crémaster). J'ai déjà montré comment la vaginale tapisse la face antérieure et les faces latérales de ce ligament gubernaculaire, qui, dans les cas d'hydrocèle, maintient le testicule à la face inférieure et postérieure de la poche.

La queue de l'épididyme est toujours fixée contre le testicule et directement appliquée contre elle ; je n'ai jamais vu la séreuse lui former, comme à la tête du même organe, un petit méso qui lui donnât de la mobilité ; cela s'explique, du reste, aisément, puisqu'il n'existe point, au niveau de la seconde, les canaux éflérents qu'on trouve au niveau de la première et sur lesquels la séreuse se réfléchit.

#### LE CUL-DE-SAC POSTÉRO-INTERNE

En se repliant de la face profonde de la tunique fibreuse sur la face interne du testicule, la vaginale forme le *cul-de-sac postéro-interne*. La ligne suivant laquelle la séreuse vient tomber sur le testicule et lui adhérer est ordinairement très régulière et décrit, de la tête à la queue de l'organe, une courbe à légère concavité antérieure. Mais, chez quelques sujets, la vaginale vient se jeter sur l'extrémité antérieure et sur l'extrémité postérieure de la glande beaucoup plus en avant qu'elle ne le fait au niveau du corps : la ligne d'adhérence est, dans ce cas, très fortement concave en avant, et c'est alors que la séreuse, devenue, pour ainsi dire, trop courte au point où elle se projette sur la face interne des deux pôles testiculaires, fait à leur niveau saillie dans la cavité séreuse sous forme de deux replis



légèrement falciformes qui se regardent par leur concavité et qui limitent, en haut et en bas, le cul-de-sac postéro-interne. Le *repli pariéto-testiculaire supérieur* est concave en bas; le *repli pariéto-testiculaire inférieur* est concave en haut. L'un des deux peut manquer, ordinairement le supérieur.

J'ai montré, par des coupes transversales pratiquées sur différents sujets, que le fond du cul-de-sac postéro-interne se rapproche plus ou moins du canal déférent, en arrière : aussi la face interne du testicule est-elle, dans certains cas, recouverte tout entière par la séreuse et baigne-t-elle complètement dans la cavité; tandis qu'en certains autres — et c'est l'ordinaire — elle n'est libre et au découvert dans cette cavité que par sa moitié antéro-inférieure. Plus le cul-de-sac est profond et plus il tend à gagner le bord postérieur du testicule, plus la disposition de la vaginale se rapproche de celle qu'on constate sur le béliet, le taureau, le cochon et surtout sur le cheval. Dans certains cas, j'ai vu la vaginale aller jusqu'au canal déférent qui transparaisait au travers d'elle; même, j'ai rencontré quelques sujets chez qui elle l'enveloppait complètement et lui formait un véritable petit méso sous lequel se prolongeait, en manière de diverticule, la grande cavité séreuse, si bien que, dans ce cas, le canal déférent était pour ainsi dire complètement libre, presque flottant dans cette cavité : cette disposition est évidemment exceptionnelle (*fig. 53, 54 et 55*).

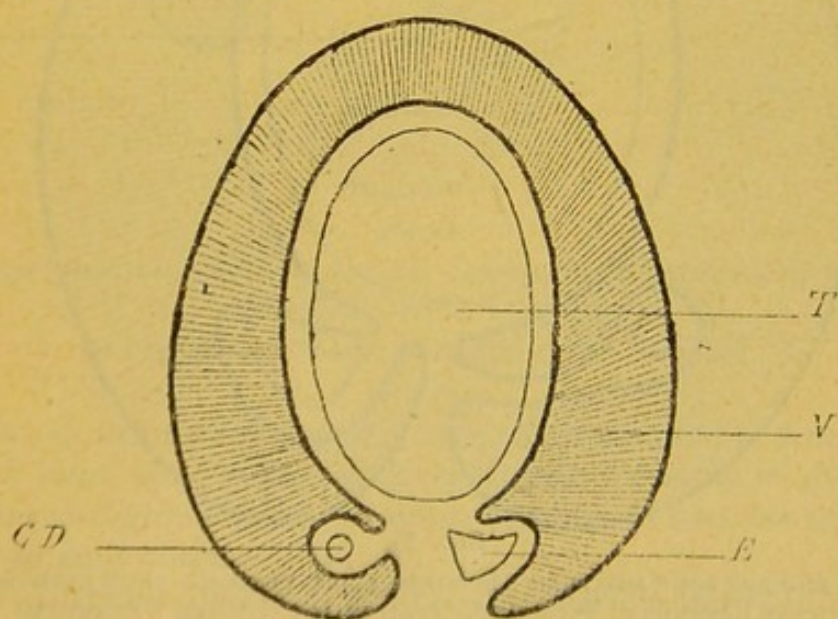


FIG. 53.



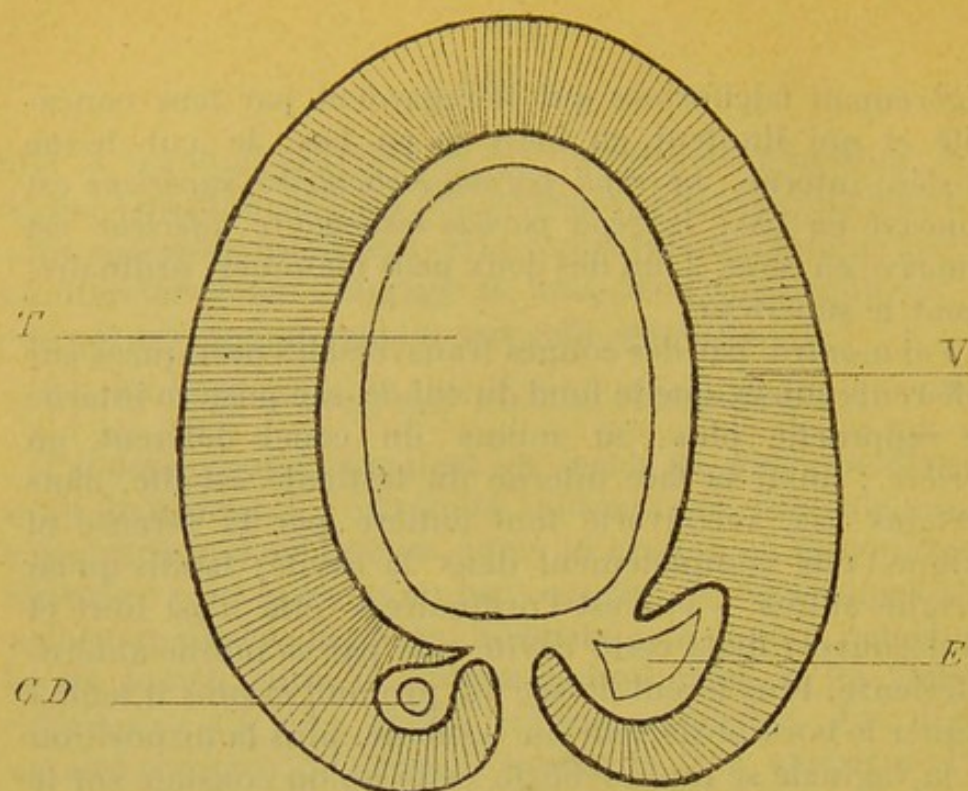


FIG. 54.

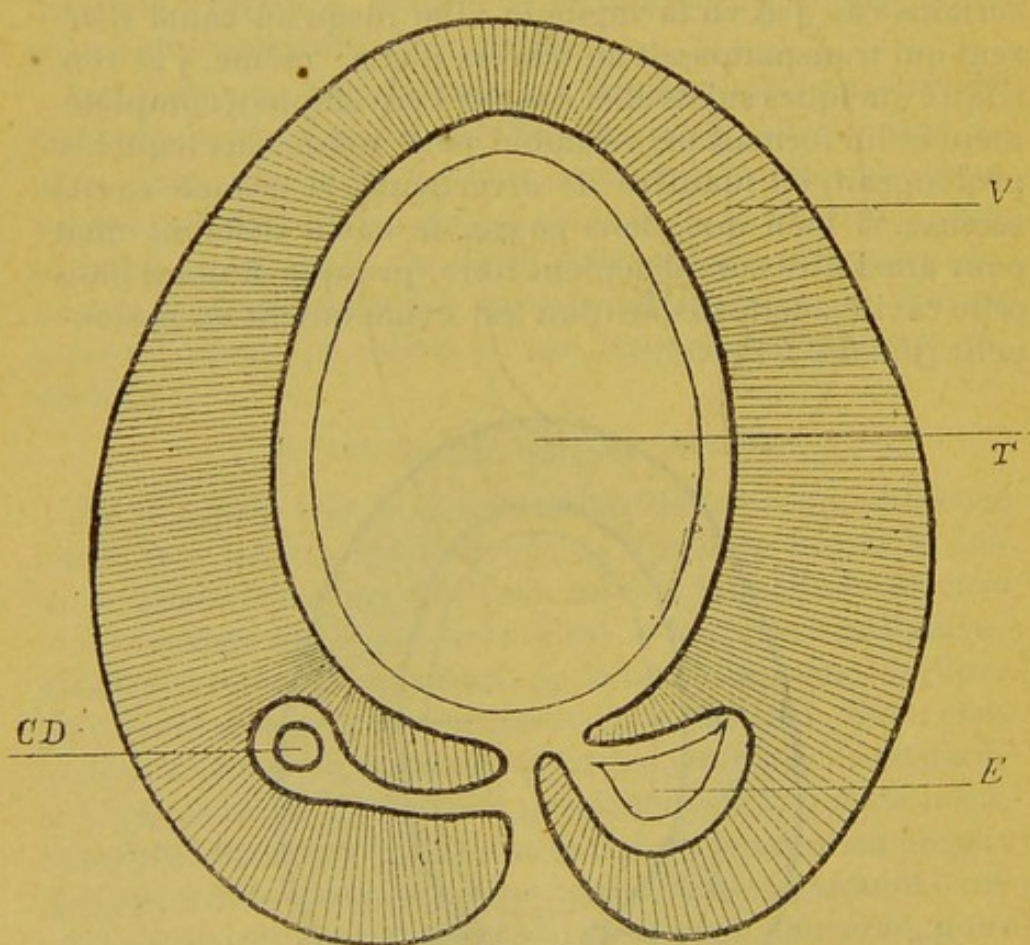


FIG. 55.

TROIS FIGURES POUR MONTRER : 1° COMMENT LA VAGINALE PEUT ENTOURER LE CANAL DÉFÉRENT ; 2° COMMENT ELLE PEUT ENTOURER L'ÉPIDIDYME.  
E : Epididyme.— T : Testicule. — C D : Canal défèrent.— V : Vaginale.



LE CUL-DE-SAC POSTÉRO-EXTERNE

Je pourrais répéter ici du cul-de-sac postéro-externe ce que je viens de dire du cul-de-sac postéro-interne : suivant que le reploiement de la vaginale s'opère plus ou moins près du bord testiculaire postérieur, l'épididyme est, ainsi que je l'ai dit, plus ou moins inclus dans la vaginale. J'ai vu des sujets chez lesquels il était tout à fait libre dans la cavité, comme c'est le cas des animaux que je signalais plus haut. Même, chez l'un d'eux, le paquet vasculaire, situé en dedans de l'épididyme, était si bien tapissé sur sa face externe et sur sa face postérieure par la séreuse, qu'il était vraiment à demi enfermé lui-même dans la cavité, comme le montre la figure ci-jointe (*fig. 56*). Au

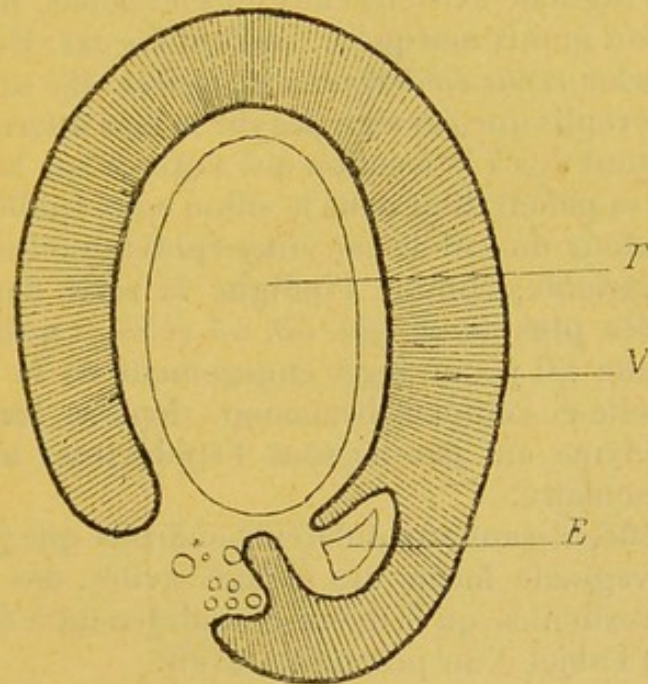


FIG. 56.

FIGURE POUR MONTRER LA VAGINALE S'ENROULANT EXCEPTIONNELLEMENT AUTOUR DU PAQUET VASCULAIRE

E : Epididyme. — T : Testicule. — V : Vaginale.

reste, il suffit de se reporter aux schémas que j'ai donnés plus haut des coupes horizontales du testicule et de la tunique vaginale pour se rendre compte de tous les types qu'on peut observer.

J'ai déjà dit que sur la plupart des sujets, la vaginale s'insinuait entre le corps du testicule et celui de l'épididyme,



mais qu'au niveau de la tête et de la queue des deux organes elle passait directement de l'un à l'autre. Il résulte de cette disposition : 1° qu'entre le corps du testicule et celui de l'épididyme, la cavité vaginale se prolonge et forme un véritable cul-de-sac : c'est la *cavité sous-épididymaire* ; 2° qu'en s'engageant sous le corps de l'épididyme, tandis qu'elle s'applique, au contraire, simplement sur ses deux extrémités, la séreuse, au point, précisément où elle passe du testicule sous l'épididyme, forme deux replis falciformes concaves, que mon camarade FÉLIX REGNAULT (1) a signalés il y a déjà quelques années, qui se regardent par leur concavité (le supérieur regarde en bas et en arrière, l'inférieur en haut et en avant) et qui limitent l'entrée de la cavité inter-épididymo-testiculaire. Ces deux faux de la vaginale existent chez tous les sujets, mais elles sont plus ou moins marquées, suivant les cas ; il convient de les appeler *replis épидидymo-testiculaires*. Ils se forment comme les replis que j'ai signalés sur la face interne du testicule, et sont dus à la traction qui s'exerce sur la séreuse du fait de sa pénétration dans le sillon sous-épididymaire. La profondeur du cul-de-sac inter-épididymo-testiculaire est très variable, comme l'indique la série des coupes représentées plus haut (*fig. 53, 54 et 55*) ; quelquefois, c'est à peine s'il y a un léger engagement de la séreuse ; ailleurs, celle-ci s'enfonce beaucoup, dépasse les limites de l'épididyme et, par-dessous l'épididyme, atteint le paquet vasculaire.


En se réfléchissant aux différents endroits que j'ai indiqués, la vaginale forme des arrière-cavités, des fossettes et des diverticules qu'il me reste maintenant à étudier et qui feront l'objet d'un prochain travail.

---

(1) FÉLIX REGNAULT : *Vaginalite chronique blennorrhagique*, in *Annales des maladies des organes génito-urinaires*, 1891, p. 91.









2



✓  
card



